

## TRAUMATISMOS DENTARIOS

### Objetivos

- Saber aplicar la terapéutica de emergencia frente un traumatismo que haya provocado o no pérdidas de tejidos duros, fracturas radiculares y lesiones de los tejidos de sostén.
- Aplicar la terapéutica definitiva adecuada, ya que la misma determinará el futuro de la pulpa y aún del diente.
- Tener conciencia sobre la importancia de los controles clínico-radiográficos a distancia a los efectos de seguir la evolución de la lesión, modificar la terapia, si fuese necesario, o realizar la restauración definitiva.

### Idea básica

Las lesiones dentarias traumáticas constituyen un gran desafío en la práctica odontológica, desde el diagnóstico como primer paso, hasta el pronóstico, tratamiento y controles posoperatorios. En este sentido, el daño físico provocado por el traumatismo puede derivar, en ciertos casos, a complicaciones secundarias de difícil resolución.

Su mayor incidencia se produce en la adolescencia, por ello, es importante la detección de factores de riesgo, tales como, overjet marcado, protrusión maxilar, incompetencia labial, entre otras.

Los traumatismos dentarios son considerados "una urgencia odontológica", por tal motivo, deben ser tratadas en forma inmediata. Para ello, se debe aplicar una terapia certera, respetando un protocolo específico de trabajo (como lo propone la IADT), seguido de controles clínicos y radiográficos a distancia.

### CLASIFICACIÓN DE LESIONES TRAUMÁTICAS SEGÚN LOS TEJIDOS AFECTADOS

#### Lesiones de los Tejidos Duros

##### Fracturas Dentarias Coronarias

- Fisura o infracción del esmalte
- Fractura de esmalte
- Esmalte y dentina sin exposición pulpar
- Esmalte y dentina con exposición pulpar

##### Fracturas Dentarias Radiculares

- Tercio Coronario

- Tercio Medio

- Tercio Apical

##### Fractura Dentaria Corono Radicular

- Según la dirección: oblicua, vertical o longitudinal.
- Según los tejidos afectados::

*No complicada:* E; D; C; sin Expos. Pulpar

*Complicada:* E; D; C; con Expos. Pulpar

##### Lesiones del Periodonto de Inserción

- Concusión
- Subluxación
- Luxación: Lateral, Extrusiva, Intrusiva o impactación.
- Avulsión

### Lesiones a Distancia

- Cambios de coloración.
- Reabsorción dentinaria interna.
- Reabsorción cementaria o cemento dentinaria externa.
- Procesos regresivos.
- Calcificación parcial o total del conducto.
- Necrosis o gangrena pulpar.
- Periodontitis agudas.
- Maloclusiones

### Protocolo general para pacientes traumatizados (IADT)

- Identificación del paciente
- Anamnesis: ¿Cómo?, ¿Cuándo? y ¿Dónde?
- Examen clínico:
  - Prueba de movilidad
  - Prueba de percusión
  - Test de sensibilidad
  - Test de tinción y acuñaamiento
  - Transiluminación
- Examen radiográfico:
  - Radiografía oclusal
  - Radiografía periapical: Ortoradial
  - Lateral variación angulación horiz. M. y D.)

- Radiografía periapical para tejidos blandos.
- Radiografía panorámica (sospecha de fractura de hueso)
- Tomografía
- Examen fotográfico
- Instrucciones al paciente:
  - Dieta semisólida
  - Cepillar c/ cepillo suave
  - Duchas bucales c/ Sust. Antisépticas: clorhexidina
  - Medicación Gral. Según el caso clínico.
  - Control y seguimiento.
- Diagnóstico y plan de tratamiento.

**FRACTURAS CORONARIAS**

**FISURAS DE ESMALTE:**

Pequeñas infracciones o grieta de esmalte, sin pérdida de tejido (Fig. 1)

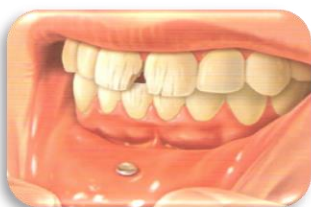

Fig. 1  
Tomado de <http://odontonoti.esy.es/>

Tratamiento:

- **Topicaciones:** con fluoruro o colocación de barnices protectores.
- **Selladores:** de baja viscosidad, resinas Flow.

**FRACTURA DE ESMALTE:**

Pérdida de tejido adamantino.

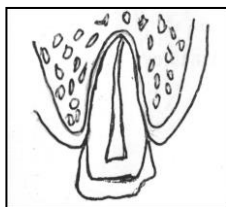


Figura elaborada personal docente de la cátedra

Tratamiento:

- **Desgaste y pulido:** pequeña pérdida de tejido
- **Restauración con resinas:** mayor pérdida de tejido

**FRACTURA DE ESMALTE Y DENTINA SIN EXPOSICIÓN PULPAR:**

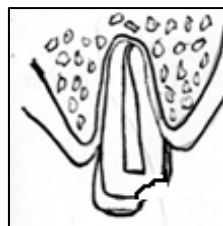


Figura elaborada personal docente de la cátedra

Tratamiento según el estado pulpar:

- **Shock pulpar:** control clínico y radiográfico: semanal, quincenal, mensual.
- **Pulpa vital:**
  - Normal – Hiperémica: Sellado del complejo dentino pulpar (Ionómero Vítreo, Biodentine)
    - Reconstrucción con resinas.
    - Adhesión de fragmentos.
  - Pulpa inflamada: (Pulpitis)
    - Pulpotomía: Ápice inmaduro.
    - Pulpectomía total: Ápice maduro.
- **Pulpa No Vital:**
  - Necrosis –Periodontitis
    - Tratamiento de ápiciformación: ápice inmaduro.
    - Tratamiento de necrosis: ápice maduro.

**FRACTURA DE ESMALTE Y DENTINA CON EXPOSICIÓN PULPAR**

Pautas a tener en cuenta:

- Estado pulpar
- Edad del diente
- Exposición pulpar → color  
→ tamaño  
→ tiempo

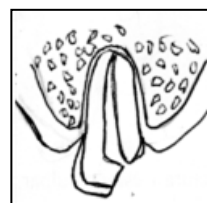


Figura elaborada personal docente de la cátedra

## Tratamiento

- **Exposición menor a 24 hrs:**

\* Ápice inmaduro o pulpa joven.

- Protección directa.  
Sellado del complejo Dentino-Pulpar (Ionómero Vítreo, Biodentine)
- Restauración con resinas adhesivas.
- Pegamento de fragmento

\* Ápice maduro adulto: BPT

- **Exposición mayor a 24 hrs:**

\* Ápice inmaduro o pulpa joven.

- Pulpotomía superficial o técnica de Cvek
- Sellado de complejo de Dentino Pulpar (Ionómero Vítreo, Biodentine)
- Restauración definitiva:
  - ✓ Con resinas adhesivas
  - ✓ Adhesión de fragmentos

\* Ápice maduro adulto: BPT

## FRACTURAS RADICULARES

Traumatismo que provoca la pérdida de continuidad de los tejidos radiculares, que involucran a la dentina, pulpa, cemento y ligamento periodontal.

Se producen como consecuencia de un impacto horizontal a nivel de la corona del diente, afectando generalmente, los dientes anteriores de personas adultas.

La dirección de la fractura y el grado de desplazamiento del cabo coronario, guardan relación con la intensidad del golpe y la resistencia del ligamento periodontal. De estos factores dependerá que las fracturas sean simples, múltiples o conminutas.

### Examen clínico:

- El segmento coronario puede estar móvil y desplazado.
- El diente puede estar sensible a la percusión.
- Los tests de sensibilidad pueden dar resultados negativos inicialmente, indicando daño pulpar transitorio o permanente.
- Se recomienda controlar el estado pulpar.

- Puede aparecer una decoloración transitoria de la corona (rojo o gris).

### Examen radiográfico:

El examen radiográfico constituye un complemento esencial del examen clínico. Pero debemos tener ciertos cuidados en su interpretación. La imagen que se obtenga, va a depender de la dirección de la fractura y de la incidencia del rayo central, puede ocultar o facilitar la evidencia. Por ello es necesario tener en cuenta lo siguiente:

- Las fracturas que están en el plano horizontal pueden ser detectadas generalmente en la película corriente de angulación de 90° con el rayo central a través del diente. Este es el caso de fracturas del tercio cervical o coronario de la raíz.
- Si el plano de la fractura es más diagonal, lo que es común en fracturas del tercio apical, una radiografía oclusal es más adecuado para mostrar la fractura, incluyendo aquellas ubicadas en el tercio medio. Si en la primera consulta no se observa la línea de fractura en la toma radiográfica, repetir a los pocos días ya que una vez reabsorbido el edema puede tornarse visible.

### Protocolo general para el tratamiento de las fracturas radiculares (IADT)

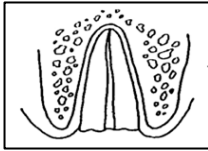
- Reposicionar, si está desplazado el segmento coronario, tan pronto como sea posible y verificar la posición radiográficamente.
- Estabilizar el diente con una férula flexible por 3-4 semanas. Si la fractura radicular está cerca de la zona cervical del diente, la estabilización podrá requerir un período más largo de tiempo (hasta 2-3 meses).
- Controlar la cicatrización por un año como mínimo para determinar el estado pulpar.
- Si se produce necrosis pulpar, se indica tratamiento de conducto radicular del segmento coronario, hasta la línea de fractura, ya que, se considera que el tercio apical no está afectado y mantiene la vitalidad.
- Si existen signos de periodontitis apical, reabsorción inflamatoria externa, sombra radiolúcida a nivel de la línea de la fractura se indica tratamiento endodóntico total de ambos segmentos si es factible o complemento quirúrgico.

### CLASIFICACIÓN SEGÚN SU LOCALIZACIÓN

1. Tercio coronario \* Supracrestal; \* Infracrestal
- 2.-Tercio medio
- 3.-Tercio apical

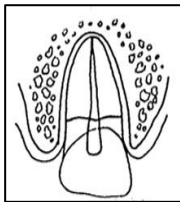
**Tratamiento**

**A) Tercio Coronario Supracrestal:**



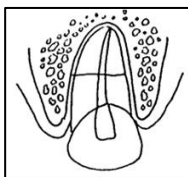
- Eliminación de la corona, tratamiento supracrestal a nivel cervical endodóntico y reconstrucción protética.
- Controles clínicos y radiográficos.

**B. Tercio coronario Infracrestal**



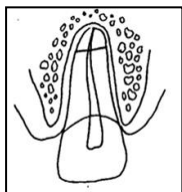
- Reposicionar
- Ferulización (3-4 semanas, flexible)
- Si hay pérdida coronaria, extrusión de la raíz (ortodoncia) y reconstrucción protética.
- Controles clínicos y radiográficos.

**C. Tercio medio:**



- Pulpa vital: ferulización flexible (3-4 semanas) y controles.
- Pulpa necrótica: ferulización flexible, tratamiento de necrosis y controles clínicos-radiográficos.

**D. Tercio apical**

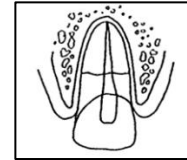


- Generalmente no hay movilidad.
- Pulpa vital sana: control.

- Pulpa necrótica: tratamiento de Necrosis solo del cabo coronario, ambos o complemento con Apicectomía.
- Controles clínicos y radiográficos.

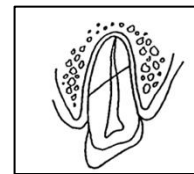
**CLASIFICACIÓN SEGÚN SU DIRECCIÓN**

**E. Horizontal**



- Según el nivel de fractura y estado pulpar.

**F. Oblicua**



- Según el nivel de fractura y estado pulpar.

Figuras elaboradas personal docente de la cátedra

**FRACTURAS CORONO-RADICULARES**

Según su dirección se clasifican en:

- **Oblicuas**
- **Verticales o longitudinales**




Figura elaborada personal docente de la cátedra

- Se producen usualmente en premolares y molares de adultos.
- Posibles causas: trauma oclusal, bruxismo, grandes restauraciones.
- Son más difíciles de detectar y pueden no ser diagnosticadas hasta que la destrucción dentaria se torna irreversible.
- El pronóstico es desfavorable para la continuidad de la pieza, sin embargo, la intervención endodóntica complementaria es apropiada si una porción dentaria puede ser recuperada.

**Hallazgos clínicos y radiográficos:**

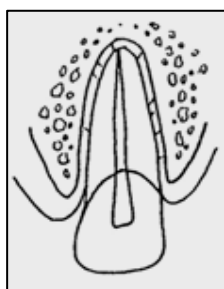
- La fractura involucra esmalte, dentina y estructura radicular. La pulpa puede o no estar expuesta. Hallazgos adicionales pueden incluir segmentos móviles, pero aún adheridos.
- El test de sensibilidad generalmente es positivo.
- Como en fracturas radiculares, más de una angulación radiográfica puede ser necesaria para detectar líneas de fractura en la raíz.

**Tratamiento:**

- Puede ser conveniente intentar estabilizar los segmentos móviles del diente uniéndolos con resina, al menos como una medida temporal hasta que se pueda proponer un tratamiento definitivo.
- Intervención complementaria
- Exodoncia

**Según los tejidos afectados se clasifican en:**

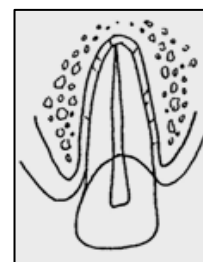
- **No complicadas:** afectan esmalte dentina y cemento, sin exposición pulpar.
- **Complicadas:** afectan esmalte, dentina y cemento, con exposición pulpar.

**TRAUMATISMOS SOBRE EL PERIODONTO DE INSERCIÓN****CONCUSIÓN****Hallazgos clínicos y radiográficos:**

- Pieza dentaria sensible al tacto, sin desplazamiento ni movilidad.
- Test de sensibilidad: en general resultado Positivo.
- Radiográfico: normales

**Tratamiento:**

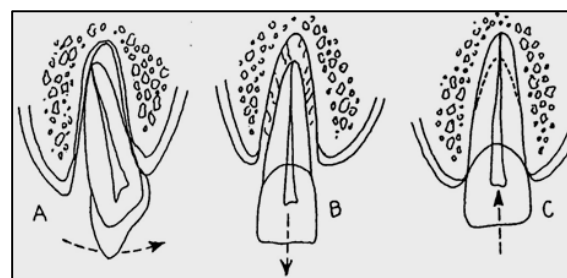
- No necesita en general.
- Controles clínicos-radiográficos a distancia: se monitorea la condición de la pulpa.

**SUBLUXACIÓN****Hallazgos clínicos y radiográficos:**

- Pieza dentaria sensible, sin desplazamiento ni movilidad.
- Hemorragia en el surco gingival.
- Test de sensibilidad: inicialmente puede ser negativo, monitorear la respuesta.
- Radiográfico: normales o ligero ensanchamiento del espacio periodontal.

**Tratamiento:**

- Si no hay movilidad: control.
- Si hay movilidad: férula flexible por 2 semanas.
- Controles: clínicos-radiográficos a distancia hasta un año por lo menos.

**LUXACIÓN**

- A. *Luxación Lateral*
- B. *Luxación Extrusiva*
- C. *Luxación Intrusiva*

Figuras elaborada personal docente de la cátedra

**Hallazgos clínicos**

- Pieza dentaria desplazada hacia la dirección de la luxación, generalmente inmóvil.
- Test de percusión puede dar sonido alto, metálico.
- Test de sensibilidad: probablemente negativos

**Hallazgos radiográficos**

- **Luxación lateral:** el periodonto ensanchado se aprecia mejor con radiografías oclusales.

- **Luxación extrusiva:** espacio periodontal aumentado.
- **Luxación intrusiva:** el espacio periodontal puede estar ausente en su totalidad o en forma parcial.

### Tratamiento:

Reposicionar el diente (manual, ortodóntica o quirúrgicamente), inmovilizar con férula flexible durante 2 a 4 semanas según el caso clínico. Alivio de la oclusión con topes oclusales o buildup.

En pacientes con piezas dentarias maduras se espera que los test den negativos y se produzca la necrosis de la pulpa, momento en el que se indica tratamiento endodóntico con sesiones intermedias de hidróxido de Calcio para evitar las reabsorciones.

En pacientes con piezas dentarias inmaduras que sufran subluxaciones o luxaciones puede ocurrir la revascularización de la pulpa, la cual puede confirmarse en la radiografías por la evidencia de continuidad del desarrollo radicular y luego de un lapso de espera los test pueden dar positivos.

### Controles: clínicos y radiográficos durante 5 años

### RECUERDE

SERÁ NECESARIO FERULIZAR SIEMPRE QUE HAYA MOVILIDAD

DE LA PIEZA DENTARIA.

EL TIEMPO DE PERMANENCIA Y EL TIPO DE FÉRULA DEPENDERÁ DE CADA CASO CLÍNICO EN

### Instrucciones para el paciente:

- Alimentación blanda por una semana
- Buena higiene bucal.
- Cepillarse los dientes con un cepillo suave y enjuague con clorhexidina al 0,1% para prevenir la acumulación de placa bacteriana.
- Seguimiento: Control clínico y radiográfico en 4, 6, 8 semanas y hasta el año como mínimo. Se debe vigilar el estado pulpar y valorarse los cambios de coloración en el diente y mediante radiografías corroborar si existen signos de resorción.

- El tratamiento definitivo de estos dientes en ocasiones, incluye la terapéutica del conducto radicular.

### AVULSIÓN

La avulsión dentaria produce daño en el periodonto y en el tejido pulpar, el diente queda separado de su alveolo, por desgarro del ligamento periodontal, quedando células vitales en la superficie radicular.

El éxito en el tratamiento guarda relación directa con el tiempo extra alveolar que transcurre antes del reimplante: cuanto más pronto se reimplante un diente desprendido, tanto mejor será el pronóstico.

### Aspectos a tener en cuenta:

- ✓ Medios más aconsejables para el transporte y conservación del diente avulsionado
  - Solución Isotónica como leche.
  - Solución salina.
  - Saliva.
  - Agua.
  - Solución salina balanceada de Hank.
- ✓ Tratamiento del diente: cuidado de la superficie radicular.
- ✓ Tratamiento del alveolo: preparación del alvéolo.
- ✓ Tejidos blandos: suturar si hay desgarros
- ✓ Reimplantar
- ✓ Inmovilizar o ferulizar: férula flexible, 7 a 15 días
- ✓ Terapia medicamentosa coadyuvante
- ✓ Controlar

Tratamiento de urgencia en el lugar del accidente: **reimplantar el diente**, si es posible, o mantenerlo en un medio húmedo apropiado. El factor más importante para obtener mayor porcentaje de éxito es la rapidez con que se lleva a cabo (15-20 minutos) para prevenir la deshidratación o secado de células del ligamento periodontal.

Medios de Conservación: leche, saliva, solución fisiológica, agua, albúmina de huevo (clara), etc., medios de cultivos celulares en contenedores: solución salina equilibrada de Hank o el medio Vía-Span.

### DIENTE AVULSIONADO

#### Ápice maduro



Tiempo extraoral inferior a 60 minutos

Tiempo extraoral superior a 60 minutos

### Ápice inmaduro



Tiempo extraoral inferior a 60 minutos

Tiempo extraoral superior a 60 minutos

## TIEMPO EXTRAORAL INFERIOR A 60 MINUTOS:

### Ápice Cerrado

#### El diente ha sido:

- Reimplantado antes que llegue a consulta:
  - No tocar el diente
  - Limpiar con solución fisiológica o con clorhexidina.
  - Verificar la posición clínica y Rx.
  - Colocar férula flexible 7-10-15 días.
- Ha sido mantenido en medio de conservación (leche, suero, saliva, etc.)
  - Limpiar la superficie radicular con suero o clorhexidina.
  - Lavar alvéolo con abundante irrigación c/solución fisiológica para desplazar coágulo sin tocar.
  - Reimplantar el diente lo más rápido posible.
  - Verificar posición e inmovilizar con flexible 7-10-15 días.
- En ambos casos:
  - Antibióticoterapia
  - Vacunación antitetánica si fuese necesario
  - Realizar tratamiento endodóntico a los 7-10 días, con obturación con pasta de Ca (HO) 1 a 3 meses.

### Ápice Abierto

#### • Si llega con el diente ya reimplantado:

Se procede igual que en el primer caso de ápice cerrado, en los dientes con ápice abierto puede ocurrir la revascularización de la pulpa y continuar con la formación radicular, en caso de necrosis

pulpar, se tendrá que efectuar un tratamiento de apicoformación.

#### • Concurre con el diente en un medio de conservación:

- Limpiar la superficie radicular con solución fisiológica o clorhexidina.
- Remover coágulo con abundante irrigación.
- Se sumerge el diente en doxicilina o minoxicilina durante 5 minutos y luego se reimplanta.
- Verificar posición clínica y Rx.
- Ferulización flexible 7-10-15 días.
- Se espera la revascularización.

## TIEMPO EXTRAORAL MAYOR A 60 MINUTOS:

### Ápice cerrado

- Irrigar en forma abundante con solución fisiológica o clorhexidina, el diente y el alveolo.
- Sumergir el diente en solución de fluoruro de Na al 2,4 % ph 5,5.
- Realizar tratamiento endodóntico previo a la reimplantación o a los 7-10 días.
- Reimplantar, controlar clínica y Rx
- Ferulizar en forma flexible 7-10-15 días
- Antibiótico terapia. vacunación antitetánica.
- Indicar buena higiene y enjuagues bucales con clorhexidina.

### Ápice abierto

- Lavar el diente y alvéolo con solución fisiológica o clorhexidina.
- Sumergir el diente en solución de fluoruro de Na al 2,4 % ph 5,5.
- Reimplantar el diente realizando control clínico y Rx
- Férula flexible 7-10-15 días
- Debe realizarse tratamiento endodóntico y colocar (HO) ca en la primera visita antes de los 10 días, ya que, si persiste necrosis el proceso de reabsorción en estos dientes jóvenes es más rápido.
- Este caso es de pronóstico delicado.

## Recomendaciones:

- Mediar con antibióticos más antiinflamatorios
- Dieta semisólida las primeras semanas.

- Buena higiene bucal.
- Uso de colutorios con clorhexidina

**En todos los casos, al comienzo de los traumatismos dentarios, controlar todas las semanas, y continuar luego cada 1 - 3 - 6 meses durante 5 años.**

### FÉRULAS

#### Condiciones que debe reunir una férula adecuada

- De fácil fabricación en boca
- No provocar irritación gingival
- No interferir en la oclusión normal
- Aplicar pasivamente sin inducir fuerzas al diente
- No traumatizar dientes y encía durante su aplicación
- Permitir el tratamiento endodóntico
- De fácil limpieza
- De fácil retiro

#### Tipos de Férulas

- ✓ **Rígidas** (fracturas óseas)
- ✓ **Flexibles** (fractura radicular subluxación, luxación y avulsión) Fiber Splint, composite y alambre sin memoria, composite y alastic, composite e hilo de nylon, brackets y alambre pasivo.

### BIBLIOGRAFÍA

#### Libros:

- Andreasen JO., Andreasen F. M., Andersson L. Texto y atlas a color de lesiones traumáticas a las estructuras dentales. 4<sup>ta</sup> ed. Caracas: Amolca 2010; Tomo1.
- Andreasen JO., Andreasen F. M., Andersson L. Texto y atlas a color de lesiones traumáticas a las estructuras dentales. 4<sup>ta</sup> ed. Caracas: Amolca 2010; Tomo2.
- GANI O. (2002) Manual de Prácticas Endodónticas. 8<sup>va</sup> ed. Facultad de Odontología Córdoba; 2002.

- Andreasen JO., Andreasen FM. Textbook and color atlas of traumatic injuries to the teeth. 3<sup>a</sup> ed. Copenhagen: Munksgaard; 1994
- Basrani E. Endodoncia Integrada. Caracas: Editorial Amolda; 1999.
- Basrani E. Endodoncia y Traumatología. Buenos Aires: Editorial Interamericana; 1994.
- Cohen S., Hargreave K M. Vías de la pulpa. 9<sup>a</sup> ed. Madrid: Editorial Elsevier Science; 2008.
- Estrela C. Ciencias Endodónticas. São Pablo: Editorial Artes Médicas Latinoamericana; 2005.
- Ingle John L., Bakland L. Endodoncia. 5<sup>ta</sup> ed. México: Editorial Médica Interamericana Mc-Graw Hill; 2004.
- IADT (Internacional Association of Dental Traumatology).

#### Revistas:

- Cameron C E. Cracked tooth syndrome J Amer Dent Assoc 1964; 68: 405-11
- Michanowicz A E. Cementogenic repair of root fractures. J Amer Dent Assoc 1971; 82: 569-79
- Andreasen JO, Ravn JJ. Epidemiology of traumatic dental injuries to primary and permanent teeth in a danish population sample. Int J Oral Surg 1972; 1: 235-9.
- Blomlof L. Milk and saliva as possible storage media for traumatically extruded teeth prior to replantation. Swed dent J 1981; Suppl 8:1-26
- Kim S. Microcirculation of the dental pulp in health and disease. J Endod 1985; 11 (11) 465-71
- Trowbridge H. Review of dental pain. Histology and physiology. J Endod 1986; 12 (10): 445-52
- Tronstad L. Pulp reactions in traumatized teeth. En: Gutmann JL, Harrison JW. Proceedings of the Inter Conference on Oral Trauma. AAE Chicago, Ill; 1986
- Cvek M. Changes in the treatment of crown-fractured teeth during the last two decades. Proceedings



- of the Second Internat Conf. on Dental Trauma 1991; 53-64.
- Andreasen JO, Andreasen FM. Root resorption following traumatic dental injuries. Porc Finn Dent Soc 1992; 88 Suppl 1: 95-114.
  - Cvek M. New facts about the use of calcium hydroxide in dental traumatology. Endod Dent Traumat 1992; 8: 777
  - Cvek M. Endodontic management of traumatized teeth. In Andreasen JO, Andreasen FM. Textbook and color atlas of traumatic injuries to the teeth. Third Edition Copenhagen: Munksgaard; 1994.
  - Torabinejad M, Chivian N. Clinical application of mineral trioxide aggregate. J Endodo 1999; 25: 197-205.