

**TRATAMIENTOS ENDODÓNTICOS TOTALES**

**Autor: Od. Marisa Gutiérrez.**

**Objetivos específicos:**

- \* Conocer los distintos tratamiento endodónticos, para establecer, mediante un adecuado razonamiento sus indicaciones y contraindicaciones.
- \* Saber aplicar dichos tratamientos según el caso clínico y establecer el pronóstico con sus posibilidades de éxito o fracaso.
- \* Valorar la importancia de aplicar las maniobras previas al tratamiento que comprenden el alivio de dolor, infundir en el paciente tranquilidad y confiabilidad, etc.

**Idea básica:**

Tendremos en cuenta lo ya aprendido en el modulo pre-clínico donde tiene una fuerte importancia la anatomía de cámaras y conductos (criterio técnico) durante la preparación quirúrgica de los conductos radiculares, en este momento del cursado de la materia se le agrega el modulo clínico que está íntimamente relacionado con el diagnostico. (criterio clínico).

Los tratamientos endodónticos son intervenciones quirúrgicas mediante las cuales se conserva la integridad de la pulpa (protecciones), parte de ella (pulpotomías), o se la elimina en forma total, ya sea se encuentre vital (biopulpectomía) o necrótica (tratamiento de necrosis).

Los tratamientos endodónticos se realizan en piezas dentarias cuyas pulpas podrán estar vitales o no vitales.

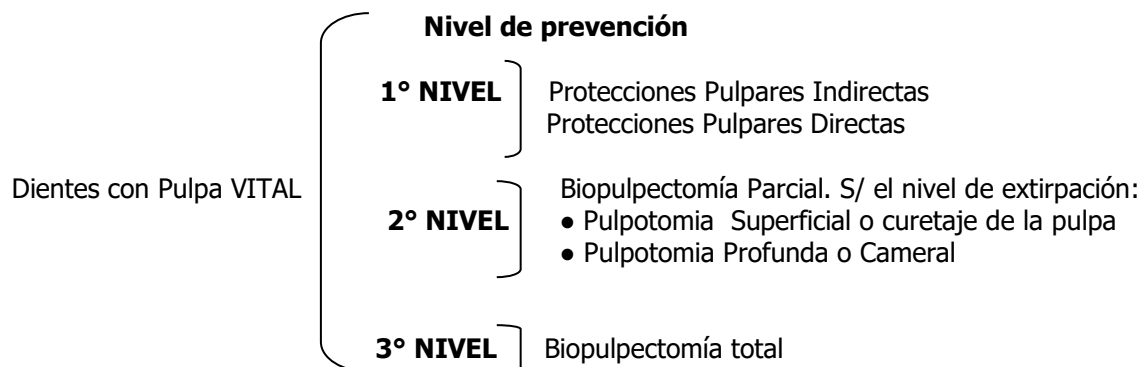
En el primer caso se denominan **Biopulpectomías Totales, Pulpectomías Totales o Tratamientos de Pulpas Vitales** que consisten en la extirpación de una pulpa viva, sana o enferma, y en la ampliación del conducto mediante técnicas quirúrgicas, a fin de permitir que el material de obturación rellene el espacio creado o conformado, lo más tridimensional posible.

En el segundo caso se denominan **Tratamientos de Pulpas no Vitales** ya que la muerte pulpar crea en el conducto y fuera de él una situación compleja, puesto que los gérmenes y sus toxinas, propios de estos estados, invaden zonas inaccesibles al trabajo quirúrgico. La reparación de las complicaciones de los tejidos que rodean el ápice del diente con necrosis, siempre comprometidos en estos casos, dependerá del grado de limpieza, conformación y desinfección que se logre dentro del conducto y de su completa obturación, demostrable sólo con el control clínico-radiográfico a distancia.

El éxito del tratamiento depende, en gran medida, de la correcta orientación terapéutica establecida, como también del conocimiento de las distintas etapas previas al tratamiento. La tranquilidad, confiabilidad y comodidad del paciente, tanto previa como durante el tratamiento endodóntico dependerá de la seguridad que sepamos transmitirle, como también del alivio del dolor antes de ser asistido y de la total analgesia durante la intervención.

**TRATAMIENTOS ENDODÓNTICOS**

**Indicaciones**



Dientes con Pulpa No VITAL **4° NIVEL**

- Apexogénesis completa: Tratamiento de necrosis pulpar
- Apexogénesis incompleta Tratamiento de necrosis pulpar (tratamiento intermedio) en ápices inmaduros con pasta alcalina.

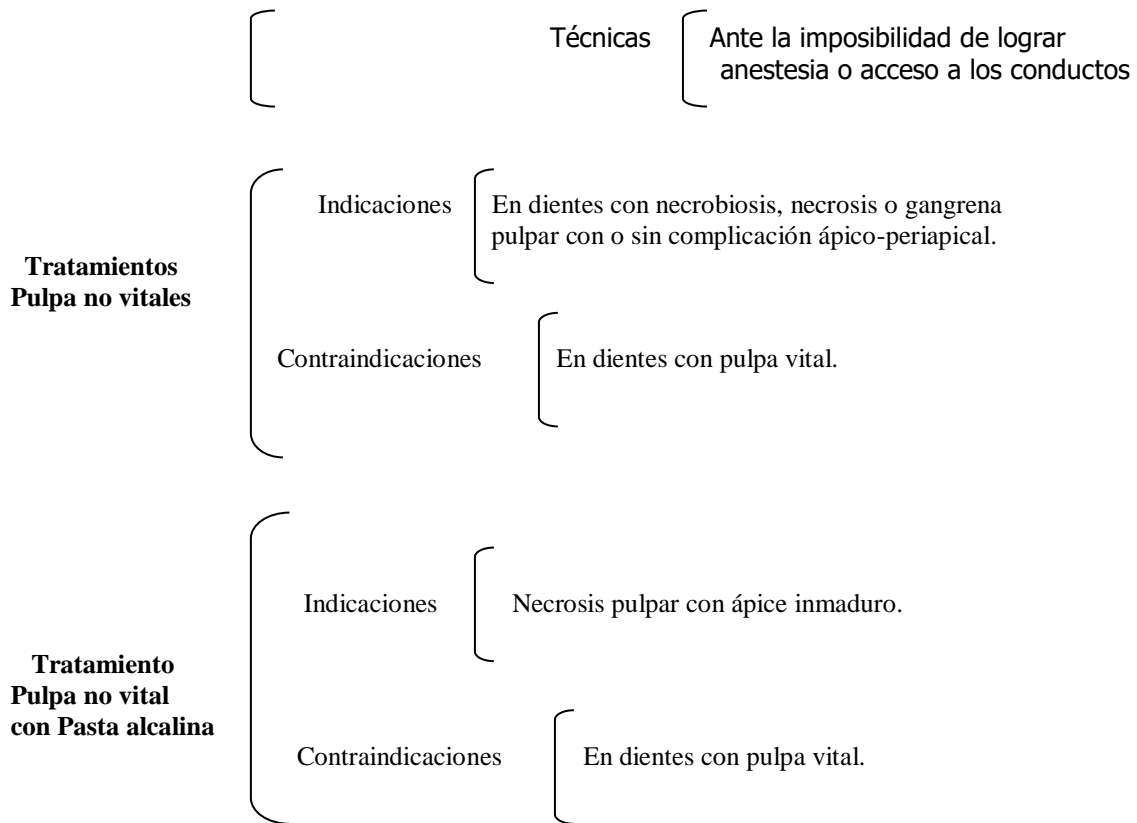
**Indicaciones y contraindicaciones de los distintos tratamientos**

**Protecciones Pulpares**

- Indicaciones
  - Indirectas: Siempre que se exponga dentina. Estados regresivos con suficiente espesor de dentina.
  - Directas: Cuando la exposición pulpar es reciente (herida pulpar) en dientes con ápices inmaduros y en pacientes jóvenes con ápices maduros.
- Contraindicaciones
  - Indirectas: Pulpitis, estados terminales. Dientes muy destruidos.
  - Directas: Pulpitis. Estado regresivos y terminales. Dientes muy destruidos.

**Tratamientos Biopulpectomía Total**

- Indicaciones
  - Anatómicas: En dientes con apexogénesis completa.
  - Patológicas: Pulpitis, Reabsorción dentinaria interna, Estados regresivos y degenerativos.
  - Técnicas: Cuando se prevé calcificación total del conducto.
  - Preventivas: Por indicaciones restaurativas, Estados regresivos y degenerativos.
- Contraindicaciones
  - Anatómicas: En dientes con apexogénesis Incompleta.
  - Patológicas: En pulpas normales o hiperémicas cuando es posible el tratamiento conservador. En dientes con necrobiosis, Necrosis o Gangrena pulpar.



## MANIOBRAS PRELIMINARES O ANTERIORES AL TRATAMIENTO

- Preparación psíquica del paciente.
- Preparación física del paciente.
- Selección del caso.
- Preparación de la pieza a tratar y de zonas aledañas.
- Alivio del dolor.
- Anestesia.
- Aislamiento absoluto y antisepsia del campo operatorio.

**a. Preparación psíquica del paciente:** Explicar y serenar al paciente haciéndole ver que el tratamiento es una intervención sencilla. Si fuera necesario medicar con tranquilizantes o ansiolíticos

**b. Preparación física del paciente:** Mejorar sus condiciones físicas generales si es que están alteradas.

**c. Selección del caso:** Analizar el valor de la pieza a tratar. Prever el pronóstico final. Ver la factibilidad del tratamiento y de la posterior reconstrucción.

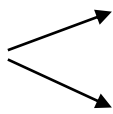
**d. Preparación de la pieza a tratar y de zonas aledañas:** Eliminar tártaro, coronas, incrustaciones, pernos, etc. Reconstruir la pieza y tratar la enfermedad periodontal.

**e. Alivio del dolor:**

### DIAGNÓSTICO

### ALIVIO DEL DOLOR

**Herida pulpar** → Eliminación de la causa y protección del complejo dentinario

<b>Estados Reversibles</b>	pulpar con pasta de hidróxido de calcio.
<b>Pulpitis incipiente</b>	→ Apósito sedante a base de óxido de zinc eu
<b>Pulpitis Avanzadas y Purulentas</b>	→ Apertura cameral, extirpación pulpar, irrigación. Cohibida la hemorragia se coloca de una torunda de algodón estéril seca o con algún antiséptico en la cámara pulpar , evitando la compresión contra el tejido pulpar remanente. Se obtura en forma provisoria
<b>Pulpitis ulcerosa Primaria</b>	→ Protección pulpar directa o pulpotomía
<b>Pulpitis ulcerosa Secundaria</b>	→ No requiere
<b>Pulpitis poliposa</b>	→ Generalmente no requiere
<b>Pulpo-periodontitis:</b>	→ Generalmente no requiere
<b>Necrosis pulpar</b>	→ No requiere
<b>Periodontitis Agudas</b>	→ Eliminación de la causa. Antiinflamatorios y/o antibióticos según se trate de un problema traumático, químico o infeccioso.
<b>Absceso Dentoalveolar Agudo</b>	 <p>Drenaje mediante apertura cameral. Si es posible, limpieza del conducto y obturación con pasta de hidróxido de calcio.  <b>Solo si está maduro incisión</b>  Medicación por vía general con Antibióticos y antiinflamatorio.</p>
<b>Periodontitis Apicales Crónicas</b>	→ No requieren.

### INSENSIBILIZACIÓN O ANESTESIA

- 1. Maxilar superior:** Piezas dentarias anteriores y posteriores: Anestesia infiltrativa sólo por vestibular.
- 2. Maxilar inferior:** Incisivos, caninos y premolares anestesia infiltrativa.  
Molares anestesia troncular.
- 3. Técnicas complementarias:** Distal, Intraósea, intrapulpar e intraperiodontal.

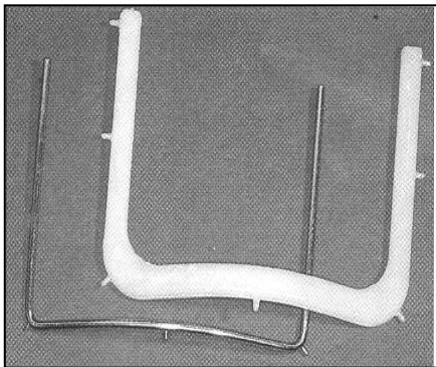
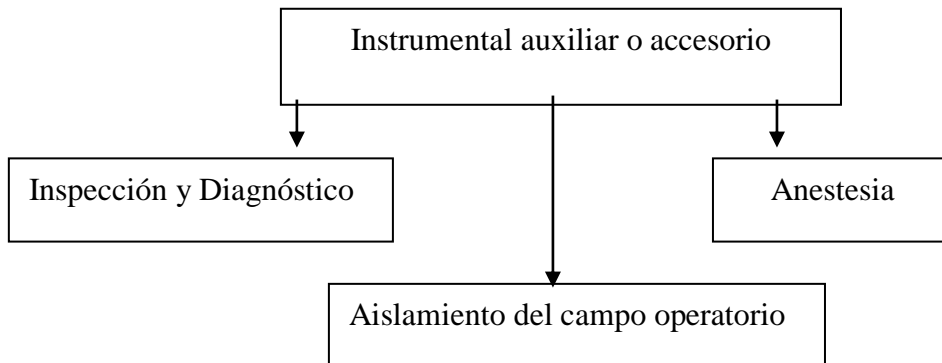
### AISLAMIENTO DEL CAMPO OPERATORIO

El aislamiento del campo operatorio es una maniobra imprescindible en toda intervención endodóntica.

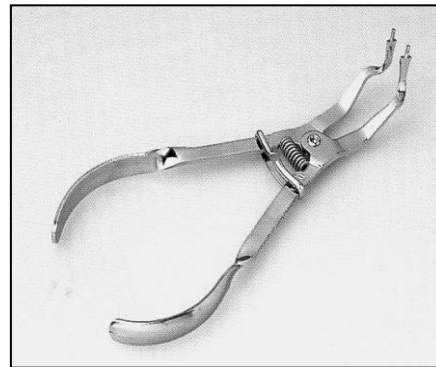
Sus **objetivos** son:

\* Mantener el campo quirúrgico seco, limpio y aséptico

- \* Impedir el paso del pequeño instrumental hacia las vías digestivas y aéreas.
- \* Mejorar la visibilidad del campo operatorio.
- \* Evitar la irritación de los tejidos blandos con sustancias irrigantes.



Goma Dique  
Arco de Young de acero y de plástico



Portaclamps



Perforador

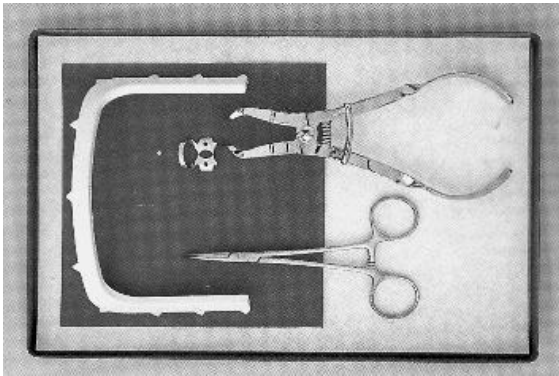


Clamps

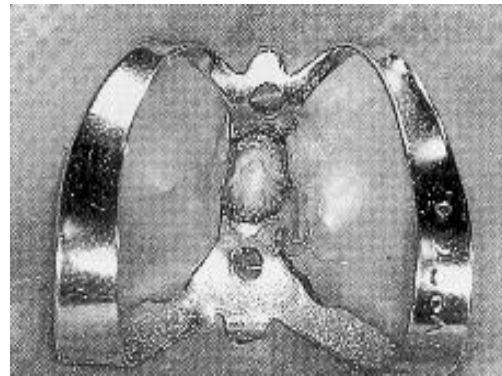
Para la colocación del dique de goma (aislamiento absoluto) se deberá disponer de un arco de Young metálico o de plástico y un trozo cuadrangular de goma especial para tal fin.

La goma dique podrá ser montada por detrás del arco o por delante, enganchando la misma en las púas del arco. Se procederá, mediante un perforador *ad hoc*, a realizar el orificio donde se coloca el clamp que abraza a la pieza dentaria y aísla a la misma de la cavidad bucal.

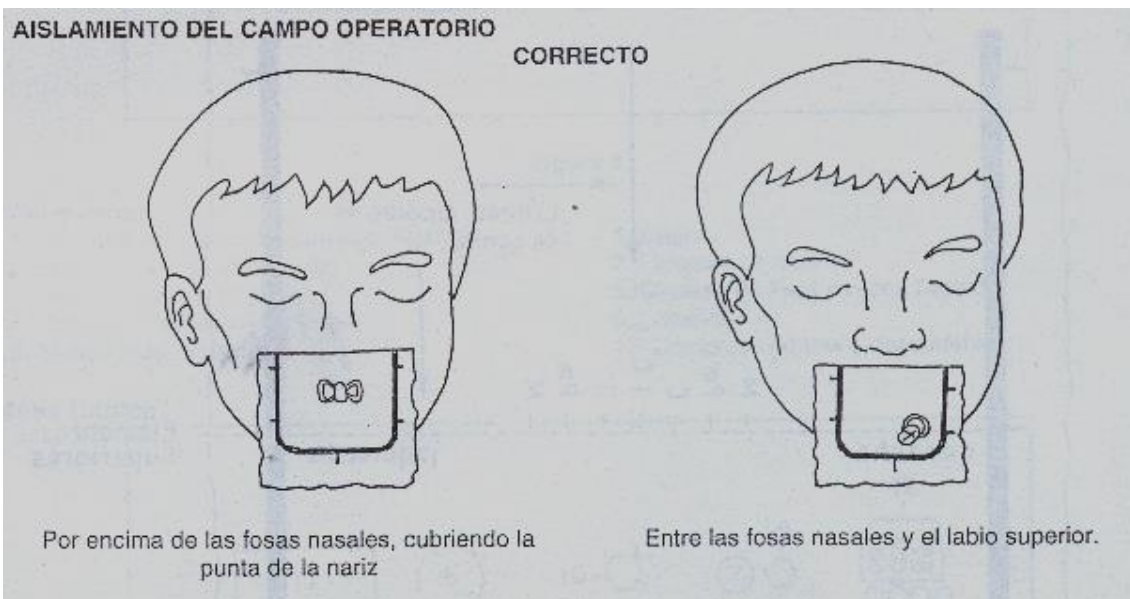
Instrumental para aislamiento absoluto



Clamp anterior en posición



Material didáctico del personal de la Cátedra



Tomado de **GANI, O.** Manual de Prácticas Endodónticas. 8º Ed. Facultad de Odontología. Universidad Nacional de Córdoba. Córdoba. 2002

Para realizar correctamente la perforación se ubica el arco con la goma sobre la boca abierta del paciente, se centraliza la pieza dentaria que se va a aislar y luego se procede a tocar con el dedo la goma sobre el diente. El lugar marcado con la saliva indicará el espacio para la perforación.

El tamaño de la perforación estará en relación con el diámetro del cuello del diente. Las perforaciones muy pequeñas pueden ocasionar el desgarramiento de la goma y las muy grandes, filtración de saliva por falta de ajuste.

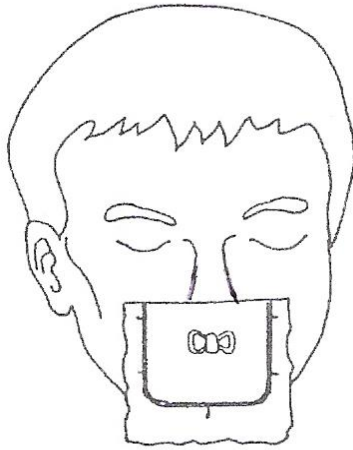
Una forma de realizar el aislamiento es llevar conjuntamente la goma con el arco y el clamp. Para ello se tomará el portaclamps, y calzando sus extremos en los orificios del clamp, lo llevará a su posición ajustando sus bocados en el cuello del diente. A continuación se desenganchará la goma de las aletas y el aislamiento absoluto quedará terminado. Otra forma es llevar en la mano izquierda el arco y la goma, pasar la perforación por el cuello del diente y con la mano derecha el portaclamps ubicado en los orificios del clamp.

Si la goma no ajusta bien o no pasa los puntos de contacto, podrá ayudarse con un trozo de hilo encerado. Si la filtración salival persiste, se podrá aumentar el sellado mediante la colocación, a nivel del cuello, de una crema adhesiva para aumentar la fijación de una prótesis total, o un adhesivo instantáneo tipo "la gotita". Al terminar estos pasos se realizará la antisepsia del campo operatorio.

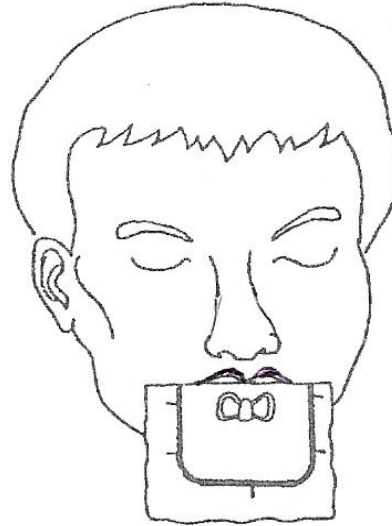
---

Se considerará correctamente realizado el aislamiento cuando no exista filtración de saliva y cuando la goma cubra levemente la punta de la nariz (caso de aislamiento de dientes antero-superiores) o cuando el borde superior de la goma quede entre las fosas nasales y el labio superior (caso de piezas dentarias inferiores y postero-superiores). Se considerará incorrecto cuando la goma obstruya las fosas nasales o cuando deje al descubierto el labio superior o parte de él.

### INCORRECTO



Obstruyendo las fosas nasales



Dejando el labio superior al descubierto

Tomado de **GANI, O.** Manual de Prácticas Endodónticas. 8º Ed. Facultad de Odontología. Universidad Nacional de Córdoba. Córdoba. 2002.

## PREPARACIÓN QUIRÚRGICA DE LOS CONDUCTOS RADICULARES

### Objetivos específicos

El alumno podrá, a través de sus conocimientos previos, realizar la identificación clínica (diagnóstico), aplicar la terapéutica apropiada para cada caso clínico en particular y realizar el alivio del dolor si fuese necesario.

Para ello deberá conocer:

- \* La anatomía quirúrgica de los conductos radiculares de cada una de las piezas dentarias, sus posibles variantes y su transferencia a la clínica.
- \* Los principios fundamentales de la preparación quirúrgica de los conductos radiculares.
- \* Los distintos instrumentos utilizados en la etapa quirúrgica de los conductos radiculares, especialmente los empleados para su conformación.
- \* Las distintas técnicas utilizadas en la instrumentación de los conductos y sus indicaciones según las características individuales de cada uno de ellos.
- \* Las posibilidades de accidentes, las maneras de evitarlos y el modo de solucionarlos.

### Idea básica

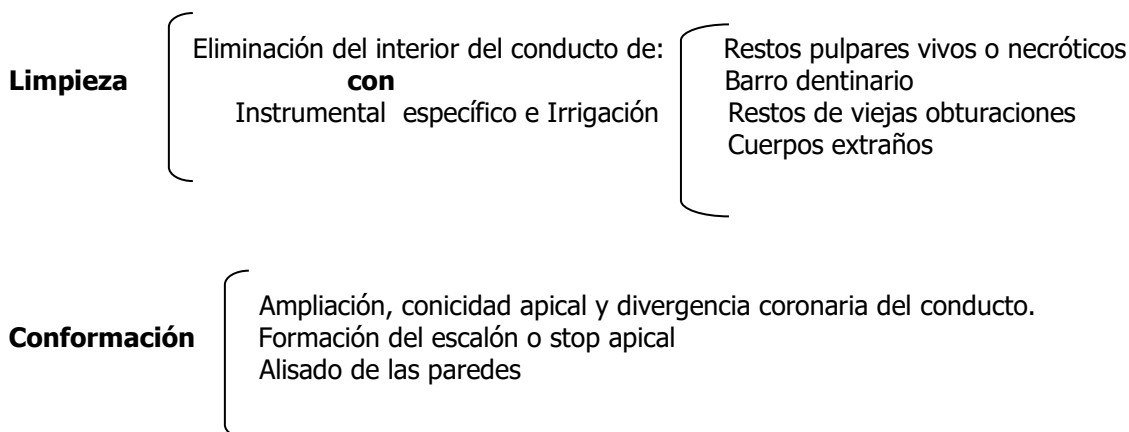
La preparación quirúrgica es sin duda una etapa de fundamental importancia en la terapia endodóntica, ya que no sólo tiene por finalidad vaciar, limpiar y desinfectar el conducto, sino crear en él un espacio adecuadamente conformado que permita una correcta obturación lo más tridimensional posible.

---

Se inicia con la **limpieza** del contenido (vital o necrótico) del interior del conducto radicular y concluye cuando éste, en virtud de la instrumentación adquiere una amplitud necesaria, una forma cónica cuyo vértice apical esté ubicado idealmente a 1 o 2 mm del ápice radicular (**conformación**).

El profundo conocimiento de la anatomía canalicular, la precisión en el manejo del instrumental y el dominio de la técnicas de instrumentación, harán posible el objetivo propuesto sin que se produzcan accidentes desagradables.

### Objetivos de la preparación quirúrgica: limpieza y conformación



### PRINCIPIOS A TENER EN CUENTA

#### a. Biológicos:

1. Diagnóstico clínico radiográfico certero
2. Respeto por las indicaciones y contraindicaciones.
3. No contaminar el campo quirúrgico, realizando: Aislamiento absoluto  
Esterilización del instrumental  
Maniobras depuradas.
4. Respeto por los tejidos vivos remanentes: No injuriar mecánicamente  
No injuriar químicamente  
Estimular la reparación

#### b. Técnicos:

1. Las técnicas deben tener un fundamento biológico
2. Acceso correcto al conducto radicular.
3. Instrumentación adecuada, respetando los tiempos quirúrgicos.
4. Adecuada limpieza y desinfección del conducto radicular.
5. Correcta obturación del conducto radicular.
6. Control clínico-radiográfico a distancia.

#### Evaluación a distancia

Éxito Clínico.....Ausencia de síntomas clínicos  
Éxito radiográfico.....Normalidad en zona ápico-periapical  
Fracaso Clínico.....Sintomatología Clínica (dolor, edema, fístula etc.)  
Fracaso Radiográfico...Persistencia o aparición de imágenes radiográficas anormales.



---

## REGLAS PARA LA PREPARACIÓN DE LOS CONDUCTOS

### Límites de la Preparación Quirúrgica

**Condiciones que debe reunir un conducto correctamente instrumentado.**

**Instrumental específico para la preparación quirúrgica**

**Distintas técnicas para la instrumentación del conducto radicular**

Remitirse al Manual de Pre-clínica

### PREPARACIÓN QUIRÚRGICA DE LOS CONDUCTOS RADICULARES EN PIEZAS DENTARIAS CON APEXOGÉNESIS COMPLETA

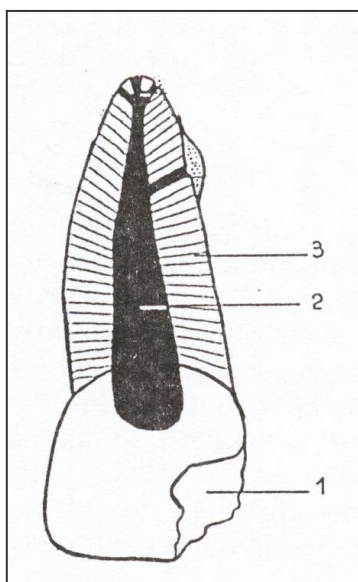
Durante la clínica, la selección de las técnicas endodónticas esta condicionada a distintos factores como los aspectos anatómicos de los conductos radiculares y el estado de salud pulpar y sus tejidos periapicales.

El primero de ellos nos brinda un criterio técnico o anatómico que va a estar directamente relacionado con la selección de las técnicas de preparación quirúrgica y el uso adecuado del instrumental. Mientras que el segundo nos da un criterio clínico o de diagnóstico a través de signos y síntomas del paciente que nos ayudará a detectar los estados de la pulpa que pueden ser básicamente vital y no vital, determinando así, dos tipos de tratamientos endodónticos totales: Tratamiento de la pulpa vital o Biopulpectomía total y Tratamiento de la pulpa no vital o Tratamiento de Necrosis respectivamente.

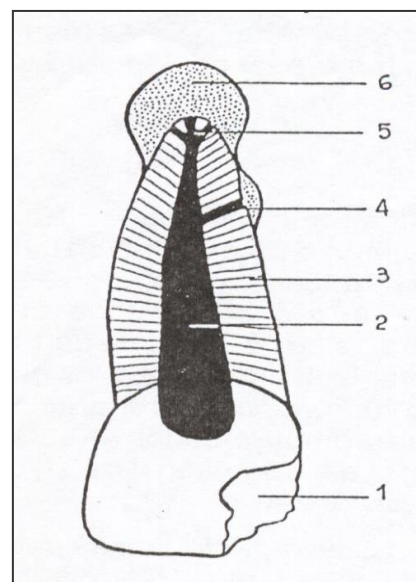
El tratamiento de la pulpa vital o Biopulpectomía total o Pulpectomías totales consiste en la extirpación de una pulpa vital, sana o enferma y en la preparación bio-mecánica de la luz del conducto mediante técnicas quirúrgicas, para permitir que el material de obturación rellene el espacio conformado, lo más tridimensionalmente posible.

El Tratamiento de la pulpa no vital o tratamiento de necrosis lo realizamos cuando las defensas del tejido pulpar han claudicado provocando la muerte pulpar y sus complicaciones. Tiene por finalidad controlar el efecto nocivo de los gérmenes y toxinas provenientes de la pulpa necrótica o con gangrena o en vías de serlo. Para ello se realiza el vaciamiento, limpieza, irrigación, conformación y desinfección del conducto radicular y su adecuada obturación.

#### PULPA VITAL



#### PULPA NO VITAL



**Referencias:** 1-cavidad de caries 2- luz del conducto 3-túbulo dentinario 4-conductos accesorios 5-delta apical 6-zona periapical.

---

## TRATAMIENTO de PULPA VITAL o BIOPULPECTOMIA TOTAL

### Objetivos Específicos

- \* Saber indicar el tratamiento de biopulpectomía total considerando la maduración apical, el estado del tejido pulpar y/o su requerimiento protético.
- \* Aplicar correctamente las técnicas quirúrgicas del tratamiento total de la pulpa viva y de la correspondiente obturación del conducto.
- \* Respetar con verdadero fundamento biológico el remanente pulpar vivo a nivel del extremo apical, responsable de la cicatrización y cierre biológico.

### Idea Básica

La pulpectomía total pertenece al 3º nivel de prevención de endodoncia. Este tratamiento consiste en la extirpación total de la pulpa, previa insensibilización con anestesia de la pulpa normal o inflamada y su posterior reemplazo por materiales que resulten biocompatibles con los tejidos vivos apicales y periapicales. Si bien la designación habla de la extirpación total, debemos aclarar que no es tan así, puesto que la eliminación de la misma sólo se circunscribe al conducto principal, quedando las ramificaciones del sistema de conductos y el cono cementario apical ocupado por tejidos vivos que tendrán activa participación en la cicatrización, permitiendo mantener la pieza dentaria sostenida por un periodonto sano y activo.

#### BIO

#### PULPECTOMÍA

#### TOTAL

Pulpa vital    Corte y extirpación de la pulpa    Pulpa cameral y radicular hasta el CDC.

### Indicaciones y Contraindicaciones

Indicaciones	Contraindicaciones
Anatómicas: Apexogénesis completa	Anatómicas: Apexogénesis incompleta, Apexogénesis completa cuando la pulpa esta sana o hiperémica y es factible conservarla mediante protecciones pulpares.
Patológicas: Pulpitis R.D.I	
Técnicas: Pulpas clínicamente sanas o hiperémicas, por razones restaurativas o preventivas.	Patológicas: Necrobiosis, necrosis, gangrena pulpar y complicaciones periapicales.
Preventivas: cuando se prevee la calcificación total del conducto.	

---

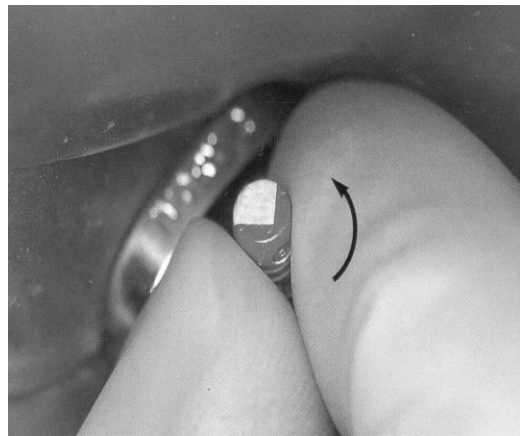
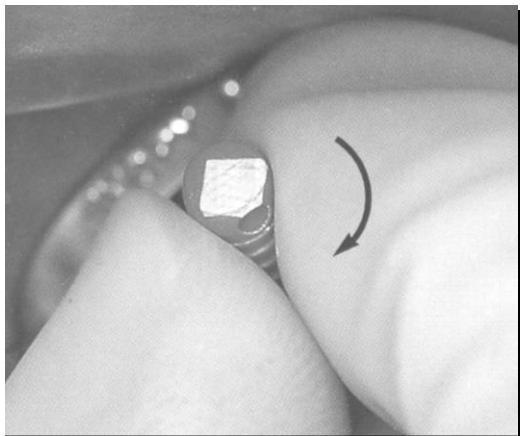
## Secuencia Clínica del Tratamiento Endodóntico Vital

1. Anestesia
2. Etapa Coronaria
  - a) Eliminación de la dentina cariada
  - b) Aislamiento del campo operatorio
  - c) Antisepsia del campo operatorio
  - d) Abordaje
3. Etapa Cameral
  - a) Trepanación del techo cameral
  - b) Eliminación de techo cameral y rectificación
  - c) Irrigación
  - d) Exéresis de la pulpa cameral, irrigación con hipoclorito de Na de la cámara y aspiración. (sólo en elementos multirradiculares)
4. Etapa radicular
  - a) Irrigación con hipoclorito de Na 2,5%
  - b) Localización del conducto con explorador recto
  - c) Sondeo o cateterismo de los conductos radiculares
  - d) Extirpación de la pulpa sólo en conductos amplios
  - e) Irrigación profusa para que no se coloree la corona
  - f) Cohibición de la hemorragia
  - g) Preparación de los accesos: conductos amplios-conductos estrechos.
  - h) Irrigación con hipoclorito de Na al 2,5%
  - i) Conductometría
  - j) Preparación quirúrgica total: tercio apical (rotación) tercio medio (limado circunferencial) con irrigación profusa.
  - k) Irrigación final
    - a.-con limpia barro o Edtac
    - b.- hipoclorito de Na 2,5%
    - c.- suero fisiológico, agua destilada
  - l) Secado
  - m) Repaso de la preparación quirúrgica (rotación completa) y eliminación del barro dentinario.
5. Etapa final
  - a) Conometría
  - b) Obturación del o de los conductos
  - c) Toilette de la cavidad
  - d) Obturación provisoria de la cámara pulpar y cavidad de acceso. Restauración definitiva.
  - e) Control de la oclusión.
  - f) Indicaciones al paciente.

---

Se introduce el instrumento lubricado con glicerina o lubricante en el conducto, por más delgado que aquél sea, hace tope muy lejos del punto establecido como límite longitudinal.

Los movimientos de impulsión de dar cuerda al reloj, y de tracción, se repiten en forma continua, tantas veces como sea necesario para ir avanzando dentro del conducto hasta llegar a la medida deseada.



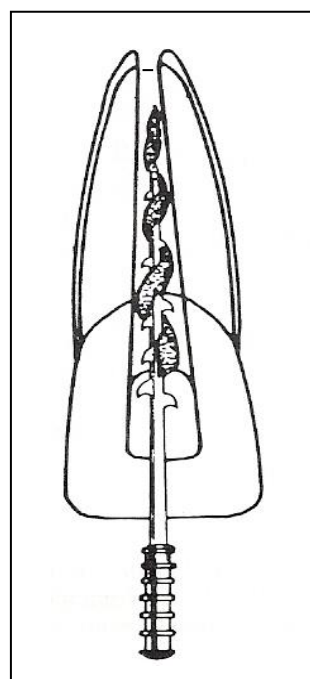
Tomado de **BEER, R, BAUMANN, M, KIM, S.** Atlas de Endodoncia. Ed. Masson. España. 1998

#### **RECORDAR:**

**LIMA K:** instrumento de espiras muy próximas entre sí. Con él se realizan movimientos de: **sondeo, cateterismo, limado y escariado o rotación**

El paso siguiente será la **Extirpación o Excéresis pulpar del tejido vivo**, pero como estamos trabajando en un diente extraído, esta intervención no se realizará; sólo en la clínica y en conductos amplios.

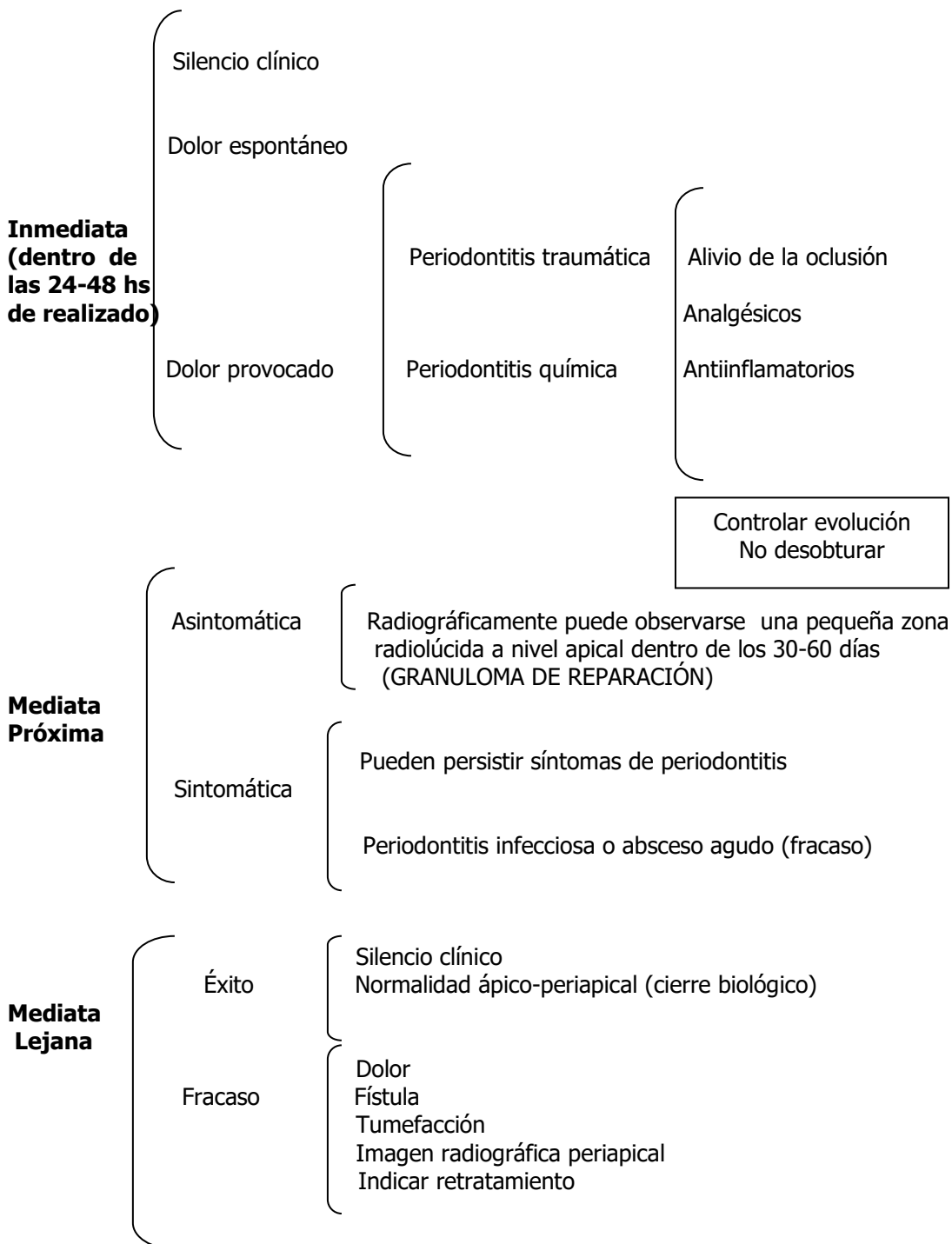
**En la clínica**, este paso puede realizarse antes de la preparación de los accesos en conductos amplios. El corte de la pulpa a nivel de la constricción apical se realizará con el **Pulpótomo**. Ello, producirá una hemorragia de intensidad variable, la cual requiere de unos minutos para que el organismo produzca la hemostasia. Para evitar que se pigmente la corona es necesario realizar **irrigaciones**, para eliminar los restos de coágulo y sangre.



**RECORDAR:**

**PULPÓTOMO:** Movimiento de trabajo: **Introducirlo** en el conducto rozando una de las paredes hasta percibir la sensación de ajuste o tope, **retirar** 1 o 2 milímetros y girar totalmente dos o tres veces y **Tracción**.

**Secuencia del Tratamiento de Pulpa Vital (BPT)**  
**(remitirse al Manual de Pre-Clínica)**  
**Evaluación Inmediata y Mediata de la Biopulpectomía Total**



---

## TRATAMIENTO ENDODÓNTICO de PULPA NO VITAL

### Objetivos específicos

Al terminar esta unidad, el alumno deberá:

- \* Diagnosticar los estados terminales de la pulpa dental y sus complicaciones, orientar su terapéutica y establecer el pronóstico.
- \* Tratar endodónticamente los procesos terminales de la pulpa y sus complicaciones.
- \* Establecer las diferencias biológicas y técnicas existentes entre la necrosis pulpar y la biopulpectomía total.
- \* Reconocer las distintas reacciones post-operatorias inmediatas y mediatas para establecer su adecuado tratamiento.
- \* Valorar la importancia del seguimiento clínico-radiográfico del proceso de cicatrización ápico-periapical, a los efectos de establecer el éxito o el fracaso.

### Idea Básica

Este tratamiento pertenece al 4to. Nivel de prevención en endodoncia y se realiza cuando las defensas de la pulpa han claudicado provocando la muerte pulpar. Tiene por finalidad controlar el efecto nocivo de los gérmenes y toxinas provenientes de una pulpa necrótica o gangrenada, o en vías de serlo. Para ello se realizará la limpieza, desinfección y conformación del conducto radicular, mediante la instrumentación, combinada con la acción química que aporta la irrigación y la mediación tópica, dejándolo listo para su obturación. De esta manera, la eliminación del agente nocivo ubicado en el conducto radicular, permitirá recobrar el equilibrio perdido entre aquel y el periápice, recuperándose la normalidad de los tejidos periapicales para permitir el cierre biológico del foramen.

### Indicaciones

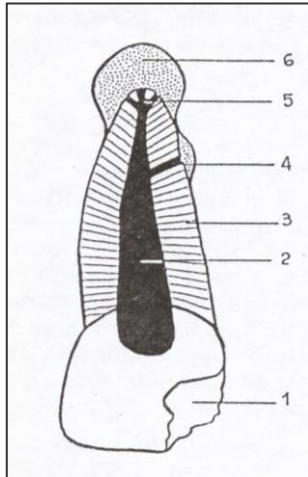
Necrosis  
Necrobiosis  
Gangrena  
Periodontitis apicales crónicas  
Retratamiento

### Contraindicaciones

Pulpa vital  
Periodontitis agudas\*

\* Las periodontitis apicales agudas deberán ser cronificadas, para luego poder realizar el tratamiento completo en dientes con diagnóstico de necrosis pulpar y/o sus complicaciones.

## Zonas de Infección en un diente con pulpa necrosada según Lubetzky y Rapela



1. Cavidad de caries.
2. Luz del conducto.
3. Conductillos dentinarios.
4. Conductos laterales, secundarios, accesorios, etc.
5. Delta apical.
6. Periápice.

### Zonas de Infección

### Forma de neutralizarlas

- |  |  |
|--|--|
| 1. Cavidad de caries.....                                    | Fresado  |
| 2. Luz del conducto radicular<br>3. Conductillos dentinarios | <div style="font-size: 3em; vertical-align: middle;">{</div> <ul style="list-style-type: none"> <li>Instrumentación.</li> <li>Irrigación.</li> <li>Desinfección.</li> <li>Obturación.</li> </ul> |
| 4. Conductos laterales, secundarios<br>5. Delta apical       | <div style="font-size: 3em; vertical-align: middle;">{</div> <ul style="list-style-type: none"> <li>Irrigación y medicación tópica</li> </ul>  |
| 6. Periápice .....   | No requiere de nuestra intervención, salvo que hubiere una reacción postoperatoria y necesite medicación.  |

Como hemos leído y aplicado en la práctica preclínica con la remoción de la caries y al realizar la apertura cameral se habrá eliminado la Zona 1.

El paso siguiente será una abundante irrigación con hipoclorito de sodio al 2,5% o 5% según distintas escuelas. Se localizará el conducto con explorador recto.

Según la amplitud y lo observado en la Rx previa, se realizará sondeo o cateterismo con una lima tipo K N° 10 o 15.

Se realizará la instrumentación del tercio coronario y luego el medio con **limado circunferencial** con limas Hedström o lima K de calibre apropiado a la luz del conducto. Luego se termina la preparación de los accesos con el instrumental rotatorio (fresas de Gates Glidden o de Peeso). Se inunda el conducto con hipoclorito, neutralizando así las zonas 2 y 3.

Una vez realizada la preparación de accesos, lo más tempranamente posible, se procederá a realizar la conductometría u odontometría.

---

## Secuencia Clínica del Tratamiento Endodóntico NO VITAL

1-Anestesia (eventualmente)

2. Etapa Coronaria
- a) Eliminación de la dentina cariada
  - b) Aislamiento del campo operatorio
  - c) Antisepsia del campo operatorio
  - d) Abordaje

3. Etapa Cameral
- a) Trepanación del techo cameral
  - b) Eliminación de techo cameral y rectificación, irrigación

4. Etapa radicular
- a) Llenado de la cámara pulpar y de la entrada del conducto radicular con hipoclorito de sodio al 2,5%.
  - b) **En conductos amplios:**
    - \* preparación del tercio coronario y luego del tercio medio con limas Hedström
    - \* irrigación con hipoclorito de sodio al 2,5%preparación de los accesos
  - En conductos estrechos:**
    - \* la preparación de los dos tercios coronarios se hará con limas tipo K (limado circunferencial), con profusa irrigación, mientras que vamos trabajando el tercio apical, preparación de los accesos
  - c) Conductometría u odontometría
  - d) Preparación quirúrgica del tercio apical y de la totalidad del conducto con limas tipo K, irrigando abundantemente con hipoclorito de sodio al 2,5.
  - e) Irrigación final
    - a.-con limpia barro o Edtac
    - b.- hipoclorito de Na al 2,5% o 5%
  
    - c.- suero fisiológico, agua destilada
  - f) Aspiración y secado del conducto
  - g) Repaso de la preparación quirúrgica (rotación completa) y eliminación del barro dentinario.
  - h) Antisepsia con el último instrumento empleado embebido en clorofenol alcanforado (medicación tópica) o clorhexidina.

- 5-Etapa Final
- a) Conometría
  - b) Obturación del o los conductos
  - c) Toilette o limpieza de la cavidad
  - d) Obturación provisoria de cámara pulpar y cavidad de acceso.
  - e) Control de la oclusión
  - f) Indicaciones al paciente

## Secuencia del Tratamiento Endodóntico NO VITAL ( remitirse al Manual de Pre-Clínica)



---

## Tratamiento de las Complicaciones Agudas del Periápice (Cronificación)

Periodontitis agudas y absceso dento-alveolar agudo en dientes sin tratamiento endodóntico.

### Periodontitis Aguda Infecciosa

- \* Sacar de oclusión.
- \* Medicación antibiótica y antiinflamatoria.
- \* Eventualmente apertura cameral, limpieza e irrigación del conducto y obturación temporaria con pasta de hidróxido de calcio. (terapia intermedia)

### Absceso agudo

- \* Apertura cameral (drenaje o fístula canalicular).
- \* Si es posible, limpieza, irrigación, desinfección y obturación del conducto con pasta de hidróxido de calcio.
- \* Punción si el proceso esta a punto de madurar (fístula mucosa) y si es posible, proceder de la misma manera descrita anteriormente.
- \* Medicación antibiótica y antiinflamatoria y sacar de oclusión, hasta que se cronifiquen los síntomas y poder realizar el tratamiento endodóntico definitivo

## Evaluación Postoperatoria Inmediata del Tratamientos de Pulpa No Vital (24 a 48 hs)

\* **Silencio clínico:** (ausencia total de sintomatología)

\* **Respuesta clínica:** (sintomatología propia de una reacción periapical, generalmente por reagudización de un proceso crónico)

### \* Dolor

Esponáneo

Provocado

Periodontitis Infecciosa  
Periodontitis traumática  
Periodontitis Química

### \* Absceso Agudo

Edema  
Adenopatía  
Fiebre  
Movilidad dentaria

---

**\* Conducta a seguir**

- \* Medicación con antibióticos, antiinflamatorio y analgésico.
- \* Alivio de la oclusión.
- \* Buches con agua caliente cuando está inmaduro.
- \* Punción (cuando el absceso está maduro).
- \* Seguimiento clínico (no desobturar el conducto).

**Evaluación Postoperatoria Mediata o a distancia**

**\* Éxito**

**Silencio clínico**

- \* Radiográficamente se observa persistencia o recuperación de la normalidad de la zona ápico-periapical.
- \* Imagen normal semejante a dientes vecinos

**\* Transición**

**Silencio clínico**

- \* Radiográficamente se observa reducción paulatina del área radiolúcida.

**\* Fracaso**

Clínicamente

- Dolor
- Edema
- Fístula
- Silencio total.

Radiográfica mente

- \* Permanecía, o aumento del tamaño o de la sombra radiolúcida.
- Aparición de imágenes radiolúcidas nuevas
- Reabsorción cemento-dentinaria externa.

## Aspectos diferenciales entre los Tratamientos de Pulpa Vital y No Vital.

	<b>Pulpa Vital</b>	<b>Pulpa No Vital</b>
<b>Histología</b>	Pulpa vital: Sana Inflamada  Dentina del conducto: Sana	Pulpa: Necrobiótica Necrótica Gangrenada  Dentina del conducto: infectada
<b>Preparación Quirúrgica</b>	<ul style="list-style-type: none"> <li>* Irrigación</li> <li>* Extirpación pulpar</li> <li>* Conductometría</li> <li>* Cohibición de la hemorragia</li> <li>* Instrumentación de la totalidad del conducto</li> <li>* Irrigación hipoclorito de Na 2,5%</li> </ul>	<ul style="list-style-type: none"> <li>* Irrigación</li> <li>* Limpieza e instrumentación de los dos tercios del conducto</li> <li>* Conductometría</li> <li>* Instrumentación del tercio apical y de la totalidad del conducto alternada con abundante irrigación con hipoclorito de Na al 2,5% - 5%</li> <li>* Medicación tópica (clorofenol alcanforado) o clorhexidina</li> </ul>
<b>Reacción Postoperatoria Inmediata</b>	<ul style="list-style-type: none"> <li>* Silencio clínico</li> <li>* Periodontitis                             <div style="display: inline-block; vertical-align: middle; margin-left: 10px;"> <span style="font-size: 2em; vertical-align: middle;">{</span> <div style="display: inline-block; vertical-align: middle; text-align: left;">                                 Traumática                                  Química                             </div> </div> </li> </ul>	<ul style="list-style-type: none"> <li>* Silencio clínico</li> <li>* Peridontitis                             <div style="display: inline-block; vertical-align: middle; margin-left: 10px;"> <span style="font-size: 2em; vertical-align: middle;">{</span> <div style="display: inline-block; vertical-align: middle; text-align: left;">                                 Infecciosa                                  Traumática                                  Química                             </div> </div> </li> <li>* Absceso agudo</li> <li>* Fístula</li> </ul>
<b>Medicación</b>	Analgésicos Antiinflamatorios	Antibióticos Antiinflamatorios Analgésicos
<b>Restauración</b>	Inmediata	Inmediata
<b>Origen de la reparación</b>	Muñón pulpar o periodontal	Periodonto
<b>Control a distancia</b>	SI	SI

---

## BIBLIOGRAFÍA

- BEER, R; BAUMANN, M; KIM, S:** Atlas de Endodoncia. Ed. Masson. España. 1998
- COHEN, S; BURNS, RC:** "Los caminos de la pulpa", 5ta edición. Editorial Médica Panamericana, México, 1994.
- COHEN S, BURNS R:** Vías de la Pulpa: Obturación del sistema de conductos radiculares. 8º Edición, Editorial Mosby. España 2002.
- COHEN S, HARGREAVE K M.** Vías de la pulpa. 9a. ed. Elsevier Science Madrid: 2008.
- GANI, O.** Manual de Prácticas Endodónticas. 8º Ed. Facultad de Odontología. Universidad Nacional de Córdoba. Córdoba. 2002.
- GROSSMAN, L.** Terapéutica de los conductos radiculares. 4ª edición. Ed. Progrental. Buenos Aires. 1957.
- INGLE, JOHN L, BAKLAND, LEIF.** Endodoncia. Traducción de la 5º edición en inglés. Interamericana. México, 2004.
- LASALA A.** Endodoncia. 4ta Edición, Editorial Masson - Salvat. España; 1992.
- SOARES I., GOLDBERG, F.** Endodoncia. Técnicas y fundamentos. Ed. Panamericana. Bs. As. 2002. p. 141-166
- SIQUEIRA JF, Rocas IN, Favieri A, Lima K.** Chemomechanical reduction of the bacterial population in the root canal after instrumentation and irrigation with 1%, 2,5% and 5,25% sodium hypochlorite. J. Endodon. 2000; 6:331-34.
- TRONSTAND L.** Endodoncia clínica. Editorial Masson-Salvat, España 1993.
- WALTON, R.E. y TORABINEJAD, M.** Endodoncia. Principios y Práctica Clínica. 3º Ed. Interamericana. México, 1990.
- WEINE F.** Terapéutica endodóntica. Editorial Mundi. Argentina. 1976.
- ESTRELA, CARLOS; ESTRELA, CYNTIA; BARBIN, E, SPANÓ, JCE; MARCHESAN, M; Y PÉCORA, JD;** "Mecanismo de acción del hipoclorito de sodio". Facultad de Odontología de la Universidad Federal de Goiás, Goiânia, Brasil. Facultad de Odontología de Ribeirao Preto, Universidad de San Pablo, Ribeirao Preto, Brasil.
- GUTMANN, JAMES L THOM C. DUMSHA, PAUL E. LOVDAHL.** Solución de problemas en endodoncia: prevención, indentificación y tratamiento 4a. ed. Elsevier, Madrid ,2006.
- SCHNAIDER S W.** A comparison of canal root preparations in straight and curved root canals. Oral. Surg Oral Med Oral Path. 1971; 2: 271-75.
- SCHILDER H.** Limpieza y tallado del conducto radicular Clin. Odont Norteam. 1974; 18 (2): 267-89.
- GOLDBERG F, ARAUJO J A.** Comaprison of three instruments in the preparation of curved root canals. Endod Dent Traumatol 1977; 13: 265-68
- ABOU-RASS M, FRANK A L, GLICK D H.** The anticurvature filing method to prepare the curved root canal. JAmer Dent Assoc 1980; 101: 792-94.
- TIDMARSH BG, FRACDS B D S.** Preparación del conducto radicular. Int. Endod. J 1982; 15: 53-61.
- GOERIG AC, MOCHELICH R J, SCHULTZ HH.** Instrumentation of root canals in molar using the step-down technique. J. Endod. 1982; 8 (12): 550-54.
- MORGAN J F, MONTGOMERY S.** An evaluation of the crown-down pressureless technique J Endod 1984; 10, (10): 491-98.
- LIM SS, STOCK C J R.** The risk of perforation in the curved canal: anticurvature filling compared with the stepback technique. Inter. Endod. J 1987; 20: 33-39.
- SOUTHARD DW, OSWALD R J, NATKIN E.:** Intrumentation of curved molar root canals with the Roane technique. J. Endod 1987; 13 (10): 479-89.
- SABALA C L, ROANE J B, SOUTHARD LZ.** Instrumentación de conductos curvos empleando instrumentos modificados en su extremo: un estudio comparativo Endod (esp). 1988; 7: 137-43.

- 
- BUCHANAN LS.** Management of the curved root canal. Can Dent Ass Journal 1989; 17 (4): 19-27.
- MANDEL E, MACHTOU P, FRIEDMAN S.** Scanning electron microscope observation of canal cleanliness J Endod 1990; 16 (6): 279-83.
- LESERBERG D A, MONTGOMERY S** The effects of canal master, Flex R and K flex instruments on root canal configuration. J Endod 1991; 17 (2):59-65
- HERRERO MORAES S, BATISTA A, MONIZ DE ARAGAO E, HECK A R.** Deformación apical de conductos curvos, con diferentes tipos de limas, diámetros y número de usos. Endod (esp ) 1991; 9 (1): 37-40.
- SWINDLE R B, NEAVERTH E J, PANTERA E A, RINGLE RD,** Effect of coronal-radicular flaring on apical transportatio. J Endod 1991; 17 (4): 147-49.
- WILDEY W L. SENIA E S. MONTGOMERY S.** Another look at root canal instrumentation. Oral Surg Oral Med Oral Pathol 1992; 74: 499-507.
- RUDDLE C.** Endodontic canal preparation: breakthrough cleaning and shaping strategies. Dentistry Today 1994; 13 (2): 44-46 y 48-49
- ROANE J, SABALA, C DUNCANSON M,** The "Balanced Force" concept for Instrumentation of curved canals J Endod 1995; 11 (5): 203-211
- CANALDA C, BERÁSTEGUI E, ARROYO S, RAIS A, BRAU E.** Estudio morfológico del extremo apical inactivo de diversas limas mediante microscopía electrónica de barrido. Endod (esp) 1995; 13 (2): 68-73.
- NGEOW W C, THONG Y L.** Gaining access through a calcified pulp chamber: a clinical challenge. Inter. Endod. J 1998; 31: 367-71.
- GUTIÉRREZ J H, BRIZUELA C, VILLOTA E,** Human teeth with periapical pathosis after overinstrumentation and overfilling of the root canals: a scanning electron microscopic study. Inter. Endod. J 1999; 32: 40-48.
- HILU R, PRUSKIN E.** Preparacion quirúrgica de conductos curvos con M4. Rev. Asoc. Odont Arg. 1999; 87: 475-
- FELIPE M C S, LUCENA M, GOLDBERG F.** Evaluación de la influencia de la preparación de los accesos en la transportación apical en conductos curvos.Rev. Asoc. Odont. Arg. 2000; 88 (4): 329
- FRAJLICH S, GOLDBERG F, ROITMANM.** Estudio comparativo entre tres sistemas mecanizados de instrumentación endodontica. Rev Asoc Odont Arg 2001; 89 (3): 236-40
- DRUTTMAN A.** Access cavity design in curved canals – Is it time to rethink?. Endod Pract 2001; :21-28.
- Ruddle C.** The ProTaper technique: endodontic made easier.Dent Today 2001; 20 (11): 58-64 y 66-8.
- GOLDBERG F, MASSONE E.** Patency file and apical transportation: an in vitro study. J Endod 2002; 28 (7): 510-11
- MANZUR E.** Evaluación in vitro de diferentes técnicas para la instrumentación reabsorciones dentinarias internas simuladas. Rev. Asoc. Odont. Arg. 2003; 91 (2): 107-10