

Guía de Anatomía Patológica Bucal

Autores:

Prof. Dra. Ruth S. Ferreyra de Prato

Dra. María A. Baró

Od. Juliana Castagno

Od. Marina Rocamundi

Od. Javier Viotto

Colaboradores:

Od. Carlos A. Gimenez

Od. Mauricio Navarro

Od. Monica Cisneros

Od. Ramiro Tomasi

2015

No está permitida la reproducción total o parcial de este libro, ni su tratamiento informático, ni la transmisión de ninguna forma o por medio, ya sea electrónico, mecánico, por fotocopia, por registro u otros métodos, sin el permiso previo y por escrito de los titulares del copyright.

Guía de anatomía patológica bucal / Ruth Ferreyra de Prato ... [et.al.] ;
con colaboración de Carlos A. Gimenez ; Mauricio Navarro ; Mónica Cisneros ;
Ramiro Tomasi. - Córdoba : Sima Editora, 2013.
238 p. ; 29x21 cm.

ISBN 978-987-1930-07-4

1. Odontología. 2. Patología Bucal.
CDD 617.6

Se finalizó de imprimir en



en el mes de abril de 2015
Padre Luis Galeano 1890 - Dpto. 4 - Villa Cabrera
Tel/fax: (0351) 4801916
CÓRDOBA - REP. ARGENTINA
simaeditora@yahoo.com.ar

A la memoria del Profesor Dr. Héctor Gendelman

Graduado de Odontólogo y de Doctor en Odontología en la Universidad Nacional de Córdoba, se dedicó al ejercicio de la profesión y a la enseñanza de la Anatomía Patológica en la Escuela de Odontología.

Su actividad Docente se desarrolló en la Facultad de Odontología de la Universidad Nacional de Córdoba, en donde fue profesor desde 1958 hasta 2004, siendo posteriormente designado Profesor Plenario de la misma casa de Estudios y Profesor consulto en 1985 por su alto perfil académico, su brillante y fecunda trayectoria.

Publicó la primera Guía de Trabajos Prácticos de Anatomía Patológica en 1986. Dictó cursos sobre Patología Oral en la Universidad Nacional de Córdoba y en instituciones científicas nacionales y extranjeras.

Fue nominado por la Organización Mundial de la Salud como colaborador para la Clasificación de Tumores Odontogénicos. Ha publicado numerosos trabajos de investigación en revistas con referato. Ha sido director de investigadores, tesis y becarios de la Universidad Nacional de Córdoba.

Fue designado miembro de número de la Academia de Ciencias Médicas de Córdoba. Además de ser distinguido como Secretario de Ciencia y Técnica y luego Secretario Académico de la Facultad de odontología de la UNC.

Falleció el día del profesor, siempre lo recordaremos como una excelente persona, docente, mentor, patólogo e investigador incansable. Nos inculcó, con la firme determinación que lo caracterizaba, el amor por la docencia y la investigación.

*Prof. Dra. Ruth Ferreyra de Prato
y equipo docente de la Cátedra de Anatomía Patológica "A"*

Agradecimientos:

A Dios y a mis padres.

A mi familia: Víctor, Darío y Franco, por todo su apoyo y colaboración.

A mi maestro y mentor, el Prof. Dr. Hector Gendelman quien realizo el Primer Manual Anatomía Patológica en la Facultad de Odontología de la Universidad Nacional de Córdoba.

A las Histotecnólogas Cristina Bertoldi y Agustina Pereira que colaboraron en la preparación de muestras histológicas para docencia.

Al Ing. Luis Crohare por su valioso aporte en la digitalización de las imágenes realizadas en el ABO (Área de Biología Oral) de la Facultad de Odontología de la Universidad Nacional de Córdoba.

A la Od. Ada Quinteros; Med. María Luisa Sollazzo y ayudantes alumnos de la cátedra por su desinteresada colaboración.

Prólogo

El objetivo de este manual es desarrollar un material didáctico actualizado de los tópicos de la patología general y bucal, en forma sencilla, de modo que sirva de guía para el estudio de las unidades didácticas que contienen tanto el aspecto teórico como los preparados histológicos que se requieren para los trabajos prácticos. Con un enfoque de aplicación hacia las materias clínicas del estudiante de la carrera de odontología. El material iconográfico pertenece a la Cátedra de Anatomía Patológica y otros fueron cedidos por sus autores.

Este material va acompañado de un CD con las imágenes de preparados histológicos, casos clínicos como de algunas presentaciones en power point con cuadros sinópticos y conceptuales.

Además figura la bibliografía de lectura obligatoria y sugerida, esta guía no pretende suplantar la lectura de libros de texto de patología, que deberán ser consultados en el momento de abordar el tema.

Índice

Dedicatoria.....	3
Agradecimientos	4
Prólogo.....	5
Esquema conceptual de la anatomía patológica	8
Patología general	
Patología general	9
Patología auto-inmune y lesiones elementales.....	29
Inflamación	38
Cicatrización	53
Tumores benignos.....	63
Tumores malignos	77
Patología especial	
Anomalías dentarias	92
Lesiones adquiridas.....	126
Caries.....	135
Patología Pulpar.....	142
Lesiones periapicales	158
Enfermedad gingival y periodontal.....	165
Lesiones cancerizables de la mucosa bucal.....	182
Patología Ósea	192
Quistes y Tumores Odontogénicos	207
Bibliografía	234

Patología General

Introducción

Las patologías generales que pueden presentar los pacientes que concurren a la consulta odontológica deben ser estudiadas porque modifican la conducta biológica de los tejidos orales, determinando la importancia clínica de dichas patologías. En esta asignatura se abordaran los grandes capítulos de la patología que son los concernientes a los procesos inflamatorios, tumorales, entre otros. Estos contenidos son de fundamental importancia en la currícula de la carrera de odontología.

Patología:

Concepto: La patología es la ciencia que se dedica al estudio de los cambios estructurales y funcionales de las células, tejidos y órganos, que son la base de las enfermedades. Proviene de *pathos* – *logos*: estudio del sufrimiento.

Es decir que intenta explicar los porqué de los signos y síntomas manifestados en los pacientes; y a la vez trata de dar un fundamento sólido para la prevención, y el tratamiento clínico de las patologías.

Para este estudio se vale de técnicas moleculares, microbiológicas, inmunológicas y morfológicas realizadas sobre células, tejidos, órganos y secreciones con el objeto de establecer un diagnóstico (ver esquema conceptual de la Anatomía Patológica, pág 235).

Estudia, valiéndose de métodos científicos, para cubrir dos aspectos:

NOSOLOGIA: trastornos en la salud o enfermedades.

DISONTOGENIA: trastornos del desarrollo o malformaciones.

PATOLOGIA GENERAL: Se ocupa de las reacciones básicas de la célula frente a estímulos anormales que son la base de todas las enfermedades.

PATOLOGIA ESPECIAL: Examina las respuestas específicas de los órganos y tejidos especializados frente a estímulos más o menos definidos.

Antes de entrar de lleno en los alcances de la patología, debemos conocer ciertos términos:

SALUD: Equilibrio armónico entre los componentes físicos o somáticos, funcionales con lo psíquico y social (según la OMS).

ENFERMEDAD: Ruptura del equilibrio armónico que puede estar ubicado a cualquier nivel. Conjunto de fenómenos, de causas mórbidas que repercuten en el organismo, el cual reacciona de diferentes formas frente a éstas.

Todas las enfermedades pueden dejar como consecuencias:

- Secuelas: se refiere a lo funcional (no somático ni estructural).
- Estigmas: es una marca, una cicatriz (Ej.: viruela).

La Etiología se refiere al estudio de la/s causa/s de una determinada patología.

Causas. Se clasifican en general en:

- 1) Hipoxia, anoxia o privación de O₂: disminución de la tensión parcial de O₂ o falta total del mismo que puede producirse por ejemplo: en anemias o intoxicaciones con CO₂.
- 2) Agentes físicos: frío y calor extremo, radiaciones, shock eléctrico, cambios en la presión atmosférica.
- 3) Agentes químicos y fármacos: ácidos y álcalis fuertes, venenos, sales de Hg, arsénico y todas las sustancias químicas en concentraciones elevadas; drogas, tabaco y alcohol.
- 4) Agentes biológicos e infecciosos: bacterias, virus, hongos, parásitos, etc.
- 5) Agentes inmunológicos: trastornos en el sistema o mecanismo inmunitario, reacción anafiláctica.
- 6) Trastornos genéticos: alteraciones en la secuencia o cadena de ADN.
- 7) Alteraciones nutricionales: déficit de proteína o vitamina, exceso de hidratos de carbono y lípidos.

La patología también abarca las denominadas malformaciones y para esto es necesario saber diferenciar:

Crecimiento: aumento de volumen o de masa (número y tamaño de células).

Desarrollo: se refiere a la diferenciación, evolución y está relacionado con las funciones del organismo.

Los trastornos en el crecimiento y/o desarrollo de un individuo, órgano, sistema o parte de los mismos, generan malformaciones; la ciencia que se encarga de éstas se denomina TERATOLOGIA.

La máxima frecuencia se produce en aquellas partes del organismo de desarrollo más complejo (Ej: Aparato urogenital, macizo cráneo-facial, cráneo, cerebro y corazón).

Dentro de la Patología existen 3 grandes grupos de enfermedades:

1) Alteraciones regresivas o distrofias – OSIS. (sufijo)

Grupo de procesos mórbidos que representan un retorno a fases anteriores o bien a una función menor, o a un retroceso en la morfología. Ej: adiposis, mucopolisacaridosis, necrosis.

2) Procesos inflamatorios – ITIS.

Abarca alteraciones vasculares y celulares que se ponen en marcha como reacción del organismo ante la entrada de una noxa o flogógeno. Ej.: periodontitis, pulpitis, adenitis.

3) Procesos neoplásicos, tumorales o proliferativos – OMAS.

Crecimientos autónomos sin control y sin finalidad útil para el organismo. Ej.: adenoma, lipoma, fibroma.

LESIONES REGRESIVAS Y PROCESOS ADAPTATIVOS

Lesiones regresivas (Distrofias)

Concepto: Constituyen alteraciones morfo-estructurales de células o tejidos de variada etiopatogenia, que transforman su metabolismo y perturban su función.

Pueden ser lesiones reversibles o irreversibles.

Atrofia:

Concepto: Lesión o cambio que se manifiesta con disminución del volumen de un tejido u órgano luego de alcanzar su crecimiento y desarrollo normal.

La atrofia de un órgano puede deberse a:

- disminución del volumen de sus células, lo cual se conoce como atrofia simple (ej. atrofia pulpar).
- disminución del número de células, que se denominan atrofia numérica.
- Las atrofias producidas por causa fisiológicas se denominan atrofias fisiológicas (ej. atrofia del timo con la edad).
- Las atrofias producidas por causas mórbidas se denominan atrofias patológicas (ej. atrofia muscular en la poliomielitis).

Sin embargo todas las atrofias se relacionan principalmente, con disminución del aporte nutricio al área bajo estudio. Cuando disminuye el aporte nutricio a células normales, la lesión ocasionada se conoce con el nombre de atrofia pasiva (por ej. la atrofia del hambre); pero cuando la atrofia se produce porque la célula resulta incapaz de metabolizar la cantidad suficiente de nutrientes que se le ofrecen, recibe el nombre de atrofia activa (por ej. células enfermas o bloqueadas por fármacos).

Las causas de las atrofias pueden ser:

- Disminución del flujo sanguíneo es decir isquemia (por ej. en la arterioesclerosis);
- Nutrición inadecuada o desnutrición (por ej. atrofia por el hambre crónico);
- Pérdida de la inervación trofoneurótica o neurógena (por ej. en la poliomielitis);

- Disminución del funcionamiento (por ej. pérdidas físicas con compresión prolongada producida por un yeso en una fractura ósea: atrofia muscular);
- Disminución o pérdida de la estimulación endócrina (por ej. disminución del tamaño de las gónadas por disminución del estímulo endócrino, menopausia, etc.)
- El envejecimiento (por ej. la piel del anciano).

Microscopía: Consiste en la reducción del volumen celular a un tamaño compatible con la supervivencia, con una función disminuida pero sin mortificación celular. Como el órgano es más pequeño la preparación histológica brinda la falsa imagen de una mayor cantidad de células parenquimatosas. A nivel ultraestructural se puede observar reducción de componentes celulares como mitocondrias, retículo endoplasmático y miofilamentos.

En algunas atrofias se observan vacuolas autofágicas que contienen detritus y que pueden persistir como cuerpos residuales (Ej. los gránulos de lipofucsina en la atrofia parda del corazón).

Evolución: Si bien teóricamente la atrofia sería una lesión reversible (dependiendo de la magnitud del daño y de la posibilidad de recuperación del tejido u órgano), puede progresar hasta la muerte celular, en cuyo caso las células recrínicas son sustituidas por tejido fibroso y adiposo.

Hipertrofia e hiperplasia: debido a una estimulación de las células parenquimatosas (por demanda funcional acrecentada o por factores hormonales) se produce en algunas ocasiones un aumento de la masa total del tejido que, cuando se debe al aumento del tamaño o volumen de sus células se designa hipertrofia, y cuando se debe al aumento en el número de células se conoce como hiperplasia.

Metaplasia: La transformación de un tejido diferenciado en otro de la misma hoja blastodérmica se denomina metaplasia, a veces por fenómenos adaptativos ante estímulos lesivos, avitaminosis, autoinmunidad, etc. Algunas son reversibles y otras no como la metaplasia pulpar que se estudiara en detalle en el trabajo práctico correspondiente.

Displasia: en términos generales se denomina displasia a la pérdida parcial del parecido estructural y funcional con el tejido normal de origen. A menudo es precursora de cáncer, a veces puede ser reversible, y comprende la pérdida en la uniformidad de células individuales así como de la disposición de su orientación estructural.

Tumefacción celular (Tumefacción Turbia): se trata de una lesión celular reversible y frecuente, que se manifiesta con alteraciones del estado físico-químico de las proteínas en mitocondrias y retículo endoplasmático rugoso, cuya consecuencia es la acumulación anormal de agua dentro de la célula. La persistencia de la causa que la ocasiona determina daños sostenidos y/o más graves, que conducen a otros procesos como degeneración hidrópica (cambio hidrópico) y necrosis.

Se manifiesta principalmente en órganos parenquimatosos: hígado, bazo, riñones etc., que cuando padecen el cambio aumentan, más o menos significativamente, su volumen y peso a la vez que presentan la superficie de color grisáceo y una consistencia gomosa (datos de autopsia).

Etiología:

- Tóxicas: arsénico, monóxido de carbono, alcohol, éter, etc.
- Enfermedades infecciosas: neumonía, enfermedades febriles, etc.
- Reducción del aporte nutricional por ejemplo en la trombosis.
- Aumento de trabajo de un órgano por ejemplo en un riñón cuando se liga o enferma el otro.
- En quemaduras.
- Otras causas.

Microscopía: la floculación de los coloides intracitoplasmáticos (que absorben agua) producen tumefacción de la célula y son responsables de la turbidez con que se aprecia esta lesión al ser observada mediante microscopía óptica convencional, de ahí que también se conozca como tumefacción turbia.

Degeneración hidrópica o vacuolar (cambio hidrópico): se trata de un cambio que suele estar relacionado con la tumefacción turbia o bien ser una consecuencia de ella, y se produce por acumulación de líquido en el citoplasma celular, lo cual determina también la distensión de la célula.

Etiología: Ocurre frecuentemente en células epiteliales de membranas mucosas, glándulas, músculos, órganos parenquimatosos (riñón, hígado, etc.) durante el curso de enfermedades como diabetes, shock, intoxicaciones por éter o cloroformo. También en la capa de odontoblastos en la pulpa dentaria.

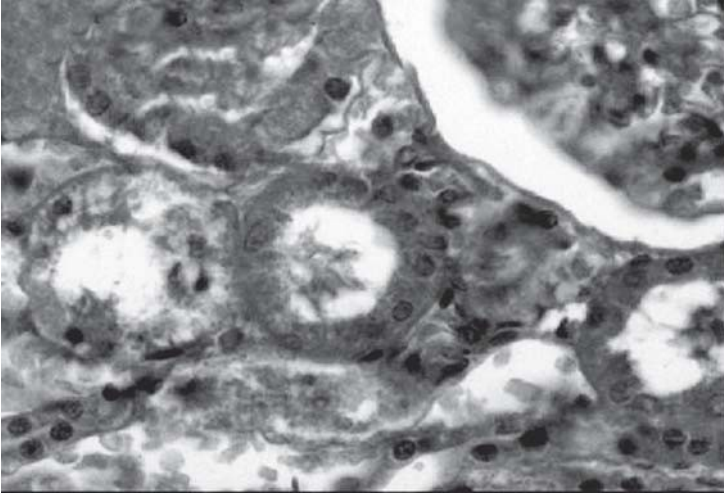
Las lesiones que produce la degeneración hidrópica o vacuolar pueden ser reversibles o irreversibles, dependiendo de:

- a) Magnitud del daño, esto es el número de células afectadas;
- b) Tiempo de acción del agente etiológico;
- c) Capacidad de reparación celular del tejido.

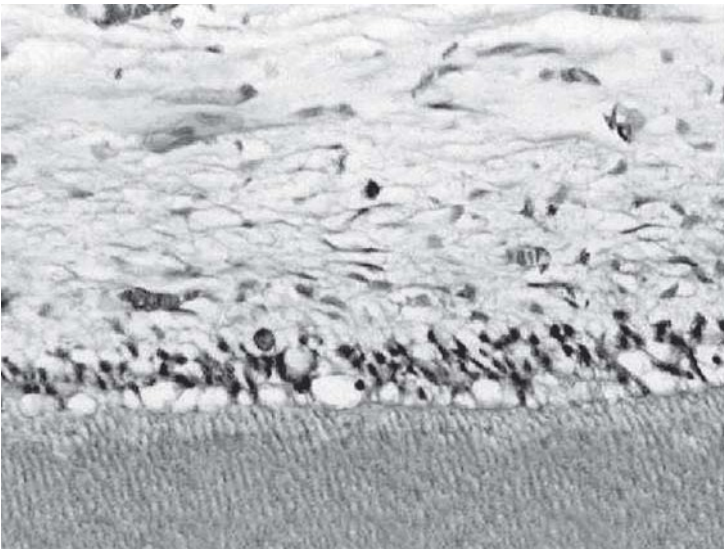
LOS CAMBIOS ULTRAESTRUCTURALES DE LESIONES REVERSIBLES:

- Alteración de la membrana plasmática como formación de vejigas, alisamiento y distorsión de microvellosidades, creación de figuras de mielina y aflojamiento de las inserciones intercelulares.
- Cambios mitocondriales como tumefacción, rarefacción y aparición de densidades amorfas ricas en fosfolípidos.
- Dilatación de RE con desprendimiento y dispersión de polisomas.
- Alteraciones nucleolares con disgregación de los elementos granulares y fibrilares.

Microscopía: las células con cambio hidrópico o bien conservan más o menos su tamaño normal o se presentan más grandes por la distensión que sufren; el citoplasma se observa transparente, con cierto aspecto reticulado y con vacuolas en su interior, observadas mediante microscopía óptica convencional, las vacuolas pueden ser varias y diminutas o bien una sola y grande que ocupa casi todo el citoplasma desplazando el núcleo hacia la periferia, con lo cual la célula adquiere el aspecto vacuolado. En estas condiciones la célula puede llegar a estallar.



Tumefacción turbia.



Degeneración hidrópica.

Fibrosis (Degeneración fibrosa) – Fibrosis – Fibrohialinosis

La fibrosis es la reparación o cicatrización de los tejidos con formación de fibras colágenas para rellenar un espacio destruido. Esto sería una fibrosis cicatrizal, que también se observa cuando hay organización de un trombo por ej. en casos de atrofia o en la sustitución de tejidos necrosados. Si bien la fibrosis es reparativa no siempre es normal y puede dejar una minusvalía mecánica. El término hialino es descriptivo y significa ausencia de estructura, aspecto homogéneo o translúcido y no especifica ningún componente o sustancia química en particular.

Por lo general los tejidos y órganos del cuerpo humano no presentan aspecto hialino, por el contrario cada uno tiene una estructura que define su distinción histológica. Pero en ciertas condiciones fisiológicas y/o patológicas algunas estructuras orgánicas se modifican adquiriendo aspecto hialino, amorfo lo cual se llama hialinosis. Es frecuente en el tejido conectivo colágeno: fibrohialinosis (FH).

Etiología:

- Envejecimiento: FH pulpar
- Antiguas cicatrices: FH cicatrizal
- Queloides: tipo de hábito cicatrizal, recidivante, frecuente en raza negra, con tendencia hereditaria.
- Procesos inflamatorios crónicos e hiperplásicos (hiperplasia paraprotética).

Macroscopía: se presenta como un tejido de superficies homogéneas, de color blanco nacarado y de una consistencia similar al cartílago.

Microscopía: hay un cambio en la composición química del colágeno producido por una coagulación de proteínas y aumento de GMG. Esto determina su aspecto morfológico y la apetencia tintorial de la FH.

Se observan:

- Ausencia total o parcial de núcleos en los fibroblastos ya convertidos en fibrocitos.
- Homogeneización de fibras colágenas, borrándose su distribución en haces o manojos.
- Apetencia tintorial por colorantes ácidos como la eosina o la fucsina, observándose rosado intenso o rojo respectivamente.

En la pulpa dentaria es frecuente encontrar fibro-hialinosis, preferentemente en la zona del conducto radicular, en estas condiciones la pulpa dentaria tiene consistencia dura y produce sensación arenosa al tenerla entre los dedos debido a la presencia de agujas cálcicas (calcificaciones distróficas) que también se observan microscópicamente.

Los estados degenerativos pueden favorecer el depósito de degeneraciones cálcicas y hay que diferenciarlas de otras calcificaciones:

Calcificaciones Patológicas:

El tema se refiere a las calcificaciones patológicas en los tejidos blandos que se pueden dar sin alteración sustancial del metabolismo del calcio. Generalmente el depósito de calcio se debe a cambios locales en el tejido. Lo que se conoce como **calcificación distrófica**, pero cuando se produce a consecuencia de un aumento en el nivel de calcio iónico en el plasma se denomina **calcificación metastásica**.

En la **calcificación distrófica** las sales de calcio conforman depósitos irregulares en tejidos alterados o necróticos existiendo lesiones predisponentes a ello como los cambios hialinos en el tejido fibroso, vasos sanguíneos (Esclerosis de Monckeberg), tendones, válvulas cardíacas fibrosas, ciertos tumores, tejidos necróticos, pus espesado, trombos, etc. Se ampliará el tema al analizar fibrohialinosis en la pulpa dentaria.

La **calcificación metastásica** se puede producir por aumento en la absorción de calcio por el intestino (en hipervitaminosis D, comidas ricas en calcio, etc.) o bien por excesiva movilización de calcio de los huesos (mieloma, carcinoma metastático, hiperparatiroidismo). Se dan especialmente en arterias y riñones, en fibras elásticas y membranas basales.

Cálculos Salivales (Sialolitiasis)

Son calcificaciones que se producen más frecuentemente en la glándula submaxilar pero que se pueden presentar en las otras glándulas salivales.

Constituyen concreciones redondas o alargadas que pueden ocluir el conducto componiéndose principalmente de fosfato y carbonato de calcio. La oclusión del conducto puede inducir atrofia y fibrosis de la glándula.

Degeneración Grasa o Esteatosis

Cambio celular reversible o no en el que se acumula grasa dentro de las células parenquimatosas.

En cambio el aumento de grasa en los depósitos de reserva se conoce como **Obesidad** y se llama **Adiposis** a la aparición de tejido graso en lugares que carecen de ella.

Debemos recordar que la concentración normal de lípidos en el plasma sanguíneo humano es la siguiente:

- Lípidos totales: 352-850 mg. por 100 ml. (Lipemia o fondo común circulante).
- Triglicéridos o grasa neutras: 80-180 g. por 100 ml.
- Colesterol: 110 a 300 mg. por 100 ml.

Los lípidos en el organismo, según su distribución tisular y funciones, se encuentran en dos compartimientos:

- a) Lípidos de reserva o depósito
- b) Lípidos celulares o constitutivos de órganos y tejidos.

Los lípidos de depósito o reserva (18% del peso del individuo) que se encuentran principalmente en el tejido celular subcutáneo y en el tejido adiposo que rodea ciertos órganos (grasas retroorbitarias, corteza suprarrenal, epiplones, etc.) contienen cerca del 90% de grasas neutras y muy pequeñas cantidad de otros lípidos.

Los lípidos constitutivos o celulares están compuestos principalmente por lípidos complejos, colesterol y muy baja proporción de triglicéridos. Sus funciones son: estructurales y metabólicas, constituyendo membranas y otras estructuras, encontrándose también en constante recambio. En el organismo existen ácidos grasos esenciales que cumplen diferentes funciones biológicas.

Normalmente los lípidos son transportados hacia el hígado desde el tejido adiposo de reserva, como el proveniente de la dieta. Los Triglicéridos intracelulares del hígado son secretados como lipoproteínas. La acumulación excesiva de triglicéridos en los hepatocitos origina la esteatosis o hígado graso, y puede deberse a las siguientes causas:

- Entrada excesiva de ácidos grasos libres.
- Máxima síntesis intrafolicular de ácidos grasos.

- Mayor síntesis intracelular.
- Disminución de la síntesis proteica (apoproteína) con lo que perturba la salida de lipoproteínas desde la célula.
- Deterioro de la secreción de lipoproteínas desde el hígado.

Incidencia: Hígado, corazón, riñón. También en la fibrilla de Tomes de la dentina cariada o en la pulpa con hiperemia o pulpitis.

Etiología:

- Anoxia (falta de energía, para la síntesis de fosfolípidos, que intervienen en el transporte).
- Infecciones (virus de la hepatitis).
- Intoxicaciones (arsénico, bismuto, oro, plata, cloroformo, tetracloruro de carbono, benzol).
- Alcoholismo crónico (esteatosis hepática, seguido de cirrosis hepática, con fibrosis progresiva, destrucción de lobulillos y pérdida de función hepática).

Macroscopía: el hígado se presenta de color amarillo aumentado de volumen y peso (hasta 6 Kg.)

Microscopía: el hepatocito muestra al principio pequeñas gotas de grasa, alrededor del núcleo, luego las gotas se fusionan desplazando el núcleo a la periferia, que le dan el típico aspecto de células en “anillo con sello”. No se observan en técnica de inclusión en parafina, pues los alcoholes utilizados en la misma, disuelven la grasa. Se debe poner en evidencia, previa congelación y efectuar coloraciones especiales como Sudan III, IV, Oil Red, y ácido ósmico que fija y colorea a la vez.

Degeneración mucosa o mucinosa

En un organismo normal se producen sustancias viscosas, adherentes y filantes que se denominan sustancias mucosas o mucosustancias.

Mucinas epiteliales

Se llaman verdaderas, son secretadas por células epiteliales (célula caliciforme del epitelio respiratorio) y son de localización intraepitelial.

Están compuestas por:

- Glicoproteínas (PAS+: rojo magenta)
- Ácido siálico y grupos sulfatados Alcian Blue: azul celeste; metacromasia con Azul de Toluidina: violeta rosado

Mucinas conjuntivas

Se denominan seudomucinas, son secretadas por la sustancia fundamental del tejido conectivo y son de localización intercelular.

Compuestas por:

- GMG (mucopolisacáridos): PAS - ; AB+ y metacromasia con ATO

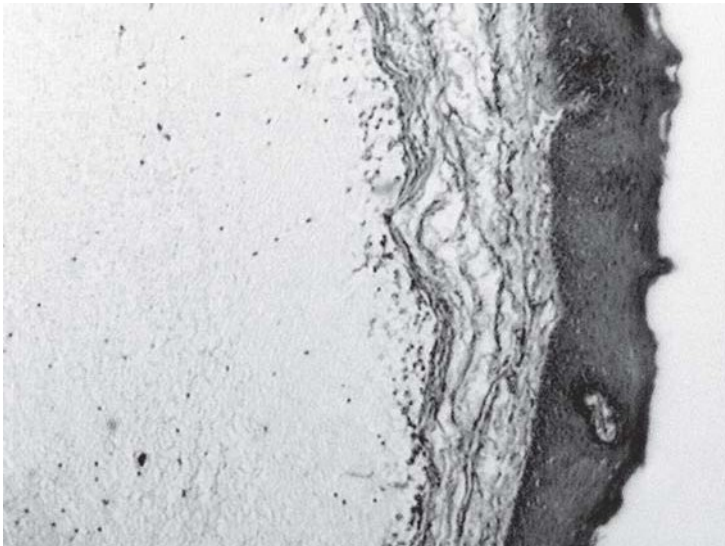Podemos tener una hipersecreción mucosa, Ej. catarro seroso de la mucosa respiratoria; o una anormal retención de mucus como en el mucocele. Ambas no son consideradas auténticas degeneraciones.

Mucocele

Quiste mucoso. Cavityad patológica de neoformación con un contenido mucoso y una pared revestida de epitelio que mira hacia la luz del quiste. Excepcionalmente el mucocele se presenta revestido de epitelio. Se localiza en glándulas salivales menores de los labios y piso de la boca.

Se describen 3 tipos:

- Por retención de mucus: verdadero quiste mucoso, cuando ocurre la retención en un conducto excretor de la glándula.
- Por extravasación o derrame de mucus: pseudoquiste mucoso sin epitelio
- Por colección de mucus: evolución del anterior o un pseudoquiste que presenta una cápsula fibrocolágena que lo circunscribe.



Mucocele.

Mucopolisacaridosis (MPS)

Son enfermedades genéticas que integran un grupo de síndromes muy relacionados, y se producen por deficiencias de enzimas lisosomales específicas que participan en la degradación de los mucopolisacáridos (dermatán-sulfato, condroitín-sulfato, queratán-sulfato) presentes en células del sistema fagocítico mononuclear, células endoteliales y fibroblastos.

Por lo general son enfermedades progresivas, algunas mortales, que afectan cerebro, corazón, bazo, hígado; y van acompañadas de deformaciones faciales, retraso mental, rigidez articular y anomalías tanto en maxilares como en piezas dentarias.

Las variedades clínicas se identifican desde la MPS I al VII, son genéticamente hereditarias en forma autosómica recesiva pero pueden estar ligadas a cromosomas sexuales como la MPS II o síndrome de Hunter (ligada al cromosoma X).

Microscópicamente aparecen células distendidas con citoplasma claro, lleno de vacuolas, que en realidad son lisosomas cargados con material PAS + que bioquímicamente tienen características de mucopolisacáridos (células balonzadas).

Para diferenciar un síndrome de otro es necesaria la identificación bioquímica del metabolito acumulado o la deficiencia enzimática específica.

Los más comunes son MPS I o Síndrome de Hurler, MPS II o Síndrome de Hunter, MPS III o Síndrome de Sanfilipo y MPS IV o Síndrome de Morquio.

Amiloidosis:

Concepto: Es considerada una afección que se caracteriza por la formación de una sustancia anormal, de naturaleza proteínica, extracelular homogénea que se llama sustancia amiloide. Se pensaba que estaba vinculada con fenómenos degenerativos de tejido conectivo, pero en realidad esta considerada como un grupo de enfermedades, no como una entidad químicamente diferenciada, que tienen en común el depósito de proteínas de aspecto similar pero de composición diferente.

La sustancia amiloide está constituida por fibrillas de proteínas no ramificadas de longitud indefinida, conformando láminas con pliegues llamados BETA. Además contienen un componente P o sustancia glucídica pentagonal, que es un componente menor e inconstante, posiblemente responsable de la reacción al lugol (color pardo caoba intenso).

Se identifican, por lo menos, 2 tipos principales de proteínas amiloides químicamente diferentes:

1) Llamada AL (amiloides cadena ligera) que procede de inmunocitos, células plasmáticas, y son cadenas ligeras de Inmunoglobulinas.

2) Llamada AA amiloide asociada (a proteínas) que es una proteína sintetizada por el hígado pero no inmunitaria. Se cree que esta deriva de un precursor proteico más grande SAA (proteína sérica relacionada con el amiloide).

Para poner de manifiesto a la sustancia amiloide:

Macroscopía: en órganos y tejidos con lugol (solución de yodo) tiñe de color pardo caoba intenso, pero si luego se coloca ácido sulfúrico diluido, la sustancia amiloide vira a un color verde azulado o azul mas o menos oscuro.

Microscopía: es acidófila con coloraciones de rutina (HE), PAS+ inconstante y da metacromasia con violeta de metilo y azul de toluidina. Es débilmente birrefringente con luz polarizada, pero si previamente se lo tiñe con rojo Congo (coloración mas utilizada para diagnóstico y tiñe de color rojo) acentúa la birrefringencia.

Con luz polarizada y prismas o nicols cruzados se observa de color verde (Dicroísmo).

Se pone de manifiesto con luz ultravioleta cuando utilizamos la coloración con tioflavina T, de color amarilla. Las proteínas son antigénicamente diferentes.

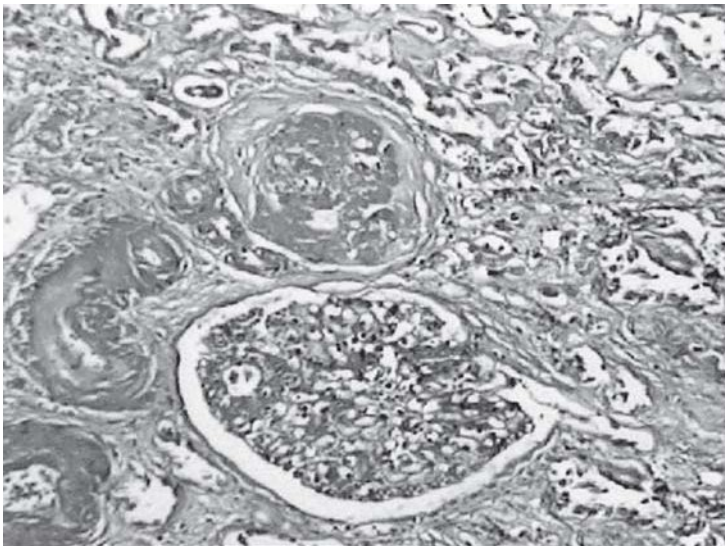
Clasificación:

• Amiloidosis generalizada

- Amiloidosis con discrasias inmunocitarias (amiloidosis primaria) asociada a mieloma múltiple, proliferaciones monoclonales de células B, con proteína de Bence-Jones en la orina.
- Amiloidosis sistémica reactiva (amiloidosis secundaria) asociada a procesos inflamatorios crónicos, que la predisponen por rompimiento prolongado de células.
- Amiloidosis relacionada con hemodiálisis asociada a insuficiencia renal crónica.
- Amiloidosis hereditaria asociada a fiebre mediterránea familiar y neuropatías amiloides familiares.

• Amiloidosis localizada

- Amiloidosis cardíaca senil – asintomática o con disfunción cardíaca grave
- Amiloidosis cerebral senil – asociada a enfermedad de Alzheimer
- Amiloidosis endocrina – asociada a carcinoma medular de tiroides y a la diabetes mellitus.



Amiloidosis renal.

NECROSIS

Es el patrón mas frecuente, y hasta hace no mucho tiempo, mas conocido de muerte celular y cese de toda actividad funcional de la misma. Su origen está en la acción degradativa progresiva de las enzimas sobre las células con esta lesión terminal.

Esto sucede por dos procesos:

- digestión enzimática de la célula:
 - *autolisis: enzimas que derivan de lisosomas de células muertas.
 - *heterolisis: enzimas que derivan de lisosomas inmigrantes.
- desnaturalización de proteínas:
 - Necrosis colicuvativa y necrosis coagulativa.

El proceso puede ser rápido o lento pero es irreversible y produce distintas consecuencias. En el paciente vivo desaparecen casi todas las células necróticas y sus restos por medio de un proceso combinado de digestión y fragmentación enzimática, con fagocitosis de los restos por leucocitos depurados.

Si las células necróticas y sus restos no son destruidos ni se absorben con rapidez tienden a atraer sales de calcio y otros minerales y a calcificarse: Calcificación distrófica.

Alteraciones estructurales

Citoplasma:

- Afinidad por eosina.
- Pérdida de la basofilia normal por alteraciones en el RER y por desnaturalización de proteínas que se unen a la eosina.
- Aspecto granular u opaco.
- Aspecto homogéneo o hialino por pérdida de partículas de glucógeno.
- Aparición de vacuolas.
- Aparición de pigmentos (lipofucsina)
- Alteración de mitocondrias ribosomas y RER.

Núcleo:

Aquí ocurren los cambios más distintivos de la necrosis.

- Hiperchromatosis parietal: considerado como único cambio reversible, que significa aglutinación de la cromatina contra la membrana nuclear.
- Cromatolisis: disminución de la basofilia de la cromatina lo cual activa a una ADNasa.
- Picnosis: disminución del volumen nuclear y aumento de la basofilia.
- Cariorrexis: fragmentación del núcleo.
- Cariolisis: desaparición del núcleo.

Con el tiempo el núcleo desaparece por completo de la célula necrosada.

Causas

- 1) Trastornos nutricionales
- 2) Anoxia
- 3) Isquemia
- 4) Agentes físicos: frío, calor, radiaciones
- 5) Agentes químicos: ácidos (Necrosis seca), álcalis (Necrosis húmeda), radicales libres
- 6) Agentes biológicos: bacterias
- 7) Alteraciones inmunológicas.

Tipos de necrosis

Necrosis por coagulación

Comprende la preservación del perfil básico de la célula coagulada, conservando su aspecto morfológico externo.

Se cree que la acidosis intracelular desnaturaliza proteínas estructurales y enzimáticas que bloquea la proteólisis de la célula.

Ocurre en la muerte hipóxica de todos los tejidos excepto en la del cerebro. Ej.: infarto de miocardio.

Necrosis colicuativa

Resulta de autólisis o heterólisis y es común que se produzca por infecciones focales con bacterias, lo cual estimula la acumulación de leucocitos, principalmente PMNN.

Puede ocurrir en el SNC y la licuefacción digiere el resto de célula dejando un defecto hístico, creación de un absceso.

Necrosis caseosa

Forma particular de necrosis coagulativa común en la Tuberculosis.

Caseoso: se refiere a un aspecto macroscópico: blanco y parecido al queso o ricota.

El foco necrótico semeja un resto granular amorfo compuesto por células fragmentadas y coaguladas rodeadas de una reacción inflamatoria granulomatosa.

Necrosis grasa enzimática

Es un término que no denota un patrón específico de necrosis.

Describe zonas focales de destrucción de grasas originadas por liberación anormal de enzimas pancreáticas activadas que licúan las membranas de los lipocitos y desdoblan Triglicéridos en ácidos grasos que se combinan con el calcio y producen áreas blanco-cretáceas características.

Necrosis fibrinoide

Acumulación de masas de fibrina, inmunoglobulinas (Ig) y proteínas plasmáticas en la pared de arterias y arteriolas como resultado de lesiones de tipo inmunológico (arteritis nodosa).

Necrosis gangrenosa o gangrena

Posterior a una necrosis isquémica (por pérdida del riego sanguíneo) generalmente en miembros inferiores, esa zona puede ser atacada por bacterias del género de los clostridium (putrefacción).

Se trata de una necrosis hipóxica inicial modificada por acción licuefactiva de enzimas derivadas de bacterias y leucocitos.

La desintegración de hidratos de carbono, lípidos y proteínas del tejido pueden generar gases con olor fétido o nauseabundo.

Tipos de gangrena

Primaria: producida por toxinas bacterianas.

Secundaria: primero necrosis isquémica luego invasión bacteriana (intestino).

Caliente: con reacción inflamatoria circundante.

Fría: sin reacción inflamatoria circundante.

Seca: predominio de patrón coagulativo (oclusión arterial gradual, momificación)

Húmeda: predominio del factor de licuefacción.

Gaseosa: los gérmenes específicos (clostridium, anaerobios) producen fermentaciones con desprendimiento de H₂ y CO₂ con formación de burbujas (gas producido por gérmenes).

Enfisema Pútrido: hinchazón de los tejidos por presencia de gases producidos por la putrefacción tisular (no es gas producido por gérmenes). Se denomina **esfacelo** al desprendimiento de tejidos necróticos (más o menos malolientes).

Se denomina **noma** a una particular gangrena de la cavidad bucal que aparece principalmente en niños malnutridos y que tiende a complicarse con infecciones.

Escara: tejido necrótico a punto de desprenderse.

Esfacelo: desprendimiento de tejido necrótico a veces maloliente.

APOPTOSIS

Es una forma de muerte celular cuyo objetivo es el de eliminar las células del huésped que ya no son necesarias a través de la activación de una serie coordinada y programada de acontecimientos internos.

Es la responsable de distintas respuestas fisiológicas, adaptativas y patológicas como por ejemplo:

- Destrucción programada de células durante la embriogénesis.
- Involución dependiente de hormonas en el adulto (destrucción de células endometriales durante el ciclo menstrual, atresia folicular del ovario en la menopausia).
- Muerte celular en tumores, mayormente en la regresión, pero también en tumores con crecimiento celular activo.
- Muerte de neutrófilos durante la respuesta inflamatoria aguda.
- Muerte de linfocitos B y T tras la depleción de citocinas.
- Atrofia patológica de los órganos parenquimatosos tras la obstrucción de conductos.
- En ciertas enfermedades virales como la hepatitis.
- Muerte celular producida por diversos estímulos como calor, radiación, hipoxia, si son en dosis bajas, ya que las dosis elevadas de las mismas producen necrosis.

En cuanto al mecanismo de Apoptosis es importante tener en cuenta que es el punto final de una cascada proteolítica dependiente de energía, de acontecimientos moleculares iniciada por determinados estímulos y constituida por cuatro componentes:

- 1) Vías de señalización: que inician la apoptosis.
- 2) Control e integración: en donde moléculas reguladoras intracelulares determinan la evolución, estimulando, favoreciendo o inhibiendo el proceso.
- 3) Fases de ejecución común: muerte real llevada a cabo por una familia de proteasas.
- 4) Eliminación de células muertas por fagocitosis.

Es decir, que la apoptosis puede ser activada por diversas señales que van desde una falta de hormonas o factores tróficos hasta una interacción ligando-receptor, pero estas señales "transmembranas" pueden ser determinantes positivos o negativos (por ejemplo: ciertas hormonas, factores de crecimiento y citocinas generan cascadas de transformación de señales que suprimen señales de muerte celular, obviamente su ausencia desencadena apoptosis). Existen señales intracelulares que pueden causar apoptosis como la unión de glucocorticoides a receptores nucleares.

Una vez emitidas las señales, proteínas específicas establecen conexión entre avisos de muerte y ejecución. Dichas proteínas corresponden a una familia de proteasas de la cisteína denominada CASPASAS (con capacidad para fragmentar residuos de ácido aspártico), algunas de iniciación y otras de ejecución, la actividad de éstas inicia a la endonucleasas.

El proceso continúa con la activación de otras proteínas que su liberación precede a los cambios morfológicos de la apoptosis.

Una vez finalizada la cascada proteica las células apoptóticas y sus fragmentos expresan fosfatidilserina en las capas externas de las membranas plasmáticas y en algunos tipos de apoptosis una glucoproteína adhesiva llamada trombospondina. Estas manifestaciones permiten el reconocimiento rápido de las células muertas por los macrófagos y células adyacentes de una forma tal, que se produce fagocitosis sin liberación de componentes celulares proinflamatorios.

Este proceso es tan eficaz que las células muertas desaparecen sin dejar huellas y en ausencia completa de inflamación.

Características celulares: visibles al microscopio óptico (M.O.) pero mucho mejor al microscopio electrónico (M.E.)

- Constricción celular: células con tamaño menor, citoplasma denso, intensamente eosinófilo, organelas agrupadas y relativamente normales.
- Condensación de la cromatina: rasgo más característico, la misma se agrega en la periferia en masas densas bien delimitadas de diferentes tamaños y formas y el núcleo puede romperse produciendo dos o más fragmentos por acción de endonucleasas dependientes del Ca y del Mg.
- Afecta a células aisladas o pequeños grupos de celulares
- Membranas plasmáticas intactas: durante la apoptosis y hasta las últimas fases de la misma en donde se hacen permeables a los solutos que normalmente son retenidos.

Estas características se refieren a la apoptosis en condiciones fisiológicas como durante la embriogénesis o en la deleción de células inmunitarias, pero cuando actúan estímulos lesivos

pueden verse formas indeterminadas con características de necrosis y apoptosis llamadas por Willye como Necrosis Secundaria.

Concretamente existe una relación coordinada entre el crecimiento celular y la apoptosis, es decir que regula la densidad de población celular normal; y la supresión de la muerte celular por apoptosis constituye un factor determinante del crecimiento del cáncer o diferentes estados patológicos.

TRASTORNOS EN EL METABOLISMO DE LOS HIDRATOS DE CARBONO

Es importante recordar estos conocimientos básicos para la comprensión del siguiente tema: Los valores normales de la glucemia (concentración de glucosa en sangre) oscilan entre 0,7 a 1,10 mg x 100 ml de sangre.

La hemoglobina (Hb) glicosidada es un componente de los glóbulos rojos que permite conocer como se comporta la glucosa en los 2 o 3 meses anteriores: los valores normales son menor a 7%, alto: entre 7 y 12 % y muy alto: mas del 12 %.

Dentro del organismo se liberan hormonas encargadas de regular la glucemia, algunas son: Hiperglucemiantes: glucagón, adrenalina, glucocorticoides, hormonas tiroideas, somatotrofina y algunos andrógenos.

Hipoglucemiante: solo una, Insulina. El factor que desencadena su liberación y síntesis es la glucosa.

DIABETES (mellitus, idiopática o primaria)

Alteración crónica o permanente de los hidratos de carbono, proteínas y lípidos producidos por un déficit absoluto o relativo de insulina cuyo signo característico es la hiperglucemia.

La carencia de insulina imposibilita el transporte de glucosa hacia el músculo y el tejido adiposo. En el hígado esta carencia ocasiona incapacidad para convertir la glucosa en glucógeno e insuficiencia para inhibir la glucogénesis hepática normal por lo tanto la glucemia aumenta.

Las otras funciones de la insulina están relacionadas con conversión de glucosa en triglicéridos, síntesis de ácidos nucleicos y de proteínas.

Clasificación:

- TIPO I – insulino-dependiente (juvenil, 10 al 20%)
- TIPO II – no insulino-dependiente (adulto, 80 al 90%)

La etiopatogenia de la diabetes TIPO I esta relacionada con susceptibilidad genética, autoinmunidad y lesión ambiental.

En la diabetes de TIPO II está ligada a algunos virus, a presencia de hormonas antagónicas y algunas lesiones pancreáticas (pancreatitis, tumores). Algunos factores son predisponentes como el embarazo y la obesidad. Pero no existen pruebas de que existan mecanismos autoinmunitarios.

Si bien la etiología es idiopática la patogenia va ligada a que existe un déficit absoluto o relativo de insulina lo cual genera diabetes insulino-dependiente o no insulino-dependiente respectivamente.

También en el páncreas a nivel de las células beta se produce:

- Disminución en la síntesis de proinsulina
- Disminución en la conversión
- Disminución en la liberación

En el hígado se produce una degradación excesiva de insulina y en las células periféricas:

- Hay un número insuficiente de receptores de insulina
- Aparecen anticuerpos antirreceptores
- Aparece la enzima insulinasa

Etapas:

- Prediabetes: anormalidad potencial de tolerancia a la glucosa. Estado teórico, en sujetos predispuestos (herencia) y abarca desde el nacimiento hasta la aparición de la enfermedad.
- Diabetes sospechada o subclínica: cuando en determinados estados (fisiológicos o patológicos) hay una hiperglucemia (embarazo, estrés).
- Diabetes química o latente: tolerancia a la glucosa disminuida y prueba anormal de tolerancia a la glucosa.
- Diabetes manifiesta o clínica: signos y síntomas de la enfermedad.

Lesiones que se producen

Pancreáticas (islotos de Langerhans)

- TIPO I: infiltrado linfocitario y degranulación celular.
- TIPO II: depósitos hialinos extracelulares, acumulación de glucógeno, fibrosis, pérdida de la masa de células beta, degeneración hidrópica o vacuolar y acumulación de material de aspecto amiloide.

Extrapancreáticas

- **Microangiopatía diabética:** que produce engrosamiento de la membrana basal en los capilares y una proliferación de células endoteliales en capilares, pequeñas arterias, arteriolas y vénulas (circulación de pequeño calibre). Esto produce como consecuencia disminución de la luz de los vasos –isquemia– a veces gangrena en miembros inferiores. Se asocia con aterosclerosis.
- **Retinopatías:** microaneurismas, opacidad del cristalino, cataratas, dureza del globo ocular; que dan como consecuencia pérdida de la visión o ceguera.
- **Nefropatías:** glomérulo esclerosis difusa, glomérulo esclerosis nodular intercapilar (Enfermedad de Kimmestiel Wilson); que llevan a un síndrome nefrótico.

- **Neuropatías:** desmielinización de terminaciones nerviosas que producen síntomas neuríticos y dolor.
- **Hepatopatías:** esteatosis grasa, vacuolización glucogénica del núcleo y citoplasma de los hepatocitos; lo cual determina hepatomegalia.
- **Infecciones:** aumento en la susceptibilidad a la colonización de bacterias y hongos, probablemente, por deficiencia de glucógeno en los polimorfos.

Síntomas metabólicos

Diabetes leve: glucosuria, curva anormal de tolerancia a la glucosa, paciente asintomático.

Diabetes avanzada:

- Polifagia: el paciente come mucho. Se produce por una incapacidad para utilizar la glucosa, por ende, se aumenta el catabolismo compensador de proteínas y grasas.
- Astenia: come mucho, pero al no poder utilizar la glucosa más lo anteriormente nombrado, hay pérdida de peso.
- Polidipsia: tiene sed. Se produce por aumento en la osmolaridad.
- Poliuria: orina mucho. Hay glucosuria y una diuresis osmótica con pérdida de sodio, potasio, magnesio, fósforo y agua lo cual genera cambios en la osmolaridad.
- También hay una cetoacidosis metabólica producida por un desequilibrio electrolítico que genera acidosis por liberación de cuerpos cetónicos.

Si la diabetes se produce durante el embarazo puede determinar abortos, mortinatos, niños macrosómicos, niños normales con vitalidad disminuída, niños con sobrepeso y también niños malformados (anencefalia, hidrocefalia).

Manifestaciones odontoestomatológicas

- 1) Síntomas bucales: ardor, halitosis de tipo cetónico, xerostomía, sabor metálico, estomatodinia, glosodinia, dolor dental provocado.
- 2) Procesos asociados: líquenes atípicos (erosivos), xantomas eruptivos.
- 3) Procesos favorecidos: gangrena y necrosis bucales, candidiasis, forunculosis y antrax (piel del labio).
- 4) Signos objetivos:
 - Labios: queilitis comisural, exfoliativa, fisurada y abrasiva.
 - Encías: gingivitis, abscesos periodontales, hemorragias, dolor, granuloma telangiectásico, periodontitis, acumulación masiva de cálculos supra e infragingivales, retardo en la cicatrización de heridas, propensión a infecciones post-extracciones.
 - Lengua: glosodinia, bordes rojos, depapilación, glositis geográfica, lengua saburral y escrotal.
 - Paladar: hendiduras palatinas, perforaciones agudas.
 - Elementos dentarios: procesos apicales, caries, pulpitis, odontalgias, necrobiosis pulpar.
 - Glándulas salivales: hipertrofia bilateral de parótidas (parótidomegalia).
 - Distintas localizaciones: hemoflictenosis bucal recidivante, lupus eritematoso crónico, úlceras rebeldes (por microangiopatía).

Diabetes insípida: Se produce por una secreción deficiente de ADH generada por una lesión hipotalámica (traumatismos cefálicos, gliomas, encefalitis). La manifestación más común es la excreción de una gran cantidad de orina diluida acompañada de polidipsia (sed). Si hay restricción de líquido – aumenta concentración de orina – deshidratación.

Diabetes bronceada: Aumento en los depósitos de hierro como consecuencia de una absorción excesiva de hierro – Hemosiderosis idiopática. Afecta células parenquimatosas del hígado, páncreas y miocardio. Hay destrucción de hepatocitos asociada a diabetes mellitus o primaria. La piel ofrece un tono plomizo por depósitos de hierro alrededor de glándulas sudoríparas y esto se acompaña de un inexplicable exceso de melanina que también pigmenta la piel.

Enfermedades Autoinmunes

Introducción

Las patologías inmunitarias han sido ampliamente estudiadas en las últimas décadas, las investigaciones en patología molecular por parte de diferentes autores permitieron arrojar mayor luz con respecto a la patogenia de estas enfermedades. Son difíciles de tratar en la actualidad y han generado mucha controversia por la posibilidad del usar células madres para su tratamiento.

Concepto: Las enfermedades autoinmunes son errores de la inmunidad, variaciones en la expresión de la respuesta inmune, dependiendo si el antígeno es extra o intracelular y por lo general de curso crónico.

LA FUNCIÓN DEL SISTEMA INMUNE ES DIFERENCIAR LO PROPIO DE LO AJENO

La autotolerancia es adquirida en cada individuo, durante el desarrollo, por eliminación o inactivación en los órganos linfoides primarios (tolerancia central) o en la periferia en órganos linfoides secundarios (tolerancia periférica) de los clones celulares de Linfocitos T y B potencialmente autorreactivos.

La ruptura de este equilibrio puede llevar a la autoinmunidad, la DELECCIÓN, INACTIVACIÓN, IGNORANCIA O SUPRESIÓN de linfocitos, o por diversas causas aun no bien conocidas.

Solo algunos autoantígenos conducen a la autoinmunidad la mayoría de las respuestas autoinmunes comienzan por la activación de los linfocitos T autorreactivos. Se cree que desencadenan la respuesta por un factor ambiental en un individuo genéticamente predispuesto, responden a un polimorfismo genético (son poligénicas) y asociadas a factores ambientales (probablemente factor infeccioso). Cuando hay una molécula de la superficie celular, se produce la eliminación por apoptosis (delección clonal).

Los genes más frecuentes asociados son los HLA clase III dando un mayor o menor riesgo relativo a padecerlo, por ejemplo: tienen un 6% de riesgo quienes tienen alteraciones genómicas, en el caso del Lupus Eritematoso Sistémico (LES), del 10% para Diabetes Mellitas (donde hasta 20 genes podrían estar involucrados) y un 10% para el Pénfigo.

Las enfermedades AUTOINMUNES pueden clasificarse en:

1. ÓRGANOS ESPECÍFICOS:

- SISTEMA CARDIOPULMONAR.
- SISTEMA ENDOCRINO (Tiroiditis de Hashimoto, diabetes mellitus insulina dependiente, menopausia prematura, etc.)
- SISTEMA NEUROMUSCULAR (Esclerosis múltiple).

- PIEL Y MUCOSAS (Pénfigo, Penfigoide, Liquen, LES).
- HEMATOPOYÉTICAS (Anemia perniciosa).

2. ÓRGANOS NO ESPECÍFICOS

- SINDROME DE SJÖGREN
- L.E.S. (Lupus Eritematoso Sistémico)
- ARTRITIS REUMATOIDEA
- ESCLERODERMIA

También se pueden clasificar según las moléculas o células implicadas. No todas las patologías autoinmunes son causadas por anticuerpos, otras de estas son mediadas directamente por células, pero por lo difícil de demostrar se busca localizar el antígeno. Ej. Esclerosis Múltiple. Otras combinan ambos mecanismos como la Artritis Reumatoidea.

Y en el caso de la diabetes, las células diana (células B del páncreas) son destruidas selectivamente.

EXISTEN CIERTAS MOLÉCULAS DE HISTOCOMPATIBILIDAD QUE PREDISPONEN A LA AUTOINMUNIDAD.

Los inmunocomplejos se forman siempre en una respuesta inmune que tiene lugar frente a los antígenos solubles (ej: virus). Y son por lo general eliminados con cierta facilidad. Pero en caso de las enfermedades autoinmunes se acumulan en riñón, piel, articulaciones, etc. y como estos nunca se agotan se generan respuestas crónicas debido a la resistencia de los mismos, estos depósitos generan además una reacción inflamatoria intensa adicional, con daños tisulares. Por lo tanto el tratamiento incluye antiinflamatorios e inmunosupresores. En el futuro se piensa que los tratamientos se enfocarán en inhibir los clones autorreactivos.

Dentro de los trastornos mucosos cutáneos se encuentran:

- LIQUEN PLANO
- PENFIGO VULGAR
- PENFIGOIDE DE LAS MUCOSAS.
- LUPUS ERITEMATOSO (LES, LECS, LED)
- ESCLEROSIS SISTÉMICA PROGRESIVA.

Más adelante con la patología de glándulas salivales veremos en detalle el Síndrome de Sjögren, que tiene una gran importancia odontológica.

LIQUEN PLANO

Concepto: enfermedad mucocutánea que se caracteriza por la presencia de manchas blancas, con un respuesta importante de linfocitos T en la zona yuxtaepitelial.

Es una enfermedad autoinmune, algunos autores la consideran una enfermedad inflamatoria crónica, ésta afecta del 0,5% al 2,2% de la población occidental, a hombre y mujeres de 30 a 70 años.

El 40% presenta manifestación bucal y en un 20% solo se expresa en mucosa oral, el Liquen Bucal es de curso más crónico del que asienta en piel y sus variedades atípicas son lesiones potencialmente cancerizables. Se los asocia a patologías como diabetes, hipertensión, estrés psicológico y hepatitis C, entre otras.

Patogenia:

El mecanismo es complejo, parece activar la respuesta inmune celular regional, y por otro lado al linfocito T, que destruye a queratinocitos basales, parabasales y células de Langerhans (dendríticas).

Los linfocitos T CD4 y CD8 (citotóxicos) infiltran al epitelio, ellos expresan ligandos integrados y antígenos que inducen a la liberación de citoquinas entre ellas la Perforina que favorece la apoptosis de las células en las capas basales. Como a la progresión de la enfermedad en las formas erosivas.

Clasificación del liquen oral (según Sapp):

- **RETICULAR:**

Manchas blancas con patrón en red característico, presenta estrías de Wickham y suele ser bilateral

- **EROSIVO:**

Con sintomatología dolorosa característica, por lo general se presenta unilateralmente, con hiperpigmentación e imágenes pseudorradiales.

- **EN PLACAS:**

Lesiones sobre-elevadas en la superficie dorsal de la lengua.

- **OTROS: AMPOLLAR** (presenta grandes ampollas de 4 mm a 2 cm de diámetro).

EL DIAGNÓSTICO SE REALIZA EN BASE A LA CLÍNICA, EL ESTUDIO HISTOPATOLÓGICO Y LA INMUNOFLOURESCENCIA DIRECTA.

Microscopía: presenta a nivel del epitelio hiperparaqueratosis o hiperortoqueratosis, acantosis y en sectores puede ser atrófico, el límite corion epitelial no es nítido por la presencia del infiltrado linfocitario yuxtaepitelial, este cúmulo denso de linfocitos T CD4 y CD8, invaden también las capas basales. Son característicos en esta zona, los cuerpos apoptóticos de Civatte, que tienen apetencia tintorial por la eosina. La inmunofluorescencia es positiva para el fibrinógeno que se deposita en forma lineal sobre la membrana basal y negativas para Ig, G, A y M.

PENFIGO

Concepto: enfermedad muco-cutánea ampollar, en la cual diversos anticuerpos reaccionan contra los componentes antigénicos de los desmosomas de las células epiteliales intermedias produciendo la formación de ampollas por pérdida de la adhesión (acantolisis), por encima de las células basales.

Es una enfermedad autoinmune debido a anticuerpos que desconocen y atacan a los desmosomas del epitelio, provocando la formación de ampollas intraepiteliales y suprabasales que clínicamente se detectan con el Signo de Nicolsky (bulbo - aspiración positiva). Afectan el paladar blando y otras localizaciones de la mucosa bucal, es más frecuente entre los 40 y 60 años, con una predisposición racial de personal del área del mediterráneo. En algunos casos es considerado un síndrome paraneoplásico, se acompaña de linfomas, leucemias y algunos carcinomas.

Se clasifican en:

- PENFIGO VULGAR
- PENFIGO VEGETANTE
- PENFIGO FOLIACEO
- PENFIGO ERITEMATOSO

El Pénfigo vulgar afecta frecuentemente la mucosa bucal y puede ser él síntoma inicial de la enfermedad. El diagnóstico precoz permite el tratamiento temprano.

Patogenia: en recientes estudios se ha establecido que la adhesión de los queratinocitos depende de desmosomas y proteínas extracelulares, dentro de ellas la cadherina que son moléculas de adhesión calcio dependientes, por ello en el suero de estos pacientes puede encontrarse autoanticuerpos circulantes contra desmogleina.

Microscopía: el epitelio presenta el grosor normal, la capa basal está intacta, aparece acantolisis de células epiteliales intermedias y formación de ampollas suprabasales, con células redondeadas flotando en el espacio intra-epitelial, denominadas células de Tzanck, que son patognomónicas para el diagnóstico citológico. En el tejido conjuntivo subyacente se observan signos de inflamación leve.

El citodiagnóstico se debe complementar con la biopsia e inmunofluorescencia positivo para IgG (anticuerpos contra desmogleina) en células intermedias del epitelio afectado, con el característico patrón en red de pescador que es de mucha ayuda para el diagnóstico diferencial.

PENFIGOIDE DE LAS MUCOSAS

Enfermedad ampollar en la cual la reacción autoinmune se produce a nivel de membrana basal y suele afectar a las encías antes de otras localizaciones en la mucosa bucal.

Se diferencian del pénfigo en que forman ampollas subepiteliales.

El pénfigo cicatrizal (PC), penfigoide ampollar (PA) con 10 al 20 % de expresión en mucosa oral antes eran considerados sinónimos ahora son entidades diferentes y diferenciables. Son similares ambos presentan anticuerpos circulantes contra antígenos BP1 (230 kb.), que forma parte del sistema de anclaje de las células basales adyacentes a la membrana basal y BP2,

que es un IgG que desencadena una reacción del C3 que produce la destrucción de los hemidesmosomas, y determina que la ampolla sea subepitelial y clínicamente llenas de contenido sero-hemorrágico, con signo de Nicolsky positivo.

Microscopía: presenta adelgazamiento del epitelio con atenuación de la red de crestas interpapilares. La separación del epitelio del conectivo a nivel de la membrana basal es un rasgo característico y el infiltrado linfo-plasmocitario del conectivo, con algunos eosinófilos. La inmunofluorescencia para IgG y C3 presenta un patrón lineal en PM y PA a lo largo de la membrana basal.

LUPUS ERITEMATOSO (LE)

Concepto: enfermedad mucocutánea crónica, autoinmune que se caracteriza por un trastorno inflamatorio del tejido conjuntivo y órganos internos específicos, asociados a autoanticuerpos circulantes contra ADN, ARN y otras proteínas nucleares.

Patogenia:

El LE es considerado una patología multifactorial desencadenada por una combinación de factores ambientales y hormonales, dentro de los ambientales se encuentra la infección viral, rayos UV, y medicamentos.

Se encuentran circulantes en sangre los autoanticuerpos contra los anticuerpos antinucleares (ANA), contra antígenos nucleicos, ribonucleares y citoplasmáticos, esta produce la activación de células B y un incremento de la muerte de los linfocitos, liberando los nucleosomas que actuarán como antígenos generando el depósito de un gran número de complejos inmunes, principalmente en riñón, paredes vasculares y en otros órganos incluyendo la mucosa oral. Es frecuente encontrarla en el sexo femenino (95%) y cuando aparece en infancia y adolescencia es de curso insidioso.

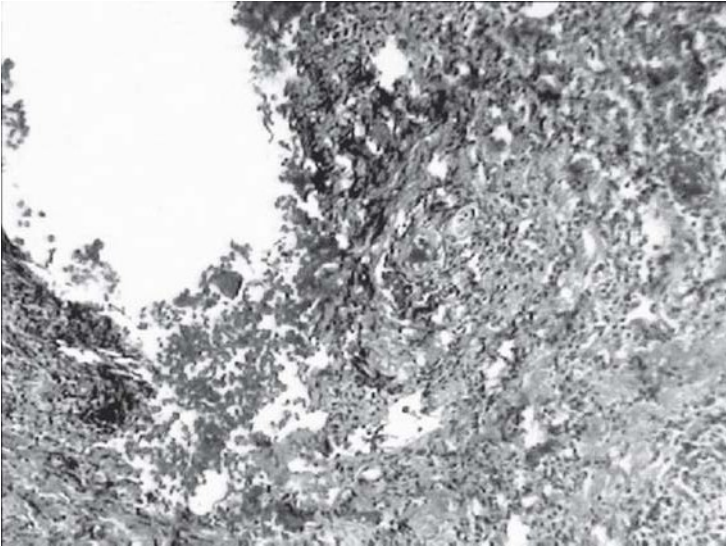
Clasificación:

- LUPUS ERITEMATOSO SISTÉMICO (LES): es el más grave.
- LUPUS ERITEMATOSO CUTANEO SUBAGUDO (LECS): intermedio.
- LUPUS ERITEMATOSO DISCOIDE (LED): es de curso leve.

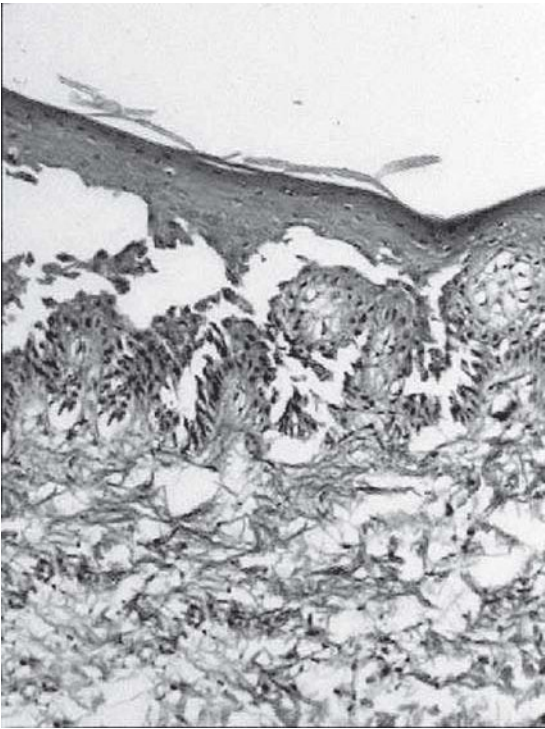
Microscopía: Se observa epitelio con la capa basal y parabasal con un gran cúmulo de linfocitos T (Células dianas), aumento del grosor de la membrana basal. El epitelio se presenta atrófico y con pérdida de crestas interpapilares.

En el corion subyacente los linfocitos forman centros germinales, en lesiones más crónicas se observa hiperortokeratosis y depresiones con tapones de queratina.

La inmunofluorescencia directa es positiva para IgA, IgM e IgG, fibrinógeno, C3, con patrón granular lineal.



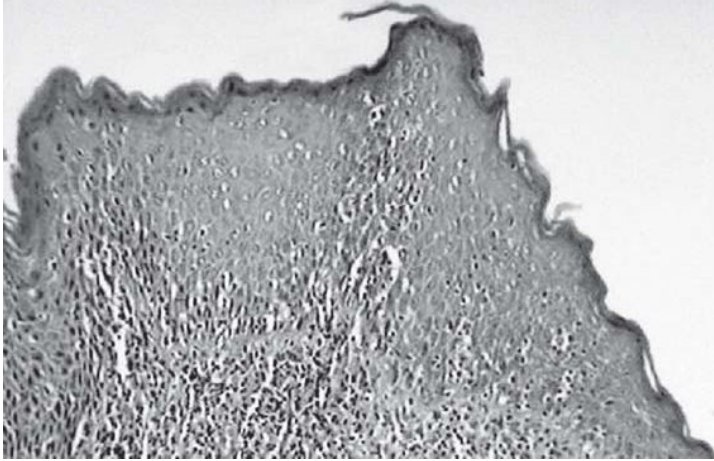
Afta.



Ampolla (penfigo).



Úlcera con linfocitos.



Líquen mancha.

LESIONES ELEMENTALES DE PIEL Y MUCOSAS

DESDE EL PUNTO DE VISTA CLÍNICO

LA IMPORTANCIA DE CONOCER ESTAS LESIONES RADICA EN TENER UN LENGUAJE ÚNICO PARA LA DESCRIPCIÓN DE LAS LESIONES CLÍNICAS QUE PUEDEN SER COMUNES A VARIAS PATOLOGÍAS Y ES ESENCIAL PARA QUE, DESDE UNA CORRECTA TERMINOLOGÍA, SE CORRELATE CON LA OBSERVACIÓN MICROSCÓPICA.

- **Lesiones primarias**

Se denominan a aquellas lesiones que asientan sobre mucosa o piel sana.

- **Lesiones secundarias**

Se denominan a aquellas lesiones que asientan sobre mucosa o piel con lesión previa.

Nota: por dicha razón, no serán separadas para su estudio, porque dependen de una situación clínica, para clasificadas en primarias o secundarias.

Mancha: cambio de color de la mucosa que no hace relieve. Ej.: mancha o pigmentación melánica (a veces se refiere con el nombre de **mácula** cuando ésta es secundaria).

Vesícula: elevación de la mucosa, circunscrita, con contenido líquido, alojada en el espesor del epitelio, multilocular. Ej.: herpes simple.

Ampolla o flictena: elevación de la mucosa, circunscrita, con contenido líquido pero un tanto mayor, el líquido que contienen puede ser seroso o hemorrágico. Ej.: penfigo.

Pústula: elevación circunscrita de la mucosa, con contenido purulento, inicialmente. Ej.: Impétigo estafilocócico.

Pápula: elevación circunscrita, sólida, que involuciona espontáneamente sin dejar cicatriz. Ej.: pápula sifilítica.

Tubérculo: pequeña formación circunscripta, sólida, ubicada en el corion, que deja cicatriz. Ej.: Lupus tuberculoso.

Nódulo: formación sólida circunscripta en submucosa. Ej.: goma sifilítico.

Atrofia: disminución del espesor del epitelio de la mucosa.

Escama: consiste en un desprendimiento visible de las capas superficiales del epitelio (primitivas o secundarias). Ej.: queilitis exfoliativas.

Queratosis: escamas acumuladas y estratificadas que no se desprenden. Ej.: leucoplasias Verrugosa.

Vegetación: lesión elevada crónica filiforme o con aspecto de coliflor, no queratinizada. Ej.: hiperplasia paraprotética.

Verrugosidad: vegetación cornificada o queratinizada. Ej.: carcinoma verrugoso.

Cavidad: pérdida de sustancia profunda que no comunica con otra cavidad. Ej.: Osteorradionecrosis.

Costra: Deseccación de una secreción patológica o un líquido orgánico: serosidad, pus, sangre, etc. Ej.: Eritema polimorfo en labios. (Dentro de la cavidad bucal, la lubricación de la saliva permite que se formen pseudomenbranas fibrino-leucocitarias).

Esclerosis: Aumento de consistencia de la mucosa, que se vuelve dura, fibrosa, dificultando su plegamiento. Ej: Esclerosis en placa.

Úlcera: Pérdida profunda de sustancia, de evolución crónica, que no tiende a cicatrizar. Ej: úlcera carcinomatosa.

Ulceración: Pérdida de sustancia de evolución aguda, con tendencia a la cicatrización. Ej: Afta.

Erosión o abrasión: Pérdida de sustancia superficial del epitelio que no tiende a dejar cicatriz. Ej: Liquen erosivo.

Grieta o fisura: solución de continuidad lineal superficial, sin pérdida de sustancia, que involucra la dermis. Ej: Queilitis comisural.

Perforación: Pérdida profunda de sustancia, en forma de ojal, que comunica dos cavidades. Ej: Comunicación bucosinusal, FLAP.

Hipertrofia o elefantiasis: Aumento de tamaño de una región o de todo un sector topográfico Ej: Macroglosia.

CAMBIOS EPITELIALES

Concepto: Son lesiones elementales histopatológicas que pueden ser representadas por diferentes lesiones elementales clínicas.

Acantosis: aumento del espesor del estrato de Malpighi. Ej.: Papilomatosis Oral Florida.

Acantolisis: pérdida de la cohesión entre las células epiteliales debido a la destrucción de los puentes intercelulares (hemidesmosomas), que conduce a la formación de ampollas. Ej.: Pénfigo Vulgar.

Espongiosis: edema intercelular que produce separación de las células escamosas. Ej.: en procesos inflamatorios.

Paraqueratosis: queratinización incompleta caracterizada porque presenta núcleos picnóticos en la capa córnea. Ej.: leucoplasia y líquen.

Hiperparaqueratosis: aumento del espesor de paraqueratosis. Ej.: líquen bucal.

Ortoqueratosis: cornificación del epitelio debido a la queratinización completa de las capas superficiales, en dichas células no se observan núcleos. Ej.: leucoplasia.

Hiperortoqueratosis: aumento del espesor de las capas cornificadas del epitelio. Ej.: leucoplasia.

Leucoedema: degeneración hidrópica de queratinocitos. Es intracelular.

Papilomatosis: proliferación de la red de crestas epiteliales, que produce ondulación irregular superficial de la mucosa. Ej: carcinoma verrugoso.

Granulosis: aumento del espesor de la capa granulosa. Ej.: leucoplasia.

Disqueratosis: queratinización prematura, heterotópica y defectuosa de queratinocitos individuales. Ej.: displasia epitelial.

El proceso Inflamatorio: Inflamación o Flogosis

Introducción

La inflamación es una respuesta, un mecanismo de defensa -y no una enfermedad- fundamental para nuestra supervivencia, también sino intervenimos a tiempo, en ocasiones puede generar una enfermedad y llegar a ser mortal. La mayor cantidad de pacientes llega a la consulta odontológica con una patología inflamatoria, por lo que es imprescindible un profundo conocimiento del tema para lograr un efectivo tratamiento.

Concepto: La inflamación es un repuesta o reacción del organismo ante un daño tisular y consiste en un complejo de cambios locales y generales que persiguen el objetivo de destruir, diluir, tabicar, aislar a la noxa o flogógeno y a las células que se hayan lesionado o mortificado o a sus residuos post-mortem, con el fin de reparar el daño ocasionado por la acción del agente causal y por algunos mecanismos de la defensa.

La reparación comienza durante la fase activa de la inflamación y solo llega a buen término cuando se ha neutralizado la influencia perjudicial de la noxa.

Tanto la inflamación como la reparación persiguen fines útiles para el organismo dañado, sin cuyo aporte las infecciones no serían detenidas ni vencidas, las heridas no curarían ni cicatrizarían y los órganos lesionados se encontrarían enfermos “permanentemente”. Sin embargo, en determinadas circunstancias, el proceso inflamatorio y la cicatrización o reparación consecuente pueden llevar a la “salud” perturbando la función o alterando la estética.

La inflamación y la reparación implican una secuencia concatenada de acontecimientos biológicos, algunos sucesivos y otros prácticamente simultáneos y/o superpuestos que son interdependientes.

“La inflamación es el conjunto de fenómenos que se producen o suscitan en los tejidos vivos lesionados particularmente el tejido conectivo de sostén donde se encuentran vasos sanguíneos y linfáticos, como reacción ante agentes extraños o no, exógenos o endógenos, que conforman una agresión local que alteran su estructura y su composición físico-química”.

Noxa: causa mórbida, agente que produce acción patógena.

Flogógeno: que produce inflamación.

De acuerdo a esta definición, la inflamación se desarrolla en la estroma; los parénquimas solo participan del proceso con cambios diversos, regresivos, proliferativos, etc. y sufren sus consecuencias.

Nomenclatura: el proceso inflamatorio es designado agregando el sufijo “itis”.

Inflamación de:	Nomenclatura:
apéndice	apendicitis
pulpa dentaria	pulpitis
periodonto	periodontitis
lengua	glositis
hígado	hepatitis
estómago	gastritis
venas	vasculitis
mucosa nasal	rinitis
mucosa bucal	estomatitis
piel	dermatitis o dermatitis

Etiología: las causas o agentes etiológicos capaces de suscitar una reacción inflamatoria se pueden reunir en los siguientes grupos:

A) **Causas físicas:** calor, frío, radiaciones solares, traumatismos, cuerpos extraños, etc.,

B) **Causas biológicas** (agentes vivos): gérmenes, virus, hongos, parásitos.

C) **Causas químicas:**

C.1) **Tóxicos Exógenos:** ácidos, álcalis, otras sustancias.

C.2) **Tóxicos Endógenos:** producidos por metabolismos alterados, trastornos hormonales, volcamiento interno de sustancias: por ejemplo, mastitis, tiroiditis, mucoceles por extravación, etc.

D) **Otras sustancias actuando como Alergenos:** En ciertos individuos sensibilizados provocan reacción inflamatoria de base inmunológica, por ejemplo: alimentos (chocolate), drogas (ácido acetyl salicílico), antibióticos (penicilina), etc. (también se producen reacciones inflamatorias en enfermedades por autoagresión o autoinmunes).

E) **Causas mixtas o combinadas:** por ejemplo como consecuencia de la acción combinada entre calor o frío con la infección por gérmenes patógenos, etc.

Cualquiera que sea la causa, básicamente la respuesta inflamatoria es casi siempre la misma. Sin embargo, aunque el cuadro es bastante semejante o invariable (estereotipado), la

magnitud y modalidad de la reacción es modulada por la intensidad de la noxa o flogógeno, por las características inherentes o propias del sitio afectado y regulada por la capacidad de reacción del individuo (huésped), o sea su potencial de inmunidad o resistencia.

Clasificación de la inflamación según el carácter del agente etiológico que la suscita y las modificaciones que produce en los tejidos afectados:

A) Inflamaciones inespecíficas: si bien los cocos provocan -generalmente- una reacción inflamatoria a predominio de leucocitos con necrosis focal y/o supuración, los virus una reacción intersticial difusa a predominio de monocitos y las rickettsias casi siempre hemorrágicas, las reacciones que suscitan son consideradas inflamaciones inespecíficas pues por las modificaciones tisulares que ocasionan no se puede precisar o inferir cual es el agente o germen causal, el que debe ser caracterizado o puesto en evidencia por los procedimientos adecuados (diferentes tipos de análisis y/o estudios).

B) Inflamaciones específicas: así se denominan las inflamaciones que producen en los tejidos modificaciones o cambios propios del agente causal que la provoca, por lo que al observar en los tejidos los respectivos cambios histológicos se infiere el agente biológico causal, ya que son los únicos flogógenos capaces de producir tales modificaciones (por ejemplo: el bacilo de Koch o mycobacterium tuberculosis para la tuberculosis; bacilo de Hansen o mycobacterium leprae para la lepra; treponema palidum y sífilis; actinomicosis etc.), no obstante siempre se considera necesario poner en evidencia el agente etiológico por los diferentes procedimiento existente para ello.

Signos cardinales de la inflamación:

Los signos clínicos locales clásicos de la infamación son: calor, rubor, tumor, dolor y disminución o pérdida de la función, aunque algunos autores sugieren agregar la proteólisis, con la consecuente producción de pus; a los originales cinco primeros signos se los conoce también como signos cardinales (Celso y Galeno).

Cronodinamia del proceso inflamatorio.

Es importante señalar que la permeabilidad de los vasos sanguíneos constituyentes de la unidad capilar del área inflamada es entre 5 y 7 veces mayor que en zonas no inflamadas.

Los capilares y las válvulas normalmente son permeables al agua, a las sales, aminoácidos, glucosa y otras sustancias de bajo peso molecular que se encuentran en la sangre, pero no son permeables, por ejemplo, a proteínas de elevado peso molecular como el fibrinógeno. Esto es así debido a un delicado equilibrio de fuerzas descrito por Starling, regulado o mantenido por mecanismos que actúan sobre la microvasculatura (vénulas, capilares y arteriolas). Las proteínas de la sangre ejercen a través de la pared capilar la **presión osmótica** o **coloidosmótica** que sirve para retener líquido (**H₂O**), que en el ser humano es de alrededor de 32-35 mm de mercurio (**Hg**) y que se encuentra balanceada con la **presión hidrostática** de la corriente sanguínea que depende del impulso cardíaco y cuyos valores oscilan entre 40 y 45 mm de Hg. Este equilibrio que se conoce como **balance de fuerzas** se logra porque mientras la presión hidrostática tiende a expulsar líquido fuera del capilar, la presión

coloidosmótica procura retenerlo dentro del vaso (por la avidéz de agua que tienen las proteínas). En la inflamación se produce aumento de la permeabilidad de la pared de capilares y vénulas lo cual favorece la salida de proteínas, lo que se conoce como **disbalance de fuerzas**. Este trastorno se ve potenciado al degradarse las proteínas del intersticio durante la **fase de agresión** del proceso inflamatorio, aumentándose el número de moléculas ávidas de agua del intersticio perivascular, fuerza de atracción que se conoce como presión oncótica.

Durante el proceso inflamatorio se liberan sustancias que se conocen como **mediadores químicos** que, entre otras propiedades inherentes, aumentan la permeabilidad de la vasculatura.

La mayor parte de los cambios locales de la **Inflamación aguda** se producen en la microcirculación del foco lesionado, o sea en la unidad capilar que, como se sabe, está conformada por las arteriolas terminales, los esfínteres precapilares, los capilares (que poseen entre 5 y 7 μm de diámetro), los conductos preferenciales arteriolo-venulares y las vénulas.

La inflamación aguda dura minutos, horas, algunos días o quizás pocas semanas y necesita de la existencia de una microcirculación en condiciones de responder positivamente. Los cambios hemodinámicos que ocurren durante la inflamación son representativos de una cadena integrada de acontecimientos “activados” por mediadores químicos, aunque iniciados en forma fugaz por mecanismos neurógenos (para los cuales también se liberan mediadores químicos). Las modificaciones vasculares de la inflamación aguda se superponen bastante y solo con fines didácticos se enseñan secuencialmente:

- 1) Vasodilatación capilar y arteriolar, a veces precedidas por vasoconstricción pasajera.
- 2) Aumento de la velocidad del flujo sanguíneo por las arteriolas (microrreología aumentada).
- 3) Apertura de capilares y vénulas de la región, antes colapsados o cerrados porque en el organismo no trabajan todos los capilares al mismo tiempo, situación que es conocida con la designación de **hiperemia**.
- 4) Acumulación anormal y excesiva de sangre en la circulación de retorno que se conoce como congestión venosa (en realidad debe considerarse como congestión a la dilatación y llenado con sangre de toda la microvasculatura: arteriolas, capilares y particularmente las vénulas).
- 5) Aumento de la permeabilidad de la microvasculatura, lo cual facilita el pasaje de líquido hacia los tejidos o espacios extravasculares, conocido con la denominación de exudado inflamatorio que provoca imbibición hidroserosa del intersticio conocida como edema inflamatorio.

Debemos diferenciar:

Trasudado: Es el líquido con bajo contenido de proteínas que sale a los espacios histicos por aumento de la **presión hidrostática** intravascular (por ejemplo en insuficiencia cardiaca), o por el balance de fuerza ya mencionado;

Exudado: Es el líquido rico en proteínas que se acumula en el espacio extravascular por aumento de la permeabilidad vascular (o por disbalance de fuerzas); que produce el edema de origen inflamatorio.

Edema: Es la tumefacción tisular por imbibición hidroserosa del intersticio (existen diferentes tipos de edema, según su etiopatogenia).

6) Retardo o disminución de la velocidad de la sangre en los pequeños vasos particularmente en las vénulas, hasta llegar -a veces- a su estancamiento o embalse completo, lo que se conoce como éxtasis sanguíneo (éxtasis vénulo-capilar).

7) Concentración o aglomeración y centralización de los hematíes en capilares y vénulas, lo cual acontece por razones de leyes físicas.

8) En los capilares y vénulas se observa orientación periférica de los leucocitos, especialmente los polimorfonucleares neutrófilos, condición que se conoce como marginación, rodamiento y pavimentación leucocitaria.

9) Pasaje desde los vasos al Intersticio, conformando una migración celular que se conoce como infiltrado inflamatorio y se produce por una sucesión de fenómenos leucocitarios.

10) Lesión endotelial, agregación plaquetaria, trombosis y sus consecuencias.

Existen factores quimiotácticos que favorecen la marginación y pavimentación leucocitaria:

- productos de degradación de la fibrina
- fracción C5a del complemento
- leucotrieno B4
- factores vasopermeabilizantes sintetizados por PMN
- prostaglandinas

Fenómenos leucocitarios

La conglomeración de leucocitos -principalmente polimorfonucleares neutrofilos (PMNN) y monocitos de la sangre- en el intersticio perivascular inflamado, conforma la primera defensa celular de la reacción inflamatoria ya que ambas células contienen enzimas lisosomales en sus gránulos, que liberan para destruir la noxa, pero además fagocitan agentes invasores extraños, por lo que también son designados micrófagos y macrófagos, respectivamente.

Leucotrieno B4 (producto del metabolismo del ácido araquidónico) y la fracción C5a del complemento, incrementan la adhesión leucocitaria y la quimioatracción; se requieren Ca^{++} y Mg^{++} para la pavimentación, siendo el Ca^{++} esencial para el inicio de la locomoción de los polimorfonucleares; los glucocorticoides inhiben la síntesis de ácido araquidónico con lo cual se afecta la producción de Leucotrieno B4 con depleción concomitante de la reacción inflamatoria.

La migración leucocitaria es la salida activa de leucocitos móviles desde los vasos sanguíneos con el objeto de llegar a los espacios o tejidos perivasculares donde se encuentran la noxa; lo consiguen merced a que emiten pseudópodos que se introducen en las "hendiduras" virtuales entre las células endoteliales y se desplazan por un mecanismo activo conocido como diapédesis, favorecida por la extraordinaria plasticidad de estas células. Este fenómeno ocurre en dos "oleadas"; la primera oleada o respuesta inmediata comienza en las vénulas durante 30 o 40 minutos y esta conformada especialmente por PMNN y sólo unos pocos monocitos; la segunda oleada o respuesta tardía proviene de capilares y vénulas horas después, donde el reclutamiento de monocitos supera a los PMN. Los granulocitos emplean aproximadamente entre 2 y 12 minutos para atravesar la pared vascular y progresan, en el intersticio, a una velocidad aproximada a 20 μm por minuto si no encuentran mayores obstáculos. Los linfocitos

también son capaces de atravesar la pared vascular por mecanismos activos similares aunque con movimientos algo más lentos y en plazos posteriores, los eritrocitos en cambio son expulsados pasivamente de los vasos lesionados severamente.

Quimiotaxis: puede definirse como la migración unidireccional de los leucocitos hacia la noxa que los “atrae”, fenómeno biológico inducido por mediadores químicos.

Los factores quimiotácticos más importantes para los neutrófilos son:

- La fracción C5a del complemento
- Leucotrieno B₄, producto del metabolismo del ácido araquidónico
- Péptidos con aminoácidos terminales N-formil-metionina producidos por gérmenes (f-MLP)

Los factores quimiotácticos más importantes para los monocitos son además de los citados para leucocitos, fracciones de neutrófilos (péptidos de sus gránulos lisosómicos); linfocinas producidas por exposición de linfocitos sensibilizados a antígenos y fragmentos de fibronectina (glicoproteína, que forman los fibroblastos, adhesiva a las células endoteliales).

Los factores quimiotácticos más importantes para los polimorfonucleares eosinófilos provienen desde las células cebadas (ECF-A) y ciertos productos del metabolismo del ácido araquidónico como prostaglandina D₂.

El calcio participa en el comienzo del movimiento de los polimorfonucleares.

El mecanismo aproximado de la locomoción de los leucocitos es el siguiente:

- A) En los PMNN y en los monocitos hay receptores de superficie celular para C5a Leucotrieno B₄ y f-MLP;
- B) La unión de factores quimiotácticos a sus receptores conduce a la entrada de Calcio que, como se dijo, participa en el origen de la locomoción celular;
- C) El movimiento ameboide es mediado por los microfilamentos de actina y miosina que se encuentran en el citoplasma;
- D) Los microtúbulos del citoplasma forman tubulinas, proteína que otorga capacidad a los leucocitos de moverse en una dirección específica.

Al principio el movimiento de PMNN es fortuito (al azar, aleatorio) pero cuando se encuentran a una distancia aproximada de 10 mm. de las bacterias se dirigen hacia ellas más o menos en línea recta.

Conglomeración: el dato morfológico característico de la inflamación aguda es la acumulación o conglomeración de leucocitos en el área dañada por la noxa. Los PMNN poseen vida breve fuera de los vasos (3 o 4 días) y si se conservan en el foco por más tiempo se debe a una migración constante; su mortificación produce liberación de enzimas que activan factores quimiotácticos para los monocitos.

Fagocitosis: La fagocitosis y la liberación de enzimas por los PMNN y los monocitos son dos beneficios que se obtienen de la conglomeración (acumulación) de leucocitos en el foco

inflamatorio. La función fagocitaria de los PMNN persigue fines bactericidas y se realiza mediante el siguiente mecanismo:

- 1) Unión de la superficie del leucocito a la partícula o germen a ser fagocitado.
- 2) Englobamiento de dicha partícula.
- 3) Formación de vacuola fagocitaria.
- 4) Fusión de la vacuola con lisosoma: fagosoma o fagolisosoma, lo que expone el objeto fagocitado a la acción del contenido lisosomal; en el curso de esta acción los leucocitos sufren una progresiva degranulación, con muerte y/o degradación del microbio o partícula ingerida (lo cual no siempre se logra).

Quede claro entonces que los PMNN y los monocitos son células activas de defensa, limpieza y depuración del área inflamada, funciones que se ven favorecidas por la opsonización, las temperaturas corporales elevadas y el pH neutro, en tanto las bridas de fibrina del exudado inflamatorio facilitan el atrapamiento, colaborando también para la fagocitosis.

Cuando los cuerpos extraños presentan cierto volumen los macrófagos se acumulan a su alrededor y se fusionan unos con otros formando las células gigantes de cuerpo extraño (de 30 μm o más de diámetro), generalmente con varios núcleos, lo que les permite ejercer con más solvencia su función macrofágica.

Dado que en la inflamación aguda los cambios principales que se registran son a nivel de la microvasculatura su consecuencia inmediata, el desbalance de fuerzas y la presencia de exudado inflamatorio, por lo que también se la conoce como inflamación exudativa, tienen en común congestión vascular y exudado proteico con número variable de células: polimorfonucleares **neutrófilos**, monocitos y escasos linfocitos. En cambio la reacción inmunológica de carácter agudo presenta franco predominio de PMNN eosinófilos acompañados de linfocitos y monocitos.

La **inflamación crónica** da una respuesta en forma solapada de curso prolongado en el tiempo.

Se inicia por diversos factores: microorganismos de baja patogenicidad, (TBC), agentes inertes (berilio, sílice), auto-antígenos (porciones celulares no degradadas) Puede ser por una reacción específica a agentes persistentes con capacidad antigénica (Hipersensibilidad tipo IV, ejemplo: TBC y Enfermedad periodontal).

Pueden originar distintos tipos de inflamación granulomatosa.

Los granulomas son reacciones tisulares productivas circunscriptas, únicas o múltiples. Los mismos se clasifican en:

- Granulomas infecciosos
- Granulomas no infecciosos
- Granulomas a cuerpo extraño

Microscópicamente: se observa neoformación vascular, con neocapilares, un fenómeno de fibroplastia, con formación de fibras colágenas en mayor o menor medida, formando el **tejido**

de granulación, con un infiltrado de linfocitos y plasmocitos. No obstante pueden haber fenómenos de agudización por exacerbación de la noxa. Luego se producirá la cicatrización.

A menudo las inflamaciones crónicas van seguidas de importantes cicatrización colágena.

Debemos tener en cuenta que el proceso puede tener variantes en la Cronodinamia dado que:

En lesiones muy severas se induce una reacción inmediata prolongada con salida anormal de elementos por arteriolas, capilares y vénulas que se produce por muerte y disgregación de células endoteliales, coágulos intravasculares, trombosis y hemorragias.

El daño directo en paredes vasculares causadas por el flogógeno es el cambio vascular más importante que acontece durante esta repuesta continuada.

Clasificación de la Inflamación según el carácter del exudado.

- **Inflamación serosa:** se caracteriza por un franco predominio de exudado seroso (ejemplo: el contenido de una ampolla por quemadura) y se observa en las etapas tempranas de toda inflamación aguda y en los comienzos de las infecciones bacterianas. También en pleuritis tuberculosa, en las articulaciones luego de ejercicios violentos o marchas prolongadas (artritis serosa). Microscópicamente con técnicas de rutina se observa tenuemente en rosado con la eosina.

Cuando un exudado seroso se derrama sobre la superficie libre de las mucosas se lo designa catarro seroso (ejemplo: rinitis serosa de la mucosa nasal); catarro descamativo, cuando se le agregan células epiteliales descamadas y catarro mucoso cuando se le agrega secreción de moco (mucina verdadera de origen epitelial).

- **Inflamación fibrinosa:** proceso inflamatorio en el cual predomina el exudado fibrinoso o pseudomembranoso, como acontece en el ataque reumático de la cavidad pericárdica o en la neumonía neumocócica. A veces, la fibrina se dispone aparentando ser una membrana, que en realidad es una pseudomembrana o falsa membrana, como en la Difteria o en la Gingivitis Ulcero Necrotizante aguda (GUNA). La fibrina se identifica fácilmente en los preparados histológicos por su eosinofilia.

- **Inflamación supurativa o purulenta:** esta modalidad de inflamación se caracteriza por la producción de exudado purulento denominado **PUS**, y resulta proteólisis por necrosis colicuativa. A los microbios que suscitan la formación de pus se los conoce como gérmenes piógenos (estafilococos, neumococos, gonococos, entre otros). El exudado purulento contiene gran número de PMNN viables y no viables. Estos últimos presentan degeneración granulograsosa en su citoplasma y se denominan **picitos**.

Se denomina **empiema** a la colección de pus en cavidades naturales preexistentes, por ejemplo en el seno maxilar. Se denomina **absceso** a la colección de pus en una cavidad patológica de neoformación.

- **Inflamación hemorrágica o exudado hemorrágico:** Se caracteriza por una salida importante de hematíes fuera de los vasos sanguíneos y se produce siempre que una lesión causa ruptura de la pared vascular, como por ejemplo en el carbunco, tuberculosis, ciertas virosis como la fiebre hemorrágica argentina, etc.

- **Exudado pútrido:** La inflamación que cursa con exudado pútrido es producida por gérmenes de la putrefacción; tiene olor nauseabundo, es de consistencia untuosa y color verde grisáceo, a menudo con burbujas gaseosas (se lo encuentra en la gangrena gaseosa).

- **Exudados mixtos:** En muchos procesos inflamatorios o en periodos de transición es frecuente la observación de exudados mixtos o compuestos (infecciones por estreptococos y gérmenes gram-).

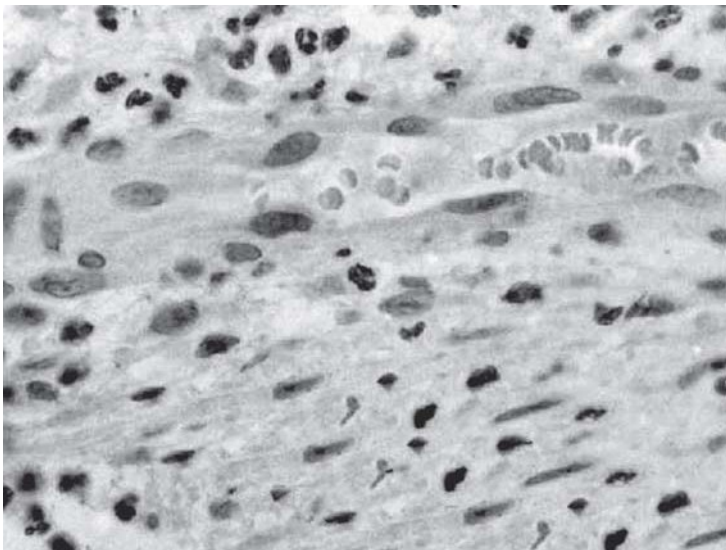
- **Úlcera y ulceración:** Durante un proceso inflamatorio, sobre todo si es crónico, se puede producir una úlcera que es una “solución de continuidad”, excavación o pérdida de sustancia en la superficie de un órgano hueco o de un tejido de revestimiento (piel, mucosa), normalmente recubierto por alguna variedad de epitelio, que no manifiesta tendencia a cicatrizar espontáneamente, y que es causada por esfacelo.

A veces la úlcera se produce como consecuencia de la perforación de un absceso, aunque por lo general se trata de la pérdida gradual y crónica del revestimiento cutáneo o mucoso. Según sea su etiopatogenia la úlcera puede presentar caracteres distintivos (úlceras cancerosa, tuberculosa, traumática crónica)

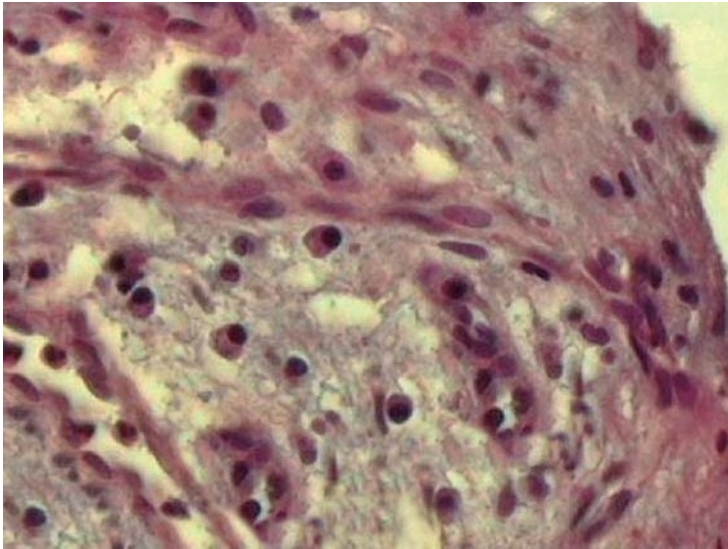
Se define como ulceración a una pérdida de sustancia aguda o subaguda con tendencia a la cicatrización o reparación espontánea, en un tejido tapizado por epitelio (ejemplo: aftas).

- **Celulitis:** Inflamación serosa difusa del tejido celular subcutáneo (ejemplo: complicación de la erupción de un tercer molar; edema inflamatorio post-quirúrgico; etc.).

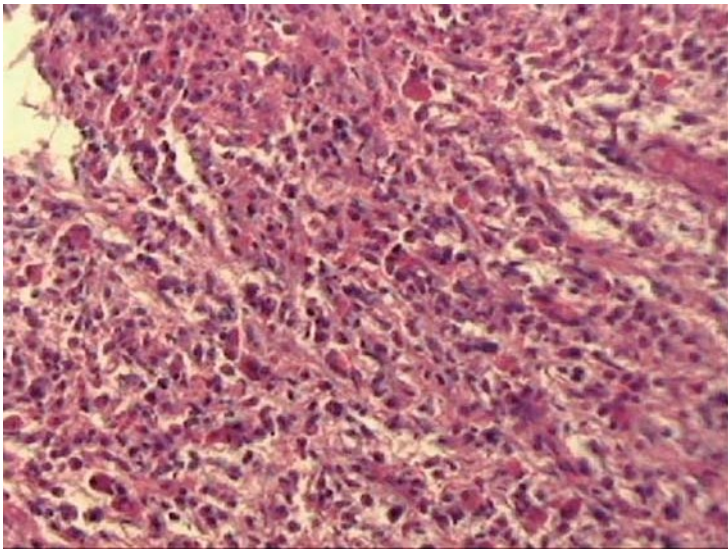
- **Flemón:** Inflamación purulenta difusa del tejido celular subcutáneo con tendencia a la necrosis y complicaciones generales pronunciadas (intoxicación por sepsis). Ejemplo: angina de Ludwig, flemón leñoso del piso de la boca, etc.



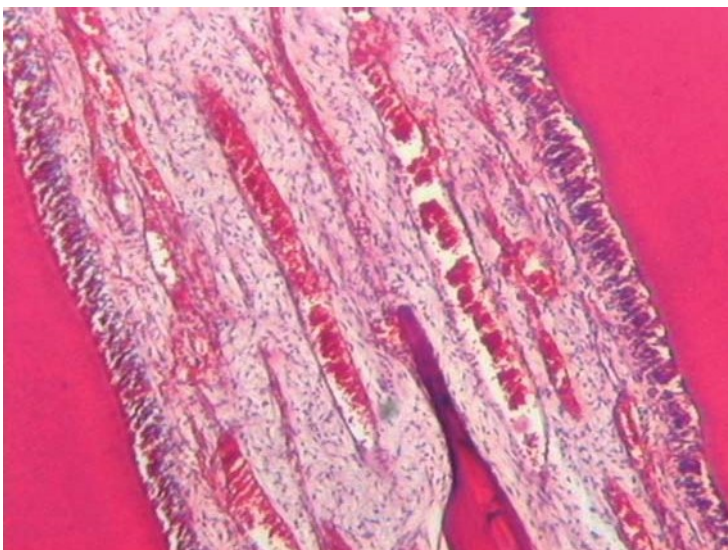
Inflamación infiltrado crónico.



Inflamación infiltrado plasmocitario.



Tejido de granulación.



Hiperemia pulpar.



Exudado fibrinoso.

INFLAMACIONES ESPECÍFICAS

TUBERCULOSIS (TBC)

El bacilo de Koch o *Mycobacterium tuberculosis* y su tuberculoproteína producen el proceso inflamatorio crónico granulomatoso y necrotizante característico o específico de la tuberculosis.

El granuloma tuberculoso es el prototipo de inflamación crónica granulomatosa y es conocido como folículo de Koster, que presenta las siguientes características microscópicas:

a) Granuloma o tubérculo duro: acumulos de histiocitos globulosos (macrófagos) cuya semejanza con células epiteliales ha permitido que se lo designe células epitelioides en cuyo citoplasma se pueden encontrar los bacilos. En el centro o en la periferia de estos conglomerados de células epitelioides se observan células gigantes multinucleadas con varios núcleos periféricos que son designadas como célula de Langhans, que se forma por unión de varias células epitelioides y que también pueden contener bacilos por su actividad macrofágica. Alrededor de este granuloma se observa un collar de fibroblastos, **linfocitos** y macrófagos.

b) Granuloma o tubérculo blando: luego de un tiempo aparece en el tubérculo duro una necrosis central cuyo particular aspecto de queso blanco o ricota ha permitido su designación como necrosis caseosa. Al parecer los Linfocitos T cumplen un rol importante en la patogénesis del granuloma mediante su aporte de sustancias quimiotácticas de diferentes tipos y función.

Generalmente la TCB bucal es secundaria a enfermedad pulmonar o laríngea. Las lesiones en cavidad bucal que eran bastante poco frecuente, por razones de inmunodepresión (Sida, transplantes, etc.) han aumentado su incidencia en los últimos años, las lesiones a manera de úlcera crónica e indurada, dolorosa, que no cicatriza y aumenta lentamente de tamaño, se puede encontrar principalmente en lengua y con mas rareza en paladar, labio, mucosa y encía. Se describe la osteomielitis tuberculosa por contaminación sistémica o local, de pronóstico reservado.

SIFILIS

El *treponema pallidum* de Schaudinn y Hoffman produce un conjunto de lesiones que comprenden la inflamación sífilítica, que puede ser adquirida (generalmente por vía sexual) o congénita (transmisión transplacentaria). Con la aparición del SIDA se han modificado las presentaciones clínicas y la forma clásica de tratamiento.

La enfermedad adquirida pasa por varias etapas luego del período de incubación que va entre los 7 y los 80 días aproximadamente.

Sífilis primaria: la lesión característica es el chancro duro en el sitio de invasión de la espiroqueta, exulceración indolora de forma redondeada u oval de color rojo oscuro, de superficie lisa con un halo congestivo, de base indurada.

Histológicamente: se caracteriza por pérdida del epitelio superficial con conservación de la parte más profunda de la red de crestas o proyecciones epiteliales interpapilares, infiltrado de células plasmáticas, algunos macrófagos y linfocitos diseminados y vasos afectados por **endoarteritis obliterante** que consiste esencialmente en: arteriolas y arterias con tumefacción y proliferación de células endoteliales en capas concéntricas que disminuyen la luz vascular, acompaña el cuadro una linfadenopatía reactiva regional indolora que puede persistir luego de curado el chancro.

El chancro desaparece luego de tres a doce semanas espontáneamente (con o sin tratamiento) sin dejar estigmas o señales (conviene recordar que el chancro puede pasar inadvertido para el enfermo).

Sífilis secundaria: aquí las lesiones se producen entre 2 a 6 semanas de curado el chancro, afectan piel y mucosas a manera de máculas muy contagiosas (por diseminación de espiroquetas) microadenopatías reactivas difusas. Remite en forma espontánea y comienza un período de latencia, sin síntomas ni signos pero con serología positiva para VDRL.

Sífilis terciaria: aparecen lesiones cardiovasculares (aneurisma de la aorta) en el sistema nervioso central (sífilis meningovascular- tabes), hígado, otras vísceras, paladar (goma sífilítico), etc. aproximadamente en el 30% de los enfermos no tratados. El goma es un área focal de necrosis no supurativa del tipo de necrosis de coagulación en la cual –a diferencia con la necrosis caseosa- se reconocen los límites celulares: puede producir la perforación del paladar.

SIFILIS BUCAL

En ocasiones el chancro sífilítico se puede presentar en la boca, particularmente en labios y lengua por práctica de sexo oral. En el secundarismo se pueden observar lesiones maculo papilares en la mucosa bucal o placas elevadas conocidas como condiloma lato y lesiones en lengua, todas altamente contagiosas. En la etapa terciaria se producen lesiones granulomatosas focales o goma sífilítico que son lesiones inflamatorias destructivas, que en la cavidad bucal afecta mas frecuentemente al paladar pero también puede presentarse una glositis mas o menos generalizada con atrofia epitelial conocida como glositis sífilítica, que **predispone** al carcinoma.

SIFILIS CONGÉNITA

Las lesiones que se describen son variables pudiendo mencionarse:

Frente olímpica, hipoplasia de maxilares, paladar ojival, nariz en silla de montar, incisivos centrales en forma de barril o destornillador, diente de Hutchinson, molar en forma de mora, tibia en forma de sable y la triada de Hutchinson que consiste en:

- a) Inflamación de córnea: queratitis intersticial.
- b) Sordera: otitis media e interna sifilítica.
- c) Dientes de Hutchinson y molares moriformes: por infección de los respectivos órganos de esmalte.

LEPRA

Es una enfermedad infecciosa crónica, lenta y progresiva causada por el *mycobacterium leprae* que afecta principalmente a la piel, nervios periféricos de zonas frías (manos y pies) mucosa del tracto respiratorio, ojos y otras estructuras.

El bacilo de Hansen (*mycobacterium leprae*), que es como el bacilo de Koch ácido-alcohol resistente, produce esta enfermedad inflamatoria crónica y destructiva que antes conducía al ostracismo, actualmente puede ser tratada. Se puede clasificar según la cantidad de bacilos presentes en Pausibacilar y multibacilar, este determina las dosis de medicación para el paciente. En países tropicales y pobres. También en Argentina tenemos casos de lepra.

Las lesiones cutáneas se presentan bajo el aspecto de dos lesiones elementales:

- a) Placas máculo-papulosas termoanestésicas, acrómicas, sobreelevadas y con bordes hiperacrómicos;
- b) Nódulos denominados **lepromas**.

Aunque la presentación clínica de la lepra varía desde una forma limitada llamada lepra tuberculoide hasta una sistémica designada lepra letromatosa, en realidad se describen cuatro tipos de lepra:

1) **Lepra lepromatosa** (la de más severa evolución) con leve respuesta inmunológica, sin destrucción de bacilos, esto es con baciloscopia positiva, caracterizándose desde el punto de vista anátomo-patológico por un infiltrado inflamatorio de tipo histiocitario con citoplasma claro llamadas células de Virchow, (células espumosas), en cuyo interior se pueden observar los bacilos, que se disponen en manojos, como en atado de cigarrillos, se conocen como Globi; la dermis papilar puede presentarse atrófica y es reemplazada por una banda fibrosa llamada zona libre o "banda de Unna". Esta presenta nódulos múltiples anestésicos que determinan la "fascie leonina" y es muy contagiosa.

2) **Lepra tuberculoide** se caracteriza por la confluencia de granulomas tuberculoides, constituidos por células epiteloideas, células gigantes de Langhans e infiltrado de linfomonocitos, sin caseosis. En este tipo, una reacción inmunológica importante destruye los bacilos. Esta se presenta con lesiones maculares hipoanalgésicas o anestésicas y es poco contagiosa.

3) **Lepra incaracterística o indeterminada** se caracteriza por un infiltrado inflamatorio linfo-histiocitario alrededor de nervios y anexos y pueden hallarse bacilos.

4) **Lepra dimorfa o mixta, borderline o limítrofe** en la cual se observan estructuras de lepra lepromatosa y de lepra tuberculoide, considerada reaccional, dado que el infiltrado inflamatorio se dispone en focos múltiples que afectan glándulas sudoríparas, pelos y nervios, y con frecuencia puede hallarse el bacilo de Hansen.

Actinimicosis

Es producida por una bacteria saprofita de la cavidad bucal, el actinomicetes israelí, con características particulares, produce abscesos fistulizados de bocas múltiples en la piel a la altura del ángulo mandibular. En la clínica es característico el pus con colonias de gérmenes, como gránulos de azufre.

Microscópicamente la colonia se presenta más basófila en la parte central y acidófila en la periferia, en forma irradiada o en palillo de tambor, rodeada por PMNN, mas a la periferia del granuloma, diferenciación fibroblástica, con infiltrado crónico formando celdas.

Clasificación:

- Actinomicosis cervicofacial (cara y cuello)
- Actinomicosis pleuropulmonar (pulmón y pleura)
- Actinomicosis ceco apendicular (apéndice)

MICOSIS: Enfermedades producidas por hongos

Candidiasis:

Es la micosis mas frecuente en boca producida por *Candida albicans*, huésped habitual, presentando una forma vegetativa: blastospora de 1,5 a 5 micrómetros de diámetro; la Pseudohifa; clamidospora (7 a 17 micrómetros con pared mas gruesa) e hifas verdaderas con ramificaciones, son todas PAS positivas. La patogenicidad es baja por lo que debe estar predispuesto el organismo, es oportunista.



Candidiasis.

Microscopía: En la Candidiasis aguda o Muget, clínicamente la mucosa se muestra erosionada o ulcerada recubierta por una submembrana fibrinoleucocitaria con pseudohifas. La tinción con metenamina plata o PAS, ponen en evidencia el hongo tanto en biopsias como en extendidos citológicos y aparecen hifas (PAS positivas) en el 50 % de los casos por lo que es importante realizar cultivos para confirmar el diagnóstico, con resultados mayores a 10^4 UFC (unidades formadoras de colonias). También hay formas crónicas y asociada a lesiones queratinizadas de la mucosa (ej.: leucoplasia), donde se sobreinfectan por cándida. Puede manifestarse en pacientes con SIDA.

Paracoccidioidomicosis o blastomicosis sudamericana

El agente etiológico es el paracoccidioide brasiliensis, en la forma esporulada alrededor de la celular madre (rueda de timón). Afecta pulmón, boca, piel y ganglios.

Microscópicamente: se observan abscesos o formas granulomatosas con hiperplasia epitelial pseudoepiteliomatosa, y células gigantes "tipo Langhans" que pueden contener microorganismos de 10 a 60 micrómetros de diámetro.

Histoplasmosis

Infección producida por histoplasma capsulatum produce lesiones granulomatosas en pulmón, ganglio, cavidad bucal. Es endémica en el Litoral argentino y en clima tropical. Muestra tejido de granulación con células epiteloideas y células gigantes, en los citoplasma aparecen los hongos PAS positivos rodeados de una fina capsula. Es difícil de evidenciar e importante complementar con cultivo y prueba cutánea a la histoplasmina. Puede estar asociada al SIDA.

Parasitosis: ENFERMEDADES INFECCIOSAS PRODUCIDAS POR PARÁSITOS

Toxoplasmosis

Producido por toxoplasma gondii, con vectores como gatos, presentaciones clínicas diversas pero las más graves asientan en fetos, lactantes e inmunodeprimidos, produciendo lesiones en Sistema Nervioso Central y ceguera.

Pneumocistis Carinii

Enfermedad frecuente en pacientes con SIDA y en pacientes desnutridos que produce enfermedad pulmonar, se observan espacios vacuolares rellenos de material amorfo, con trofozoitos, en forma de taza, que con la técnica de metenamina plata se ponen en evidencia. Puede ir acompañada de reacción inflamatoria intersticial, con exudados serofibrinoso. Extravasación de eritrocitos y formación de membranas hialinas, puede enmascarse por citomegalovirus, hongos y bacterias.

Cicatrización

Introducción

El proceso de la cicatrización es vital para la resolución de las heridas en cualquier situación que así lo requiera.

En la cavidad bucal debemos prevenir la pérdida de los elementos dentarios, pero muchas veces es necesaria la extracción dentaria, por lo tanto, debe ser bien conocida por el odontólogo, el proceso de cicatrización del alvéolo dentario post-extracción.

Algunas patologías generales que ya desarrollamos en capítulos anteriores, como la diabetes, pueden alterar este proceso de cicatrización y debemos, como profesionales de la salud, saber lo que ocurre en los diferentes tejidos, para evaluar, tratar y pronosticar en nuestra práctica diaria.

CICATRIZACIÓN DE HERIDAS

Cuando se produce una lesión local, la capacidad del cuerpo para sustituir las células muertas y reparar el daño es crítica para la supervivencia.

La reparación comienza en forma temprana y corresponde a la 3° etapa de la inflamación que ocurre en:

- A) FASE INICIAL: Agresión, predominio de la noxa.
- B) FASE DE REACCIÓN: Respuesta del organismo
- C) FASE DE REPARACIÓN: En la cual suceden 2 circunstancias:
 - Eliminación de los residuos metabólicos producidos por la noxa por medio de la reabsorción, enquistamiento, fistulización y/o fagocitosis.
 - Cicatrización propiamente dicha en donde se produce la restitución integral del tejido lesionado (con o sin secuelas)

Los procesos cicatrizales estimulan el crecimiento de tejidos cuando se produce un estímulo que altera el normal funcionamiento de las células. Estos procesos incluyen tres grupos: **Regeneración, Reparación, y Cicatrización.**

REGENERACIÓN

Es el reemplazo de células lesionadas por células parenquimatosas del mismo tipo que, generalmente, no deja rastro alguno de la lesión previa.

Las células del organismo se dividen en 3 grandes grupos de acuerdo a su capacidad de división o mitosis:

A) **Células lábiles:** son aquellas que se multiplican durante toda la vida sustituyendo a las células que se van perdiendo continuamente o sufren apoptosis. Ej.: células linfoides, de órganos hematopoyéticos y médula ósea (glóbulos rojos, blancos, PMNN, etc.), epitelios superficiales (piel, mucosas, células del tubo digestivo y vías respiratorias)

B) **Células estables:** (quiescentes): tiene un potencial de multiplicación relativamente bajo, pero algún estímulo las activa y comienzan una división rápida. Ej.: células mesenquimáticas indiferenciadas que se transforman en condroblastos, osteoblastos, células parenquimatosas de órganos como hígado, páncreas, etc., células endoteliales vasculares, etc. Siempre que se conserve la trama de sostén o estroma.

C) **Células permanentes:** son aquellas que una vez que se diferenciaron pierden la capacidad de mitosis, es decir que han salido del ciclo celular. Ej.: células cardíacas, de músculo esquelético, neuronas (SNC).

REPARACIÓN

Se sustituye el tejido lesionado por tejido conectivo fibrocolágeno constituyendo lo que se denomina cicatriz; el tejido conserva su morfología pero puede, dependiendo del caso, perder su función.

Existen cuatro componentes básicos para llevar a cabo este proceso:

- Migración y proliferación de los fibroblastos
- Deposito de matriz extracelular
- Formación de nuevos vasos sanguíneos (angiogénesis)
- Maduración y organización de la cicatriz (remodelación)

CICATRIZACIÓN

Se produce por cualquiera de estos dos mecanismos:

UNIÓN PRIMARIA O POR PRIMERA INTENCIÓN

Es la curación de una herida realizada por una incisión limpia en donde se realizan puntos de sutura para aproximar los bordes de la lesión.

Lo primero que ocurre a las 0 hs.: la herida produce la muerte de un número limitado de células epiteliales, conjuntivas y anexos cutáneos. Se forma un coagulo (trama de fibrina y eritrocitos atrapados) que llega a los bordes de la herida, también se observan algunas zonas de necrosis.

A las 24 hs.: hay migración de neutrófilos a los bordes de la herida para fagocitar partículas pequeñas y restos de tejidos pertenecientes a la noxa. Engrosamiento de la epidermis por actividad mitótica de las células basales.

De 24 a 48 hs.: proliferan brotes de células epiteliales que migran y crecen a lo largo de la superficie del corte; aumentan de tamaño y cambian de forma, se fusionan en la línea media y forman una capa epitelial delgada.

3° día: hay proliferación de brotes o gemas vasculares. Los neutrófilos son reemplazados por macrófagos. Hay tejido de granulación que invade el espacio de la incisión. También fibras colágenas que se orientan en forma vertical. Continúa el engrosamiento de los bordes.

5° día: el tejido de granulación en el espacio incisional, la neovascularización y las fibras colágenas son abundantes y comienzan a sellar la incisión. La epidermis comienza a madurar queratinizándose.

5° al 8° día: remodelación de los bordes epiteliales, maduración de fibras colágenas que se reordenan para cubrir completamente la herida.

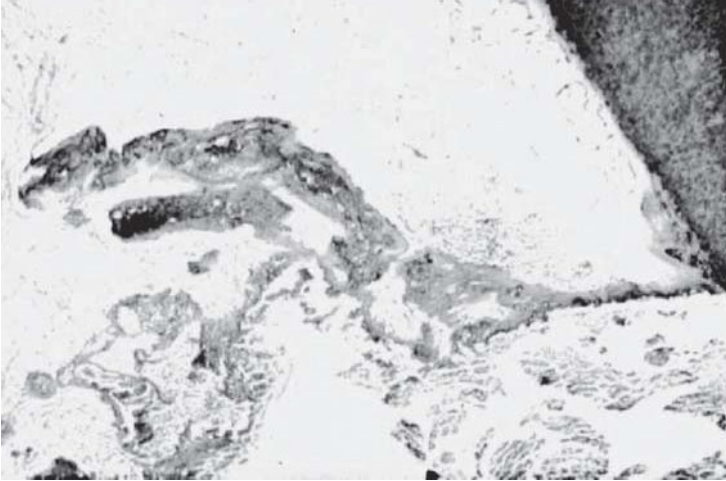
14 días: desaparición del infiltrado leucocitario, edema y permeabilidad vascular. Aumento de colágeno.

20 días: hay un tejido conjuntivo sin inflamación cubierto por un epitelio intacto. Hay pérdida de los anexos cutáneos en la zona de la incisión. La resistencia de la herida aumentará progresivamente.

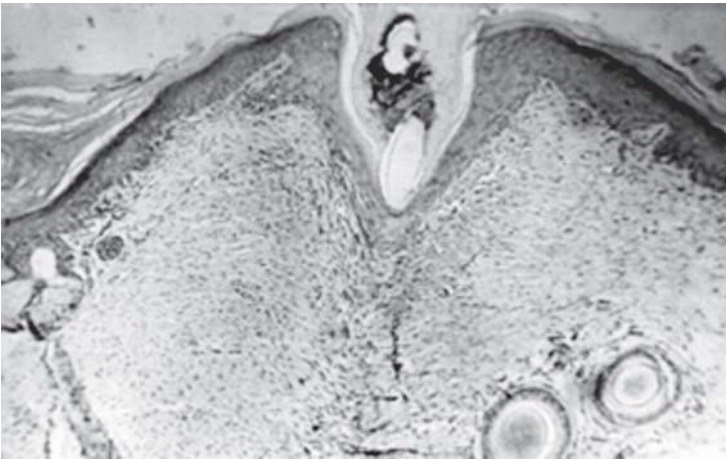UNIÓN SECUNDARIA O POR SEGUNDA INTENCIÓN

Es la cicatrización en lesiones de tamaño mayor, que no es posible acercar los bordes de la misma, o bien, el tejido conectivo queda expuesto (ej.: cicatrización post extracción, úlceras).

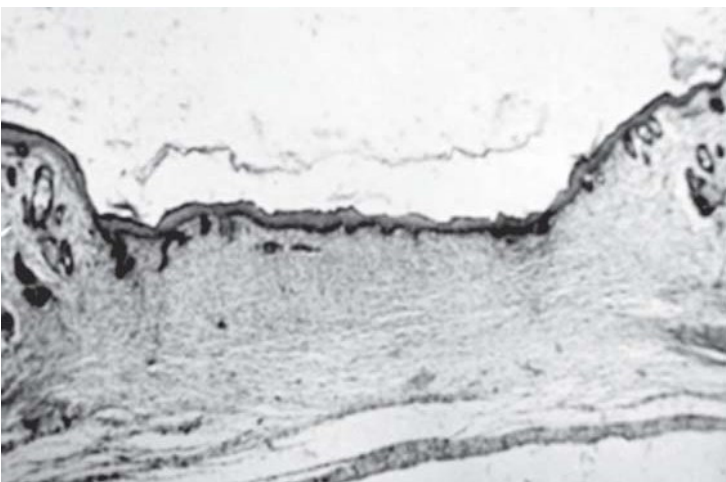
UNIÓN PRIMARIA	UNIÓN SECUNDARIA
Pérdida menor de tejido	Gran pérdida de tejidos
Escaso exudado y restos necróticos	Mayor exudados y restos necróticos
Mínimo tejido de granulación	Más tejido de granulación
Regeneración epitelial rápida	Regeneración epitelial lenta
Cicatrización conjuntiva mínima	Cicatrización conjuntiva máxima
Reparación rápida	Reparación muy lenta
Pérdida parcial de faneras	Gran pérdida de faneras
Mínima contracción de la herida	Máxima contracción de la herida
Buen resultado estético	Peor resultado estético



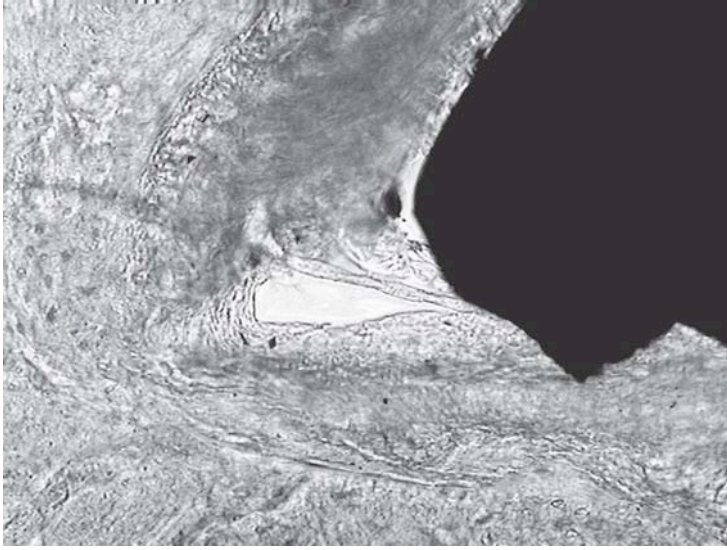
Dentina de sellado.



Cicatrización primera intención - 4 días.



Cicatrización segunda intención - 21 días.



FACTORES DE CRECIMIENTO CELULAR

Factores de progresión o polipeptídicos

FACTOR DE CRECIMIENTO EPIDÉRMICO (FCE): es mitogénico, induce migración y diferenciación de células epiteliales, fibroblastos, células renales y gliales a partir de células mesenquimales. Es producido por plaquetas, fibroblastos y células endoteliales.

FACTOR DE CRECIMIENTO DERIVADO DE LA PLAQUETAS (FCDP): es angiogénico por vía indirecta a través de los macrófagos que actúan sobre las células endoteliales, tiene efecto quimiotáctico y activador de macrófagos, favorece la quimiotaxis, proliferación de células mesenquimales y facilita la formación de colágeno tipo I. Es producido por plaquetas principalmente, macrófagos, osteoblastos, condrocitos, fibroblastos, células endoteliales y una variedad de células tumorales.

FACTOR DE CRECIMIENTO FIBROBLÁSTICO (FCF): aumenta la proliferación y diferenciación de osteoblastos y la inhibición de osteoclastos, favorece la proliferación de fibroblastos y de fibronectina, es mitogénico y quimiotáctico para células endoteliales con lo cual favorece la angiogénesis. Es producido por fibroblastos principalmente, macrófagos activados, osteoblastos, plaquetas y células endoteliales.

FACTOR DE CRECIMIENTO TRANSFORMANTE α y β : el primero es similar al FCE y se une al mismo receptor produciendo las mismas funciones biológicas. El β favorece la angiogénesis, producción de colágeno (por vía indirecta) y fibronectina, es quimiotáctico para fibroblastos e induce la diferenciación de células madres mesenquimales; también inhibe la degradación del colágeno, la formación de osteoclastos y la reabsorción ósea.

Secretado por plaquetas, macrófagos, linfocitos, neutrófilos, osteoblastos y matriz ósea.

INTERLEUQUINA – 1 (IL – 1) Y FACTOR DE NECROSIS TUMORAL (FNT): mitógenos, quimiotácticos para fibroblastos y angiogénicos.

FACTOR DE CRECIMIENTO INSULÍNICO (FCI): es mitogénico para células madres mesenquimales durante el remodelado óseo y células de revestimiento, estimula la formación, por parte de osteoblastos, de osteocalcina, fosfatasa alcalina y colágeno tipo I. Es producido por plaquetas, macrófagos, osteoblastos, células madres mesenquimáticas y matriz ósea.

FACTOR DE CRECIMIENTO ENDOTELIAL VASCULAR (FCEV): actúa sobre la quimiotaxis y la proliferación de células endoteliales y produce una hiperpermeabilidad de los vasos. Es secretado por plaquetas, macrófagos, osteoblastos, y células musculares lisas, principalmente en estado de hipoxia.

REPARACIÓN ÓSEA

En este proceso el reemplazo de células lesionadas, se lleva a cabo por medio de un tejido conectivo, osteoblastos y osteoclastos provenientes del periostio y endostio de la zona lesionada. Este mecanismo tiene gran parecido con la embriogénesis y juegan también un papel muy importante las células precursoras, los factores de crecimiento y las proteínas óseas morfogenéticas.

En la reparación de una fractura ósea lo primero que sucede es la formación de un coágulo, luego se forma un callo fibroblástico el cual es reemplazado por un callo reticular o precallo (formación de hueso inmaduro tipo I) y finalmente se forma un callo laminar u óseo (formación de hueso maduro tipo II).

Para que esto ocurra es fundamental la inmovilización de los cavos fracturarios, la no contaminación bacteriana y una buena vascularización.

REPARACIÓN DE FRACTURAS DENTARIAS

Las fracturas podrán ser coronarias o radiculares. Si es *coronaria*, la forma de devolverle al elemento dentario su morfología y función será a través de una restauración estética o la colocación de una prótesis fija, dependiendo de la altura de la fractura y del estado pulpar del diente.

Si es radicular, participan células madres mesenquimales que se van a diferenciar en fibroblastos, osteoblastos pero también en cementoblastos y cementoclastos que realizarán el proceso de aposición y reabsorción de la raíz del elemento dentario.

De todas formas, la reparación será diferente si ocurre a nivel del tercio apical o de los dos tercios cervicales. Cuando la fractura es a nivel del tercio apical de la raíz, pueden suceder dos situaciones: 1) que los cavos fracturarios queden desplazados; de esta forma el organismo puede reconocer como extraño a este fragmento radicular y tratar de eliminarlo a través de la mucosa, por medio de una fístula. 2) si existe inmovilización, aproximación y adaptación de los cavos fracturarios, ausencia de infección, buena vitalidad de la pulpa dentaria, del periodonto e integridad del paquete vásculonervioso, puede llevarse a cabo una reparación biológica, devolviendo forma y función al elemento dentario.

Las fracturas en los tercios medios y cervicales la raíz pueden repararse pero es necesario realizar procedimientos tendientes a inmovilizar los cavos fracturarios y tratar la pulpa dentaria. Si esto no es posible, probablemente, el elemento dentario se pierda.

CICATRIZACIÓN DE HERIDAS PULPARES

Este proceso ocurre cuando se realiza la exposición accidental o iatrogénica de la pulpa dentaria durante la atención odontológica.

La microexposición pulpar se observa como un punto hemorrágico en la cavidad realizada. Para proteger a la pulpa expuesta al medio bucal, se coloca un apósito de Hidróxido de Calcio en forma de polvo o pasta (polvo y agua destilada) en contacto directo con el tejido pulpar, esto produce una coagulación de proteínas superficiales (por el pH alcalino del hidróxido de Calcio), seguida de una necrosis aséptica, la cual puede observarse al microscopio óptico en las primeras 24 hs.; por debajo de la misma hay un cuadro de hiperemia e infiltrado de polimorfos nucleares neutrófilos.

A los 7 días mientras desaparece el infiltrado se diferencian algunos elementos fibroblásticos, a los 10 ó 12 días, se diferencian algunos odontoblastos y, a partir de los 15 o 16 días, se aprecia una congestión activa y puede verse material dentinario, el cual se continúa aposicionando y mineralizando hasta el día 30, aproximadamente, tiempo en el cual se completa el puente dentinario; con una dentina irregular llamada *dentina de sellado*, bien calcificada pero con menor cantidad de conductillos.

REPARACIÓN APICAL Y PERIAPICAL

La reparación a nivel del ápice del elemento dentario se producirá dependiendo de que se haya completado o no la apexogénesis o rizogénesis y de que exista o no vitalidad pulpar.

Cuando la apexogénesis está incompleta, independientemente de la vitalidad pulpar, la sustancia de elección para inducir el cierre apical es el hidróxido de calcio colocado en la cámara pulpar.

Cuando la rizogénesis está completa la reparación se llevará a cabo dependiendo de la vitalidad pulpar:

Si la pulpa está vital, sufriendo un proceso inflamatorio (pulpitis), esta reparación ocurrirá si se mantiene la integridad del muñón pulpar (porción de pulpa desde la constricción cementodentinaria - CDC - hasta el foramen apical, de aproximadamente 2 mm.) que contiene, por su continuidad con el paquete vásculonervioso, la nutrición necesaria para la diferenciación celular.

Si la pulpa está en estado de necrosis o gangrena, observaremos una patología periapical (absceso, granuloma o quiste) la cual va a producir pérdida ósea a ese nivel. La sustitución de células lesionadas ocurrirá a través de la diferenciación de células madres mesenquimales provenientes del ligamento periodontal, y pueden ocurrir 2 situaciones: 1) Regeneración celular y que se forme tejido óseo o, 2) Reparación con tejido fibrocolágeno, sin formación de tejido duro, pero con participación de cementoblastos y cementoclastos, que generan áreas de reabsorción cementaria y cementodentinaria con engrosamiento de la membrana periodontal. Radiográficamente se observará la zona radiolúcida.

Las dos situaciones ocurrirán si hay buena vascularización, actividad fagocítica y buen drenaje linfático.

CICATRIZACIÓN GÍNGIVO-ALVEOLAR POST EXTRACCIÓN

Es el ejemplo clásico de una cicatrización por segunda intención, aunque puede ocurrir el caso en el que, la extracción sea realizada por colgajo y se utilicen puntos de sutura para acercar los bordes de la herida y así, tratar de obtener una cicatrización por unión primaria.

Lo primero que ocurre es la formación de un coágulo (trama de fibrina con eritrocitos atrapados), las plaquetas se agregan, cambian de forma, se unen entre ellas por medio de receptores de superficie de membrana y liberan un contenido proteico (proveniente de gránulos alfa) y factores de crecimiento; algunas de estas proteínas tienen propiedades quimiotácticas que atraen las células necesarias al lugar de la herida.

Los factores de crecimiento contenidos en las plaquetas y que cumplen un papel activo en la regeneración son:

FCDP (factor de crecimiento derivado de las plaquetas)
FCT- β 1 (factor de crecimiento transformante β 1)
FCEV (factor de crecimiento endotelial vascular)
FCI-I (factor de crecimiento insulínico)

El coágulo de fibrina, que llena el alvéolo, es colonizado por bacterias de la cavidad bucal en la parte superior, esto genera una inflamación aguda de todo el tejido que lo rodea, la cual determina una disminución del pH (4-6) y de la tensión parcial de oxígeno (hipoxia). Estos son los estímulos necesarios para que comience la revascularización del coágulo, la migración de células pluripotenciales, de células osteocompetentes y la mitogénesis de células osteoprogenitoras y fibroblastos.

La acción iniciada por los factores de crecimiento liberados por las plaquetas, se continúa con la actividad de los liberados por los macrófagos. A partir del tercer o cuarto día, la hipoxia del coágulo genera un gradiente de oxígeno que atrae mas macrófagos que continúan liberando factores de crecimiento.

Este proceso va acompañado por una revascularización del coágulo que determina la formación de un tejido de granulación. Durante esta primera semana el epitelio intenta migrar desde los márgenes gingivales.

En el transcurso de la segunda semana, por la revascularización, el coágulo está bien oxigenado y se equilibra el gradiente de oxígeno, que frena la actividad de los macrófagos y aumenta el pH; también maduran las fibras colágenas y disminuye la angiogénesis. Se forma matriz extracelular, se diferencian y proliferan osteoblastos y fibroblastos sobre la matriz de colágeno y el epitelio cubre al conectivo.

Entre la tercera y cuarta semana observamos la formación de hueso inmaduro tipo I, los osteoblastos aumentan en número para comenzar la fase de sustitución progresiva hacia hueso maduro tipo II. A este proceso se agregan los monocitos que se transformarán en osteoclastos.

Histológicamente veremos un hueso desorganizado, con trabéculas distribuidas en forma aleatoria que se irán ordenando para completar una estructura de hueso maduro a lo largo del segundo y tercer mes, pero en una radiografía se puede identificar el antiguo alvéolo.

Las complicaciones que pueden ocurrir en este proceso y determinar una alveolitis son:

- Infección del lecho por microorganismos que pueden inactivar a las células osteocompetentes e inhibir la angiogénesis.
- Pérdida del coágulo: por aspiración o succión del propio paciente, aplastamiento por prótesis (lo cual impide la revascularización) u otras posibles causas.
- Epitelización deficiente por dehiscencia en la sutura o en pacientes fumadores.

BIOLOGÍA DE LOS IMPLANTES ODONTOLÓGICOS

Se denominan Implantes dentarios a los elementos aloplásticos (sustancias inertes) que se alojan en pleno tejido óseo, en un alvéolo confeccionado quirúrgicamente, con la finalidad de reponer o sustituir raíces de piezas dentarias perdidas o ausentes.

Se denominan Injertos dentarios a la colocación de dientes naturales en un alvéolo natural o confeccionado quirúrgicamente.

Cuando se coloca un implante se persigue lograr **oseointegración**, es decir continuidad y contigüidad hueso-implante sin interposición de tejido blando. El material de elección, por su biocompatibilidad, es el titanio.

Los factores necesarios para que esto suceda son:

- 1) Estímulo inicial, que corresponde a la agresión quirúrgica a los tejidos duros y blandos que genera una reacción inflamatoria, con sus correspondientes cambios hemodinámicos
- 2) Vascularización óptima que impida la formación de un secuestro óseo y de tejido fibroso (fibrointegración)
- 3) Diferenciación celular en osteoblastos, para la formación del tejido óseo alrededor del metal del implante, acompañadas las células necesarias para completar la remodelación ósea

Es decir que esto genera los componentes básicos para la formación de un tejido: células, matriz extracelular insoluble y moléculas solubles (proteínas) que regulan la función celular.

Las estructuras periimplantares no son similares a las que encontramos alrededor de un diente, tienen características propias, pero la interfase encía-implante debe mostrar ausencia total de inflamación (periimplantitis).

Realizando la técnica quirúrgica correcta, con ausencia de microorganismos contaminantes, colocando los implantes correctos en forma y tamaño, con los factores inherentes al individuo controlados, y supervisando las cargas y fuerzas que reciben los implantes; se logra una oseointegración en aproximadamente 3 meses para el maxilar superior y entre 5 y 6 meses para el inferior.

Se pueden utilizar junto con el implante, materiales que promuevan el éxito de la regeneración ósea a través de procesos que estimulen la osteogénesis, osteoinducción u osteoconducción.

Osteogénesis: proceso de formación y desarrollo de hueso nuevo. Se puede inducir utilizando hueso autólogo (del mismo paciente). Las células osteogénicas pueden promover el crecimiento óseo incluso en otros tejidos.

Osteoinducción: proceso de estimulación de la osteogénesis. Los materiales utilizados mejoran la regeneración estimulándola por liberación de proteínas inductivas que facilitan la diferenciación celular y el hueso puede crecer o extenderse por zonas donde normalmente no se encuentra. Son materiales osteoinductivos: hueso autólogo, Plasma Rico en Plaquetas –PRP- (libera factores de crecimiento que estimulan la quimiotaxis, diferenciación y proliferación celular) y proteínas óseas morfogenéticas.

Osteoconducción: proporciona la estructura física o matriz apropiada para la deposición de hueso nuevo. Es decir que son materiales que actúan como guías para el crecimiento óseo y el hueso se forma por sustitución progresiva. El proceso se lleva a cabo por medio de células osteoprogenitoras del propio huésped.

Los materiales utilizados son: hueso autólogo, PRP, hidroxiapatita reabsorbible, hueso molido desmineralizado, cristales cerámicos bioactivos y las superficies de los implantes.

Osteopromoción: se define como la capacidad de inducir la formación ósea mediante la utilización de barreras, este proceso se denomina Regeneración Tisular Guiada. Esta basada en la colocación de una barrera física para que la revascularización del defecto óseo provenga del lecho receptor e impida la llegada de capilares del conectivo de zonas subyacentes. Estas barreras son membranas (reabsorbibles o no) que tienen un éxito indudable, pero poseen limitaciones como el riesgo de exposición a infecciones de la membrana o bien, la incomodidad de realizar una 2° cirugía para remover las no reabsorbibles.

Osteodistracción: concepto incorporado hace relativamente poco a la odontología, su finalidad es, provocando una fractura, ir separando los dos fragmentos óseos por medio de unos instrumentos llamados osteodistractores, los cuales constan de unas microplacas que se activan con un tornillo a cada parte ósea y van estirando el coágulo de fibrina para crear un puente óseo entre ambos fragmentos. Es fundamental que los dos extremos de la fractura estén estables para que no se rompa el puente de fibrina y futuro puente óseo.

Tumores o neoplasias

Introducción

La aparición de una lesión tumoral genera preocupación por parte del paciente, siendo su descubrimiento a veces, un hallazgo casual en la consulta odontológica. En líneas generales, los pseudotumores son mas frecuentes que los auténticos tumores benignos de la cavidad oral. Los tumores benignos, si bien, no comprometerían la vida del paciente, en algunos casos debido a su comportamiento biológico, pueden ser muy agresivos o sufrir una transformación maligna, por lo que su conocimiento es esencial.

Concepto:

Neoplasia es un crecimiento patológico más o menos localizado de células que proliferan sin control, estructurado por células maduras o inmaduras (esto es típicas o atípicas; diferenciadas o indiferenciadas) cuyo crecimiento es indefinido, autónomo y no cumplen ninguna función útil en el organismo donde se asientan.

Las actividades proliferativas y funcionales de los tejidos hiperplásicos o reparativos están coordinadas con las del resto del organismo; en cambio los crecimientos neoplásicos no están coordinados con el de los tejidos normales.

Clasificación de los tumores o neoplasias

Es muy útil la clasificación evolutiva de los tumores (o sea según su comportamiento) que los divide en **benignos** que serían todas aquellas neoplasias que no comprometen mayormente la vida del enfermo y los **malignos** de crecimiento más rápido, destructivo y peligroso para la vida del paciente. La clasificación histogenética es de gran utilidad y sólo puede realizarse luego del examen histológico del tumor.

CLASIFICACIÓN DE TUMORES DE CAVIDAD ORAL Y OROFARINGE OMS 2005
(Según los tipos histológicos de los tumores de cada órgano o sistema)

TUMORES EPITELIALES MALIGNOS.

- Carcinoma de células escamosas.
- Carcinoma verrugoso.
- Carcinoma de células escamosas basaloides.
- Carcinoma de células escamosas papilar.
- Carcinoma de células fusadas.
- Carcinoma de células escamosas acantolítico.
- Carcinoma adenoescamoso.

- Carcinoma cuniculatum.
- Carcinoma linfoepitelial.

LESIONES EPITELIALES PRECURSORAS.

TUMORES EPITELIALES BENIGNOS.

- Papiloma.
- Papiloma de células escamosas y verrugas vulgares. (Condiloma acuminado/ Hiperplasia fibrosa focal).
- Tumor de células granulares.
- Queratoacantoma.

Tumores de glándulas salivales.

CARCINOMAS DE GLÁNDULAS SALIVALES.

- Carcinoma de células acinares.
- Carcinoma muco-epidermoide.
- Carcinoma adenoideo quístico.
- Adenocarcinoma polimorfo de bajo grado.
- Adenocarcinoma de células basales.
- Carcinoma mioepitelial-epitelial.
- Carcinoma de células claras (o no especificados)
- Cisto/adeno/Carcinoma.
- Adenocarcinoma mucinoso.
- Carcinoma oncocítico.
- Carcinoma de conductos salivales.
- Carcinoma mioepitelial.
- Carcinoma en adenoma pleomorfo.

ADENOMAS DE GANDULAS SALIVALES (Benignos).

- Adenoma pleomorfo.
- Mioepitelioma.
- Adenoma de células basales.
- Adenoma canalicular.
- Papiloma ductal.
- Cistoadenoma Papilar (Tumor de Wartin).

TUMORES DE TEJIDOS BLANDOS.

- Sarcoma de Kaposi.
 - Linfangioma.
- (Tumor condromixoide ectomesenquimal /Mucinososis oral focal /Épulis de células granulares congénitas)

TUMORES HEMATOLINFOIDES.

- Linfoma de células grandes B difuso.
 - Linfoma de células del manto.
 - Linfoma folicular.
 - Linfoma de células B extra nodal marginal de tipo MALT.
 - Linfoma Burkitt.
 - Linfoma de células T - incluyendo linfoma de células grandes anaplásicos.
 - Plasmocitoma extra medular.
- (Histiocitosis)
- Sarcoma mieloide extra medular.
 - Sarcoma (tumor) de células dendríticas folicular.

Melanoma maligno mucoso.

Tumores secundarios (metástasis óseas y en tejidos blandos.)

TUMORES BENIGNOS DE TEJIDO CONECTIVO

Fibroma: es un tumor benigno generalmente de crecimiento exofítico, de tamaño y consistencia variable, de inserción sesil o pediculada, estructurado por fibroblastos dispuestos de manera aleatoria o en manojos, bandas paralelas o formando círculos o verticilos, con cantidades variables de fibras colágenas. A veces presenta formas mixtas como **fibrolipoma** o **fibrohemangioma**.

La consistencia del tumor está dada generalmente por la cantidad de colágeno que contiene (fibromas duro y blando). Son raras las mitosis, y cuando ellas aparecen, se impone el diagnóstico diferencial con fibrosarcoma de bajo grado de malignidad. Si bien en el auténtico fibroma se observan en los cortes histológicos las fibras colágenas, cortadas en los tres sentidos del espacio, no debe ser confundido con hiperplasias fibrosas de diferente etiología (épulis fissuratum o hiperplasia paraprotética; pseudopapiloma irritativo o hiperplasia fibrosa irritativa, queloide). El diagnóstico diferencial se plantea con el Histiocitoma fibroso y el Tumor fibroso benigno solitario (Inmunohistoquímicamente positivo con CD34)

En la cavidad bucal puede presentarse en diversas localizaciones: mucosa yugal, lengua y gingiva.

Fibroma desmoplástico: es un tumor no odontogénico central de los maxilares que generalmente asienta en el área de molares inferiores; rama y ángulo de la mandíbula. Se encuentra preferentemente en las 3 primeras décadas de vida. Presenta reabsorción y soplamiento de las tablas óseas de los maxilares. Considerar el diagnóstico diferencial con las fibromatosis y miofibromatosis.

Microscópicamente el tumor está compuesto por densos manojos de fibras colágenas sin formación de tejido duro.

Lipoma: es un tumor benigno muy frecuente en tejido subcutáneo del cuello, tronco, estructuras profundas como retroperitoneo y en general en los sitios donde normalmente se encuentra tejido adiposo, raro en la cavidad bucal. Puede afectar a cualquier grupo etario, aunque generalmente aparecen en adultos (4º a 5º décadas de vida)

Es de crecimiento lento, formado por adipocitos adultos o diferenciados, agrupados en lóbulos separados por tabiques fibrosos, de consistencia blanda, y de color amarillento.

Con frecuencia la proporción de tejido conjuntivo fibroso es mayor, designándose Fibrolipoma. La cápsula es delgada (pseudo-cápsula) por lo que no es fácil estimar límites quirúrgicos, con tendencia a la recidiva.

Condroma: es una neoplasia benigna caracterizada por la formación de cartílago maduro.

La mayoría de los condromas se localizan centralmente dentro de los maxilares

(**encondroma**), en la cortical ósea subyacente (**condroma yuxtacortical**). Pueden ser

solitarios o afectar varios huesos (**condromatosis**). La gran mayoría se encuentran en los

huesos de las manos, fémur, húmero, peroné, costillas, poco frecuente en maxilares y pueden aparecer en lengua.

La **Enfermedad o síndrome de Ollier** presenta encondromatosis predominantemente unilateral del esqueleto. También podemos encontrarlos en el síndrome de Maffucci (Enfermedad de Ollier asociada con hemangiomas de tejidos blandos) en ambos síndromes aparentemente malignizan en condrosarcomas.

La radiografía muestra una calcificación moteada, a veces con una apariencia “en granos de pochoclo”.

Los detalles citológicos individuales de las células cartilaginosas son de fundamental importancia para el diagnóstico anatómopatológico del condroma, particularmente para no confundirlo con condrosarcoma de bajo grado de malignidad. Las células cartilaginosas son, en general, de tamaño pequeño y uniforme, con uno o dos núcleos redondeados, pequeños y oscuros que se localizan en “lagunas” separadas por sustancia intercelular hialina, formando lóbulos. Son raros en los maxilares donde pueden ser condrosarcomas de bajo grado de malignidad. En el maxilar asientan sobre todo en la región anterior, en la mandíbula se los puede encontrar en el cuerpo, sínfisis, apófisis, coronoides y cóndilo.

Osteoma: neoplasia o lesión benigna constituida por tejido óseo maduro, bien diferenciado, con estructura predominantemente laminar y de crecimiento muy lento.

Si bien muchos investigadores los califican como hamartomas deben considerarse varios tipos de osteomas:

Osteoma convencional clásico.

Osteoma yuxtacortical.

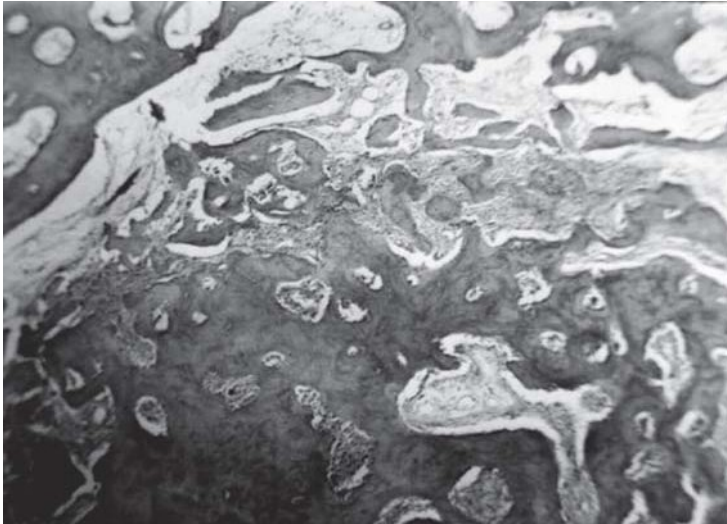Osteoma medular.

El osteoma convencional afecta casi exclusivamente huesos de osificación intramembranosa (directa) preferentemente la tabla externa de la calota craneal y los senos paranasales y más comúnmente los senos frontales y etmoidal; la localización en la tabla interna y en los maxilares es menos frecuente.

La mayoría son masas óseas densas y compactas muy duras adyacentes a la cortical. Histológicamente esta conformado por gruesas trabéculas de hueso maduro laminar, similar al hueso cortical compacto, con espacios medulares intertrabeculares estrechos. El osteoma medular presenta gruesas trabéculas óseas compactas y maduras rodeadas por esponjosa normal. Los osteomas múltiples generalmente forman parte del **Síndrome de Gardner** (enfermedad familiar con una triada de poliposis colónica, osteomas múltiples y tumores de tejidos blandos).

Osteoma osteoide: es una neoplasia benigna caracterizada por su tamaño pequeño (hasta 2 cm), de bordes claramente delimitados con una zona periférica de neoformación ósea reactiva.

El cuadro histológico representa un proceso de remodelación ósea dinámica que muestra áreas de proliferación osteoblástica activa con formación de osteoide y trabéculas óseas inmaduras irregularmente mineralizadas, alternando con reabsorción ósea osteoclástica, separadas por tejido conectivo laxo rico en capilares sanguíneos.



Osteoma osteoide

Osteoblastoma benigno: es menos común que el osteoma osteoide, se caracteriza por presentarse como una lesión osteolítica de mas de 2 cm, localizada centralmente en la médula ósea, histológicamente estructurada por neoformación con trabéculas osteoides en una estroma conectivo ricamente vascularizado (con cuadro histológico semejante al osteoma osteoide, pero mas activo).

Tumores vasculares sanguíneos: hemangiomas.

Constituyen un grupo muy heterogéneo de neoplasias, al decir de muchos autores una de las lesiones más comunes de la cavidad bucal.

Los tumores vasculares constituidos por vasos sanguíneos se denominan genéricamente hemangiomas y los conformados por vasos linfáticos, **linfangiomas**.

Los hemangiomas pueden desarrollarse en cualquier parte de la mucosa bucal, como lengua, labios, mucosa yugal, gingiva y ocasionalmente central de los maxilares.

Clasificación de los hemangiomas:

Hemangioma capilar (generalmente variedad Juvenil).

Hemangioma cavernoso (lesiones extendidas, con telangiectasias, frecuente en adultos).

Hemangioma esclerosante.

Hemangioma capilar: tumor benigno formado por vasos sanguíneos en su mayoría capilares por su calibre y estructura, de límites más o menos bien definidos pero no poseen cápsula. Histológicamente presenta acúmulos de capilares de pared delicada separados por escaso estroma conectiva; no es raro encontrar fenómenos de trombosis y proliferaciones aisladas de células endoteliales sin atipías.

Las lesiones expuestas a traumatismos pueden presentar infiltración inflamatoria asociada, lo cual a veces ocasiona alguna dificultad diagnóstica.

Hemangioma cavernoso: tumor benigno que se caracteriza por la formación de conductos vasculares amplios e irregulares revestidos por una sola capa de células endoteliales, generalmente llenos de sangre, configurando una masa esponjosa, blanda y de color rojo azulado; un tejido conectivo estromal más o menos fibroso separa los conductos vasculares. No pocas veces los hemangiomas son tumores compuestos: fibrohemangiomas, hemangiofibromas, angioliipomas, etc.

Hemangioma esclerosante: los hemangiomas esclerosantes son hemangiomas capilares con abundante proliferación de tejido conectivo. Constituyen lesiones macizas con acúmulos de lípidos, sin cápsula, con conductos vasculares separados por tejido conectivo fibrocolágeno dispuesto en remolinos y/o fascículos concéntricos que comprimen los conductos vasculares, los cuales pueden mostrar diferentes grados de obliteración.

Hemangioma juvenil: tumor benigno de la infancia que aparece pocos meses después del nacimiento hasta los tres últimos años de edad aproximadamente. De localización en labios y glándulas salivales mayores. Es un tipo de hemangioma capilar cuyos numerosos vasos capilares o conductos vasculares están revestidos por una capa de células endoteliales y pueden presentarse canalizados o no.

Hemangioendotelioma: tumor raro, mas frecuente en piel y tejido subcutáneo, más común en los primeros años de vida. En la cavidad bucal se han descrito en labios, encía y lengua. No es encapsulado y por tanto sus límites son imprecisos. Su estructura histológica consiste en masas o cordones de células endoteliales, fusiformes, de núcleo central redondo (esférico) en el que se pueden observar más de un nucléolo; entre las células endoteliales hay variable cantidad de vasos y tejido conectivo. Se lo considera una neoplasia "borderline" (fronteriza).

Síndromes asociados con hemangiomas bucales.

Síndrome de Osler-Rendu-Weber: enfermedad rara transmitida como carácter hereditario dominante, que aparece en la pubertad o la adultez, conformada por pápulas de color rojo oscuro, localizadas preferentemente en labios, mucosa oral y nasal, conjuntiva, faringe y en la cara, que pueden romperse y ocasionar hemorragia y a veces pequeñas hemorragias múltiples. Microscópicamente son hemangiomas capilares con ocasionales espacios cavernosos.

Síndrome de Mafucci: consiste en hemangiomas de piel y mucosa bucal asociados con discondroplasia en mucosa labial y paladar.

Tumores vasculares linfáticos:

Linfangiomas: son tumores benignos hamartomatosos cavernosos o quísticos compuesto por vasos linfáticos dilatados. Frecuentes en niños, a veces en asociación con Síndrome de Turner.

Linfangioma capilar: puede considerarse el equivalente linfático del hemangioma capilar, y suele presentarse en cabeza, cuello y axila. Son lesiones benignas poco frecuentes en la cavidad bucal. Histológicamente están estructurados por numerosos capilares linfáticos separados por escaso tejido conectivo fibroso. Como es obvio en la luz de los vasos no se observan glóbulos rojos ni blancos, solo contienen linfa.

Linfangioma cavernoso: constituido por espacios linfáticos tapizados por células endoteliales que pueden alcanzar grandes tamaños y afectar áreas extensas. Se los ha descrito en la cavidad bucal más frecuentemente en lengua y labio donde ocasionan macroglosia y macroqueilia, respectivamente. Carece de una cápsula bien conformada y puede recidivar luego de su remoción quirúrgica.

Linfangioma quístico: higroma. Es un linfangioma cavernoso que se localiza en el tejido subcutáneo del cuello donde provoca una acentuada deformación e invasión del piso de boca con desplazamiento de la lengua. Histológicamente se presenta como uno o varios espacios linfáticos limitados por aplanadas células endoteliales, en el seno de un escaso estroma conectivo.

Tumores de tejido muscular:

Los tumores benignos originados y estructurados por músculo liso se denominan leiomiomas, mientras que los derivados de músculo estriado se conocen como rabdomiomas.

Leiomioma: es un tumor benigno muy raro en la cavidad bucal, aunque es relativamente frecuente en útero y aparato gastro-intestinal. Está constituido por células musculares lisas neoplásicas derivadas del músculo liso de la papila caliciforme o de músculos heterotópicos que, obviamente poseen prolongaciones citoplasmáticas delgadas, miofibrillas no estriadas en el citoplasma y puede contener mayor o menor cantidad de colágeno. Se describen leiomiomas superficiales o profundos. Un tipo de estos tumores es el **angioleiomioma** constituido por vasos tortuosos y de paredes gruesas entremezclados con células musculares lisas bien diferenciadas derivadas de la túnica media de los vasos sanguíneos.

Rabdomioma: tumor mesenquimal benigno de músculo estriado, puede aparecer en cabeza y cuello, bastante raro en la cavidad bucal, aunque se han informado casos en piso de boca, lengua, paladar, etc. Las células que lo estructuran son fusadas, con pleomorfismo nuclear, escasas mitosis, de citoplasma acidófilo, con estrías transversales, positivas Inmunohistoquímicamente a Vimentina y a S100. Se clasifican en: Fetal (en recién nacidos), juvenil (con una media de 18 años) y del adulto, con una media de 55- 60 años que puede ser multifocal. Existe controversia en el sentido que algunos lo consideran hamartomas y no verdaderas neoplasias. Se puede asociar al Síndrome del carcinoma de células basales nevoide.

Tumor de células granulosas (Mioblastoma de células granulosas o tumor de Abrikossoff)

Tumor frecuente en la cavidad bucal de naturaleza muscular discutida. Sin embargo, su origen en la célula de Schwann, es el más aceptado, entre los tumores musculares, considerando que podrían tomar origen en elementos de la cresta neural. El dorso de la lengua es su localización mas frecuente en piso de boca o paladar. Es un tumor benigno estructurado por células alargadas grandes o poligonales según el corte, de citoplasma acidófilo y finamente granuloso, con un núcleo pequeño, denso y a veces hiper cromático, que suelen estar acompañados por un epitelio de revestimiento con hiperplasia. El tumor no tiene límites precisos y puede recidivar.

Tumores del tejido nervioso de los nervios periféricos.

Neurofibroma: es un tumor benigno circunscripto a difuso, de fibroblastos perineurales ordenados al azar sobre un estroma mixoide. Que se presentan en forma solitaria en cabeza y cuello. Mas frecuentes en lengua, o labios.

Se llaman **neurofibromas plexiformes** a los tumores que crecen dentro de un nervio y a su alrededor que le otorga al tronco nervioso aspecto tortuoso, engrosado y plexiforme. Son frecuentes las neuritis y el dolor.

Neurofibromatosis múltiple o enfermedad de Von Recklinghausen: se trata de una enfermedad hereditaria es autosómica dominante generalizada, caracterizada por la presencia de múltiples neurofibromas y de manchas de color café con leche en la piel por mala distribución de la pigmentación melánica, a veces asociadas con deformaciones del esqueleto y elefantiasis. En un 20% de los enfermos que la padecen se presentan alteraciones mentales y malformaciones oculares. En la boca se los puede encontrar en lengua, paladar y mucosa yugal.

Neurilemmoma o Schwannoma benigno (neurinoma): es un tumor constituido por células de Schwann que son las células que envuelven los cilindroejes de los nervios mielinizados. Para algunos autores constituyen una entidad común con los neurofibromas solitarios; para otros el neurofibroma es un una malformación y el schwannoma es una neoplasia benigna. En la mucosa bucal son relativamente frecuentes y en el 50% de los casos se localizan en la lengua; se los describe también dentro de los maxilares.

Microscópicamente: Se diferencia una forma **A de Antoni** con una disposición de las células de Schwann en hileras retorcidas o en empalizadas, se denominan cuerpos de Verocay y zonas nucleadas en bandas que se intercalan entre las empalizadas nucleares.

La forma tipo **B de Antoni** presenta sus células con una distribución desordenadas, aleatoria, con un estroma fibrilar, siendo frecuente la hialinosis perivascular, hemorragias, trombosis, fagocitosis de lípidos y hemosiderina.

Se debe hacer el diagnóstico diferencial con el Neuroma traumático, Neuroma en empalizada encapsulado que son hiperplasias benignas de los axones.

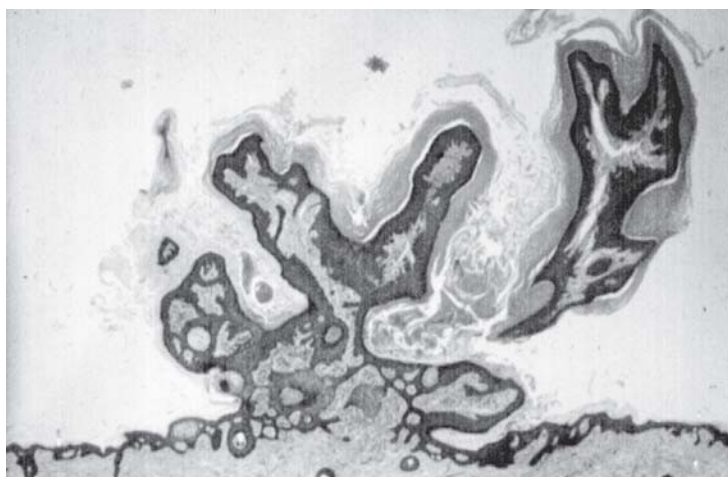
Tumores benignos epiteliales

Pueden originarse en:

- epitelios de revestimiento: papiloma.
- epitelios glandulares: adenoma.

Papiloma: neoplasia benigna de epitelio escamoso exofítico, polipoide, constituido por un epitelio proliferante hiperqueratósico asienta en pedículos de estroma, de tejido conjuntivo con numerosos vasos, asociado a varios tipos de HPV (no siempre puede ser identificado).

El epitelio muestra grados variables de proliferación (acantosis) y una profunda invaginación (proyección) de las prolongaciones epiteliales interpapilares; hiperortoqueratosis superficial; mitosis de las capas basales. Se debe hacer el diagnóstico diferencial con hiperplasias fibroepiteliales y con el Papiloma de células escamosas (según la OMS, en su última clasificación).



Papiloma.

Queratoacantoma (moluscum sebaceum).

Es un tumor benigno que se cree que se desarrolla a partir del epitelio de los folículos pilosos. Mas frecuente en raza blanca, es dos veces mas frecuente en el hombre que en la mujer, con mayor incidencia en pacientes entre la 6ta y 7ma década.

Los factores etiológicos asociados son el habito de fumar (actualmente no se la relaciona con el HPV). Asientan preferentemente en piel expuesta al sol y es extremadamente raro encontrarlo en mucosa oral (un caso presentado en CD localizado en semimucosa de labio inferior, solitario). Caracterizado por crecimiento rápido, generalmente involuciona espontáneamente en meses, poseen un cráter o depresión central lleno de queratina seguido de trauma y/o infección.

Microscópicamente: se observa superficie verrugosa, hiperortoqueratinizado, el epitelio presenta células con atipías leves. Con márgenes bien definidos formando un collarite circunferencial, por debajo el corion presenta denso infiltrado inflamatorio. La histogénesis

en caso de localización intraoral podría estar relacionada con epitelios de los puntos de Fordyce (glándulas sebáceas ectópicas)

Adenoma: las glándulas dan origen a una gran variedad de tumores de prácticamente todos sus componentes tisulares aunque prevalecen los de estirpe epitelial que se conocen –en su variedad benigna- con la designación genérica de adenoma. Los adenomas de las glándulas salivales son los de mayor interés para el odontólogo.

La mayoría de los adenomas bucales son de origen salival. Mas frecuentes en las glándulas salivales mayores (70%) que en las glándulas salivales menores (más del 30 %). Con tres Patrones: encapsulado, delimitado, y no encapsulado.

Adenoma pleomórfico: es un tumor benigno encapsulado, con estructura celular pleomórfica, con elementos epiteliales y mioepiteliales, intercalado con áreas de tejido de apariencia condroide o mixoide. Es el tumor más frecuente de las glándulas salivales mayores menores o accesorias (60%). En la cavidad bucal se localizan preferentemente en el paladar duro y blando, pero se puede encontrar en labio, carrillo, con una edad promedio de 46 años. Distingue a este tumor una amplia gama de caracteres histológicos que pueden encontrarse en proporciones variables. Así por ejemplo el componente epitelial, en forma de acinos, túbulos, láminas sólidas, islotes, trabéculas o cintas, a veces con metaplasia escamosa y en otras circunstancias como células más o menos independientes en la estroma del tumor.

También puede observarse una proliferación más o menos relevante de células mioepiteliales (co-expresan citoqueratinas 13 y 16, S 100, CD10, entre otras) y las células ductales y tubulo glandulares expresan citoqueratinas 3, 6, 10, 13y 16.

La forma típica de adenoma pleomórfico contiene áreas condroides y mixoides (esto es que se parecen a cartílago y a tejido mixomatoso como el del cordón umbilical) producto de inducción del epitelio sobre la estroma, que a veces es muy abundante lo que incitó durante muchos años a designar a esta neoplasia como tumor mixto, pero hoy se acepta mejor el término de adenoma pleomórfico. En ocasiones se ha encontrado tejido adiposo, calcificaciones y hasta osificación, sobre todo cuando el tumor se desarrolla en glándulas mayores. Poseen una pseudocápsula conectiva fibrosa fina, por lo muestra invasión tumoral como nódulos satélites que en realidad son proyecciones del tumor primario. Se describe la malignización de este tumor con el nombre de carcinoma en un adenoma pleomorfo.

Mioepitelioma: tumor de glándulas salivales estructurado fundamentalmente por cordones e islotes de células mioepiteliales de aspecto fusiforme o plasmocitoide (son positivos a citoqueratina 7 14 y S100); epiteliodes y/o de células claras, Es importante saber que el mioepitelioma es más agresivo que el adenoma pleomórfico, además puede transformarse en mioepitelioma maligno. Los patrones de crecimiento pueden ser sólidos, mixoides y/o reticulares. No tiene diferenciación ductal. La edad de presentación promedio es 44 años, en parótida y paladar duro o blando.

Cistoadenoma Papilar (Tumor de Warthin, adenolinfoma; cistoadenoma papilar linfomatoso)

Se trata de un tumor encapsulado, estructurado por numerosos espacios quísticos, en cuyo interior se visualizan proyecciones papilares limitadas por células columnares eosinófilas: oncocitos (en las que mediante microscopio electrónico se pone en evidencia la gran cantidad

de mitocondrias que poseen), las que se apoyan en células cuboidales de reserva con núcleo central, separadas por una membrana basal del estroma linfoide subyacente, con predominio de linfocitos B. Se describen fenómenos de metaplasia escamosa del sector oncocítico. De localización más frecuente en parótida, se cree que se produce durante las fases tempranas del desarrollo, como consecuencia de atrapamiento de tejido glandular salival en los ganglios linfáticos. Se lo asocia con hábito de fumar.

SEUDOTUMORES

Queloides: las cicatrices hipertróficas y los queloides representan proliferaciones tisulares postraumáticas, las que, en el caso de los queloides, obedecen a un hábito constitucional. Además mientras las cicatrices hipertróficas se aplanan espontáneamente con los años, los queloides persisten, y hasta pueden extenderse un poco más allá de la lesión inicial.

Cuando se desarrolló el tema “cicatrización” se advirtió que cuando la misma es normal pasa de una inflamación inicial a un estadio fibroblástico con tejido de granulación, que contiene fibras colágenas de orientación esencialmente paralela y ondulada respecto de la superficie que después de aproximadamente 30 a 35 días comienzan a presentar un aspecto hialino con disminución de capilares y fibroblastos, disponiéndose el tejido colágeno en haces hialinos gruesos y paralelos.

En las cicatrices hipertróficas y en los queloides la formación de colágeno se extiende por más tiempo que en la cicatrización normal, con un patrón de distribución espiralado o nodular con bandas colágenas gruesas hialinizadas (fibrohialinosis), compactas, que en las cicatrices hipertróficas se aplanan y adelgazan a la vez que se vuelven rectas, mientras en los queloides los gruesos manojos de tejido colágeno con fibrohialinosis persisten indefinidamente.

Torus y exostosis: son protuberancias nodulares de hueso maduro, no neoplásicas de etiología poco clara, aunque el torus podría ser hereditario. El punto de referencia de la etiología de las exostosis de los maxilares sería la tensión anormalmente aumentada de la oclusión dentaria.

El torus palatino: es una excrecencia nodular exófito de hueso cortical denso localizada en la línea media del paladar duro, de crecimiento muy lento y asintomático, con frecuencia simétrica, a veces plana o fusiforme, siendo de elevada incidencia en algunas poblaciones (indígenas americanos, esquimales etc.)

El torus mandibular: es una lesión nodular ósea localizada en la región lingual de la mandíbula a la altura de los premolares, por encima de la inserción del músculo milohioideo, por lo general bilaterales, también de crecimiento lento y asintomático y frecuente en individuos de raza negra y algunos asiáticos.

Exostosis: son excrecencias óseas menos frecuentes que los torus, conformadas por nódulos óseos múltiples asintomáticos que se ubican en la región vestibular del hueso alveolar, en sectores posteriores de ambos maxilares.

Histológicamente los torus y la exostosis son similares y están estructurados por hueso de contorno exterior más o menos redondeado y liso.

Seudopapiloma: lesión que tiene algunas similitudes clínicas con el papiloma. Consiste en una hiperplasia fibrosa de tejido conectivo colágeno, por lo general reactiva, diaplásica o de origen irritativo.

Conforma una lesión elevada, sobre la superficie epitelial de la mucosa bucal, pediculada o sésil, de superficie lisa, cubierta por lo general por epitelio normal, en cuanto a su aspecto clínico. Constituye una hiperplasia circunscrita del corion reticular profundo que eleva la mucosa simulando una papila gigante, o sea una lesión hiperplásica esencialmente conectiva.

Los **seudopapilomas** bucales pueden ser producidos por causas mecánicas, como mordeduras repetidas (hábito), constituyendo los **seudopapilomas irritativos**; o por succión (hábito) a través de un diastema, o por prótesis con cámaras de succión (muy poco empleada actualmente), en cuyos casos son designados **seudopapilomas diaplásicos**.

Verrugas: son proliferaciones o crecimientos circunscritos, elevados de superficie papilomatosa verrugosa hiperqueratósica, por lo que presentan color blanquecino. Son de origen virósico y las diferencias en su aspecto dependen de la ubicación de la verruga y del grado de reactividad del huésped.

Verruga vulgar: aparece preferentemente en la piel con ubicación más común en los dedos de la mano. No obstante se las puede encontrar también en la mucosa bucal. Histológicamente presentan acantosis, papilomatosis e hiperqueratosis, a menudo con parches de paraqueratosis; las proyecciones epiteliales interpapilares (red de crestas) se presentan más o menos elongadas y curvadas hacia adentro (particularmente las de la periferia), es decir, que apuntan hacia el centro de la lesión. La histología es parecida a la del papiloma pero se distingue por la presencia en el estrato superior del Malpighi y en la capa granulosa de las verrugas jóvenes de células vacuoladas con núcleos intensamente basófilos que contienen partículas virales de HPV.

Verrugas planas: se presentan como pápulas aplanadas, ligeramente elevadas con hiperqueratosis y acantosis pero no muestran papilomatosis en su cuadro histológico; sólo una leve elongación de las proyecciones epiteliales interpapilares; carecen de paraqueratosis y tienen abundantes coilocitos. En las muestras citológicas, se observan células vacuoladas, binucleaciones, granulomas intracitoplasmáticos.

Se describen también **verrugas filiformes**, pero son mucho menos frecuentes sobre todo en la cavidad bucal. En las muestras citológicas, se debe realizar el diagnóstico diferencial con Herpes virus, en el que se observan células multinucleadas, con “moldeamientos” característicos con núcleos grandes y aspecto esmerilado.

Condiloma acuminado: lesión infecciosa verrugosa o papilar que se localiza preferentemente en el ano y genitales, pero también puede afectar la mucosa bucal, habiéndose observado un aumento de su incidencia en pacientes con SIDA. Se relaciona con alguna de los tipos de VPH; los queratinocitos son huéspedes del virus y se ha descrito relación entre la replicación virósica y el proceso de queratinización, el cual se ve alterado.

La histopatología es muy característica dado que por lo general la lesión se presenta en las capas superficiales del epitelio células paraqueratósicas con ausencia de granulosa; se observa acantopapilomatosis con engrosamiento y elongación de las proyecciones epiteliales interpapilares, que se ramifican, dicotomizan y anastomosan de tal forma que no es raro que presenten cuadros histológicos semejantes a hiperplasia pseudoepiteliomatosa, y apreciable cantidad de mitosis. El rasgo más característico de importancia diagnóstica es la presencia de coilocitos.

Hiperplasia papilar del paladar duro. Se presenta exclusivamente en el paladar duro y puede estar asociado al uso de prótesis removibles. Histopatológicamente muestra crecimientos o excrecencias papilares cubiertas de epitelio pavimentoso estratificado paraqueratósico, sobre un núcleo de estroma hiperplásico muy vascularizado.

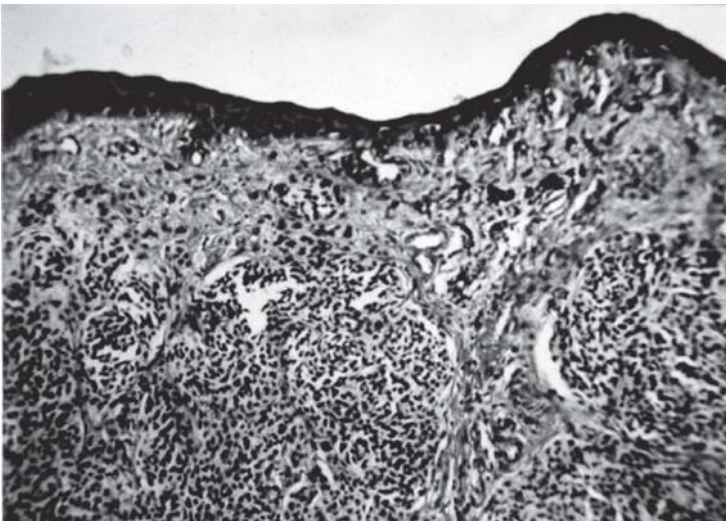
Hiperplasia epitelial focal (enfermedad de Heck): constituye una hiperplasia epitelial, de presenta múltiples papilomas orales, Asienta generalmente en la mucosa de labio inferior asociado al HPV 13 y 32. Afecta especialmente a razas aborígenes de la región de Perú y en Latinoamérica. El aspecto histológico muestra un epitelio con acantosis, hiperplasia de las proyecciones epiteliales intepapilares que a veces se unen en la base, con coilocitos en las células basales y hasta en otros estratos.

Nevos nevocíticos o melanocíticos: lesiones pigmentarias a veces de aspecto tumoral, con superficie lisa o verrugosa, hiperpigmentados o acrómicos.

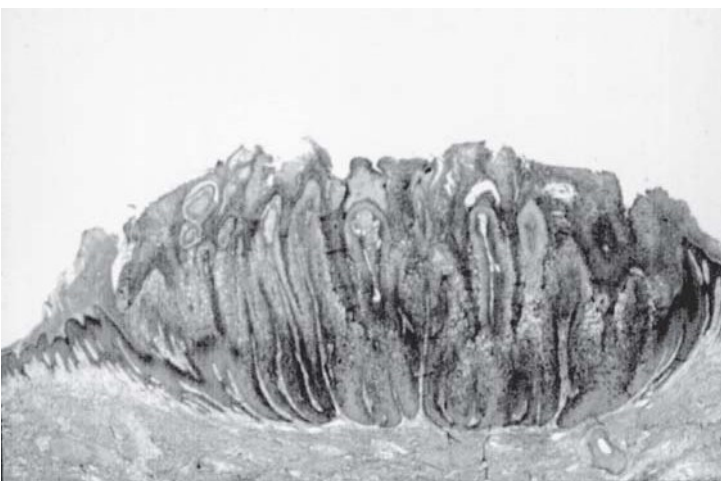
Si bien son mas frecuentes en la piel, también pueden encontrarse en la mucosa bucal. Los nevos o lunares están constituidos por conglomerados, agrupaciones o nidos de nevocitos o melanocitos, que carecen de dendritas. Se encuentran en el epitelio, en el tejido conectivo o en ambos. Cuando se presentan en el epitelio en la unión epitelio-conectivo se denominan **nevos de unión** (junction); cuando se observan en la dermis son **intradérmicos o nevos submucosos o intramucosos** cuando se desarrollan en la submucosa, y cuando se presentan en ambas zonas se los denomina **nevos compuestos** o dermo-epidérmicos (**mucoso-submucosos**). Se cree que el nevo de unión de la piel es potencialmente maligno. En la cavidad bucal se observan más frecuentemente los nevos submucosos (intramucosos), y siempre se aconseja su extirpación quirúrgica y su análisis anatómo-patológico por su eventual transformación en melanoma, aunque los nevos submucosos difícilmente se malignizan.



Nevo submucoso.



Nevo compuesto.



Verruga.

Tumores Malignos

Introducción

La oncología es uno de los capítulos mas importantes, ya que el cáncer bucal representa el 5% de todos los tumores de la economía, siendo variable la prevalencia en diferentes países. Se lo relaciona con diferentes hábitos perjudiciales, tales como tabaquismo, alcoholismo, otros factores como traumas locales, sepsis bucal, incluyendo virus oncógenos y candidiasis.

Existen estados generales con alto riesgo de desarrollar carcinomas a células escamosas, estos son denominados condiciones precancerosas que modifican el terreno y predisponen al asiento del cáncer oral. Como odontólogos es nuestro deber conocer profundamente esta temática para intervenir en la prevención, detección precoz y tratamiento del mismo.

Cáncer es la forma más común de designar a todos los tumores malignos.

Nomenclatura

Cuando el cáncer se origina en los tejidos mesenquimatosos o conectivos se denominan **sarcomas**.

Si los tumores malignos tienen origen epitelial se denominan **carcinomas**: los de patrón de crecimiento glandular se llaman **adenocarcinomas** y los que producen células escamosas identificables **carcinomas de células escamosas o de células planas**.

Características de las neoplasias malignas, heterólogas, heterotípicas, anaplásicas o inmaduras:

- Son casi siempre fatales, si se dejan a su evolución natural.
- De crecimiento rápido, periférico infiltrante, erosivo e invasor.
- No son encapsuladas.
- Pueden recidivar.
- Dan metástasis.
- De estructura disímil a las del tejido u órgano donde asientan.
- Proliferación celular incoordinada con atipías celulares.
- Parénquima abundante y estroma escaso.
- Se nutren de los tejidos circunvecinos.

Atipía celular

Concepto: característica esencial para reconocer un tumor maligno por sus alteraciones celulares.

Megacariosis: Núcleo grande.

Discariosis: Alteración de la forma nuclear individual.

Anisocariosis: Núcleos con diferentes funciones.

Poiquilocariosis: Diferente forma nuclear en grupos celulares.

Desproporción en la relación núcleo-citoplasma.
Mitosis patológicas atípicas, abundantes, monstruosas y abortivas.
Nucléolos aumentados en su número; con forma, tamaño y tinción anormales.
Contornos celulares irregulares.
Espesamiento marcado de la membrana nuclear.
Falta de polaridad estructural y espacial de las células.

Las **etapas** en el desarrollo del cáncer se caracterizan por:

- **Iniciación** (fase 1): son cambios permanentes en el ADN producidos por agentes cancerígenos **iniciadores** (tipo mutación) por lo que las células normales se convierten en células con potencial maligno.
- **Promoción** (fase 2): se constituyen “oleadas” de mayor proliferación celular inducidas por agentes **promotores** (por si mismo no son cancerígenos) que suelen designarse como co-carcinógenos.
- **Progresión** (fase 3): incentivación del proceso que necesita de sucesivos estímulos químicos, físicos y/o virales que estimulan la proliferación de células más o menos atípicas, las que adquieren características anaplásicas, agresoras, invasoras que metastatizan.
- **Regresión** (fase 4): espontánea o inducida por antineoplásicos (químicos, como los citostáticos; físicos como las radiaciones.)

CLASIFICACIÓN DE TUMORES DE CAVIDAD ORAL Y OROFARINGE OMS 2005

TUMORES EPITELIALES MALIGNOS.

CARCINOMAS DE MUCOSA BUCAL

- Carcinoma de células escamosas.
- Carcinoma verrugoso.
- Carcinoma de células escamosas basaloides.
- Carcinoma de células escamosas papilar.
- Carcinoma de células fusadas.
- Carcinoma de células escamosas acantolítico.
- Carcinoma adenoescamoso.
- Carcinoma cuniculatum.
- Carcinoma linfoepitelial.

TUMORES DE TEJIDOS BLANDOS.

- Sarcoma de Kaposi.

TUMORES HEMATOLINFOIDES.

- Linfoma de células grandes B difuso.
- Linfoma de células del manto.

- Linfoma folicular.
- Linfoma de células B extra nodal marginal de tipo MALT.
- Linfoma Burkitt.
- Linfoma de células T - incluyendo linfoma de células grandes anaplásico.
- Plasmocitoma extra medular.
(Histiocitosis)
- Sarcoma mieloide extra medular.
- Sarcoma (tumor) de células dendríticas folicular.

Melanoma maligno mucoso.

Tumores secundarios (metástasis óseas y en tejidos blandos)

Tumores malignos epiteliales

Los tumores malignos epiteliales con los cánceres más frecuentes de la cavidad bucal (aproximadamente el 95 %), y entre ellos particularmente en carcinoma de células escamosas (epidermoide o espinocelular).

Su diagnóstico, por lo general, no ofrece mayores dificultades, tanto en la clínica (diagnóstico presuntivo) como en el laboratorio (diagnóstico anátomo-patológico).

Carcinoma “in situ” o carcinoma intraepitelial:

Esta designación que puede considerarse sinónimo de “displasia grave”, lesión intraepitelial de mucosa bucal grado III o neoplasia intraepitelial de mucosa bucal (LIMB III, NIMB III), se utiliza para hacer referencia a un cambio maligno confinado o limitado a todo el espesor de un sector del epitelio de la mucosa bucal que, en lapsos variables puede evolucionar hacia carcinoma de células escamosas, microinvasor o infiltrante.

Carcinoma verrugoso (papilomatosis oral florida): es una neoplasia exofítica de mucosa bucal, de bajo grado de malignidad, que erosiona los tejidos subyacentes, inclusive el hueso, sin invadirlos o infiltrarlos como lo hace el carcinoma espinocelular convencional. Se trata de una variedad de carcinoma de aspecto y evolución característicos, que no solo se desarrolla en la boca, sino que también hay casos publicados de laringe, esófago, fosas nasales, senos paranasales, conducto auditivo externo, conducto lagrimal, piel, escroto, pene, vulva, vagina, cuello uterino, ano, etc. Se diferencia del carcinoma espinocelular convencional en que es de crecimiento lento, nulo, es decir que su evolución es prolongada y no agresiva.

Por lo general se observa en ancianos mayores de 60 años, con predominio en el sexo masculino, en la mucosa bucal, encía, reborde alveolar, paladar, piso de boca, labios, en ese orden.

Histopatología: Se destaca por una notable proliferación epitelial con acantopapilomatosis, aceptable diferenciación celular, poca actividad mitótica, escaso pleomorfismo o hiperromatismo, con abundantes pliegues en la superficie revestidos, por lo general, con una gruesa capa de paraqueratina, con “tapones” de para u ortoqueratina dentro del epitelio (disqueratosis). El conjunto de la lesión observada a bajos aumentos, se caracteriza por grandes imágenes “foliáceas” con proyecciones epiteliales interpapilares bulbosas (como

“patas de elefante”), membrana basal PAS+ prácticamente intacta y, generalmente, una infiltración crónica mononuclear importante en el tejido conectivo subyacente. Pueden observarse abscesos y pseudohifas de *Candida Albicans* intraepiteliales.

CARCINOMA DE CELULAS ESCAMOSAS

El carcinoma de células escamosas (antes denominado Carcinoma espinocelular o epidermoide) es una neoplasia constituida por una proliferación de células epiteliales atípicas, que infiltran los tejidos formando cordones e islotes en los tejidos adyacentes.

Para determinar el grado de malignidad histológica, los rasgos distintivos mas importantes son los siguientes:

Proliferación patológica rápida que se manifiesta por hiper cromatismo, abundantes mitosis, pleomorfismo celular y nuclear;

Diferenciación del tejido, que se manifiesta por la presencia de puentes epiteliales (hemidesmosomas) y la producción de queratina (para u ortoqueratina) en la superficie epitelial, intracelularmente o en forma de perlas córneas (disqueratosis).

El carcinoma de células escamosas tiende a dar metástasis tempranas, principalmente a los ganglios linfáticos submaxilares, cervicales superficiales y profundos, pulmón, hígado y huesos. Puede causar la muerte con rapidez.

Histopatología: las células características tienen núcleo grande, oval, relativamente poco citoplasma mal definido, ausencia de hemidesmosomas. mitosis atípicas; el estroma conectivo prolifera con el tumor y se dispone en haces paralelos alrededor de las masas tumorales.

En general, a mayor diferenciación, el pronóstico histológico es más favorable. El Carcinoma de células escamosas se puede clasificar en tres grados:

Diferenciado (Grado I): numerosas “perlas” córneas, presencia de puentes intercelulares, menos de dos mitosis por campo de observación a gran aumento (400 X), raras mitosis atípicas, excepcionales células gigantes multinucleadas, reducido pleomorfismo celular y nuclear.

Semidiferenciado (Grado II): perlas epiteliales no cornificadas, aparentes puentes intercelulares, 2 a 4 mitosis por gran campo, algunas mitosis atípicas, moderado pleomorfismo celular y nuclear, escasas o pocas células gigantes multinucleadas.

Indiferenciado (Grado III): no presenta perlas epiteliales y la queratinización prácticamente inexistente, ausencia de puentes intercelulares, más de cuatro mitosis por gran campo, frecuentes mitosis atípicas, marcado pleomorfismo celular y nuclear, frecuentes células gigantes multinucleadas.

Melanoma maligno

Es un tumor maligno (derivado de la cresta neural) de células nevicas poco frecuente en la mucosa bucal (0,5 % del total de tumores malignos orales) Puede iniciarse sin la existencia de una lesión previa o bien originarse por transformación maligna de un nevo melanocítico. Generalmente de un nevo de unión o de un nevo compuesto, pero prácticamente nunca de un nevo intramucoso (submucoso).

Afecta principalmente en la quinta década (la edad promedio 55 años), es más frecuente en el sexo masculino, en la raza negra (sobre todo los de mucosas) y en la raza blanca o caucásica (sobre todo los de piel). Da metástasis rápidamente y es de curso casi siempre fatal. La lesión, generalmente pigmentada, contienen melanina en un 90% de los casos, por lo que presentan color marrón oscuro o casi negro, aunque existen melanomas amelanicos. La melanina se puede poner en evidencia por técnicas de Masson-Fontana. Inmunohistoquímicamente son positivas para S100 (95%) y HBMB 45, Melan A entre otros. Pueden localizarse en paladar (80%), encía, mucosa yugal y lengua.

En la piel se pueden observar 4 tipos de melanoma a saber:

- Melanoma lentigo maligno (MLM)
- Melanoma extensivo superficial (superficial, fase de crecimiento radial)
- Melanoma nodular, fase de crecimiento vertical
- Melanoma acral (de las extremidades)

En la cavidad bucal suelen observarse dos tipos:

- Melanoma extensivo superficial (MES)
- Melanoma nodular (MN)

El MES es el más común en la piel de individuos de raza caucásica, que puede presentarse como melanosia premaligna o melanoma "in situ" (MIS), con una fase de crecimiento radial que puede durar años. El MN (aproximadamente el 13% de los melanomas cutáneos), presenta crecimiento vertical. El MLM (el 10% de los melanomas de piel) presenta una fase de crecimiento radial y luego una fase de crecimiento vertical. Por lo que en cavidad oral no son aplicables las clasificaciones análogas para lesiones cutáneas.

Histopatología:

En el **Melanoma maligno de las mucosas**: se observan islotes y cordones de melanocitos atípicos, con citoplasma pálido y núcleos grandes con nucléolos prominentes. Ocasionalmente con aspecto plasmocitoide o fusocelular. En boca, en el aspecto histológico son semejantes a los lentiginosos acrales de piel, pero la característica de invasión "pagetoide" es inusual.

En el MES se observan grandes melanocitos epitelioides distribuidos dentro del epitelio, sin en el conectivo subyacente; cuando los melanocitos traspasan la membrana basal, presentan respuesta con macrófagos y melanófagos. En la fase de crecimiento vertical se observa

proliferación de melanocitos epitelioides malignos en el conectivo, ordenados individualmente o en racimos.

El lentigo maligno se caracteriza por aumento de melanocitos atípicos dentro de la capa de células basales en un epitelio atrófico y un conectivo con fibrosis. El MLM presenta células fusiformes invasivas en la dermis subyacente y es común el infiltrado linfo-histiocítico.

Los aspectos histológicos pronósticos de valor son el tipo histológico del melanoma y la profundidad de la invasión. El MN tiene peor pronóstico, le sigue el MES, luego el MLM, de muy buen pronóstico.

Niveles de Clark:

Nivel I: MIS (melanoma intraepitelial);

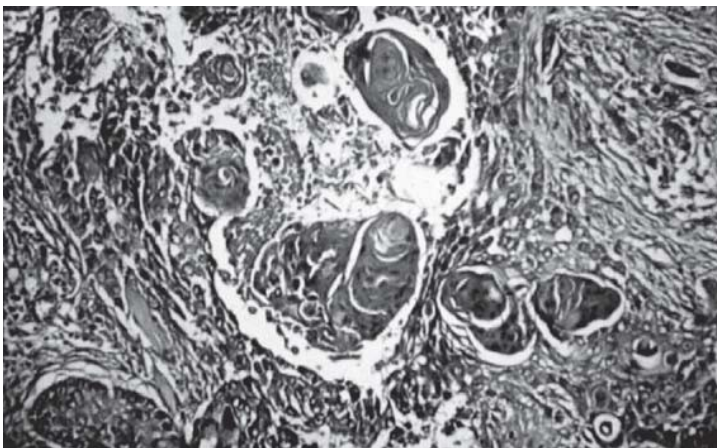
Nivel II: nivel dérmico papilar que exhibe invasión de células neoplásicas en la dermis papilar (5 al 10% de los pacientes con metástasis);

Nivel III: nivel dérmico papilar y reticular que se caracteriza por relleno y ensanchamiento de la dermis papilar invadida por células neoplásicas que no invaden la dermis reticular (40 al 50% de los pacientes con metástasis).

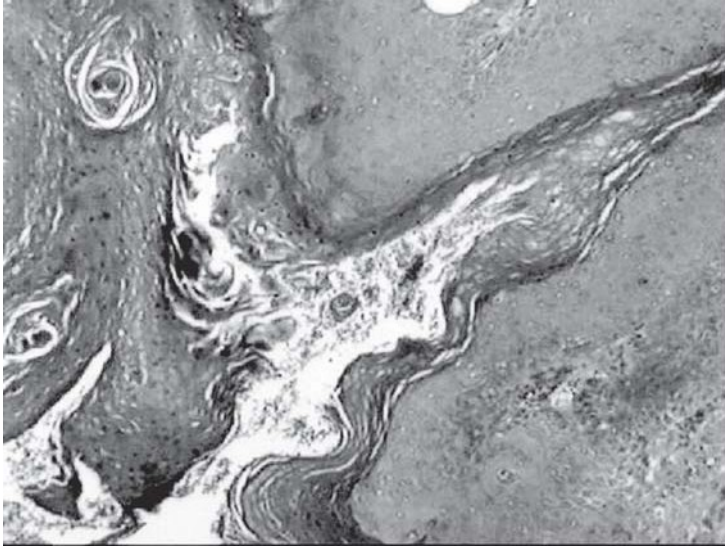Nivel IV: nivel dérmico-reticular en el cual las células neoplásicas invaden el colágeno de la dermis reticular (Mas del 50 % de los pacientes con metástasis);

Nivel V: la neoplasia invade el tejido celular subcutáneo (más del 60-70% con metástasis).

Breslow estableció, además, que los melanomas de nivel III menor de 0,76 mm de espesor se comportan como los de nivel II y los mayores de 0,76 mm de espesor dan metástasis.



Carcinoma de células escamosas.



Carcinoma verrugoso.

CARCINOMAS DE GLÁNDULAS SALIVALES.

Concepto: son tumores malignos cuyas células y aspectos morfoestructurales presentan disposición glandular o bien tienen origen en tejido glandular.

Clasificación de carcinomas de glándulas salivales (actualizada según la última revisión de la OMS, 2005)

- Carcinoma de células acinares.
- Carcinoma muco-epidermoide.
- Carcinoma adenoideo quístico.
- Adenocarcinoma polimorfo de bajo grado.
- Adenocarcinoma de células basales.
- Carcinoma mioepitelial-epitelial.
- Carcinoma de células claras (o no especificados)
- Cistoadenocarcinoma.
- Adenocarcinoma mucinoso.
- Carcinoma oncocítico.
- Carcinoma de conductos salivales.
- Carcinoma mioepitelial.
- Carcinoma en adenoma pleomorfo.

Carcinoma de células acinares: Muchos investigadores sostienen que este tipo de carcinoma tiene bajo grado de potencial maligno, aunque el pronóstico depende del grado de invasión y de la integridad de la extirpación quirúrgica. Los patrones histológicos de crecimiento pueden ser sólido, microquístico, quístico-papilar o folicular, frecuentemente asociados a un infiltrado linfocítico en el estroma.

Las células que los constituyen son parecidas a las células serosas de las glándulas salivales, esto es: redondas o poliédricas, dispuestas en placas o acinos, con citoplasma basófilo granuloso, aunque también se han descrito células claras no granulosas que no contienen moco, con acumulación de líquido entre las células tumorales que les confieren aspecto de “labor de encaje”.

Carcinoma mucoepidermoide: Tumor maligno de epitelio glandular compuesto por células epidermoides, mucosas e intermedias, a veces con imágenes de células claras y oncócicas. Pueden ser categorizados alto, mediano y bajo grado de malignidad. Pueden producir recidiva local o metástasis a distancia. El tipo bien diferenciado o de bajo grado es predominantemente quístico y contiene más células mucoproducidas y células epidermoides bien diferenciadas. El pobremente diferenciado es de alto grado de malignidad, tiende a ser sólido y presenta áreas de hemorragia y necrosis, mientras que la parte principal del tumor está estructurado por células intermedias indiferenciadas y células epidermoides pobremente diferenciadas, Se tienen en cuenta también características como invasión neural, necrosis, el componente quístico mayor al 20 %, anaplasia y número de mitosis por campo. Se localizan en paladar y lengua, en pacientes de 40 años aproximadamente, con predilección por el sexo femenino.

Carcinoma adenoideo quístico (Cilindroma): todos los carcinomas adenoideos quísticos, independientemente de su tipo histológico son agresivos y pueden dar metástasis, aún después de algunos años de extirpado el primario.

Se diseminan o dan metástasis por permeación nerviosa o perivascular. Los cilindromas de tipo tubular o glandular tienen mejor pronóstico en relación a la supervivencia, que los sólidos, los cuales se caracterizan por recidivas tempranas, metástasis precoces y alta mortalidad. Se presentan en adultos. en glándulas salivales menores de paladar, labio, piso de boca y también en parótida.

El aspecto histológico convencional, es cribiforme, con dos tipos de células: unas del tipo de revestimiento del conducto glandular y otras del tipo de células mioepiteliales que se disponen de diferentes maneras aunque particularmente formando estructuras ductiformes con una capa interna de células de revestimiento y otra externa de células mioepiteliales, que pueden presentar dilataciones quísticas y contener un material eosinófilo PAS+, pero otras veces conforman franjas compactas de células, cordones o trabéculas que lo alejan un tanto del tumor corriente o convencional.

Adenocarcinoma polimorfo de bajo grado: Antes llamado carcinoma de los conductos terminales, cuyas particularidades histológicas muestran patrones en forma de cordones, túbulos, estructuras glandulares, uniformidad citológica, crecimiento infiltrante pero no recidivante ni metastatizante; mas frecuente en las glándulas salivales palatinas y es de buen pronóstico.

Adenocarcinoma de células basales: tiene las características citológicas del adenoma de células basales invasivas y metastatizantes, aunque son considerados adenocarcinomas de bajo grado con un relativo buen pronóstico. Es más frecuente en la parótida.

Carcinoma epitelial-mioepitelial: Tumor compuesto de variables proporciones de dos tipos de células, epiteliales y mioepiteliales, con estructuras ductiformes. Es mas prevalente en la

mujer, generalmente de buen pronóstico, más frecuente en la parótida (60%). Presenta estructuras semejantes a conductos con dos tipos celulares: una capa interna de células que tapizan el conducto y una capa externa de células mioepiteliales claras.

Carcinoma de los conductos salivales: es una neoplasia rara, agresiva que se asemeja al carcinoma ductal de alto grado de malignidad de mama, de crecimiento sólido con patrón cribiforme con necrosis y metástasis ganglionares.

Carcinoma Mioepitelial: Tumor maligno compuesto por células mioepiteliales con crecimiento infiltrante y potencial de metástasis. Con actividad mitótica en sus células y pleomorfismo citológico, se localizan frecuentemente en parótida.

Carcinoma en adenoma pleomorfo: Carcinoma desarrollado a partir de un adenoma pleomorfo. El 6.2% de los adenomas pleomórficos pueden malignizar generalmente entre la 6ta y 7ma década.

Subtipos de crecimiento infiltrante:

Carcinoma no invasor en un adenoma pleomorfo consiste en áreas malignas circunscriptas sin infiltrar los tejidos que rodean el tumor. Excelente pronóstico si la remoción quirúrgica es completa.

Carcinoma invasor que si invade menos de 8mm tiene 5 años de sobrevida, cuando es mayor de 8mm la sobrevida a los 5 años baja (50%).

Carcinosarcoma, raro tumor que presenta rasgos carcinomatosos y sarcomatosos. Se denomina mínimamente invasivo cuando es menor de 1.5 mm.

SARCOMAS

FIBROSARCOMA: es un tumor maligno de tejido conectivo fibro-colágeno, de relativa frecuencia en el organismo en general, aunque de baja incidencia en la cavidad bucal en particular, tanto en los tejidos blandos como en los huesos maxilares (teóricamente cuando se localiza en los huesos maxilares se acepta que puede derivar de periostio, endostio o ligamento periodontal).

Afecta con mayor frecuencia a personas entre 20 a 40 años de edad y se constituye como una neoplasia infiltrativa localmente destructora, con metástasis -si las da- muy tardías, generalmente por vía hemática.

Macroscopía: la superficie de corte del tumor es comparable a carne de pescado, esto es de consistencia más o menos blanda aunque variable, de aspecto perlado o blanco-grisáceo, con áreas hemorrágicas y de necrosis.

Microscopía: si bien puede presentar una amplia gama de imágenes celulares, en general son tumores de fibroblastos, muy celulares, con diferentes grados de atipía, variante cantidad de colágeno, hay casos cuyas células son tan anaplásicas que dificultan el diagnóstico. De todas maneras se acepta la existencia de un Fibrosarcoma diferenciado y otro Fibrosarcoma indiferenciado.

Los fibrosarcomas bien diferenciados se parecen mucho al tejido conectivo fibroso normal y los fibrosarcomas indiferenciados muestran células con características anaplásicas. Por lo general las células son uniformes con núcleos elongados y sus fibras más o menos ordenadas en bandas mediante fascículos entrelazados que corren o se disponen en diferentes direcciones, de tal manera que en los cortes histológicos se puede observar cortadas en distintos planos (transversal, longitudinal, oblicuo), ofreciendo con frecuencia un patrón espiralado. Los bordes del tumor están mal definidos.

LIPOSARCOMA: es una neoplasia maligna de tejido adiposo de baja incidencia en la cavidad bucal. Es más frecuente en personas adultas, puede ubicarse en cualquier sitio, aunque la mayor parte de las veces aparece en muslos y retroperitoneo, pudiendo confundirse con un tumor benigno por su crecimiento lento.

CONDROSARCOMA

Es una neoplasia maligna formadora de cartílago, estructurada por células pleomorfas, voluminosas, con macronúcleos o núcleos dobles, y mitosis poco frecuentes. Además del **condrosarcoma convencional central** (variante más común) pueden observarse otras diversas variantes con un amplio espectro de comportamiento biológico y caracteres clínicos patológicos. Puede presentar localización periférica o yuxtacortical.

OSTEOSARCOMA: Es un tumor caracterizado por la formación directa de matriz ósea u osteoide por las células tumorales (O.M.S.); es el más frecuente de los tumores malignos primitivos del hueso, si exceptuamos el mieloma, si bien la formación ósea tumoral puede presentarse en focos pequeños, aun cuando el tejido predominante sea cartilaginoso o fibroblástico.

La variedad de osteosarcoma condroblástico se observa con relativa frecuencia en los tumores de este tipo que se desarrollan en los maxilares particularmente en la mandíbula; sin embargo, deben considerarse poco frecuentes si se los compara con las neoplasias malignas que se originan en los tejidos blandos circundantes. Los Osteosarcomas pueden originarse en patologías óseas preexistentes como la enfermedad de Paget o Displasia fibrosa.

Predomina en hombres, con mayor incidencia en la 2ª década de vida para el esqueleto en general, pero en los maxilares, particularmente en la mandíbula, su incidencia mayor acontece en 3ª a 4ª décadas (promedio 35 años de edad). Según el lugar de origen, los osteosarcomas pueden dividirse en: a) tipo convencional que se inicia centralmente en la cavidad medular; b) yuxtacortical, originado en el periostio; c) extraesqueléticos que se inician en tejidos blandos.

El osteosarcoma convencional que, como se dijo, se origina centralmente, luego de destruir la cortical invade los tejidos blandos vecinos. La variedad en la diferenciación celular tumoral con predominancia ósea, cartilaginosa o fibroblástica, asociada con mayor o menor formación ósea reactiva que se refleja en los diferentes aspectos radiográficos que puede presentar esta neoplasia: cuando predomina la formación ósea se lo denomina osteosarcoma osteogénico, en los tumores más celulares y anaplásicos o en los telangiectásicos predomina la destrucción ósea. Las características radiográficas presentan un aspecto radiolúcido moteado de bordes mal definidos que se conoce como osteosarcoma osteolítico; hay casos que participan de ambas imágenes por lo que se los designa osteosarcoma-osteolítico. De todas maneras los

hallazgos más característicos se producen luego de la destrucción de la cortical y la extensión del tumor en los tejidos blandos provocando reacciones en el periostio: formación de espículas largas y delgadas del hueso perióstico reactivo, irradiadas a partir de un centro, dado el aspecto radiológico en “rayo de sol”, imagen que puede observarse también en otras patologías como en el sarcoma de Ewing y en el condrosarcoma.

Histopatología: resulta esencial para el diagnóstico de osteosarcoma, la producción de osteoide (con aspecto de “filigrana” o de “encaje”) y/o hueso por las células tumorales proliferantes.

El pleomorfismo celular, es más acusado en aquellos osteosarcomas con escasa formación de osteoide o de hueso, esto es en los osteosarcomas osteolíticos. Las células son atípicas, con núcleos hipercromáticos, nucleolos prominentes, y abundantes mitosis normales y patológicas, células gigantes con varios núcleos pleomórficos (células gigantes malignas), que deben ser diferenciadas de las células tipo osteoclasto.

El tumor suele ser rico en vasos y con áreas de necrosis extensas. Los vasos son capilares de neoformación de paredes delgadas o espacios vasculares llenos de sangre con abundante hemorragia. Con lo que se puede simular un cuadro de quiste óseo aneurismático o granuloma central de células gigantes, en la variedad de osteosarcoma telangiectásico.

Sarcoma de Ewing

Neoplasia maligna posiblemente de origen multicéntrico que afecta los huesos de personas jóvenes (entre los 5 y los 15 años de edad) caracterizada por un tejido de aspecto redondo celular (monomorfo), histológico uniforme, constituido por pequeñas células que contienen glucógeno (PAS positivas) dispuestas en conglomerados compactos, con núcleos redondos, sin límites citoplasmáticos nítidos ni núcleos destacados. Tabiques fibrosos separan el tejido tumoral en masas.

Se localiza preferentemente en los huesos de las extremidades inferiores y en la pelvis, pero puede afectar a los maxilares sobretodo la mandíbula, donde producen una lesión osteolítica radiolúcida moteada, con expansión y destrucción de las corticales y una reacción periostica en “catáfila de cebolla” como el osteosarcoma. Da metástasis en otros huesos, pulmones e hígado. Su histogénesis es controvertida aunque parece probable un origen en células mesenquimales indiferenciadas de la médula ósea con diferenciación hacia elementos esqueléticos sin llegar a producir osteoblastos ni condroblastos.

TUMORES VASCULARES MALIGNOS

Hemangioendotelioma maligno (angiosarcoma):

Neoplasia de alto grado de malignidad caracterizada por la proliferación de células endoteliales y la formación de conductos vasculares sanguíneos irregulares con abundante anastomosis, recubiertos de una o más capas de células endoteliales atípicas, de aspecto inmaduro. Son tumores no muy frecuentes que pueden aparecer en variadas localizaciones como cuero cabelludo, piel, tejido celular subcutáneo y mama, mientras en la cavidad bucal son raros aunque se los ha descrito en seno maxilar, labios, encía y lengua. No presenta cápsula y está formado por masas y trabéculas de células endoteliales fusiformes anaplásicas con núcleo central pleomórfico con varios nucléolos y límites celulares imprecisos, con variable

cantidad de tejido conectivo y vasos sanguíneos como espacios luminales irregulares. Se ha demostrado por técnicas histológicas especiales que la proliferación de células neoplásicas se realiza por dentro de la vaina de reticulina que rodea cada vaso sanguíneo. Una variable clínico-patológica de angiosarcoma es el sarcoma de Kaposi.

Sarcoma de Kaposi: angiosarcoma de origen multicéntrico que se asocia a virus de Herpes tipo 8, no da metástasis y es extremadamente raro en pacientes con ausencia de SIDA, ocurre en el paladar. Frecuentemente en la piel de las extremidades, pero puede involucrar otros órganos también, como tracto gastro-intestinal, ganglios linfáticos, pulmones, hígado, páncreas, glándulas suprarrenales, bazo, testículos, etc. Comienza por máculas, pápulas o nódulos rosados, rojos o violeta en piel o mucosas, incluida la mucosa bucal (preferentemente en el paladar), así como la “punta” de la nariz es el lugar más común de las lesiones faciales.

El tipo clásico o europeo de sarcoma de Kaposi: es una afección cutánea de baja frecuencia, que afecta principalmente a ancianos de áreas vecinas al mar Mediterráneo, se presenta como nódulos rojizos que se localizan en un principio en las extremidades inferiores, pudiendo afectar también cualquier órgano y a veces la cavidad bucal. Es de evolución larga y pronóstico regular y/o favorable. **El sarcoma de Kaposi endémico o africano** se identificó en África, se presenta en sujetos de raza negra, afecta principalmente la piel de las extremidades, con baja frecuencia en cavidad bucal, de evolución también prolongada y de pronóstico regular.

El tercer tipo se presenta en pacientes **afectados de SIDA** u otras formas de inmunodeficiencia, cuyas lesiones no se limitan a la piel y pueden localizarse en cualquier órgano; afecta a pacientes jóvenes y las lesiones bucales y linfáticas son frecuentes. La evolución es rápida y agresiva y el pronóstico desfavorable.

Un cuarto tipo sería es **Sarcoma de Kaposi epidérmico relacionado con transplante renal.**

Histopatología: el patrón histológico se divide en dos estadios, uno temprano que clínicamente se corresponde con una lesión aplanada, que se caracteriza por proliferación de vasos con paredes muy delgadas y células endoteliales redondeadas.

Con un parecido histológico a los hemangiomas capilares o en todo caso a las granulomas piógenos, pero los conductos vasculares del Kaposi son atípicos (glóbulos rojos extravasados y hemosiderina y células inflamatorias que se pueden ver en otras patologías). El estadio tardío o tumoral presenta proliferación de células endoteliales fusiformes anaplásicas esto es con variados grados de pleomorfismo y figuras mitóticas conformando nódulos prominentes con numerosos eritrocitos extravasados y hemosiderófagos.

TUMORES MALIGNOS DEL TEJIDO NERVIOSO

Neurosarcoma (Schwannoma maligno, sarcoma neurogénico): en general, las neoplasia malignas de fibroblastos perineurales o de la célula de Schwann, son muy raras en la cavidad bucal. Es un tumor muy celular, constituido por células de Schwann ovoides o fusiformes poco o muy pleomórficas con disposición en empalizada de los núcleos y variable de actividad mitótica y ordenación de células en grupos “nidos”, “cuerdas” o espirales. Es frecuente su origen en un neurofibroma previo pero raramente proceden de un neurilemoma o Schwannoma benigno, por lo que no corresponde la denominación de neurilemoma maligno. Se han descrito en la boca (3º a 6º décadas de vida), particularmente en labio, encía, palada

y mucosa bucal; Schwannomas malignos intramaxilares o centrales con más frecuencia en mandíbula que en el maxilar, y radiológica con lesión que presenta una radiolusencia difusa.

TUMORES HEMATOLINFOIDES

Mieloma, mieloma múltiple

Las neoplasias de células plasmáticas derivan de linfocitos B de la médula ósea y son capaces de producir y secretar inmunoglobulinas.

En los tejidos blandos se los conoce como plasmocitomas extramedulares y en el hueso como una lesión osteolítica a veces solitaria denominada plasmocitoma solitario de hueso (con imagen de “sacabocado”), aunque la mayoría de las veces se presenta como enfermedad multifocal diseminada conocida como mieloma múltiple o enfermedad de Kahler.

El 80% de los **plasmocitomas extramedulares** se desarrollan en cabeza y cuello, predominando en nasofaringe, cavidad nasal, senos paranasales y amígdalas pero se han descrito también en encía, paladar, piso de la boca y lengua; los plasmocitomas solitarios son poco comunes en los maxilares y son más frecuentes en ileon, fémur, húmero, vértebras, cráneo y costillas, aunque más del 70% de los enfermos con mieloma múltiple muestran lesiones de mieloma en los maxilares. Afecta a gente adulta por lo general mayores de 50 años, en los que se demuestra una cantidad excesiva de proteínas anormales circulantes que pueden detectarse también en la orina (proteinuria de Bence Jones)

Histopatología: consiste en una proliferación excesiva e inusual de células plasmáticas monoclonales que presentan diferentes grados de diferenciación que va desde células plasmáticas maduras similares a las que se observan en el proceso inflamatorio crónico (policlonales) hasta células plasmáticas indiferenciadas como las que se observan en los linfomas inmunoblásticos de células grandes (con la técnica de inmunoperoxidasa se demuestra la inmunoglobulina homogénea monoclonal de los plasmocitomas constituida por una sola clase de cadenas ligeras y pesadas).

Linfomas (linfomas malignos): derivan de células de tejido linfoide. Son lesiones de grado variable de malignidad que derivan del tejido linfoide en cualquiera de sus etapas de desarrollo, con aspectos histológicos difusos (más o menos uniformes) o nodulares, mientras su distribución puede ser regional o sistémica (generalizada), aunque por lo general estructuran una patología multicéntrica. Básicamente las lesiones malignas de tejido linfoide se clasifican en Linfomas no Hodgkin y Linfomas Hodgkin.

Linfomas no Hodgkin: (se utilizará una clasificación para uso clínico). Estos linfomas malignos (LM) afectan tanto a ganglios y órganos linfáticos como a otros órganos y tejidos. En esta patología con frecuencia están afectados ganglios linfáticos de cabeza y cuello y cavidad bucal. Aunque puede presentarse en sistema nervioso central, aparato gastrointestinal, riñón, testículo, hueso y piel. Cuando este tipo de linfoma maligno se expresa en la cavidad bucal presentan una manifestación de la enfermedad diseminada, o bien es la única expresión de dicha enfermedad.

Aspectos histológicos y clasificación: en general los linfomas malignos (LM) presentan un patrón histológico nodular o difuso.

En el patrón nodular las células neoplásicas tienden a agregarse en forma de grandes “racimos”, en el patrón difuso se observa una distribución monótona de células que “borran” las estructuras “autóctonas”.

El patrón nodular (más frecuente en LM de adultos) tiene, en general, mejor pronóstico que el patrón difuso (más frecuente en los niños y jóvenes).

Los estudios con marcadores inmunohistoquímicos han demostrado que los LM nodulares tienen origen en linfocitos B como muchos de los LM difusos, pero algunos de estos últimos se originan en linfocitos T; algunos LM podrían derivar de células del sistema fagocítico mononuclear (SFM).

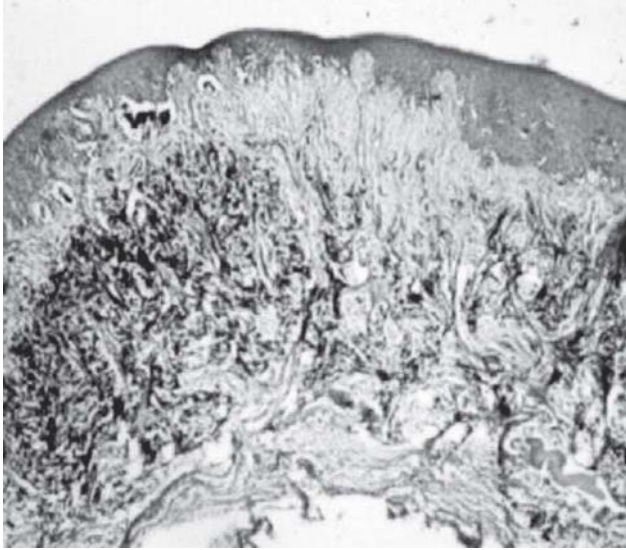
Linfoma de Burkitt: es un linfoma no Hodgkin, de linfocitos B, de alto grado de malignidad, originado en África, donde presenta características endémicas, con alta incidencia en niños y en el área de los maxilares, asociado con el virus Epstein-Barr en el 90% de los casos africanos.

La histopatología muestra generalmente una proliferación difusa de linfocitos de núcleo no hendido y tamaño mediano, que se consideran indiferenciados, con tres a cinco nucleolos basófilos, entre los cuales se encuentran macrófagos que contienen restos celulares y lípidos que dan al cuadro histológico una apariencia en “cielo estrellado”, visto a bajos aumentos.


Linfomas Hodgkin (enfermedad de Hodgkin): Neoplasia linfoide maligna que contiene células tumorales de Reed-Stemberg (células linfoides malignas) y grados variables de células no tumorales (células inflamatorias) como linfocitos, histiocitos, plasmocitos y polimorfonucleares eosinófilos, con o sin fibrosis. Su incidencia bucal es baja, pero es frecuente en los ganglios del cuello, con dos picos entre 15 a 35 años y después de los 55. La identificación de las células de Reed-Stemberg es de importancia diagnóstica y se caracterizan por su gran tamaño, núcleo bilobulado (en “ojos de lechuza”), un nucleolo anfófilo o eosinófilo en cada lóbulo, con cromatina condensada en su periferia y a veces con más de un núcleo.

Clasificación histológica de Lukes-Butler modificada por Rye.

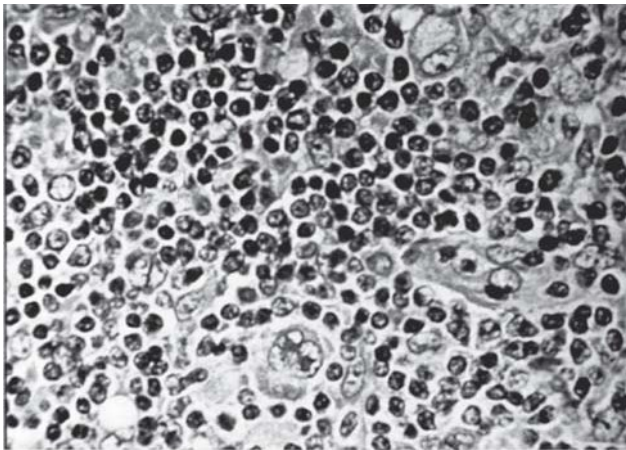
- 1) LH con predominio de linfocitos (mejor pronóstico).
- 2) LH con esclerosis nodular (tipo más frecuente).
- 3) LH con celularidad mixta.
- 4) LH con depleción de linfocitos, escasa cantidad de linfocitos con células reticulares pleomórficas (peor pronóstico).
- 5) No clasificados.



Melanoma maligno Clark V.



Sarcoma de Kaposi.



Linfoma Hodgkin.

Anomalías Dentarias

Introducción

La odontología está aliada a la estética, la sonrisa es fundamental, pero no debemos olvidar que ella forma parte de un ser individual con características particulares. El conocimiento de las alteraciones congénitas producidas en los elementos dentarios, en su etapa de formación y desarrollo, las asociaciones con otras patologías generales, hacen que este capítulo de anomalías dentarias, sea el fundamento para otras disciplinas como la ortodoncia, entre otras, de cuyo conocimiento depende el correcto tratamiento.

CONCEPTO: Son todos aquellos trastornos en el crecimiento y desarrollo del órgano dentario que traen como consecuencia una modificación en el volumen, forma, número, posición, erupción, y/o en la estructura de las piezas dentarias, tomando como término comparativo normal los valores estadísticamente más frecuentes en la especie.

Generalidades:

Las anomalías dentarias son congénitas, lo cual significa que la causa actúa durante las etapas de formación dentarias.

Las causas pueden actuar en el período de proliferación, histodiferenciación, morfodiferenciación o erupción de la pieza dentaria.

Cuanto mas temprano actúa la causa, mas grave es la anomalía dentaria que produce.

Cuanto mas complejo es el desarrollo, es mas factible que se produzca una anomalía.

Cuanto mas intensa y persistente sea la causa, es mas grave la anomalía dentaria que ocasiona.

Algunas son mas frecuentes en elementos dentarios superiores que en inferiores, o mas en dientes permanentes que en temporarios.

Pueden presentarse simples o aisladas, o en grupos dentarios, o pueden asociarse a anomalías de los maxilares, o integrar síndromes como enfermedades óseas complejas congénitas y/o hereditarias.

ETIOPATOGENIA:

a) Causas intrínsecas:

- Heredadas: desde las células progenitoras (heredofamiliares); pueden ser autosómicas o ligadas al sexo.

- Alteración de genes (cromosómicas): afectan a células germinales. Ejemplo: amelogenesis imperfecta.

b) Causas extrínsecas:

- Físicos: Traumatismos o presiones. Ej.: Concrecencia dentaria y dilaceración radicular

Temperaturas extremas. Ej.: Temperaturas frías retardan la erupción.

Radiaciones: Ej.: Los rayos X detienen el desarrollo radicular.

- Químicos: flúor en exceso, Tetraciclinas

-Sistémicos: Avitaminosis
Fiebres eruptivas
Trastornos hormonales
Sífilis congénita

NOTA: De muchas anomalías dentarias se ignora la etiología aunque se conozca la patogenia.

CLASIFICACIÓN DE LAS ANOMALÍAS DENTARIAS

1) DE VOLUMEN

MACRODONCIA (GIGANTISMO DENTARIO)
MEGADONTISMO (MACRODONCIA GENERALIZADA)
MICRODONCIA (ENANISMO DENTARIO)
TAURODONTISMO (También anomalía de forma)

2) DE FORMA

CORONARIAS

ANOMALÍAS DE LOS LÓBULOS DE DESARROLLO

AGRANDAMIENTO (Hipertrofia o hiperplasia) Incisivos en paleta, premolarización de incisivos centrales y laterales, caninos superiores. Molarización del 2do premolar inferior.

ATROFIA HIPOPLASIA:

CONOIDISMO DENTARIO coronario, radicular o coronoradicular. Aislado o generalizado (denominado: Aplodontismo dentario)

AUMENTO DEL NÚMERO DE LÓBULOS (Tubérculo de Carabeli, Zuckerkand, Taviani, Eminencia mamilar de Saboureau)

DISMINUCIÓN DEL NÚMERO DE LÓBULOS 3er Molar superior

OTROS

RADICULARES

DE DIRECCIÓN

Raíces anormalmente convergentes o divergentes.

DILASCERACIÓN RADICULAR

DE NÚMERO

Raíces supernumerarias. disminución del numero de raíces.

De fusión

SINOSTOSIS RADICULAR

FUSIÓN DENTARIA: NORMO- NORMAL (CORONARIA, RADICULAR, CORONORADICULAR)

GEMINACIÓN DENTARIA

De dos folículos: normo-supernumerario; por esquizogénesis.

CONCRESCENCIA DENTARIA (Normo-normal; normo-supernumeraria; cementaria)

DENS IN DENTE O DIENTE INVAGINADO (CORONARIO; RADICULAR. Tipos: I, II, III, IV)

ANOMALÍA SINDESMO CORONO-RADICULAR DE CHOMPRET

FRACTURA INTRAFOLICULAR O DILASCERACIÓN CORONARIA

3) DE NÚMERO

OLIGODONCIA

ANODONCIA

DIENTE SUPERNUMERARIO

CLASIFICACIÓN TOPOGRÁFICA DE LOS DIENTES SUPERNUMERARIOS:

-Anteriores o mesiales: mesiodens, dientes mesiales.

-Posteriores o distales. Paramolares u odontoides.

-Accesorios o interdentarios o interradiculares, 4to Molar distomolar, o retromolar.

SEGÚN SU ANATOMÍA

-Típicos o eumórficos

-Atípicos o heteromórficos.

SEGÚN SU ERUPCIÓN

-Contemporáneos

-Extemporáneos

4) DE ERUPCIÓN

DIENTES NATALES Y NEONATALES.

ERUPCIÓN TEMPRANA O ANTICIPADA (PRECOZ)

ERUPCIÓN TARDÍA O RETARDADA.

RETENCIÓN DENTARIA (INTRAÓSEA, INTRA O INFRAGINGIVAL, SUPRAGINGIVAL)

DIENTE INCLUÍDO

LOBODONTIA

DISPOSICIÓN: DIRECCIÓN: LINGUO O PALATODESVIACIÓN, VESTÍBULO-DESVIACIÓN, LATERO-MESIO-DESVIACIÓN, DISTO- DESVIACIÓN.

DE VERSIÓN: GIROVERSIÓN, INVERSIÓN.

DE SITIO: TRANSPOSICIÓN DENTARIA.

HETEROPÍAS DENTARIAS: DISTOPÍA; Heterotopía propiamente dicha.

5) DE ESTRUCTURA

HIPOPLASIAS ADAMANTINAS:

TÍPICAS: Fosa, surco, escalera, superficie (molar en panal de miel o de Tomes).

ATÍPICAS: Diente de Horner, Diente de Turner, Diente en clavo de olor.

SIFILÍTICAS:

Diente de Hutchinson, Molar moriforme, molares en capullo, diente en escudo.

HEREDITARIAS:

AMELOGÉNESIS IMPERFECTA

Hipoplasia

Hipocalcificación

Hipomaduración

Hipoplasia dentinaria hereditaria:

DENTINOGENESIS IMPERFECTA: TIPO I, II, III- Diente de Rushton

DISPLASIA DE LA DENTINA: tipo I o radicular, tipo II o coronaria.

DISPLASIA DE CAPDEPONT

ODONTODISPLASIA:

Odontogénesis imperfecta (Diente Fantasma)

MELANODONCIA DE BELTRAMI

CALCINOSIS DENTARIA

VASODENTINA

FLUOROSIS (DIENTE VETEADO):

Leve, moderada y grave

Falsas anomalías: coalescencia dentaria, anquilosis alveolodental, perlas adamantinoideas o de Rodriguez Ponte, Anodoncia falsa, Translación o migración dentaria, diente sumergido.

ANOMALÍAS DE VOLUMEN

Son anomalías en los que se ve afectado mas o menos significativamente el volumen de la pieza dentaria, pueden ser virtuales, cuando todas las piezas dentarias están aumentadas o disminuidas en relación a la talla del individuo (por exceso o defecto de somatotrofina respectivamente) o reales cuando hay un grupo de elementos gigantes o enanos en un individuo con el resto de elementos dentarios proporcionados a su talla. Afectan preferentemente a dientes permanentes.

GIGANTISMO O MACRODONCIA: se caracteriza por la presencia de piezas dentarias de volumen mayor al normal. Generalmente el diente mantiene su proporción, puede afectar la corona, la raíz o ambas, corona y raíz. Se puede manifestar en piezas dentarias aisladas conservando el resto de las piezas dentarias o puede formar parte de una alteración general del organismo, como el **GIGANTISMO HIPOFISIARIO**.

Consecuencias: retenciones dentarias, malposiciones dentarias, apiñamiento de dientes, afecta la estética, dificulta tratamientos de ortodoncia.

Frecuencia: 3er Molar: a) coronarias, b) radicular; c) corono-radicular., Caninos (radicular) e Incisivo Central superior (coronarias).

ENANISMO O MICRODONCIA: Las piezas dentarias presentan un volumen menor al normal. Puede ser generalizado (por enanismo hipofisiario) o de piezas aisladas. Puede presentarse como una disminución del tamaño del diente (infrecuente) o puede acompañarse con alteración de la forma: conoidismo. Puede ser coronario o radicular, **REAL O VIRTUAL**.

Consecuencias: formación de diastemas y alteraciones estéticas.

Frecuencia: Incisivos laterales (coronarias), 3er Molar (corono-radicular, coronaria y radicular) 2do Premolar superior: (coronario) ; raíz de incisivo central superior, asociado a macrodoncia coronaria.

Tanto en la macrodoncia como en la microdoncia no hay alteraciones estructurales e histológicas y la patogenia de esta patología puede explicarse según diversas teorías.

A. TEORÍA FILOGENÉTICA: la microdoncia se trataría de una reducción del tamaño del diente asociada a cierta tendencia de la reducción atávica (microdoncia 3ros Molares).

B. TEORÍA ONTOGÉNICA: explica la macrodoncia coronaria y microdoncia coronaria y radicular como la del Incisivo central superior por una mala distribución de nutrientes por los periodos de formación del diente.

C. TEORÍA DE LA REDUCCIÓN TERMINAL DE BOLK: se refiere a la microdoncia radicular o total en los últimos elementos de cada serie. con esta teoría se puede explicar el enanismo, conoidismo e hipodoncia.

D. TEORÍA DE LA HERENCIA CRUZADA: MEGADONTISMO (macrodoncia generalizada) MICRODONTISMO (microdoncia generalizada).

TAURODONTISMO: Anomalía de forma y volumen poco frecuente, que esta representada por un diente prismático con un desproporcionado volumen coronoradicular.

Presenta macrodoncia radicular, la raíz tienen forma de prisma (su base se forma por hipercementosis y sinostosis), hipocalcificado y por lo tanto propenso a caries, presenta una cámara pulpar grande y cuernos pulpares muy pronunciados y puede ser transmitido por herencia o por regresión atávica (regresión o salto hacia atrás en la escala zoológica).

Tipos :

HIPOTAURODONTISMO (autosómico dominante) asociado al Síndrome de Down y Klinefelter mesotaurodontismo.

MESATAURODONTISMO 11% en las poblaciones del Medio Oriente

HIPERTAURODONTISMO: En las civilizaciones primitiva y esquimales, importancia clínica en la endodoncia y cirugía por mayor probabilidad de fractura al efectuar la extracción.

ANOMALÍAS DE FORMA

Las anomalías de forma son todas aquellas malformaciones de los elementos dentarios que alteran sus caracteres externos sin afectar necesariamente su estructura.

CONOIDISMO: malformación de los elementos dentarios debido a la hipoplasia de los lóbulos mesial y distal, hace que presente una forma de cono.

Localización:

Coronaria: Incisivos Laterales superiores, 3ros Molares superiores.

Radicular: 3ros Molares superior e inferior.

Corono-radicular: 3ros Molares superiores y dientes supernumerarios.

El diente conoide puede presentar falta de unión en los lóbulos de desarrollo y, por lo tanto presenta surcos destacados o bien marcados en el sitio de la coalescencia. Si la lesión es mas grave puede alterar todos los lóbulos del desarrollo a esta variante se le denomina amorfismo dentario.

- CORONARIAS

PREMOLARIZACIÓN: Presenta mayor incidencia en Incisivo lateral y Canino superiores con hiperplasia del lóbulo palatino que se transforma en cúspide que lo asemeja a los premolares.

MOLARIZACIÓN: Con mayor frecuencia en 2dos Premolares inferiores con hiperplasia e hipertrofia de los lóbulos de desarrollo mesiales y distales.

INCISIVOS EN PALETA: asienta en Incisivos centrales superiores, por hipertrofia de los lóbulos mesial y distal, y sus correspondientes rebordes marginales.

CÚSPIDE CENTRAL EN PREMOLARES: desarrolla una pequeña cúspide en la parte central de la cara oclusal de Premolares, al interferir con la oclusión tiende a desgastarse rápidamente, a veces exponiendo la pulpa y produciendo complicaciones, en ausencia de caries.

DISMINUCIÓN DE CÚSPIDES EN MOLARES: por reducción o hipoplasia de la cúspide distopalatina en 2dos Molares superiores. Adquiriendo forma triangular también es común en 3ros Molares.

CANINOS CON DIFERENCIACIÓN MARGOIDE: alteración de la corona por crecimiento y bifurcación del 4to lóbulo de desarrollo de los caninos.

TUBÉRCULOS SUPERNUMERARIOS: Son los mas frecuente de las anomalías coronarias son crecimientos de los tejidos dentarios que no corresponden a los lóbulos de desarrollo normales. Por lo general de causa hereditaria.

Tubérculo de Carabelli: cara palatina cerca de mesial en los 1ros Molares superiores permanentes, simétricos.

Tubérculo de Zuckerkanl: entre cara mesial y palatina de 1ros Molares superiores temporarios, simétricos.

Tubérculo de Bolk: entre la cara mesial y vestibular, en 1ros y 2dos Molares inferiores permanentes, simétricos.

Tubérculo de Taviani: en la cara distolingual de 2dos y 3ros Molares inferiores.

Tubérculo de Selenka: En la cara oclusal (hexacuspídeo) de 1er Molar inferior.

Eminencia mamilar de Saboureau: cara palatina cerca de mesial de 1ros Molares y altera la oclusión.

Falta de Coalescencia: falta de unión de los lóbulos de desarrollo con o sin desviación de los planos de crecimiento. Puede ser total o parcial. Da origen a fisuras, cracks o microhendiduras, con mayor predisposición a caries.

- RADICULARES

RAÍCES SUPERNUMERARIAS:

Incidencia en 3ros Molares, raíz lingual del 1er Molar inferior, Premolares superiores, 1er Premolar inferior de tres raíces y Caninos inferiores con dos raíces o raíz bífida. Las raíces

supernumerarias puede tener la misma longitud que las normales o ser mas cortas, por invaginación o hiperplasia de la Vaina de Hertwig. De importancia clínica para el tratamiento endodóntico y en la extracciones dentarias. Radix dentomolaris: es una raíz supernumeraria distomolar del 1er Molar inferior.

DISMINUCIÓN DEL NÚMERO DE RAÍCES: frecuente en 3ros molares.

DILASCERACIÓN RADICULAR:

Es una anomalía radicular muy frecuente, que consiste en la desviación de la raíz y su conducto con respecto al eje mayor. La desviación puede encontrarse en el tercio apical, medio y/o cervical.

Etiología:

- Por falta de espacio
- Por procesos infecciosos en la zona o tumores durante la formación de la raíz
- Traumatismo durante la formación de la raíz
- Por seguir la curvatura de la migración del diente durante la erupción
- Por la presencia de un seno maxilar muy grande o procidente (caninos superiores)

Clasificación:

- Simples o mono-angulares
- Dobles o bi-angulares (en Bayoneta)
- Raíces helicoidales
- Raíces en forma de trompeta o arciformes (3er Molar)

Histológicamente se observa el conducto radicular que acompaña la curvatura de la raíz y por lo general esta mas desviado, porque se produce una cementosis (hipercementosis compensadora) en la parte cóncava que intenta equilibrar la morfología externa, y la función. Los conductillos dentinarios están desviados, con espesamiento de la zona granular de Tomes, y reabsorción cementaria o cementodentinaria externa del lado convexo de la desviación.

Raíces anormalmente convergentes y divergentes: Tienen importancia clínica en los tratamientos quirúrgicos o exodoncias, también en el tratamientos endodónticos porque, a veces, además se acompañan de macrodoncia radicular (1er Molar superior permanente).

SINOSTOSIS RADICULAR

Consiste en la unión de las raíces de un mismo elemento dentario. Pueden presentarse con distintos grados: Total o Parcial. Conviene recordar que no ha finalizado el desarrollo total de la raíz cuando el diente recién erupciona. Por lo que aun es controversial la teoría de la condición de verdadera anomalía.

Clasificación:

- Cementaria
- Cemento-dentinaria
- Cemento-dentino- pulpar.

Cuando la sinostosis es total, las raíces están unidas en toda su extensión, se llama raíz piramidal, afecta a los Molares, exceptuando el 1er Molar superior en el cual puede producirse en sus raíces vestibulares dejando la raíz palatina, a veces, con dilaceración y comunicación con el seno maxilar. Cuando la sinostosis es parcial en dientes multiradiculares que se encuentran unidas en el tercio apical únicamente (Raíces de Barres), en raíces muy convergentes presentan con septum óseo, lo cual dificulta su extracción (3ros Molares inferiores o retenidos)

Frecuencia:

Sinostosis total

3ros Molares superiores e inferiores

Sinostosis parcial

3er Molar

2do Molar

1er Molar

1er Premolar superior.

ANOMALÍAS DE LOS CONDUCTOS RADICULARES

Presencia de conductos cavo interradiculares, conductos aberrantes pulpoperiodónticos, divergencias y convergencias simultáneas, conductos interrecurrentes e interconductos en Premolares superiores, 1ro y 3ro Molares, que dificultan la endodoncia, en el 1er Molar superior puede existir un 4to conducto en la raíz mesio-vestibular.

ESPOLONES DE ESMALTE

Son prolongaciones del esmalte coronario que se proyectan en las raíces a nivel de las bifurcaciones de las mismas. Se da en molares, característicos en esquimales de Groenlandia.

PERLA ADAMANTINA

Son anomalías de forma y estructura que se caracterizan por la formación de nódulos, gotas o excrecencias de esmalte o de esmalte y dentina, ubicadas a nivel radicular. Con mayor frecuencia se presenta en 1ros y 2dos Molares superiores.

Localización:

- 1) Bifurcación de las raíces de molares
- 2) Al finalizar los espolones de esmalte
- 3) En el cuello anatómico del diente
- 4) A nivel de cualquier sector de la superficie radicular

Macroscópica: se observan de un color blanco nacarado opaco, duras, lisas (más rugosas y amarillas, si están recubiertas por cemento). Únicas o múltiples, con un diámetro de 1 a 2 milímetros promedio.

Etiopatogenia: se produce por una invaginación de la vaina Hertwig, con persistencia de estrato intermedio que contiene ameloblastos, acompañados por odontoblastos con actividad calcificadora, lo que significa que hubo inducción.

Clasificación (de Rodríguez Ponte)

- Adamantinas (mas frecuentes y pequeñas)
- Amelodentinarias (menos frecuentes y de mayor tamaño 1 a 2 mm de diámetro)
- “Perlas” adamantinoideas (cementarias, aisladas en el periodonto, son falsas perlas)

Microscopía: Las perlas adamantinas están constituidas por esmalte y en algunos casos recubierta por cemento, el esmalte se encuentra hipocalcificado (mas parduzco) y estrias de Retzius mas marcadas.

Las perlas amelodentinarias son similares a las perlas adamantinas, con un brote de dentina irregular o imperfectamente calcificada, con abundantes espacios de Czermack (las llamadas “perlas” amelodentinopulpaes, son falsas perlas adamantinas, se deben clasificar dentro de las geminaciones dentarias).

La importancia clínica: pueden favorecer al desarrollo de la enfermedad periodontal, por ser agentes que retienen placa bacteriana y dificultan el sondaje de una bolsa periodontal.

FUSIÓN DENTARIA

Anomalía dentaria producida en el período folicular, preerupcional, se caracteriza por la unión de piezas dentarias, que tienen cronología similar de formación y erupción por dentina, con frecuencia con alteraciones estructurales en la mineralización. Pueden ser: amelodentinaria, cementodentinaria, amelo-cemento-dentinaria. Mas frecuente en la serie temporaria entre incisivos centrales y laterales inferiores, puede ocurrir entre 2do y 3er Molar permanente, la fórmula dentaria se encuentra disminuida y los conductos y cámaras pulpaes separadas. Pueden existir bi, tri o tetrafusión.

GEMINACIÓN DENTARIA O DIENTES GEMELOS

Anomalías en la que se presentan unidos dos piezas dentarias por división del germen dentario o por unión de dos dientes vecinos (sinodontismo) unidos por dentina, presentan continuidad de las cámaras pulpaes. Se trata de una anomalía folicular, por lo tanto preerupcional. La geminación puede ser entre un diente normal y un supernumerario o dos dientes supernumerarios entre si.

Etiología

Unión de gérmenes vecinos

Hipergénesis del órgano del esmalte (gemación)

Invaginación del órgano del esmalte (Esquizogénesis)

División del órgano del Esmalte anormalmente grande (gemelación)

La dentina de unión es hipocalcificada la división parcial del folículo deja la Incisura lobular. Al igual que en la fusión, puede ser: amelodentinaria, cemento-dentinaria y amelo-cemento-dentinaria.

CONCRESCENCIA DENTARIA

Es la unión de las raíces de dos o mas piezas dentarias producida por la hiperplasia del cemento o hipercementosis. Puede producirse entre dientes normales, o bien, entre normal y supernumerarios (3ros y 4tos Molares) O entre un molar erupcionado y otro retenido (dientes encadenados)

COALESCENCIA DENTARIA

Es una falsa anomalía, hay “unión” radicular entre dos piezas dentarias individuales y vecinas, pero es aparente y se produce por la interposición del hueso alveolar, sin ligamento periodontal; el traumatismo oclusal es uno de las posibles causas.

DENS IN DENTE (DIENTE INVAGINADO)

El Dens invaginatum es una anomalía de forma que se caracteriza por la presencia de un diente dentro de otro por la invaginación del órgano del esmalte, o mas raramente de la vaina Hertwig durante la etapa de desarrollo. Los tejidos del “dentículo” se presentan invertidos. Hay que diferenciarlo del diente evaginado, frecuente en premolares u otras piezas dentarias, llamado premolar de Leong, por el contrario presenta una cúspide suplementaria y ocurre en personas de origen asiático.

Localización

-Coronaria (por invaginación del órgano del esmalte) con exagerada profundización de la fosa palatina de incisivos.

-Radicular (por invaginación de la vaina de Hertwig) en premolares inferiores donde la raíz adquiere forma de herradura.

Frecuencia: Incisivos laterales superiores, molares superiores, 2dos premolares inferiores y dientes supernumerarios.

Macroscopía: el diente presenta forma de tonel, ensanchado en todos los sentidos, especialmente en sentido mesiodistal, el diagnostico diferencial debe hacerse con diente de Hutchinson y geminación.

Etiopatogenia: Factores genéticos, se observa con frecuencia en poblaciones escandinavas.

Histopatología: El dentículo muestra los tejidos invertidos (esmalte, dentina y pulpa), hipoplásicos (hipocalcificados), particularmente el esmalte, con un amplio foramen apical, y una microcomunicación entre el dentículo y el exterior que lo hace mas propenso al asiento de caries.

Grados (de Brero):

Grado inicial: afecta solamente al singulum (agujero ciego) en el incisivo lateral superior es considerado una variedad por su alta frecuencia. Involucra solo al Esmalte.

Grado I: Invaginación profunda coronaria y/o dentina que no sobrepasa el cuello anatómico pero deforma la pieza "madre". Comunicación constante con el exterior.

Grado II: Invaginación profunda coronaria y/o Dentina que no sobrepasa el cuello anatómico pero deforma la pieza "madre". Comunicación con el exterior registrable.

Grado III: Invaginación llega a la pulpa y sobrepasa el tercio medio y cervical, produciendo deformación inconstante de la pieza dentaria. Comunicación difícilmente registrable.

Grado IV: dentículo producto de la invaginación que llega al plano apical produciendo una dilatación de las paredes de la cámara pulpar del diente madre, con deformación evidente y comunicación inconstante. Algunas veces atraviesa el foramen apical. Puede quedar una cavidad intradentaria ciega en el centro.

ANOMALÍA SINDESMO CORONO RADICULAR DE CHOMPRET:

Anomalía en la cual se produce una invaginación en forma de surco en sentido ocluso apical y a nivel del singulum del elemento afectado. En dicha furcación o invaginación, el ligamento periodontal no se inserta, con lo cual facilita la penetración de placa bacteriana, con formación de bolsa patológica. No se ve radiográficamente y la dentina de fondo es hipocalcificada y puede comprometer la cámara pulpar.

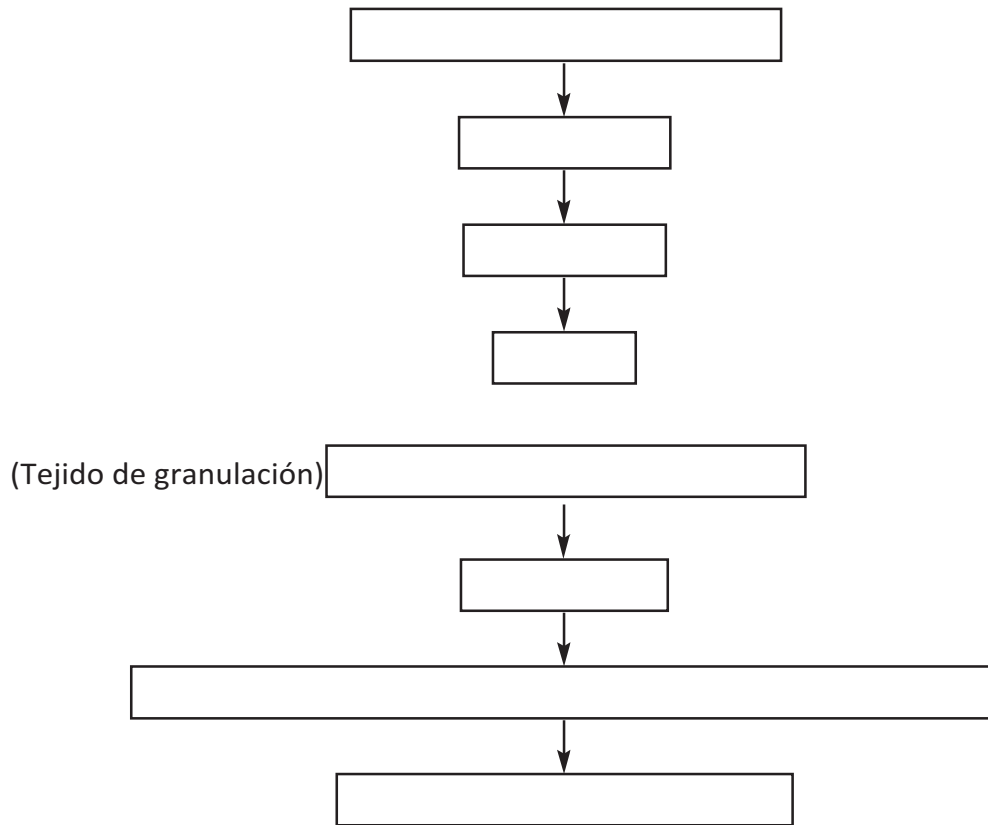
La importancia clínica es el compromiso pulpo periodontal, puede hacer fracasar tratamientos endodoncia y propensión a caries.

Frecuencia: incisivos laterales superiores y canino.

FRACTURA INTRAFOLICULAR O DISLACERACIÓN CORONARIA

Es una anomalía de forma que se caracteriza por una desviación, más o menos, pronunciada de una pieza dentaria con respecto a su eje mayor, que se produce por la acción de un traumatismo directo sobre un elemento temporario y afecta en forma indirecta al permanente en formación. Es folicular y preerupcional.

Patogenia:



Frecuencia: Prevalencia en anterosuperiores permanentes.

Histológicamente: la corona presenta tres partes.

-Pre traumática: tejido con distribución, mineralización y aspecto histológico normal

-Porción traumática: tejidos dentarios desplazados y una franja irregular de tejido cicatrizal alterado que se designa pseudo osteo- cemento- dentina el cual tiene dos límites histológicos: límite pre-traumático nítido, y límite post traumático difuso por desviación de los prismas, con estructuras más o menos calcificadas, desordenadas estructuralmente. En ocasiones cabalga sobre la porción o corona postraumática que retoma las características normales de los tejidos dentarios.

ANOMALÍAS DE NÚMERO

Son anomalías dentarias que se manifiestan por una alteración en la cantidad o número de piezas dentarias pudiendo acontecer en la serie temporaria (Fórmula dentaria: 20 piezas) o en la serie permanente (Fórmula dentaria: 32 piezas).

Se producen por:

- 1) Hiperplasia de la dentición: HIPERODONCIA (Dientes supernumerarios)
- 2) Hipodoncia de la dentición: HIPODONCIA y OLIGODONCIA
- 3) Aplasia de la dentición: ANODONCIA

1) Hiperplasia de la dentición:

Se designan así, a las piezas dentarias (generalmente mal conformadas) que se agregan a dentición normal o fisiológica, casi siempre afectan a la serie permanente, se acompañan con anomalías de posición. No tienen elemento antecesor ni reemplazante y generalmente presentan una sola raíz.

Frecuencia:

- serie permanente
- sexo masculino (9:1)
- maxilar (9:1)
- sector anterior (región incisiva)
- se estima que el 3% de la población tiene algún elemento supernumerario.

Etiología:

- Regresión atávica
- Herencia y raza
- Activación de láminas dentarias
- Hiperplasia o hiperactividad de la lámina dental
- División o esquizodontismo total del germen dentario
- Separación de un trozo del germen dentario
- Proliferación anormal de cordones epiteliales accidentalmente separados
- Causa idiopática
- Patologías óseas asociadas a Dientes supernumerarios
 - Disostosis cleidocraneal (retención múltiple de dientes supernumerarios – premolares atípicos)
 - Síndrome de Gardner
 - Polignacia (duplicación de la lámina dental)

Clasificación:

Topográfica:

- Anteriores o mesiales (por delante de una línea virtual que pasa por los caninos)
 - Diente mesial de bulk o Mesiodens : se localiza entre ambos incisivos centrales superiores, pueden ocasionar retención, diastema, erupción por Palatino o vestibular. Generalmente de forma conoide. Pueden erupcionar hacia las fosas nasales (diente anastrófico), con desviación de dientes vecinos (a veces asociados a Síndrome de Down)
 - Dientes mesiales: erupcionan hacia palatino entre incisivo central y lateral, adoptando la forma de este último.
 - Caninos: pueden asociarse a Síndrome oro-facio-digital, labio leporino y en malformaciones óseas complejas. De aparición muy rara.

- Posteriores o distales (por detrás de los caninos)
 - Paramolares: Se semejan al premolar, se ubican vestibularmente, entre 2do y 3er Molar. Provoca la desviación y giroversión. En el maxilar inferior pueden presentarse retenidos o lingualizados.
 - Odontoides: aparecen en la dentición mixta. De forma conoide y tamaño mínimo.
 - Accesorios interdentarios: Se ubican entre los espacios interdentes, son minúsculos, con forma de “Clavija” o amorfos.
 - Interradiculares: son iguales a los anteriores en su forma, pero se ubican entre las raíces.
 - Cuarto molar, (Retromolar o distomolar): por lo general retenido o unido al 3er Molar por dentina (Geminación) o cemento (concrecencia), formando “Dientes encadenados”, En el maxilar superior es heteromórfico y en el maxilar inferior es eumórfico.

Según su anatomía:

TÍPICOS (Eumórfico o suplementario): conservan la forma de un diente normal (diente Hamular: conserva la forma de un incisivo y aparece entre Incisivos inferiores) Son poco frecuentes.

ATÍPICOS (Heteromórficos o dismórficos): son conoides o infundibuliformes, no conservan la morfología normal, son mas frecuentes en maxilar superior.

Según su erupción:

- Contemporáneos: aparecen concomitantes con la erupción de los temporarios o permanentes (Ej: odontoides, Mesiodens, 4to Molar)
- Extemporáneos aparecen fuera de la cronología de la erupción normal. Pre-temporáneos (dientes natales), post-permanentes (en gerontes, por activación de las láminas dentales) con formas típicas o atípicas.

Importancia clínica

- Dificultan tratamientos ortodóncicos
- Producen retención y malposición dentaria, entre otros.

Dientes anastróficos: son los dientes supernumerarios invertidos. Ej: mesiodens erupcionado hacia fosas nasales.

Dientes ectópicos (Distópicos o heterotópicos): son los dientes supernumerarios que no erupcionan en un lugar habitual (EJ: rama ascendente, paladar).

2) HIPOPLASIA DE LA DENTICIÓN

Provoca ausencia o falta congénita y parcial de elementos dentarios

HIPODONCIA Faltan los últimos elementos de cada serie (3ros molares , 2dos premolares superiores, incisivos laterales superiores), es decir que es una anomalía específica.

OLIGODONCIA: Falta un mayor número de piezas dentarias (algunos como los Caninos e incisivos laterales inferiores son mas estables y por lo general no faltan). Puede acompañar al Síndrome de Reiter (con malformaciones óseas y transtornos en la piel).

2) APLASIA DE LA DENTICIÓN (Anodoncia, agenesia del listón dentario)

Es la falta o ausencia congénita total de las piezas dentarias se puede dar en un maxilar o ambos, en una o en las dos denticiones. La Anodoncia total de temporarios puede ser causa de una oligodoncia marcada de elementos permanentes.

La acción de la causa ocurre antes o entre los 45 días de vida intrauterina. Las etiologías descriptas son:

- Displasia ectodérmica hereditaria
- Madre alcohólica
- Drogas teratógenas, corticoides y tetraciclina.
- Radiaciones
- Patologías óseas: Enfermedad de Albert Shomberg
- Sífilis congénita
- Rubéola

a) La Anodoncia se asocia a la Displasia ectodérmica hipohidrótica o Síndrome de Christ Siemens, ligada al cromosoma X (Xq 12-q13.1), que afecta al gen que codifica una proteína de membrana que se expresa en los queratinocitos. Alterando las estructuras derivadas del ectodermo como las faneras cutáneas provocando:

- Anodoncia
- Anhidrosis (ausencia de glándulas sudoríparas)
- Hipotricosis (ausencia de folículos pilosos –presenta lanugo)
- Asteatosis (ausencia de glándulas sebáceas)

Presentan cara de viejo, con dificultades en la fonación y masticación.

ANOMALÍAS DE ERUPCIÓN

Son anomalías en la cronología de la erupción, que se manifiestan por una modificación significativa en el tiempo de erupción de las piezas dentarias.

Nota: se recomienda conocer las tablas de erupción de normal y de mineralización (según Kronfeld), recordando que hay un límite de tolerancia, que es de 2 a 6 meses para la serie temporaria y de 12 meses para la serie permanente. Cuando excede estos plazos se considera una anomalía.

DIENTES NATALES Y NEONATALES

Son elementos supernumerarios extemporáneos que aparecen en la zona de incisivos centrales inferiores, que casi no presentan raíces y están sujetos por un anillo fibroso a la encía. El borde incisal es filoso, el esmalte es hipoplásico y poca cantidad de dentina imperfecta y cemento acelular que recubren una amplia cavidad pulpar. Son móviles, pueden dificultar el amamantamiento, pero por lo general se exfolian prontamente, en ocasiones se puede tragar el diente.

Los primeros erupcionan al nacer y los neonatales a los 30 días del nacimiento y se debe realizar el diagnóstico diferencial (radiográficamente) con incisivos centrales inferiores temporarios.

ERUPCIÓN TEMPRANA O ANTICIPADA

Los elementos aparecen antes del plazo de tolerancia establecido en la cronología normal.
Frecuencia:

- Serie temporaria (incisivos centrales e incisivos laterales inferiores)
- Sexo masculino
- Niños que nacen en verano

Causas:

- Hiperestimulación hormonal (tiroides, gónadas, timo).
- Tumores de corteza suprarrenal.
- Desarrollo sexual prematuro
- Extracción prematura de dientes temporarios
- Herencia

El diagnóstico diferencial: con dientes supernumerarios, natales o neonatales.

ERUPCIÓN RETARDADA

Anomalías en la cual los elementos dentarios erupcionan después del plazo de tolerancia determinado en el plazo de la cronología de la erupción normal. Es mas frecuente que la erupción temprana

Frecuencia:

- Serie permanente (3ros molares y caninos superiores)
- Sexo masculino

Etiología:

- Raquitismo
- Hipoalimentación
- Hipopituitarismo
- Fibromatosis gingival hereditaria
- Displasia fibrosa familiar
- Persistencia anormal de dientes temporarios
- Obstáculos mecánicos
- Falta de espacio
- Labio leporino

El diagnóstico diferencial: con retención dentaria.

La pérdida prematura de elementos dentarios: se da en serie temporarias causada por infecciones (osteomielitis), traumatismo o tesaurismosis (HistiocitosisX - Enfermedad de las células de Langherans). En la serie permanente puede ser por periodontitis prepuberal juvenil, síndrome de Down o Síndrome de Papillon Lefevre.

RETENCION DENTARIA

Es una de las más importantes y frecuentes anomalías dentarias, que se caracterizan por la frustración total o parcial del movimiento eruptivo de una pieza dentaria, puede ser unilateral, multilateral o sistémica. Siempre se conserva la integridad del saco pericoronario, del elemento dentario retenido que generalmente se encuentra en posición anormal.

Frecuencia:

- 3ros molares y superiores (Serie permanente)
- Caninos superiores e inferiores (Serie permanente)
- Dientes supernumerarios
- Premolares inferiores

Clasificación

- Retención intraósea
- Retención submucosa o subgingival
- Retención supragingival

Causas intrínsecas:

- Anomalías de posición (3ros Molares)
- Poco potencial eruptivo (caninos superiores)
- Insuficiente desarrollo radicular.
- Malformaciones radiculares (dilaceración)
- Hipercementosis
- Anquilosis.

Causas extrínsecas Locales:

- Falta de espacio
- Cierre del espacio (premolares)
- Condensación ósea (canino superior en palatino)
- Falta de desarrollo de los maxilares
- Persistencia anormal de elementos temporarios
- Inflamación crónica gingival – pericoronaritis (retención subgingival)
- Infecciones de maxilares
- Quistes: dentígero (retención intraósea), odontoclámide
- Tumores odontogénico
- Dientes supernumerarios (mesiodens)
- Dientes en malposición

- Hendiduras faciales: paladar fisurado
- Fibromatosis gingival hereditaria (retención submucosa)

Causas extrínsecas generales:

- Herencia
- Raquitismo
- Anemia
- Desnutrición
- Sífilis congénita
- Tuberculosis
- Retención idiopática
- Retención múltiple
- Disostosis cleidocraneal (con supernumerarios)
- Osteopetrosis o Enfermedad de Albert Schomberg
- Síndrome de Gardner

La Importancia clínica

- Quistes y tumores benignos
- Odontoclámide
- Pericoronaritis
- Flemones y celulitis
- Neuritis y neuralgias del trigémino
- Desviaciones dentarias
- Focos sépticos
- Reabsorciones dentarias patológicas

Diagnóstico diferencial:

- Erupción retardada
- Inclusión dentaria (diente incluido)
- Diente sumergido

Diente incluído

Es un diente que se encuentra retenido pero con ausencia total de potencial eruptivo es decir que no ha realizado ningún movimiento de erupción pero ha completado su desarrollo y crecimiento en el sitio donde comenzó su formación folicular por lo tanto siempre es intraóseo puede presentar un quiste dentigero.

DIENTE SUMERGIDO

Es una falsa anomalía que se presenta frecuentemente en los 2dos molares temporarios, cuando hay hipoplasia del 2do premolar permanente, en cuyo caso se introduce el 2do molar temporario hacia adentro y su cara oclusal queda a nivel mas bajo que el resto de las piezas dentarias con respecto a la línea de la oclusión. Puede ocasionar anquilosis alveolo-dentaria, y luego reabsorción dentinaria idiopática.

LOBODONTIA

Es una anomalía de tamaño y número, que se caracteriza por caninos inferiores muy grandes y agenesia de los Incisivos inferiores en lugar de los cuales aparecen cuatro Premolares.

ANOMALÍAS DE POSICIÓN

Son todos aquellos trastornos, por lo general congénitos caracterizado porque una o varias piezas dentarias no han respetado la dirección normal de erupción, o han erupcionado en sitios que no son los habituales o que han adoptado una postura distinta. Pueden asociarse con apiñamientos o diastemas, que alteran la oclusión.

Los maxilares pueden ser: EUGNATICOS (normales) o DISNATICOS (mal desarrollados), como en el raquitismo que provocan mordidas abiertas y en la acromegalia: mordidas invertidas.

ANOMALÍAS DE DESVIACIÓN

Es una anomalía que se presenta con elementos dentarios desviados de su posición normal, erupcionando en la arcada, sobre los rebordes alveolares. Frecuente en la serie permanente Se clasifican según su localización:

- Vestíbulo-desviación
- Palato/linguo-desviación
- Latero/mesio-desviación
- Latero/disto-desviación

Etiología:

Enfermedades Sistémicas:
Patologías óseas- raquitismo
Enfermedades Virósicas

Factores locales:

- Mal posición de gérmenes
- Falta de espacio
- Dientes supernumerarios o incluidos (3ros M) tumores
- Persistencia de elementos temporarios
- Extracciones prematuras
- Frenillo hiperplásico
- Macroglosia
- Macroqueilia
- Herencia cruzada
- Paladar ojival y atrésico.

Hábitos perjudiciales

- Uso prolongado del biberón o Chupete
- Succión del dedo u otros objetos
- Presión lingual
- Respirador bucal
- Deglución atípica

Las alteraciones de los maxilares que puede acompañar estas anomalías son: Prognatismo, progenie, mordida abierta o cerrada, mordida cruzada o invertida y mordida borde a borde.

ANOMALIAS DE VERSIÓN, GIRO O INCLINACIÓN

Es una anomalía que se presenta por rotación de elementos dentarios.

Se clasifican según su rotación:

- Vestíbulo - rotación
- Palato/linguo- rotación
- Mesio- rotación
- Disto- rotación

GIROVERSIÓN (TORSIVERSIÓN)

Es una anomalía que se presenta con rotación del elemento sobre su eje mayor. Se presenta con mayor frecuencia en incisivos centrales y laterales superiores, así como en supernumerarios.

Etiología:

Obstáculos mecánicos durante la erupción

Posición defectuosa de los gérmenes

Herencia

Se Clasifican en:

- mesio- giroversión
- disto- giroversión
- diente girado (180°) rotación completa.

INVERSIÓN

Es una anomalía, muy poco frecuente, en la cual un elemento dentario presenta una ubicación intraósea en los maxilares con la raíz enfocando hacia el resto de las piezas dentarias y la corona al interior del hueso, el elemento esta dado vuelta (diente anastrófico).

Frecuencia: dientes supernumerarios, 3ros Molares, dientes incluidos y retenidos.

ANOMALÍA DE SITIO

Es una anomalía que se caracteriza porque el elemento erupciona en lugares no habituales. Las verdaderas anomalías son:

- **TRANSPOSICIÓN DENTARIA**

Cambio recíproco en el sitio de erupción de las piezas dentarias contiguas con similar cronología de la erupción, afecta al canino y al 1er premolar superior. Los cuales aparecen cambiados y generalmente con alguna desviación. La etiología se debe al entrecruzamiento de cordones foliculares.

- **DISTOPÍA**

Son elementos que erupcionan fuera del reborde alveolar, pero dentro de la cavidad bucal (dientes ectópicos)

- **HETEROTOPÍA**

El diente erupciona en lugares alejados de la cavidad bucal por migración del folículo o génesis de dientes supernumerarios en sitios no habituales, como por ej: en la fosa Pterigomaxilar, silla turca, etc. No se debe confundir con los que aparecen en teratomas

ANOMALÍA DE ESTRUCTURA

Son todas aquellas anomalías caracterizadas por una alteración o defecto en la morfología de los tejidos dentarios.

HIPOPLASIA ADAMANTINA

Es una anomalía de estructura que se caracteriza por un déficit cuanti y cualitativo en el esmalte dentario, acompañándose a veces de un desarrollo anormal de la dentina. Se caracteriza por alteraciones morfo-estructurales del tejido adamantino y/o dentinario (a veces en el cemento) con cambios también en la morfología, volumen y color de los tejidos dentarios.

Frecuencia: en la serie permanente, aunque en la dentición temporaria cuando aparece son mas intensas, en el esmalte postnatal y presenta doble anillo neonatal con estrías notorias y pigmentadas en la dentina. En niños prematuros, con ictericia hemolítica del recién nacido, a veces relacionada con desnutrición grave, administración de tetraciclinas, traumas quirúrgicos, labio leporino y/o paladar fisurado.

Etiología

Causas sistémicas

- Alteraciones del metabolismo del Ca y de la Vitamina D.
- Alteraciones relacionadas con paratiroides
- Déficit nutricio
- Transtornos gastrointestinales graves
- Fiebres eruptivas (sarampión, varicela, rubeola, escarlatina y difteria)
- Enfermedades crónicas: síndrome nefrótico, lesiones cerebrales, alergias congénitas
- Administración de Tetraciclina en la etapa de formación dentaria

- Radiaciones
- Causas locales

- Traumatismos directos o indirectos
- Inflamaciones y/o infecciones de elementos temporarios

-Causa sifilítica (congénita, temprana o tardía)

-Causas hereditarias (afecta ambas denticiones, interesa a esmalte y dentina, pudiendo alterar su orientación).

Patogenia:

Por colapso de matriz dentinaria, vacuolización y necrosis de los ameloblastos, insuficiente maduración y calcificación de la matriz.

Hay que tener en cuenta la intensidad de la noxa. Son graves en el tercio incisal de la corona y son más notorias en las caras vestibulares y guardan una simetría a distintos niveles.

Macroscopía

- Pequeñas depresiones o excavaciones no evolutivas
- Fondo rugoso y bordes nítidos
- Muy pigmentado, parduzco.

Histología: los tejidos se presentan inmaduros (hipocalcificados)

Esmalte

En los preparados por desgaste se observa una excavación en forma de V o cuña, resultante de la menor formación de tejido adamantino. Presenta dos vertientes y un vértice.

- Vertiente incisal es recta se continua con el esmalte normal y no presenta prácticamente modificaciones estructurales.
- Vertiente Gingival: redondeada, recibe el nombre de rodete de Magitot, es donde la anomalía alcanza la mayor intensidad. Las estrías de Retzius, presentan desviación o curvatura; y se ve más pigmentado. Representa una gran periquematia.
- Del vértice de excavación parte una línea pigmentada que separa las vertientes, se designa como línea de interrupción o de injuria, se trata de una Estría de Retzius gigante.

Dentina

Con frecuencia se observan espacios interglobulares de Czermack que se disponen en hilera.

HIPOPLASIAS TÍPICAS:

Las formas más atenuadas coinciden con las perinquimatis (dientes malacóticos)

- fosa
- surco

- escalera
- superficie

Molar en panal de miel o de Tomes

- Hipoplasia típica en superficie
- Graves alteraciones en los dos tercios coronarios, separados por un surco del resto de la corona (presencia de fosas, surcos y excavaciones con fondo rugoso)
- Aparece en 1ros Molares
- Simétrico
- Color amarillo pajizo
- Etiología: causa sistémica (por déficit de vitamina A, C y D).

HIPOPLASIAS ATÍPICAS:

• **Diente de Horner**

- presenta un surco hipoplásico (único de profundidad y localización variable)
- es simétrico
- etiología (causa local traumática)

• **Diente de Turner**

- presenta corona malformada tamaño pequeño y parduzco
- ausencia parcial de Esmalte oclusal y a veces proximal
- cubierto principalmente por osteocemento atípico
- frecuencia: premolares, incisivos y caninos permanentes
- asimétrico
- etiología: causas locales (infección periapical de temporarios, el pus daña el ameloblasto impidiendo la formación de esmalte y a veces afecta el saco dentario)

• **Diente en clavo de olor**

- aplasia de borde libre
- presenta un surco que separa la hipoplasia del resto de la corona
- posee una cúpula en su corona
- frecuencia: incisivos, caninos y 1ros molares
- simétrico
- etiología: causa sistémica (fiebre exantémica)

SIFILÍTICAS (el treponema Pallidum interfiere con el metabolismo de los ameloblastos)

Diente de Hutchinson

- Corona malformada: estrechos en sentido mesio-distal (diente con forma de barril, trapezoidal o en destornillador)
- Aplasia del lóbulo medio
- Bordes muy convexos, caras proximales hacia incisal.
- Presencia de diastemas
- Lesión de los bordes libres (Esmalte hipocalcificado, escotadura incisal semilunar)
- Simétrico
- Frecuencia: incisivo central superior, incisivo central y lateral inferior (generalmente se acompaña de agenesia del incisivo lateral superior)

Molar moriforme y molar en capullo

- a) corona malformada: caras convergentes hacia oclusal.
- b) aplasia cuspídea
- c) aspecto comprimido o estrangulado
- d) presencia de eminencias o tuberosidades cuspídeas
- e) simétrico
- f) frecuencia: 1ros Molares

Diente en escudo

- a) corona mal formada
- b) borde incisales puntiformes (diente de Tiburón)
- c) Simétrico
- d) Frecuencia: 1ros Molares

Las hipoplasias causadas por sífilis congénita pueden ir acompañadas de secuelas dentomaxilares y óseas, aparecer en la etapa tardía y formar parte de la tétrada sífilica constituida por:

- 1) Queratitis intersticial (ceguera)
- 2) Otitis media (sordera)
- 3) Hipoplasias adamantinas
- 4) Hidroartrosis bilateral de las rodillas

HIPOPLASIAS HEREDITARIAS:

AMELOGÉNESIS IMPERFECTA

Es una anomalía de estructura en la cual actúan factores genéticos mientras dura el proceso de amelogénesis. Formada por un grupo heterogéneo de alteraciones, que pueden afectar a todas las piezas dentarias y a ambas denticiones.

Se produce en grandes porciones de esmalte, y en todos los casos se forman dentinas escleróticas opaca y translúcida.

Pueden ser:

- Autosómico Dominante (AD)
- Autosómico Recesivo (AR)
- Ligado al sexo -Dominante
- Ligado al sexo -Recesivo

Según la clasificación de Witkop-Sauk se encuentran las siguientes variantes:

HIPOPLÁSICA: punteada (Autosómica Dominante); local (AD); Lisa (AD); Rugosa (AD); Rugosa (Autosómica Recesiva); Lisa (Dominante asociada al cromosoma X). El esmalte es mas delgado que lo normal. La radiodensidad (RX) es mayor a la dentina.

HIPOCALCIFICADA (Autosómica dominante y Autosómica recesiva). El espesor del esmalte es normal pero mas blando y menos radiodenso que la dentina.

HIPOMADURACIÓN: Hipomaduración- hipoplásico con taurodontismo (Autosómica

Dominante); Recesiva ligada al cromosoma X; Pigmentaria (Autosómica Recesiva) y dientes en gorro de nieve. En éstos, el esmalte es de espesor normal pero no así la dureza y translucidez. La radiodensidad del esmalte es semejante a la de la dentina.

Tipos:

- HIPOPLÁSICA

- Hay formación defectuosa de la matriz y en casos graves, puede haber aplasia del esmalte
- Alteraciones de la forma en el elemento, con dureza normal y translucidez disminuida.
- El espesor del esmalte puede estar disminuido, la superficie lisa o con surcos verticales y paralelos.
- Color marón parduzco
- Susceptibles al desgaste, caries y fracturas
- A veces la estructura prismática es normal y presenta aspecto vidrioso.
- Patrones hereditarios:
 - Autosómico dominante
 - Autosómico recesivo
 - Ligado al sexo—dominante recesivo

Tratamiento: estético con coronas o restauraciones estéticas.

- HIPOCALCIFICACIÓN O HIPOMINERALIZACIÓN

- Provocada por un transtorno durante la etapa de la calcificación, no hay alteración de la matriz adamantina
- El esmalte presenta espesor y forma normales, pero con manchas blancas opacas, sobre las caras vestibulares que se ven tanto húmedos como secos, se confunde con Fluorosis leve y con caries incipientes
- Se pueden pigmentar rápidamente y desprender. Color amarillento a marrón oscuro.
- El esmalte es muy débil y propenso a la atrición, pero no a la caries.
- Patrones hereditarios:
 - Autosómico dominante/ Autosómico recesivo

Tratamiento: la fluoración es muy efectiva.

- HIPOMADURACIÓN

- El diente presenta aspecto normal, con mancha blanco cretácea en el borde incisal o cúspides (en “gorro de nieve”) de los 1ros molares permanentes
- Se afecta en forma marcada con la atrición
- Se debe hacer diagnóstico diferencial con caries incipiente: cuando el diente esta húmedo recubierto por saliva o placa, la mancha blanco cretácea no desaparece a diferencia de la de la caries. Además la mancha no evoluciona.

Tratamiento: Fluoración.

DISPLASIA DE LA DENTINA: Hipoplasia dentinarias hereditaria:

DENTINOGENESIS IMPERFECTA:

Se produce por factores genéticos que actúan durante el proceso de dentinogénesis, sin afectar la amelogénesis. Afecta ambas denticiones y es mas frecuente que la amelogénesis imperfecta (2:1) Puede afectara a varios miembros de una familia. Todas sus variedades son autosómicas dominantes.

TIPO I: DENTINA OPALESCENTE HEREDITARIA ASOCIADA A OSTEOGÉNESIS IMPERFECTA

- Los elementos dentarios presentan un color gris azulado, con translucidez normal.
- Tienen forma y tamaño normal, pero los premolares y molares tienden a poseer coronas cortas y bulbosas, raíces cortas y estrangulamiento en el cuello (forma de tulipán). Las raíces pueden fracturarse y los ápices no están bien calcificados.
- Propensos a la atrición, se desgastan hasta el nivel de encía y se fracturan, pero tienen menos susceptibilidad a caries.
- En radiografías se ven cámaras y conductos obliterados
- Su sensibilidad esta disminuida

Histología:

- 1) esmalte normal
- 2) dentina (blanda, con alto contenido en agua) presenta aspecto normal cerca de la conexión amelo-dentinaria, en profundidad presenta disminución de conductillos y mayor cantidad de espacios de Czermack y matriz imperfecta.
- 3) conexión amelo-dentinaria lisa, lo que provoca desprendimiento del Esmalte
- 4) cámara pulpar con obliteraciones cálcicas.

Se presenta asociada a **Osteogénesis imperfecta o enfermedad de Lobstein** cuyas variedades y características son:

- Fracturas prenatales (mueren al nacer)
- Retraso en el crecimiento, fracturas múltiples, escleróticas azules, escoliosis, trastornos auditivos y **dentinogénesis imperfecta**.
- Posnatal: estatura normal, fragilidad ósea, **dentinogénesis imperfecta**

Tipo II: DENTINA OPALESCENTE HEREDITARIA

- Presenta las mismas manifestaciones clínicas y aspecto histológico que la tipo I
- No se asocia con osteogénesis imperfecta.

Tipo III: DIENTES EN CASCARA, DIENTE EN CONCHA O DIENTE DE RUSHTON

- Es poco frecuente
- Mas grave en dentición temporaria
- Radiográficamente se observan cámaras pulpares amplias y delgadas capas de de esmalte y dentina. Tienen raíces.
- Propensos a caries, fracturas y procesos apicales. Se exfolian rápidamente.

DISPLASIA DE LA DENTINA

Son alteraciones hereditarias que se transmiten en forma autosómica dominante.

a) Tipo I o radicular: afecta a dos denticiones, presenta color y forma anormales. Las raíces son muy cortas y los ápices abiertos. La cámara pulpar es de tamaño normal o más amplia; los dientes son propensos a caries y a procesos periapicales. La pulpa es muy vascularizada.

b) Tipo II o coronaria: en temporarios afecta la forma y color del elemento dentario mientras que en los permanentes la forma y color es normal aunque puede presentar un tinte gris azulado.

Presenta cámaras pulpares y conductos obliterados, raíces cortas, forma de cardo con el cuello estrecho.

Se desgasta con la atrición pero es resistente a la caries.

Histología:

- Presenta esmalte normal
- Conexión amelo-dentinaria lisa
- Conductillos anchos irregulares
- Abundantes espacios interglobulares de Czermack

DISPLASIA DE CAPDEPONT

Es una anomalía de estructura autonómica dominante, la cual presenta dentina displásica.

- a) Afecta ambas denticiones, pero es mas frecuente en temporarios
- b) Diente acampanados con forma de cardo, cuello estrangulado, propensos al desgastes
- c) Se parecen a los caramelos o chupetines de miel desgastados
- d) Poca sensibilidad a los cambios térmicos

Histología

- Dentina interglobular de aspecto lacunar o areolar
- Conductillos de disposición arborescente
- Cámaras pulpares estrechas con depósitos cálcicos
- Esmalte normal.
- Cemento con muescas y rarefacciones
- Conexión amelo-dentinaria lisa

ODONTODISPLASIA REGIONAL

Son anomalías de estructuras que afectan a todos los tejidos dentarios.

Se llaman también Odontogénesis imperfecta o Dientes Fantasmas.

- a) afecta a ambas denticiones, siendo mas frecuente en permanentes.
- b) etiología desconocida
- c) radiográficamente se ve el contorno de los elementos dentarios, un hilo de calcificación de cada uno de los tejidos, con alteraciones estructurales de los mismos. No confundir con quistes.
- d) Es unilateral.
- e) Frecuencia: incisivo central e incisivo lateral superior, generalmente, quedan retenidos, y 1ros molares.

Tratamiento: con prótesis

MELANODONCIA DE BELTRAMI

- a) Frecuente en dientes temporarios
- b) Los elementos son cortos y negruzcos
- c) Asociadas con avitaminosis y déficit de proteínas
- d) Se desgastan que quedan restos radiculares, con caries rampantes

CALCINOSIS DENTARIA

- a) Hay calcificaciones prematuras en la papila dentaria, por lo tanto se presentan cámaras y conductos obliterados.
- b) Se observan raíces cortas por incompleto desarrollo radicular.
- c) Muy rara, asociada a la osteopetrosis o enfermedad de Albers Schomberg.

VASODENTINA:

- a) Hay vasos sanguíneos incluidos en dentinas por fallas en la calcificación.
- b) El diente erupciona con porciones de papila no calcificada, a veces rodeada de predentina.

FLUOROSIS (DIENTE VETEADO): (diente moteado o abigarrado)

Se caracteriza por un aumento en la **permeabilidad** del esmalte ocasionada por un exceso de flúor en las aguas de bebida, por lo tanto es una patología regional. También puede darse por la ingesta de alimentos con exceso de flúor. (Ejemplo: mariscos, te, yerba, mate); a veces asociada a avitaminosis D y trastornos en el metabolismo del flúor.

Aparece en la Pampa, sur de Córdoba, (Bell Ville), Santa Fe y oeste de Buenos Aires. También hay zonas vetógenas en grupo de poblaciones mundiales (China, Rusia).

Frecuencia:

Dentición permanente.

A veces en el segundo molar temporario (el flúor no atraviesa la placenta).

Patogenia: las lesiones son simétricas.

- a) Esmalte permeable sub cortical (provocado por el exceso de flúor).
- b) Pigmentación marrón amarillento: dada por la pardina o brownina (pigmento endógeno de naturaleza orgánica) que se encuentra dentro del prisma del esmalte y se descompone por acción de los rayos solares (rayos ultravioletas) y la desecación (provoca las "líneas de la sonrisa").
- c) Cambio de forma de elemento dentario por excavaciones, desmoronamiento, estriaciones longitudinales u otros defectos hipoplásicos (sobre todo en los casos graves)

La Fluorosis nunca afecta la dentina por que no llega a la conexión amelo-dentinaria (salvo a nivel cervical por menor espesor de esmalte).

EL FLUOR NO PRODUCE LA PIGMENTACIÓN SINO HIPOPLASIA A NIVEL DE ESMALTE SUBCORTICAL, TORNÁNDOLO PERMEABLE.

Afecta la calcificación y por lo tanto la estructura química de los tejidos dentarios. El flúor en condiciones y cantidades normales (1mg/litro de agua o 1ppm) se incorpora a la hidroxiapatita y forma la F-hidroxiapatita (por intercambio de un grupo oxidrilo), que aumenta la resistencia del esmalte.

Pero, en proporciones altas el flúor produce saturación de la hidroxiapatita y provoca las siguientes alteraciones:

- a) Destruye sustancia interprimática: desmoronamiento de prismas (Fluorosis grave), consecuencia del aflojamiento y debilidad de los mismos.
- b) Altera el factor de cristalización: prismas sin madurar (porosos y globulosos por la presencia de cristales irregulares).
- c) Quelación o secuestro de sales: trastorno en la proporción de calcio, magnesio y CO₃ (produce prismas hipocalcificados y permeables).
- d) Alteración de la parte orgánica y trastorno en los ameloblastos.
- e) La sustitución de radicales y oxidrilos (fluoropatita)
- f) El exceso de flúor afecta los huesos y puede existir una intoxicación fluorótica crónica con afectación de vísceras (enfemedad de Darmous).

Los dientes con fluorosis no son propensos a caries y si estas se producen son agudas, (sobre todo en fluorosis grave).

Macroscopía:

- Mancha opaca, color blanco o marrón.
 - Manchas o vetas, horizontales al eje mayor del diente, variables.
 - Se ubican en caras vestibulares o palatinas: respetan los puntos de contacto.
 - Excavaciones, depresiones o surcos transversales.
 - Siguen la "línea de la sonrisa", se refiere a la disposición de las vetas.
- a) Elementos superiores anteriores: en la cara vestibular, cerca del borde incisal, cuyo límite es convexo hacia incisal.
 - b) Elementos inferiores anteriores: en la cara vestibular, cerca del borde incisal cuyo límite es recto.
 - c) Caninos: puntas.
 - d) Premolares y molares: cara oclusal.
 - e) En casos muy graves pueden existir vetas en las caras palatinas. Respetan los puntos de contacto.
 - f) En los Fluorosis leves y moderados se ve alterado el período de la calcificación dentaria mientras que en las graves se ve afectado también el período de la formación de la matriz adamantina.

Tipos:

LEVE

Concentración de flúor: 1-2 mg/l ó ppm en el agua.

Edad: hasta los 3 años.

Afecta la calcificación de los elementos (no a su forma y volumen).

Aparecen manchas blanco-cretáceas sobre el elemento dentario en forma de nubes o estrías. Guardan una característica: SIMETRÍA.

Superficie lustrosa.

Esmalte permeable: 300 micras de espesor.

Histología.

No afecta la zona cortical.

Zona permeable TRANSLÚCIDA (uniforme).

Presenta “mechones de barba”, son estriaciones de esmalte impermeable que afectan la zona translúcida, que son engrosamientos y entrecruzamientos de prismas.

Esmalte normal impermeable.

MODERADO

Concentración de flúor: 2-3,5 mg/l ó ppm de agua.

Edad: hasta los 5 años.

Afecta la calcificación de dientes.

No hay alteración de la forma y volumen del diente.

Aparecen vetas amarillas parduzcas, simétricas.

Esmalte permeable, 650 micra de espesor.

La zona cortical puede estar levemente afectada o no.

Histología.

Zona pigmentada (comienza a notarse, extremo de prisma y vaina en contacto con el exterior).

Zona translúcida (permeable).

Esmalte normal impermeable.

También las zonas permeables pueden estar surcadas por “mechones de barba”.

GRAVE: El aumento en la severidad de los cambios macroscópicos es resultado de un incremento progresivo en el tamaño y grado de la porosidad del esmalte hipomineralizado.

Concentración de flúor: 3,5 a 5 mg/l ó ppm.

Edad: hasta 7 años.

Afecta la formación de la matriz orgánica y la calcificación de dientes y huesos: produce la enfermedad de Darnous (osteoesclerosis, en proporciones mayores de 5 mg/l), los huesos son propensos a fracturas y hay alteraciones renales, hepáticas y medulares.

Histológicamente:

- a) Dos zonas permeables:
 - pigmentada o grisácea.
 - translúcida (no uniformes).
- b) Zonas limítrofes (de transición).
- c) Estructuras impermeables variables:
 - cúpula de resistencia: son engrosamiento de esmalte normal que van de la zona de transición a la zona translúcida.
 - permeabilizaciones subterráneas.
- d) Esmalte normal impermeable.

Es una anomalía muy rara en la serie temporaria por que la placenta resguarda el feto de los agentes mórbidos; el flúor casi no atraviesa la placenta como las tetraciclinas y además el bebé tiene la alimentación mas láctea o toma agua no fluorada. Solo se da en el segundo molar temporario por que es el último que calcifica (según Erasquin)

HIPOPLASIA RADICULAR.

Diente de las raíces segmentadas: en la dentina se observan abundantes espacios interglobulares de Czermack, que van de la cara vestibular a la palatina de la raíz, a veces en hilera o a diferentes alturas. El cemento puede estar afectado.

La zona de hipocalcificación es propensa a la fractura de raíces durante las extracciones dentarias.

ALTERACIONES EN EL COLOR.

Manchas endógenas: producida por sustancias de la circulación, causa sistémica, que actúa durante el desarrollo dentario. Puede comprometer esmalte y/o dentina. Son difíciles de ser tratadas.

Congénitas: dentinogénesis imperfecta. Fluorosis dental.

Adquiridas: pre-eruptivas: tetraciclinas, eritoblastosis fetal.

Porfiria congénitas, atresia biliar,
Hepatitis neo-natal.

post-eruptivas: tetraciclinas, caries, traumatismos.

Por necrosis, atrofas seniles por obliteración, de la cámara pulpar, iatrogenia.

Manchas exógenas: pueden ser removidas por microabrasivos o sustancias blanqueadoras. Café, té, tabaco, bacterias cromógenas de placa bacteriana, medicamentos eliminados por saliva, bebidas o alimentos con colorantes artificiales, pigmentos hemáticos.

PIGMENTACIONES POR TETRACICLINAS:

Los antibióticos como las tetraciclinas se depositan en los dientes y en los huesos durante la actividad metabólica y durante la calcificación dentaria. Las tetraciclinas administradas a la mujer embarazada puede atravesar la placenta y los dientes deciduos pueden ser manchados desde el sexto mes de vida intrauterina hasta el décimo mes de vida. También durante la lactancia puede pigmentar los dientes temporarios. Si en la primera infancia se suministran

tetraciclinas, los dientes permanentes pueden ser manchados desde el séptimo mes hasta el séptimo u octavo año de vida.

Se recomienda evitar la administración de la tetraciclina durante la calcificación dentaria, teniendo en cuenta edad, tiempo y dosis, pues a altas dosis puede producir hipoplasias adamantinas. Probablemente esto ocurre por un mecanismo de Quelación, en el cual la molécula de tetraciclina se fija al calcio del diente y se incorpora al cristal de hidroxapatita hasta su mineralización. El esmalte incorpora poca tetraciclina, excepto en caso severo de hipoplasia.

Más frecuentemente la mancha se deposita a lo largo de las líneas incrementales de la dentina y adoptan una fluorescencia de color amarillo brillante a la luz ultravioleta. Este es el único medio de diagnóstico clínico, aprovechando la propiedad de fluorescencia que tiene este antibiótico.

Los dientes son menos translúcidos, sin defecto de morfología normal pero con cambio de color amarillo oscuro a gris oscuro o marrón grisáceo. Los dientes más afectados son los anteriores por estar más expuestos a la luz solar, que produce cambio de oxidación con pérdida en la calidad de fluorescencia.

4 grados de pigmentación:

- I. Pigmentación mínima, amarillo claro o gris claro o marrón claro, confinada uniformemente a los bordes incisales de los dientes anteriores, con buen pronóstico para el blanqueamiento.
- II. Mayor pigmentación de tonalidad amarillo profundo al color marrón gris, y más extensa, requiere más sesiones clínicas para el blanqueamiento.
- III. Son pigmentaciones más difusas y profundas de color azulado o gris oscuro, con presencia de bandas bien demarcadas. No es favorable el pronóstico para el blanqueamiento.
- IV. Son pigmentaciones graves y muy oscuras y de peor pronóstico para el blanqueamiento, inclusive se debe recurrir a endodoncia y restauración estética (carillas de porcelana).

Eritroblastosis fetal: debido a la hemólisis de eritrocitos fetales por los anticuerpos maternos (incompatibilidad RH negativo), los productos de desintegración de la sangre (bilirrubina) otorgan un color verde a café a los dientes temporarios.

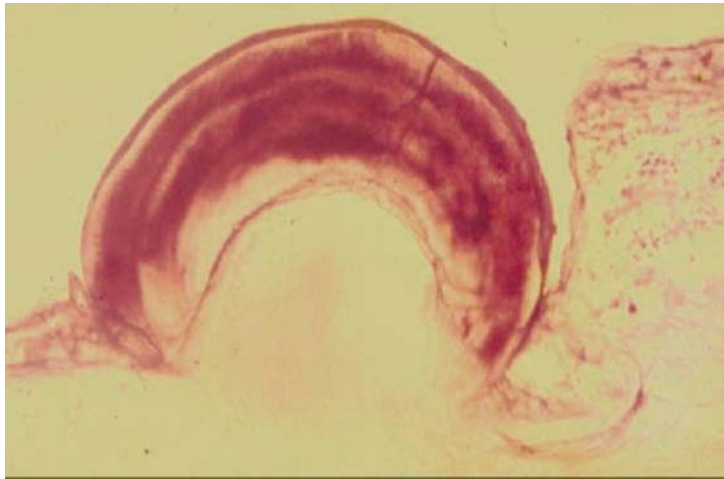
Porfiria congénita: por errores innatos del metabolismo produce una coloración roja a café y las piezas dentarias en formación tienen fluorescencia roja con luz ultravioleta y va acompañada de coloración roja en la orina.

Atresia biliar produce pigmentación verdosa en los dientes deciduos y la hepatitis neo natal, un color amarillento café. La bilirrubina puede incorporarse a la dentina y al esmalte en el desarrollo.

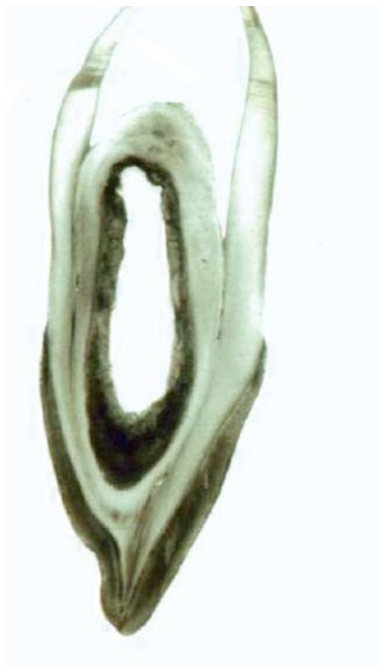

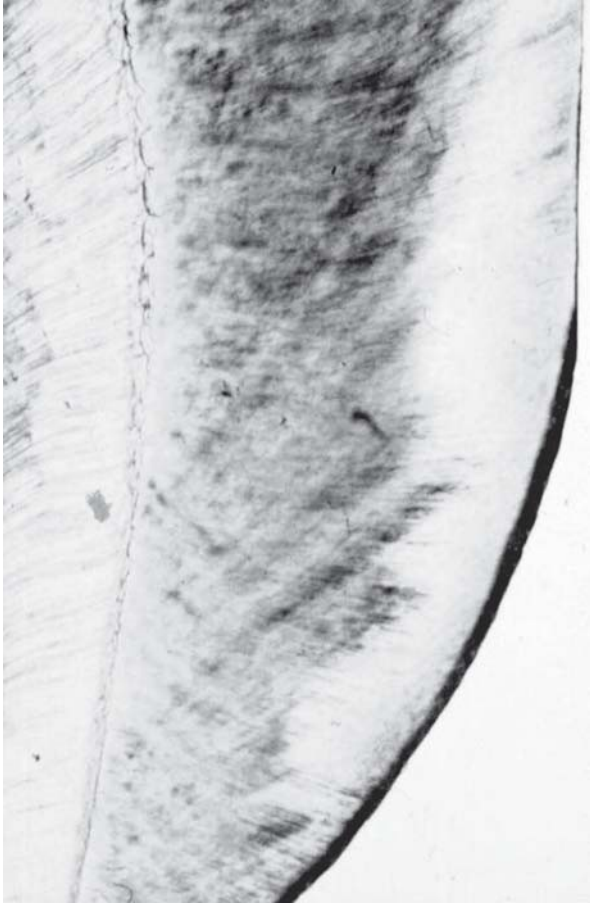poplasia adamantina.

Dens in dente.



Perla amelodentinaria.





Veteado moderado.

Lesiones Dentarias Adquiridas

Introducción

La mayor frecuencia de lesiones adquiridas dentarias son los traumatismos causados por accidentes o por maltrato (que ha crecido en las últimas décadas). Como odontólogos debemos estar preparados para prevenir, detectar tempranamente las lesiones intraorales y conocer tanto su diagnóstico diferencial como su evolución. Con el auge de las distintas técnicas de blanqueamiento, también han surgido reabsorciones cervicales a nivel radicular causadas por iatrogenia o mal uso de sustancias blanqueadoras.

Las lesiones dentarias adquiridas de las piezas dentarias, son aquellas que acontecen una vez que las mismas han realizado su erupción activa y contactan con sus antagonistas.

Causas:

- a) factores físicos
- b) radiaciones.
- c) químicos.
- d) cuerpos extraños.

Lesiones traumáticas: Son pérdidas de sustancia de los tejidos duros del diente por acción local, que puede ser lenta, gradual, progresiva, persistente y paulatina, provocada por desgaste o fricción (abrasiones), o bien, puede ser rápida, brusca, violenta, espontánea o por debilitamiento previo (fracturas).

ABRASIONES: son lesiones adquiridas caracterizadas por la pérdida de tejidos duros del diente, ocasionadas por traumatismos lentos, prolongados y persistentes.

ABRASIONES:

- a) Fisiológica o Atrición.

Se produce por desgaste lento, gradual y fisiológico de los tejidos duros dentarios, especialmente esmalte y dentina durante la masticación. En una mordida normal la atrición se localiza principalmente en bordes incisales de incisivos y caninos superiores, caras palatinas de incisivos superiores, caras vestibulares de incisivos inferiores, vertientes cuspídeas de molares y premolares y caras proximales de todas las piezas excepto cara distal de los terceros molares. En la dentición temporaria se da en los bordes incisales por la característica mordida borde aborde que presentan la mayoría de los niños.

Consecuencias:

- a) producen modificaciones morfológicas en los elementos dentarios con pérdida de los detalles anatómicos.
- b) afecta la relación del diente con su antagonista y con sus vecinos.
- c) lleva a la formación de facetas de contacto, por desgaste de los puntos de contacto, disminución del diámetro mesio distal e impactación de alimentos.
- d) lleva a la pérdida de la dimensión vertical y de la relación céntrica.
- e) afecta todo el sistema estomatognático con alteración de la articulación témporo-mandibular.

La atrición se encuentra acentuada por diversas causas:

- a) sobremordidas exageradas pueden provocar retracción de la mucosa palatina e interesar la raíz ocasionando el desgaste del cemento.
- b) las malposiciones dentarias dan lugar a contactos prematuros.
- c) mordidas invertidas o cruzadas.
- d) bruxismo
- e) debilitamiento de los tejidos dentarios por diversas causas (elementos con fluorosis, amelogénesis y dentinogénesis imperfecta).
- f) malos hábitos.
- g) dientes remanentes: por extracción de piezas dentarias posteriores se observan desgastes muy marcados en los dientes anteriores.

Cuando la atrición se produce por estas causas es más extensa y más profunda, pudiendo observarse a cualquier edad, en elementos temporarios y permanentes en cualquier cara del diente y en diversos sitios presentando facetas mas estrechas en incisivos que en molares.

CARACTERÍSTICAS MACROSCÓPICAS:

La superficie abrasionada se aprecia lisa, brillante, pulida, dura no penetrable por el explorador, casi no presenta pigmentación ni sensibilidad debido a una reacción pulpar positiva bien manifiesta. La zona abrasionada posee forma circular y según los tejidos que afecta se observan círculos concéntricos dentro de ellas.

Abrasión adamantina: se visualiza con un círculo blanco.

Abrasión amelodentinaria: un círculo blanco externo y uno interno amarillento más deprimido.

Abrasión amelo- dentino-dentina terciaria: se visualiza un círculo blanco externo, uno medio de color amarillento y otro interno parduzco.

CARACTERÍSTICAS HISTOLÓGICAS

En un corte por desgaste, el esmalte presenta una superficie convexa cuyos prismas tienen un aspecto como si hubiesen sido cortados a bisel. La dentina de superficie es algo cóncava en forma de copa, con los conductillos como cortados por una navaja. Se registra una reacción pulpar con remineralización de dentinas escleróticas (opaca y translúcida) y dentina de neoformación que deforma a la cámara pulpar. En la raíz puede producirse hipercementosis.

ABRASIÓN QUÍMICA FÍSICA (abrasión química):

Es la consecuencia de la desmineralización del esmalte (causas químicas), más la acción del cepillado, dentífricos o alimentos abrasivos (causas físicas).

Localización y frecuencia:

Se localiza en la zona gingivovestibular de incisivos, caninos y premolares superiores, primeros, segundos molares y elementos dentarios inferiores.

Afecta principalmente a personas entre los 20 y 30 años de edad y en personas mayores con retracción gingival.

ETIOPATOGENIA: la acción de agentes químicos (alimentos ácidos, regurgitadores, bulímicos) provocan la descalcificación del tejido, a la cual se le suma el uso de un cepillo dental con cerdas duras o el empleo de malas técnicas de cepillado; en personas con vómitos o regurgitaciones frecuentes (bulímicos) se va erosionando la sustancia interprismática produciendo de esta forma una pérdida de sustancia o auténtica erosión.

En el mismo sentido puede influir el tropismo salival afectado por mecanismos neurógenos que producen saliva con un pH ácido.

Este tipo de abrasiones puede presentar diferentes morfologías, la superficie de este tipo de abrasiones es lisa, dura, brillante y pulida.

CARACTERÍSTICAS MACROSCÓPICAS:

- a) Forma de cuchara: es oval de frente y cóncavo al corte.
- b) Forma de amplia superficie: afecta más al elemento en sentido transversal no llegando a bordes incisales ni a caras proximales.
- c) Forma de cuña o cuneiforme: **milolísis** que presenta primero una angulación de 45°, luego la vertiente cervical se hace perpendicular al eje largo del diente mientras que la apical o cementaria es oblicua.

CARACTERÍSTICAS MICROSCÓPICAS:

La abrasión químico-física puede ser amelo-dentinaria, amelo-cementaria o amelo-cemento-dentinaria según los tejidos que afecta.

Presenta dentina terciaria de neoformación y esclerótica, obliteraciones cálcicas en conductos radiculares y lesiones degenerativas en los odontoblastos. Afecta al cemento en forma de pequeñas delaminaciones por la retracción gingival y en personas mayores del lado opuesto a la abrasión, una hipercementosis.

Primero se produce la descalcificación de la sustancia interprismática y luego aflojamiento de los prismas excavados en los extremos, provocando esto, su posterior desmoronamiento.

PATOGENIA: primero se ve una rugosidad, luego se advierten zonas blanco cretáceas que no se aprecian húmedas con la saliva (son zonas descalcificadas, hiperestésicas y sensibles al frío), y por último se aprecia la superficie abrasionada con su respectiva pérdida de sustancia.

EROSIÓN O ABRASIÓN QUÍMICA PURA:

Es producida por desmineralización de la estructura dentaria como resultado de la acción química de compuestos ácidos, los cuales pueden ser de origen endógeno u exógeno.

ORIGEN EXÓGENO:

- 1) alimenticios: jugos de frutas cítricas, bebidas ácidas, medicación de acción atropínica, aplicación de distintas soluciones ácidas sobre los dientes.
- 2) profesionales: obreros que trabajan con amoníaco, pipetas de laboratorios químicos.

ORIGEN ENDÓGENO: pacientes con frecuentes vómitos ácidos, regurgitadores, disminución de la secreción salival y saliva ácida.

FRECUENCIA: se presenta en el tercio gingival de la cara vestibular de dientes anterosuperiores y a veces en la cara lingual de dientes anteriores o en cualquier sector de la corona, afecta principalmente al esmalte pudiendo en casos severos afectar la dentina.

Aspecto macroscópico:

- 1) formación de puntos blancos con la superficie del esmalte que se presenta intacta y dura.
- 2) aparece una faceta poco profunda.
- 3) se producen excavaciones periféricas con bordes cortantes y definidos.

El esmalte vecino aparece normal al igual que la dentina. La lesión se presenta como una mancha blanco cretácea que se enmascara con la saliva, luego toma un color amarillento y después negruzco.

Aspecto microscópico: la lesión puede presentar fositas en forma de panal, que corresponden al extremo de un prisma. Si es de acción muy lenta, puede haber proceso reparativo físico-químico sobre la superficie de las fositas. Luego se observan descalcificaciones de la sustancia interprismática, excavación de los prismas debilitados y desmoronamiento de los mismos.

ABRASIÓN TRAUMÁTICA O POR CUERPO EXTRAÑO:

Se produce por desgaste lento de los tejidos duros del diente producido por un cuerpo extraño.

Se localiza en la zona gingivo-vestibular, gingivo-palatino o en cualquier sitio donde actúe el cuerpo extraño.

Etiopatogenia: ganchos de prótesis, placas de acrílico desadaptadas, clavos (tapiceros o zapateros), alfileres o agujas (costureras), lapiceras, malos hábitos, etc.

Importancia clínica: son hiperestésicas, propensas al desarrollo de caries por acúmulo de placa bacteriana y en casos más severos a problemas pulpares y/o fracturas espontáneas.

Aspecto macroscópico: inicialmente la superficie es lisa, dura, brillante y no pigmentada, a medida que la lesión avanza la superficie se torna blanda, rugosa, penetrable por el explorador, sensible y adopta la forma en negativo del cuerpo extraño.


Aspecto microscópico: hay pérdida de esmalte y dentina, cuando presenta caries muestra una zona pardusca por la descalcificación en los tejidos a la abrasión, a veces la pulpa puede estar afectada.

MILOLISIS: es una abrasión de etiología incierta, siendo una variedad clínica de una abrasión químico-física de tipo cuneiforme (tiene forma de cuña). Se produce por microestímulos muy lentos que provocan en la pulpa degeneración cálcica (nódulos amorfos y agujas cálcicas) y obliteración total del conducto radicular, dificultando los tratamientos endodónticos. En la superficie radicular, sobre el cemento es más difícil, rara e hiperésteica. Si hay cambio de hábitos durante la masticación puede haber depósito de biofilm ocasionando una superficie reblandecida proclive a caries cervical.

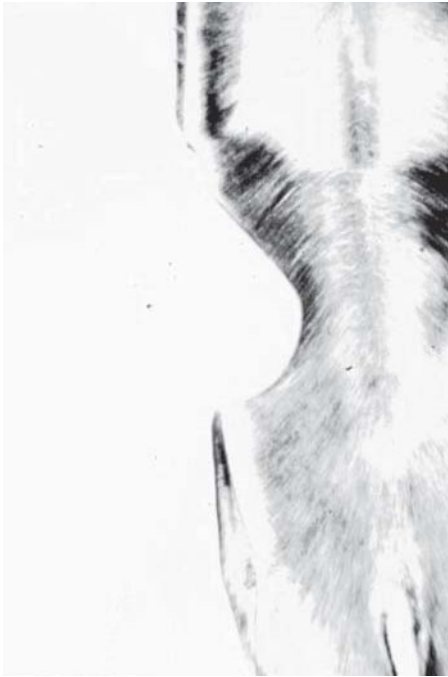Aspecto macroscópico: la superficie es siempre dura, a veces acompañada de una pigmentación amarilla o pardusca de la dentina. Tiene forma de cuña o V, a nivel cervical y vestibular sin paredes mesial y distal, iniciándose como una mancha blanquecina o blanco cretácea; Posteriormente se produce pérdida de tejidos adoptando la morfología mencionada.

Aspecto microscópico: hay pérdidas de tejidos a nivel gingival con estructura normal de los tejidos remanentes.

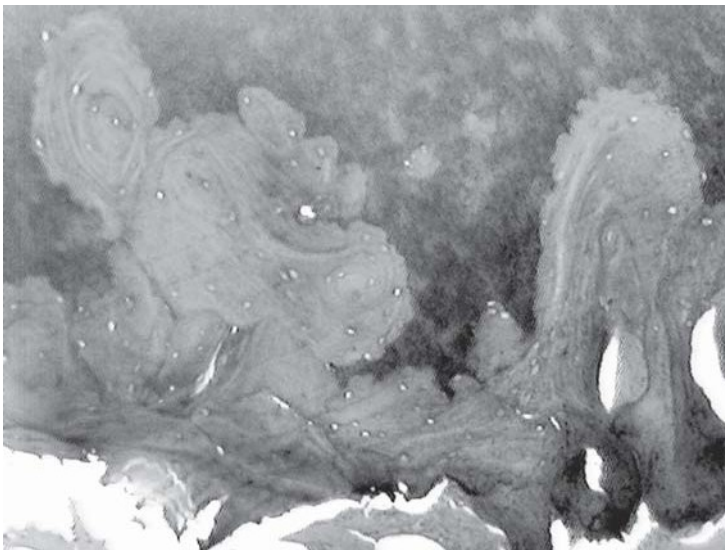
Clínicamente produce dificultades en endodoncia y operatoria dental, pueden existir casos de milolisis generalizadas que provocan odontalgias muy molestas, de etiología idiopática o sistémica. Alteran la estética dental con pérdida de las convexidades de las caras vestibulares de los elementos dentarios.



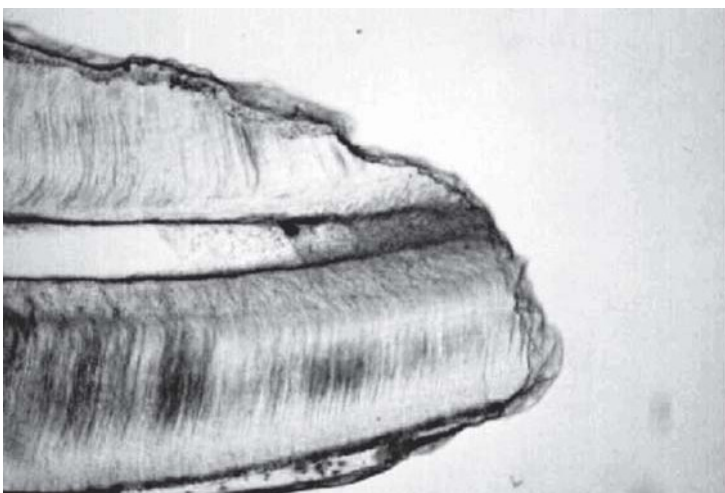
Abrasión fisiológica.



Abrasión físico-química.



Reabsorción dentinaria interna.



Reabsorción cemento dentinaria externa.

FRACTURAS DENTARIAS:

Son lesiones adquiridas que se caracterizan por la ruptura de los tejidos duros dentarios, generalmente con pérdida de sustancia y que obedecen a un traumatismo brusco o violento, puede ser por un golpe o durante la masticación, en obturaciones grandes o defectuosas con paredes socavadas. Las fuerzas traumáticas vencen la resistencia de los tejidos dentarios, particularmente del esmalte.

Clasificación:

A) Simples: -Coronarias
-Radiculares.

A1) por su sitio: -angulares (mesiales o distales)
-medianas (mesial o distal)
-cervicales.

A2) por su dirección: -longitudinales.
-transversales.
-oblicuas.

A3) por el tejido afectado: -adamantinas.
-amelodentinaria superficial no penetrante.
-amelodentinaria profunda no penetrante.
-amelodentinopulpar penetrante.

B) Compuestas: corono-radiculares (corminutas)

B1) radicales según el sitio: -Tercio cervical de la raíz.
-Tercio medio de la raíz.
-Tercio apical de la raíz.

B2) según su dirección: -Longitudinales.
-Transversales.
-Oblicuas.

Etiología:

Existen dos tipos de causas.

1) Causas determinantes: actúan sobre los tejidos dentarios sanos, pudiendo ser de origen externo o interno (en la misma cavidad bucal) son bruscas, repentinas, de gran intensidad, por ejemplo accidentes automovilísticos o deportes de contacto.

2) Causas predisponentes: actúan sobre los tejidos dentarios debilitados que presentan alguna patología previa ya sea de origen local o sistémico por ejemplo caries, abrasiones, fluorosis grave, hipoplasias, dientes con obturaciones extensas o desbordantes.

Importancia clínica: al producirse una fractura coronaria, de acuerdo a su tipo el elemento dentario se conserva según el tratamiento correspondiente.

En cambio para poder diagnosticar una fractura radicular es necesario la visualización radiográfica y la posibilidad de reparación de las mismas depende de su localización, siendo las de mejor pronóstico las que acontecen en el tercio apical de la raíz. Éstas son las que mejor se reparan biológicamente si se cumplen los siguientes requisitos:

- a) fragmentos próximos y bien confrontados.
- b) ausencia de infección de origen salival
- c) buena vitalidad tanto de la pulpa como del periodonto.
- d) integridad del paquete vasculo-nervioso.

Las fracturas dentarias pueden acompañarse de fracturas del proceso alveolar y/o lesiones en los tejidos blandos.

Aspecto macroscópico:

En esmalte la superficie presenta un borde filoso e irregular, en dentina se observa como una superficie despulida siguiendo, la fractura, las líneas de Owen (líneas de menor resistencia). La pulpa puede sufrir una pulpitis ulcerada y con el tiempo, si no es tratada, evoluciona a necrosis pulpar. Muchas veces cuando este tejido no está expuesto por la fractura puede presentar un cuadro de shock traumático no respondiendo la pulpa a los test de vitalidad, pero al pasar el tiempo se recupera.

Aspecto microscópico:

Lesiones coronarias:

- a) adamantinas y amelodentinarias: presentan sendas líneas de interrupción en las estructuras prismáticas o tubulares correspondientes. Hay dentinas reaccionales y de neoformación pero de estructura histológica irregular.
- b) amelodentinopulpar: se le agrega al cuadro anterior un sector pulpar expuesto trayendo como consecuencia degeneración calcificante o necrosis.

Lesiones radiculares: el proceso reparativo comprende las siguientes fases:

A) fase de reabsorción: es de tipo dentinoclástico, cementoclástico y osteoclástico, mediante mecanismos provenientes del periodonto o la pulpa (si está vital). Ocurre un alisamiento de las superficies fracturadas, eliminación de restos celulares necróticos en la zona del coágulo y organización del tejido de granulación.

B) se deposita tejido calcificado (osteocementodentinario amorfo) en los espacios dentinarios y cementarios reabsorbidos y en las paredes del conducto radicular, por proliferación de cementoblastos, osteoblastos y odontoblastos vitales. Con el tiempo los extremos fracturarios llegan a unirse con la formación de cemento laminar y hueso del lado externo, dentina u osteodentina del lado interno de la fractura.

OTRAS LESIONES TRAUMÁTICAS

(sobre estructuras de sostén del elemento dentario)

- a) **Avulsión** (luxación total): salida del elemento del alvéolo. Si se mantiene en solución fisiológica o saliva y no transcurre demasiado tiempo se puede reimplantar y el diente se une por anquilosis al hueso alveolar, pero después de 6-10 años se comienza a reabsorber sin causa aparente.
- b) **Concusión**: las fuerzas traumáticas solo dejan al elemento dentario con la pulpa en estado de shock, que con el tiempo se recupera.
- c) **Intrusión**: por un traumatismo, la pieza se desplaza al interior del hueso. Es más frecuente en niños.
- d) **Fractura de las tablas** puede producirse hacia vestibular, lingual o afectar todo el alvéolo. Se debe comprobar la integridad del paquete vasculonervioso, generalmente ocurre en piezas con hipercementosis quedando diente móvil o con anquilosis alveolodental.
- e) **Entorsis**: las fuerzas traumáticas producen desgarró en algunas fibras periodontales quedando el diente móvil al comienzo, pero luego se recupera por las constantes remodelaciones óseas.
- f) **Subluxación o luxación parcial**: se produce cuando las fuerzas traumáticas provocan ruptura de algunas fibras periodontales el diente queda móvil y no hay intento de recuperación.
- g) **Luxación**: se produce cuando las fuerzas traumáticas provocan ruptura de las fibras periodontales perdiendo el diente su anclaje y relación con el alvéolo.

Caries Dentaria

Introducción

La caries dental presenta distintas tasas de prevalencia. En los países nórdicos han logrado erradicarla, mientras que otros países de primer mundo no han bajado tanto sus tasas. La situación en casi toda Latinoamérica es lamentable, las cifras suben, a pesar de que, teóricamente, se enseña la “prevención” en todos los niveles educativos de la sociedad, la realidad es que no se ven cambios importantes o que tengan algún impacto.

Concepto: La caries dentaria es una enfermedad, resultado de una secuencia de procesos que conducen a la destrucción más o menos localizada de los tejidos duros dentarios, de evolución progresiva e irreversible, en la mayoría de los casos, y que generalmente comienza en la superficie del diente arrasando en profundidad.

Si bien la caries dentaria comienza, comunmente, siendo adamantina, la pigmentación y la cavitación son sus dos signos o cambios fundamentales y el resultado de un mecanismo patogénico que dio origen a diferentes interpretaciones o teorías como la Teoría Proteolítica de Gotlieb, la de Proteolisis-Quelación, la quimio-parasitaria de Miller y la Teoría multifactorial, siendo esta última la más aceptada.

Su etiopatogenia es microbiana, jugando un rol importante en su desarrollo, el biofilm (placa bacteriana) que se deposita progresiva y paulatinamente sobre **las superficies lisas** de los dientes generando los microorganismos, fundamentalmente, (filamentosos, estreptococos mutans y sanguis) sustancias ácidas que surgen como producto de la fermentación y metabolismo de los glúcidos, principalmente la sacarosa, capaces de destruir los tejidos mineralizados; a este tipo de caries, que se desarrollan sobre dicha superficie lisa se las denomina: Caries de superficie lisa.

En cambio la pseudoplaca bacteriana posee una organización más pobre que el biofilm, donde el sustrato no necesariamente es sacarosa, sino que durante la masticación se acumulan, por impacto alimenticio, en **fosas, surcos y fisuras**, cualquier tipo de glúcido y además posee un flora más variada en donde los microorganismos que se desarrollan tienen la particularidad de hacerlo en un medio con pH ácido y de producir ácidos (gérmenes acidófilos y acidógenos, como por ejemplo el lactobacilo acidófilo); a este tipo de caries que se desarrollan sobre dichos accidentes anatómicos se las ha designado caries de Miller o caries de fosas, surcos, puntos y fisuras.

En la caries dentaria se va perdiendo localmente el componente mineral en forma gradual produciéndose una desmineralización, sufriendo también cambios la sustancia orgánica, en consecuencia la DESMINERALIZACIÓN y PROTEOLISIS de causa bacteriana, constituyen los cambios básicos que se producen en los tejidos dentarios cariados. Para el desarrollo de la enfermedad es necesario que confluyan e intervengan varios factores:

1. Biofilm
2. Dieta (calidad y frecuencia).
3. Características del huésped (diente).
4. Higiene bucal.

CLASIFICACIÓN

1. HISTOLÓGICA: Según los tejidos involucrados en el proceso.

- a- Adamantina: Caries que involucra el esmalte.
- b- Dentina: caries que involucra la dentina (la caries en dentina excepcionalmente es dentinaria pura, en su comienzo, y por lo general es amelo-dentinaria o cemento-dentinaria).
- c- Cementaria: caries que involucra al cemento.

2- ANÁTOMO-CLÍNICA:

- a- Caries de fosas, surcos, puntos y fisuras (Caries de Miller): caries localizadas en dichos detalles anatómicos (cara oclusal de premolares y molares, cara palatina de incisivos laterales superiores y caninos superiores)
- b- Caries proximales de superficies lisas (caries de Williams y Black): caries localizadas en caras mesiales y distales de todas las piezas dentarias, comenzando por debajo del punto de contacto y a nivel de caras vestibulares.
- c- Caries cervicales (Seniles): se inician en el cemento del cuello anatómico del diente, casi siempre por cara vestibular o proximal y raras veces por palatino o lingual. Debido al pequeño espesor del cemento rápidamente se hacen amelocementodentinarias.

3- CLÍNICA: en base a las caras del elemento dentario involucradas:

- a- Simples: involucran una sola cara del elemento dentario.
- b- Compuestas: involucran dos caras del elemento dentario.
- c- Complejas: afectan tres o más caras de la pieza dentaria.

4- SEGÚN EL TIEMPO DE EVOLUCIÓN Y ALGUNAS CARACTERÍSTICAS INDIVIDUALES:

a- Caries aguda:

- Caries que evolucionan en forma muy rápida (pocos meses), involucran amplios sectores de la pieza dentaria llegando rápidamente a la conexión amelodentinaria.
- Más frecuentes en niños y pre-púberes.
- Poseen escasa o poca pigmentación.
- Formación de amplia cavidad con fondo dentinario húmedo y reblandecido.
- Escasa o nula remineralización en dentina.
- Escasa o nula formación de dentina terciaria
- Rápida afección de la pulpa.

b- Caries Crónicas:

- Caries que evolucionan en forma más lenta.
- Se extienden más en superficie (frecuentemente superficies lisas).
- Más frecuentes en adultos
- Pigmentación manifiesta o intensa
- Ausencia casi absoluta de cavitación.
- Manifiesta remineralización en la dentina (con formación de dentina opaca y translúcida)
- Formación de dentina terciaria.

MACROSCOPIA DE LA CARIES DENTAL:

ESMALTE: en las caries de superficies lisas los primeros trastornos estructurales del esmalte se manifiestan por un cambio de coloración dado por la aparición de una mancha blanca (blanco-opaco, blanca-creta) que es la manifestación óptica de la descalcificación del esmalte (no perdiendo este aún su morfología, ni sus condiciones mecánicas o físicas).

La superficie afectada se torna despulida y sin brillo, para su observación es necesario que la superficie del esmalte se encuentre limpia y seca, ya que puede estar cubierta por saliva o por la presencia de biofilm que la enmascaren. En este período se designa a la enfermedad como caries adamantina incipiente.

A nivel de las caras proximales los primeros estadios de la caries son prácticamente imperceptibles durante la inspección visual, pudiendo solo a veces diagnosticarse a través de una placa radiográfica (técnica de Bite- Wing) o mediante transiluminación dentaria, a medida que la caries progresa la mancha suele hacerse más extensiva adquiriendo en su centro un tonalidad grisácea u ocre.

En las caries de fosas, surcos o fisuras el avance es menor en superficie y mayor su profundidad llegando con relativa rapidez a la dentina.

Cuando la caries afecta a la dentina se observan cambios de color que van desde el amarillo pajizo hasta ocre, la dentina se torna con una consistencia más blanda, elástica y húmeda sobre todo en el fondo de la cavidad, siendo también fácilmente disgregable y se acompaña en la mayoría de los casos con síntomas dolorosos. Las caries cervicales o cementarias generalmente se producen cuando hay exposición de la superficie radicular y dado el escaso espesor rápidamente se suelen transformar en cementodentinarias.

MICROSCOPIA DE LA CARIES DENTAL:

En una caries de superficie lisa a nivel adamantino la lesión adopta una figura de cono o triángulo de base externa y vértice orientado hacia la conexión amelodentinaria mientras que cuando afecta el esmalte de fosas, surcos o fisuras, la base del cono se ubica internamente, orientada hacia la conexión amelodentinaria y su vértice orientado hacia el fondo del surco o fosa. Ambas figuras de avance se explican por la distribución microestructural de los prismas.

El progreso de la caries en la dentina sigue una orientación determinada cualquiera sea la localización de la caries, adoptando una forma de cono o triángulo cuya base se orienta hacia la conexión amelodentinaria y su vértice hacia la pulpa dentaria, esto es consecuente con la dirección y disposición de los conductillos dentinarios.

- Zonas Histológicas de caries en el esmalte: en un corte histológico desde adentro hacia fuera se observan las siguientes zonas:

1- **Zona Profunda de hipermineralización**: no siempre es constante, detectándose en aproximadamente el 50% de las caries adamantinas. Se aprecia como una banda de esmalte translúcido con un límite hacia el esmalte sano impreciso, mientras que el límite hacia la zona LIMÍTROFE es más preciso y nítido. La patogenia de esta zona ha planteado diferentes hipótesis siendo tal vez la más aceptada aquella que propone que se trataría de una impregnación por sales solubilizadas y desplazadas desde la zona LIMÍTROFE como consecuencia de un proceso pasivo de precipitación.

2- **Zona limítrofe o profunda de descalcificación**: se constituye por una o varias bandas de contorno irregular, de color pardo oscuro intenso que delimitan más o menos el perímetro del cono de caries. Es una zona constante en aproximadamente el 90% de los casos. Las alteraciones se observan a nivel ultraestructural consistiendo en la fragmentación longitudinal de los cristales de hidroxiapatita con la aparición de espacios entre ellos (microporos).

3- **Zona media de recalcificación**: es una zona muy inconstante y muy difícil de poner en evidencia mediante microscopía óptica, pudiéndose la apreciar con luz polarizada como una banda homogénea, translúcida. La patogenia de esta zona postula que se produciría como consecuencia de un proceso de recalcificación por desplazamiento o difusión de iones desde la zona de descalcificación externa que precipitarían por sobresaturación del medio.

4- **Zona de cuerpo de la lesión o zona cariada**: se extiende desde algo por debajo de la superficie del esmalte (sub-superficial) hasta la zona media de recalcificación o hasta la zona limítrofe (cuando la anterior no está presente). Es la zona que presenta las mayores alteraciones desde el punto de vista químico estructural. El esmalte varía desde lo grisáceo, parduzco u ocre, pierde translucidez y por efecto de la desmineralización los prismas, los sectores interprismáticos y las estrías de Retzius se observan más nítidamente; los valores de microdureza son bajos y los cristales de hidroxiapatita presentan máxima alteración en su organización llegando en casos avanzados hasta la desaparición total de los mismos.

5- **Zona de esmalte conservado o poco alterado**: zona solamente visible en caries adamantinas no muy avanzadas. Se la observa como una banda poco translúcida, dispuesta paralelamente a la superficie del esmalte. La remineralización acontece en la parte más superficial de los prismas por aporte de Ca proveniente de la saliva.

- Caries dentinaria. Según su profundización puede ser:

a- **Caries dentinaria no penetrante**: la dentina cariada se encuentra separada de la pulpa por dentina sana por lo que la pulpa se encuentra sana.

b- **Caries dentinaria penetrante**: la pulpa se encuentra afectada; puede ser:

b.1. Caries dentinaria micropenetrante: los gérmenes o sus productos llegan a la pulpa a través de los conductillos dentinarios infectados.

b.2. Caries dentinaria macropenetrante: la cavidad de caries expone directamente a la pulpa dentaria al medio bucal.

- Zonas de caries en dentina

Pueden existir en la dentina cariada:

a- zonas inespecíficas o no específicas:

- dentina opaca (semiesclerótica)
- dentina translúcida (esclerótica)
- dentina terciaria

b- zonas específicas:

- dentina descalcificada
- dentina infectada.
- dentina desorganizada.

- Zona de dentina descalcificada:

Hay difusión de ácidos a través de los conductillos dentinarios desde la conexión amelodentinaria hacia la profundidad provocando la descalcificación profunda. El aspecto estructural de la dentina descalcificada difiere poco del aspecto histológico normal. Al observar esta zona a microscopía óptica (en preparados por desgaste) presenta una coloración amarillo-pajizo fundamentalmente en la parte más profunda y que se torna parduzco o rojiza en la proximidad con el límite amelodentinario.

En esta zona aumenta el contraste de las estructuras de la dentina, marcándose bien las paredes de los conductillos y fibrilla de Thomes y se destacan los espacios interglobulares de Czermak.

- Zona de dentina infectada:

En los preparados confeccionados por descalcificación y coloreados, se observa como los gérmenes se alojan dentro de la luz de algunos conductillos, estos conductillos infectados presentan intensa basofilia (en coloraciones con H/E) y con el método de Brown y Bren se evidencia muy bien los gérmenes. Los gérmenes destruyen a la fibrilla de Thomes (la cual les sirve como nutriente); a medida que la infección dentinaria va aumentando se van produciendo dilataciones locales de los conductillos por acumulación de gérmenes que cuando se encuentran en diferentes niveles de un conductillo se las ha comparado con las cuentas de un rosario, "conductillos arrosariados", más hacia la superficie la deformación de los túbulos dentinarios es más intensa, produciéndose su ruptura y de la dentina intertubular.

- Zona de desorganización:

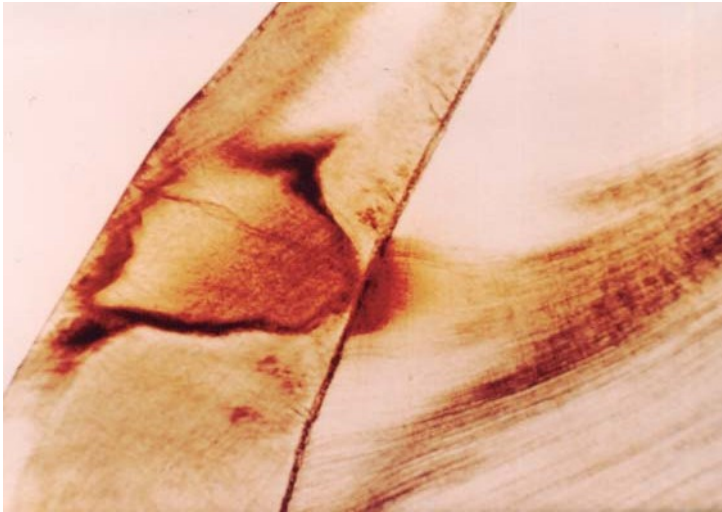
Es el sector más externo de los tres, en la práctica sería lo que conforma el fondo de la cavidad. También para su análisis requiere preparados histológicos confeccionados por descalcificación y coloreados con H/E, mostrando una intensa basofilia. Se caracteriza por presentar extensas áreas de desorganización que se denominan focos de licuefacción o también conocidas como cavernas microscópicas de la caries; al confluir varias cavernas entre sí hay destrucción del tejido dentinario, el que se pierde por deslaminación contribuyendo a la formación de una cavidad.



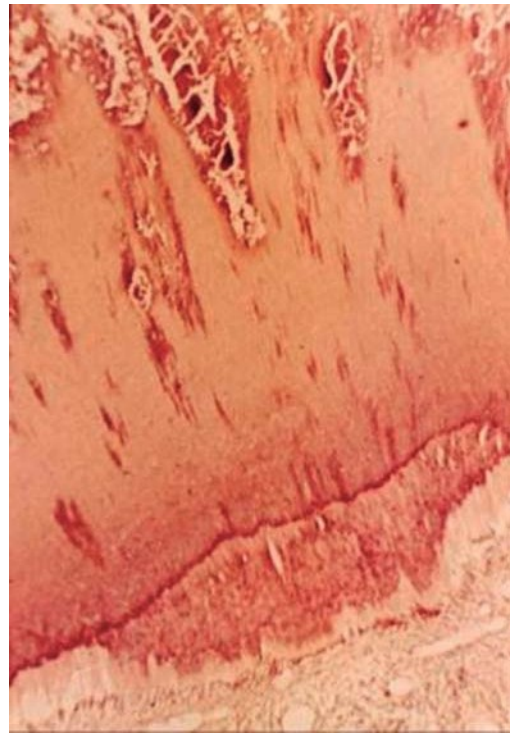
Caries adamantina oclusal



Caries adamantina proximal.



Caries proximal amelodentinaria.



Caries micropenetrante.



Caries amelo cemento dentinaria.

Patología Pulpar

Introducción

Al estudiar las patologías pulpares debemos tener en cuenta que la pulpa dentaria es un tejido cuya macroscopía está oculta, excepto en los casos de exposición pulpar. Esta característica limita las posibilidades del odontólogo clínico para realizar un correcto diagnóstico, complementándose el mismo mediante la exploración del tejido dentario, de la sintomatología (evaluada durante la realización de la historia clínica y de los test de vitalidad) y el análisis radiográfico.

Los tejidos blandos formadores de tejidos duros como la médula ósea o el periostio elaboradores de hueso, cumplen una permanente función remodeladora que se lleva a cabo por mecanismos biológicos de reabsorción y aposición (neoformación) de tejido óseo.

La pulpa dentaria (PD) es un tejido blando de origen conectivo que elabora un tejido duro llamado dentina (D) que ocupa la porción central de la pieza dentaria, esto es cámara pulpar y conductos radiculares. En condiciones normales la PD no reabsorbe dentina para reponerla por neoformación.

En condiciones patológicas lo intenta aunque no llega a un punto de equilibrio ideal, dado que se ve entorpecida porque sufre metaplasia (por ejemplo en la Reabsorción dentinaria interna): la pulpa dentaria forma dentina pero no la remueve. La vitalidad de la dentina depende en su mayor porcentual de la vitalidad de la pulpa dentaria.

La PD posee y ejerce una función autoprotectora que se puede manifestar de diferentes maneras; en algunos casos las modificaciones o cambios se llevan a cabo en el propio tejido pulpar, y en otras ocasiones en la dentina, a saber:

a) La PD aumenta su irrigación mediante hiperemia, asegurando así un mayor aporte de materiales o sustancias (elementos) indispensables para los mecanismos de mineralización;

b) La PD produce obliteración (parcial o total) de conductillos dentinarios mediante el siguiente mecanismo patogénico:

1) Esteatosis o metamorfosis grasa de la fibrilla de Thomes.

2) Calcificación o mineralización posterior (parcial o total) de la mencionada fibrilla, originando las dentinas escleróticas opaca y translúcida respectivamente que constituyen, entonces, procesos de recalificación de las dentinas primaria y/o secundaria (ex-advencia) preexistentes.

c) La PD forma una nueva dentina reaccional, más o menos circunscripta, como respuesta a estímulos localizados, llamada dentina terciaria (ex-secundaria), que es irregular y compensadora.

Un problema de indudable trascendencia estrechamente relacionado con la capacidad reaccional de la PD es su envejecimiento. Numerosos cambios experimenta la PD como consecuencia de su senilidad, a saber:

- al aumentar la cantidad de dentina secundaria (ex-adventicia), reduce su volumen en forma gradual y paulatina a medida que envejece
- aumenta la cantidad de fibras colágenas (fibrosis) transformándose con la edad en un tejido conjuntivo más denso con notable disminución de elementos celulares (la PD joven es un tejido conectivo laxo) que maduran los fibroblastos y se transforman en fibrocitos
- por otra parte la hiper cementosis apical de origen periodontal conjuntamente con la formación de dentina secundaria radicular, contribuye a disminuir gradualmente la luz del foramen y el caudal de sangre que penetra en la PD
- como producto del envejecimiento se obliteran vasos pulpares y, como se sabe, no existen redes colaterales que los puedan suplir (la circulación pulpar es de tipo terminal con escasos márgenes de seguridad)
- también hay disminución gradual de la inervación de la PD, con respuestas menos intensas a las excitaciones
- los odontoblastos disminuyen lenta y gradualmente su capacidad dentinogénica y muchos de ellos sufren procesos degenerativos, razón que explica el menor número de conductillos dentinarios en la dentina secundaria que en la primaria
- con el aumento de la edad aparecen en la PD "centros" de calcificación (mineralización) en pleno tejido pulpar, dando lugar a nódulos pulpares y agujas cálcicas (estas últimas consideradas como auténticas calcificaciones distróficas).

PATOLOGIA DEGENERATIVA

Atrofia pulpar:

Se conoce como atrofia pulpar (AP) al cuadro morfo-estructural irreversible en el cual la PD muestra reducción de su volumen con pérdida gradual de elementos celulares y resalte microscópico del estroma fibrilar. Este cambio es característico de un proceso involutivo, generalmente consecuente al envejecimiento de la PD, pero que no debe ser confundido con las alteraciones que se producen por fijación defectuosa (razones técnicas en la confección de los preparados histológicos).

Macroscopía: La pieza dentaria se observa con apariencia normal, a veces con una coloración un poco más amarillenta debido al aumento del espesor de la dentina por el envejecimiento. Al realizar la apertura de la cámara pulpar observamos que la PD ha disminuido su volumen, se ve como "desprendida" de las paredes de la cámara pulpar y de los conductos radiculares, es de color más pálido (ha perdido su rosado natural) y su aspecto es opaco (mate).

Microscopía: En un corte histológico longitudinal la AP muestra una variable cantidad de espacios longitudinales más o menos en el centro de la PD que disminuyen en cantidad y volumen hacia la periferia, donde se ponen en evidencia una serie de "fibras" perpendiculares a la dentina entre las que se visualizan espacios claros. Observada así en conjunto (lente panorámica) la PD parece haberse "desprendido" de la cámara y el conducto y se muestra

como "colgada" de la dentina, cuyos odontoblastos prácticamente han desaparecido (en realidad se han retraído o contraído) y quedan convertidos en una "seudofibra" que se continúa insensiblemente con la fibrilla de Thomes. Simultáneamente, en el resto de la PD se destacan considerablemente las fibras de reticulina que conforman una red que se evidencia más y mejor en razón de que desaparecieron células por necrosis involutiva (odontoblastos y fibroblastos principalmente). Las mallas grandes, probablemente en su mayoría, son huecos dejados por vasos sanguíneos y la red de mallas pequeñas y finas pertenecen al estroma conjuntivo-fibrilar remanente de la PD. En la literatura científica también se cita a este cambio regresivo como **atrofia reticular** de la PD.

La pulpa dentaria atrofiada es incapaz de formar dentina secundaria ni terciaria, de ahí que en los buenos preparados histológicos no se observa predentina o bien presenta una notable disminución de su espesor, prácticamente sin calcoferitos.

La A.P. puede ser total y/o parcial, distinción prácticamente imposible de hacer en la clínica. La respuesta pulpar a los estímulos térmicos está disminuida o inexistente.

Cambio hidrópico o degeneración vacuolar en odontoblastos

La alteración del metabolismo hídrico y proteico en la PD puede afectar cualquier sector del órgano pulpar, aunque es singularmente significativa a nivel de los odontoblastos.

Cuando el odontoblasto está afectado por cambio hidrópico (CH) presenta tumefacción y luego vacuolas en su citoplasma; las vacuolas pueden desplazar el núcleo. Con alguna frecuencia el CH en los odontoblastos se acompaña de cierto grado de edema en sectores vecinos de la PD conformando espacios claros entre las células, coloreados tenuemente de rosado con la eosina, en los preparados histológicos óptimos. Frecuentemente los CH en los odontoblastos constituyen la respuesta primaria y más o menos temprana de un daño a la PD cuya causa actúa a través de la dentina (aunque también se han descrito en dientes retenidos). Se denomina Quiste vacuolar o Enfermedad quística de la PD (Von Euler) a un abombamiento con forma de globo que a veces se sorprende en la capa de odontoblastos (membrana éboris) en algunos preparados histológicos, que en realidad son pseudomicroquistes en cuya génesis no puede descartarse razones de técnica histológica.

El odontoblasto afectado de cambio hidrópico puede estallar volcando su contenido y generando espacios mayores y, por supuesto, necrosis celular. El CH de los odontoblastos no puede ser diagnosticada clínicamente y si no se controla su causa, puede ser irreversible.

Cambios grasos (esteatosis) en la pulpa dentaria

Con frecuencia se producen cambios grasos en odontoblastos sin sintomatología clínica. Generalmente la esteatosis en odontoblastos acontece en elementos dentarios adultos o en pulpas jóvenes afectadas por los efectos de caries profundas. Se puede poner en evidencia una gran gota única de grasa que desplaza al núcleo, en preparados histológicos confeccionados adecuadamente para su demostración, o en la fibrilla de Thomes, prolongaciones citoplasmática de los odontoblastos. También pueden observarse cambios grasos en células más centrales de la PD en cuyo caso no deberían ser confundidas con lesiones de AP o con artificios de técnica. También se presenta en algunas pulpitis ulcerosas crónicas o en fracasos operatorios. La PD con esteatosis pierde brillo y elasticidad y toma el color amarillo de la grasa, a pesar de que conserva aún, un buen nivel de circulación sanguínea.

Fibrohialinosis Pulpar

Las fibrosis y las fibrohialinosis son alteraciones frecuentes en la PD de escasa sintomatología clínica y frecuentemente asociados con calcificaciones patológicas, particularmente en los conductos radiculares.

La fibrosis consiste en un significativo aumento de fibras colágenas que se producen en cuadros reactivos de tipo crónico y/o por envejecimiento en la PD de los conductos (es mucho más rara en la pulpa cameral o coronaria). La fibrosis (F) tiene una marcada tendencia a la hialinosis (H), la cual se reconoce fácilmente en los preparados histológicos por la desaparición gradual de la estructura fibrilar con homogenización textural y fuerte tinción con la eosina. La F se asocia frecuentemente con H designándose fibrohialinosis (FH).

La FH puede ser consecuencia de un cuadro pulpar involutivo que envuelve o involucra gradualmente al paquete vaso nervioso del conducto radicular, ocasionando consecuentemente alteraciones regresivas (necrosis) y precipitaciones cálcicas, generalmente agujas cálcicas.

Calcificaciones pulpares patológicas (concreciones, precipitaciones, pulpolitos, dentículos).

Las concreciones calcáreas en la PD pueden ser de tres tipos:

- a) agujas cálcicas
- b) nódulos pulpares
- c) calcificaciones amorfas

AGUJAS CÁLCICAS PULPARES

Las agujas cálcicas pulpares son concreciones más o menos alargadas, fusadas y bastantes irregulares que se producen entre o sobre las fibras colágenas preferentemente en la PD de los conductos radiculares, sobre una base amorfa previa, lo cual no presupone la participación activa de células funcionantes. Se producen sobre sectores pulpares involutivos (en necrosis o en necrobiosis), con un avanzado grado de anoxia, por lo que son consideradas calcificaciones distróficas, sin conductillos en su estructura, que se producen por precipitación de sales cálcicas. Confieren a la PD una rigidez inusual que puede llegar a dificultar la pulpectomía durante el tratamiento endodóntico; pueden unirse entre sí formando masas calcificadas importantes, aunque generalmente separadas del sector odontoblástico y de la dentina. Sus bordes o extremos son puntiagudos y su aspecto amorfo.

NODULOS PULPARES (Pulpolitos - dentículos)

Son concreciones esferoidales más o menos regulares, constituidas por dentina -frecuentemente displásica o irregular-, aunque a veces muestran semejanza estructural con la dentina terciaria, oligotubular. Es de interés práctico la ubicación y el tamaño del nódulo cálcico pulpar porque puede ocasionar dificultades para el tratamiento endodóntico, ya veces sintomatología dolorosa por compresión nerviosa. Se pueden clasificar así:

Según la ubicación:

- Nódulos libres: se encuentran en el interior de la pulpa dentaria generalmente coronaria (no excluyente) sin relación de contacto con la dentina
- Nódulos adheridos a las paredes dentinarias (de cámaras o conductos)
- Nódulos incluidos o intersticiales cuando se registran histológicamente en el interior de la dentina.

Todo nódulo adherido anteriormente ha sido libre y se está transformando en incluido. Los nódulos adheridos son un tanto más viejos cuanto más próximos a la conexión amelodentinaria o cementodentinaria se encuentren.

Según su estructura:

- Nódulos tubulares, verdaderos o canaliculados: con estructura similar a la dentina terciaria oligotubular. Presenta conductillos dentinarios que presentan distribución irregular y número escaso con disposición arremolinada. Puede presentar odontoblastos en su periferia.
- Nódulos laminares, amorfos o falsos: estructurado por laminillas concéntricas

Macroscopía: Existen nódulos pulpaes que se ven a simple vista o en una buena radiografía dental, pero la mayoría son pequeños y solo se observan en preparados histológicos. Si son numerosos la pulpa pierde su color rosado tornándose más amarillenta; si son extremadamente pequeños son conocidos como concreciones arenosas.

Microscopía: Los nódulos libres y jóvenes se presentan como masas más o menos esferoidales, de tamaño variable, en cuyo interior (prácticamente en su centro) se pueden llegar a observar células o restos celulares en necrosis incompletamente calcificados o en vías de calcificarse. Los nódulos en general, se tiñen con menor intensidad que las agujas, lo que da una idea que son concreciones más ordenadas u organizadas y mejor elaboradas; son más frecuentes en la pulpa coronaria que en la radicular. A medida que aumenta la edad se registra un incremento en el número de calcificaciones intrapulpares.

PATOLOGÍA INFLAMATORIA

Congestión o Hiperemia Plugar

El tejido pulpar está muy bien irrigado por una circulación de tipo terminal con vasos o "espacios" linfáticos no muy claramente puestos en evidencia. En el sector subodontoblástico, es relativamente fácil observar la extraordinaria vascularización sanguínea que posee la pulpa.

Etiología:

1. Hiperemia fisiológica: durante la formación de dentina se produce una hiperemia activa limitada generalmente a la zona del plexo vascular capilar subodontoblástico.

2. Estímulo de las fibrillas de Thomes por un mecanismo "tipo reflejo de axón", como el que acontece al tallar una cavidad para obturación, aún convenientemente refrigerada.
3. En etapas previas a una inflamación pulpar o pulpitis, que se conoce en la literatura con diferentes designaciones: Hiperemia Pre-estática o pre-inflamatoria, congestión pulpar o hiperemia activa de la pulpa.

Se manifiesta clínicamente por una respuesta dolorosa aguda provocada generalmente a los estímulos fríos que obedece a una acción directa sobre las innumerables terminaciones nerviosas como consecuencia de la presión que sobre ellas ejercen los vasos dilatados.

Si la hiperemia **activa** se mantiene un cierto tiempo puede producirse algún grado de exudación, edema pulpar, que a su vez comprime las venas dificultando el retorno y congestionando por éstasis del sector de drenaje, produciéndose la hiperemia venosa o **pasiva**, de difícil resolución favorable o positiva por lo que generalmente termina o evoluciona hacia pulpitis, y más tarde a necrosis pulpar.

La mayoría de los autores opina que la hiperemia activa parcial y a veces hasta la total de causa mórbida puede evolucionar hacia "**restitutio ad integrum**" y curarse cuando las condiciones locales son óptimas (por ejemplo en dientes jóvenes de amplios forámenes, esto es con apexogénesis incompleta); sin embargo, las hiperemias activas totales frecuentemente pasan a ser: hiperemias pasivas, pulpitis y necrosis pulpar.

La expresión histológica de la hiperemia activa es una significativa dilatación de los capilares preexistentes, especialmente los del plexo subodontoblástico, acompañados de dilatación de las arteriolas más alejadas. Estos vasos capilares, revisados minuciosamente, presentan:

- a) una apreciable separación entre los núcleos de las células endoteliales;
- b) aglomeración de eritrocitos en su interior (en el centro del vaso)
- c) tortuosidad en sus paredes, esto es contorno irregular.

En cambio en las vénulas -cuando se produce congestión o hiperemia pasiva- se aprecia:

- a) aumento de la luz vascular,
- b) varicosidades o dilataciones permanentes en sus paredes
- c) trombosis, lo que puede conducir a su ruptura, generándose focos hemorrágicos.

Por ello las posibilidades de curación de la hiperemia pasiva venosa en la pulpa son mínimas por lo que generalmente conducen a pulpitis o necrosis pulpar, (cuadro terminal donde la pulpa dentaria ha perdido su vitalidad).

Pulpitis

Las pulpitis conforman los procesos inflamatorios de la pulpa dentaria y se cuentan entre las afecciones más frecuentes e importantes que debe diagnosticar y tratar el odontólogo. En patología pulpar es difícil establecer correlaciones exactas entre los cuadros clínicos y los histopatológicos.

La caries es la causa principal y más importante de pulpitis, aunque no la única.

Las pulpitis se pueden clasificar de diferentes maneras:

- a) pulpitis cerradas cuando no existe comunicación directa entre la pulpa y la cavidad bucal.
- b) pulpitis abierta cuando se presentan pulpitis con una comunicación directa de la pulpa con la cavidad bucal como ocurre en las caries macropenetrantes.
- c) parciales: afectan un sector de la pulpa
- d) totales: afectan a toda la pulpa respectivamente.

Las llamadas pulpitis retrógradas son las que se producen al ingresar el agente causal a través del foramen apical o conductos accesorios. Se producen por una enfermedad periodontal o periodontitis, o por sinusitis infecciosas.

La inflamación pulpar que se produce por bacteriemias o septicemias se denomina pulpitis anacorética.

Las características de las pulpitis son similares a la de la inflamación en cualquier otro tejido conectivo -vascular, aunque con ciertas particularidades en razón de que la pulpa dentaria se encuentra encerrada en una cámara de paredes inextensibles y además porque posee una circulación de tipo terminal.

En las pulpitis aumenta la permeabilidad de la microvasculatura cercana al foco lesional (generalmente un cuerno pulpar) y como consecuencia se extravasan líquidos desde los vasos al intersticio, lo que produce pulpitis aguda exudativa serosa (o edematosa).

Cuando el edema se produce, se ejerce presión intrapulpar sobre los odontoblastos y, como consecuencia, se puede ocasionar desplazamiento de odontoblastos hacia dentro de túbulos o conductillos dentinarios, lo que ha sido también designado "aspiración de odontoblastos": constituye el primer cambio morfológico en el sector formativo de la pulpa; en casos de edema pulpar estos odontoblastos no vuelven más a su sitio original y luego degeneran o mueren y los productos de su descomposición pasan a contribuir como irritantes adicionales en el desarrollo del proceso inflamatorio. Cuando el proceso continúa se puede observar como la sustancia fundamental subodontoblástica se vuelve eosinófila por la salida de fibrinógeno desde la sangre y su transformación en fibrina (pulpitis aguda exudativa fibrinosa); mientras la dilatación de los vasos se acompaña con aglomeración o conglomeración de eritrocitos, marginación, pavimentación y salida posterior de leucocitos, constituyéndose así el infiltrado inflamatorio (pulpitis aguda infiltrativa), particularmente de polimorfonucleares neutrófilos que, al poco tiempo, dominan el sector a expensas de la población celular autóctona, la cual involuciona o disminuye paulatina y gradualmente. Luego de un cierto tiempo, las células redondas de la inflamación crónica particularmente los linfocitos, comienzan a predominar sobre los PMNN.

Cuando una pulpitis es localizada teóricamente podría repararse o ser reversible pero cuando es generalizada o difusa, no. La reparación puede ocurrir cuando las irritaciones son leves, (con respuestas poco intensas) como por ejemplo una caries amelodentinaria que ha sido eliminada totalmente antes de provocar una lesión pulpar irreversible. Pero cuando un flogógeno es demasiado intenso, virulento o persistente, lo que comenzó como un proceso inflamatorio localizado se hace generalizado con un inexorable resultado final: LA NECROSIS PULPAR.

Como los procesos inflamatorios de otros tejidos del organismo, las pulpitis pueden ser agudas y crónicas, distinguiéndose por su aspecto histopatológico, su sintomatología y aspecto exterior según el caso.

PULPITIS AGUDAS:

Se caracterizan por un cuadro con predominio de:

- a) fenómenos o cambios vasculares,
- b) exudado líquido,
- c) infiltración celular, con su consecuencia más importante,
- d) la supuración.

Las pulpitis agudas se desarrollan en poco tiempo: horas, días o quizás hasta pocas semanas.

Es difícil realizar diagnóstico clínico diferencial entre las pulpitis agudas exudativas; por tal razón ambas **pulpitis exudativas (serosa y fibrinosa)**, conjuntamente con la pulpitis aguda infiltrativa, en clínica endodóntica se designan o diagnostican como pulpitis simple o pulpitis aguda sin otro aditamento.

Un paso más avanzado en el proceso inflamatorio de la pulpa está representado por la salida de PMNN de los vasos sanguíneos, lo que da lugar a la **Pulpitis aguda infiltrativa**, que es fugaz por lo que muy pronto se transforma en **Pulpitis aguda purulenta**, dado que los neutrófilos fuera de los vasos rápidamente degeneran en piocitos: en estos casos es bastante frecuente además, la presencia de cambios hidrópicos en los odontoblastos.

En la pulpitis aguda hay dolor espontáneo generalmente aumentado por los estímulos fríos y calientes.

También se conoció como Pulpitis flemonosa (debiera designarse **pulpitis purulenta total**) a la pulpitis purulenta o supurativa que afecta en forma difusa o generalizada a toda la pulpa. Las pulpitis purulentas totales pueden causar cambios más o menos importantes en el periodoncio periapical, esto es una periodontitis periapical, la cual en rigor de verdad, se trata de una pulpo-periodontitis.

En las pulpitis exudativas y especialmente en las purulentas consecuentes a caries se ha comprobado la presencia de microorganismos dentro de la pulpa.

Es importante saber que la respuesta pulpar reparativa espontánea ante una pulpitis, la mayoría de las veces no se produce porque la reparación en la pulpa se ve perturbada por varios factores, de los cuales los más importantes son:

- 1) la capacidad pulpar para tolerar el edema está restringida con respecto a otras localizaciones orgánicas de la inflamación exudativa, porque el tejido pulpar no puede expandirse por estar rodeado de paredes dentinarias inextensibles;
- 2) la falta de circulación colateral limita la capacidad de curación de la pulpa, afectada por un proceso inflamatorio más o menos generalizado;

- 3) además, por la carencia o aparente falta de un sistema linfático de drenaje bien organizado no hay buen descombro de catabolitos;
- 4) En las pulpitis purulentas (sobre todo si son cerradas) es prácticamente imposible que drenen el pus, inconveniente fundamental para la reparación.

En razón de estos hechos no es óptima la capacidad pulpar para hacerse cargo de la remoción del tejido necrótico y de los restos celulares que se pueden encontrar en un foco lesional. La supuración y la necrosis en la pulpa son dos situaciones irreversibles y no pueden nunca evolucionar a la curación. La pulpitis abscedosa presenta dolor espontáneo de tipo pulsátil, muy intenso, que aumenta con el calor y en horario nocturno.

Cuando se producen lesiones en las paredes de vasos pulpares salen masivamente glóbulos rojos al intersticio, lo que origina hemorragia pulpar o pulpitis aguda hemorrágica, que generalmente es localizada, pero que también pueden ser difusa. La pulpitis hemorrágica auténtica no es un cuadro frecuente en la práctica diaria. La utilización por parte del odontólogo del veneno biológico trióxido de arsénico, con fines de desensibilización y/o mortificación pulpar, hoy poco empleado, ejerce un efecto pernicioso sobre el sistema vascular pulpar y origina el cuadro o la entidad conocida como Pulpitis necrótico -hemorrágica-arsenical, que es una variedad de pulpitis hemorrágica con necrosis asociada. Se han publicado algunos casos de pulpitis hemorrágicas parciales por preparación de cavidades.

La **pulpitis aguda ulcerosa** es la única forma abierta de pulpitis aguda y se produce por:

- a) apertura espontánea de una pulpitis aguda abscedosa por impacto de la alimentación (masticación) ante un techo dentinario poco resistente al estar afectado por un avanzado proceso carioso,
- b) una fractura dentaria penetrante,
- c) exposición accidental por maniobras operatorias.

En las pulpitis agudas ulcerosas la pulpa está expuesta directamente al medio bucal por lo que presenta en su superficie: a) tejido necrótico, por debajo del cual pueden evidenciarse, b) vasos dilatados, y c) abundantes polimorfonucleares viables y otros transformados en piocitos. Este cuadro pulpar también es fugaz y si no se trata rápidamente pronto se transforma en cualquiera de los siguientes entidades:

- 1) Pulpitis crónica Ulcerosa
- 2) Pulpitis crónica hiperplásica o Pólipo pulpar

Finalmente se desencadena el proceso de **Necrosis** o **gangrena pulpar**, que es lo que acontece más frecuentemente.

PULPITIS CRÓNICAS

Se dice quizá con razón que las pulpitis crónicas son menos frecuentes que las agudas. En realidad lo que ocurre es que el paciente, generalmente, consulta más al odontólogo por una pulpitis aguda o reagudizada (frecuentemente abscedosa), que por cualquier otra patología

de la pulpa, porque las pulpitis agudas abscedosas presentan un cuadro clínico doloroso más intenso.

Sin embargo, está comprobado que en la pulpa también se producen procesos inflamatorios crónicos (desde un principio), principalmente cuando el flogógeno no es demasiado intenso (o virulento), o cuando actúa lentamente pero durante lapsos prolongados (semanas o meses), como muchas caries dentinarias, o bien cuando el terreno (el huésped) posee óptimas condiciones defensivas y de vitalidad pulpar (aspectos que muchas veces se cumplen en ciertas caries o en condiciones inmunológicas particulares). En consecuencia un porcentaje no muy fácil de establecer de pulpitis agudas evoluciona a crónica; pero también las pulpitis pueden comenzar directamente como crónicas, sin pasar por etapa aguda o subaguda previa.

Las pulpitis crónicas pueden presentarse a cámara cerrada o a cámara abierta, también pueden ser parciales o localizadas y totales o difusas o generalizadas, como las pulpitis agudas.

Por otra parte se ha demostrado experimentalmente que al aplicar ciertos medicamentos para desinfectar la dentina se pueden producir pulpitis crónicas sin etapa aguda previa; las pulpitis crónicas en general, carecen de sintomatología y suelen ser hallazgos accidentales en estudios histopatológicos con fines académicos o de investigación.

En las pulpitis crónicas los cuadros histológicos pueden estar estructurados de la siguiente manera:

a) **A cámara cerrada:** sólo un tejido de granulación más o menos extendido en la pulpa, muchas veces con franco predominio de infiltrado linfoplasmocitario, sobre el resto de los componentes del tejido de granulación, constituyendo lo que en anatomía patológica se conoce como:

a.1) **Pulpitis Crónica Infiltrativa**, la cual es de descubrimiento ocasional o accidental (por ejemplo, en niños con raquitismo hipofostático).

También a cámara cerrada pero con la formación de uno o varios abscesos crónicos, de diferente tamaño y ubicación (cuando son únicos -esto es la mayoría- se presentan preferentemente en un cuerno pulpar); así se constituye la:

a.2) **Pulpitis Crónica Abscedosa** (parcial o total). La Pulpitis Crónica Abscedosa se produce porque algunas veces una tenaz resistencia pulpar promueve o favorece la "encapsulación" fibro -colágena de un absceso.

Autores como Seltzer opinan que : "las pulpitis son todas inicialmente crónicas, pero después pueden sufrir reagudizaciones".

El encapsulamiento conjuntivo generalmente se observa en zonas donde se formó un solo absceso crónico (por ej. en un cuerno pulpar), en razón de que luego de haber decrecido la virulencia de los gérmenes, la pulpa puede diferenciar, rodeando al absceso, una banda de tejido conjuntivo, llamada **membrana piógena** del absceso crónico que constituye una especie de protección para el resto del tejido pulpar; además con el transcurso del tiempo pueden producirse en el conjuntivo que rodea la cavidad del absceso crónico focos calcificados a la manera de una "barrera cálcica", con el fin de definir una circunscripción más eficaz. Es

así que la cavidad del absceso pulpar crónico se presenta algo mejor definida que la del absceso agudo y el pus que contiene se puede concentrar, presentándose como masas basófilas contra la pared del absceso o membrana piógena fibro-colágena, (detalle histológico que sirve para afirmar el diagnóstico histopatológico). Por fuera de la membrana piógena o de la barrera cálcica se encuentra infiltrado linfoplasmocitario o pulpa congestionada o hasta pulpa más o menos normal.

Aunque la sintomatología dolorosa del absceso crónico es menor y a veces relativamente escasa, puede exacerbarse en las reagudizaciones; estas pulpitis pueden evolucionar hacia necrosis pulpar en plazos variables. Las reagudizaciones son bastante frecuentes en las pulpitis crónicas, lo cual contribuye a acelerar su mortificación o necrosis.

b) Pulpitis a cámara abierta

b.1) PULPITIS CRÓNICA ULCEROSA:

En una caries macropenetrante donde la pulpa, aunque inflamada, conserva vitalidad, se produce generalmente una forma particular de pulpitis crónica conocida como PULPITIS CRÓNICA ULCEROSA.

La perforación dentinaria puede ser ínfima, mínima o pequeña. Como muchas veces ocurre a nivel de un cuerno pulpar, o bien puede abarcar una zona más amplia o extensa de la pulpa cameral y llegar hasta el conducto.

La superficie de la úlcera generalmente está recubierta por tejido necrótico, mientras el resto es un tejido de granulación que forma una especie de base a la úlcera; en buenos preparados histológicos en la superficie se pueden observar también PMNN y los ya mencionados sectores con un material necrosado de aspecto "fibrinoide", a manera de interfase entre la pulpa crónicamente inflamada y el medio bucal. El resto de la pulpa suele presentarse más o menos normal o bien puede observarse fenómenos congestivos.

En las pulpitis ulcerosas crónicas a veces también se presentan fenómenos de calcificación como respuesta defensiva, la cual se designa "barrera cálcica", que junto con los nódulos y la dentina terciaria son formas reaccionales de una pulpa hiper-reactiva. Sin embargo, esta barrera cálcica no suele ser suficiente para aislar totalmente el sector enfermo del resto de la pulpa normal, la cual finalmente también se enferma, debiéndose considerar la barrera cálcica como una forma abortiva de auto-defensa.

La úlcera pulpar puede ser alta (cuando se localiza en la cámara) y baja (cuando se define en el conducto). En este último caso se produce una verdadera transición entre pulpitis y periodontitis, lo que en patología se conoce como pulpo-periodontitis (cuyas sintomatologías pueden hasta llegar a confundirse).

b.2) PULPITIS CRÓNICA HIPERPLÁSICA O POLIPO PULPAR:

Así como la pulpitis crónica ulcerosa representa una forma destructiva de pulpitis, la pulpitis crónica hiperplásica es de tipo proliferativo, neoformativo (aunque no neoplásico en sentido estricto).

El pólipo pulpar es -si descartamos la reabsorción dentinaria interna- el único proceso en el cual la pulpa aumenta su volumen, dando origen a un cuadro hiperplásico visible a la simple Inspección ocular. Afecta principalmente a niños de 8 a 14 años, generalmente en un molar

(frecuentemente el primero, particularmente en primeros molares jóvenes con amplios forámenes apicales) con caries macropenetrantes, de donde emerge una masa carnosa, rosada, de superficie lisa, sin secreción ni dolor, que se continúa con la pulpa de los conductos (debe ser diferenciado de un pólipo gingival).

La superficie del pólipo se asemeja -a veces- a la superficie de la mucosa bucal normal, pero en otras ocasiones presenta una coloración rojiza más intensa, debido a congestión, reagudización, hemorragia, etc. El pólipo pulpar es pediculado, puede presentarse recubierto en su superficie por epitelio pavimentoso estratificado, lo cual se explica por autoimplante (autoinjerto) de células epiteliales sobre el brote granulomatoso, ya sea por contacto directo con la mucosa bucal o gingival vecina o porque bloques de mucosa bucal o lingual desprendidos por microtraumatismos, colonizan y "prenden" sobre la superficie del pólipo; no se acepta que la epitelización ocurra por metaplasia. Pero la mayoría de las veces se puede encontrar un pólipo solamente ulcerado.

Por lo tanto, desde el punto de vista anatomopatológico, consideramos la existencia de dos variedades de pólipo pulpar:

b.2. 1) ulcerado

b.2.2) epitelizado

En síntesis, la estructura de un pólipo pulpar es la siguiente desde la superficie hacia la profundidad:

- Superficie ulcerada o epitelizada; con abundantes PMNN y necrosis superficial.
- Tejido de granulación;
- Pedículo fibro-colágeno de ancho variable.

Finalmente, los pólipos sucumben por un proceso gradual de mortificación que puede durar más de un año en llevarse a cabo en su totalidad.

Dado que la pulpa dentaria es un tejido irrigado por una circulación de tipo terminal, sin colaterales (lo que quiere decir con estrechos límites en su sistema de seguridad); y que sufre lesiones o cambios degenerativos producidos por envejecimiento o por causas mórbidas, lo cual crea obstáculos hasta en la propia vascularización, que es lo mismo que decir que se perturba o dificulta la nutrición para su mantenimiento, la mayoría de las pulpitis libradas a su evolución terminan inexorablemente en necrosis.

PATOLOGIAS TERMINALES

Necrosis Pulpar

Las causas de necrosis pulpar pueden ser muy variadas, a saber:

1) El factor microbiano proveniente principalmente de caries dentinaria, con producción o no de pulpitis previa;

2) Causas químicas o medicamentosas: ciertos medicamentos o sustancias que emplea el odontólogo a través de la dentina o bien colocadas directamente sobre la pulpa, pueden producir lesiones que conduzcan a su necrosis (por ejemplo nitrato de plata, trióxido de arsénico, ciertos materiales de obturación, grabado ácido, etc.);

3) Un traumatismo sobre el diente puede producir a nivel de la entrada de los vasos en el foramen una lesión irreversible que conduzca a necrosis pulpar por interrupción de la circulación. En todos estos casos la sintomatología puede ser escasa ocasionando, luego de un tiempo más o menos prolongado, el oscurecimiento de la pieza dentaria, un signo clínico clásico y casi inequívoco de necrosis pulpar;

4) Por la obstrucción total de los vasos que penetran por el ápice; por ej.: a) cuando quistes o tumores de los maxilares actúan por destrucción directa o por compresión sobre los mismos; b) o bien por congestión venosa, coartando o interrumpiendo la circulación de retorno dentro de la misma pulpa, lo cual puede producir también mortificación o necrosis.

La necrosis de la pulpa puede llevarse a cabo a cámara cerrada o con cámara abierta: estas últimas frecuentemente son gangrenas (esto es necrosis pútridas).

Como las pulpitis, también las necrosis pulpares pueden ser parciales o totales, aunque su tratamiento debe ser total. En la necrosis pulpar ocurre lo siguiente:

1) la pulpa necrosada pierde contacto con las paredes dentinarias.

2) se esfuman los límites citoplasmáticos de todos sus componentes celulares en tiempos variables;

3) el tejido pulpar se desorganiza, prácticamente al punto que no se visualizan ni distinguen estructuras hícticas; la observación de uno que otro núcleo picnótico son evidencias de la transformación del tejido pulpar en "detritus tisulares amorfos". Las masas tisulares amorfas de la necrosis se tiñen con la eosina (son eosinófilas), con fusión o lisis por acción enzimática, no observándose finalmente ni odontoblastos ni vasos sanguíneos, aunque sí pueden evidenciarse o apreciarse algunas fibras nerviosas porque son las últimas estructuras en desaparecer, degenerarse o necrosarse.

Se describen tres tipos de Necrosis Pulpar:

- Necrosis seca (sinónimos: momificación; necrosis pulpar por coagulación; gangrena seca). En realidad y de acuerdo con los conocimientos adquiridos de patología general debiera llamarse infarto pulpar, o mejor necrosis isquémica de la pulpa pues en este tipo de necrosis la pulpa muere dentro de su cámara cerrada, generalmente como consecuencia de un traumatismo que produce ruptura y/o trombosis vascular interrumpiéndose la circulación, sin participación microbiana, por lo menos desde un principio (aunque secundariamente pueda llegar a infectarse). Cuando opera este mecanismo patogénico la muerte de la pulpa es total y macroscópicamente se presenta como una masa seca y retraída dado que se trata de una necrosis por coagulación.

Es seca porque los líquidos tisulares que posee la pulpa normal desaparecen extraídos o "evaporados" a través de las paredes dentinarias para algunos autores, mientras que para otros por drenaje linfático lo cual no ha sido demostrado (tiene interés académico pero no práctico). En este tipo de necrosis prácticamente no se percibe olor desagradable o nauseabundo ni olor fétido. La producción de necrosis seca se ve favorecido por:

- la presencia de forámenes muy cerrados por hipercementosis (no delta) en dientes adultos.
- traumatismos con hiperemias consecutivas y a repetición.
- depósitos abundantes de dentina terciaria con cierto agotamiento pulpar. Acción de irritantes medicamentosos.
- momificación pulpar por formaldehído u otros antisépticos que utiliza el odontólogo.

En la necrosis pulpar cualquiera sea su tipo, la pieza dentaria cambia de color: se presenta más oscura que sus dientes vecinos y no responde a los test de vitalidad (frío, calor, electricidad).

- Necrosis húmeda de la pulpa (sinónimos: necrosis por liquefacción o necrosis colicuativa de la pulpa o gangrena húmeda, etc.): este tipo de necrosis se caracteriza por inhibición y/o liquefacción de los elementos tisulares muertos por acción enzimática. La pulpa se presenta reblandecida, casi tanto como las pulpitis supurativas totales o flemonosas (diríamos casi licuada a punto jarabe).

- Gangrena Pulpar: Cuando la necrosis pulpar es de origen microbiano, pero con máxima lisis del tejido pulpar, con producción de gas y olor fétido, se origina un cuadro, anatómo-clínico conocido como gangrena pulpar, que es más frecuente en las pulpas expuestas que en las cerradas.

El singular olor nauseabundo a putrefacción que se produce en la gangrena de la pulpa, se debe a productos volátiles desprendidos durante el proceso necrótico de origen microbiano.

En la gangrena pulpar también la pieza va cambiando de color en forma gradual y paulatina, porque los conductillos dentinarios son invadidos por sustancias pigmentadas o cromógenas, como por ejemplo la hemoglobina o pigmentos hemáticos derivados de ella.

Conclusión:

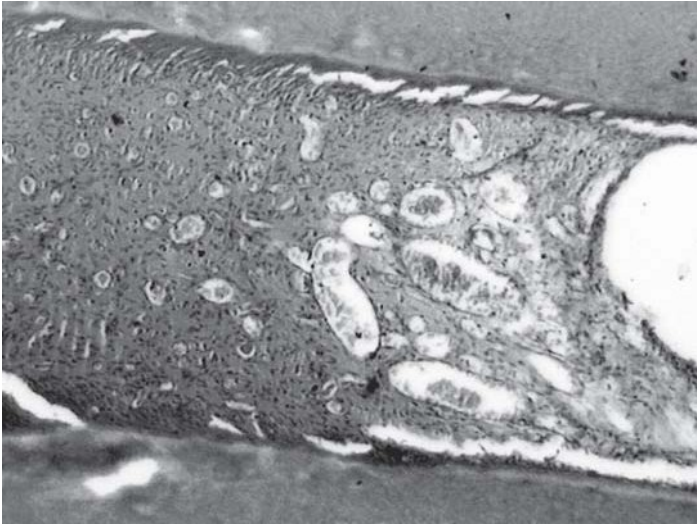
"En la necrosis seca o necrosis isquémica o infarto pulpar, el tejido pulpar muerto se presenta desorganizado, desprendido de sus paredes, condensado y seco, como apergaminado".

"En la necrosis pulpar húmeda o necrosis pulpar colicuativa, el tejido muerto se encuentra muy blando, o casi diluido, como si fuera jarabe espeso, por la acción enzimática.

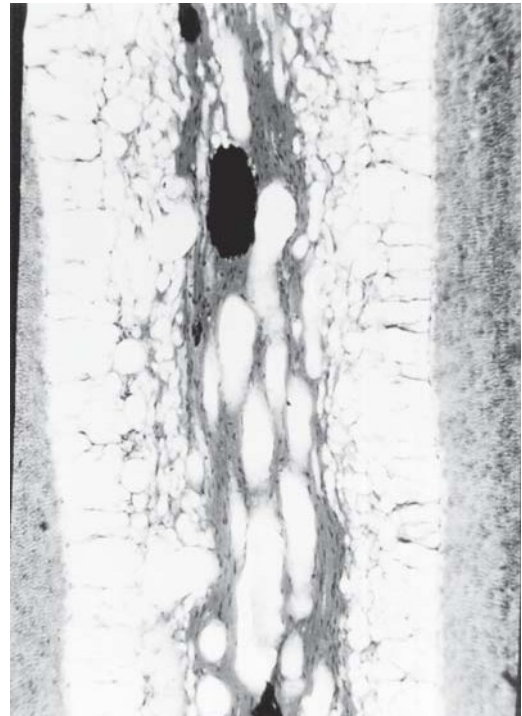
Ambas se presentan sin olor nauseabundo:

*en la gangrena pulpar (también llamada esfacelo pulpar) todo el tejido se halla reducido a detritus amorfos eosinofilos más o menos blandos y malolientes, por la descomposición debida a la acción de microorganismos saprófitos de la cavidad bucal, que son los que se introducen y producen la putrefacción del tejido necrosado.

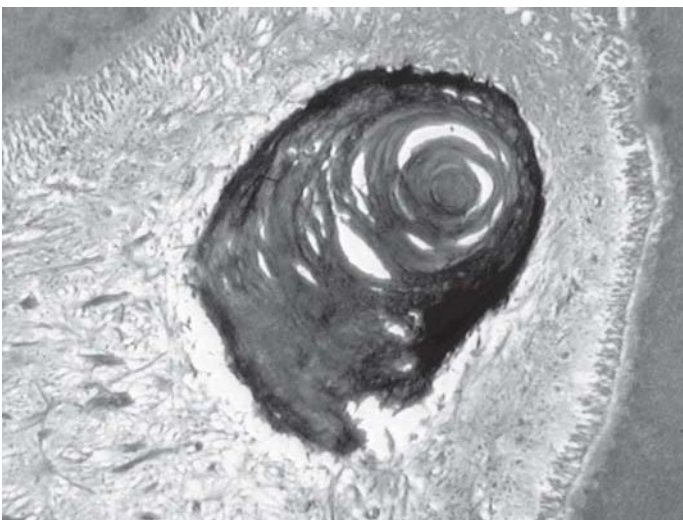Es prácticamente imposible registrar o señalar diferencias histológicas entre necrosis y gangrena pulpar de manera que sin conocer los datos clínicos, ambas deben ser informadas por el patólogo como necrosis pulpar; sólo la identificación de los gérmenes de la putrefacción puede permitir su diagnóstico diferencial por medios exclusivamente histopatológicos.



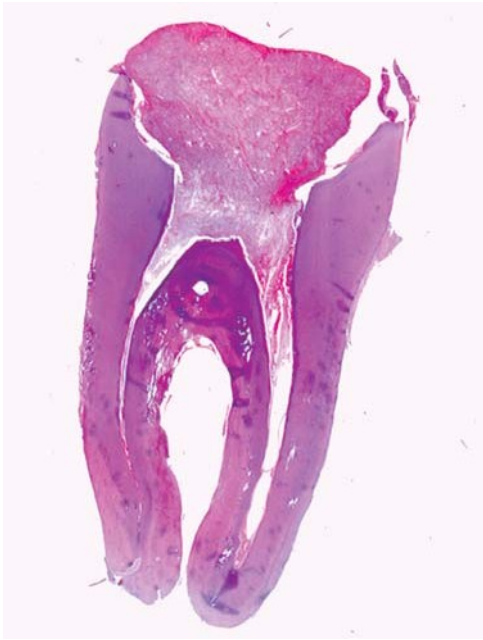Pulpitis aguda con exudado fibrinoso.



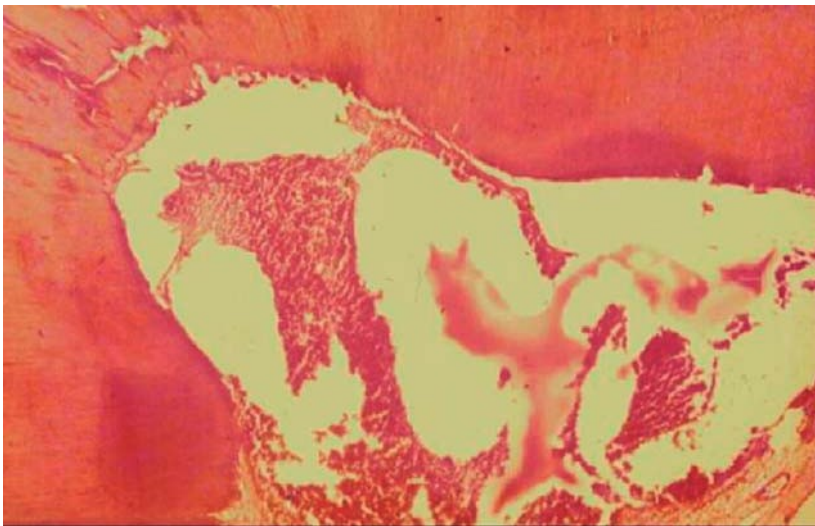Atrofia reticular.



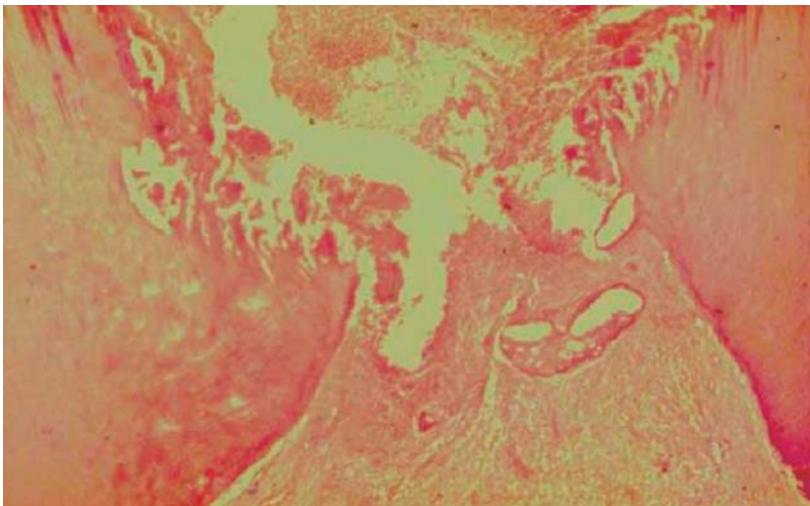
Nódulo pulpar.



Polipo pulpar.



Pulpitis aguda.



Pulpitis crónica.

Lesiones Periapicales

Introducción

Las lesiones periapicales presentan variada etiopatogenia, las cuales son importantes en la práctica odontológica dadas las relaciones anatómicas, fisiológicas y embriológicas de dicho proceso. Muchas veces se asocian a patologías pulpares y óseas. El médico generalista puede derivar al odontólogo para que analice focos sépticos que asientan en esta región.

Concepto

La inflamación del periodonto apical causada generalmente por irritantes bacterianos se denomina periodontitis apical.

En la actualidad se considera una repuesta defensiva frente a la destrucción de la pulpa dental y la ocupación bacteriana del conducto radicular por microorganismos.

Existen distintas rutas bacterianas por la que alcanzan la pulpa (caries, procedimientos operatorios, fracturas, fisuras, etc.)

La virulencia y la patogenicidad varían, por interacciones con otros gérmenes, por sinergismo, por liberación de endotoxinas, o síntesis de enzimas que dañan al tejido (colagenasa, hialuronidasa, fibrinolisisina), como la capacidad de interferir y anular las defensas del huésped. Estos procesos periapicales son, en un gran porcentaje, de naturaleza inflamatoria que afectan el periodonto apical y zonas circunvecinas, pero no debemos olvidar que se clasifican en procesos de patología variada: inflamatoria, quística, tumoral y displásica o pseudotumoral.

- Periodontitis Apical Aguda
- Periodontitis Apical crónica (granuloma apical)
- Absceso periapical con fístula absceso dento–alveolar con fístula, absceso periodontal de origen pulpar
- Absceso periapical con fístula hasta seno maxilar
- Absceso periapical con fístula hasta cavidad nasal
- Absceso periapical con fístula hasta cavidad oral
- Absceso periapical con fístula hasta piel
- Absceso periapical sin fístula (absceso dental sin fístula, absceso dento–alveolar sin fístula, periodontal de origen pulpar sin fístula)
- Quiste radicular
- Quiste apical y lateral
- Quiste residual
- Quiste paradental inflamatorio

Las formas agudas son las siguientes: **Periodontitis Apical Aguda (Primaria)**: Esta lesión suele ser causada por microorganismos que invaden desde el conducto o por traumatismo accidental, por sobreinstrumentación o irritación por sustancias químicas o materiales

endodónticos. Provocando una respuesta intensa con dolor al calor y a la presión. No son detectables radiográficamente.

Granuloma abscedado o periodontitis periapical crónica abscedosa o absceso dento–alveolar crónico.

Cuando hubiera disminución de la resistencia orgánica con aumento de la agresión que desintegra parte de la zona de irritación constante (necrosis colicuativa), se provoca la formación de microabscesos que luego se fusionan y forman un absceso de mayor tamaño.

Absceso periapical crónico o periodontitis periapical crónica abscedosa

Puede derivar de un proceso agudo o comenzar como crónico. Hay también formación de pus, pero los síntomas son más leves que en el absceso agudo.

Este absceso drena a través de fístulas, las cuales pueden ser:

- transósea- transperiodóntica –transcanalicular – transcutánea – quirúrgica – ciega.

Los abscesos dentarios fistulizan generalmente hacia vestibular, excepto los que se encuentran en la raíz del incisivo lateral superior y raíces palatinas de premolares y molares superiores, que lo hacen hacia palatino.

Los terceros molares pueden dar abscesos o fístulas a regiones anatómicas vecinas, inclusive al piso de boca.

Las fístulas ciegas son aquellas que no desembocan hacia el exterior, sino que llegan a alguna cavidad o espacio dentro del organismo:

- seno maxilar (originan empiema)
- fosa pteripogoidea
- retromolar (en absceso del tercer molar)
- rama del maxilar
- piso de la boca: puede provocar una angina de Ludwig o un “flemón leñoso”.
- Las secreciones purulentas siempre buscan salir hacia zonas de menos resistencia, ocasionando trayectos fistulosos.

Cuando el diente se necrosa el proceso inflamatorio se localiza en el área apical constituyendo procesos crónicos como los **granulomas periapicales simples o conjuntivos** que esencialmente están formados por tejido de granulación y los restos epiteliales se presentan en forma quiescente. También algunos muestran células “espumosas” (células xantomatosas), que son histiocitos macrófagos llenos de grasa y agujas graso-lipoideas o hendiduras de colesterol (células del sistema fagocítico mononuclear).

Las células plasmáticas que presentan intensa actividad, a menudo sufren degeneración hialina formando lo que se conoce con el nombre de corpúsculo de Russel.

En la zona central del granuloma se puede observar un infiltrado más o menos abundante de polimorfonucleares neutrófilos, por la llegada constante de toxinas y bacterias desde la pulpa con necrosis o gangrena (reagudización).

En la periferia del granuloma, el tejido óseo muestra signos de reabsorción, y es posible ver osteoclastos revistiendo su superficie (laguna de Howship).

Los cementoblastos adyacentes a la lesión manifiestan una creciente actividad y la superficie radicular puede presentar hiper cementosis o diferentes grados de reabsorción patológica (cementaria, cemento-dentinaria).

Periodontitis periapical crónica granulomatosa

Son procesos inflamatorios crónicos que se caracterizan por la formación de tejido de granulación, como respuesta a los fenómenos proliferativos (no neoplásicos), que acontecen.

GRANULOMA COMPUESTO

Es una entidad patológica que se caracteriza por presentar en el interior del tejido de granulación restos o residuos epiteliales que pueden activarse y evolucionar primero a GRANULOMA MICROQUÍSTICO y después a QUISTE RADICULAR (PERIAPICAL O PARADENTARIO).

Existen tres teorías que tratan de explicar el origen del epitelio dentro de un granuloma:

1. Derivan de los restos embrionarios de la banda epitelial de Hertwig, que se denominan restos epiteliales paradentarios de Malassez, se encuentran en el periodonto y se activan al ser atrapados por el proceso inflamatorio comenzando su proliferación.
2. Derivan de la mucosa bucal (gingival o palatina) o también pueden derivar de la mucosa nasal o sinusal. Ocurriría así en los granulomas fistulizados, porque al llegar la fístula a la superficie del epitelio que tapiza la mucosa éste se invagina e introduce por el trayecto fistuloso, hasta llegar al interior del granuloma, donde comenzarían su proliferación hasta llegar a conformar el quiste.
3. Que se originen en un metaplasia de las células conectivas las que se transformarían en epiteliales activas (hipótesis inconsistente).

GRANULOMA MICROQUÍSTICO

Como resultado de la inflamación, el epitelio de la zona periapical (restos epiteliales de Malassez) prolifera constituyendo una masa significativa de células activas. Este epitelio carece de vasos sanguíneos propios, por consiguiente la irrigación debe provenir del tejido conectivo circundante. Las células centrales de la masa epitelial, por su localización alejada de esa irrigación sanguínea degeneran y forman una pequeña cavidad revestida de epitelio. En algunos casos estas cavidades son pequeñas y se disponen en forma irregular, a veces son únicas, otras veces son numerosas. Pueden tomar aspecto de red, islotes o forma acampanada, como las CAMPANAS DE ROEMMER O VASO DE FLORENCIA (que se observan durante el desarrollo dentario).

El granuloma compuesto o epitelizado va a dar origen al QUISTE RADICULAR.

Los granulomas generalmente son asintomáticos. Pero, como el proceso inflamatorio, a pesar de ser de baja intensidad es de larga duración, se producirá siempre una reabsorción ósea que según Kronfeld, tendrá dimensiones que varían desde al tamaño de la cabeza de un alfiler hasta 8 a 10 mm y a veces más, dependiendo del tiempo de duración y de la intensidad del agente irritante.

De esta manera, el principal elemento para el diagnóstico será el examen radiográfico, a través del cual se observará rarefacción ósea circunscripta. Además del contorno nítido y del fondo bien radiolúcido, presenta una forma irregular, con tendencia al contorno oval, y su inserción está envolviendo la raíz en dirección al tercio medio. Muchas veces se observa en la radiografía una tenue línea radiopaca que contornea la imagen de los granulomas (osteomielitis crónica esclerosante focal u osteitis condensante).

El examen clínico generalmente muestra oscurecimiento de la corona dentaria; el diente no es sensible a la percusión horizontal ni presenta movilidad y no tiene respuesta a las pruebas de vitalidad pulpar (térmicas o eléctricas).

Eventualmente los dientes con granulomas pueden presentar algunos síntomas como ligero dolor a la percusión vertical y sensibilidad a la palpación a nivel del ápice radicular. Generalmente estos elementos aparecen en los casos en los que el proceso inflamatorio crónico sufre un episodio de re-agudización o cuando se infecta el quiste.

QUISTE RADICULAR (apical, periapical o paradentario)

Concepto: es una cavidad patológica de neoformación tapizada por epitelio con un contenido líquido o semisólido, que está formado por dicho contenido y un continente.

Según la OMS se clasifican actualmente en:

- Quistes Inflamatorios
- Quiste radicular
- Quiste apical y lateral
- Quiste residual
- Quiste paradental inflamatorio (Quiste folicular inflamatorio colateral y mandibular vestibular infectado)

Los productos tóxicos, resultantes de la mortificación pulpar, determinados por agentes físicos, químicos y/o microbianos, son los responsables principales de la reacción inflamatoria crónica proliferativa, punto de partida de los quistes radiculares.

En otras ocasiones, la proliferación epitelial puede producirse como respuestas a tratamientos endodónticos incorrectos, en los que además de no lograrse una buena desinfección, la obturación del conducto resulta inadecuada.

Los quistes radiculares generalmente son asépticos y asintomáticos.

Mientras tanto, el crecimiento lento y progresivo del proceso determina reabsorción ósea visible al examen radiográfico.

Aquí se observa una imagen que puede definirse como una rarefacción ósea circunscripta, con las siguientes características: zona oscura radiolúcida uniforme, con tendencia a la conformación esférica, límites circundantes precisos, cortical quística o línea radiopaca que envuelve la lesión conocida como osteítis condensante (osteomielitis crónica esclerosante focal).

La lesión varía considerablemente de tamaño. Suele ser más grande que un granuloma dentario y puede extenderse a dos o más dientes. En raras ocasiones puede observarse que un quiste radicular abarque casi todo un cuadrante maxilar. Habitualmente no producen una gran deformación en el maxilar afectado.

De acuerdo con una serie de estudios comprenden aproximadamente el 43% de todas las lesiones radiolúcidas periapicales, mientras que para otros estudios representan solo el 10%. De todas maneras constituyen aproximadamente el 75% de los quistes de los maxilares. El quiste radicular es mucho más común en el maxilar que en la mandíbula y se presenta por lo general en la tercera década de vida.

En las radiografías muchas veces no es posible distinguir entre un quiste radicular, un granuloma periapical y otras lesiones quísticas o tumorales de la zona. No obstante la presencia de un diente desvitalizado asociado con una zona radiolúcida periapical de más de medio 0,5 cm de diámetro indicaría que se trata de un quiste radicular.

El examen clínico revela muy poco si el quiste es de pequeñas dimensiones; pues no existe dolor a la percusión, ni la movilidad; mientras la corona dentaria puede estar oscurecida y la pulpa dentaria no responde a las pruebas de vitalidad.

Cuando alcanza mayor desarrollo, puede destruir la tabla ósea vestibular y presenta una ligera saliencia visible a la inspección notada por la palpación a nivel del ápice radicular del diente causal.

Microscópicamente, la cavidad del quiste contiene restos necróticos carentes de estructura o sustancial eosinófila homogénea; además algunas células vivas (descamadas) y cristales de colesterol que se observan en los cortes microscópicos como hendiduras, porque el alcohol utilizado en la confección del preparado histológico disuelve los cristales de colesterol y deja espacios vacíos fusiformes. El quiste está revestido de epitelio escamoso estratificado. En raras ocasiones se puede observar epitelio apapilar respiratorio o de otro tipo.

La cubierta epitelial está rodeada de tejido conectivo de densidad variable. El tejido conectivo casi siempre presenta infiltración linfoplasmocitaria yuxtaepitelial y edema; también pueden verse hendiduras dejadas por el colesterol circundadas por células gigantes multinucleadas con hemosiderina y/o grandes macrófagos pálidos (células xantomatosas o espumosas).

Dentro o rodeando al tejido conectivo de densidad variable pueden observarse trabéculas óseas con menos actividad osteocítica que en el hueso normal.

Se describen los siguientes mecanismos:

1. Se interpreta que el quiste es una consecuencia de la desintegración epitelial postulándose:
 - a- Una proliferación reactiva provoca aumento cualitativo de los restos epiteliales paradentarios de Malassez adyacentes al ápice.
 - b- El desarrollo de estos islotes aleja progresivamente sus células más centrales de las fuentes de nutrición (la cual se produce por difusión desde los vasos sanguíneos de los tejidos circundantes); en consecuencia ciertas células sufren cambios, formándose un foco de liquefacción o colicación que origina y llena una cavidad, más o menos, central dentro del epitelio, constituyéndose así un incipiente quiste radicular o granuloma microquístico. Una vez iniciada la formación quística su crecimiento ulterior puede ser automantenido: efectivamente la medición de la presión coloidosmótica del líquido intraquistico es superior a la del intersticio que rodea al proceso, por lo cual hay tendencia al ingreso de líquido y por consiguiente a la expansión quística.
2. Otra hipótesis para la formación del quiste sería por proliferación del epitelio gingival con el fin de revestir una cavidad de absceso dentoalveolar crónico a través de una fístula que luego cicatriza (el epitelio también podría provenir de residuos embriológicos de la cara).

3. Para otros autores se produciría una degeneración o cambio en el tejido conectivo del granuloma, preferentemente del tipo de la esteatosis, que es rodeada por epitelio odontogénico proliferante, cuyo origen ya fuera mencionado.

4. En el crecimiento del quiste interviene un “sistema de bombeo” de líquido por parte del epitelio hacia la cavidad quística. Pero, sin lugar a dudas, la primera hipótesis o modalidad descrita, es la más aceptada.

5. Al extraer la pieza dentaria, el quiste puede quedar en el interior del hueso debido a que posee mayor tamaño que el alvéolo, lo que origina el llamado QUISTE RESIDUAL.

COLESTEATOMA

Se ha generalizado la designación de colesteatoma cuando cristales de colesterol libres se presentan llenando la cavidad quística, los cuales pueden determinar una reacción de un cuerpo extraño duradera, con células gigantes que caracterizan el granuloma por cuerpo extraño, presentes en el tejido conectivo que rodea al epitelio que tapiza la cavidad quística.

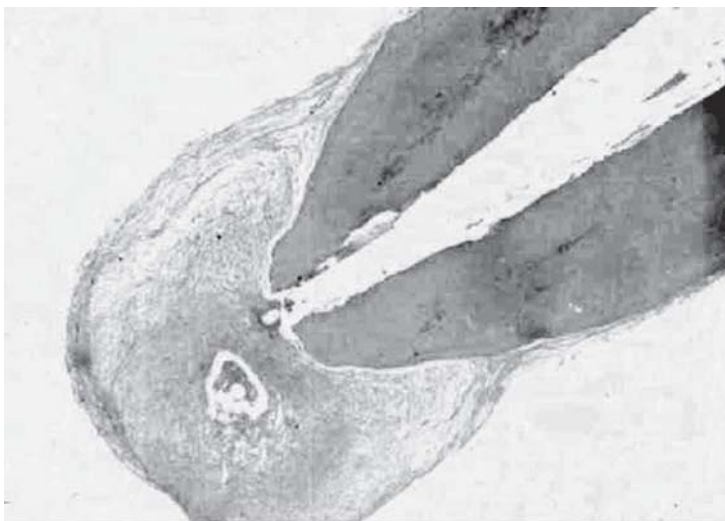
REAGUDIZACIONES DE PROCESOS CRÓNICOS

Todos los procesos inflamatorios e infecciosos, de baja intensidad y larga duración, como los abscesos crónicos, los granulomas y los quistes, pueden, frente a determinadas situaciones, ver alterado su equilibrio y sufrir una reagudización.

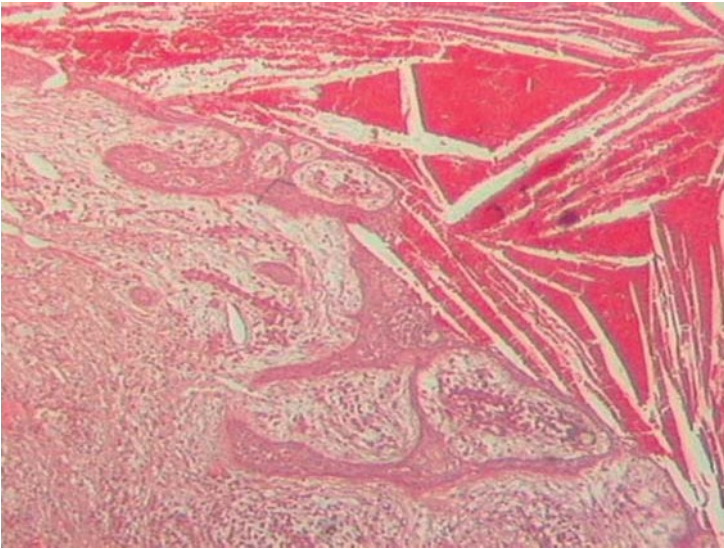
CICATRIZ APICAL

El proceso de curación de las lesiones periapicales pueden producirse por regeneración de los tejidos de la región o proliferación fibrosa del estroma, produciendo como resultado un residuo cicatrizal, aunque persistiendo un área radiolúcida de contorno definido en la placa radiográfica, debida al engrosamiento (ensanchamiento) de la membrana periodontal.

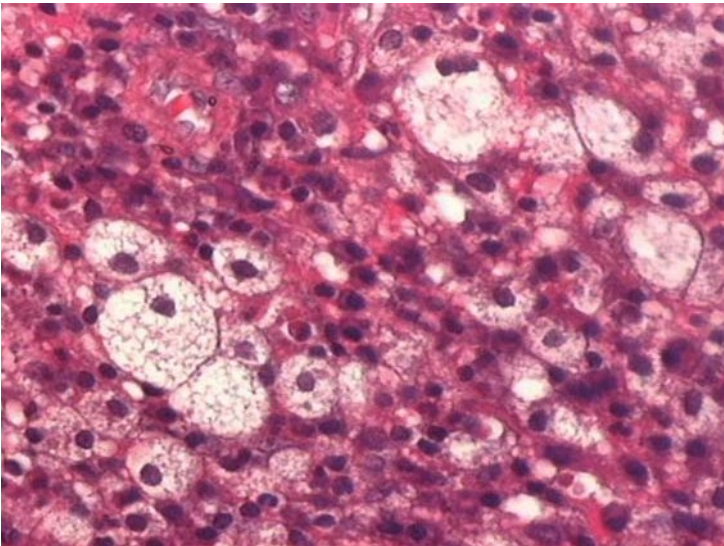
Histológicamente, se presenta como una masa caracterizada por un área de tejido conjuntivo denso con procesos de colagenización y hialinización progresivos. No requiere tratamiento. Puede recalcificarse total o parcialmente.



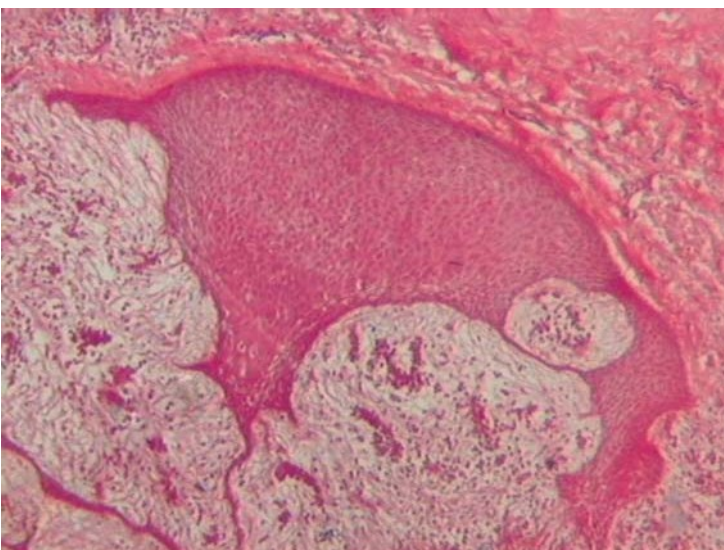
Granuloma simple.



Colesteatoma.



Quiste periacal células espumosas.



Campana de Roemers.

Enfermedad Gingival y Periodontal

Introducción

Las enfermedades gingivales son una amplia familia de diferentes patologías como resultado de diferentes agentes etiológicos. La característica común a todas ellas es que se localizan exclusivamente sobre la encía como una respuesta inflamatoria de los tejidos gingivales a la placa bacteriana o Biofilm u otros factores.

Son patologías muy prevalentes en nuestra sociedad que afectan a la encía y al periodonto. La enfermedad periodontal se reconoce actualmente como un proceso inflamatorio y también inmunitario, de difícil tratamiento. Es fundamental entender los cambios histopatológicos, complicaciones y las patologías generales que pueden agravarla. Su etiología es multifactorial, lo que determina muchas variables, que debemos equilibrar.

ENFERMEDADES GINGIVALES:

A. INDUCIDAS POR PLACA BACTERIANA se dividen en dos grupos:

1) Sin factores locales asociados y 2) Con factores locales asociados:

CON FACTORES LOCALES ASOCIADOS

- Factores anatómicos (Espolones y perlas del esmalte)
- Obturaciones desbordantes
- Fracturas radiculares
- Reabsorciones cervicales

SIN FACTORES LOCALES ASOCIADOS

Enfermedades gingivales modificadas por factores sistémicos:

-Asociadas con modificaciones del sistema endocrino:

- Gingivitis asociada a la pubertad
- Gingivitis asociada al ciclo menstrual
- Gingivitis del embarazo
- Gingivitis asociada a Diabetes mellitus

-Asociadas a discrasias sanguíneas:

- Gingivitis asociada a la leucemia

Enfermedades gingivales modificadas por medicamentos:

Inducidas por drogas:

- Agrandamientos gingivales influidos por drogas
- Gingivitis influidas por drogas
- Gingivitis asociadas a anticonceptivos orales

Enfermedades gingivales modificadas por malnutrición:

- Déficit de ácido ascórbico
- Otras

B. NO INDUCIDOS POR PLACA BACTERIANA

Enfermedades gingivales de origen bacteriano específico:

- Lesiones asociadas a Neisseria gonorrhoea
- Lesiones asociadas a Treponema pallidum
- Lesiones asociadas a streptococos
- Otras

Enfermedades gingivales de origen viral:

- Infecciones por Herpes virus:
- Gingivostomatitis Herpética primaria
- Herpes oral recidivante
- Infecciones por varicela-zóster

Enfermedades gingivales de origen fúngico:

- Infecciones por Cándida
- Histoplasmosis

Lesiones gingivales de origen genético:

- Fibromatosis gingival hereditaria

Manifestaciones gingivales de condiciones sistémicas:

Reacciones alérgicas atribuibles a materiales dentales: Hg, Ni, acrílico

Enfermedades mucocutáneas como:

- Liquen Plano
- Penfigoide
- Pénfigo Vulgar
- Eritema Multiforme
- Lupus Eritematoso

Inducidos por medicamentos:

- Dentífricos, colutorios, aditivos de alimentos

Lesiones traumáticas (autolesiones, iatrogénicas, accidentales)

- Lesión química
- Lesión física
- Lesión térmica

Reacciones a cuerpos extraños

GINGIVITIS AGUDAS

En el tejido conectivo se desencadenan procesos vasculares y exudativos, con infiltrado de polimorfonucleares neutrófilos. En el tejido epitelial se pueden encontrar los siguientes cambios: erosión, exulceración, ulceración, atrofia epitelial, leucoedema, espongirosis.

Las gingivitis agudas pueden ser:

Congestivas: gran cantidad de vasos, especialmente capilares ingurgitados y llenos de sangre, adoptando encías tumefactas, con un intenso color rojo, superficie lisa y brillantes.

Edematosa: exudado seroso, pequeñas vacuolas claras que distienden las fibras colágenas, intercaladas con exudado fibrinoso. Las encías tumefactas toman un color rosa pálido.

Infiltrativa: predominan los polimorfonucleares neutrófilos que han salido de los vasos sanguíneos.

ABSCESO GINGIVAL AGUDO: localizado en la porción superficial y coronaria de la encía. Relacionado con cuerpo extraño como cerdas de cepillo, espinas de pescados, etc.

Histología: epitelio erosionado o ulcerado, en el corion se observan microabscesos conformados por áreas de necrosis colicuativa con infiltrado de polimorfonucleares viables y no viables, estos microabscesos a veces confluyen formando abscesos de gran tamaño.

PERICORONARITIS: proceso infeccioso agudo caracterizado por la inflamación del tejido blando que rodea a un elemento dentario retenido. Se debe a una infección mixta en la que pueden contribuir varios patógenos de la placa dental en especial anaerobios.

La erupción incompleta de un tercer molar, generalmente los inferiores, produce una gran zona de estancamiento bajo el capuchón gingival u opérculo.

Clínicamente se forma un abultamiento rojizo, a veces ulcerado por roce del elemento antagonista, hay tumefacción y molestias. También presenta dolor alrededor del elemento dentario parcialmente erupcionado, dificultad para abrir la boca, adenopatías, a veces febrículas en los periodos de reagudización. En algunos casos graves puede presentar supuración y formación de abscesos.

Microscopía: fluido inflamatorio, hemorragia, exudado purulento o infiltrado de polimorfonucleares neutrófilos, ulceración.

GINGIVITIS CRÓNICA

La gingivitis crónica se manifiesta con modificaciones de color, forma, consistencia y tendencia al sangrado espontáneamente o provocado frecuentemente por el cepillado. La placa se deposita a lo largo de los bordes gingivales. En la mayoría de los casos la gingivitis crónica se debe a factores locales, en concreto a un cepillado ineficaz de los elementos dentarios.

Factores que contribuyen a la gingivitis crónica:

Locales:

- Mala técnica de higiene dental
- Irregularidades dentales que proporcionan áreas de estancamiento
- Restauraciones o prótesis que producen áreas de estancamiento

Generales:

- Embarazo
- Síndrome de Down
- Diabetes

Microscopía: aumento de la cantidad de vasos dilatados en el área por debajo del epitelio de unión, que muestra una infiltración, migración de leucocitos, aumento del flujo de líquido crevicular y un aumento simultáneo de la cantidad de leucocitos al surco gingival.

El desarrollo de la gingivitis se ha dividido de manera arbitraria en tres estadios histológicos llamados: **lesión inicial**, **temprana**, **establecida** y el cuarto estadio **Lesión avanzada** que se refiere a la periodontitis, cuando se desarrolla, generalmente como evolución de una gingivitis, aunque no siempre ocurre. Esta cronodinamia se detalla en el desarrollo de enfermedad periodontal.

ENFERMEDADES GINGIVALES MODIFICADAS POR FACTORES SISTÉMICOS:

Están asociadas a alteraciones del sistema endocrino, en relación con las hormonas esteroideas, como en el embarazo, la pubertad y los ciclos menstruales, son circunstancias

que pueden alterar la homeostasis de los tejidos peridentarios y provocar un aumento de la susceptibilidad a la placa.

Histología: Muestra una hiperplasia epitelial, con zonas de atrofia sobre todo en la pared blanda de la pseudobolsa, en el corion se observa neovascularización, abundantes capilares telangiectásicos, infiltrado linfoplasmocitario, escasos neutrófilos y presencia de edema.

GINGIVITIS ASOCIADA CON EL EMBARAZO: La encía muestra distintos grados de inflamación, caracterizada a menudo por edema, cambios de color, de contornos y propensión al sangrado ante un estímulo suave. También puede presentar engrosamiento del margen gingival e hiperplasia de las papilas interdentes que pueden dar lugar a la aparición de pseudobolsas.

Estas modificaciones aparecen a menudo durante el segundo mes de embarazo y remiten espontáneamente cuando se retira la placa y se recupera el equilibrio hormonal después del parto.

Estas gingivitis son semejantes a los cuadros observados por el uso de anticonceptivos orales.

GRANULOMAS PIÓGENOS (ASOCIADOS AL EMBARAZO): Se presenta como una masa localizada de tejido vascularizado, que se forma como respuesta a la placa durante el segundo o tercer trimestre de embarazo, se origina en el tejido gingival, tiene una base pediculada, puede presentar ulceración, y una delgada capa de revestimiento epitelial, puede sangrar durante la masticación o espontáneamente, su localización más frecuente es la encía del reborde maxilar superior, crece a lo largo del embarazo, alcanzando un tamaño que no suele superar los 2 cm. Esta lesión puede disminuir de tamaño o desaparecer después del parto. Es rojizo y a veces es de un azul cianótico.

Los granulomas piógenos pueden aparecer por desordenes hormonales en la pubertad, incluso en niños (aquí nos referimos exclusivamente a los de localización gingival) y pueden asentar en otras partes de la mucosa oral como en labios y carrillos.

Histopatología: proliferación vascular que se asemeja al tejido de granulación. Se pueden observar numerosos espacios vasculares y láminas sólidas de células endoteliales, a veces organizadas en lóbulos separados por tabiques fibrosos. La superficie del epitelio suele ulcerarse y debajo de estas áreas existe una intensa inflamación aguda. El contenido de los eritrocitos en los espacios vasculares produce el color rojizo y el estroma puede tornarse fibroso.

GINGIVITIS ASOCIADA A LA PUBERTAD: una respuesta exagerada a la placa por parte de los tejidos gingivales, mediada por los altos niveles de hormonas (estrógenos o testosterona). Este efecto puede ser transitorio y puede revertirse con medidas de higiene.

GINGIVITIS ASOCIADA A LA DIABETES: asociada exclusivamente a la “placa bacteriana o Biofilm”, que puede verse con relativa frecuencia en niños con diabetes tipo I mal controlada. La diabetes es capaz de producir gingivitis pero puede influir en la falta del control de placa. El efecto del tiempo y la exposición mantenida a los factores causales en estos pacientes hacen que en la edad adulta sean más proclives a padecer periodontitis.

ENFERMEDADES GINGIVALES MODIFICADAS POR MEDICAMENTOS: hay tres tipos de medicamentos asociados a hiperplasia gingival como los anticonvulsivantes (difenilhidantoína), inmunosupresores (ciclosporina A) y los antihipertensivos (nifedipina, verapamilo, diltiazem).

Estos medicamentos no actúan por si solos sino como respuesta a la placa bacteriana y sus productos, capaces de generar un aumento de tamaño en la encía, generalmente a nivel anterior, que comienza en las papilas interdentarias y luego se extiende por el margen gingival. Suele manifestarse a los tres meses de uso del fármaco.

Histología: Se produce un incremento de colágeno, con fibroblastos y fibras compactas homogéneas, a veces hialinizadas, con fibroblastos maduros. Es característico que el epitelio presente crestas interpapilares delgadas y elongadas que penetran en el interior del tejido conectivo.

GINGIVITIS ASOCIADA A DISCRASIAS SANGUÍNEAS: Como en el caso de la leucemia pueden asociarse a la gingivitis. Las lesiones orales pueden ser uno de los primeros signos en aparecer. En estos casos pueden diagnosticarse linfadenopatías, petequias a nivel de la mucosa o úlceras. El sangrado al sondaje es un signo frecuente en estos pacientes, así como los agrandamientos gingivales, que a veces también pueden identificarse en los individuos con leucemia y otras discrasias sanguíneas.

De igual modo a lo que ocurría con las enfermedades endocrinas la placa puede ser el denominador común pero la cantidad de los acúmulos no guarda relación con el estado del paciente.

ENFERMEDADES GINGIVALES MODIFICADAS POR LA NUTRICIÓN DEFICIENTE: Los sujetos malnutridos presentan un compromiso en su sistema inmune, que puede afectar la susceptibilidad a infecciones y la exposición a la placa, en estos pacientes, podría verse exacerbada. Dentro de estas encontramos el déficit de vitamina C o escorbuto, una afección rara pero aún existente en países en vías de desarrollo. El escorbuto suele asociarse a una enfermedad gingival llamada "gingivitis del escorbuto", caracterizada por la aparición de una gingivitis de tipo ulceroso, de color rojo brillante con tendencia al sangrado, que se relaciona con un rápido desarrollo de bolsas periodontales y pérdida dentaria, consecuencia de la alteración que se deriva del déficit en la formación del colágeno, la movilidad de los neutrófilos y la respuesta inmune.

ENFERMEDADES GINGIVALES NO INDUCIDAS POR PLACA

Las reacciones inflamatorias gingivales pueden producirse por infecciones bacterianas específicas, víricas o micóticas sin una reacción inflamatoria gingival asociada a placa.

Las enfermedades gingivales de **origen bacteriano específico** son aquéllas que están inducidas por infecciones bacterianas exógenas diferentes de las que forman parte de la placa dental. Los ejemplos típicos de estas lesiones se deben a infecciones por *Neisseria gonorrhoeae*, *Treponema pallidum*, y otros microorganismos. Clínicamente estas lesiones se manifiestan como ulceraciones edematosas dolorosas o encías muy inflamadas no ulceradas atípicas, que pueden estar acompañadas o no de lesiones en otras partes del cuerpo. La biopsia complementada por los análisis microbiológicos revela el origen de estas lesiones.

Las enfermedades gingivales de **origen viral** son manifestaciones agudas de infecciones virales en la mucosa oral que cursan con la aparición de múltiples vesículas que se rompen fácilmente dando lugar a la aparición de úlceras dolorosas. Las más importantes son las asociadas a los virus del herpes simple (VHS) tipo 1 y 2, y al virus varicela-zoster.

La **gingivoestomatitis Herpética o primoinfección**, suele aparecer en niños y cursa con una gingivitis dolorosa. Se acompaña de fiebre y linfadenopatías, puede asociarse a trauma

o exposición a la radiación ultravioleta, entre otros. Aparecen pequeñas vesículas que rápidamente se rompen y dan lugar a erosiones recubiertas por una capa de fibrina, agrupadas en racimos en la zona de la encía adherida.

En cuanto a la **varicela**, se caracteriza por la aparición de pequeñas erosiones en lengua, paladar y encía, además de fiebre, malestar y rash cutáneo. La posterior reactivación del virus varicela-zoster da como resultado la aparición de un herpes zoster, con vesículas-úlceras irregulares y unilaterales.

Las **enfermedades gingivales de origen fúngico** incluyen diversas enfermedades como aspergilosis, blastomicosis, candidosis, coccidioidomicosis, criptococcosis, histoplasmosis, mucormicosis y paracoccidioidomicosis. Las más frecuentes son la candidosis y la histoplasmosis. La primera, producida sobre todo por *Candida albicans*, raramente se manifiesta en la encía de sujetos sanos. Otras formas de presentación son la candidosis pseudomembranosa, eritematosa. La histoplasmosis es una enfermedad granulomatosa causada por el *Histoplasma capsulatum*, se inician como lesiones nodulares que después se transforman en ulcerativas, que suelen ser dolorosas.

Las **lesiones de origen traumático** en la mucosa oral se pueden producir de forma accidental, iatrogénica. Pueden presentarse en forma de recesiones gingivales localizadas, abrasiones, ulceraciones o quemaduras, así como en traumatismos no accidentales asociadas a situaciones de abuso infantil.

Las **reacciones a cuerpo extraño** aparecen debido a la existencia de una ulceración epitelial que permite la entrada de un material extraño en el tejido conectivo gingival. A veces pueden presentar una inflamación gingival aguda o crónica y pueden producir tatuajes.

GINGIVITIS ULCERO NECROTIZANTE AGUDA

La GUN puede definirse como una infección gingival generalmente aguda y a veces recurrente de etiología compleja, de aparición rápida, acompañada de dolor gingival, necrosis de la encía interdental y sangrado. Descrita por Vincent y Plaut (1984) donde se la relaciona con una asociación fusoespiroquetal, también llamada “mal de las trincheras” por la frecuencia que tenía entre los soldados de la Primera Guerra mundial, también se denominó “Estomatitis de Vincent” cuando afecta toda la mucosa oral. Actualmente se lo asocia al stress, como por ejemplo en los periodos de exámenes finales de los estudiantes.

Bacterias implicadas en la GUNA:

- Treponema Vincentii*
- Fusobacterium fusiformis*
- Prevotella intermedia*
- Porphyromonas gingivalis*
- Selenomonas sputigena*
- Leptotrichia buccalis*

En consecuencia existen **histopatológicamente** cuatro zonas de lesión:

1. **Zona Bacteriana superficial:** con bacterias como las espiroquetas.
2. **Zona Rica en neutrófilos:** adyacente a la bacteriana, de leucocitos y espiroquetas.
3. **Zona Necrótica:** células y elementos del tejido conectivo en desintegración, asociado a espiroquetas grandes y medianas.
4. **Zona de infiltración:** profunda, por espiroquetas grandes y medianas.

Características clínicas de la GUNA:

- Predomina en varones adultos jóvenes
- A menudo fumadores y/o con infecciones respiratorias menores
- Ulceras crateriforme que comienzan en los extremos de las papilas interdentes.
- Hemorragias gingivales
- Halitosis y dolor

En las úlceras predominan la espiroquetas GRAM positivas y las bacterias fusiformes. Es el único caso de gingivitis en que las bacterias se encuentran dentro del tejido conectivo de la encía.

La **Gingivitis Ulcero Necrotizante Crónica** puede ser una evolución de la aguda (GUNA) en pacientes inmunocomprometidos.

Microscopía: capa de ulceración superficial con necrosis, recubierta por una capa de exudado fibrinoleucocitario, con algunas células epiteliales necrobióticas y diversos microorganismos (seudomembrana). El tejido conectivo contiene capilares dilatados y un marcado infiltrado celular inflamatorio agudo.

A veces la GUNA se asocia a Periodontitis necrotizante Aguda (PUNA), afectando hueso alveolar, esta evolución se evidencia en pacientes inmunodeprimidos (HIV-SIDA).

Las enfermedades sistémicas que disminuyen la inmunidad predisponen a enfermedades periodontales necrosantes (EPN). Esta es la razón que la EPN ocurre más a menudo en individuos infectados con HIV, y otras enfermedades sistémicas como TBC, linfoma, pacientes trasplantados entre otros.

GINGIVITIS ASOCIADA AL HIV

La gingivitis asociada al HIV es una gingivitis atípica. La lesión característica es el **eritema lineal** muy intenso que se observa en la encía marginal de canino a canino, pero también puede ser generalizado. Clínicamente se caracteriza por úlceras necróticas de la papila interdental, sangrado espontáneo y dolor. Suele haber halitosis y a veces linfadenopatías. La GUN puede ser precursora de la Periodontitis, por consiguiente la prevención y tratamiento profiláctico de los individuos de alto riesgo, como las personas portadoras de VIH, puede evitar la destrucción del tejido periodontal.

ENFERMEDAD PERIODONTAL:

Ha recibido diferentes designaciones a través del tiempo. La más importante es la llamada **Enfermedad periodontal destructiva crónica**, comúnmente se le denomina como **periodontitis**. Es un proceso inflamatorio con connotaciones inmunológicas. Se caracteriza por ser de causa microbiana: los gérmenes de la placa periodontopática.

Hay formación de bolsa patológica periodontal, reabsorción y pérdida ósea, como consecuencia de esto el elemento dentario comienza a moverse, está destruido el epitelio de unión y esta movilidad dentaria exagerada puede llegar a poner en peligro la persistencia del diente en el alvéolo cuando la bolsa llega al ápice.

La primera respuesta del huésped es la inflamación de la encía denominada **gingivitis**. Esta puede persistir largo tiempo como tal o puede propagarse al periodonto de inserción produciendo periodontitis.

La enfermedad periodontal se diagnostica clínicamente:

- 1- Presencia de bolsa real.
- 2- Reabsorción o pérdida ósea (grados variables)
- 3- Signos de ulceración de la pared blanda de la hendidura, que será la pared de la bolsa, pudiendo a veces haber supuración.
- 4- Destrucción del colágeno (fibras gingivales y periodontales).
- 5- Pérdida del nivel de adherencia.
- 6- Alteraciones del color, forma, densidad del tejido (hiperplasia gingival- retracción).
- 7- Fibrosis.
- 8- Sangrado espontáneo o frente a un traumatismo o al sondeo.
- 9- Pérdida de piezas dentarias.

ETIOLOGÍA

La placa dental representa una verdadera biopelícula (o **biofilm**, antes se denominaba **placa bacteriana**) que se compone de bacterias en una matriz formada principalmente, por polímeros bacterianos extracelulares, productos salivales y exudados gingivales.

La **placa periodontopática** puede ser:

- 1- Supragingival: se caracteriza por la presencia de microorganismos gram negativos, estructuras vesiculosas pequeñas rodeadas de una membrana trilaminar, conteniendo endotoxinas y enzimas proteolíticas que pueden participar en la adherencia interbacteriana.
- 2- Subgingival: representada por la acumulación de microorganismos en una cutícula que recubre la superficie dentaria: bacterias cocales, bacilos, formas filamentosas gram positivos y negativos, espiroquetas y formas flageladas en la extensión apical de la placa.

La enfermedad periodontal está asociada también, a la presencia de cálculos dentales llamados sarro o tártaro, que es la consecuencia de la mineralización de la placa. Por lo tanto son factores etiológicos secundarios en la periodontitis, aunque su existencia hace dificultosa e imposible la eliminación adecuada de la placa bacteriana. Están compuestos por cuatro cristales diferentes de fosfato de calcio (bruxita, octofosfato de calcio, hidroxapatita y whitlockita)

Los **cálculos** se clasifican en supragingivales: que se encuentran por encima del margen gingival, sobre la superficie cervical o coronaria. Son visibles clínicamente, de color blanco amarillento oscuro o pardo por pigmentaciones. Su consistencia es arcillosa, se desprende fácilmente con curetas y se localizan generalmente en la cara lingual de dientes anteroinferiores y en caras vestibulares de primeros y segundos molares superiores. La segunda variante corresponde a los cálculos infragingivales: que se localizan por debajo del margen gingival sobre la superficie radicular o tejido cementario. No son visibles, solo en radiografías, pero cuando se trata de masas voluminosas se pueden detectar clínicamente. Su color es pardo oscuro o negruzco de consistencia densa o dura, muy adheridos y de difícil eliminación; están asociados a los cálculos supragingivales y pueden ubicarse en cualquier lugar de la superficie radicular.

CRONODINAMIA

Se consideran cuatro estadíos:

1- **Lesión inicial:** se produce de dos a cuatro días de acumulación de placa. Ocurren cambios en el epitelio de unión y tejido conectivo de la encía. A nivel del conectivo, hay congestión, aumento de la permeabilidad, edema, polimorfonucleares neutrófilos, monocitos y macrófagos. La consecuencia más trascendente es la pérdida, destrucción, degradación de fibras colágenas que rodean a los vasos y les sirven de sostén. La acumulación de neutrófilos transmigra el epitelio de unión, lesionando la cohesión de las células epiteliales del epitelio de unión y como consecuencia de esto se pierde adherencia y se genera la hendidura patológica. Este mecanismo de despegue se llama dehiscencia. Comienzan a observarse algunos linfocitos.

2- **Lesión temprana:** el carácter de la lesión inflamatoria cambia luego de 14 días de acumulación de la placa. La infiltración celular está representada por linfocitos medianos y pequeños. Hay connotaciones inmunológicas. Los linfocitos B se transforman en plasmocitos. Algunos fibroblastos muestran signos evidentes de degeneración hidrópica en el citoplasma. En las células basales del epitelio cambia la cinética del movimiento y hay crecimiento de clavijas interpapilares, papilas, aristas de red que proliferan haciéndose el límite papilar y penetra la zona coronaria del conectivo.

3- **Lesión establecida:** existe mayor exposición a la acción de la placa que puede ser supra o subgingival que al calcificar originará cálculos. Hay destrucción de fibras crestodentales, gran cantidad de plasmocitos en cuadro inflamatorio, determinando un proceso inmunológico importante hacia apical y lateral del epitelio de unión. El epitelio de unión transmigrado prolifera y se abre por dehiscencia integrándose así el epitelio de unión a la bolsa periodontal. El epitelio prolifera a lo largo de la raíz por degradación de las fibras colágenas que se insertan al diente. Una vez instalada la bolsa, puede tener ubicación supraósea o infraósea.

4- **Lesión avanzada:** las alteraciones progresan, la dehiscencia aumenta, se pierde contacto, se forman bolsas, hay plasmocitos que generan anticuerpos, destrucción del colágeno. El proceso se aproxima a niveles cercanos al hueso. Los linfocitos producen linfoquinas, cuya función es generar o producir reabsorción ósea, perdiéndose sostén y la pieza se mueve. La reabsorción ósea puede ser vertical o despereja y horizontal o pareja.

MECANISMOS QUE INTERVIENEN EN LA REABSORCIÓN ÓSEA:

- 1- FAO (factor activador de los osteoclastos)
- 2- PG E2 (enzimas lisosomales)
- 3- ENDOTOXINAS (polisacáridos de las membranas de gram negativos)
- 4- PRODUCTOS DE BACTERIAS GRAM + (ácido teicoico)

MOVILIDAD DENTARIA:

GRADO 1: se mueven hasta un milímetro en sentido horizontal (vestíbulo palatino o vestíbulo lingual)

GRADO 2: más de un milímetro en sentido vestíbulo palatino o vestíbulo lingual.

GRADO 3: movilidad vertical y horizontal

La correlación entre el estado clínico y el histopatológico se detalla a continuación:

Encía prístina	Perfección histológica relativa
Encía sana normal.....	Lesión inicial de Page y Schroeder (plasmocitos)
Gingivitis temprana.....	Lesión temprana de Page e Schroeder (Plasmocitos)
Gingivitis establecida	Lesión establecida sin pérdida ósea ni migración epitelial apical (densidad plasmocitaria entre 10 y 30% del infiltrado plasmocitario)
Peridontitis	Lesión establecida con pérdida ósea y migración epitelial apical desde el límite cementoamantino (densidad plasmocitaria mayor del 50%)

CLASIFICACIÓN CLÍNICA DE LAS PERIODONTITIS:

GINGIVITIS MARGINAL CRÓNICA:

- 1- Una o varias unidades gingivales enrojecen y sangran al sondaje
- 2- Mediciones de profundidad de bolsa, nivel de inserción y expresión radiográfica no indican pérdida de tejido: no hay reabsorción ósea.
- 3- Variable aumento del tamaño de la encía (hiperplasia). Formación de pseudobolsa (sin cambios en la inserción del epitelio de unión).

PERIODONTITIS LEVE;

- 1- Inflamación gingival
- 2- Formación de bolsa patológica real, verdadera, supraósea (migración apical del epitelio de unión)
- 3- Medición de profundidad de bolsa, nivel de inserción y análisis radiográfico revelan pérdida pareja de tejido de sostén que no supera 1/3 de la longitud radicular: hay reabsorción ósea horizontal.
- 4- Hemorragia al sondeo.
- 5- Eventual movilidad grado I, no excluyente.

PERIODONTITIS MODERADA:

- 1- Inflamación gingival.
- 2- Formación de bolsa verdadera supraósea generalmente, pero pueden existir bolsas infraóseas.
- 3- La medición de la profundidad de bolsa, nivel de inserción y análisis radiográfico expresan reabsorción ósea vertical y horizontal que exceden 1/3 de la superficie radicular.
- 4- Si es multiradicular hay eventual lesión de furcación.
- 5- Hemorragia al sondaje.

PERIODONTITIS GRAVE:

- 1- Inflamación gingival.
- 2- Formación de bolsas supraóseas e infraóseas generalmente.

- 3- Las mediciones de profundidad de bolsa, nivel de inserción y expresión radiográfica muestran pérdida del tejido de sostén, predominando la reabsorción vertical.
- 4- Movilidad grado II o III.
- 5- Hemorragia al sondaje y espontánea.

CLASIFICACIÓN DE LAS BOLSAS PERIODONTALES:

Bolsa= profundización patológica del epitelio de unión.

Según el mecanismo etiopatogénico:

- 1- Virtual o seudobolsa: es una bolsa gingival, en la que la profundización del surco está aumentada por una hiperplasia de la encía marginal sobre la corona dentaria sin variar el nivel de inserción. Son características de los agrandamientos gingivales.
- 2- Real o verdadera: es una bolsa periodontal en la que la profundización del surco está aumentada por una dehiscencia y migración hacia apical del epitelio de unión con pérdida del nivel de inserción; generado también por la degradación o destrucción de las fibras colágenas de la encía en el ligamento peridontal.

Según la posición del fondo de la bolsa respecto del hueso alveolar

- 1- Supraósea, supracrestal o supraalveolar: cuando el fondo de la bolsa se encuentra por encima del vértice coronario del hueso alveolar (cresta ósea interdentalia).
- 2- Infraósea, infracrestal o infraalveolar: cuyo fondo está por debajo de la cresta ósea.

Según las caras del elemento dentario que abarca

- 1- Simple: se forma alrededor de una sola cara libre o proximal.
- 2- Compuesta: se forma en dos caras dentarias.
- 3- Compleja: abarca más de dos caras dentarias.
- 4- Serpiginosas: cuya entrada está en una cara y la salida del fondo de la bolsa está en otra cara.

Según la profundidad medida en milímetros

- 1- Playas: bolsas de hasta 4 o 5 mm.
- 2- Profundas: más de 5 mm

Según la existencia de hemorragia y /o supuración

- 1- Activa: es aquella en la que se observa sangrado provocado y/o espontáneo.
- 2- Piorreica: cuyo epitelio gingival se encuentra ulcerado, con drenaje de exudado purulento

Bolsa recesiva: se produce cuando el epitelio de unión o unión dentogingival, desciende hacia apical y, al mismo tiempo, hay migración de la encía marginal sin variaciones en la profundidad. Es la llamada recesión gingival que lleva a la exposición del cemento radicular.

Bolsa quirúrgica: es aquella producida luego de técnica quirúrgicas como la gingivectomía.

CLASIFICACIÓN DE LA REABSORCIÓN ÓSEA:

El hueso alveolar en la enfermedad periodontal está afectado por la proximidad de la reacción inflamatoria proveniente de la bolsa, que trastorna el normal equilibrio entre formación y reabsorción. El incremento paulatino de las reabsorciones óseas, originan una pérdida de la cresta ósea alveolar debido a la extensión de la inflamación sobre la superficie ósea. En este mecanismo intervienen mediadores químicos como prostaglandinas E2, linfoquinas, factor activador de osteoclastos (FAO), ácido lipoteicoico de microorganismos GRAM + y lipopolisacáridos de microorganismos GRAM -. La pérdida ósea otorga a la cresta alveolar remanente formas diferentes que se aprecian con buenas tomas radiográficas.

1- REABSORCIÓN ÓSEA HORIZONTAL: es la más frecuente y el perfil de la cresta ósea es parejo en forma de meseta, ocasionando una disminución de la altura pero sin modificación morfológica del hueso remanente, con acortamiento del ligamento periodontal.

2- REABSORCIÓN ÓSEA VERTICAL: es más intensa, se produce sobre el sector de la cortical periodóntica del hueso alveolar, con perfil irregular y alteraciones en la altura y la morfología. En esta forma el hueso se pierde en mayor profundidad en la zona contigua al diente.

3- REABSORCIÓN ÓSEA ANGULAR: es la combinación de una pérdida ósea horizontal sobre la cresta y una forma vertical, ocasionando reabsorción y aumento radiolúcido del espacio periodontal apreciable en las radiografías.

4- CRÁTERES ÓSEOS INTERDENTALES: son lesiones sumamente frecuentes que consisten en una pérdida ósea mayor en la parte media de un espacio interdentario con persistencia de hueso vestibular y lingual a alturas más coronarias.

5- REABSORCIÓN FRONTAL: se produce cuando el diente es sometido a fuerzas tangenciales o no axiales leves en zonas de presión desde un frente (fuerzas ortodóncicas), mientras que en las zonas de tensión hay neoformación ósea.

6- REABSORCIÓN ENVOLVENTE: se produce cuando el traumatismo oclusal es muy intenso, con ciertas áreas de necrosis, el ligamento periodontal está comprimido; el remodelado periodontal se realiza a expensas de zonas de reabsorción en lugares vecinos no comprimidos del ligamento y de los espacios medulares cercanos.

7- OSTEOLISIS: es la reabsorción ósea crónica provocada por osteocitos, alterándose la trama proteica del hueso con trabéculas y médula destruidas.

8- OSTEOPOROSIS: es simplemente una disminución de la proporción de trabéculas óseas, con adelgazamiento de las corticales. Desde el punto de vista funcional es un desequilibrio con predominio del proceso de destrucción sobre el de formación ósea, pudiendo existir dos formas:

A- aumento de destrucción ósea activa y una formación normal (ej. hiperparatiroidismo)

B- alteración de la actividad osteoformadora con función osteodestructiva conservada. (ej. por inactividad o senilidad). En este tipo se mantienen una estructura ósea trabecular intacta, y la médula ósea se transforma en médula grasa amarilla, con infiltrado inflamatorio crónico. Generalmente, son los factores sistémicos los que actúan sobre hueso esponjoso, provocando alteraciones en la sustancia orgánica, en especial la trama proteica. Cuando la reabsorción llega a la zona de molares, provoca pérdida de hueso interradicular en la bi o trifurcación de las raíces (lesiones de furcaciones), complicándose tanto el diagnóstico como el tratamiento periodontal.

TRAUMATISMO POR OCLUSIÓN:

Concepto: consiste en las alteraciones patológicas o mecanismos de adaptación, que se producen en el periodonto de inserción como resultado de fuerzas indebidas y anormales ejercidas por músculos masticatorios a través de las piezas dentarias.

Otras denominaciones utilizadas frecuentemente son: oclusión traumatizante, trauma oclusal, traumatismo periodontal por sobrecarga, etc. Pueden actuar sobre un diente o un grupo de elementos dentarios. Los síntomas del trauma por oclusión pueden desarrollarse solo cuando la magnitud de las fuerzas oclusales de la masticación es tan elevada que el periodonto, que rodea al diente, no puede soportar y distribuir la fuerza resultante, con alteraciones en la posición y estabilidad del elemento dentario afectado.

Se llama LESIÓN PRIMARIA, a aquella reacción tisular provocada alrededor de un diente con nivel de inserción normal, por acción de fuerzas traumatizantes (dirección tangencial desfavorable, intensidad excesiva, frecuencia continua y persistente).

La LESIÓN SECUNDARIA consiste en una reacción tisular relacionada con situaciones en que las fuerzas oclusales, aún fisiológicas de la masticación, causan alteraciones sobre un periodonto de altura reducida, con resistencia debilitada por la reabsorción ósea.

Las lesiones traumáticas pueden ser agudas o crónicas. El trauma crónico no es secuela del trauma agudo, cuyos síntomas de dolor, sensibilidad a la percusión y movilidad dentaria desaparecen una vez disipada la fuerza brusca.

El traumatismo por oclusión actúa comúnmente en forma crónica, y da como resultado reabsorción del hueso alveolar que lleva a una movilidad dentaria incrementada, sea transitoria o permanente. En los dientes con enfermedad periodontal progresiva, asociada a la placa, el traumatismo por oclusión no puede inducir destrucción de los tejidos periodontales, sino que actúa como cofactor en este proceso destructivo.

El trauma por oclusión ocurre en tres períodos: a) injuria b) reparación c) remodelado y adaptación. En el período de INJURIA, se generan zonas de presión y zonas de tensión dentro de las porciones marginales y apical del periodonto. Las zonas de presión se caracterizan por mayor vascularización, trombosis vascular, desorganización de células y fibras colágenas, presencia de osteoclastos provocando reabsorción ósea directamente en la zona comprimida: reabsorción ósea frontal; o de las zonas periféricas si la compresión es de mayor magnitud y/o duración: reabsorción ósea envolvente, donde se produce hialinización de fibras periodontales, hemorragias y necrosis del tejido periodontal. En la zona de tensión, se produce aposición ósea con la finalidad de mantener el ancho normal del ligamento periodontal en este lugar. A causa de las reacciones tisulares en las zonas de presión y tensión, el diente se hipermoviliza, pues las fibras principales pierden su inserción ósea en las zonas reabsorbidas. En el período de REPARACIÓN, una vez eliminada la fuerza, hay incremento en las zonas de formación ósea en la superficie del hueso periodontal, regenerándose las fibras colágenas y engrosándose las trabéculas óseas, con el consiguiente refuerzo de las estructuras de soporte y estabilidad dentaria.

En el tercer período ocurre el REMODELADO y adaptación del elemento dentario a las nuevas exigencias funcionales, con modificaciones morfológicas tales como engrosamiento del ligamento periodontal especialmente en la porción cervical. Después de maniobras como el ajuste oclusal, el ancho del ligamento periodontal se normaliza y los dientes se estabilizan. Como conclusión, debe quedar bien claro, que en el traumatismo por oclusión, no se produce inflamación gingival ni bolsas periodontales, pero puede crear las condiciones para que las bolsas que puedan aparecer como consecuencia de la placa subgingival, adquieran características infraóseas.

PERIODONTITIS AGRESIVAS: comprenden un grupo de formas de periodontitis raras a menudo graves, que progresan rápidamente y se caracterizan por su manifestación clínica a una temprana edad y por una tendencia a la predisposición familiar. El diagnóstico de este tipo de enfermedades exige la exclusión de enfermedades sistémicas que pudieran disminuir las defensas del huésped y conducir a una pérdida prematura de las piezas temporarias y permanentes.

En función de la edad de iniciación y la distribución de las lesiones periodontales dentro de la dentición, se reconocen las siguientes formas clínicas:

- 1- PERIODONTITIS PREPUBERAL a) localizada
b) generalizada
- 2- PERIODONTITIS JUVENIL a) localizada
b) generalizada
- 3- PERIODONTITIS RÁPIDAMENTE PROGRESIVA O PÉRDIDA DE INSERCIÓN INCIDENTAL
- 4- PERIODONTITIS HIV

Periodontitis prepuberal localizada: pérdida de inserción y de hueso alveolar en la dentición primaria en molares e incisivos. Se inicia a los 4 años. Hay acumulación moderada de placa y sarro, signos de inflamación gingival, presencia de grietas gingivales y ulceraciones en el margen gingival. Ausencia de condiciones sistémicas y sin antecedentes de infecciones recurrentes.

Periodontitis prepuberal generalizada: pérdida de inserción y hueso alveolar generalizados, graves que provocan la exfoliación prematura de la dentición primaria. Esta forma está distribuida en todas las piezas dentarias primarias, inflamación grave de ambas encías, presencia de formación de grietas y recesión pronunciada. Asociación con condiciones sistémicas graves (frecuentemente con bases genéticas)

Periodontitis juvenil localizada: pérdida de inserción localizada de 4 milímetros en por lo menos dos molares permanentes e incisivos. La pérdida de inserción de 4 milímetros, o más, en no menos de dos dientes distintos de los primeros molares e incisivos. La edad de iniciación se estima entre la pubertad y los 25 y 30 años. Existe una tendencia a repetirse en las familias.

Pediodontitis juvenil generalizada: en esta forma la pérdida de inserción de 4 milímetros o más, afecta por lo menos a 8 dientes. Por lo menos tres dientes afectados, distintos de molares e incisivos. Se presenta generalmente antes de los 35 años.

Periodontitis rápidamente progresiva: esta forma se observa en adolescentes y adultos jóvenes sin formación de bolsa (recesión gingival). Se presentan áreas aisladas de pérdida de inserción y reabsorciones óseas en denticiones sanas.

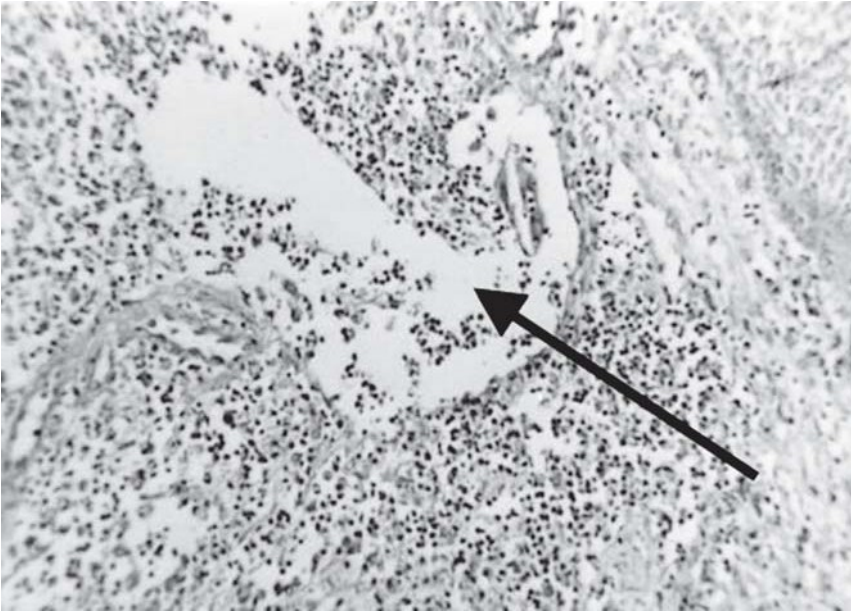Pérdida de inserción asociada con terceros molares retenidos. Se observan recesiones asociadas a un cepillado traumático o malposiciones dentarias.

Periodontitis HIV: es una forma de enfermedad periodontal de características necrosantes, asociadas a pacientes infectados por HIV. Sus características particulares son: evolución rápida, agresiva, con gran pérdida de inserción y formación de cráteres interproximales. Formación de secuestros óseos, necrosis gingival y más allá del límite mucogingival. Son muy dolorosas y con halitosis pútridas. Historias de recaídas frecuentes y mala respuesta a la terapia periodontal. Presencia a veces simultáneas de GUNA HIV, candidiasis, leucoplasia, sarcoma de Kaposi. Lesiones de furcaciones extensas y defectuosas, cráteres interdentarios, linfadenitis reactiva submandibular, fiebre moderada y malestar general persistente.

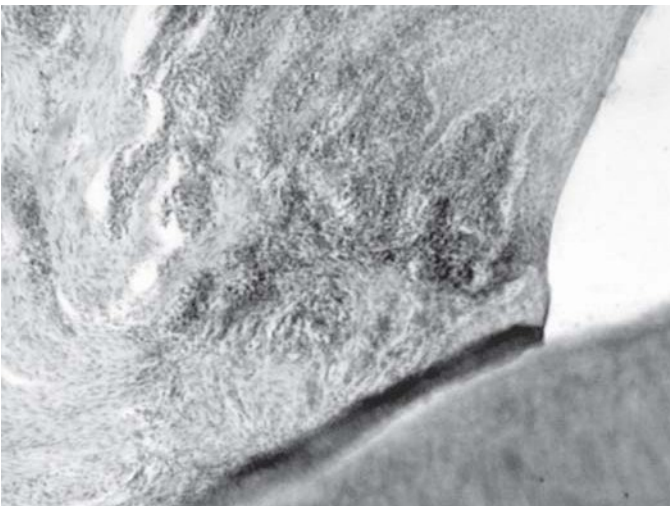Existen otras periodontitis asociadas a enfermedades generales con factores de riesgo secundarios sistémicos:

- a) Genéticos
 - Fibromatosis gingival
 - Enfermedad de Fabry
 - Síndrome de Hurler

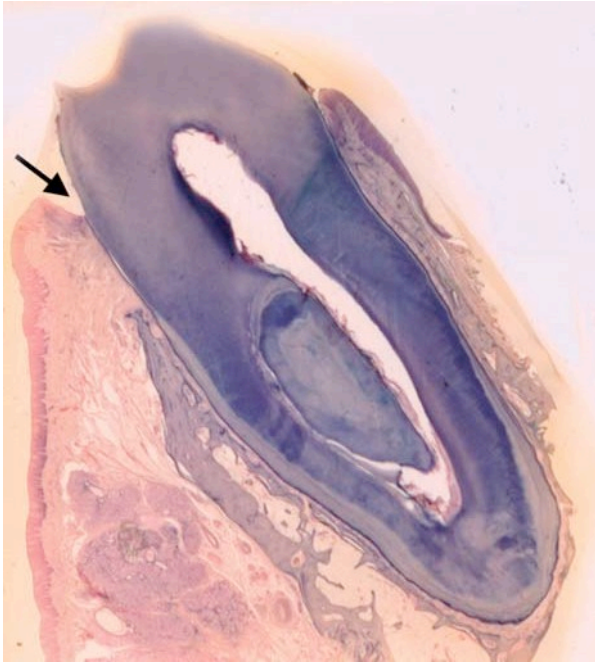
- b) Hereditarios (raros) y asociados a enfermedades inmunosupresoras
 - Síndrome de Down
 - Síndrome de Papillon Lefèvre
 - Síndrome de Chediak- Higashi
 - Síndrome de Kohen
 - Síndrome de Ehlers- Danlos
 - Epidermólisis ampollar



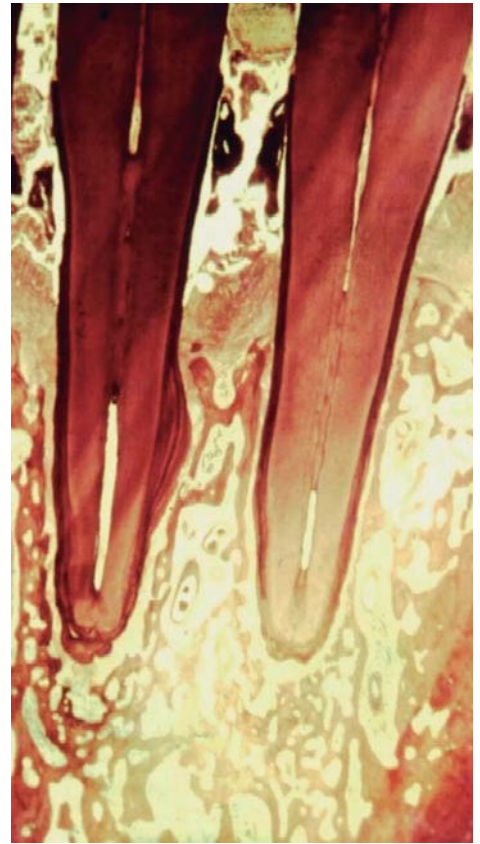
Absceso gingival.



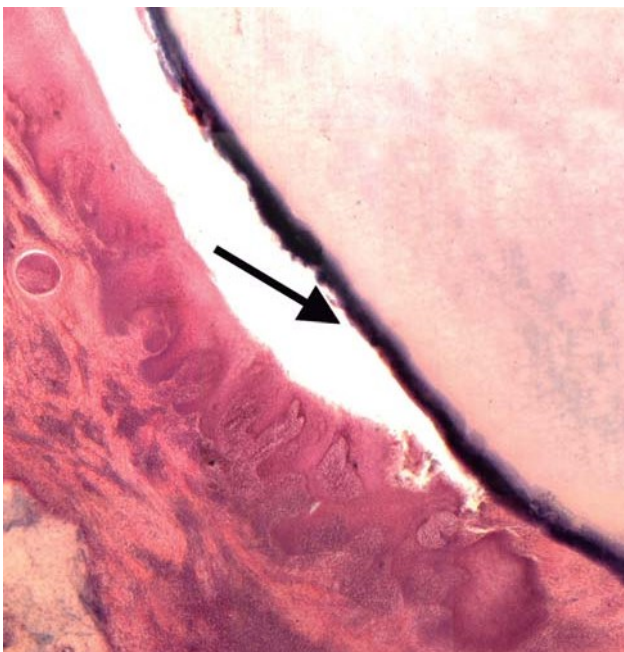Bolsa supraósea (4X).



Bolsa Supra ósea.



Enfermedad Periodontal.



Bolsa infraósea (4X)

Lesiones Cancerizables

Introducción

El cáncer oral más frecuente en la región de la cavidad bucal es el Carcinomas de Células Escamosas. Una parte significativa de estos se desarrollan a partir de lesiones premalignas, la prevención de estas lesiones es de fundamental importancia. Es muy importante conocer las características histopatológicas de las lesiones cancerizables y su potencial maligno, para transpolarlas a las características clínicas.

Antes de abordar el tema debemos recordar que la mucosa esta conformada por un epitelio de tipo escamoso estratificado y tejido conectivo subyacente. Como cubierta superficial, su función fundamental consiste en la protección de los tejidos más profundos. El epitelio bucal como primera línea de defensa puede sufrir diferentes alteraciones en su estructura, como consecuencia de adaptaciones funcionales en respuesta a ciertos estímulos o por factores extrínsecos o intrínsecos.

LESIONES ELEMENTALES DE LA MUCOSA BUCAL:

Lesiones primarias: Se denominan a aquellas lesiones que asientan sobre mucosa o piel sana.

Lesiones secundarias: Se denominan a aquellas lesiones que asientan sobre piel o mucosa enferma.

Nota: Las definiciones debemos conocerlas previamente, preferimos no separar en primarias y secundarias para su estudio, porque dependen de la situación clínica, para ser clasificadas en unas u otras. Solo recordaremos cada una y sus ejemplos

Mancha: Ej.: pigmentación melánica oral (se refiere con el nombre de **macula** cuando ésta es secundaria: Ej: melanosis del fumador).

Vesícula: Ej.: herpes simple.

Ampolla o flictena: Ej: pénfigo o penfigoide.

Pústula: Ej.: Impétigo estafilocócico.

Pápula: Ej.: pápula sifilítica.

Tubérculo: Ej.: Lupus tuberculoso.

Nódulo: Ej.: goma sifilítico.

Atrofia: Ej: Liquen atrófico.

Escama: Ej.: queilitis exfoliativas.

Queratosis: Ej: Leucoplasia verrugosa.

Vegetación: Ej.: hiperplasia paraprotética.

Verrugosidad: Ej.: Papilomatosis oral florida.

Cavidad: Ej.: Osteorradionecrosis.

Costra: Ej: Eritema polimorfo, (En cavidad bucal, **pseudomenbranas**. Ej: GUNA)

Esclerosis: Ej: Esclerosis en placa

Ulcera: Ej: ulcera carcinomatosa.

Ulceración: Ej: Afta

Erosión o abrasión: Ej: Liquen erosivo.

Grieta o fisura: Ej: Queilitis comisural.

Perforación: Ej: Comunicación bucosinusal, FLAP

Hipertrofia o elefantiasis: Ej: Macroglosia

CAMBIOS EPITELIALES

Son lesiones elementales histopatológicas, que pueden ser representadas por diferentes lesiones elementales clínicas.

Acantosis: aumento del espesor del estrato de Malpighi. Ej.: Leucoplasia Verrugosa Proliferativa.

Acantolisis: pérdida de la cohesión entre las células epiteliales debido a la destrucción de los puentes intercelulares (hemidesmosomas), que conducen a la formación de ampollas. Ej.: Pénfigo Vulgar.

Espongiosis: edema intercelular que produce separación de las células escamosas. Ej.: en procesos inflamatorios.

Paraqueratosis: queratinización incompleta, caracterizada por presentar núcleos picnóticos en la capa córnea. Ej.: leucoplasia y liquen.

Hiperparaqueratosis: aumento del espesor de paraqueratosis. Ej.: liquen bucal.

Ortoqueratosis: cornificación del epitelio debido a la queratinización completa de las capas superficiales, en cuyas células no se observan núcleos. Ej.: leucoplasia.

Hiperortoqueratosis: aumento del espesor de las capas cornificadas del epitelio. Ej.: Acantoqueratoma.

Leucoedema: degeneración hidrópica de queratinocitos. Ej: epitelio de la mucosa mordisqueada

Papilomatosis: proliferación de la red de crestas epiteliales, que produce ondulación irregular superficial de la mucosa. Ej: carcinoma verrugoso.

Granulosis: aumento del espesor del al capa granulosa. Ej.: Leucoplasia Verrugosa.

Disqueratosis: queratinización prematura, heterotrónica y defectuosa de queratinocitos individuales. Ej.: displasia epitelial.

También estas definiciones, son importantes para la comprensión del tema:

Hiperplasia: incremento en el número de células (ej: acantosis, hiperplasia de células basales)

Displasia: disturbio de la arquitectura del tejido que está acompañado con alteraciones de “atípías” celulares.

Lesiones epiteliales precursoras

Concepto: Son definidas por la OMS, como alteraciones del epitelio con un probable incremento hacia la progresión a Carcinoma de células escamosas, el epitelio muestra cambios citológicos y estructurales que tradicionalmente se agrupan bajo el nombre de DISPLASIAS.

Histológicamente el epitelio por lo general se presenta hipertrófico, muy pocas veces atrófico. “**Atipía**” no es considerado sinónimo de “**displasia**”, cuando se refiere a la atipía, en el contexto de lesiones inflamatorias o cambios regenerativos no están relacionados con potencial de malignización de la célula.

Existen diferentes clasificaciones, aquí nos referimos a la propuesta por la OMS:

Clasificación:

Displasia leve: alteración arquitectural limitada al tercio superior del epitelio, acompañado de atipía mínima.

Displasia moderada: alteración estructural con mayor alteración de atipía celulares, no se limita solo a un tercio del mismo.

Displasia grave: afecta más de dos tercios del epitelio mostrando mayor alteración arquitectural y mayor atipía.

Los grados son homólogos a: LIMB I, II, III (según el criterio propuesto por el Prof. Dr. Gendelman H).

Displasia epitelial: Por definición en la displasia epitelial, no hay evidencia de invasión. Para clasificarlo requiere considerar primero la arquitectura histológica y luego la citología del tejido. A continuación se detallan ambas características.

Alteraciones Celulares

- Núcleos prominentes
- Núcleos hiper cromáticos
- Pleomorfismo nuclear
- Alteración núcleo/citoplasma
- Aumento de la actividad mitótica
- Multinucleación celular (poiquilocariosis)

Alteraciones arquitecturales

- Crestas epiteliales bulbosas (patas de elefante)
- Hiperplasia basal (duplicación de basal)
- Hiper celularidad.
- Patrón alterado de maduración de queratinocitos

LESIONES CANCERIZABLES

El cáncer oral más frecuente en la región de la cavidad bucal es el carcinoma de células escamosas, seguido en menor frecuencia por la Papilomatosis oral florida. Se debe tener en cuenta que una parte significativa de estos carcinomas se desarrollan a partir de lesiones preexistentes denominadas lesiones cancerizables, las cuales involucran a un grupo de lesiones o entidades que acontecen en la cavidad oral y que tienen la posibilidad bajo

determinadas circunstancias de convertirse en una neoplasia maligna. De lo anteriormente expuesto radica la importancia de conocer y estudiar las características de estas lesiones, ya que de esta manera se puede trabajar de manera preventiva en el desarrollo del cáncer a nivel de la cavidad bucal. Entre estas lesiones debemos mencionar a: 1) ulceración traumática crónica, 2) líquenes de la mucosa bucal, 3) leucoplasias y 4) queilitis.

1) Ulceración traumática crónica (UTC): es una lesión que se manifiesta con pérdida de sustancia que comienza de afuera hacia adentro, de profundidad y tamaño variable y de forma redondeada u oval, en áreas sometidas a traumatismos, como por ejemplo el borde y cara ventral de la lengua, la mucosa yugal a nivel de la línea de oclusión, el piso de la boca y los labios. Su origen o etiología obedece principalmente a factores irritativos locales que actúan de manera continua fundamentalmente piezas dentales deterioradas por caries con bordes o cúspides filosas, elementos dentarios en malposición, prótesis desadaptadas, retenedores o ganchos protésicos en mala posición. En sus comienzos estas lesiones tienen una evolución aguda, siendo muchas veces indoloras, suelen acompañarse de una adenopatía homolateral móvil de tipo inflamatorio. Se aprecian generalmente como una lesión única con un área central con pérdida de sustancia, generalmente necrótica, de bordes ligeramente elevados edematosos pero por lo general sin induración en su base.

2) Líquenes bucales: se considera a los líquenes como una enfermedad mucocutánea que se manifiesta en forma de lesiones reticulares blancas, placas o lesiones erosivas con una respuesta importante de linfocitos T en el tejido conjuntivo subyacente al epitelio. Habitualmente el liquen bucal posee un curso más crónico del que asienta en piel, es una enfermedad que se la suele asociar a un grupo de patologías tales como la diabetes, hipertensión arterial y fuertes cargas emotivas de estrés a nivel psicológico en los individuos. El asiento más común suele ser la porción o tercio posterior de la mucosa yugal apareciendo las lesiones en forma de manchas blancas con aspecto de red o arboriformes, siendo generalmente lesiones de tipo simétricas, le sigue en orden de frecuencia de aparición la lengua sobre todo cara dorsal y bordes. A estas líneas blanco-azuladas que se entrecruzan unas con otras y que encierran sectores de mucosa sana o normal en su trayecto se las llama estrías de Witckham.

A estas formas de manifestación clínica de la enfermedad descritas anteriormente se las denomina formas típicas del liquen bucal las cuales no son consideradas lesiones cancerizables.

Existen también las llamadas formas o variantes atípicas del liquen bucal que si son consideradas cancerizables, entre las cuales podemos mencionar:

- a) Liquen erosivo.
- b) Liquen ampollar.
- c) Liquen atrófico.
- d) Liquen queratósico.

Etiopatogenia: La teoría a la que más importancia se le da actualmente es la autoinmune. Existe la presencia de un infiltrado intenso de linfocitos T en el corion y zona basal lesional. Estos linfocitos, se supone, actuarían contra las células basales, de tal forma que al no reconocerlas como normales las destruirían por un mecanismo de hipersensibilidad retardada. Los antígenos desconocidos serían presentados a las células T por las células de Langherhans.

En consecuencia, se desencadenaría una acción citotóxica contra las células epiteliales con fenómenos de vasculitis y activación de monocitos. Estos últimos liberarían radicales libres y enzimas lisosómicas que traerían más vasculitis, degradación y necrosis.

Tampoco hay que olvidar la predisposición genética de la enfermedad y las modificaciones del patrón vascular.

Microscopía: La microscopia revela a nivel del epitelio hiperparaqueratosis o hiperortoqueratosis, degeneración hidrópica de la basal (células basales degeneradas y edematizadas que llegan a unirse formando cavidades). Presencia de infiltrado linfocitario yuxtépitelial conformado por linfocitos T (principalmente CD4 y CD8) que va produciendo borramiento de la basal con pérdida de los límites claros entre el epitelio y el corion, además se pueden apreciar los cuerpos apoptóticos coloides o De Civatte (queratinocitos necróticos por la degeneración de las células basales). El corion subyacente presenta vasos sanguíneos dilatados, en ocasiones fibrosis y presencia de melanófagos.

La inmunofluorescencia es positiva para el fibrinógeno que se deposita en forma lineal sobre la membrana basal y son negativas para Ig G, A y M.

Los líquenes atípicos pueden derivar en: Papilomatosis oral florida, Carcinoma in situ o Carcinoma de células escamosas.

3) Leucoplasia: La definición propuesta por la OMS considera como leucoplasia a toda placa blanca situada sobre la mucosa bucal que no puede ser eliminada mediante el raspado o clasificada como ninguna otra enfermedad diagnosticable (esta descripción hace referencia a un concepto clínico).

La localización intraoral más frecuente para las leucoplasias son la mucosa yugal (principalmente el tercio anterior o retrocomisural), el piso de boca, las comisuras labiales, los bordes laterales de la lengua y los rebordes alveolares, manifestándose en personas de entre 40 a 70 años fundamentalmente.

Clínicamente las leucoplasias pueden presentarse como lesiones blancas o blanquecinas aunque a veces podemos encontrar sectores rojizos de epitelio atrófico.

Para explicar su etiología se han sugerido la presencia de factores intrínsecos y extrínsecos entre estos últimos podemos mencionar en la Argentina, como factor predisponente general el Hidroarsenicismo Crónico Regional Endémico (HACRE), cuando la cantidad de arsénico en el agua de bebida es superior a 0,05 ppm (mg/l), según la OMS. En algunas poblaciones de países nórdicos, se considera importante la relación de las lesiones con deficiencias nutricionales, en especial anemias sideropénica (Síndrome de Plummer Vinson). Dentro de los factores locales que condicionan la aparición de una leucoplasia bucal podemos citar al tabaco, el cual ejerce tres tipos de acciones: mecánica, física y química. El consumo de alcohol en pacientes con leucoplasia fue superior al resto de la población, y se sospecha que existe un riesgo mayor cuando se combinan tabaco y alcohol teniendo éste la capacidad de irritar a la mucosa y de actuar como solvente de carcinógenos. El trauma crónico produce una irritación continua que puede actuar como agente hiperplasiante del epitelio aumentando su espesor o llegar a provocar una solución de continuidad que favorezca la acción de otros agentes promotores como tabaco, alcohol, candida albicans y el virus papiloma humano (HPV).

Se las clasifica a las leucoplasias (según Grinspan) en grado I o mancha, grado II o queratósica y grado III o verrugosa, mientras que Pindborg hace referencia a las leucoplasias homogéneas y moteadas respectivamente. Las leucoplasias verrugosas y las moteadas son las que se

consideran lesiones cancerizables pudiendo transformarse en un carcinoma de células escamosas o en una Papilomatosis oral florida.

Suele ser frecuente que estas lesiones que presentan hiperqueratosis puedan estar sobre infectadas con *Candida albicans*.

Microscopía: La mayoría de las leucoplasias muestran engrosamiento de la capa queratinizada superficial del epitelio (hiperqueratosis), con un estrato espinoso de espesor variable (acantosis) y un estrato granuloso prominente (granulosis). En el tejido conectivo se suelen observar grados variables de inflamación crónica con infiltrado linfoplasmocitario.

Leucoplasia vellosa: son placas blancas que asientan en los bordes laterales de la lengua con tendencia a formar pliegues lineales verticales, se encuentran imágenes coilocíticas con el virus del Epstein Barr en el estrato espinoso, la presencia de esta lesión no es indicativa de SIDA y pueden estar sobreinfectadas con *Candida Albicans*.

Leucoplasia vellosa proliferativa: Es una rara lesión precursora de Cáncer oral, su diagnóstico está basado en una combinación de evidencia histopatológica y clínica. Se ha observado en biopsias secuenciales, que se produce una progresiva displasia y adquisición de proteína P53 aberrante. Clínicamente es una forma agresiva de Leucoplasia de considerable morbilidad y transformación maligna.

Únicamente progresa de una Leucoplasia que se hace multifocal, con áreas lisas y verrugosas, exofítica y con aumento de espesor. La edad promedio de aparición son los 62 años, afecta mas a mujeres (4:1) con localización en mucosa yugal y en hombre en lengua, evolucionando a Carcinoma verrugoso o carcinoma de células escamosas bien diferenciado. Microscopía: hiperplasia epitelial, hiperortoqueratosis, granulosis y denso infiltrado en el corion.

4) Queilitis: son procesos inflamatorios inespecíficos de los labios que tienen una morfología común (escama, eritema, erosión o fisura como lesión elemental) con un cuadro histopatológico también inespecífico y que obedecen a múltiples y diferentes causas. Se las clasifica en queilitis glandulares y no glandulares, dentro de estas las podemos dividir en agudas y crónicas.

Las queilitis agudas son aquellas que se manifiestan en un período corto de tiempo entre 24 a 72 hs aproximadamente teniendo como etiología agentes productores (que generalmente contactan con la superficie del labio) químicos (cosméticos de mala calidad, determinados medicamentos y/o alimentos por ejemplo), y factores físicos. Ninguna de este tipo de queilitis reviste importancia como lesión cancerizable.

Sí, en cambio las queilitis crónicas no glandulares son importantes ya que este tipo de patologías son consideradas lesiones cancerizables de la mucosa bucal. Es necesario comprender que entre estas queilitis el labio más afectado es el labio inferior siendo la semimucosa el sitio de mayor aparición de las lesiones. También se torna importante reconocer a los factores irritativos directos y crónicos que ejercen su acción sobre el labio para el desarrollo de la patología. Entre ellos debemos nombrar: la luz solar (radiación ultravioleta) y el hábito de fumar, principalmente. Hay que considerar también traumatismos reiterados, por mordisqueo o "tics" de arrancamiento, quemaduras y permanente exposición a todo agente climático por razones laborales y/o deportivas. Las carencias nutricionales, las enfermedades sistémicas, la diabetes, el alcoholismo y el avance de la edad facilitan cambios en los tejidos (elastosis senil), y todos en conjunto favorecen la aparición del carcinoma de células escamosas.

Los distintos tipos de queilitis crónicas no glandulares son: Queilitis exfoliativa o descamativa, Queilitis fisuradas o con grietas Queilitis abrasivas o erosivas, Queilitis mixtas o combinadas.

Nevos nevocíticos o melanocíticos: lesiones pigmentarias a veces de aspecto tumoral, con superficie lisa o verrugosa, hiperpigmentados o acrómicos.

Si bien son mas frecuentes en la piel, también pueden encontrarse en la mucosa bucal. Los nevos o lunares están constituídos por conglomerados, agrupaciones o nidos de nevocitos o melanocitos, que carecen de dendritas. Se encuentran en el epitelio o en el tejido conectivo o en ambos. Cuando se presentan en el epitelio en la unión epitelio-conectivo se denominan **nevos de unión** (junction); cuando se observan en la dermis son **intradérmicos o nevos submucosos o intramucosos** cuando se desarrollan en la submucosa, y cuando se presentan en ambas zonas se los denomina **nevos compuestos** o dermo-epidérmicos (**mucoso-submucosos**). Se cree que el nevo de unión de la piel es potencialmente maligno. En la cavidad bucal se observan más frecuentemente los nevos submucosos (intramucosos), y siempre se aconseja su extirpación quirúrgica y su análisis anatomo-patológico por su eventual transformación en melanoma.

Las siguientes lesiones son pseudotumores de tejidos blandos y las estudiamos en capítulos anteriores.

Seudopapiloma: lesión que tiene algunas similitudes clínicas con el papiloma. Consiste en una hiperplasia fibrosa de tejido conectivo colágeno, por lo general reactiva, diagnóstica o de origen irritativo.

Conforma una lesión elevada, sobre la superficie epitelial de la mucosa bucal, pediculada o sésil, de superficie lisa, cubierta, por lo general, de epitelio normal, en cuanto a su aspecto clínico. Constituye una hiperplasia circunscripta del corion reticular profundo que eleva la mucosa simulando una papila gigante, o sea una lesión hiperplásica esencialmente conectiva. Los **seudopapilomas** bucales pueden ser producidos por causas mecánicas, como mordeduras repetidas (hábito), constituyendo los **seudopapilomas irritativos**; o por succión (hábito) a través de un diastema, o por prótesis con cámaras de succión (muy poco empleadas actualmente), en cuyos casos son designados **seudopapilomas diagnósticos**

Verrugas: son proliferaciones o crecimientos circunscriptos, elevados de superficie papilomatosa verrugosa hiperqueratósica, por lo que presentan color blanquecino. Son de origen virósico y las diferencias en su aspecto dependen de la ubicación de la verruga y del grado de reactividad del huésped.

Verruga vulgar: aparece preferentemente, en la piel con ubicación más común en los dedos de la mano, se las puede encontrar también en la mucosa bucal. Histológicamente presentan acantosis, papilomatosis e hiperqueratosis, a menudo con parches de paraqueratosis; las proyecciones epiteliales interpapilares (red de crestas) se presentan más o menos elongadas y curvadas hacia adentro (particularmente las de la periferia), es decir, que apuntan hacia el centro de la lesión. La histología es parecida a la del papiloma pero se distingue por la presencia en el estrato superior del Malpighi y en la capa granulosa de las verrugas jóvenes de células vacuoladas con núcleos intensamente basófilos que contienen partículas virales de HPV.

Verrugas planas: se presentan como pápulas aplanadas, ligeramente elevadas con hiperqueratosis y acantosis pero no muestran papilomatosis en su cuadro histológico; sólo una leve elongación de las proyecciones epiteliales interpapilares; carecen de paraqueratosis y tienen abundantes coilocitos. En las muestras citológicas, se observan células vacuoladas, binucleaciones, granulomas intracitoplasmáticos.

Se describen también **verrugas filiformes**, pero son mucho menos frecuentes sobre todo en la cavidad bucal. En las muestras citológicas, se debe realizar el diagnóstico diferencial con Herpes virus, en el que se observan células multinucleadas, con “moldeamientos” característicos con núcleos grandes y aspecto esmerilado.

Condiloma acuminado: lesión infecciosa verrugosa o papilar que se localiza preferentemente en el ano y genitales, pero también puede afectar la mucosa bucal, habiéndose observado un aumento de su incidencia en pacientes con SIDA. Se relaciona con alguna de los tipos de VPH; los queratinocitos son huéspedes del virus y se ha descrito relación entre la replicación virósica y el proceso de queratinización, el cual se ve alterado. La histopatología es muy característica dado que por lo general la lesión se presenta en las capas superficiales del epitelio células paraqueratósicas con ausencia de granulosa; se observa acantopapilomatosis con engrosamiento y elongación de las proyecciones epiteliales interpapilares, que se ramifican, dicotomizan y anastomosan de tal forma que no es raro que presenten cuadros histológicos semejantes a hiperplasia pseudoepiteliomatosa y apreciable cantidad de mitosis. El rasgo más característico de importancia diagnóstica es la presencia de coilocitos.

Hiperplasia papilar del paladar duro. Se presenta exclusivamente en el paladar duro y puede estar asociado al uso de prótesis removibles. Histopatológicamente muestra crecimientos o excrecencias papilares cubiertas de epitelio pavimentoso estratificado paraqueratósico, sobre un núcleo de estroma hiperplásico muy vascularizados.

Hiperplasia epitelial focal (enfermedad de Heck): constituye una hiperplasia epitelial, presenta múltiples papilomas orales, asienta generalmente en la mucosa de labio inferior asociado al HPV 13 y 32. Afecta especialmente a razas aborígenes de la región de Perú y en Latinoamérica. El aspecto histológico muestra un epitelio con acantosis, hiperplasia de las proyecciones epiteliales interpapilares que a veces se unen en la base, con coilocitos en las células basales y hasta en otros estratos.

Lesiones en pacientes VIH positivos (en estadio previo al SIDA)

Leucoplasia Velloso

Candidiasis Pseudomembranosa aguda

Gingivoestomatitis difusa por Herpes simple

Gingivitis / Periodontitis HIV

Úlceras agudas inespecíficas

Lesiones difusas por varicela Zoster

Lesiones de pacientes con SIDA:

Candidiasis intraoral- esofágica

Leucoplasia vellosa

Úlceras agudas inespecíficas

Úlceras crónicas

Criptococosis

Infecciones por Herpes simple

Linfoma no Hodgkin

Gingivitis / Periodontitis VIH

Gingivoestomatitis difusa por Herpes simple

Lesiones difusas por varicela Zoster Sarcoma

de Kaposi

Histoplasmosis

Úlcera por citomegalovirus

Transtornos orales raros en pacientes con SIDA

TBC atípica

Coccidioidomicosis

Toxoplasmosis

Condiloma acuminado


Parotidomegalia

Xerostomía

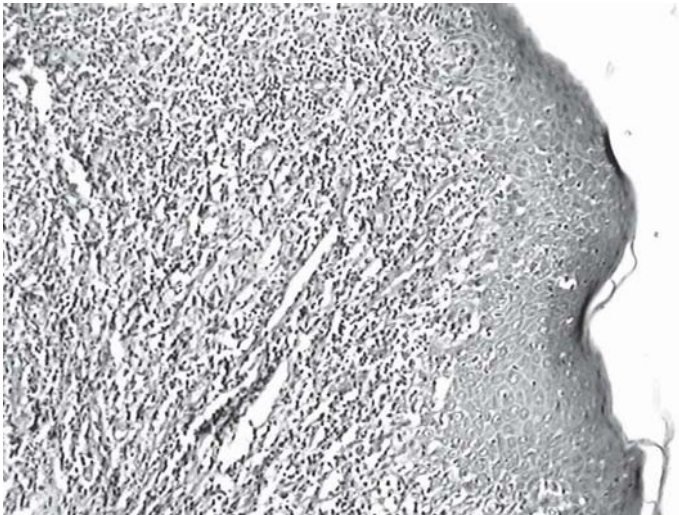
Carcinoma de células planas

Recordar que las etapas del SIDA son:

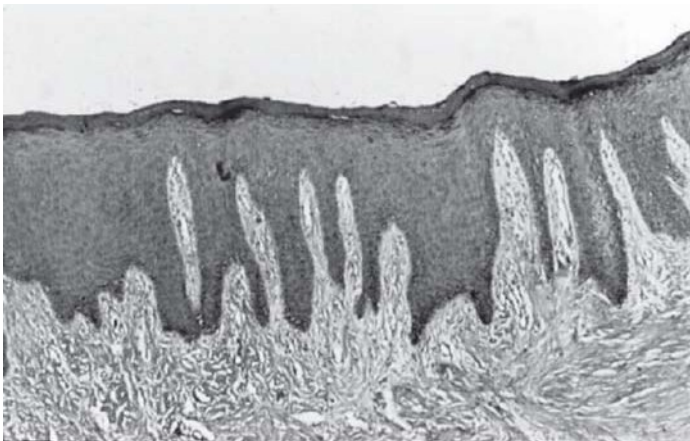
- Período Ventana (2 a 12 semanas tras el contagio)
- Etapa seroconversión entre 2 a 4 semanas
- Etapa Asintomática (10 a 20 años en adultos y 6 meses en lactantes).
- Etapa Sintomática
- Etapa SIDA (CD4 por debajo de 200/100ml.)



Verrugosidad.



Líquen.



Leucoplasia grado 2.

Patología ósea

Introducción

La asiduidad con que las patologías óseas asientan en los maxilares hacen que este capítulo sea esencial para el odontólogo. Los nuevos avances científicos han revelado nuevos aspectos, por lo que su conocimiento ayudará a la detección y prevención de estas lesiones.

El tejido óseo a pesar de su rigidez, es un tejido de origen conjuntivo vivo y dinámico, que mantiene su estructura gracias a un equilibrio entre actividades opuestas. Las células que lo forman están implicadas en un proceso continuo de renovación, cumpliendo de esta manera sus funciones prioritarias: sostén y contribuir al equilibrio del metabolismo mineral del organismo. Además de participar en la hematopoyesis, por albergar a la médula ósea, y mediar en la regulación de la respuesta inmune.

Malformaciones de los maxilares

Dentro de las malformaciones craneofaciales se encuentran: a- las **fisuras** que corresponden a la hendidura de tejidos blandos y de los huesos del esqueleto del cráneo y/o cara; la más frecuente de las fisuras faciales es la fisura labio alveolo palatina (FLAP) o labio leporino.

b- Las **sinostosis** que derivan del cierre prematuro de las suturas craneales. Asociadas a síndromes que se manifiestan con facies características y otras anomalías asociadas (enfermedad de Crouzon y síndrome de Apert). c- Las **disostosis craneofaciales**; dentro de estas se encuentra la microsomía hemifacial y el síndrome de Treacher Collins (disostosis mandíbulofacial). d- **Malformaciones de la órbita** Hipo e Hipertelorismo.

Disostosis Cleido Craneal: trastorno autosómico dominante; donde existe una aplasia o hipoplasia de las clavículas, malformaciones faciales y dientes supernumerarios retenidos.

En el cráneo hay aumento del desarrollo transversal, osificación retardada de las fontanelas, falta de fusión de la sínfisis mandibular y paladar profundo.

Clínicamente: personas de baja estatura, hombros caídos hipermóviles y cuello de aspecto alargado por la ausencia de clavículas. Hay hipoplasia del maxilar superior, que da la falsa imagen de que la mandíbula es más grande, el paladar es estrecho y muy delgado, con fisura palatina. Son frecuentes las retenciones múltiples, erupción tardía, esmalte hipoplásico, falta de cemento celular y la lentitud del recambio dentario.

Síndrome de Down: es una alteración cromosómica del par 21 (trisomía). Los pacientes presentan cráneo braquicefálico, frente abombada, hipoplasia de senos paranasales. La lengua está aumentada de tamaño (macroglosia) y se mantiene en el maxilar inferior provocando un aumento de tamaño del mismo; lo que trae problemas oclusales de clase III de ANGLE y mordidas cruzadas.

Patologías óseas de origen inflamatorio:

Osteomielitis: proceso inflamatorio del hueso trabecular que involucra a los espacios medulares, producido por gérmenes específicos o inespecíficos (estafilococos, estreptococos, etc.)

Se clasifica en:

- Osteomielitis Aguda: inflamación destructiva del hueso, formada por tejido de granulación, exudado purulento e islotes de tejido óseo desvitalizado, llamados **secuestros**; que se producen a causa de que la inflamación se disemina por los vasos, invade los espacios medulares y afecta la nutrición del hueso.

Puede producirse por extensión de un absceso periapical no tratado o un traumatismo. Cursa con dolor punzante, tumefacción de la zona afectada, movilidad dentaria y compromiso del estado general del paciente. Mas frecuente en la mandíbula, pudiendo incluso afectar el conducto dentario inferior, produciendo parestesia.

A nivel **radiográfico**, los cambios no son visibles hasta que la destrucción del tejido es importante; y se lo observa con un aspecto macular o moteado difuso con bordes difuminados. Se pueden ver imágenes radiopacas “flotando” en el interior de criptas radiolúcidas (secuestros).

Las características **microscópicas** incluyen: presencia de tejido de granulación, con PMNN, espacios medulares con exudado purulento rodeando trabéculas o espículas óseas con osteocitos que han sufrido necrosis, **secuestros óseos**, algunos linfocitos y células plasmáticas. El **tratamiento** se basa en el drenaje del exudado y la eliminación quirúrgica de los secuestros y restos óseos desvitalizados, acompañado de antibioticoterapia.

- Osteomielitis crónica: el proceso inflamatorio es de baja intensidad y menos destructivo que el tipo agudo, pudiendo inducir a la formación de hueso e inclusive hacerlo mas denso, reduciendo los espacios medulares. Puede ser primaria o secundaria a una osteomielitis aguda. Los síntomas y signos son más leves, cursa con escaso dolor, pudiendo en algunos casos, haber supuración que forme trayectos fistulosos para evacuar el contenido al exterior.

A nivel radiográfico, el área se presenta con aspecto moteado y más radiopaco de lo normal. En los casos que la resistencia hística es elevada, o bien, la infección es de grado reducido, se produce una respuesta ósea proliferativa denominada **osteoesclerosis**, que si se limita a la zona que rodea la raíz de un diente o donde antes existía uno, se denomina **osteomielitis crónica esclerosante focal**. También puede producirse en áreas mayores de hueso, edéntulas, en uno o más cuadrantes y se designa **osteomielitis crónica esclerosante difusa**.

- Osteomielitis de Garré: es un proceso no supurativo, de reacción hiperplásica del periostio a una osteomielitis crónica, que cursa con engrosamiento del mismo y con una formación reactiva periférica de hueso; que tiene una menor densidad respecto del hueso cortical normal y un patrón estratificado. Los espacios trabeculares son anchos y con tejido conectivo muy celular.

Ocurre en la parte posterior de la mandíbula como un agrandamiento local o difuso sin mayor dolor y es exclusivo de pacientes jóvenes.

Alveolitis (alveolitis fibrinolítica u osteítis alveolar): Corresponde a una de las complicaciones postoperatorias más frecuentes que siguen a una extracción dental; se refiere a una disolución y perdida total o parcial del coágulo sanguíneo formado en el alvéolo, dejando una mayor cantidad de hueso expuesto y ocasionando un fuerte dolor en el paciente. La actividad

fibrinolítica se considera la mayor causa de una pérdida prematura del coágulo sanguíneo y puede ser una fibrinólisis mediada por diferentes factores:

Plasminógeno (glicoproteína hepática y su forma activa: plasmina) causado por activadores fisiológicos liberados localmente por trauma quirúrgico en los tejidos locales.

Activadores no fisiológicos elaborados por bacterias orales o sustancias bacterianas presentes en la herida.

Leucocitos que ocurren como resultado de una aguda respuesta local inflamatoria al trauma quirúrgico .

La disolución del coágulo puede ser **total** y se llamará **alveolitis seca**, o **parcial** y será denominada **alveolitis húmeda**.

Osteorradionecrosis: corresponde a una forma aguda de osteomielitis por una alteración grave de los vasos intraóseos, producida por exposición a altas dosis de radiaciones en pacientes que las reciben como tratamiento de neoplasias. Ocurre en los maxilares, especialmente en la mandíbula. Puede suceder como complicación posterior de una cirugía maxilar o una extracción dentaria.

Se produce una disminución importante del riego sanguíneo, ruptura de pequeños vasos sanguíneos y endoarteritis que llevan a infecciones refractarias y necrosis. Se observan secuestros de grandes porciones de hueso desvitalizado. Las radiaciones pueden, también, afectar la piel produciendo radiodermatitis.

El tratamiento de esta patología es difícil, por el daño permanente causado a los vasos, lo cual dificulta la llegada de nutrientes necesarios para el tejido óseo y los antibióticos para eliminar las bacterias.

Osteonecrosis de los maxilares (ONM): es una entidad clínica poco frecuente, asociada a una alteración del aporte sanguíneo o a una inhibición de la osteoblastogénesis e incremento de la apoptosis de los osteocitos. Se la define como un área de hueso expuesto de aspecto necrótico que persiste durante más de 8 semanas en ausencia de radiación previa y/o metástasis en la mandíbula.

Ocurre en pacientes que recibieron o está recibiendo tratamiento con bifosfonatos intravenosos y la lesión se presenta de forma espontánea, más frecuentemente, tras un antecedente de cirugía dento-alveolar (especialmente exodoncias).

Su etiopatogenia se desconoce pero se la relaciona con factores como la alteración de la inmunidad, compromiso vascular, bajo recambio óseo y toxicidad ósea de los bifosfonatos.

LESIONES A CÉLULAS GIGANTES DE LOS MAXILARES:

Estas lesiones tienen en común la presencia de células gigantes con rasgos histológicos muy semejante, encontramos dentro de este grupo, un variado número de patologías como Lesión central de células gigantes, Granuloma gigantocelular periférico, Tumor genuino de células gigantes, quiste óseo aneurismático, Tumor pardo de hiperparatiroidismo. También, en etapas tempranas de: Querubismo, Displasia fibrosa e incluso Enfermedad de Paget e Histiocitosis de células de Langerhans. Por lo que, los rasgos histológicos diferenciales permiten, junto a signos clínicos, radiológicos y semiológicos, llegar a un diagnóstico certero para que se realice un correcto tratamiento.

a) Displasia fibrosa

Concepto: Es una lesión osteofibrosa no neoplásica, autolimitada, que se inicia con sustitución del hueso medular por tejido fibroso, con trabéculas reticulares que finalmente maduran a hueso laminar duro.

Es una lesión ósea de base genética que puede afectar a uno (monostótica) o a varios huesos (poliostótica). Ocurre en muchos huesos craneofaciales, caracterizado por el reemplazo de tejido óseo normal por tejido fibroso y estructuras óseas no funcionales con o sin trastorno endócrino asociado.

Formas clínicas de Displasia Fibrosa (DF) de los maxilares:

- MONOSTÓTICA (Juvenil, juvenil agresiva y del adulto).
- POLIOSTÓTICA (Craneofacial)
- SÍNDROME Mc. CUNE *ALBRIGH*.

En todos los casos presentan tres períodos: uno inicial, de reemplazo por tejido fibroso, en el segundo período, van depositándose trabéculas pequeñas de hueso metaplásico y su característica radiográfica es la imagen de “vidrio esmerilado”, y el tercer período, donde se reemplaza por hueso laminar maduro.

Presenta un crecimiento paulatino, de larga data o intermitente con deformidad y asimetría marcada, de aspecto uni o multilocular, sin demarcación clara, con soplamiento de corticales, desplazamiento de raíces de los dientes y aumento de la fosfatasa alcalina.

MONOSTÓTICA: En el caso de la juvenil y juvenil agresiva, comienza al final de la pubertad o al inicio de la segunda década (alrededor de los 20 años) con rápido crecimiento y pérdida de la función afectando, más frecuentemente, a la mandíbula, indolora y produce mal oclusión grave. Cuando afecta a maxilar superior puede extenderse a piso de órbita y fosas nasales.

Microscopía: Al principio es tejido conjuntivo celular y van apareciendo islotes irregulares de osteoide, que se van calcificando formando “letras chinas” y calcificaciones esféricas. Luego se unen las trabéculas, sin osteoblastos periféricos, y en la etapa madura llegan a conformar un hueso laminar que se une al hueso periférico.

A diferencia del fibroma cemento-osificante que posee una capsula fibrosa periférica que no le permite unirse al hueso preexistente.

La DF monostótica del adulto, es similar a la juvenil, difusa y puede provocar movilidad dentaria de la zona, pero no es autolimitante, por lo que el tratamiento es quirúrgico.

POLIOSTÓTICA: Es la más frecuente según la O.M.S. y se presenta en mujeres (3: 1).

SÍNDROME DE Mc. CUNE ALBRIGHT (constituyen el 3 % de DF poliostótica), se presenta en todo el esqueleto, pueden estar en zona cráneo-facial y acompañarse con pubertad precoz, hiperpigmentación cutánea (mancha “café con leche” en el lado de afección) en facies o en la espalda, cuando afectan al sacro, con bordes en forma de golfos y penínsulas el desarrollo sexual es prematuro por la disfunción endócrina.

Microscopía: Es idéntica a la forma monostótica. En este síndrome se encuentra una mutación en gen *GNAS1* (localizado en 20q13.2) que provoca un incremento de la producción de AMPc, que altera la proliferación y diferenciación de los preosteoblastos.

Pronóstico: En las formas poliostóticas, se debe realizar controles periódicos por posible transformación en **Osteosarcoma**, preferentemente en los huesos cráneo-faciales, aun en ausencia de irradiación.

b) Querubismo:

Lesión osteo-fibrosa benigna asintomática, autorresolutiva, autosómica dominante, que se caracteriza por provocar agrandamiento simétrico de los maxilares con deformidad y maloclusión. Aparece en pacientes niños y jóvenes y les confiere “cara de ángeles” (o querubín del Arte Romántico Renacentista) con las órbitas mirando hacia arriba por elevación de su piso. Las lesiones tienden a disminuir de tamaño y remitir en la pubertad hasta estabilizarse. Da imágenes radiolúcidas en los cuatro cuadrantes de los maxilares.

Microscopía: Los hallazgos que la diferencian de otras lesiones con células gigantes son: la presencia de un manguito eosinófilo perivascular y focos hemorrágicos. El tejido fibroso celular va siendo paulatinamente reemplazado por trabéculas óseas (similar a lo descrito para DF) luego se forma hueso laminar y la etapa final es de estabilización.

Pronóstico: Al ser una lesión autorresolutiva, la regresión tiene lugar con el tiempo. Sólo en caso que requiera se realizará la osteoplastia correctora al final con fines estéticos.

c) Lesión central de células gigantes (Granuloma central de células gigantes):

Proliferación benigna de tejido fibroso con hemorragia y depósitos de hemosiderina que presenta células gigantes multinucleadas y formación ósea reactiva. Es una lesión intraósea, multilocular, asintomática, agresiva y osteolítica

Generalmente se descubre por debajo de los 30 años como hallazgo radiográfico, de aspecto radiolúcido, con imágenes poco definidas, destrucción de corticales, desplazamiento y reabsorción de raíces de dientes adyacentes. Es más frecuente en mandíbula (75%) que en el maxilar, donde su comportamiento es menos agresivo que en los huesos largos.

Microscopía: La lesión está constituida por células fibroblásticas o miofibroblastos en tejido fibroso o fibromixoide vascularizado con áreas de hemorragias, depósitos de hemosiderina, linfocitos, macrófagos y plasmocitos, células gigantes y formación de hueso metaplásico.

El diagnóstico diferencial se plantea entre esta lesión y el tumor pardo del hiperparatiroidismo, donde encontramos niveles elevados de paratohormona. Ambas histopatologías en general son casi idénticas.

Pronóstico: El tratamiento es la enucleación completa, aunque suele recidivar.

d) Enfermedad de Paget (Osteítis deformante)

Enfermedad caracterizada por una alteración morfológica de uno o varios huesos del organismo (poliostótica o monostótica) que cursa con aumento de la actividad osteoclástica y osteoblástica y además, niveles elevados de fosfatasa alcalina y de hidroxiprolina urinaria.

Comienza con reabsorción, seguido de neoformación, separados por “líneas inversas” tortuosas, con formación excesiva de hueso pero con disminución de la resistencia del mismo. Su etiología es discutida, influyen varios factores: genéticos, alteraciones metabólicas, se han encontrado cuerpos de inclusión víricas (paramixovirus) e influencia de factores locales concomitantes. Conduce a un aumento de espesor de los huesos craneales, cuando afecta a maxilar superior, hay incremento en su tamaño y aparición de diastemas, asociado a hipercementosis; también puede aparecer en maxilares edéntulos.

Afecta a adultos de más de 60 años y puede iniciarse con sintomatología dolorosa, en la mayoría de los casos; los huesos afectados son propensos a fracturas y hay mayor tendencia a desarrollar tumores malignos; es una patología invalidante si no se la trata a tiempo.

El hallazgo radiográfico es importante y el aspecto varía según la etapa. El más frecuente, son lesiones radiolúcidas y radiopacas de aspecto “algodonoso”.

Microscopía: En la fase osteolítica se observan abundantes osteoclastos multinucleados, para luego dar lugar, a la sustitución del hueso laminar por hueso con “patrón en mosaico”, con aumento de osteoclastos, osteoblastos y vasos sanguíneos; en la fase osteoesclerótica predominan osteoblastos y hueso reticular con numerosas “líneas inversas”.

Pronóstico: puede evolucionar a osteosarcoma (60% en pacientes “pagéticos” mayores a 60 años), fibrosarcoma (20%) y otros tumores de células gigantes.

Hiperparatiroidismo

Es una enfermedad frecuente, de etiopatogenia variada y responde a alteraciones genéticas de genes supresores o inductores de tumores. El más común es el adenoma único y su forma de presentación más habitual es por screening de osteoporosis (asintomático).

- Primario: puede producir osteoporosis por aumento de secreción de parathormona (PTH), presenta un cuadro clínico caracterizado por hipercalcemia (*calcemia promedio en nuestro medio es menor a 11 mg%*) e incremento inapropiado de hormona paratiroidea.

- Secundario: por aumento de la demanda de calcio; con pérdida de arquitectura óseo- alveolar y posible desarrollo del:

e) Tumor Pardo del Hiperparatiroidismo: Asociado a cálculos renales, trastornos gastrointestinales y debilidad muscular frecuente en pacientes mayores de 60 años con aumento de calcio sérico (mayor a 8,6 a 10,4 mg/100 ml), siendo la hipercalcemia su signo fundamental.

Radiográficamente se presenta con disminución de la densidad ósea, adelgazamiento de corticales y del hueso medular (osteítis fibrosa quística). Con la paratiroidectomía puede corregirse.

La hipercalcemia tumoral conjuntamente con el hiperparatiroidismo primario representan el 90 % de las causas del síndrome hipercalcémico.

f) Histiocitosis de células de Langerhans (HCL)

Proliferación de células histiocíticas *tipo Langerhans* con múltiples manifestaciones en distintos tejidos y órganos pudiendo afectar a los maxilares y huesos del cráneo. Constituida por histiocitos S100 y CD1a positivas y acúmulos de eosinófilos.

Sinónimos: Histiocitosis X (o idiopática), granuloma de células de Langerhans.

Tiene un amplio espectro clínico y se clasifica actualmente con fines pronósticos y terapéuticos:

- 1- HCL Crónica focal (*Granuloma eosinófilo*). Generalmente asienta en huesos como una lesión radiolúcida solitaria, en adolescentes y adultos, afecta a los maxilares y también a costillas y vértebras. Tiene buen pronóstico.
- 2- HCL Crónica diseminada (Enfermedad de *Hand-Schuller Christian*) Afecta varios huesos, órganos y ganglios linfáticos, a veces a piel.
- 3- HCL Aguda diseminada (Enfermedad de *Leterer Siwe*). Afecta a múltiples órganos, ganglios linfáticos, medula ósea y piel de lactantes y niños hasta 10 años.

Microscopía: tejido que contiene numerosas células histiocíticas, con citoplasma eosinófilo que, inmunohistoquímicamente, son positivas a S100 y CD1a, células gigantes multinucleadas, focos de eosinófilos, y células inflamatorias acompañantes.

Querubismo, desarrollado anteriormente, con osteopetrosis y osteogenesis imperfecta son enfermedades congénitas.

Osteopetrosis (Enfermedad de Albert Schomberg)

Trastorno hereditario generalizado, caracterizado por mineralización excesiva, con tendencia a fracturas, anemia y osteomielitis grave en los maxilares.

Presenta huesos más densos y esclerosos (enfermedad de huesos de mármol).

Formas Hereditarias:

- Tipo benigno autosómico dominante.
- Tipo maligno autosómico recesivo (en pacientes de no más de diez años).

Con reducción de actividad osteoblástica, con falta de reabsorción del cartílago (por lo que presentan baja estatura). El aumento de tamaño del hueso lleva a dificultades auditivas y visuales por compresión de los nervios. Son características: el abombamiento frontal, senos paranasales reducidos, erupción retardada, anquilosis dentaria y dientes retenidos.

Microscopía: trabéculas óseas densas, esclerosas y reemplazo de espacios medulares por tejido fibroso.

Osteogénesis imperfecta

Enfermedad ósea caracterizada por alteración en la formación y mineralización de la matriz de tejido conjuntivo. Con frecuencia asociada a fracturas óseas múltiples, escleróticas azules y dentinogénesis imperfecta.

Es un trastorno genético caracterizado por la fragilidad ósea. La enfermedad involucra a un grupo heterogéneo, que presentan mutaciones en los genes que codifican el tropocolágeno I (del cromosoma 17 y 7).

Los tejidos ricos en colágeno I, como el tejido óseo, dentina, ligamentos y esclerótica, se ven afectados por la ausencia de mineralización.

Clasificación:

- 1- Neonatal-letal: 10% de fracturas en el feto.
- 2- Grave no letal: 20% con fracturas múltiples, deformidad, escleróticas azules y dentinogénesis imperfecta.
- 3- Moderada y deformante: alta incidencia de escleróticas azules y dentinogénesis imperfecta.
- 4- Leve no deformante: 60% tienen síntomas al nacimiento, sino fracturas en la pubertad y escleróticas azules. Sólo el 25% con dentinogénesis imperfecta, laxitud de ligamentos y deterioro auditivo.

Microscopía: Hueso cortical adelgazado, hueso trabecular inmaduro, trabéculas finas y desorganizadas y alto número de osteoclastos, osteoblastos y osteocitos con menor grado de calcificación.

Pronóstico: dependerá del tipo de osteogénesis imperfecta.

Acromegalia

Es un trastorno metabólico crónico, provocado por aumento de secreción de somatotrofina (hormona del crecimiento) después de haberse completado el crecimiento normal del esqueleto y otros órganos; todos los tejidos corporales incluido el hueso, gradualmente se agrandan. Se presenta en aproximadamente 6 de cada 100.000 adultos. La producción excesiva de la hormona de crecimiento en los niños, produce gigantismo, en vez de acromegalia. La causa del aumento en la liberación de la hormona es, generalmente, un

tumor de la hipófisis. Se producen agrandamiento de la mandíbula (prognatismo) y de la lengua (macroglosia), movimiento articular limitado y agrandamiento de los huesos faciales con inflamación de las áreas óseas alrededor de las articulaciones, dientes con diastemas, agrandamiento de pies y de manos mas engrosamiento de la piel. Otros síntomas que pueden ocurrir con esta enfermedad son, exceso de vello en las mujeres o aumento de peso involuntario.

La cirugía para extirpar el tumor hipofisario, que causa esta enfermedad, corrige la secreción anormal de la hormona del crecimiento en la mayoría de los pacientes. Después del tratamiento, la evaluación y los controles periódicos son necesarios para constatar que la hipófisis esté trabajando normalmente.

Osteoporosis

Es una enfermedad del hueso caracterizada por una baja masa ósea, que afecta la microarquitectura y produce un deterioro del tejido óseo, que lleva a un incremento en su fragilidad y riesgo de fractura (OMS, 2003).

Depende de una serie de factores: genéticos, hormonales, ambientales y nutricionales, entre ellos, la deficiencia en la ingesta de Calcio, Fósforo, vitamina D y/o Magnesio está asociada a osteoporosis.

Para prevenir esta enfermedad se recomienda elevar la ingesta de Ca y otros nutrientes para favorecer la obtención de una mayor masa ósea (pico de masa ósea)

Prevalencia:

- Afecta a 75 millones de personas en el mundo
- 1/3 de las mujeres de 60 a 70 años
- 2/3 de las mujeres de mas de 80 años
- Aproximadamente del 20 al 25% de las mujeres de más de 50 años tienen una o más fracturas vertebrales.

Se reconocen múltiples factores de riesgo como los que se describen a continuación:

Factores genéticos: sexo, antecedentes familiares, raza y estructura ósea pequeña.

Factores endócrinos: menopausia, insuficiencia ovárica, exceso de glucocorticoides.

Factores nutricionales: Deficiencia de calcio, exceso de alcohol, dietas con alto contenido proteico, dietas hipersódicas.

Factores ambientales: inactividad física, consumo de cigarrillos.

Las causas principales de la osteoporosis son la disminución de los niveles de estrógenos en las mujeres en el momento de la menopausia y la disminución de la testosterona en los hombres. Las mujeres mayores de 50 años y los hombres mayores de 70 tienen alto riesgo de sufrir osteoporosis. Los síntomas que se presentan en la enfermedad avanzada son: fracturas patológicas (cadera, columna, etc.), pérdida de estatura, aplastamiento vertebral y cifosis.

Si bien es importante la densitometría como método de diagnóstico no invasivo, la punción ilíaca es quien nos da la confirmación histológica.

Se recomienda realizar densitometría en:

- Mujeres mayores de 65 años
- Mujeres menores de 65 años y con factores de riesgo
- Mujeres postmenopáusicas con fracturas

Microscopía: trabéculas pequeñas de menor espesor, con banda osteoide y osteoblastos en esas áreas, otras superficies presentan osteoclastos y dentro de la matriz calcificada, se pueden observar lagunas osteocíticas vacías porque los osteocitos mueren por apoptosis. Se ven

grandes espacios medulares. Se diferencia de osteomalacia que muestra amplias bandas de osteoide, sin indicios de calcificación.

Existen diferentes tratamientos para la osteoporosis, incluyendo cambios en el estilo de vida y una diversidad de medicamentos. Los bifosfonatos, fármacos principales empleados tanto para prevenir como para su tratamiento, se recomienda el consumo al menos de 1,200 mg de calcio al día y de 800 a 1,000 unidades internacionales (UI) de vitamina D.

Raquitismo

Es un trastorno causado por falta de vitamina D, calcio o fósforo. Presenta disminución en la mineralización de los huesos y cartílagos. Valores séricos normales de 25(OH) D <4-5 ng/ml (10-12,5 nmol/L)

Se han descrito tres estadios de la enfermedad:

Estadio I: caracterizado por: 25(OH)D sérico disminuido, hipocalcemia, parathormona (PTH) normal y fosfatemia normal.

Estadio II: con características clínicas y radiológicas de huesos con daño en la mineralización. 25(OH) D sérico disminuido, parathormona elevada, aumento de 1,25(OH)₂ D₃ (por acción de PTH), calcemia normal, aumento en la excreción urinaria de fosfatos, hipofosfatemia, elevada fosfatasa alcalina sérica, aminoaciduria y excreción urinaria de calcio disminuida.

Estadio III: severos signos de desmineralización ósea y marcada hipocalcemia, 25(OH) D disminuido, PTH elevada, 1,25(OH)₂ D₃ disminuido (por falta de sustrato), absorción de intestinal de calcio disminuida, hipocalcemia e hipofosfatemia severas.

No es frecuente en niños menores de 3 meses de vida porque la Vitamina D atraviesa la placenta, pero la leche materna contiene muy bajos niveles de Vitamina D, dependen de la exposición solar. Las leches maternizadas y las leches comerciales de origen vacuno son suplementadas con Vitamina D.

Grupo de riesgo actual en países desarrollados: niños alimentados por períodos prolongados con leche materna, niños alimentados con dietas vegetarianas o macrobióticas (bajo contenido de calcio y alto contenido de fitatos) y, que a su vez, no son expuestos al sol o son de raza negra.

Prevención:

Niños con lactancia materna: 400 UI/día

Niños alimentados con leches maternizadas o con leche de vaca fortificada con vitamina D: no precisan suplemento extra.

La vitamina D ayuda al cuerpo a controlar apropiadamente los niveles de calcio y fósforo. Si los niveles sanguíneos de estos minerales se tornan demasiado bajos, el cuerpo puede producir hormonas que estimulen la liberación de calcio y fósforo de los huesos, lo cual lleva a que se presenten huesos débiles y blandos. Dicha vitamina D se absorbe de los alimentos o puede ser producida por la piel al exponerla a la luz solar. Es posible que uno no obtenga suficiente vitamina D de la dieta si presenta intolerancia a la lactosa. La ingesta insuficiente de calcio y fósforo en la dieta puede llevar a que se presente raquitismo.

El raquitismo hereditario es una forma de la enfermedad, que se transmite de padres a hijos y ocurre cuando los riñones son incapaces de retener el mineral de fósforo. Puede ser causado también por trastornos renales. Las alteraciones que reducen la digestión o absorción de las grasas harán más difícil la absorción de la vitamina D en el organismo. Ocasionalmente, puede presentarse en niños que tienen trastornos hepáticos o cuando no pueden convertir la vitamina D a su forma activa, también durante períodos de crecimiento rápido, donde el cuerpo demanda niveles altos de calcio y fósforo.

Se observa por lo general en niños de 6 a 24 meses de edad, produce deformidades dentales, retraso en la formación de los dientes, defectos en la estructura de los dientes y aumento de caries. Deformidades esqueléticas como: cráneo asimétrico, piernas arqueadas, protuberancias en la parrilla costal (rosario costal), proyección del esternón hacia adelante (pecho de paloma), deformidades pélvicas y de la columna (curvas anormales de la columna, incluyendo escoliosis y cifosis).

El trastorno puede corregirse con la reposición de los minerales y la vitamina D. Los valores de laboratorio y de rayos X mejoran generalmente después de casi una semana de tratamiento, aunque algunos casos pueden requerir grandes dosis de minerales y de vitamina D. Si no se corrige cuando está creciendo, las deformidades esqueléticas y la baja estatura pueden ser permanentes. Al contrario, si se corrige mientras el niño es pequeño, las deformidades esqueléticas a menudo mejoran o desaparecen con el tiempo.

Patologías de la Articulación Témporomandibular (ATM)

A esta articulación se la clasifica como una diartrosis bicondílea, cuya estructura básica está compuesta por dos estructuras óseas y una cartilaginosa. Para entender el funcionamiento de la ATM, es necesario conocer detalladamente sus componentes anatómicos: Huesos, Músculos, Ligamentos articulares, Ligamentos internos, Ligamentos Externos y Menisco o disco articular.

La ATM está compuesta por dos **estructuras óseas** que se relacionan íntimamente, sin llegar a tocarse; estas partes óseas presentan diferentes características: el **Temporal** a través de su cóndilo, cavidad Glenoidea y conducto Auditivo Externo. Este hueso esta fijo a la cavidad craneal y posee funciones articulares y auditivas. Y el segundo es el **maxilar inferior**, a través de su cóndilo. El cóndilo mandibular presenta dos zonas bien definidas: Cabeza condilar presenta una forma totalmente convexa, en sentido ántero-posterior posee una vertiente anterior y una vertiente posterior; la vertiente anterior es la que interviene directamente en la función articular y esta recubierto por un fibrocartilago grueso. Cuello del cóndilo: que presta inserción a músculos y ligamentos que intervienen en la función mandibular. - Los **músculos** que intervienen en la función articular son todos los masticadores, los cuales actuando, de manera individual o combinados, producirán apertura, cierre, lateralidad y protrusión mandibular. - **Ligamentos articulares**: Este grupo esta formado por la cápsula articular y el ligamento témporomandibular, este se inserta en el borde externo y posterior de la cavidad glenoidea, bajando e insertándose en la porción posterior del cuello condilar.; conformando así la parte posterior del ligamento capsular. La cápsula articular es un ligamento que se inserta en todo el borde de la cavidad glenoidea, baja y se inserta en los bordes del menisco articular y sigue descendiendo para insertarse finalmente en el cuello del cóndilo. Ambos ligamentos son muy vascularizados y en las patologías articulares se inflaman provocando capsulitis aguda de la ATM. - **Ligamentos internos**: Estos ligamentos componen lo que se denomina ligamento retrodisca, cuya inserción comienza en la pared posterior de la cavidad glenoidea y se dirige hacia delante dividiéndose en dos fascículos, uno superior que se termina insertando en el borde posterior del menisco o disco articular y un fascículo inferior que se inserta en borde posterior del cóndilo. Este ligamento desde el punto de vista anatomopatológico es muy importante; esta compuesto de tejido conjuntivo laxo, muy vascularizado e inervado, muy propenso a sufrir inflamaciones en disfunciones articulares.

- **Ligamentos externos:** No intervienen directamente en la formación de la ATM, pero sí en su función; estos son: Ligamento Pterigomaxilar, Ligamento Esfenomaxilar y Ligamento Estilomaxilar. Cuya función de estos es mantener una tensión necesaria para que los movimientos articulares sean limitados y coordinados, una ruptura o alteración de alguno de ellos, produce por ejemplo desviaciones mandibulares al realizar apertura.- **Disco articular o menisco articular:** Es un disco de tejido conectivo, posee una zona central de 1 mm de espesor, una porción anterior de 2 mm, que se conecta con el fascículo superior del pterigoideo externo y una zona posterior muy vascularizada de 3 mm, que se comunica con el tejido retrodiscal. Este menisco se encuentra suspendido entre la cavidad glenoidea y el cóndilo mandibular, separándose de los mismos por un espacio supra e infradiscal. La función del disco es recibir presiones sin generar dolor y acompañar el movimiento del cóndilo mandibular, evitando que este contacte con el temporal; lo cual ocurre debido a la presión y lubricación que mantiene el líquido sinovial existente en los espacios supra e inframeniscal.

Patologías Congénitas de la ATM

Las anomalías congénitas que afectan a los huesos temporal y mandibular, traerán trastornos en la conformación anatómica de la ATM, alterando por completo su función.

Estas patologías se dividen en:

A- Por déficit de crecimiento:

I. *Microsomía hemifacial:* también conocida como **Síndrome de Goldenhar**, es un trastorno congénito, donde se altera la formación del primer y segundo arco branquial; afectando hueso malar, maxilar superior, temporal, maxilar inferior (cóndilo), oreja, paladar y labios (labio leporino).

Clínicamente: - Hipoplasia o aplasia condílea y de la rama mandibular, lo cual desvía el mentón hacia el lado más afectado.

- Hipoplasia de la cavidad glenoidea, hueso maxilar y malar.

- Hipoplasia de glándula parótida que trae como consecuencia la formación de saliva de baja calidad.

II. *Síndrome de Treacher-Collins:* síndrome congénito en el que se encuentra malformación mandibular, que produce una mordida abierta y retruida, malformación de párpado inferior, ausencia total o parcial de pabellón auditivo, ausencia de glándula parótida y alteraciones cardíacas.

B- Por exceso de crecimiento:

I. *Hiperplasia condilar:* un aumento en el crecimiento del cóndilo, produce una desviación mandibular marcada y mordida cruzada.

II. *Hiperplasia hemimandibular:* es una entidad que tiene diferentes grados de exceso de crecimiento, asociado a elefantiasis y gigantismo, produciendo un aumento de tamaño del cóndilo y rama mandibular; consecuentemente aparece, desviación mandibular, mordida abierta y cruzada.

Patología Traumática

Las fracturas del macizo facial son muy frecuentes, siendo las del cóndilo las más frecuentes de las faciales.

Los mecanismos que provocan las fracturas pueden ser:

- Acciones directas: impacto sobre la ATM, provocando fractura y alteración inflamatoria de ligamentos y músculos articulares.

- Acciones indirectas: impactos que se producen en otra zona mandibular, golpes laterales o frontales sobre el mentón; las fuerzas se transmiten hacia el cóndilo provocando la fractura.

Patología de movimiento articular

I. *Anquilosis articular*: patología que limita casi por completa el movimiento, provocado por una pérdida del disco articular, líquido sinovial y ligamento de cóndilo mandibular.

Histopatología: proliferación de tejido conjuntivo denso dentro de las espacios supra e infradiscales.

II. *Hiper movilidad articular*: existe una alteración en los ligamentos que conforman la articulación, determinando así que se produzca:

Subluxación mandibular: es un desplazamiento exagerado del cóndilo mandibular al realizar la apertura. Se reduce en forma espontánea.

Luxación mandibular: Se acompaña con ruido articular denominado “**chasquido o click**”, debido a que la alteración en los ligamentos retrodiscales evita el acompañamiento del disco articular en la apertura; quedando atrapado entre la cavidad glenoidea y cóndilo. Es una evolución de la subluxación.

Desplazamientos del menisco o disco articular: puede ser un desplazamiento parcial anterior, en el cual, el borde posterior del disco articular esta a la altura del cóndilo mandibular. Existe un infiltrado crónico de tejido retrodisal y edema. El dolor proviene al realizar ciertos movimientos por inflamación aguda de la cápsula articular.

Desplazamiento total anterior: el disco articular se posiciona totalmente por delante del cóndilo mandibular, existe ruido “click” al realizar apertura y cierre mandibular.

Patología inflamatoria

I. **Capsulitis**: es la inflamación aguda de los ligamentos retrodiscales y del ligamento capsular, hay presencia de PMNN y edema intracartilaginoso que provoca dolor al movimiento y a la palpación de la zona. Es una de las mayores consecuencias del bruxismo por estrés.

II. **Artritis reumatoidea**: afecta pequeñas y medianas articulaciones del cuerpo, donde existe una inflamación de las articulaciones, dolor y limitación de la movilidad. Su progreso comienza a destruir el disco articular, llegando a tocarse hueso mandibular con el temporal y aparece un ruido denominado “crepitación”.

III. **Artrosis**: es una patología donde comienzan a existir cambios degenerativos sobre los ligamentos articulares, las causas suele ser sobrecargas extremas en la ATM (bruxismo crónico), fracturas condilares y síndromes que afectan las diferentes articulaciones.

Patología tumoral puede ser asiento por lo general de tumores benignos como el Osteocondroma, muy poco frecuente, que se ubica en la metafisis del cóndilo mandibular como lesión única o múltiple y el Osteoma que se ubica en cóndilo o cuello mandibular, el mas común es el osteoma osteoide, temas a los que se refiere en los capítulos de patologías neoplásicas.

Tratamiento: a través de placas de reposición mandibular, en maxilar superior o inferior, siendo de materiales acrílicos blandos o rígidos. El tratamiento con placas reposicionadoras, puede ir acompañado de tratamientos de ortodoncia, quirúrgicos y tratamientos de la enfermedad general que pueda estar alterando la ATM.

Fracturas Maxilares

Pueden ser simples, compuestas o complejas (donde se compromete el macizo cráneo facial, pudiendo poner la vida en riesgo).

El maxilar inferior, puede ser fracturado en varios lugares, siguiendo zonas de menor resistencia:

1. Zona de premolares: la fractura es vertical, cursa con dolor, edema de la zona facial correspondiente y cambios inflamatorios locales.
2. Zona del ángulo de la mandíbula: la fractura provoca un gran edema de la zona, dolor y hay un gran desplazamiento de los cavos de fractura debido a que el masetero de contrae y lleva consigo la porción del cuerpo mandibular.
3. Cóndilo mandibular
4. Apófisis coronoides
5. Zona de los alvéolos dentarios: la fractura del alvéolo suele ir acompañada con fractura del elemento dentario que contiene, cursa con dolor, hemorragia intrabucal y gran movilidad dentaria.

El maxilar superior, suele estar afectado en menor medida que el inferior:

1. Zona alveolar
2. Hueso malar
3. Zona orbitaria

Por último, los huesos propios de la nariz (naso-etmoidal), arco cigomático, senos frontales, senos nasales, están muy expuestos a fracturas múltiples en el abuso físico.

Clínicamente: estas fracturas producen una gran inflamación (edema e infiltrado crónico) y hematoma en la zona facial afectada, con un desplazamiento visible de los elementos dentarios inferiores, con respecto a los superiores.

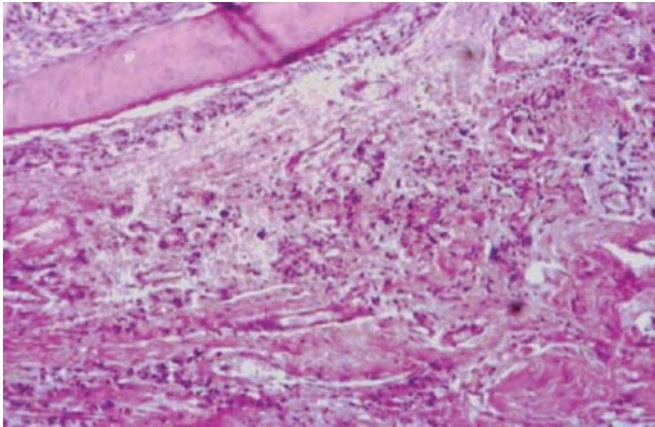
En ataques con mayor violencia y con elementos contundentes (palos, mazas, etc.), se pueden producir lesiones cráneo-faciales importantes, denominadas Lefort, las mismas se clasifican en:

Lefort 1: el trazo de la fractura es horizontal, por encima de los ápices de los dientes superiores, afectando el seno maxilar, el septum nasal, hueso palatino y apófisis pterigoides del etmoides.

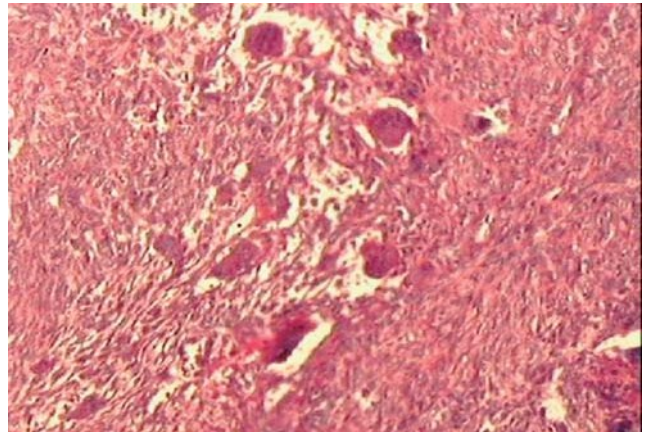
Lefort 2 (fractura piramidal): la línea de fractura se extiende a través de los huesos propios de la nariz y el septum, hacia abajo, toma reborde infraorbitario y pasa por la unión del hueso malar con el hueso maxilar superior.

Lefort 3: (disyunción cráneo facial) una verdadera separación de los huesos de la cara de la base del cráneo, el trazo de la fractura pasa por la unión nasofrontal, por la pared medial de la órbita hasta la fisura orbitaria inferior, por la pared lateral de la órbita hasta la sutura cigomaticofrontal y cigomaticotemporal. Hacia atrás se fracturan las apófisis pterigoides del esfenoides, poniendo en un alto riesgo la vida.

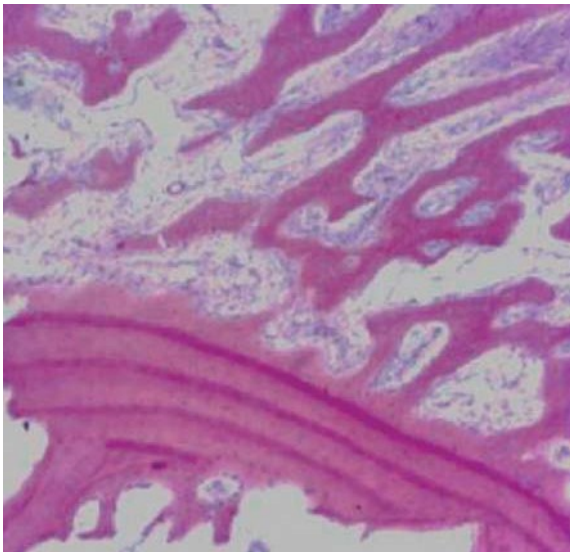
Tratamiento: quirúrgico, acompañado del uso de ortodoncia para inmovilizar al maxilar inferior o de placas de titanio para inmovilizar los cabos de fractura; esperando que la inmovilización ayude a la reparación ósea.



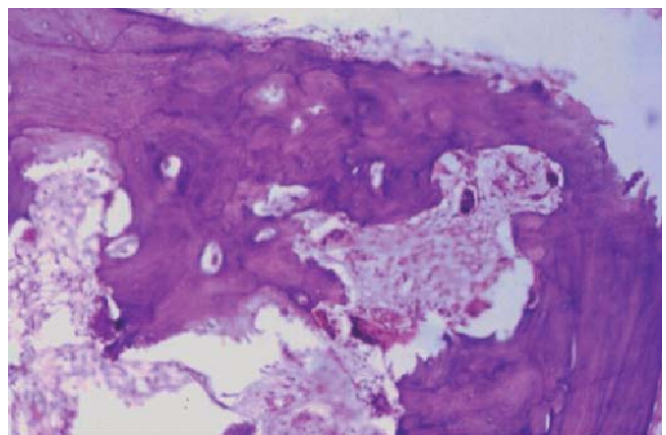
Osteomielitis involucro.



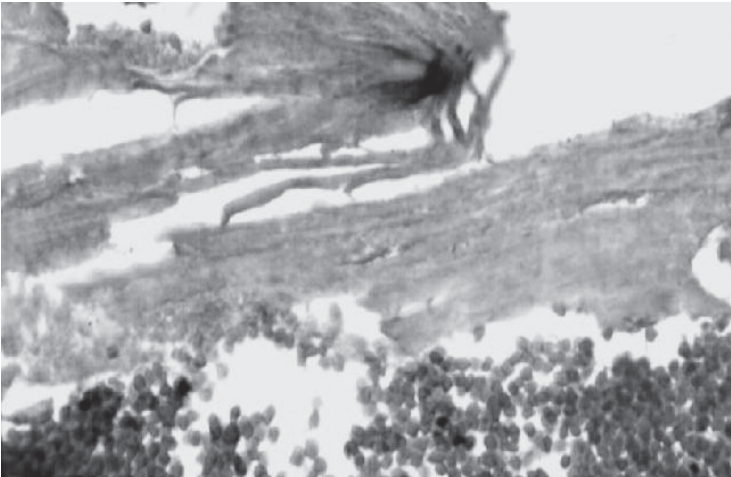
Lesión central de células gigantes.



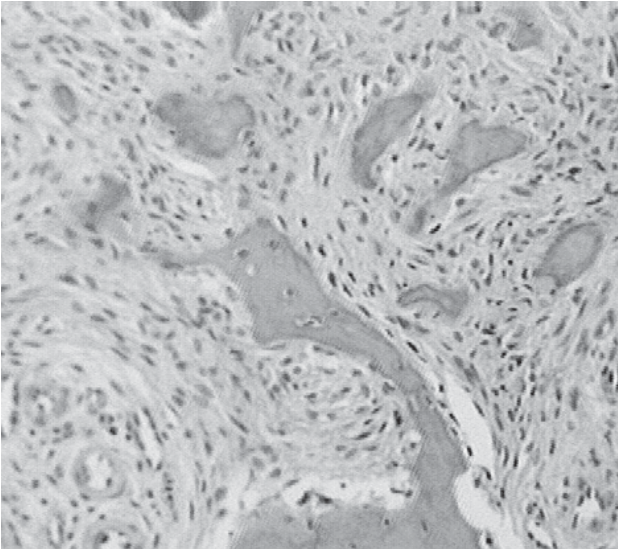
Displasia fibrosa unida a hueso cortical preexistente.



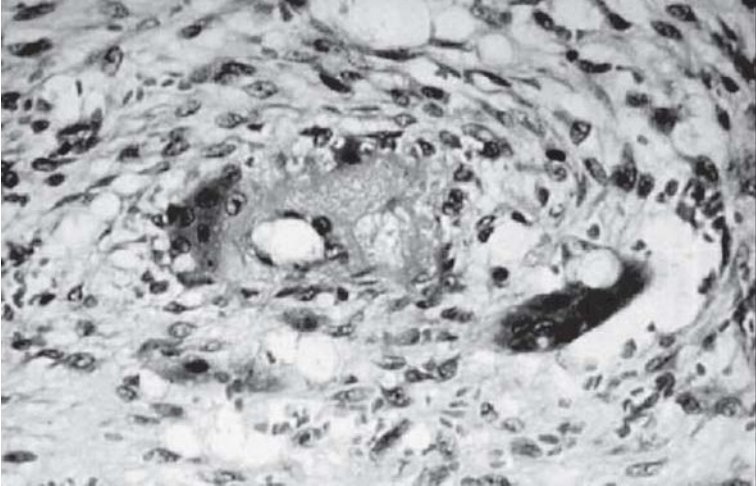
Enfermedad de Paget.



Osteoradionecrosis.



Displasia fibrosa.



Querubismo.

Quistes y tumores odontogénicos

Quistes de las Regiones Orales

Introducción

Los quistes de las regiones orales son cavidades patológicas de neoformación revestidas o tapizadas por epitelio, de evolución crónica y que se caracterizan por poseer una cavidad central (luz del quiste) que suele contener material líquido o semisólido, el revestimiento epitelial (que difiere entre los distintos tipos de quistes) tapiza a ésta cavidad, y por fuera de este encontramos tejido conjuntivo con fibroblastos y vasos sanguíneos.

Los quistes son lesiones frecuentes, produciendo clínicamente signos y síntomas significativos, dentro de su frecuencia acontecen más, en maxilar superior en relación al maxilar inferior obedeciendo esto generalmente a tres razones:

- 1) A mayor número de raíces, mayor probabilidad de formaciones quísticas.
- 2) El hueso maxilar superior posee cavidades neumáticas (seno maxilar, fosas nasales).
- 3) El hueso maxilar superior es más complejo en su desarrollo embriológico con mayor número de mamelones circunstancia que favorecería a que mayor cantidad de restos epiteliales queden atrapados entre estos.

Clasificación de los quistes de las regiones orales (según Sapp):

1: Quistes odontógenos.

A) Quistes derivados de los restos de Malassez:

A1-Quiste periapical.

B) Quistes derivados del epitelio reducido del esmalte:

B1-Quiste dentífero.

B2-Quiste de erupción.

C) Quistes derivados de la lámina dental (restos de Serres):

C1-Queratoquiste odontógeno.

C2-Quiste periodontal lateral.

C3-Quiste gingival del adulto.

C4-Quiste de la lámina dental del recién nacido.

C5-Quiste odontógeno glandular (quiste sialodontógeno).

D) Quistes odontógenos sin clasificar:

D1-Quiste paradental.

2: Quistes embrionarios de las regiones orales.

A) Quistes de conductos vestigiales:

A1-Quiste del conducto nasopalatino.

A2-Quiste nasolabial.

A3-Quiste linfoepitelial oral.

Quiste linfoepitelial cervical.

B) Quistes de trayecto vestigial:
B1-Quiste del conducto tirogloso.

3: Quistes embrionarios de origen cutáneo.

A1- Quiste dermoide.

A2- Quiste epidermoide .

Quiste de epitelio mucoso.

Quiste quirúrgico ciliado del maxilar superior.

Quiste gastrointestinal heterotópico en la cavidad oral.

1) Quistes odontógenos: se denominan así a aquellos en el cual el epitelio de revestimiento de la luz del quiste deriva del epitelio producido durante el desarrollo de los dientes. Dentro de estos encontramos:

A1) Quiste periapical: también llamado quiste radicular o quiste periodontal apical es el mas frecuente de todos los quistes odontógenos y representa más de la mitad de los quistes orales. Se ubica generalmente en el ápice de la raíz de la pieza dentaria, teniendo ésta como condición previa, un cuadro de necrosis pulpar; y en la mayoría de las circunstancias corresponde a una evolución de un granuloma conjuntivo epitelizado.

El quiste se origina en los restos de Malassez, los cuales aumentan de tamaño, quedando las células mas internas sin nutrientes y desarrollándose en éstas necrosis colicuativa isquémica, produciéndose una cavidad central rodeada por epitelio, posteriormente por diferencias de presiones de líquidos el quiste comienza a aumentar su volumen.

Se caracteriza por poseer epitelio plano estratificado, generalmente no queratinizado, tejido conjuntivo con un infiltrado inflamatorio, constituido principalmente por células plasmáticas, linfocitos e histiocitos cargados de lípidos y hacia afuera fibras colágenas que constituyen la capsula quística. Su contenido es líquido proteináceo presentando algunas células inflamatorias, células epiteliales descamadas, restos de hemosiderina, y presencia de restos lipídicos representados por cristales de colesterol.

Ante determinadas circunstancias el quiste puede sufrir un fenómeno de reagudización, razón por la cual se puede necrosar parte del revestimiento epitelial y poseer en su contenido pus. El tamaño de los quistes periapicales es variable pero generalmente miden menos de 1cm de diámetro y se presenta radiográficamente como una imagen radiolúcida redondeada de limites bien circunscriptos en el vértice de la raíz de una pieza desvitalizada.

B) Quistes derivados del epitelio reducido del esmalte:

B1) **Quiste dentífero:** es un quiste odontógeno asociado generalmente a piezas dentarias retenidas localizándose por tal razón con mas frecuencia en zona de 3° molares inferiores o la de caninos superiores. Se forma después del proceso de amelogénesis y por tal razón la condición para su desarrollo es que debe estar formada toda la porción coronaria de la pieza y por lo menos un tercio de la longitud radicular de la misma.

Microscópicamente: La cavidad quística esta revestida por un epitelio plano estratificado delgado no queratinizado sin formación de papilas que mide de dos a diez células de espesor aproximadamente.

En su contenido se pueden apreciar algunos rasgos microscópicos parecidos al de los quistes periapicales tales como depósitos de colesterol, hemosiderina, cuerpos hialinos y macrófagos cargados de lípidos, a veces suelen aparecer células mucosas en el epitelio fenómeno que ha sido descrito con el nombre de metaplasia celular mucosa.

Estos quistes se diagnostican con mayor frecuencia por su aspecto radiográfico observándose una imagen radiolúcida bien circunscripta que rodea la corona de la pieza dentaria retenida. Aunque ocurre raras veces, en los quistes dentígeros pueden originarse varias neoplasias entre las cuales se puede citar al ameloblastoma, al carcinoma mucoepidermoide o al carcinoma de células planas.

B2) Quiste de erupción: quiste odontógeno que se desarrolla en el tejido blando que rodea la corona de un diente que ya ha erupcionado a través del hueso. Clínicamente se observa como una tumefacción fluctuante sobre la cresta alveolar, a veces, con un color azul situación que asemeja a un hematoma, dando tal circunstancia a que también se lo denomine a este quiste, hematoma de erupción.

Su permanencia interrumpe transitoriamente la erupción dentaria en el tejido blando.

C) Quistes derivados de la lámina dental (restos de Serres):

C1) Queratoquiste odontógeno: quiste odontogénico caracterizado por poseer un epitelio escamoso paraqueratinizado, con seis a diez células de espesor, una capa en empalizada de células basales cilíndricas o cuboidales, ausencia de papilas, y una capa de queratina o paraqueratina hacia la luz del quiste. En general, el conjuntivo que acompaña al epitelio suele ser laxo y exento de inflamación. La luz del quiste contiene cantidades variables de paraqueratina.

Aunque su localización puede ser cualquier zona de los maxilares, su frecuencia mayor se observa en maxilar inferior, fundamentalmente en zona posterior de cuerpo y rama mandibular. Posee el mayor potencial de crecimiento de todos los quistes odontogénicos, además tiene la particularidad de generar la formación de quistes múltiples o satélites, estas dos circunstancias hacen que el queratoquiste se comporte muchas veces como un proceso neoplásico, por ser recidivante y agresivo localmente, produciendo destrucción ósea masiva. La presencia de queratoquistes odontógenos múltiples en un paciente constituye uno de los rasgos del Síndrome del carcinoma nevoide de células basales (Síndrome de Gorlin-Goltz). Su aspecto radiográfico varía si corresponde a la variedad unilocular donde se observa una lesión única radiolúcida bien definida, mientras que la variante multilocular - poliquística ofrece imágenes radiolúcidas múltiples.

C2) Quiste periodontal lateral: quiste odontógeno derivado de la lámina dental (restos de Serres) de crecimiento lento, se observa radiográficamente, al igual que la mayoría de los quistes, como una lesión única, radiolúcida, pequeña localizada entre las raíces de dientes **vitales**, con mayor frecuencia en zona de premolares inferiores y generalmente en la 5ta década. El quiste periodontal lateral en ocasiones es multilocular, presentándose por lo tanto, una variante de éste llamado quiste odontogénico botroide o simplemente poliquístico (Quiste Botroide). Son lesiones que se presentan con más agresividad local y una mayor tendencia a la recidiva tras la extirpación quirúrgica.

Microscópicamente: Presenta un delgado epitelio no queratinizado, de una a tres células cuboidales y engrosamientos o placas características (que presentan rasgos celulares observados en los restos de Serres), con algunas células claras ricas en glucógeno en cantidad variable.

Por sus analogías clínicas y morfológicas con el quiste gingival del adulto; se ha llegado a la conclusión de que el quiste periodontal lateral y el quiste gingival del adulto representan manifestaciones intra y extraóseas de la misma lesión.

C3) Quiste gingival del adulto: quiste odontógeno derivado de la lámina dental que se presenta como una tumefacción sobre la encía por fuera del hueso en la región de premolares, caninos e incisivos. Al encontrarse en tejido blando, generalmente, no aparecen en imágenes radiográficas.

Sus características histológicas son similares a la del quiste periodontal lateral y por esta razón, se considera que estos dos quistes constituyen la manifestación extra e intraósea de la misma entidad.

C4) Quiste de la lámina dental del recién nacido (Perlas de Epstein): se observan generalmente sobre los rebordes alveolares (mas en maxilar superior) de recién nacidos o lactantes como pequeños nódulos múltiples de color ligeramente blanco. Su aspecto histológico esta dado por un epitelio plano delgado estratificado queratinizado, y contiene queratina compactada. Son poco frecuentes y en la mayoría de los casos tienen una resolución espontánea sin ningún tipo de tratamiento.

C5) Quiste odontógeno glandular (quiste sialodontógeno): quiste de gran tamaño, que aunque suele tener características histológicas similares a la variedad poliquística del Quiste periodontal lateral, presenta un potencial de crecimiento mayor que éste y tiene propensión a recidivar.

Posee un revestimiento de epitelio plano, pequeños microquistes que contienen cantidades variables de un producto de secreción positivo al PAS y una sola capa de células cilíndricas o cuboidales que recubren las estructuras glandulares.

D) Quistes odontógenos sin clasificar:

D1) Quiste paradental: es un quiste de origen incierto de histogénesis aún no resuelta que se localiza sobre la cara distal de 3° molares inferiores. Su histopatología se asemeja con la del quiste periapical.

2) Quistes embrionarios de las regiones orales:

A) Quistes de conductos vestigiales:

A1) Quiste del conducto nasopalatino (quiste del canal incisivo): se origina de los restos embrionarios del conducto nasopalatino, es intraóseo y se sitúa en la línea media de la parte anterior del maxilar superior entre las raíces de ambos incisivos centrales superiores.

Microscópicamente: Esta revestido por una capa de epitelio cilíndrico ciliado, cuboidal o plano estratificado o por una mezcla de estos epitelios. La capsula presenta, como aspecto fundamental, vasos sanguíneos y nervios que corresponden al contenido normal del conducto.

Radiográficamente se observa una lesión radiolúcida de forma ligeramente oval, o de corazón situada entre las raíces de los incisivos centrales superiores.

Es excepcional su transformación maligna.

A2) Quiste nasolabial (quiste nasoalveolar): se origina probablemente de restos de la porción inferior del conducto nasolagrimal. Se desarrolla totalmente en tejidos blandos (es extraóseo) del vestíbulo bucal de la parte anterior del maxilar superior, en la zona del surco nasolabial,

observándose como una tumefacción indolora, mayormente unilateral, que lleva muchas veces al borramiento total del surco. Al ser extraóseo su visualización radiográfica es poco manifiesta.

El quiste esta revestido por una capa de epitelio cilíndrico pseudoestratificado o por un epitelio cuboidal de tipo ductal, adyacente al mismo, se observa una zona de tejido fibroso denso y homogéneo.

A3) Quiste linfoepitelial: son lesiones raras que se presentan en regiones del cuello (cara lateral) y suelo de la boca, a éstos se los llama quistes linfoepiteliales orales mientras que a los primeros se los denomina quistes linfoepiteliales cervicales.

La variedad oral (llamada también quiste linfoepitelial benigno) se localiza en bordes posteriores de lengua y piso de boca es decir donde haya presencia de tejido linfoide extra-amigdalino. El quiste esta revestido por una delgada capa de epitelio plano paraqueratinizado, rodeado por fuera, de un tejido linfoide de aspecto normal con un número variable de centros germinales (folículos linfoides).

B) Quistes de trayecto vestigial:

B1) Quiste del conducto tirogloso: lesión poco frecuente y rara, derivada de restos embrionarios del conducto tirogloso, apareciendo la mayoría por debajo del hueso hioides, fundamentalmente aparece en niños y adultos jóvenes y se aprecia como una tumefacción móvil, que afecta la parte anterior del cuello, cuando se localiza en el interior de lengua puede provocar disfagia.

Pueden poseer un epitelio plano estratificado, epitelio cilíndrico ciliado, epitelio de transición o una mezcla de ambos, mientras que en la capsula es posible encontrar agregados linfoides, tejido tiroideo, glándulas mucosas y sebáceas.

3) Quistes embrionarios de origen cutáneo.

A1) Quiste dermoide: es una forma simple de teratoma quístico derivado de las tres capas germinativas, que se manifiesta en personas adolescentes, ubicándose en la parte superior del cuello (línea media) o parte anterior del suelo de la boca por encima o debajo del músculo milohioideo.

El quiste esta revestido por una capa de epitelio plano ortoqueratinizado que además presenta anexos cutáneos como por ejemplo folículos pilosos, glándulas sebáceas y músculos. Hacia la luz encontramos queratina, sebo y tallos pilosos.

A2) Quiste epidermoide: se presenta principalmente en la piel, se asemeja sobremanera, a un quiste dermoide con la diferencia de no presentar anexos cutáneos.

Posee epitelio plano estratificado ortoqueratinizado y su luz por lo general se encuentra llena de queratina.

Seudoquistes

Quiste óseo aneurismático:

Es considerado como una lesión intraósea benigna caracterizada por ser una cavidad expansiva.

Suele presentarse en niños y jóvenes por debajo de los 30 años, con imágenes radiográficas uni o multilobuladas en la zona posterior del maxilar inferior extendiéndose hasta la rama ascendente, aunque también en maxilar superior llegando a la órbita. Con perforación, desplazamiento y reabsorción de las raíces dentarias, de elementos generalmente vitales. Puede asociarse con trauma o ser secundario a lesión central de células gigantes o a displasia fibrosa. En lesiones extensas, cuando invade tejidos blandos, incrementa el riesgo a recidivar. Microscópicamente: muestra espacios cavernosos grandes y pequeños llenos de sangre separados por tejido fibroso, con hemorragias recientes y antiguas, células multinucleadas, y finas trabéculas óseas reactivas.

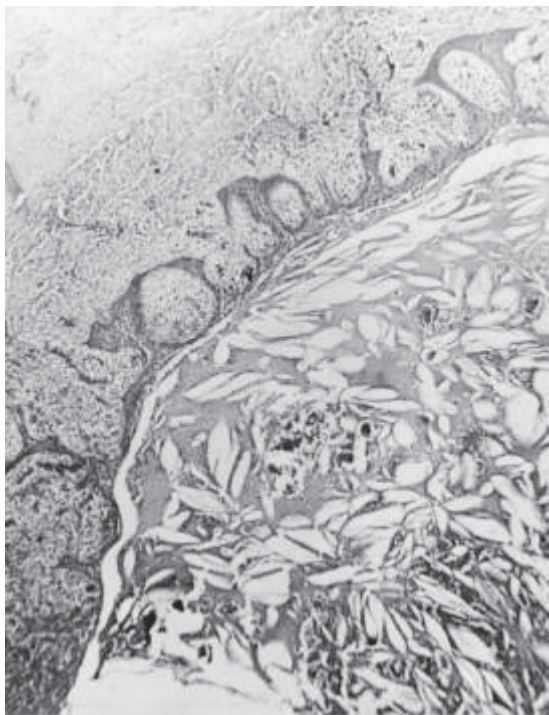
Quiste óseo simple (quiste óseo solitario, traumático, idiopático o hemorrágico):

Es una lesión pseudoquística intraósea a contenido seroso o hemorrágico. Suele presentarse en la segunda década de la vida, en los maxilares, también asienta en los huesos largos, radiográficamente se observa una zona radiolúcida, unilocular, con un borde festoneado contorneando las raíces de premolares y molares, como en la zona anterior. Con desplazamiento de los elementos dentarios, generalmente vitales

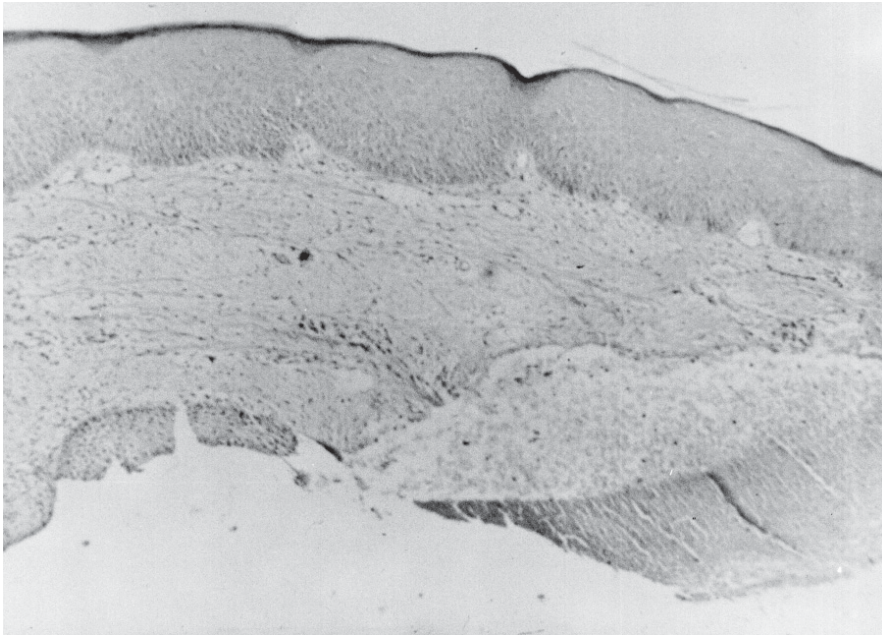
Microscópicamente: constituido por un fino revestimiento de tejido conjuntivo y sin epitelio. Las paredes óseas están cubiertas por un tejido fibroso laxo hialinizado o con focos fibromixoides, que pueden contener escasas células multinucleadas, tipo osteoclasticas y gránulos de hemosiderina.

Quiste óseo estático o latente de Stafne: Es un quiste asintomático que se descubre casualmente, en un examen radiográfico, pero presenta característica localización mandibular que permite hacer el diagnóstico, puede contener restos de tejido glandular o en ocasiones encontrarse vacío.

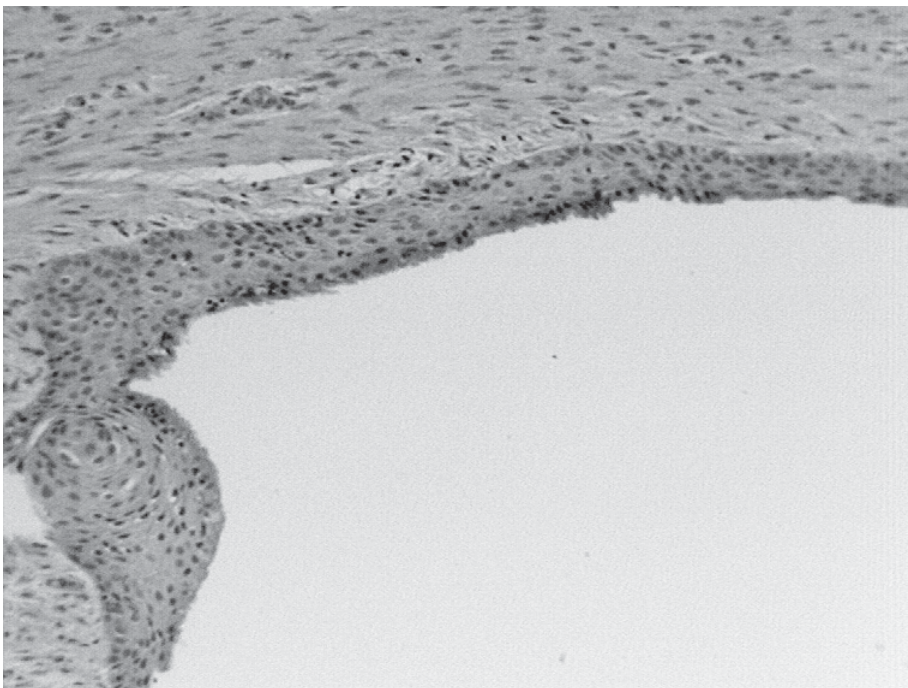
También se considera al Espacio osteoporótico de los maxilares, generalmente presente en maxilar inferior, puede ser confundido con quistes; aparecen como áreas pequeñas radiolúcidas en pacientes mayores.



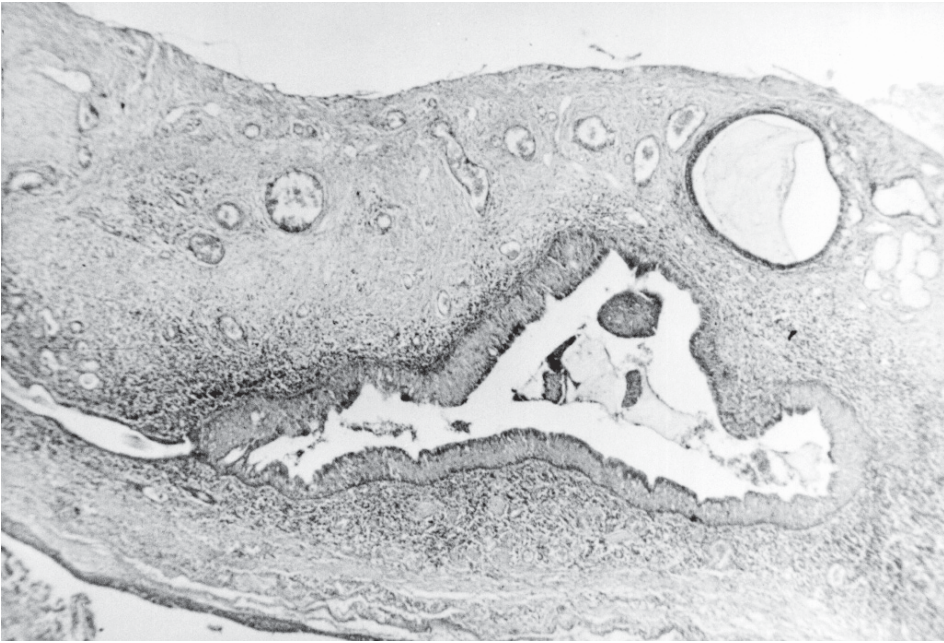Quiste periapical.



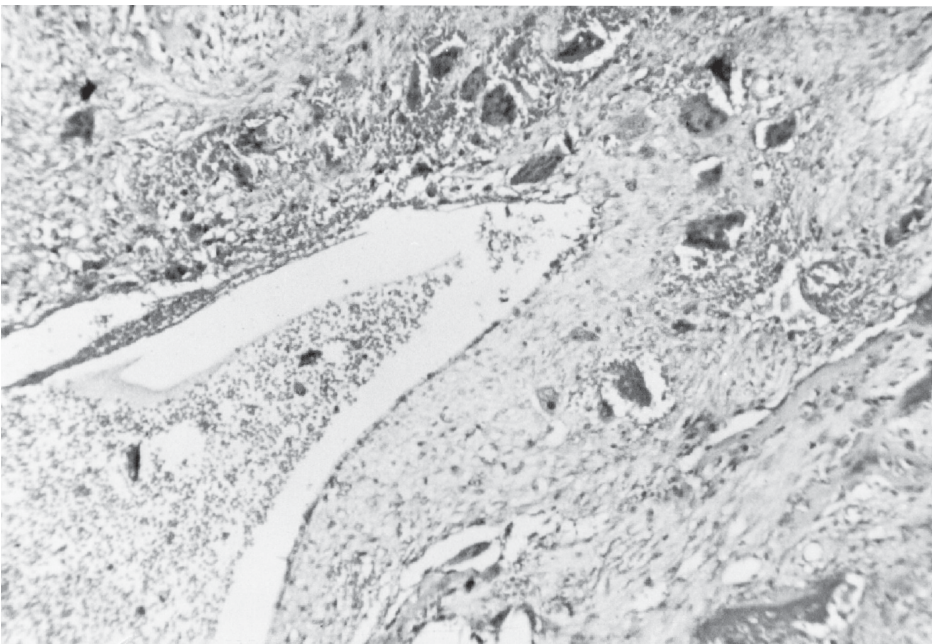
Quiste de la erupción.



Quiste periodontal lateral.



Quiste del conducto nasopalatino.



Quiste aneurismático (pseudoquiste).

Tumores odontogénicos

Introducción

Los tumores odontogénicos comprenden aproximadamente el 9% de todos los tumores de la cavidad bucal y constituyen un grupo de neoplasias que se desarrollan a partir de los componentes epitelial, mesenquimal o mixto, del aparato odontogénico.

Estos tumores son clínicamente heterogéneos, es decir, que pueden aparecer a cualquier edad y presentar desde un crecimiento muy lento hasta un comportamiento agresivo y en muy raros casos, maligno. Radiológicamente, también muestran una amplia variedad de patrones, desde imágenes radiolúcidas, hasta imágenes intensamente radioopacas.

Clasificación de Tumores Odontogénicos OMS 2005

BENIGNOS

Epiteliales odontogénicos sin ectomesenquima odontogénico

- AMELOBLASTOMA SÓLIDO (TIPO MULTIQUÍSTICO)
- AMELOBLASTOMA EXTRAÓSEO (TIPO PERIFÉRICO)
- AMELOBLASTOMA TIPO DESMOPLÁSICO
- AMELOBLASTOMA TIPO UNIQUÍSTICO
- TUMOR ODONTOGÉNICO ESCAMOSO
- TUMOR ODONTOGÉNICO ADENOMATOIDE (EXTRAFOLICULAR, FOLICULAR Y PERIFÉRICO)
- TUMOR ODONTOGÉNICO EPITELIAL CALCIFICANTE
- TUMOR ODONTOGÉNICO QUERATOQUÍSTICO

Epiteliales odontogénicos con ectomesenquima odontogénico con o sin formación de tejidos duros dentarios

- FIBROMA AMELOBLÁSTICO / FIBRODENTINOMA AMELOBLÁSTICO
- FIBROODONTOMA AMELOBLÁSTICO
- ODONTOMA TIPO COMPUESTO
- ODONTOMA TIPO COMPLEJO
- ODONTOAMELOBLASTOMA
- TUMOR ODONTOGÉNICO QUÍSTICO CALCIFICANTE
- TUMOR DENTINOGENÉTICO DE CÉLULAS FANTASMAS

Ectomesenquimales con o sin epitelio odontogénico incluido

- FIBROMA ODONTOGÉNICO
- MIXOMA ODONTOGÉNICO (Mixofibroma)
- CEMENTOBLASTOMA

MALIGNOS

CARCINOMAS ODONTOGÉNICOS:

- AMELOBLASTOMA METASTIZANTE (MALIGNO)
- CARCINOMA AMELOBLÁSTICO (Tipo 1rio)
- CARCINOMA AMELOBLÁSTICO (Tipo 2rio indiferenciado intraóseo)

- CARCINOMA AMELOBLÁSTICO (Tipo 2rio indiferenciado periférico)
- CARCINOMA DE CÉLULAS ESCAMOSAS INTRAÓSEO PRIMARIO (TIPO SÓLIDO)
- CARCINOMA DE CÉLULAS ESCAMOSAS INTRAÓSEO PRIMARIO (Derivado de Tumor odontogénico queratoquístico)
- CARCINOMA DE CÉLULAS ESCAMOSAS INTRAÓSEO PRIMARIO (Derivado de Quistes odontogénico)
- CARCINOMA ODONTOGÉNICO DE CÉLULAS CLARAS
- CARCINOMA ODONTOGÉNICO DE CÉLULAS FANTASMAS

SARCOMAS ODONTOGÉNICOS

- FIBROSARCOMA AMELOBLÁSTICO (SARCOMA AMELOBLÁSTICO)
- FIBRODENTINOSARCOSARCOMA AMELOBLÁSTICO Y FIBROODONTOSARCOMA AMELOBLÁSTICO

LESIONES ÓSEAS

- FIBROMA OSIFICANTE
- DISPLASIA FIBROSA
- DISPLASIAS ÓSEAS
- LESION DE CÉLULAS GIGANTES CENTRAL (GGCC)
- QUERUBISMO
- QUISTE ÓSEO ANEURISMÁTICO
- QUISTE ÓSEO SIMPLE

OTROS TUMORES :

- TUMOR NEUROECTODÉRMICO MELANÓTICO DE LA INFANCIA

BENIGNOS

Epiteliales odontogénicos con estroma maduro, fibroso sin ectomesénquima odontogénico.

AMELOBLASTOMA

De los tumores que se originan del epitelio odontogénico, el ameloblastoma es el que se presenta con mayor frecuencia. Se estima que representa el 1% de todos los tumores de la cavidad oral. Se caracteriza por un comportamiento localmente invasivo con una alta tasa de recurrencia. Epidemiológicamente, afecta sobre todo la mandíbula y se puede desarrollar a cualquier edad, con un pico de prevalencia entre la tercera y cuarta décadas de la vida. No hay predilección racial ni de sexo.

TIPO SÓLIDO

Definición: Ameloblastoma de crecimiento lento, localmente invasivo, de gran recurrencia.

Sinonimia: Ameloblastoma convencional, clásico, intraóseo, multiquístico.

Epidemiología: La mayor parte de los casos se diagnostica entre los 30 y 60 años. La edad media es de 36, es muy raro antes de los 20 años.

Etiología: Desconocida. Recientes estudios muestran alguna relación genética.

Localizaciones principales: 80% en mandíbula, la mayoría en áreas molares. En la zona maxilar (20%) se han registrado casos en zonas anteriores como el seno maxilar o la cavidad nasal. Clínica: Suelen ser asintomáticos, dolor y parestesia son raros. Asociado a dientes no erupcionados, pueden estar asociados a la reabsorción de raíces dentarias en forma de pico de flauta.

Radiología: Radiolúcido, presenta una imagen multilocular, con el aspecto de “burbujas de jabón”.

Histopatología: Los ameloblastomas convencionales son infiltraciones sólidas que frecuentemente tienden a convertirse en quistes. Muestra dos formas:

Ameloblastoma folicular: Se presenta como islotes de epitelio odontogénico (preameloblastos) desarrollándose en un estroma de tejido conectivo. En el centro de los mismos se encuentran células muy similares a las del retículo estrellado del órgano del esmalte; frecuentemente aparece la formación de microquistes. La periferia de estos islotes la forman células de polarización inversa (células cuyos núcleos se sitúan en el polo más alejado de la membrana basal).

Ameloblastoma plexiforme: el epitelio odontogénico aparece en hilos o cordones que rodean áreas de estroma de colágeno. También aparecen las células de polarización inversa pero, en contraste con la variedad folicular, la formación de quistes es infrecuente.

La zona central de los islotes de los que hemos hablado determina gran variedad de ameloblastomas:

- Ameloblastoma acantomatoso: el más común; diferenciación escamosa en el centro de los islotes.
- Queratoameloblastoma: la isla contiene perlas de queratina.
- Ameloblastoma celular granular: la isla central muestra gránulos citoplasmáticos eosinófilos.
- Ameloblastoma de células basales: formado por células de núcleo basófilo y poco citoplasma.

Pronóstico: Es muy recidivante. Debe extirparse con amplio margen de seguridad.

TIPO EXTRAÓSEO

Definición: Es el equivalente extraóseo del Ameloblastoma sólido.

Sinonimia: Periférico, Ameloblastoma tisular suave, Ameloblastoma de origen mucoso, ameloblastoma gingival.

Epidemiología: Comprende del 1,3 al 10% de todos los ameloblastomas. El 64% de los casos tienen lugar alrededor de los 50 años, se da en pacientes mayores que los del Ameloblastoma intraóseo.

Localizaciones principales: 65% en mandíbula, en las zonas bajas de los dientes y en la mucosa alveolar en edéntulos. Se han reportado casos de origen multicéntrico.

Clínica: Lesión exofítica indolora de superficie eritematosa, la mayoría de menos de 1,5cm. Rara vez se extienden a tejidos gingivales.

Rasgos macroscópicos: Masa esponjosa y de color rosa grisáceo. No presentan alteración radiográfica.

Histopatología: Epitelio odontogénico con la misma histomorfología que el Ameloblastoma de tipo sólido.

Pronóstico: No se muestra invasivo y tiene bajo nivel de recidiva. La escisión conservadora es el tratamiento adecuado.

TIPO DESMOPLÁSTICO

Definición: Variante del ameloblastoma convencional.

Sinonimia: Ameloblastoma con pronunciada desmoplasia.

Epidemiología: Similar a la del ameloblastoma sólido

Localizaciones principales: La frecuencia en maxilar superior es similar al maxilar inferior (relación 1-1). Frecuente en regiones anteriores de la mandíbula

Rasgos macroscópicos: De consistencia arenosa, Radiográficamente tiene la apariencia de una lesión fibro-ósea, es decir imágenes mixtas radiopacas-radiolúcidas con márgenes difusos.

Histopatología: El estroma conjuntivo que soporta el tumor es muy denso. El componente epitelial se encuentra comprimido por el componente colágeno, y está formado por células poligonales rodeadas por una línea de células cúbicas, a veces hipercromáticas, que presentan polarización inversa. La formación de quistes es frecuente.

Pronóstico: Se aplican los mismos criterios que en el Ameloblastoma sólido.

TIPO UNIUQUÍSTICO

Definición: **Variante de ameloblastoma que se desarrolla a partir de la pared de un quiste.**

Epidemiología: Frecuente en pacientes jóvenes (16 - 35 años). Asociado a dientes sin erupcionar; sobre todo el tercer molar.

Localizaciones principales: El 90% de los casos se sitúan en mandíbula sobre todo en la zona posterior.

Clínica: Las lesiones presentan un tamaño variable, pudiendo llegar a alcanzar gran tamaño. Tiene un crecimiento compresivo, que provoca primero el soplamiento de las corticales óseas, y luego su perforación.

Rasgos macroscópicos: Se presenta como un único quiste de estructura similar a la de los quistes odontogénicos. Radiográficamente, se observa una imagen unilocular radiolúcida, generalmente asociado a un diente retenido.

Histopatología: Distinguimos dos variantes:

Luminal: Se desarrolla hacia el interior del quiste, es decir dentro del lumen o contenido. El patrón histológico es generalmente el plexiforme. Presenta zonas de diferenciación y polarización inversa, las células basales son hipercromáticas contrastando con el resto del epitelio que es eosinófilo. El tejido conectivo adyacente presenta una zona de hialinización.

Mural: Se desarrolla a partir del epitelio de la pared del quiste, infiltrando hacia el conjuntivo subyacente. El patrón histológico mas frecuente es el plexiforme también.

Pronóstico: Muchas veces se confunden con quistes dentígeros por presentar una clínica y unas características radiográficas similares. La biopsia será la técnica diagnóstica más eficaz.

TUMOR ODONTOGÉNICO ESCAMOSO

Neoplasia benigna pero localmente infiltrativa, intraósea, que consiste en islotes de epitelio escamoso bien diferenciado en un estroma fibroso. Se observan focos de degeneración quística central en los nidos de células epiteliales, que se organizan en una capa periférica de células aplanadas o cuboidales.

Puede provenir de residuos de la lamina dental o de restos de Malassez, sin predilección de sexos afecta entre la 2° y 7° década de vida, predominando en la 3°, con mas frecuencia en

la mandíbula, y también puede desarrollarse en el ligamento periodontal entre la raíz de un elemento vital erupcionado; produciendo movilidad dentaria, dolor local, inflamación gingival y expansión ósea.

Radiográficamente, se observa una radiolucidez entre raíces de dientes adyacentes o puede tener un patrón uni o multilocular.

El tratamiento con una cirugía conservadora es suficiente, siendo raras las recidivas, o produciéndose probablemente, cuando la extirpación no fue completa.

TUMOR ODONTOGÉNICO ADENOMATOIDE

Tumor de epitelio odontogénico, intraóseo, de crecimiento lento y progresivo, que se produce, con mayor frecuencia antes de los 30 años y en el maxilar superior.

Puede ser de **tipo folicular** y estar asociado a un elemento dentario retenido, especialmente el canino superior. Radiográficamente, se observa como una radiolucidez rodeando la corona y parte de la raíz de un diente retenido, imitando a un quiste dentífero.

El **tipo extrafolicular** no está asociado a un diente retenido y se aprecia una lesión unilocular radiolúcida.

El **tipo periférico** se presenta como un fibroma o una lesión similar a un épolis sobre la encía de la zona anterior del maxilar. Radiográficamente muestra erosión o defecto en la cresta ósea.

Histopatología: nódulos sólidos de tamaño variable, formados por células cuboidales o columnares de epitelio odontogénico. Estas células se disponen como nidos o estructuras tipo rosetas que en su interior tienen un material amorfo eosinófilo, PAS+. El estroma de tejido conectivo es mínimo.

Son visibles, en las áreas celulares, estructuras tubulares que se asemejan a conductos glandulares, con espacios delineados por una sola fila de células epiteliales columnares.

Se han descrito pigmentaciones melánicas en el tejido lesionado y en las células del estroma, además de un material hialino o una especie de osteodentina displásica.

El tratamiento se basa en la escisión quirúrgica local completa, siendo raras las recidivas.

TUMOR ODONTOGÉNICO EPITELIAL CALCIFICANTE (Tumor de Pindborg)

Neoplasia epitelial odontogénica localmente agresiva, intraósea, de crecimiento lento, expansivo y asintomático, que ocurre en pacientes entre 20 y 60 años, con una media de 40 años, sin predilección de sexo, que afecta la región posterior de la mandíbula. Puede haber una variante extraósea, periférica, que se localiza en la zona gingival anterior mandibular, carente de calcificaciones por lo general.

Radiográficamente da una imagen uni o multilocular, con zonas mezcladas, entre radiopaco/radiolúcido, asociado o no a un elemento dentario retenido, con frecuencia, el tercer molar inferior.

La histopatología nos muestra un estroma fibroso con islotes o capas de células epiteliales poliédricas, con un citoplasma fuertemente eosinófilo. Estas células presentan pleomorfismo, multinucleación y nucleolos prominentes, y entre ellas aparece una sustancia homogénea, hialina y eosinofila, positiva para Rojo Congo y Fluorescencia con Tioflavina T, que nos indica que es de naturaleza amiloide. Esta sustancia se calcifica en forma de anillos concéntricos dentro o alrededor de las capas celulares del tumor.

El tratamiento indica que por su invasión local, los tumores pequeños deben ser enucleados por completo, pero los de tamaño mayor, requieren resección local; por su tasa de recidiva relativamente alta.

TUMOR ODONTOGÉNICO QUERATOQUÍSTICO

Tumor benigno intraóseo, uni o multiquístico, con características lineales de epitelio escamoso estratificado paraqueratinizado, con potencial agresivo, de comportamiento infiltrante. Con mayor frecuencia se presenta en hombres de 20 a 30 años, en mandíbula más que en el maxilar.

Radiográficamente, aparece una radiolucidez redondeada u ovoide, con márgenes ondulados, pero definidos y escleróticos, pudiendo tomar cuerpo, ángulo o rama ascendente de la mandíbula. Se pueden ver figuras multiloculares en algunos casos.

Microscópicamente: epitelio con 5 a 8 capas de células basales, bien definidas, de aspecto columnar o cuboidal, intensamente basófilos con presencia de paraqueratina de superficie corrugada, mitosis en capas suprabasales y a veces displasia epitelial (puede transformarse en Carcinoma de células escamosas pero es raro); la inflamación es característica del cuadro. Posterior al tratamiento de enucleación quirúrgica, es muy importante el cuidado y seguimiento del paciente por los riesgos de aparición de quistes satélites o la tendencia a la multiplicación.

Epiteliales odontogénicos con ectomesénquima odontogénico con o sin formación de tejidos duros.

FIBROMA AMELOBLÁSTICO / FIBRODENTINOMA AMELOBLÁSTICO/ FIBRODONTOMA AMELOBLÁSTICO

El fibroma ameloblástico (FA), el fibrodentinoma ameloblástico (FDA) y el fibro-odontoma ameloblástico (FOA), son tumores benignos odontogénicos mixtos (epitelial y mesenquimal) de rara aparición, que constituyen el 2% de todos los tumores odontogénicos. Tiene tendencia a aparecer con más frecuencia en la mandíbula (80% a 90%) y en sectores posteriores de pacientes jóvenes (con una media de edad entre 14 y 15 años) sin predilección de sexo, asociándose a veces a un diente incluido.

Radiográficamente se observan como una gran lesión radiolúcida, asociadas a dientes en malposición. En el FDA y el FOA se observan además sectores radiopacos correspondientes a las calcificaciones. La lesión se descubre, generalmente, por trastornos de la erupción dentaria. Histológicamente se constituye por un tejido conjuntivo de apariencia embrionaria, muy rico en células, alternado con cordones muy delgados de epitelio odontogénico, parecido a la lámina dental. El FA, FDA y el FOA se consideran el mismo proceso debido a que son variantes del mismo tumor, tan solo diferenciados por la presencia de dentina displásica en el FDA, y un odontoma en el caso del FOA.

El tratamiento quirúrgico conservador, con extirpación seguida de curetaje parece ser la opción terapéutica más adecuada.

ODONTOMA

Es un tumor malformativo (hamartoma), con presencia de esmalte, dentina y cemento. Es el tumor odontogénico más frecuente, se presenta en niños, adolescentes y adultos jóvenes, en sexo masculino y femenino por igual. Se descubren, generalmente, por trastornos del proceso eruptivo. Se clasifica en:

Odontoma compuesto: Pueden aparecer en cualquier sector de los maxilares, pero son más prevalentes en sector anterior de maxilar superior. Radiográficamente se observan numerosas estructuras radiopacas rodeadas de un halo radiolúcido. En la histología se aprecia la formación de verdaderos dentículos, con la formación de esmalte, dentina y cemento de manera ordenada, intercalados en un estroma fibroso.

Odontoma complejo: Más frecuente en la parte posterior de la mandíbula, apareciendo radiográficamente como una lesión radiopaca bien definida rodeada por una zona radiolúcida. Histológicamente se observa una cápsula de tejido fibroso, con islotes de epitelio odontogénico, que forman dentina displásica y esmalte, sin respetar la forma y disposición tisular normal de las piezas dentarias. El cemento es muy escaso.

Son poco recidivantes luego del tratamiento quirúrgico.

ODONTOAMELOBLASTOMA

Es un tumor que combina características del ameloblastoma con las del odontoma. Son tumores de muy poca frecuencia, que aparecen entre la primera y tercera década de la vida. Puede presentarse en maxilar superior e inferior, sobre todo en el área canina. La lesión radiográfica radiolúcida puede ser uni o multilocular, acompañada de múltiples formaciones radiopacas. Pueden presentar signos de expansión ósea, reabsorción radicular y desplazamiento radicular. La mayor parte de los casos se asocia a un elemento dentario no erupcionado. En la histología se observa un componente epitelial consistente en islotes o cordones de con patrón plexiforme similar al ameloblastoma, acompañado de un estroma fibroso intercalado con zonas mixoides. Presenta formación de esmalte, dentina y cemento. Es una neoplasia localmente agresiva, con pronóstico similar al ameloblastoma.

TUMOR ODONTOGÉNICO QUÍSTICO CALCIFICANTE (Quiste de Gorlin)

Es una neoplasia quística benigna de origen odontogénico, intra o extraósea, de igual distribución en mandíbula o maxilar, hombres o mujeres, con rango etario entre los 5 y los 92 años. Se presenta como masas elevadas, asintomáticas, circunscriptas, de color rosado o rojizo y de superficie lisa.

La radiografía muestra una radiolucidez unilocular, de bordes definidos, a veces, con cantidades variables de material radiopaco. Puede estar asociado a un diente retenido o no, y produce desplazamiento de elementos vecino y reabsorción radicular.

Microscopía: caracterizado por un epitelio de tipo ameloblastomatoso con formación de células fantasmas que pueden calcificarse, y a veces hay presencia de dentina displásica.

El tratamiento apropiado es la enucleación completa, no se han reportado casos de recidiva en el tipo extraóseo, pero sí en alguno intraóseos.

TUMOR DENTINOGENÉTICO DE CÉLULAS FANTASMAS

Es una neoplasia localmente invasora, caracterizada por islotes epiteliales similares a los del ameloblastoma, pero con queratinización aberrante, en un estroma maduro. Se puede encontrar formación de dentina displásica. Se clasifica en intraóseo y extraóseo. Se observa radiográficamente zonas radiolúcidas alternadas con áreas radiopacas, dependiendo de la cantidad de dentina displásica formada.

Se recomienda extirpación con margen de seguridad, se puede transformar en Carcinoma Odontogénico de Células fantasmas.

Tumores odontogénicos del Tejido Conjuntivo ectoesenquimal

FIBROMA ODONTÓGENO

El fibroma odontogénico (FO) es una neoplasia benigna, formada por tejido conjuntivo fibroso y cordones o restos de epitelio odontogénico, que puede aparecer en tejidos blandos como una lesión periférica, o central en los huesos maxilares y la mandíbula. El FO constituye una entidad rara que acontece en menos del 0,1% de los tumores odontogénicos, incluso con incidencia baja en clínicas especializadas. En la literatura se han reportado solo alrededor de 69 casos debidamente documentados.

Origina, desde el punto de vista clínico, aumento de volumen por expansión de las corticales interna y externa del hueso afectado y es, por lo general, asintomático. Se observa con mayor frecuencia en edades tempranas; se ha comprobado que la mandíbula es el hueso más afectado.

Radiográficamente, muestra una imagen radiolúcida que puede ser unilocular o multilocular, tiene relación con el órgano dental, aunque su origen no está bien determinado; se estima que se forma a partir del tejido mesodérmico del órgano del esmalte o del ligamento periodontal.

En la histología se puede apreciar un tejido fibrocolágeno rico en células, con un epitelio que aparece en forma de cordones irregulares. Pueden aparecer calcificaciones aisladas que semejan ser dentina o cemento displásico.

MIXOMA ODONTÓGENO

El mixoma odontogénico se considera una neoplasia benigna, poco frecuente, de consistencia firme y gelatinosa, de crecimiento lento, con potencial infiltrativo, que produce expansión de la cortical con extensa destrucción ósea y alto índice de recidiva. De origen ectomesenquimal, probablemente derivado del órgano dentario. No existe una predilección particular por sexo, y si una ligera preferencia por presentarse en mandíbula y generalmente es asintomático.

A los rayos X en algunos casos tiene un aspecto moteado o de panal de miel en el hueso, mientras que en otros puede aparecer como una radiolucencia destructiva expandida, la cual a veces tiene un patrón multilocular. El desplazamiento de los dientes es un hallazgo relativamente común. A veces antes que se descubra, se extiende el tumor e invade el antro en el maxilar.

Histológicamente el tumor está constituido por fibroblastos mucosecretorios, células redondeadas, fusiformes y estrelladas en un estroma mixoide laxo con pocas fibras colágenas. Estos fibroblastos presentan un glicocaliz mucosecretor Alcian Blue positivo. Pequeñas islas de restos epiteliales odontogénicos aparentemente inactivas pueden estar diseminadas dentro de la sustancia mixoide. Existe semejanza microscópica entre el mixoma odontogénico y la papila dental.

El tratamiento es la escisión quirúrgica y varía desde el curetaje a la resección en bloque. Es difícil la enucleación completa debida a la capacidad del tumor de penetrar en los espacios medulares del hueso.

CEMENTOBLASTOMA

El cementoblastoma es una neoplasia benigna odontogénica de tejido parecido al cemento y de crecimiento lento. Esta originado a partir de cementoblastos, en relación con la raíz

dental. Es extraordinariamente raro, con una frecuencia de un 2,3% a un 4,5%. Tiene mayor prevalencia entre la adolescencia y la madurez ya que suele debutar en la segunda o tercera década de la vida. En cuanto al sexo no tiene una predilección clara.

El cementoblastoma se asienta casi siempre sobre la mandíbula. En la gran mayoría de los casos se localiza principalmente en el área molar o premolar aunque también se han diagnosticado algunos casos en otras áreas pero de forma minoritaria. Puede provocar parestesia y reabsorción de las raíces dentarias comprometidas.

La zona del cementoblastoma, revela una lesión de apariencia fibro-ósea que radiográficamente puede ser una masa radioopaca, radiolúcida o una mezcla entre ambas que esta relativamente bien delimitada y que se encuentra en estrecha relación con la raíz del diente.

El cementoblastoma esta compuesto a nivel histológico, por una masa densa de tejido similar al cemento con líneas basófilas prominentes (similares a las que presenta el hueso en la Enfermedad de Paget), lagunas irregulares y estroma fibrovascular celular. Además, este estroma fibrovascular separa las espículas o masas de matriz mineralizada con un ribete de cementoblastos. También son abundantes en la zona central las células multinucleadas encargadas de la reabsorción activa. En la periferia destaca una extensa e importante vascularización.

El diagnóstico diferencial tanto en el ámbito radiológico como morfológico no es fácil, presentando gran similitud histológica sobre todo con el osteoblastoma y osteoma osteoide, realizándose en ocasiones más por relación topográfica que por auténtica histología.

La naturaleza del cementoblastoma, hace que estos tumores sean relativamente fáciles de extirpar y que los resultados del tratamiento sean favorables. Este tratamiento es quirúrgico y consiste en la extracción completa del diente y su raíz.

TUMORES ODONTOGÉNICOS MALIGNOS

Son considerados la contraparte de los tumores odontogénicos benignos, pueden ser evolución de ellos o formarse “de novo”, excepto el carcinoma de células escamosas primario. La incidencia es muy baja, afectan generalmente a adultos y ancianos, presentan histológicamente, atipía celular (hipercromatismo, pleomorfismo celular y nuclear) y/o metástasis a distancia con compromiso ganglionar regional. Además, manifestaciones locales como hemorragia, dolor, parestesia, necrosis, ulceración de la mucosa y gran destrucción de tejidos duros y blandos adyacentes. Por lo general son de mal pronóstico. La OMS, a cuyos criterios adherimos, los clasifica en Carcinomas y Sarcomas odontogénicos.

Carcinomas Odontogénicos

I. AMELOBLASTOMA (MALIGNO) METASTIZANTE

Es un ameloblastoma de apariencia histológicamente benigna, sin atipía celular, pero produce metástasis, que aparecen en ganglios regionales y pulmón.

II. CARCINOMA AMELOBLÁSTICO – TIPO PRIMARIO

Es un raro tumor odontogénico maligno que combina imágenes histológicas de ameloblastoma con atipías celulares y ausencia de metástasis. Frecuente en China, involucrando la mandíbula más que el maxilar, como una lesión radiolúcida con bordes

irregulares que infiltran estructuras adyacentes, presenta dilatación y perforación de las tablas. El pronóstico es reservado por las recidivas frecuentes.

Microscopía: con patrón histológico típico, cuyas células epiteliales muestran pleomorfismo, hipercromatismo nuclear, empalizada periférica con polaridad invertida, necrosis focal, incremento de la actividad mitótica, mayor índice de proliferación e invasión perineural.

III. CARCINOMA AMELOBLÁSTICO – TIPO SECUNDARIO INTRAÓSEO

Es un raro carcinoma que crece dentro del Ameloblastoma benigno y se presenta en la 7ª década, después de múltiples recidivas ocurre la malignización, también en casos con historia de radioterapia. Es muy infiltrante, destruye corticales llegando a invadir piso de orbita y base de cráneo.

Microscopía: nidos de células en empalizada, que engloban células basaloides y células estrelladas que muestran pleomorfismo, figuras mitóticas anormales, en un estroma fibroso, además de necrosis focal, actividad mitótica con mayor índice de proliferación, falta de cohesión e invasión perineural.

IV. CARCINOMA AMELOBLÁSTICO – TIPO SECUNDARIO PERIFÉRICO

Es la transformación de un Ameloblastoma extraóseo periférico pre-existente. Se presenta como una masa tumoral que afecta encía e invade el hueso alveolar, se descubre como una zona radiolucida interradicular. Se tratan con escisión quirúrgica con amplios márgenes y seguimiento a largo plazo.

Microscopía: cordones y nidos de células columnares periféricas, retículo estrellado y queratinización. Muestran pleomorfismo, mitosis anormales, reabsorción del hueso alveolar e invasión perineural.

CARCINOMA INTRAÓSEO PRIMITIVO DE CÉLULAS ESCAMOSAS-TIPO SÓLIDO

Es un carcinoma central de los maxilares derivado de epitelio odontogénico remanente.

Subtipos:

- 1) Tumor sólido que invade los espacios medulares e induce a la reabsorción ósea.
- 2) Carcinoma de células escamosas que crece en la pared de quistes odontogénicos.
- 3) Carcinoma de células escamosas que se desarrolla en asociación con otros tumores odontogénicos.

Se produce más frecuentemente en mujeres que en hombres, de 55 años promedio, asienta en cuerpo, parte posterior de la mandíbula y zona anterior de maxilar inferior. Por lo general es asintomático, se descubren por RX panorámica con radiolucencia, destrucción de las corticales, a veces la invasión perineural del dentario inferior, produce parestesia del labio inferior. Se tratan con escisión quirúrgica con amplios márgenes y seguimiento a largo plazo. Microscopía: cordones y nidos de células similar al cuadro histopatológico de los carcinomas de células escamosas moderadamente diferenciado, con queratinización, pleomorfismo, mitosis e invasión de nervios periféricos.

CARCINOMA INTRAÓSEO PRIMITIVO DE CÉLULAS ESCAMOSAS- DERIVADO DEL TUMOR ODONTOGÉNICO QUERATOQUÍSTICO

Es un carcinoma de células escamosas que crece en los maxilares sin conexión con la mucosa oral y en presencia de un tumor odontogénico queratoquístico, en pacientes masculinos de más de 40 años. Asienta, por lo general, en mandíbula con una imagen RX radiolúcida multilocular, dolor, movilidad dentaria y parestesia. Las linfadenopatías regionales pueden estar presentes.

Microscopía: Presenta el patrón histológico de los carcinomas de células escamosas, bien diferenciado con queratinización, pleomorfismo; en conjunción con el tumor odontogénico queratoquístico.

CARCINOMA INTRAÓSEO PRIMITIVO DE CÉLULAS ESCAMOSAS- DERIVADO DE QUISTES ODONTOGÉNICOS

Es un carcinoma de células escamosas que crece en los maxilares sin conexión con la mucosa oral y en presencia de quistes odontogénicos diferentes al tumor odontogénico queratoquístico. Frecuente en hombres de 56 años promedio, asienta en mandíbula, asociado a tercer molar retenido, produciendo dolor y parestesia de labio inferior.

Microscopía: Presenta una imagen histológica de carcinomas de células escamosas, en la pared de los quistes, con hiperplasia verrugosa o semejante a carcinomas verrugosos.

CARCINOMA ODONTOGÉNICO DE CELULAS CLARAS

Carcinoma odontogénico caracterizado por cordones e islotes de células vacuoladas y células claras, que se presenta en mujeres de más de 60 años, generalmente en mandíbula. Se lo observa como un área radiolúcida de márgenes poco definidos y crecimiento agresivo que reabsorbe las raíces dentarias. (En la clasificación anterior de la OMS del año 1992 figuraba dentro de los tumores benignos). Es agresivo y recidivante, da metástasis regionales, a veces a pulmón. El tratamiento es la resección con amplios márgenes de seguridad y estrictos controles periódicos.

Microscopía: presenta un patrón bifásico compuesto por estroma fibroso con islotes de células claras y otros islotes ameloblastomatosos con empalizada periférica. Las mitosis son raras. Es PAS+, e inmunohistoquímicamente positivo para citoqueratinas 12, 14, 19, 8, 18 y EMA. Que permite realizar el diagnóstico diferencial con otros carcinomas de glándulas salivales o metástasis de carcinomas renales a células claras.

CARCINOMA ODONTOGÉNICO DE CÉLULAS FANTASMAS

Es un carcinoma odontogénico con figuras de Tumor Odontogénico Quístico Calcificante y Tumor Dentinogénico de células fantasmas. Es frecuente en países asiáticos, mas en hombres que en mujeres de la 4ta década, generalmente localizados en el maxilar superior más que en la mandíbula. Muestra imágenes radiolúcidas, de márgenes poco definidos, con material radiopaco en su interior. Produce desplazamiento de las raíces dentarias y es infiltrante hacia el tabique nasal y otras estructuras vecinas. De crecimiento expansivo, da recidiva y metástasis. Con una sobrevida del 73 % a los 5 años.

Microscopía: Presenta una imagen de atipia celular en un tumor de patrón típico de Tumor Odontogénico Quístico Calcificante con un estroma fibroso, con núcleos oscuros e hiper cromáticos, mitosis atípicas, células fantasmas aisladas o agrupadas y dentina displásica. Puede ser, más o menos, sólido o quístico y muestra, inmunohistoquímicamente, sobreexpresión de P53.

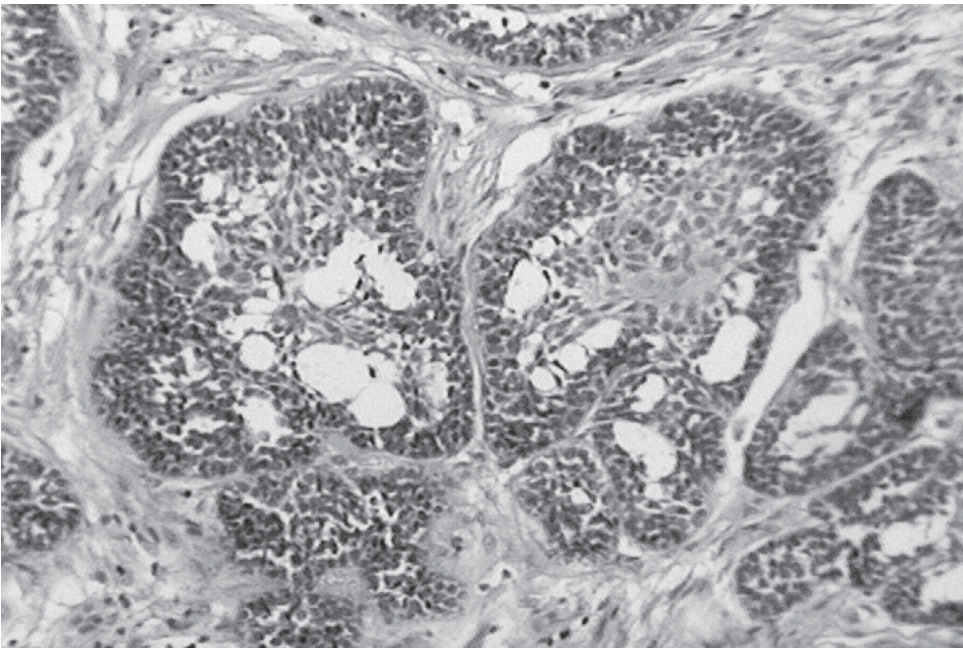
Sarcomas Odontogénicos

FIBROSARCOMA AMELOBLÁSTICO (SARCOMA AMELOBLÁSTICO)

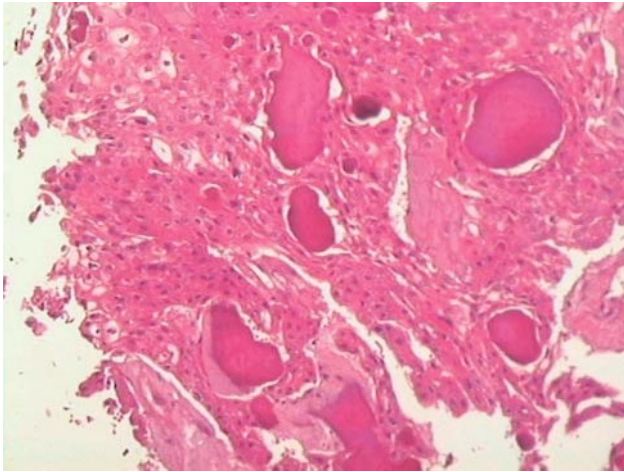
Tumor odontogénico con epitelio con características de benignidad y células atípicas en el componente ectomesenquimal. Es frecuente en hombres, asienta sobre un fibroma ameloblástico pre-existente, en una edad promedio de 33 años, mientras que en un tercio de los pacientes aparece “de novo”: con 22 años promedio. Es muy agresivo localmente y con bajo poder de metástasis, cuando las da, se las encuentra en hígado o mediastino.

FIBRODENTINOSARCOSARCOMA AMELOBLÁSTICO Y FIBROODONTOSARCOMA AMELOBLÁSTICO

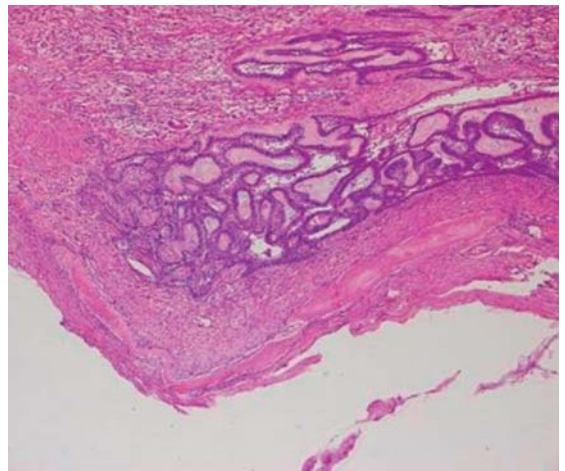
Tumor odontogénico con patrón histológico de Fibrosarcoma ameloblástico, al que se le suma dentina displásica (Fibrodentinosarcoma ameloblástico) y/o Esmalte y Dentina (Fibroodontosarcoma ameloblástico). El tratamiento es quirúrgico con márgenes amplios. Tiene buen pronóstico pues, son de bajo grado de malignidad, raros casos se han descrito con metástasis regionales.



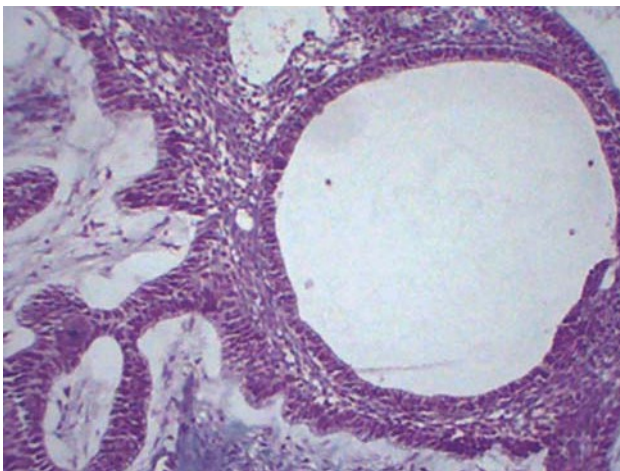
Ameloblastoma (patrón histológico folicular).



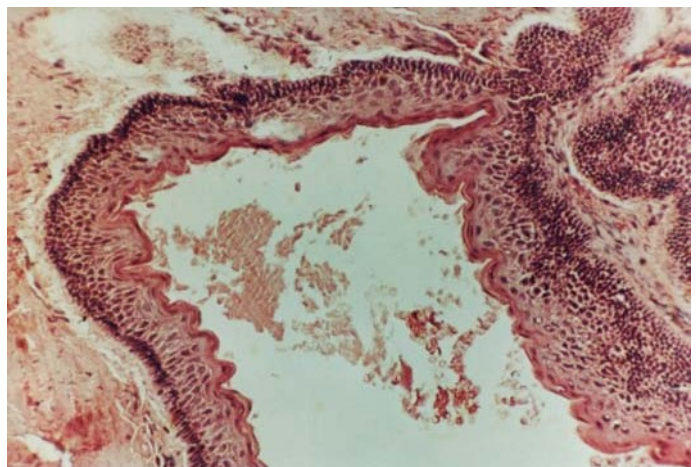
Tumor Odontogénico Epitelial Calcificante
(Tumor de Pindborg).



Ameloblastoma uniuquístico.



Ameloblastoma (patron folicular).



Tumor odontogénico queratoquístico.

Las imágenes del Ameloblastoma y del Fibroma Ameloblástico fueron cedidas por la Prof. Dra. Carmen Carda de la Facultad de Medicina y Odontología de la Universidad de Valencia, España.

PATOLOGÍA DE GLÁNDULAS SALIVALES

Las enfermedades que afectan a las glándulas salivales mayores y menores de las estructuras orofaciales, también lo hacen a las glándulas submucosas de las vías aéreas superiores, incluidas las glándulas secretoras de moco de la nariz, senos paranasales y laringe. Afectan a los componentes ductal y secretor de las glándulas y las mayorías de las neoplasias derivan de los distintos tipos celulares del árbol glandular; por lo que es útil para conocer estos procesos patológicos familiarizarse antes con la histología normal de estas glándulas. Agruparemos de manera didáctica las enfermedades que afectan a glándulas salivales en:

- Lesiones Reactivas
- Infecciones
- Enfermedades mediadas por procesos inmunitarios
- Tumores benignos de las glándulas salivales
- Tumores malignos de las glándulas salivales

Lesiones Reactivas

Mucocele: Tumefacción tisular por moco acumulado tras escapar al tejido conjuntivo a partir de un conducto excretor dañado.

- Aparecen en niños y adultos jóvenes generalmente
- La localización mas frecuente es la superficie mucosa del labio inferior
- Se manifiestan como masas fluctuantes de aspecto translucido
- Generalmente existe un antecedente traumático en la zona seguido por tumefacción progresiva a lo largo de 2 a 4 días
- Cuando se ubican en el piso de boca se denominan Ránulas, de localización lateral, muy translucidas con imágenes vasculares en la superficie.
- Histopatología: El epitelio esta distendido por el acumulo de mucinas, esta mucina está cercada por un borde de tejido de granulación o por colágeno en lesiones de larga duración que le confiere un aspecto encapsulado. No existe revestimiento epitelial.

Quiste de retención mucosa: Tumefacción causada por una obstrucción del conducto excretor de una glándula salival, consiste en una cavidad revestida de epitelio y llena de moco.

- No suelen afectar a glandulas mayores y cuando lo hacen son múltiples (Enfermedad poliquistica o disgénica de la glándula parótida)
- Frecuente en adultos entre la tercera y octava década de la vida
- Su localización mas frecuente es el piso de boca y labio inferior
- Histopatología: el epitelio plano estratificado de la superficie mucosa de la cavidad oral se halla distendido por una cavidad quística revestida por epitelio de tipo ductal cubico o cilíndrico. El tejido fibroso circundante puede estar comprimido y rara vez inflamado.

Sialolitiasis: Presencia de una o más estructuras calcificadas ovaladas o redondeadas (cálculos salivales) en el conducto excretor.

- El 80% afecta a glándulas salivales mayores, el 75% a la submandibular. Además la parótida en un 20% y la glándula sublingual en un 5%.
- Se localizan en el conducto principal generalmente, pueden desarrollarse múltiples sialolitos en ramas ductales por toda la glándula y en casos de larga duración puede calcificarse toda la glándulas

- **Histopatología:** Macroscópicamente son blancos amarillentos, redondos u ovalados y están densamente calcificados. Los cálculos tras su descalcificación muestran laminación con anillos concéntricos de bandas basófilos. El material es acelular y amorfo. Microscópicamente; el revestimiento ductal que rodea al sialolito presenta una serie de cambios reactivos, entre ellos la metaplasia a células mucosas y planas por lo que el epitelio se transforma en plano estratificado con numerosas células en anillo con sellos en las capas lumbinales. El tejido conjuntivo periductal esta densamente infiltrado por linfocitos y células plasmáticas.

Sialadenitis: Respuesta inflamatoria del tejido glandular salival ante un amplio espectro de factores etiológicos.

Sialadenitis esclerosante crónica: inflamación crónica del tejido glandular salival con sustitución de los acinos por linfocitos, células plasmáticas, y tejido fibroso, pero con conservación de gran parte de la arquitectura ductal.

- La inflamación de las glándulas salivales mayores o menores se denomina SIALADENITIS. La mayoría son crónicas y condicionan una fibrosis del parénquima.

- Se deben a la extravasación de moco o a la obstrucción de un conducto por cálculos salivales (además puede deberse a microorganismos o compresión de las glándulas y sus conductos)

Histopatología: Las unidades acinares degeneran, los linfocitos, células plasmáticas y PMNN infiltran los lobulillos.

Sialometaplasia Necrotizante: trastorno espontaneo de etiología desconocida, que afecta habitualmente al paladar, en el cual se necrosa una amplia zona del epitelio, el tejido conjuntivo subyacente y las glándulas salivales menores asociadas, mientras los conductos sufren una metaplasia epidermoide.

- **Histopatología.** En el paladar falta el epitelio en la zona de ulceración y esta sustituido por fibrina y tejido de granulación, bajo esta fina capa de tejido de granulación existen lobulillos de acinos salivales menores con signos de necrosis por coagulación. A menudo se observan histiocitos y neutrófilos espumosos diseminados en las zonas de necrosis, donde la mucina se acumula o sale de las células acinares necróticas.

Infecciones

Parotiditis Aguda:

- Pueden ser de origen vírico o bacteriano
- La más frecuente de las sialadenitis infecciosas es la parotiditis endémica o paperas.
- Son raras las infecciones bacterianas piógenas y se dan sobre todo tras cirugías mayores abdominales o en glándulas obstruidas.
- También son raras las infecciones crónicas como la sialadenitis tuberculosa y la fiebre por arañazo de gato.

Parotiditis Vírica (endémica):

- Es una sialadenitis aguda causada por un virus ARN de la familia de paramyxovirus, conocido como el virus de las paperas.
- Otros virus como: citomegalovirus (enfermedad de inclusión salival), coxsackie, los virus ECHO, los influenza y parainfluenza.
- Se transmite por medio de gotitas aéreas, afecta principalmente a la parótida y a niños entre 5 a 18 años.
- El inicio se caracteriza por una tumefacción bilateral de las glándulas parótidas con dolor agudo durante la salivación (el lóbulo de la oreja suele estar levantado por la tumefacción).
- Presencia de anticuerpos fijadores de complementos frente a los antígenos "S" y "V".

- Dura de 7 a 10 días
- Histopatología: Los acinos desarrollan tumefacción turbia y el tejido conjuntivo intersticial esta edematizado e infiltrado por células plasmáticas.
- En las sialadenitis bacterianas agudas las regiones intersticiales están infiltradas por neutrófilos, las luces ductales con material necrótico y se puede observar degeneración y necrosis de las células acinares.

Sialadenitis Bacteriana:

- Se relacionan con una interrupción transitoria del flujo ductal, que se puede producir por el uso de sulfato de atropina durante la anestesia general, permitiendo la infección ascendente.

Las glándulas obstruidas pueden ser infectadas por bacterias piógenas como estafilococos y estreptococos.

Enfermedades Mediadas por Procesos Inmunitarios

Lesión Linfoepitelial Benigna: Proceso inflamatorio autoinmune crónico progresivo que afecta fundamentalmente a las glándulas parótidas, en el cual infiltrados densos de linfocitos T sustituyen a los acinos y los elementos ductales residuales sufren una hiperplasia, formando islotes irregulares de epitelio plano (islotes epimioepiteliales)

- Se han asociado con quistes salivales múltiples en pacientes infectados por el HIV.
- Puede producirse infiltración linfocítica de las glándulas salivales con aumento del tamaño parotideo en linfomas del tejido linfoide asociado a las mucosas (MALToma) y como una forma de sialadenitis autoinmune independiente y limitada a un órgano, conocida como ENFERMEDAD DE MIKULIEZ.

Diferencia con enfermedad de HEERFORDT (cuando la sarcoidosis afecta a las glándulas parótidas).

Síndrome de Sjögren: Grupo de enfermedades autoinmunes con marcada predilección por mujeres, cuyo componente más llamativo es un intenso proceso autoinmune mediado por linfocitos T en glándulas salivales y lagrimales.

- Se produce por infiltración progresiva de linfocitos T y pérdida del parénquima glandular provocando xerostomía y xeroftalmia.

Histopatología: Presencia de linfocitos B y T (más abundantes) al aumentar los linfocitos T se produce una destrucción progresiva y pérdida de unidades acinares. Existe la presencia de focos epiteliales denominados islotes mioepiteliales.

Tumores Benignos

1. Adenoma Pleomorfo
2. Adenoma Monomorfo
3. Cistadenoma Papilar Linfomatoso
4. Oncocitoma

Adenoma Pleomorfo:

- Es el más frecuente de los tumores benignos de la glándula salival.

Compuesto fundamentalmente por una proliferación de células mioepiteliales y con amplio espectro de componentes del tejido epitelial y mesenquimal, rodeado de una nítida capsula fibrosa.

Adenoma Monomorfo:

- Grupo de tumores benignos de las glándulas salivales, formados por una proliferación de un único tipo de célula epitelial, con un patrón arquitectónico típico y rodeados por una capsula fibrosa bien definida.
- Los más frecuentes son; el adenoma de células basales y el adenoma canalicular.
- **Adenoma de células basales;** Rodeado por una capsula fibrosa, las células se agrupan en nidos ovalados separados por un estroma fibroso maduro.
- **Adenoma canalicular;** Presenta una capsula que rodea a una capa de células ductales cubicas y/o cilíndricas, monomorfas y proliferativas, organizadas en largos cordones interconectados. El estroma es mixomatoso formado por una matriz mucoidea hipocelular y eosinofila, surcada por capilares muy dilatados.

Cistadenoma Papilar Linfomatoso:

- Lesión benigna de las glándulas salivales con un potencial de crecimiento limitado.
- Afecta a la cola de la glándula parótida. Conocido como TUMOR DE WARTHIN Formado por espacios quísticos con proyecciones intraluminares, revestidos por una doble capa de células cilíndricas eosinofilas, presenta abundante tejido linfoide en el conjuntivo subyacente

Oncocitoma:

Tumor benigno que afecta fundamentalmente a la glándula parótida y está formado por cúmulos de células granulares eosinofilas (oncocitos) con abundantes mitocondrias, ordenados según un patrón organoide y rodeados por una capsula fibrosa intacta.

Tumores Malignos

1. Carcinoma Mucoepidermoide
2. Carcinoma Adenoide Quístico
3. Carcinoma De Células Acinares
4. Adenocarcinoma Papilifero De Bajo Grado

Carcinoma Mucoepidermoide:

- Tumor maligno de las glándulas salivales con grado de agresividad variable.
- Formado por células epiteliales (epidermoides) planas estatificadas y secretoras de moco
- Carece de *capsula*
- Tienen tres tipos de células predominantes: mucosas, epidermoides e intermedias
- Los que presentan células mucosas y mutiles espacios quísticos se clasifican de BAJO GRADO
- Los que poseen islotes mas sólidos, menos células secretoras de moco y una proporción elevada de células epiteliales planas estratificadas (epidermoides) se clasifican como tumores de ALTO GRADO

Carcinoma Adenoide Quístico

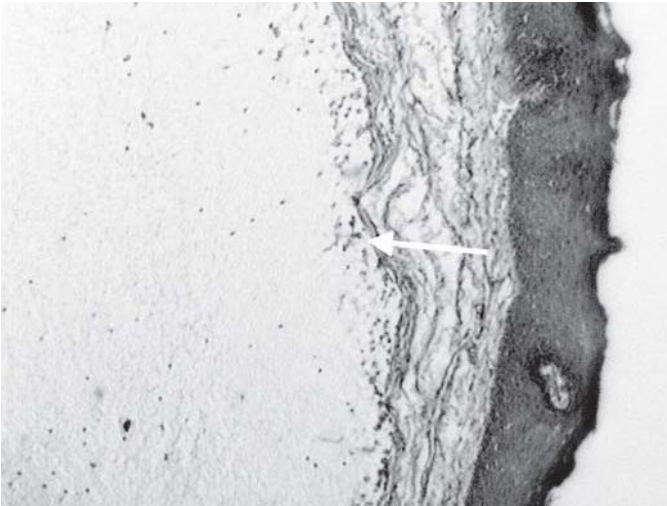
- Tumor maligno de las glándulas salivales formado por células cubicas que forman un patrón solido, cribiforme (aspecto de queso suizon) o tubular, con tendencia a la invasión de los espacios linfáticos perineurales.
- Existen tres patrones de crecimiento: *Patrón cribiforme* que es el clásico los islotes tumorales están salpicados de mutiles espacios microquisticos, que dividen los lobulillos y que le dan el aspecto de queso suizo a panal. El *patrón tubular* predominan los elementos ductales y esta tapizado por una a tres capas de células basaloides. El *patrón basaloides* consiste en nidos sólidos de células basales que recuerdan a las del carcinoma basocelular.

Carcinoma De Células Acinares

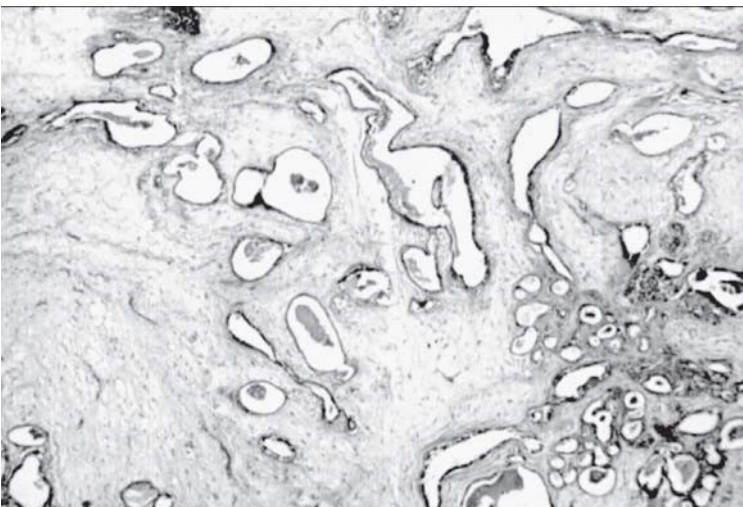- Tumor maligno fundamentalmente de la parótida formado por células acinares claras que describen generalmente un patrón solido o folicular con escaso estroma visible.

Adenocarcinoma Papilífero De Bajo Grado

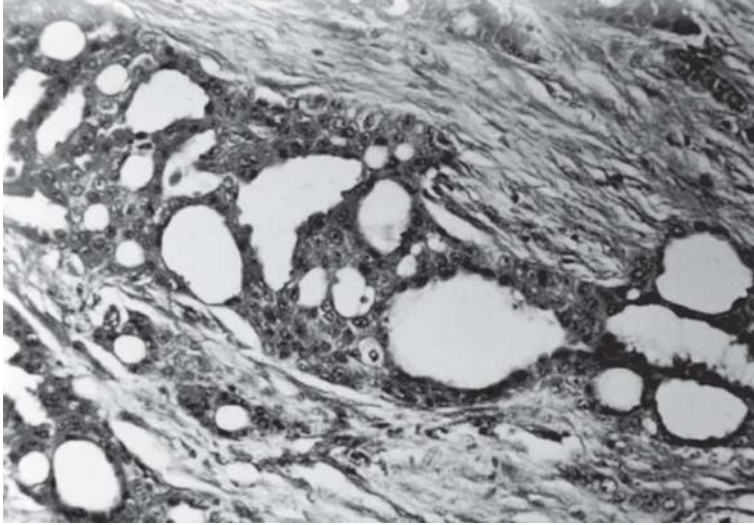
- Tumor maligno de glándulas salivales con predilección por las menores.
- Formado por una amplia variedad de patrones lobulillares y cribiformes en las aéreas centrales y por un patrón tubular en capas mononucleares en la periferia.
- Presenta dos patrones: **lobulillar** formado por nidos ovalados o redondeados de células basaloides con núcleos monomorfos. El estroma es escaso y maduro. El patrón **cribiforme** es similar al carcinoma adenoide quístico, los lobulillos tumorales están repletos de microquistes.
- Su potencial metastásico es bajo.



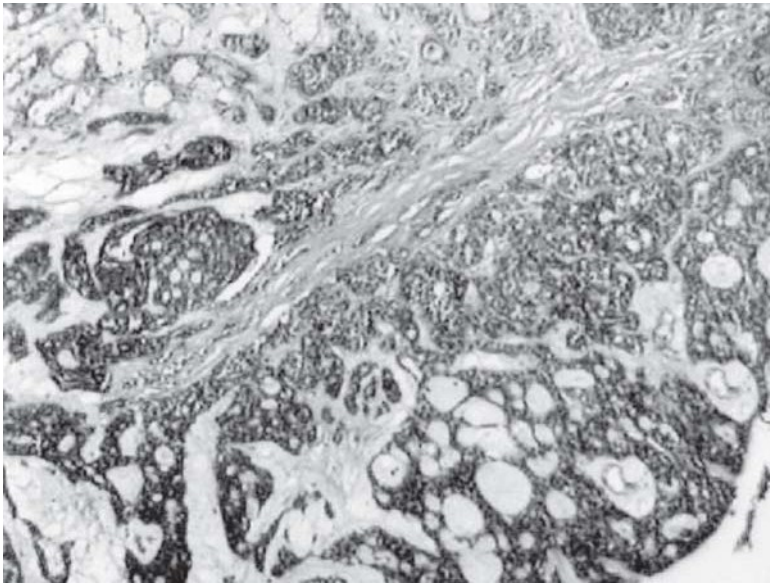
Mucocele.



Adenoma Pleomorfo.



Adenocarcinoma.



Carcinoma Adenoide Quístico.

BIBLIOGRAFIA

A - PATOLOGÍA GENERAL

Obligatoria

- A.1- Coltran R.S., Kumar V., Collins T. Robbins "Patología Estructural y Funcional" 16ª Edición Mc. Graw-Hill. Interamericana (2000) Madrid. España. Cap. 1 – 6. Consulta
- A.2- Alan Stevens, Atlas de histología. Barcelona (1996)
- A.3- Bullón Ramírez. Prácticas de Autopsia. Ed. Marban. (1979)
- A.4- Cecotti E. Clínica Estomatológica. Ed. Médica Panamericana (1993)
- A.5- Enzinger F.M., Weiss. S. W. "Tumores de tejidos blandos" Editorial Médica Panamericana (1985)
- A.6- Gendelman H. y colaboradores "Manual de Anatomía Patológica" Dpto. Medios Audiovisuales. Facultad de Odontología. U.N.C (2001) Córdoba (R.A)
- A.7- Mac Sween R.N.M., Whaley K. "Patología de Muir" 13ª Edición Interamericana. Mc. Graw-Hill (1995) México.
- A.8- Smith -Thier. Fisiopatología. Editorial Médica Panamericana. 2ª Ed. 9ª reimp.1999.
- A.9- Takahashi. Atlas de Citología. Cancer. (1985)

B - Patología Especial o Bucal

Obligatoria

- B.1- Lindhe, J. "Periodontología Clínica e Implantología Odontológica" 3ª Edición. Editorial Médica Panamericana (2000). Madrid. España. Cap. 5
- B.2- Sapp J. Ph., Eversole L. R., Wysoci G.P. "Patología Oral y Máxilo Facial Contemporánea". Editorial Harcourt – Barce. (1998) Madrid. España. Cap. 1 al 12.
- B.3- L. Barnes et al; Pathology & genetics of head and neck tumors; 2005. Pag: 296-300
- B.4- Gnepp D.R; Diagnostic surgical pathology of the head and neck; 1ª Edición, 2000, Ed: W.B. Saunder. Pag: 622-624, 633.
- B.5- Cawson R.A; Lucas's pathology of tumors of the oral tissues; 5ª Edición, 1998, Ed: Churchill Livingstone. Pag: 25-32.

Consulta

- B.6- Barnes L, Eveson JW, Reichart P, Sidransky D. "Pathology & Genetics. Head and neck tumors. WHO Classification of Tumors" IARC press, Lyon, (2005), 284. Cap. 4-6 pág. 163-327.
- B.7- Barrios – Caffese. Vol. 1 (1993)
- B.8- Brown P. "Caries". Editorial de la Universidad del Mar; (1991) Mar del Plata, Argentina.
- B.9- Cabrini R. "Anatomía Patológica Bucal" 2ª Edición. Mundi (1998) Buenos Aires (R.A.)
- B.10- Di Priamo S. "Anatomía Patológica General y Buco-Maxilar" 3ª Edición. Librería Médica (1993). Montevideo, Republica Oriental del Uruguay.
- B.11- Gendelman H. y colaboradores. "Manual de Anatomía Patológica" Dpto. Medios. Córdoba, Argentina.
- B.12- Greenspan D., Greenspan J., Pindborg J.J., Schiodt M., "El sida" edición Actualidades Medico-Odontológicas Latinoamericanas (1990) Copenhague, Dinamarca.
- B.13- Greenspan D., "Enfermedades de la Boca". Edición Mundi. Tomos I (1970), II (1973), III (1976), IV (1982), V (1984), VI (1991). Buenos Aires (R.A).

- B.14- Kramer L. H., Pindborg J. J., Shear M., "Histological Typing of Odontogenic Tumors" 2ª Edición. Springer-Verlag, (1992) OMS Heidelberg, Zwitterland.
- B.15- Regenzi J., Sciubba J.J., "Patología Bucal" 3ª Edición. Editorial Mc Graw-Hill. Interamericana (1999)
- B.16- Schajowicz. "Tumores y Lesiones Pseudotumorales de Huesos y Articulaciones" (1990)
- B.17- Seif. "Cariología, Prevención, Diagnóstico y Tratamiento Contemporáneo de Caries Dental" 1ª ED. Actualidades Medico Odontológicas Latinoamérica C.A. (1997)
- B.18- Seifert G., Sobin H., "Histological Typing of Salivary glands tumors" 2ª Edición SpringerVerlag (1991) OMS, Heidelberg, Zwitterland.
- B.19- Seltzer, Samuel y Bender I. B. "La pulpa dental. El manual moderno". México. (1987).
- B.20- Shafer W. G., Hine M. K., Levy B. E. "Tratado de Patología Bucal" (1986) México.

C - Enfermedad Gingival

- C.1. Lindhe J, Thorkild K, Niklaus P."Periodontologia Clínica e Implantologia Odontológica". 4ª Ed. Panamericana. 2006.
- C. 2. Carranza – Newman. "Periodontología Clínica". 8va. Edición. Editorial. Interamericana. México. 1998.
- C. 3. Carranza F. Periodontología clínica de Glickman.7ªEd (155-165) Ed. Interamericana, México.1994.
- C. 4. Cabrini R. "Anatomía Patológica Bucal" 2ª Ed. Mundi. Buenos Aires (R.A.). 1998.
- C. 5. Cawson R.A.,Odell E.U."Fundamentos de la Medicina y Patología Oral".Elsevier SL. España. 2009.
- C. 6. Cuttler CW, Wasfy MO, Ghaffar K, Hosni M y cols. Impaired Bactericidal Activity of PMN from two brothers with Necrotizing Ulcerative Gingivitis. J. Periodontol (65:357-363). 1994.
- C. 7. Glick M, Muzyka BC, Salkin LM, Lurie D. Necrotizing Ulcerative Periodontitis. A marker for Inmune Deterioration and a predictor for the Diagnosis of AIDS. J Periodontol (65:393-397). 1994.
- C. 8. Bascones Martínez, A. and Figuero Ruiz, E. Las enfermedades periodontales como infecciones bacterianas. Avances en Periodoncia (vol.17, no.3, p.147-156. ISSN 1699-6585). Diciembre, 2005.
- C.9. Matesanz-Pérez, P., Matos-Cruz, R. and Bascones-Martínez, A.Enfermedades gingivales: una revisión de la literatura. Avances en Periodoncia (vol.20, no.1, p.11-25. ISSN 1699-6585). Abril, 2008.
- C.10. Sanz-Sánchez, I. and Bascones-Martínez, A. Otras enfermedades periodontales: I: Periodontitis como manifestación de enfermedades sistémicas. Avances en Periodoncia. Madrid. Abril, 2008; 20.1.59-66. (Versión impresa ISSN 1699-585).
- C.11. Escudero-Castaño, N. et al. Alteraciones hematológicas en el paciente periodontal: Alteraciones de la hemostasia. Avances en Periodoncia. Abril, 2011; 23,1, 21-28. (ISSN 1699-6585).

ESQUEMA CONCEPTUAL DE LA MATERIA: ANATOMÍA PATOLÓGICA

