



Dra. Gabriela Gioiño -



UNC

Universidad
Nacional
de Córdoba



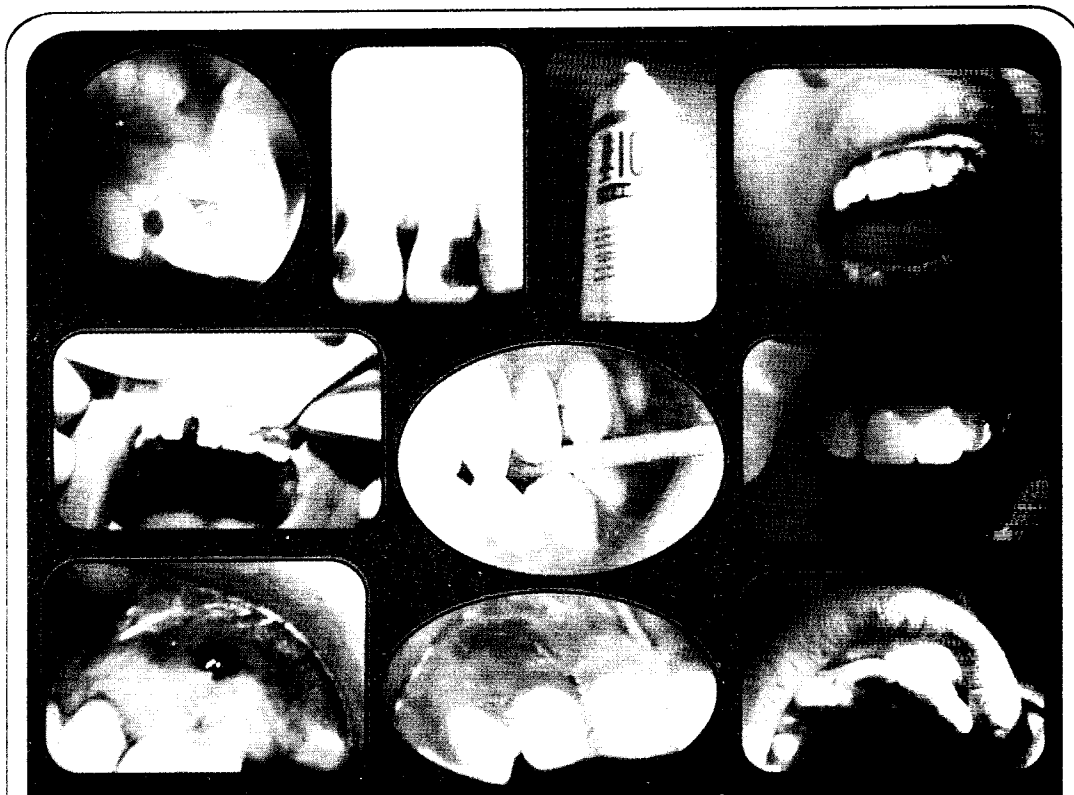1613 - 2013
400
AÑOS



FO

Facultad de
Odontología

COMPENDIO DE CONTENIDOS Y EJERCITACIONES



ÁREA CLÍNICA

Prof. Dra. LILIANA MENIS DE MUTAL
Prof. Dra. ANA LÍA ARENA de CASTELLANO

ISBN 978-950-33-0866-0

COMPENDIO DE CONTENIDOS Y EJERCITACIONES

ÁREA CLÍNICA

Prof. Titular: Dra. LILIANA MENIS de MUTAL

Prof. Adjunta: Dra. ANA LÍA ARENA de CASTELLANO

Colaboradores

Dra. GABRIELA GIOINO
Od. GABRIELA LUJÁN
Od. MARISA GUTIERREZ
Od. LILIANA LLOMPART
Od. CLOTILDE GOMEZ

Od. PATRICIA FADEL
Od. MARIANA CARVAJAL
Od. JULIETA GAROFLETTI
Od. GABRIELA MAREGA
Od. CAROLINA VILLALBA

SECCIÓN 8

TRATAMIENTO DE DIENTES CON APEXOGÉNESIS INCOMPLETA

Autores: Od. Lillana, Llompart, Od. Marisa Gutiérrez, Od. Patricia Fadel Dra. Gabriela Gioino, Od. Cleotilde Gómez

Objetivos específicos

Al terminar esta unidad el alumno será capaz de:

- * Identificar dientes con apexogénesis incompleta (ápice - inmaduro abierto) y completa (ápice - maduro cerrado).
- * Diagnosticar el estado de los tejidos duros y el de la pulpa dental en dientes con ápices inmaduros, e indicar la terapia adecuada.
- * Solucionar los problemas que asientan en dientes con pulpa viva y ápice incompleto, a fin de lograr que la maduración apical (apexogénesis) se produzca sin dificultades.
- * Tratar los dientes con pulpa no vital cuyos ápices no hayan completado su formación, con la finalidad de lograr su cierre (apicoformación).
- * Reconocer cuándo se logra el resultado deseado o cuándo aparece un fracaso del tratamiento y cuál es la terapéutica ulterior apropiada.
- * Valorar la importancia de los controles clínicos y radiográficos a distancia para evaluar los cambios producidos en el ápice y zonas adyacentes y establecer la terapia necesaria, según el estado evolutivo del problema.

Idea básica

Cuando el tejido pulpar vital ha sido afectado antes de completar la apexogénesis, es necesario aplicar una terapéutica conservadora basada en protecciones dentino - pulpar y pulpotomías parciales.

En cambio, si la necrosis pulpar hubiera interrumpido el proceso de maduración apical, será necesario inducir artificialmente su cierre (apicoformación). La limpieza y desinfección requiere cuidados especiales y la obturación será temporaria a base de pastas alcalinas; que permitirán a los tejidos periapicales continuar con el cierre del ápice.

Las protecciones del complejo dentino - pulpar indirecta y directa junto con las pulpotomías superficiales son consideradas como tratamientos definitivos.

Algunas pulpotomías o biopulpotomía parcial profunda, como así también los tratamientos de necrosis pulpar con ápice abierto y obturado con pastas alcalinas, se los considera tratamientos transitorios, por lo tanto, una vez logrado el objetivo se realiza el tratamiento definitivo.

Dientes con apexogénesis incompleta, ápice abierto o diente inmaduro: Son aquellos que no han completado su formación radicular, su conducto es amplio y adopta una forma de trábucos, con su base hacia apical, sus paredes son delgadas y con dirección divergentes o paralelas de acuerdo al grado de desarrollo; su tejido pulpar es rico en células con amplio aporte circulatorio, estas características histológicas le dan gran capacidad reparativa.

Apicogénesis: Es la formación fisiológica del extremo apical de la raíz. Cuando el complejo dentino - pulpar sufre un ataque microbiano o por traumatismos y la pulpa esta vital y con ápice abierto es necesario realizar un tratamiento de apicogénesis, con recubrimiento dentino - pulpar o pulpotomía a fin de permitir el cierre continuo del ápice abierto y el crecimiento radicular a cargo de la pulpa vital que cumple con su función dentinogénica.

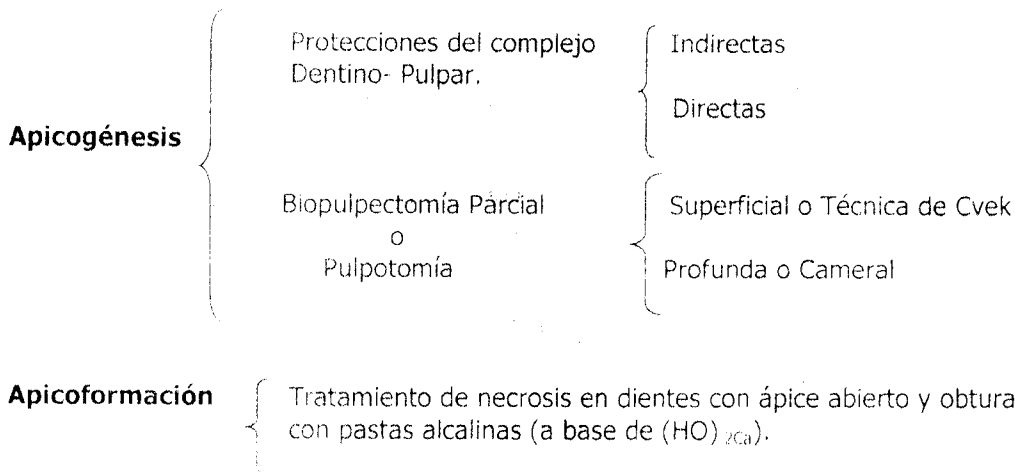
Apicoformación: Como consecuencia de la pérdida de la vitalidad pulpar (necrosis), el ápice radicular detiene su crecimiento. Ante esta circunstancia es necesario realizar un tratamiento de apicoformación que consiste en realizar una limpieza y antisepsia del conducto, seguida de la obturación del conducto con pastas alcalinas (a base de $(HO)_2Ca$, que inducirán al periodonto al cierre apical con la formación de un tejido duro del tipo del osteocemento o similar.

Patterson de acuerdo al grado de desarrollo radicular hizo una clasificación teniendo en cuenta la dirección de las paredes del conducto y midiendo el lumen apical (diámetro transversal del ápice).

Clasificación de Patterson

	Desarrollo de la Raíz	Lumen Apical
Clase I	Parcial.	Mayor que el diámetro del conducto.
Clase II	Casi completo.	Mayor que el diámetro del conducto.
Clase III	Completo. Paredes paralelas.	Igual que el diámetro del conducto.
Clase IV	Completo. Paredes convergentes.	Menor que el diámetro del conducto.
Clase V	Completo.	Normalmente desarrollado

Clasificación de los Tratamientos en dientes con Ápices Inmaduros



Indicaciones y Contraindicaciones

	Indicaciones	Contraindicaciones
Protecciones del complejo dentino – pulpar Indirectas-Directas	<ul style="list-style-type: none"> * Apexogénesis incompleta * Pulpa vital normal * Hiperémica * Expuesta (herida pulpar) antes de 24 hs. 	<ul style="list-style-type: none"> * Pulpas expuestas adultas o envejecidas, más de 24hs. * Pulpitis. * RDI * Estados terminales

<p>Biopulpectomía Parcial o Pulpotomía superficial o Técnica de Cvek</p>	<ul style="list-style-type: none"> * Apexogénesis incompleta * Pulpa vital normal * hiperémica expuesta * Expuesta accidentalmente (herida pulpar), de 24hs a una semana. * Apexogénesis completa con pulpa joven, con exposición pulpar por traumatismo o por fresado. 	<ul style="list-style-type: none"> * Apexogénesis completa con pulpas en estados de pulpitis sintomáticas involutivos, regresivos y degenerativos. * Necrosis pulpar. Más de una semana
<p>Biopulpectomía Parcial o Pulpotomía Profunda o Cameral</p>	<ul style="list-style-type: none"> * Apexogénesis incompleta * Pulpa normal. * Hiperémica. * Pulpitis irreversibles. Exposición de mayor tiempo y tamaño. 	<ul style="list-style-type: none"> * Apexogénesis completa * Necrosis pulpar.
<p>Tratamiento de necrosis en dientes con Ápice Inmaduro o Tratamiento de ápicoformación</p>	<ul style="list-style-type: none"> * Apexogénesis incompleta. * En necrosis. * Periodontitis apical. 	<ul style="list-style-type: none"> * Apexogénesis completa. * Pulpa vital.

PROTECCIONES DEL COMPLEJO DENTINO- PULPAR

1º Nivel de Protección

Son tratamientos conservadores, tienen carácter preventivo, que procuran mantener la pulpa sin intervenir en forma profunda.

La protección pulpar indirecta se hace un recubrimiento de la dentina expuesta, casi siempre después de una preparación cavitaria o a un traumatismo.

Protección pulpar directa se realiza un recubrimiento de una pequeña área de pulpa expuesta en forma accidental, como consecuencia de procedimientos operatorios o traumatismo. Exposición inmediata, que no pase de 24 horas y que no haya sufrimiento periodontal.

SECUENCIA CLÍNICA DE LAS PROTECCIONES DENTINO PULPARES

- | | | |
|---------------------------|---|---|
| <p>1- Anestesia</p> | } | <p>Eliminación de la dentina cariada si la hubiere
Aislamiento del campo operatorio
Antisepsia del campo operatorio
Irrigación de la cavidad con la solución fisiológica o agua de cal
Recubrimiento del complejo dentino pulpar o de la pulpa con el material adecuado
Obturación de la cavidad con ionómero vítreo + amalgama o resinas compuestas.</p> |
| <p>2- Etapa Coronaria</p> | | |

Control clínico y radiográfico a distancia

Para realizar la protección dentino pulpar directa, en el caso de **exposición por tallado cavitario al igual que ante una exposición accidental por traumatismo** se debe actuar inmediatamente. Para la realización de una protección pulpar directa se requiere que la pulpa esté vital, el tamaño de la exposición sea pequeña, la apexogénesis incompleta o en diente joven con ápice cerrado (cámara y conducto amplio)

	Clínico	Radiográfico
Éxito	<ul style="list-style-type: none"> * Silencio. * Vitalidad pulpar 	<ul style="list-style-type: none"> * Apexogénesis completa * Periapice normal
Fracaso	<ul style="list-style-type: none"> * Sintomatología dolorosa. * Necrosis * Periodontitis Aguda. * Fístula 	<ul style="list-style-type: none"> * Detención de la apexogénesis * Periodontitis crónica

TRATAMIENTO DE BIOPULPECTOMÍA PARCIAL O PULPOTOMÍA SUPERFICIAL O TÉCNICA DE CVEK

2º Nivel de Protección

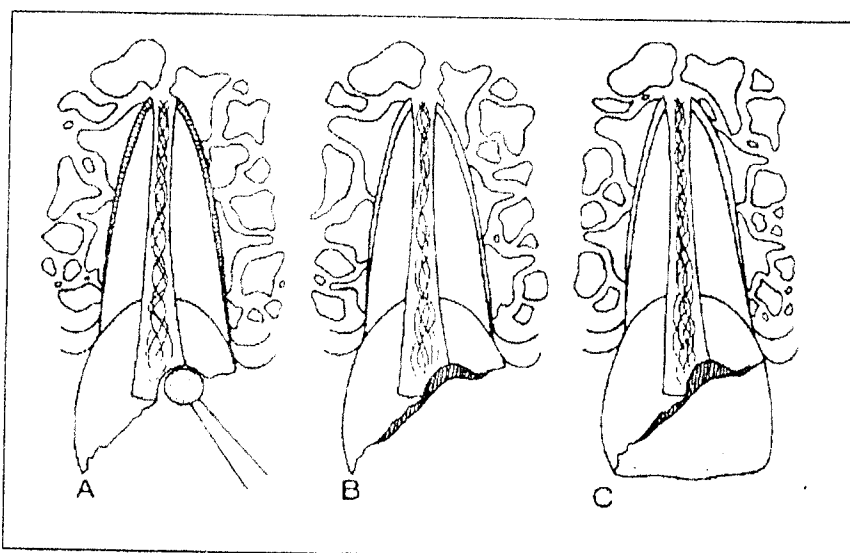
Pasadas las 24 hs. y hasta una semana de la exposición y considerando que la inflamación del tejido pulpar expuesto es solo superficial, se realiza la extirpación (corte pulpar de 2 a 3 mm de la pulpa expuesta) con una fresa redonda de tamaño mayor a la exposición o cilíndrica, con turbina con buena refrigeración y luego se coloca sobre la pulpa una pasta de $(HO)_2Ca$ preparada con solución fisiológica, suero, agua destilada, o agua de cal que favorecerá la cicatrización y la formación de una barrera dentinaria que permitirá la conservación de la vitalidad pulpar y que continúe con su función dentinogénica, para engrosar las paredes del conducto y el cierre apical. Actualmente se utiliza un cemento a base de trióxido mineral agregados(MTA)

Secuencia Clínica del tratamiento de Biopulpectomía Parcial, Pulpotomía Superficial o Técnica de Cvek

1- Anestesia.

- | | | |
|-----------------------------|---|--|
| 2- Etapa Coronaria | } | <ul style="list-style-type: none"> Preparación de la cavidad Aislamiento del campo operatorio Antisepsia del campo operatorio Irrigación de la cavidad y pulpa expuesta con solución fisiológica o agua de cal |
| 3. Etapa Cameral | } | <ul style="list-style-type: none"> Eliminación 2 a 3 mm. de la pulpa expuesta con la fresa redonda de tamaño igual o mayor a la exposición, a alta velocidad con refrigeración. Irrigación con solución fisiológica o agua de cal Cohibir la hemorragia con torundas de algodón estériles sin hacer presión. Tiempo de hemostasia 2 ó 3 mts |
| 4. Etapa Final (obturacion) | } | <ul style="list-style-type: none"> Colocación de un apósito de pasta de $(HO)_2Ca$, cemento de $(HO)_2Ca$ o trióxido de mineral agregado (MTA) sobre la pulpa expuesta. Relleno de cavidad con cemento de ionómero vítreo Control clínico y radiográfico a distancia |

Se lo considera un tratamiento definitivo



- A) Eliminación de 2 a 3 mm de la pulpa expuesta, con una fresa esférica a alta velocidad y con refrigeración.
- B) Recubrimiento pulpar con pasta o cemento de $(OH)_2Ca$ o MTA y luego cemento de ionómero vítreo.
- C) Obturación de la cavidad con resinas compuestas o unión de fragmento coronario con resina.

Tomado de WALTON, R.E. y TORABINEJAD, M. Endodoncia. Principios y Práctica Clínica. 3º Ed. Interamericana. México, 1990.

TRATAMIENTO DE BIOPULPECTOMÍA PARCIAL PROFUNDA O CAMERAL (Segundo nivel de prevención)

Es un tratamiento endodóntico por el cual se procede a la extirpación completa de la pulpa coronaria y se protege a la pulpa remanente con un apósito de pasta o cemento de $(HO)_2Ca$ o MTA, en un diente con apexogénesis incompleta, con pulpa vital normal, hiperémica o con procesos inflamatorios o exposición por traumatismo.

Si el tratamiento fuese realizado con $(OH)_2Ca$ se lo considera como un tratamiento transitorio, una vez que logramos nuestro objetivo (que se haya cerrado el ápice) se realiza el tratamiento total para evitar la calcificación total de los conductos si en los controles vamos observando este hecho.

Si se emplea TRIOXIDO MINERALES AGREGADOS (MTA) y no se observan cambios regresivos se lo puede considerar un tratamiento definitivo

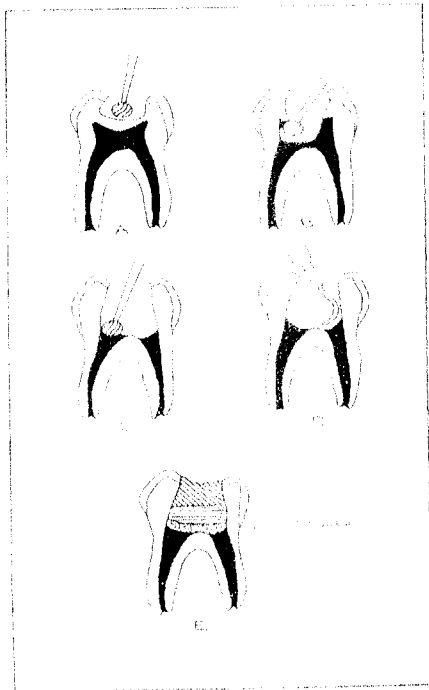
SECUENCIA CLÍNICA DEL TRATAMIENTO DE BIOPULPECTOMÍA PARCIAL PROFUNDA

1 – Anestesia.

2 – Etapa
Coronaria

Eliminación de la dentina cariada si lo hubiere
Aislamiento del campo operatorio
Antisepsia del campo operatorio
Abordaje

- 3 - Etapa Cameral
- Trepanación del techo cameral
 - Eliminación del techo cameral
 - Exéresis de la pulpa cameral con fresas y cucharillas extralargas
 - Irrigación de la cámara pulpar y cohibición de la hemorragia con agua de cal o con agua bidestilada.
 - Secado con torundas de algodón estériles
- 4 - Obturación Relleno
- Recubrimiento del remanente pulpar con pastas o cementos de $(HO)_2Ca$ o MTA de la cavidad con cementos de ionómero vítreo
 - Control clínico y radiográfico a distancia: 3-6-12 meses.



- A y B:** Apertura cameral.
C y D: Extirpación de la pulpa cameral.
E: Recubrimiento pulpar y obturación de la cavidad.

Tomado de GANI, O. Manual de Prácticas Endodónticas. 8º Ed. Facultad de Odontología. Universidad Nacional de Córdoba. Córdoba. 2002.

Evaluación a Distancia de los Resultados de los Tratamientos de Biopulpectomía o Pulpotomías Superficial y Profunda

	Clinico	Radiográfico
Éxito	<ul style="list-style-type: none"> * Silencio. * Vitalidad pulpar 	<ul style="list-style-type: none"> * Apexogénesis completa * Puente dentinario (no siempre se ve) * Periápice normal
Fracaso	<ul style="list-style-type: none"> * Sintomatología dolorosa. * Vitalidad pulpar negativa * Necrosis * Periodontitis Aguda. * Fístula 	<ul style="list-style-type: none"> * Detención de la apexogénesis * Periodontitis crónica

Proceso reparativo postoperatorio. Mecanismo de acción (según Cabrini)

Producida la exposición pulpar y recubrimiento con $(HO)_2Ca$ ocurre lo siguiente:

- 1) Necrosis Superficial: sólo en zona de contacto, que si bien es un daño al cauterizar, luego se transforma en beneficio.
- 2) A la media hora: se produce una hiperemia seguida de un infiltrado de polimorfo nucleares que se acentúa a las 24 horas.
- 3) Dentro de los siete días: este infiltrado disminuye hasta desaparecer aquí se delimita la zona de necrosis del resto del tejido
- 4) A los quince días la pulpa comienza su acción reparadora mediante los nuevos odontoblastos.
- 5) Alrededor del mes: se puede visualizar el puente dentinario que esta constituido por dentina, pero lo más importante es la continuación de la formación radicular.

TRATAMIENTO DE NECROSIS PULPAR CON APEXOGÉNESIS INCOMPLETA O TRATAMIENTO DE APICOFORMACIÓN

Es un tratamiento endodóntico que se realiza en dientes con necrosis pulpar y con ápice inmaduro. Consiste, en la limpieza, antisepsia del conducto radicular y la obturación con una pasta a base de $(HO)_2Ca$ (pastas alcalinas), que estimulan o inducen al periodonto a realizar la formación de un tejido calcificado tipo osteocemento o similar.

Es considerado un tratamiento transitorio, una vez completada la formación apical, se obtura con técnicas de obturación a base de gutapercha.

SECUENCIA CLÍNICA DEL TRATAMIENTO DE DIENTES CON NECROSIS PULPAR Y ÁPICE INMADURO

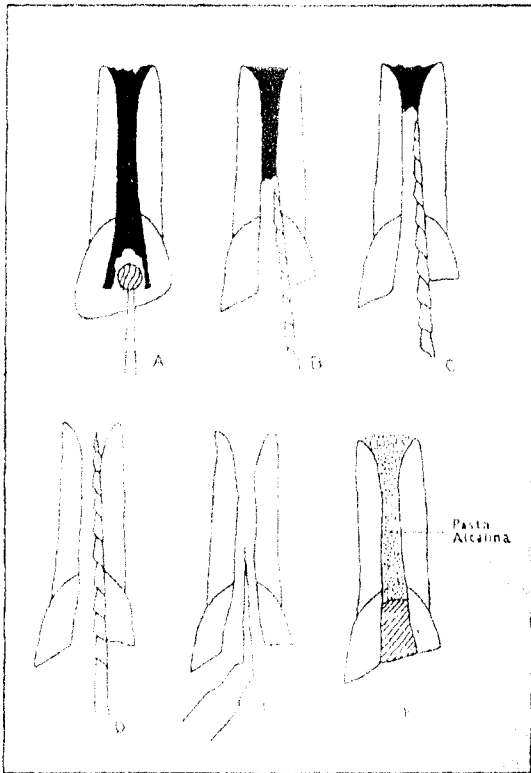
1 -- Anestesia

2 -- Etapa Coronaria { Ídem Biopulpectomía Parcial Profunda

3 -- Etapa Cameral {
 Trepanación del techo cameral
 Eliminación del techo cameral

4 -- Etapa Radicular {
 Llenado de la cámara pulpar y entrada de conducto con hipoclorito de Na al 2,5 %
 Preparación de los 2/3 coronarios del o los conductos con limas Hedström
 Irrigación con hipoclorito de sodio al 2,5 %
 Conductometría
 Instrumentación del 1/3 apical del o los conductos con lima K o Hedstrom con movimiento de tracción. (según el grosor de las paredes)
 Irrigación con agua bidestilada o agua de cal
 Secado del conducto con conos de papel estéril
 Repaso de la preparación quirúrgica y medicación tópica con clorofenol alcanforado, clorhexidina, etc.

5 -- Etapa Final {
 Obturación del o los conductos con pasta alcalina
 Toilette de la cavidad
 Obturación de cavidad de acceso con ionómero vítreo.
 Control clínico y radiográfico a distancia.



- A. Apertura cameral.
- B. Instrumentación del tercio coronario.
- C. Instrumentación del tercio medio.
- D. Instrumentación del tercio apical y totalidad del conducto.
- E. Irrigación.
- F. Obturación del conducto con pasta alcalina.

Tomado de GANI, O. Manual de Prácticas Endodónticas. 8º Ed. Facultad de Odontología. Universidad Nacional de Córdoba. Córdoba. 2002.

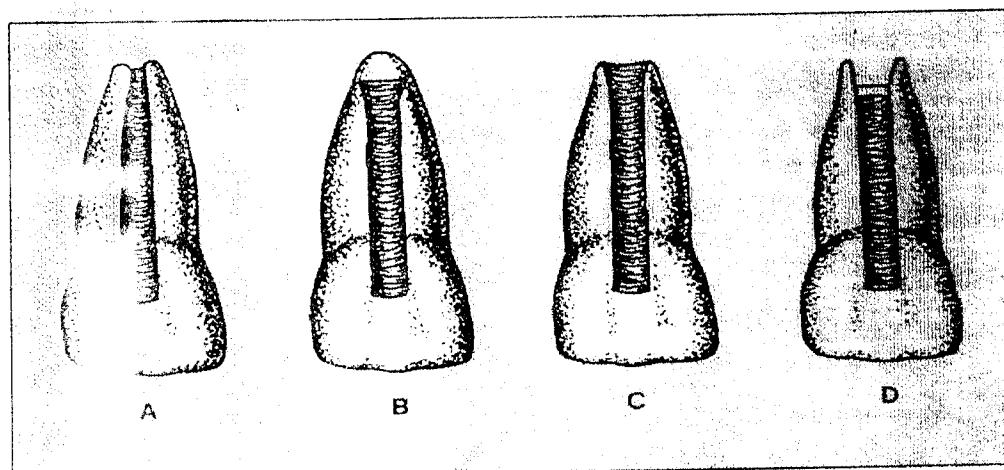
RECORDAR

En los controles a distancia con persistencia de ápice abierto, donde la pasta alcalina se reabsorbió, se debe volver a instrumentar y nuevamente colocar la pasta alcalina, hasta lograr la formación del ápice. Esta maniobra se realizará tantas veces sea necesario hasta lograr el objetivo deseado.

PASTAS ALCALINAS A BASE DE HIDRÓXIDO DE CALCIO

Maisto Capurro	}	(OH) ₂ Ca } Partes iguales Iodoformo } Carboximetilcelulosa o agua destilada C.S.P Formar la pasta
Frank Kaiser	}	(OH) ₂ Ca Clorofenol alcanforado C.S.P formar la pasta
Leonardo	}	(OH) ₂ Ca SO ₄ BA Colofonia Polietilenglicol

RESULTADOS CLÍNICOS POSTERIORES A LA TÉCNICA DE APICOFOMACIÓN



- A- El ápice del conducto y el ápice continúan hasta alcanzar una configuración normal.
- B- El ápice se cierra, pero el conducto mantiene la forma de trábucos.
- C- Se observan cambios radiológicos, pero se forma una fina barrera de tipo fibroso.
- D- Ausencia radiológica de una barrera anterior al ápice.

Tomado de: WILEY J. BAKLAND L. "Endodoncia". Editorial Interamérica Traducción de 5ª edición en español. México 2004.

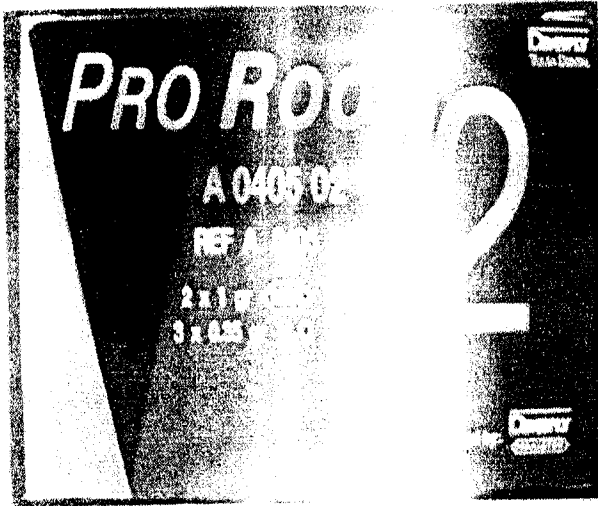
EVALUACIÓN A DISTANCIA DE LOS TRATAMIENTOS DE NECROSIS CON PASTAS ALCALINAS

	Clinico	Radiográfico
Éxito	* Silencio	* Cierre apical con tejido duro. * Zona periapical normal
Transición	* Silencio	* Ápice en vías de cerrarse. * Ausencia de zonas radiolúcidas
Fracaso	* Sintomatología dolorosa. * Periodontitis aguda. Fístula.	* Falta de cierre apical. * Persistencia o aumento de tamaño de la zona radiolúcida. (en este caso se repetirá el tratamiento tantas veces como fuese necesario)


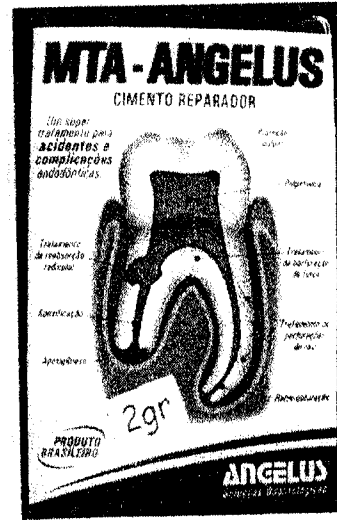
MINERAL AGREGADO (MTA): es un material con composición química y propiedades semejantes al hidróxido de calcio solo que es un cemento ya que fragua

o endurece entre 4 a 6 horas. Además, es un excelente material sellador y se lo puede dejar como material de base cavitaria definitivo.

Dentsply – Maillefer. S.A.



Angelus Londrina-PR



GRL – MTM Argentina