

Título: Odontología Mínimamente Invasiva. Tratamiento Restaurador Atraumático: Caso Clínico

Resumen

El Tratamiento Restaurador Atraumático (TRA), constituye una nueva visión de la odontología. Es una técnica basada en la filosofía de mínima intervención; es decir, mínimamente invasiva y altamente conservadora. Estos tratamientos consisten en eliminar la menor cantidad de tejido dentario, empleando instrumentos manuales y cemento de ionómero de vidrio como material de obturación. Un aspecto clave de la técnica consiste en orientar al paciente en métodos profilácticos y hábitos nutricionales que propicien un cambio en la flora bacteriana de la cavidad bucal, impidiendo la proliferación de agentes patógenos causantes de la caries dental. Su empleo es posible gracias a la asociación entre: los conocimientos acerca de la patología de la caries dental, la efectividad de los métodos preventivos y el desarrollo de materiales restauradores adhesivos que liberan flúor. A pesar de la aparente simplicidad de este procedimiento, es esencial que todas las etapas operatorias y restauradoras sean seguidas, así como la cuidadosa selección de los casos clínicos y manipulación e inserción del material restaurador con el fin de obtener resultados satisfactorios. Este caso clínico procura presentar las etapas clínicas de forma detallada, así como las indicaciones, contraindicaciones, ventajas y limitaciones de la técnica del Tratamiento Restaurador Atraumático (TRA).

Palabras Claves: Tratamiento Restaurador Atraumático, TRA

Introducción

De acuerdo a la Organización Mundial de la Salud las enfermedades bucales de mayor prevalencia son la caries dental y la enfermedad periodontal. Las enfermedades bucales por su alta morbilidad se encuentran entre las tres de mayor demanda de atención en los servicios de salud. La caries dental es una enfermedad bacteriana que afecta actualmente entre un 60 a un 90% de la población mundial en general (1). Si bien, es cierto que los índices de caries dental han disminuido substancialmente continúa siendo uno de los principales problema de salud pública en Latinoamérica (2, 3). En la década de los 80, Jo E. Frenken de la Escuela Dental de Dar es Salaam en la República de Tanzania, África, desarrolló la Técnica de Restauración Atraumática, (ART, por sus siglas del inglés Atraumatic Restorative Treatment), como una alternativa para preservar dientes cariados en pacientes de comunidades menos favorecidas. Se realizaron numerosos estudios de campo en comunidades como Tailandia, Zimbabwe, Pakistán, China y en países latinoamericanos tales como Perú, Brasil y Ecuador (2). Los resultados exitosos obtenidos en los estudios realizados permitieron que la Organización Mundial de la Salud (OMS), apoyara esta iniciativa en 1990 permitiendo su incorporación de manera definitiva en los programas de salud dental de Tailandia, China y países de África (2) y en el marco del día mundial de la Salud Bucal en 1994, presentó el manual del ART. (4) Hoy en día este tratamiento se aplica en más de 55 países del mundo como Alemania, Inglaterra y Australia entre otros; por los buenos resultados y la eficacia del tratamiento la Organización Panamericana de Salud (OPS) lo propone para América Latina. El Tratamiento de Restauración Atraumático (TRA) se basa en remover el tejido cariado únicamente con instrumentos manuales, una vez eliminada la caries dental se acondiciona la dentina y el esmalte, posteriormente se obtura la cavidad con ionómero de vidrio y se protege la restauración con barniz. (5, 6) El propósito de presentar este caso clínico es informar el protocolo a seguir para emplear la técnica del TRA.

Caso clínico: secuencia

Presentación de la paciente

Nombre: Valentina

Edad: 5 años

Sexo: femenino

Motivo de la consulta: "caries"

Comportamiento frente al tratamiento odontológico: niña receptiva, cooperadora, muy temerosa. Aceptó el procedimiento a realizar sin ningún tipo de restricción.

Educación para la salud

- Se orienta a la paciente sobre la técnica de higiene bucal adecuada y hábitos alimenticios saludables, para propiciar un cambio en la flora bacteriana de la cavidad bucal, impidiendo la proliferación de agentes patógenos causantes de la caries dental.

Examen clínico odontológico y tratamiento

- Se realizó el examen clínico de la cavidad bucal con instrumental de exploración identificando los dientes con caries. Diagnóstico: Lesión de caries amelo-dentinaria con cavitación en elemento dentario n° 55. (Fig. 1) Posteriormente, se diseñó el plan de tratamiento. (7)

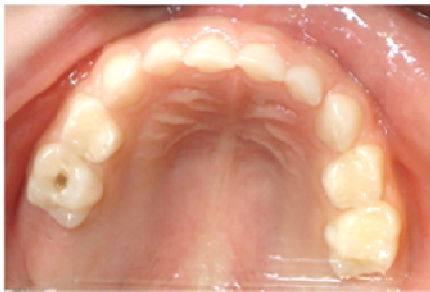

Fig. 1: Maxilar superior, vista oclusal

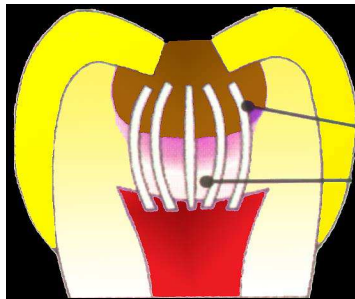


Fig. 2: Gráfico de caries

- Se realizó aislamiento relativo con rollos de algodón en el elemento dentario indicado para el tratamiento. (Fig. 3)
- Se limpió la superficie del diente a tratar con una torunda de algodón humedecida con agua potable y luego se secó con una torunda de algodón. (Fig. 3)

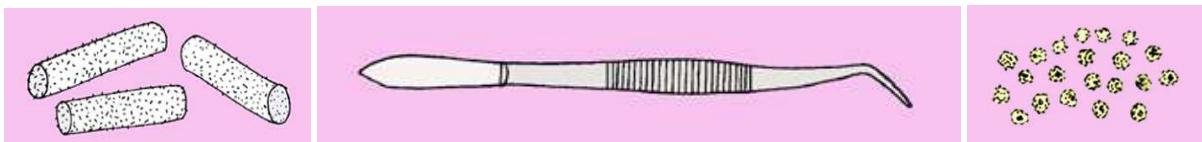

Fig. 3: Torundas, rollos de algodón y pinza de algodón

- Se removió el tejido cariado con instrumento cortante manual, se agrandó el orificio de entrada de la lesión con el instrumento diamante (ART 2) y con una cucharilla se excavó la caries a través de movimientos de rotación. Se eliminó el tejido reblandecido de la unión esmalte dentina en su totalidad y posteriormente se eliminó el tejido cariado reblandecido cercano a la pulpa. (Fig. 4 y Fig. 5) (7)

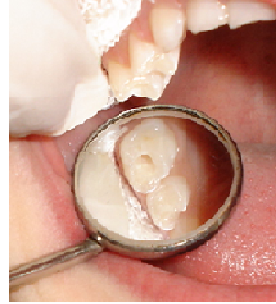

Fig. 4: Instrumentos manuales

Fig. 5: Caries eliminada

Fig. 6: Gráfico de caries eliminada

- Se acondicionó la dentina antes de la obturación, utilizando una torunda de algodón humedecida con el líquido del material o con ácido poliacrílico al 10%, frotando la cavidad y las fosas y fisuras adyacentes durante 10 a 15 seg. (Fig. 7 y Fig. 8)
- Se lavó la cavidad y superficie dentaria con torundas embebidas en agua por lo menos dos veces. Posteriormente se eliminó el exceso de la humedad con torundas de algodón. (Fig 9) (7)

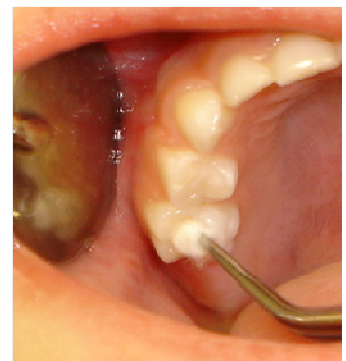
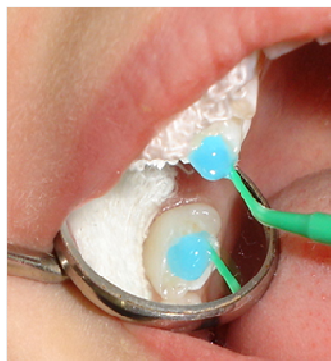

Fig. 7: Ácido poliacrílico

Fig. 8: Acondicionamiento dentinario

Fig. 9: Secado de la cavidad

- Se obturó la cavidad con el material restaurador, cemento de ionómero vítreo (CIV) de alta densidad y de autocurado (Ketac Molar, Fuji IX, Chem Flex). (Fig. 10)
- Se preparó el CIV siguiendo las instrucciones del fabricante, la gota del líquido se debe dispensar en un ángulo de 90 grados con respecto al block de mezcla o loseta, para que la cantidad de mezcla sea suficiente. Se llevó el polvo al líquido, el espátulado en un tiempo no mayor de 20 segundos, la superficie del CIV debe estar brillante al momento de llevarlo a la cavidad y formando hilos. (Fig. 11) (7)

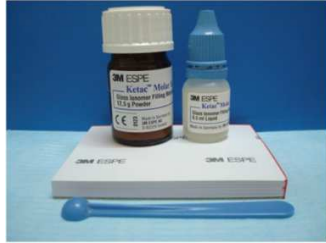


Fig.10: Cemento de Inómero Vitreo

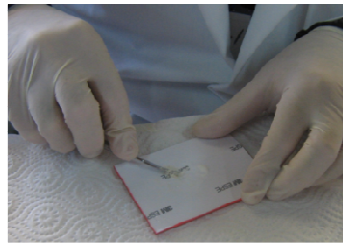


Fig. 11: Mezcla del CIV

- Se llevó el material con una espátula preferiblemente anodizada a través de movimientos vibratorios para evitar la formación de burbujas. La inserción del cemento de ionómero de vidrio es una etapa importante, pues la cavidad deberá estar libre de contaminación con saliva y seca, sin estar desecada, pues de lo contrario habrá disminución de la adhesión del material a la estructura dentaria. Las fosas y fisuras adyacentes fueron selladas con el mismo material. (Fig. 12)
- Se realizó presión digital de la restauración con el dedo con guante humedecido en vaselina, denominado Método Plugging, durante 30 seg. Con el propósito de mejorar el contacto entre el material y las paredes cavitarias, minimizar la inclusión de burbujas en el interior del cuerpo de la restauración y facilitar la remoción de excesos. (Fig.13) (7)

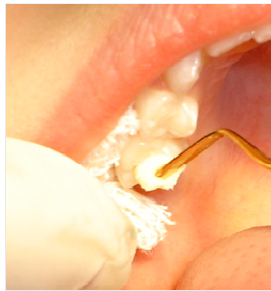

Fig. 12: Obturación de la cavidad

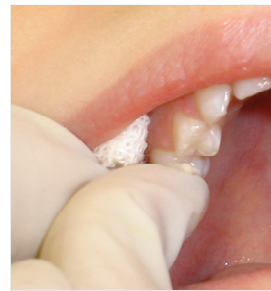

Fig. 13: Presión digital con dedo enguantado y envaselinado

- Se controló la oclusión para eliminar puntos de contacto prematuros. Los excesos del material se removieron con la misma cucharilla y se verificó que la restauración quede confortable.
- Posteriormente, se cubrió la restauración con vaselina o con un barniz de CIV, después de que ésta pierda el brillo de la superficie. (Fig. 14) Se observa el aspecto final de la restauración después de la eliminación de los puntos de contacto prematuros y aplicación de barniz o vaselina. (Fig. 15)
- Finalmente, se orientó a la madre para que no ofrezca alimentos duros a la niña y se instruyó al paciente para que no mastique por lo menos hasta después de una hora del procedimiento. (7)

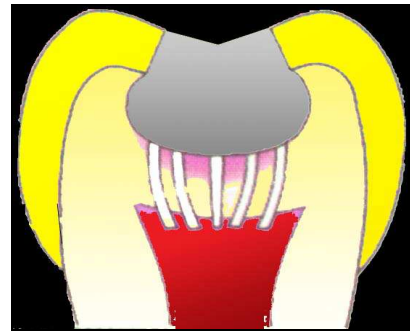
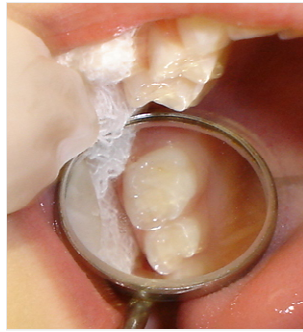

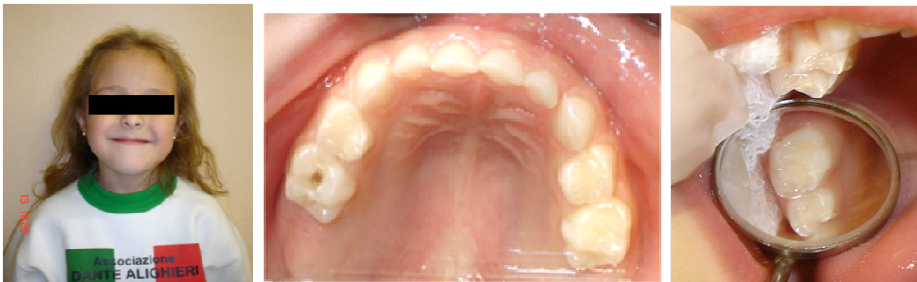
Fig. 14: Alfa Bond

Fig. 15: Aspecto final de la restauración

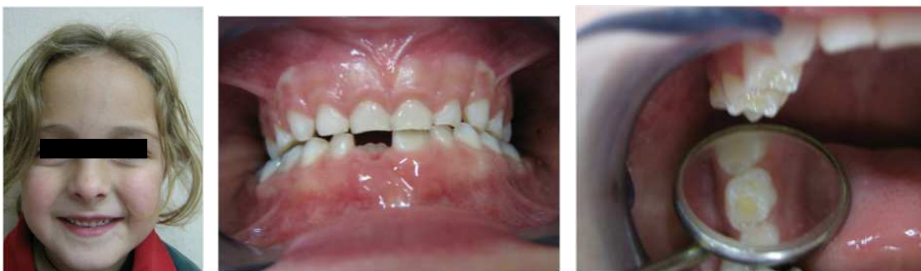Fig. 16: Gráfico de cavidad obturada

Secuencia y controles clínicos del tratamiento

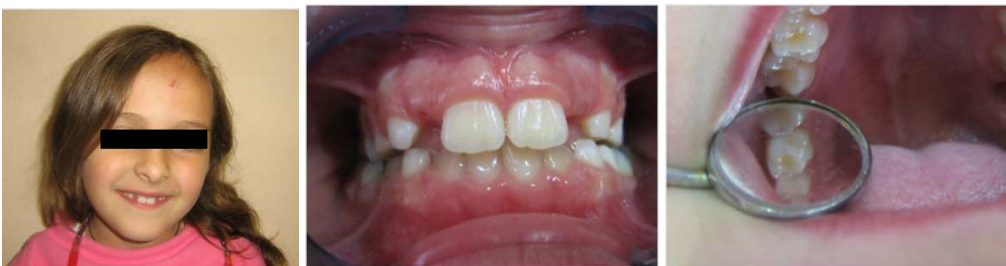Valentina 5 años



Primer control clínico. Al año de realizado el tratamiento



Segundo control clínico. A los dos años de realizado el tratamiento



El diagnóstico correcto del caso clínico y el riguroso respeto de todos los procedimientos operatorios fueron fundamentales para el éxito a largo plazo de la técnica del Tratamiento Restaurador Atraumático (TRA).

Discusión

El Tratamiento Restaurador Atraumático, forma parte de un programa completo de salud bucal que incluye orientaciones dietéticas y de higiene oral, que involucre al individuo, su núcleo familiar y la población a la que pertenece. El principal objetivo dentro de una filosofía de mínima intervención, es la asociación de un plan educativo, un programa preventivo y el tratamiento restaurador (5, 8). En el año 2000 Mount y col, describieron tres etapas para la realización de un tratamiento mínimamente invasivo. En primer lugar se debe realizar la identificación del riesgo de caries que presenta el individuo, seguido de la implementación de medidas preventivas como orientaciones de higiene y uso de fluoruros, para finalizar con la realización de restauraciones de los dientes afectados, buscando mantener la mayor cantidad de estructura sana al remover únicamente la dentina infectada que no puede ser remineralizada (8).

Los investigadores Frencken, Amerogen y Holmgren, realizaron una revisión bibliográfica dividiendo el material publicado en dos períodos, el primero incluía las publicaciones comprendidas desde 1987 a 1992 y el segundo período desde 1995 hasta septiembre del año 2003. Al analizar los trabajos determinaron que durante los primeros tres años del primer periodo, las restauraciones de amalgama de una sola superficie presentaron una mayor durabilidad que aquellas realizadas con la técnica TRA, sin embargo para el segundo periodo de evaluación no se encontraron diferencias que resultaran estadísticamente significativas entre los dos métodos de restauración (2). Otras investigaciones realizada por Holmgren y col. en el 2001 señalaron, que el éxito de la técnica a dos años y medio de haberse aplicado en una población escolar perteneciente a la China fue de 75% en clase I y V y de 27, 5% en aquellas con más de una superficie o compuestas. (2)

El TRA es una técnica alternativa conservadora con más de 20 años de evidencia científica para su aplicación clínica. Esto no sustituyen el tratamiento odontológico convencional y su éxito depende de una indicación adecuada. Constituye una forma simplificada de intervención la cual no debe estar aislada de los métodos preventivos y de educación para la salud (8). El profesional de la salud tiene la responsabilidad de evaluar y realizar sus propios análisis de la literatura, con el fin de hacer de la odontología una ciencia basada en investigación y no en empirismo o creencias personales que no tengan validez científica.

Conclusión

1. Las preparaciones cavitarias con la técnica del TRA siguen la filosofía de la intervención mínima. De esa forma, se preserva el tejido dentario sano posible de remineralizarse, manteniendo así, la resistencia del tejido dentario remanente.
2. La técnica del TRA asocia medidas educativo-preventivas con el propósito de prevenir las lesiones de caries secundarias, así como la aparición de nuevas lesiones cariosas.
3. El acompañamiento de los pacientes es esencial para el control clínico. En casos de fracasos, debe ser evaluada la situación clínica a fin de reparar o sustituir la restauración.

4. La buena aceptación por parte de los pacientes del Tratamiento Restaurador Atraumático es un importante procedimiento en el tratamiento odontológico de niños e inclusive de adultos.

5. Siendo una técnica simple, se deben respetar las etapas operatorias con rigurosidad que son el principal factor de fracaso.

Agradecimiento

A la Prof. Dra. Lila Susana Cornejo por la revisión de la redacción de éste artículo.

Bibliografía

1. WHO: Oral Health. Disponible en Internet: [http://www.who.int/aboutwho/en/promoting oral.html](http://www.who.int/aboutwho/en/promoting%20oral.html)
2. Tascon, J. Atraumatic restorative treatment to control dental caries: history, characteristics, and contributions of the technique. Rev Panam Salud Pública. [Online] 2005, vol. 17 (2): 110-115. Disponible en: <[http://www.scielo.org/scielo.php?script= sci_arttext&pid=S1020-49892005000200007&lng=en&nrm=iso](http://www.scielo.org/scielo.php?script=sci_arttext&pid=S1020-49892005000200007&lng=en&nrm=iso)>. ISSN 1020-4989
3. Bernabé, E, Sánchez, P, Delgado, E.: Efectividad de una intervención comunitaria en salud oral: resultados después de 18 meses. Rev Med Hered. [Online] 2006, 17 (3): 170-176. Disponible en: World Wide Web: <[http://www.scielo.org.pe/scielo.php?script= sci_arttext&pid=S1018-130X2006000300007&lng=pt&nrm=iso](http://www.scielo.org.pe/scielo.php?script=sci_arttext&pid=S1018-130X2006000300007&lng=pt&nrm=iso)>. ISSN 1018-130X.
4. WHO/28 – 7th April 1994. Revolutionary new procedure for treating dental caries. Disponible en: <http://www.who.int/archives/inf-pr-1994/pr94-28.html>.
5. Otazú C, Perona G.: Técnica Restaurativa atraumática. Conceptos actuales. Rev. Estomatol Herediana 2005;15(1):77-81
6. Zanata, L, Navarro, M.: International symposium of Atraumatic Restorative Treatment: proceedings of the symposium held on 4-5 June 2004 at Bauru Dental School, Bauru, Sao Paulo, Brazil. J. Appl. Oral Sci. 2006; 14: 1-1. Disponible en: [http://www.scielo.br/scielo.php?script=sci_arttext&pid= S1678-77572006000500001&lng=es&nrm=iso](http://www.scielo.br/scielo.php?script=sci_arttext&pid=S1678-77572006000500001&lng=es&nrm=iso).
7. Jo Frencken, Christopher Holmgren. The ART approach step-by-step. In: Atraumatic Restorative Treatment (ART) for dental caries. Nijmegen: STI Book B.V. 1999: 39-54
8. Imparato J.: ART Tratamento Restaurador Atraumático.: Técnicas de mínima intervencao para o tratamento da doenca carie dentaria. Curitiba, Brasil. Editora Maio, 2005

