



## Carcinoma adenoide quístico invasor de cavidad nasal izquierda: una rara localización

### Invasive adenoid cystic carcinoma of the nasal cavity: an unusual localization

Samar ME<sup>1</sup>, Ávila RE<sup>2</sup>, Corball AG<sup>3</sup>, Giraudo P<sup>4</sup>

<sup>1</sup>Department of Oral Biology. Faculty of Dentistry. National University of Córdoba. Argentina. (samarcongreso@gmail.com)

<sup>2</sup>Chair of Cell Biology, Histology and Embryology. Faculty of Medical Sciences. National University of Córdoba.

<sup>3</sup> Foundation for Education, Research and Prevention in Head and Neck. Córdoba.

<sup>4</sup>Service of Pathological Anatomy and Exfoliative Cytology. Mayo Hospital. Córdoba.

#### Resumen

**Propósito:** El carcinoma adenoide quístico (CAQ) es un raro tumor maligno de glándulas salivales. Su localización extra salival es aún más rara y sólo pocos casos que comprometen la cavidad nasal y senos paranasales se reportaron en la literatura. El objetivo de este trabajo fue realizar el estudio clínico, histológico e imagenológico de un CAQ de cavidad nasal. **Métodos:** Paciente femenina de 54 años que en el año 2015 consultó por una tumoración en la región del surco nasopalpebral izquierdo de límites difusos, fija y dura, con dolor leve a la palpación de 6 meses de evolución. Se indicó una tomografía axial computarizada (TAC) y endoscopia de cavidad nasal cuyos resultados determinaron la resección quirúrgica. La biopsia postoperatoria se analizó con H/E y tricrómico de Masson. **Resultados:** En la TAC se observó una imagen iso-densa de límites definidos, en cavidad nasal y conducto lácrimo-nasal izquierdos con lisis ósea del tabique, extremo anterior del meato medio, huesos propios de la nariz y maxilar, con invasión del seno maxilar y tejidos blandos. La endoscopia de cavidad nasal reveló una lesión en el espacio entre los cornetes superior y medio y el septo nasal. Se realizó la resección tumoral con márgenes de seguridad. El informe histopatológico indicó CAQ con patrón cribiforme que invadía hueso. La paciente fue sometida a radioterapia postoperatoria. En la actualidad no presenta en la TAC de control recidiva tumoral. **Conclusiones:** Se recomienda su control periódico porque los tumores nasales y paranasales comparados con los de otros sitios de cabeza y cuello se asocian con un peor pronóstico.

**PALABRAS CLAVE:** carcinoma adenoide quístico, cavidad nasal izquierda, estudio clínico, patología imagenología

#### Abstract

**Purpose:** Adenoid cystic carcinoma (CAQ) it is a rare malignant tumor of salivary glands. Its extra salival location is even rarer and only few cases that compromise the nasal cavity and paranasal sinuses were reported in literature. The objective of this work was to perform the clinical, histological and imaging study of a CAQ of nasal cavity. **Methods:** Female patient of 54 years old who in 2015 consulted for a tumor in the region of the left nasopalpebral sulcus of diffuse limits, fixed and hard, with mild pain on palpation of 6 months evolution. *Computerised axial tomography* (TAC) and nasal cavity endoscopy were indicated, the results of which determined surgical resection. The postoperative biopsy was analyzed with H / E and Masson's trichrome. **Results:** In the TAC, an isodense image of defined limits was observed, in the nasal cavity and left lacrimal-nasal duct with bone lysis of the nasal septum, anterior end of the middle meatus, bones of the nose and maxillary, with invasion of the maxillary sinus and soft tissues. Nasal cavity endoscopy revealed a lesion in the space between the superior and middle turbinates and the nasal septum. Tumor resection was performed with safety margins. The histopathological report indicated CAQ with cribriform pattern that invaded bone. The patient underwent postoperative radiotherapy. At present, it does not present tumor recurrence in the control TAC. **Conclusions:** Its periodic control is recommended because nasal and paranasal tumors compared with those of other head and neck sites are associated with a worse prognosis.

**KEY WORDS:** adenoid cystic carcinoma, left nasal cavity, clinical study, pathology, imaging

#### Introducción

El carcinoma adenoide quístico (CAQ) (ICD-O Code 8220/3) es un raro tumor epitelial maligno de glándulas salivales mayores y menores que consiste de células con diferenciación ductal y mioepitelial modificadas y ordenadas en diferentes configuraciones<sup>1</sup>.

Descrito por primera vez en 1853 es un tumor que ocurre en el 1% de todos los tumores malignos de

boca y región maxilofacial<sup>2</sup>. Es uno de los tumores malignos más comunes de glándulas salivales menores (especialmente paladar duro) y glándulas seromucosas (submandibular). Puede aparecer también en parótida y sublingual. Se describen otras localizaciones diferentes a aquellas de las glándulas salivales mayores y menores como glándulas lacrimales, mama, cuello uterino, próstata, esófago, cavidades nasales, tracto respiratorio, vulva y glándulas ceruminosas<sup>2-7</sup>. El compromiso de la cavidad nasal es raro, siendo mucho más común en el seno maxilar<sup>4,6-9</sup>. Es más frecuente entre los 40 y 60 años de edad, siendo más afectadas las mujeres<sup>2</sup>.

Su apariencia histológica es engañosamente benigna y se caracteriza por un crecimiento indolente, lento, continuo y destructivo, localmente invasivo. Su recurrencia local es alta y puede dar metástasis a distancia. Su curso clínico es prolongado. Si se lo detecta a tiempo y se hace su resección radical su pronóstico es muy bueno<sup>1</sup>.

Este tumor se distingue de otros tumores de glándulas salivales de similar composición celular, por sus características citomorfológicas y un patrón histológico de crecimiento cribiforme, tubular y sólido que pueden coexistir en un mismo tumor<sup>10</sup>. Por otro lado, algunos autores consideran que, por sus características histológicas, las glándulas de la cavidad y senos nasales son glándulas salivales menores<sup>10</sup>.

El objetivo de este trabajo fue realizar el estudio clínico, histológico e imagenológico de un CAQ de cavidad nasal.

### Caso Clínico

Paciente femenina de 54 años que en marzo del año 2015 consultó por una tumoración de 6 meses de evolución en la región del surco nasopalpebral izquierdo, de límites difusos, fija y dura, con dolor leve a la palpación y un tamaño de 1,5x3cm.

Relata que consultó primero a un oftalmólogo debido a epifora (lagrimeo constante y excesivo) progresivo en ojo izquierdo. Se le propuso realizar una dacriocistografía (técnica radiográfica diagnóstica que detecta obstrucciones de las vías lagrimales) pero, debido a su negativa, se la derivó con un diagnóstico de tumor de conducto lácrimo-nasal al servicio de cirugía de cabeza y cuello.

Se le realizó tomografía axial computarizada con un tomógrafo multicorte Toshiba Aquilion de 64 líneas de detectores. Se realizaron múltiples cortes axiales y coronales de ambas órbitas, sin inyección de material de contraste intravenoso. Las diferentes estructuras óseas orbitarias, el globo ocular y el nervio óptico en sus porciones intraorbitaria y transcanalicular no mostraron alteraciones tanto en la región derecha como en la izquierda. Tampoco se observaron alteraciones de los músculos oculares extrínsecos ni en la grasa intra y extracoronar.

Una imagen isodensa, heterogénea, con áreas de densidad cálcica, groseramente redondeada, irregular y de límites relativamente bien definidos, se localizaba en la región anterior de la cavidad nasal izquierda y en topografía del conducto lacrimo-nasal (Fig. 1). La lesión provocó lisis ósea del extremo anterior del septo, del extremo anterior del meato medio, huesos propios de la nariz y hueso maxilar. Invadía parcialmente el extremo anterior del seno maxilar, los tejidos blandos y la hipodermis. La lesión medía 2,7cm de alto por 2,8 cm de diámetro máximo antero-posterior por 2,6 cm de diámetro transversal. También se observó una imagen de aspecto polipoide en el 1/3 inferior del seno maxilar izquierdo.

La endoscopia de cavidades nasales reveló una lesión que ocupaba el espacio entre los cornetes superior y medio en su límite lateral. Estos resultados determinaron la realización de una biopsia endonasal cuyo diagnóstico fue tumor compatible con adenoma pleomórfico adherido al tejido óseo, que incluía ocasionales mitosis e infiltraba músculo esquelético y región de mucosa endonasal que incluía glándulas salivales menor con focos de adenoma pleomórfico.

Luego de dos meses la paciente aceptó el tratamiento quirúrgico por lo cual se realizó la resección de la tumoración a través de una incisión de rinotomía lateral con prolongación por el surco palpebral inferior, realizando maxilectomía medial izquierda ampliada a región etmoidal y piso de la órbita izquierda, reseccándose en bloque toda la lesión tumoral con márgenes de seguridad (Fig. 2A y B). Posteriormente se realizó la reconstrucción de la región órbito-nasal.

El informe histopatológico con Hematoxilina y eosina y tricrómico de Masson indicó la presencia de carcinoma adenoide quístico con patrón cribiforme que se asemejaba a “queso suizo”,

como clásicamente se describe. Los márgenes de la lesión estaban libres de células tumorales.

Las células neoplásicas formaban islotes con espacios pseudoquísticos y pseudoglandulares de diferente tamaño delimitados por una lámina basal acidófila bien desarrollada (Fig. 3A y B). Estas formaciones pseudoquísticas rodeadas por células tumorales contenían un material basófilo o eosinófilo según los sectores; a veces mostraban solución de continuidad con el estroma conectivo, que presentaban zonas hialinizadas fuertemente eosinófilas y teñidas de verde con la técnica tricrómica de Masson (Fig 4A y B). El tumor invadía huesos propios de la nariz, septo nasal y hueso maxilar (Fig.5A).

Se observaron además focos de diferenciación sebácea incorporados dentro de la típica estructura tumoral (Fig. 5B).

La paciente cursó un postoperatorio favorable y posteriormente se efectuó radioterapia en la región intervenida. Transcurridos 2 años y medio de la cirugía no presenta en la tomografía axial computarizada de control imágenes que evoquen recidiva tumoral. Persiste epifora debido a la remoción de la vía lagrimal y a la radioterapia postoperatoria.

#### *Comité de ética*

Este trabajo es parte del proyecto “La matriz extracelular y el componente mioepitelial de los tumores epiteliales de glándulas salivales humanas: estudio estructural, histoquímico, inmunohistoquímico y lectinohistoquímico. Su aprobación ética fue obtenida del Comité de Ética del Hospital Nacional de Clínicas. Facultad de Ciencias Médicas. Universidad Nacional de Córdoba. Argentina (Registro 188/14).

#### **Discusión**

En este trabajo presentamos un raro caso de CAQ infiltrativo de cavidad nasal izquierda.

Bhattacharyya describe al cáncer de la cavidad nasal como una entidad clínica poco común<sup>11</sup>. También Aranís y col relatan que los cánceres de las cavidades nasal y paranasales son infrecuentes y con una gran variedad histológica<sup>12</sup>. Por otro lado, el CAQ es un tumor salival maligno de

crecimiento, lento, continuo y destructivo, que se observa raramente en la cavidad nasal<sup>6</sup>.

Como bien se conoce, en cavidades y senos paranasales se localizan glándulas secretoras consideradas por algunos autores glándulas salivales menores debido a su estructura histológica<sup>10</sup>.

Si relacionamos el pronóstico de los tumores salivales malignos con el tipo de glándula, es peor en los que derivan de las glándulas salivales menores que en aquellos de las mayores ya que por la ausencia de cápsula glandular los primeros infiltran con mayor facilidad tejidos blandos y hueso, diseminándose con mayor facilidad lo que complica su abordaje quirúrgico. Estas características se pueden extrapolar a las glándulas de la mucosa nasal y comparar el caso relatado con los que sucede en las glándulas salivales menores<sup>6</sup>.

Este tumor, si bien tiene un desarrollo lento y es de apariencia benigna, su comportamiento biológico se destaca por un patrón metastásico a distancia y las recurrencias locales, con invasión perineural y perivascular<sup>10</sup>.

Se describen en el CAQ tres patrones histológicos: cribiforme, tubular y sólido, relacionados con el pronóstico tumoral. Esta relación tipo histopatológico/pronóstico ha sido bien estudiada por Batsakis, quien afirma que el patrón cribiforme es el de mejor pronóstico<sup>13</sup>.

La biopsia post-operatoria de nuestro caso indicó la presencia de un CAQ con patrón cribiforme con nidos dispersos de sebocitos. Diferenciación sebácea ocurre entre en un 10,5% y 42% de glándulas parótidas normales originadas por metaplasia sebácea según algunos autores o corresponderían a glándulas heterotópicas para otros<sup>14</sup>. También se han descrito sebocitos en una amplia variedad de tumores salivales tales como tumor de Whartin, adenoma de células basales, adenoma pleomórfico, oncocitoma, carcinoma adenoide quístico, carcinomamucoepidermoide, adenocarcinoma de células basales y carcinoma epitelial/mioepitelial<sup>15-16</sup>.

El diagnóstico diferencial del CAQ comprende tres tipos de tumores: 1- aquellos que presentan células ductales y del linaje mioepitelial como el adenoma pleomórfico (ICD-O Code 8940/0); 2- tumores que desarrollan patrones tubulares y cribiformes como el adenocarcinoma polimorfo (ICD-O Code 8525/3) y 3- tumores con morfología celular basaloide

como el adenoma de células basales (ICD-O Code8147/0)<sup>1,9</sup>.

Si bien el CAQ es considerado una lesión radiosensitiva, la mayoría de los pacientes son tratados con resección quirúrgica y radioterapia post-operatoria. Sin embargo, se ha descrito una tasa de recurrencia del 65% en pacientes tratados con cirugía y radioterapia post-operatoria; probablemente relacionada con la invasión perineural<sup>17</sup>.

## Conclusiones

El CAQ tiene un pronóstico variable. Se recomienda su control periódico clínico e imagenológico porque los tumores nasales y paranasales comparados con los de otros sitios de cabeza y cuello se asocian con un peor pronóstico.

## Agradecimientos

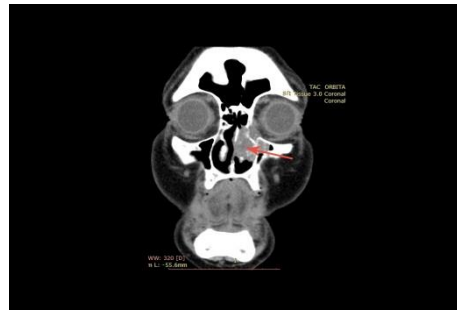Trabajo subsidiado por Resolución 313/2016 de la Secretaría de Ciencia y Tecnología (SECyT) de la Universidad Nacional de Córdoba (Argentina).

*Todos los autores declaran que no existen conflictos potenciales de interés con respecto a la autoría y / o publicación de este artículo.*

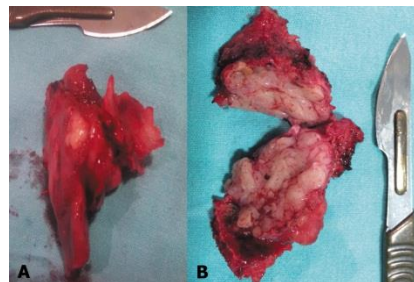
*All authors declare no potential conflicts of interest with respect to the authorship and/or publication of this article*

## Referencias

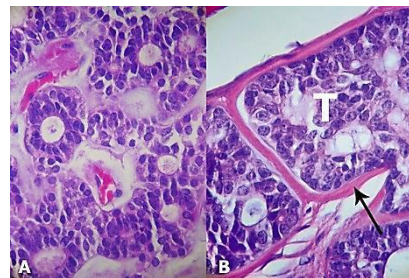
- International Agency for research on cancer (IARC). WHO Classification of head and neck tumours. 4<sup>o</sup> edición. Lyon: El-Naggar AL, Chan JKC, Grandis JR, Takata T, Slootweg PJ editores, 2017.
- Peel RL, Seethala RR. Pathology of salivary glands diseases. En: Meyers En, Ferris RL editores. Salivary glands disorders. Berlín: Springer, 2007: 59-61.
- Coca-Peláez A, Rodrigo JP, Bradley PJ, Vander Poorten VV, Triantafyllou A, Hunt JL, Strojjan P, Rinaldo A, Haight Jr M, Takes RP, Mondin V, Teymoortash A, Thompson LDR, Ferlito A. Adenoid cystic carcinoma of the head and neck. Anupdate. Oral Oncol 2015; 51: 652-61.
- Gill KS, Frattali MA. An unusual presentation of adenoid cystic carcinoma. Case Rep Otolaryngol 2015; <http://dx.doi.org/10.1155/2015/826436>.
- Garg V, Roy S, Khanna KS, Bakshi PS, Chauhan. Adenoid cystic carcinoma of buccal mucosa: a rare case. Indian J Otolaryngol Head Neck Surg 2015; DOI 10.1007/s12070-015-0939-z.
- Avila RE, Samar ME, Corball AG, Fonseca IB, Ferraris RV. Carcinoma adenoide quístico extrasalival. Presentación de un caso. RevEsp Patol 2010; 43: 126-8.
- Yilmaz EB, Ismi O, Oztep S, Kara T, Vayisoglu Y. Nasal septum and sphenoid sinus located adenoid cystic carcinoma. Med Scienc 2017; 6: 133-5.
- Tai S-Y, Chien Ch-Y, Tai Ch-F, Kuo W-R, Huang W-T, Wang L-F. Nasal septum adenoid cystic carcinoma: A case report. Kaohsiung J Med Sci 2007; 23: 426-30.
- Pushpanjali M, NagaSujata D, Bala Subramanyam S, Jyothsna M. Adenoidcystic carcinoma: An unusual presentation. J Oral MaxillofacSurg 2014. DOI 10.4103/0973-029X.140796.
- Ellis GL, Auclair PL. AFIP Atlas of tumor pathology. Series 4 Fascicle 9. Tumors of the salivary glands. Washington DC: Armed Forces Institute of Pathology (AFIP) ed., 2008.
- Bhattacharyya N. Cancer of the nasal cavity. Survival and factors influencing prognosis. Arch Otolaryngol Head Neck Surg 2002; 128: 1079-83.
- Aranís C, Oporto J, Caro J. Cánceres de cavidades para nasales. Rev Otorrinolaringol Cir Cabeza Cuello 2008; 68: 80-90.
- Carrasco Ortiz D, Aldape Barrios B. Adenoid cystic carcinoma of the dorsum of the tongue: presentation of a case. Med Oral Pathol Oral Cir Bucal 2006; 11: 417-20.
- Mariappan MR, Fadare O, Jain D. Sebaceous differentiation in salivary glands. Arch Pathol Lab Med 2004; 128: 245-6.
- Ide F, Kusama K. Sebaceous differentiation in basal cell adenocarcinoma of the submandibular gland. Virchows Arch 2002; 440: 547-8.
- Samar ME, Avila RE, Fonseca I, Ferraris R. Sebaceous epithelial/myoepithelial carcinoma of parotid: Histopathological and immunohistochemical analysis. Int J Odontostomat 2010; 42: 189-96.
- Lupinetti AD, Roberts DB, Williams MD, Kupferman ME, Rosenthal DI, Demonte F, El-Naggar A, Weber RS, Hanna EY. Sinonasal adenoidcystic carcinoma. The M. D. Anderson Centre experience. Cancer 2007; 110: 2726-31.



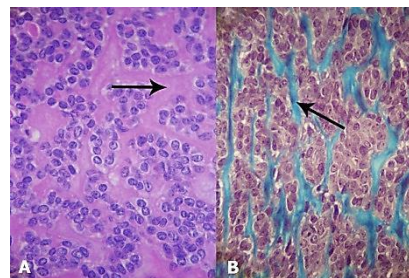
**Figura 1.** Carcinoma adenoide quístico de cavidad nasal izquierda Tomografía axial computarizada. Se señala el tumor (flecha).



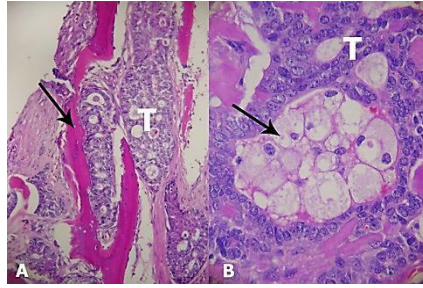
**Figura 2.** Carcinoma adenoide quístico de cavidad nasal izquierda. Resección en bloque de la tumoración. A) Pieza operatoria. B) Pieza operatoria seccionada.



**Figura 3.** Carcinoma adenoide quístico de cavidad nasal izquierda. Estructura histológica. A) Patrón histológico cribiforme. H/E 400x. B) Se señala (flecha) la lámina basal bien desarrollada. Tumor (T). H/E- 400X.



**Figura 4.** Carcinoma adenoide quístico de cavidad nasal izquierda. Estroma tumoral abundante y hialinizado. A): La flecha señala el material hialino fuertemente eosinófilo. H/E. 400x. B) Material hialino coloreado de verde (flecha). Tricrómico de Masson. 400x.



**Figura 5.** Carcinoma adenoide quístico de cavidad nasal izquierda. A) Se señala (flecha) la invasión de estructuras óseas. Tumor (T). H/E- 100X. B) Nidos de sebocitos(flecha). Tumor (T). H/E. 400x.