



Universidad
Nacional
de Córdoba



UNIVERSIDAD NACIONAL DE CÓRDOBA

FACULTAD DE ODONTOLOGÍA

ESCUELA DE POSGRADO

**“CANINOS SUPERIORES RETENIDOS Y SU RELACIÓN CON LA
REABSORCIÓN RADICULAR EN INCISIVOS LATERALES”**

ESPECIALIZANDO:

OD. ROCÍO VILLAFANEZ

DIRECTOR:

SILVINA VILLALBA

CO-DIRECTOR:

MABEL BRUNOTTO

ASESOR CIENTÍFICO:

MARTA RUGANI DE CRAVERO

CÓRDOBA, 2019



Esta obra está bajo una [Licencia Creative Commons Atribución-
NoComercial-CompartirIgual 4.0 Internacional](https://creativecommons.org/licenses/by-nc-sa/4.0/).



UNC

UNIVERSIDAD NACIONAL DE CORDOBA
ESCUELA DE POSGRADO
CARRERA DE ESPECIALIZACION EN ORTODONCIA Y ORTOPEDIA DENTO MAXILO FACIAL



CANINOS SUPERIORES RETENIDOS Y SU RELACIÓN CON LA REABSORCIÓN RADICULAR EN INCISIVOS LATERALES

ESPECIALIZANDO: OD. VILLAFÁÑEZ ROCÍO
DIRECTOR: VILLALBA, SILVINA.
CODIRECTOR: BRUNOTTO, MABEL.
ASESOR CIENTIFICO: RUGANI DE CRAVERO, MARTA.

**RESUMEN:**

El objetivo de este estudio es determinar la prevalencia de retención de caninos superiores, estudiando el área vestibular o palatina y la consecuencia de reabsorción radicular en incisivos laterales superiores adyacentes y sus posibles riesgos con el fin de poner énfasis en el diagnóstico y tratamiento precoz. Se realizó en pacientes que asistieron a la Especialidad de Ortodoncia y Ortopedia Dento Maxilo Facial de la Escuela de Posgrado. Facultad de Odontología. UNC.

Se evaluó la presencia de reabsorción radicular mediante la toma de Cone beam de cada paciente que presenta caninos retenidos. Se espera que los resultados de este proyecto permitan conocer si elementos dentarios retenidos afectan negativamente a dientes sanos para generar una mejora en la práctica clínica.

OBJETIVOS GENERALES

El objetivo general es evaluar la reabsorción de raíces de incisivos laterales y su relación con la retención de caninos superiores; en pacientes niños y adolescentes de la Provincia de Córdoba, que asisten a la Especialidad de Ortodoncia y Ortopedia Dento Maxilo Facial.

OBJETIVOS ESPECIFICOS:

- Determinar la frecuencia de reabsorción de raíces de incisivos laterales superior.
- Determinar la frecuencia de caninos retenidos superiores
- Evaluar la relación entre presencia de reabsorción radicular en incisivos laterales y la retención de caninos superiores; en pacientes niños, adolescentes y adultos, de la Provincia de Córdoba.



INTRODUCCION

GENERALIDADES:

Los caninos son elementos dentarios de suma importancia en el sistema estomatognático, por su lugar en la arcada, debido al esquema de la función oclusal ya que están encargados de realizar el desgarramiento de los alimentos.

De los caninos permanentes, es el maxilar, sin duda, el que tiene una gran importancia tanto estética como funcional. Por la posición de su corona en la curva de la arcada dento-alveolar y su proximidad a la escotadura piriforme, sustenta al mismo tiempo la comisura labial y el ala nasal, evitando de este modo la depresión del labio superior y la acentuación del pliegue nasolabial por lo que su ausencia provoca un gran perjuicio estético

Desde el punto de vista funcional, el canino guía el desplazamiento en lateralidad, coordina la función neuromuscular gracias a los impulsos propioceptivos periodontales, conduce el movimiento de cierre mandibular en relación céntrica, reduce los traumatismos a nivel de la ATM y provoca la disclusión de las superficies oclusales posteriores en los movimientos de lateralidad y protrusión.

El análisis de retención de elementos dentarios que se encuentren en el sector anterior y lateral es sumamente importante, debido a su gran prevalencia y la necesidad de recibir tratamiento ortodóncico oportuno.

Definimos el termino retención como aquellos dientes que una vez llegada la época normal de su erupción, quedan encerrados dentro de los maxilares manteniendo la integridad del saco pericoronario fisiológico. (Sosa Rosales.2003; Yeman.2003) El mismo puede estar rodeado por tejido óseo, lo que llamamos retención intra-ósea, o estar cubierto por la mucosa gingival, retención subgingival (García et al.2009)

La localización de la ubicación de los elementos dentarios retenidos, como ser caninos o elementos supernumerarios de un gran requerimiento clínico para el Ortodoncista, por lo cual puede requerir un método diagnóstico más fiel para su estudio, como ser las tomografías computadas. El canino superior permanente es el segundo elemento más frecuente en quedar impactado, después de los terceros molares mandibulares (Erikson et al 1986).



Varios estudios han demostrado que la prevalencia de caninos impactados es del 1 al 2% (Walker et al. 2005). En un desarrollo normal de la oclusión, los caninos deber ser palpables en el surco vestibular, a la edad de 10 a 11 años, y deben erupcionar a la edad de 12 años en las mujeres y 13 años en varones (Peck et al 1994)

La etiología de los caninos ectópicos se considera poligénica y multifactorial. (Peck et al. 2002). También están vinculados a incisivos laterales ausentes, malformados y con microdónticos (Brin et al.1986)

Un riesgo importante asociado con los caninos retenidos es la reabsorción de dientes adyacentes. Los estudios han demostrado que la reabsorción de los incisivos laterales se produce con mayor frecuencia en las mujeres que en los varones, con una proporción de 12/1 (Erikson et al.1986)

Las reabsorciones radiculares pueden ser difícil de diagnosticar con las radiografías de rutina en la clínica odontológica, las cuales son bidimensionales, especialmente si el canino está localizado en posición palatina o vestibular directa en relación con las raíces de los dientes adyacentes.

Es esencial que las posiciones de los caninos impactados y sus estructuras circundantes estén delineadas con precisión para garantizar un manejo óptimo de la ortodoncia. La introducción de la tomografía computada ha permitido adquirir información tridimensional que puede llevar a una mejora en las tasas de detección de la reabsorción de la raíz. (Walker et al.2005). La Tomografía Computada proporciona un excelente contraste del tejido, eliminando cualquier borrosidad y solapamiento de los dientes adyacentes



ETIOLOGIA:

Dentro de las causas de retención debemos dividir las en causas generales, y causas locales. Los factores generales incluyen; deficiencias endocrinas como ser el hipotiroidismo, deficiencias metabólicas, raquitismo, alteraciones febriles e irradiación y deficiencia de vitamina E. (Aguana et al. 2011)

En cuanto a factores locales, los cuales son los más frecuentes, podemos enumerar:

- Discrepancias de tamaño dental y longitud de arco.
- Retención prolongada o pérdida prematura del canino primario.

- Aberración en la formación de la lámina dental.
- Posición anormal del germen dental (Archer 1978, Moss 1975) (Deddens C y col 2001)
- Presencia de una hendidura alveolar.
- Anquilosis.
- Problemas respiratorios.
- Patologías localizadas como quistes, neoplasias, odontomas, supernumerarios
- Dilaceración de la raíz.
- Origen iatrogénico.
- Condición idiopática, sin causa aparente.
- Ausencia del incisivo lateral maxilar.
- Variación en el tamaño de la raíz del diente.
- Variación en el tiempo de formación radicular.
- Secuencia de erupción anormal.
- Trauma del germen
- Exceso de espacio.
- Cantidad de reabsorción de la raíz del diente primario.
- Forma de arco estrecha
- Herencia.



La importancia de ubicar el canino en la arcada, llevándolo a su posición ideal en el arco dentario se debe a las siguientes razones:

- Oclusión funcional: los caninos son los responsables de centralizar, desocluir y desprogramar. Dicha función está asociada a la posibilidad de respuesta mecanosensitiva periodontal, que se pone de manifiesto durante los movimientos de lateralidad; los contactos excéntricos producen una inmediata disminución de los músculos maseteros y temporal, protegiendo de esta manera la articulación temporomandibular. (De Borjas M y col. 2006)
- Estética: los caninos son los encargados de dar soporte al labio superior debido a la presencia de la eminencia canina.(De Borjas M y col. 2006)
- Contactos interproximales : el buen posicionamiento de los caninos permite obtener una buen punto de contacto entre el incisivo lateral y el primer premolar, proporcionando así protección al periodonto.(Ugalde. 1999)

Los caninos como cualquier elemento que quede retenido, puede ocasionar trastornos de origen mecánico, infeccioso o nervioso (Aguana et al.2011), siendo el más frecuente en la clínica odontológica los trastornos de origen mecánico, como ser; malposición lingual o labial del diente retenido, migración del diente vecino, reabsorción interna, formación de quistes dentígeros, reabsorción radicular interna del elemento retenido como así también de elementos vecinos al mismo.

De allí proviene la importancia de nuestro trabajo de focalizar en la observación de caninos retenidos y la presencia o ausencia de reabsorciones de elementos vecinos, que puedan poner en compromiso su integridad a largo plazo en el arco dentario. De los accidentes mecánicos, creemos que junto con la formación de quistes dentígeros, la reabsorción radicular es uno de los más importantes.

Cabe aclarar que también hay otras secuelas de retención, de origen infeccioso y de origen nervioso, aunque son los menos frecuentes en la clínica odontológica.

También es importante destacar que el tratamiento ortodóncico de pacientes que presentar caninos retenidos, generalmente se producen reabsorciones en los elementos vecinos; un estudio realizado por Linge en 1991(Deddens et al. 2001) reporta que la corrección



ortodóncica de caninos incluidos con un patrón de erupción ectópico, es un factor de riesgo para producir reabsorción apical de los dientes anteriores, la función del sistema de anclaje para ejercer fuerzas extrusivas dirigidas al canino retenido, implica fuerzas intrusivas a los incisivos y de esta manera fuerzas de compresión al ligamento periodontal, estudios previos han asociado a las fuerzas de compresión con reabsorción radicular, ya que la reabsorción tiende a mantenerse activa todo el tiempo de tratamiento.

Un estudio realizado por Erikson en 1988 estimó que el 0,7% de la población estudiada, niños de 10 a 13 años con caninos retenidos, presentaba reabsorción de incisivos permanentes.

La presión que ejercen los elementos dentarios permanentes en erupción es considerada como uno de los factores más importantes en la reabsorción radicular, de esta manera los dientes deciduos son rápidamente reabsorbidos por sus sucesivos permanentes en erupción, mientras que en ausencia, retención o erupción ectópica de los dientes permanentes, causan retención prolongada de los dientes deciduos. (Aguana et al.2011)

Un estudio epidemiológico realizado por Hitoshi en 1984 (Ugalde et al. 1999) demostró que un promedio de 11 pacientes presentaban reabsorción radicular de incisivos centrales, mientras 12 pacientes presentaban reabsorciones en incisivos laterales; encontró que la reabsorción radicular fue más frecuente en mujeres que en hombres en un rango de 10 a 1, siendo la edad promedio de esta reabsorción radicular a los 13.5 años con un rango de los 11 a los 23 años de edad.

En algunos casos los dientes afectados fueron extraídos debido a la extensa pérdida radicular y reemplazados con los caninos retenidos los cuales fueron traccionados ortodóncicamente, en otros casos fueron restaurados protésicamente, otros fueron preservados con la ayuda de un perno de fibra de vidrio y en algunos casos no hubo ningún tratamiento.(Aguana et al.2011).

Los resultados de este estudio pueden indicar que los dientes permanentes son susceptibles a tener reabsorción radicular aún en ausencia de factores sistémicos cuando cierta presión es aplicada a sus raíces, ya que los dientes reabsorbidos nunca padecieron dolor, los pacientes no pudieron detectar esta situación hasta que la extensión del daño fue irreversible.



Ericson y Kuroi en 1986 (Deddens et al. 2001) estimaron que las retenciones son dos veces más frecuentes en mujeres (1.17%) que en hombres (0.51%). De todos los pacientes con caninos superiores retenidos se estima que el 8% de estas retenciones son bilaterales. La incidencia de retención de caninos inferiores es del 0.35%.

De acuerdo a un estudio realizado por Salzaman en 1950 (Deddens C y col 2001) la erupción de los dientes permanentes se lleva a cabo primero en las niñas que en los niños. Los caninos retenidos se encuentran en ambos sexos, pero las anomalías son mayores en las niñas. Posteriormente Alfred Rorher en 1929 (Deddens C y col 2001) mediante un estudio radiográfico observó en 3000 casos que las mujeres presentan mayor presencia de retenciones, principalmente en el lado izquierdo, los caninos retenidos son 20 veces más comunes en el maxilar que en la mandíbula y la posición palatina es tres veces más que la vestibular. □□ Además el cráneo de la mujer es más pequeño y por lo mismo la cara es más chica, por esta razón las mujeres presentan más retenciones que los hombres. (Liceaga C. 1977)

METODOS DIAGNOSTICOS:

Al hablar de métodos de diagnóstico de caninos retenidos debemos dividirlos en, signos y síntomas clínicos, pruebas complementarias, en donde se incluyen las radiografías y actualmente las tomografías Cone Beam.

El diagnóstico clínico requiere de una inspección visual y palpación de la zona, por vestibular y palatino para evidenciar una posible retención; la protuberancia palatina o vestibular y la posición vestibular y distal del incisivo lateral adyacente, causada por la presión de la corona del canino permanente sobre la raíz, lo desvían hacia palatino. Los laterales maxilares se afectan más que los premolares, ya que la mayoría de caninos retenidos están en posición mesioangulada.

Al realizar el examen clínico debemos tener en cuenta los siguientes aspectos (Mariaca, B. 2002):

- Edad del paciente
- Retraso en la erupción del canino permanente

- Permanencia en boca del canino temporario
- Posiciones angulares de los incisivos laterales y primeros premolares permanentes.
- Elevaciones anormales de las mucosas, por palatino o vestibular
- Retraso de la erupción de los caninos, en un paciente mayor de 12 años.
- Retención prolongada de uno o varios caninos deciduos.
- Migración anormal, hacia distal, de un incisivo lateral maxilar.
- Anomalías morfológicas de corona o raíz de los incisivos laterales superiores.
- Protuberancias anormales en el paladar con suficiente espacio en el arco dental.

Dentro de las pruebas complementarias, encontramos las radiografías en odontología las cuales son un elemento auxiliar en la práctica odontológica.

A edades tempranas la eminencia canina no es posible palparla, por lo cual es necesario a la edad de 6 años la toma de una radiografía panorámica de control, para poder evidencia la posición del canino permanente.

Dentro de las pruebas complementarias encontramos:

- Ortopantomografía: radiografía de rutina, la cual nos permite poner en evidencia la existencia o ausencia de un diente incluido y su relación con estructuras vecinas. Permite ubicar el canino en sentido supero inferior y mesiodistal.

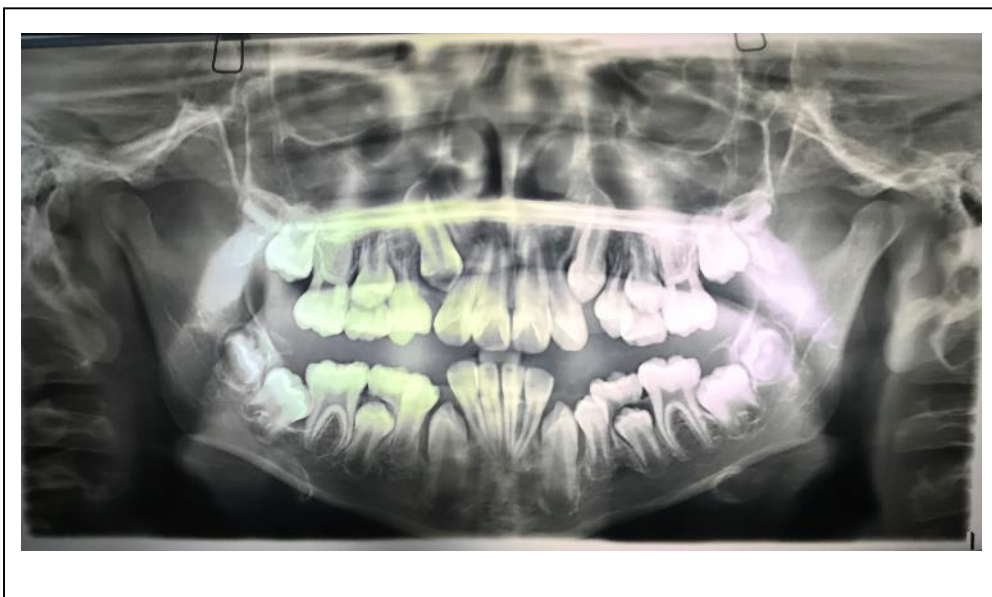


Fig n° :
Ortopantomografía
tomada de historias
clínicas Especialidad
Ortodoncia y Ortopedia
Dento Maxilo Facial,
segunda cohorte.

- Radiografías periapicales: sirven para ver la relación de los caninos con dientes vecinos en sentido mesiodistal. Para evaluar la posición bucolingual se deben tomar dos radiografías de la misma área, cambiando en una la angulación horizontal del cono de mesial a distal. Si se mueve en la misma dirección del cono su posición es lingual, si en la segunda se mueve en la dirección opuesta esta bucal.(Técnica de Clark) (Alcivar.2015)

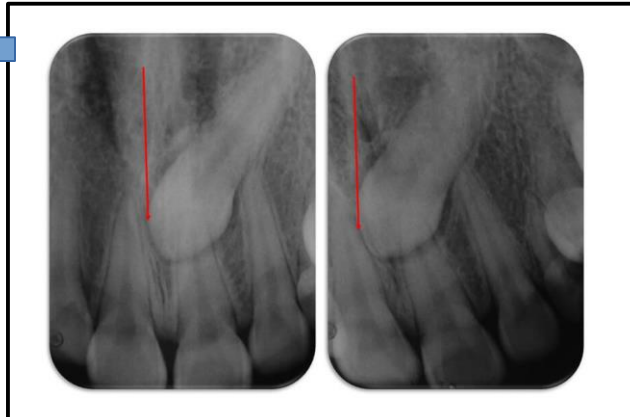


Figura : se observa desplazamiento del canino contrario al desplazamiento distoradial, se concluye en posición palatina del canino. (Martinez, 2017.)

- Radiografías oclusales: determinan la posición bucolingual. Hay limitaciones en esta técnica ya que se observan superposiciones.

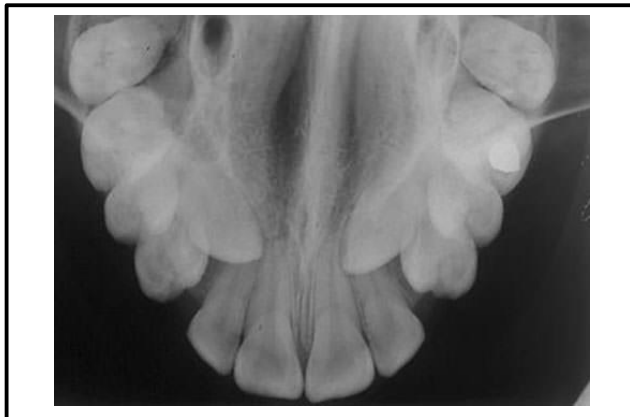

Figura : oclusal superior, se observa caninos superiores en retención palatina. (Gomez, A. 2010)

- Radiografías extraorales: la telerradiografía de perfil ayudan en algunos casos a poder relacionar los caninos retenidos con otras estructuras esqueléticas como como los senos maxilares y el piso nasal. (Uribe et al. 2009)

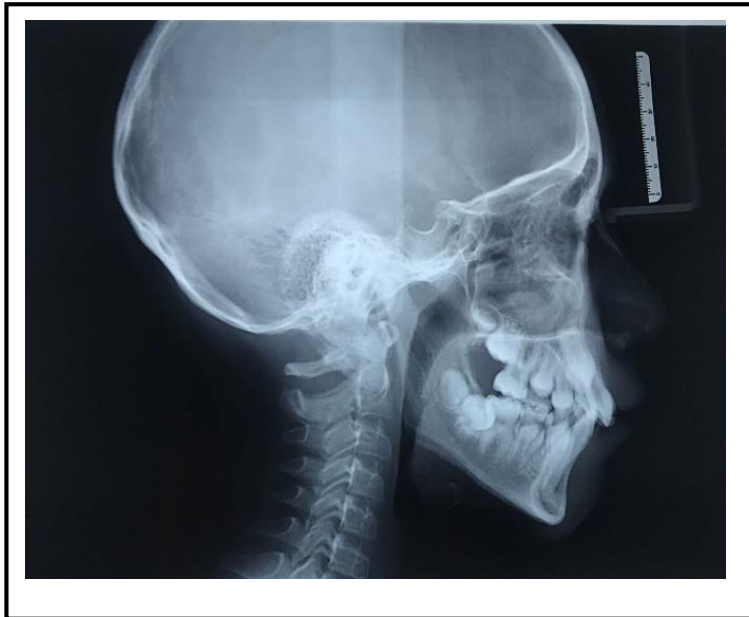

Figura : telerradiografía de perfil tomada de historias clínicas pacientes especialidad OODMF.

- Tomografía computada Cone Beam: es en la actualidad el recurso de diagnóstico más certero para la detección de caninos retenidos, pudiendo así relacionarlos en una dimensión 3D con elementos y estructuras vecinas. Es una técnica de gran resolución que aporta mayor cantidad de información de la que nos puede brindar cualquier técnica convencional; nos permite detectar en forma clara la relación mesiodistal y bucolingual, y así poder detectar posibles daños y decidir cuál es el tratamiento más oportuno en cada caso.

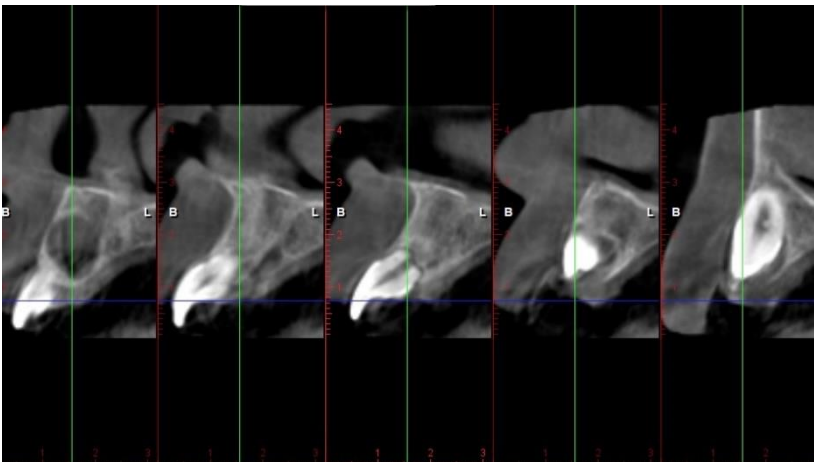


Figura : vista ¿? Corte de implantes. Pacientes

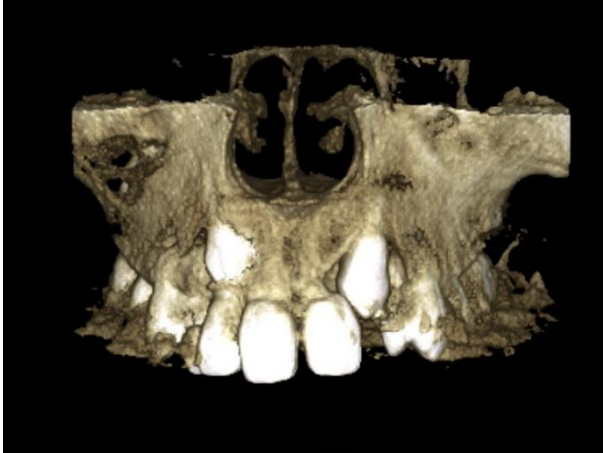

Figura : vista frontal reconstrucción 3D paciente con 13 y 23 retenidos. Imagen tomada de historias clínicas estudiadas.

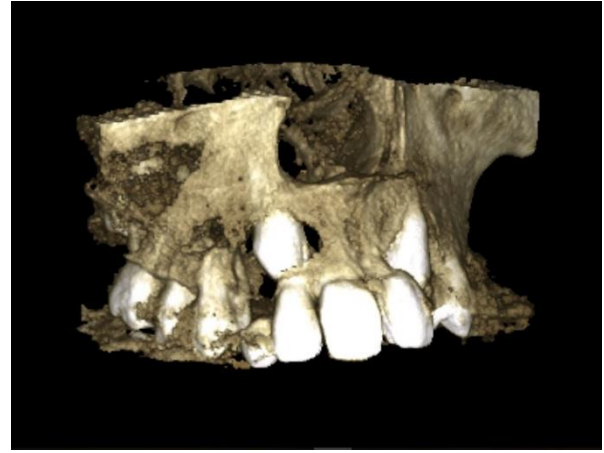

Figura : mismo paciente visto lateral, donde se puede apreciar el grado de reabsorción del incisivo lateral.

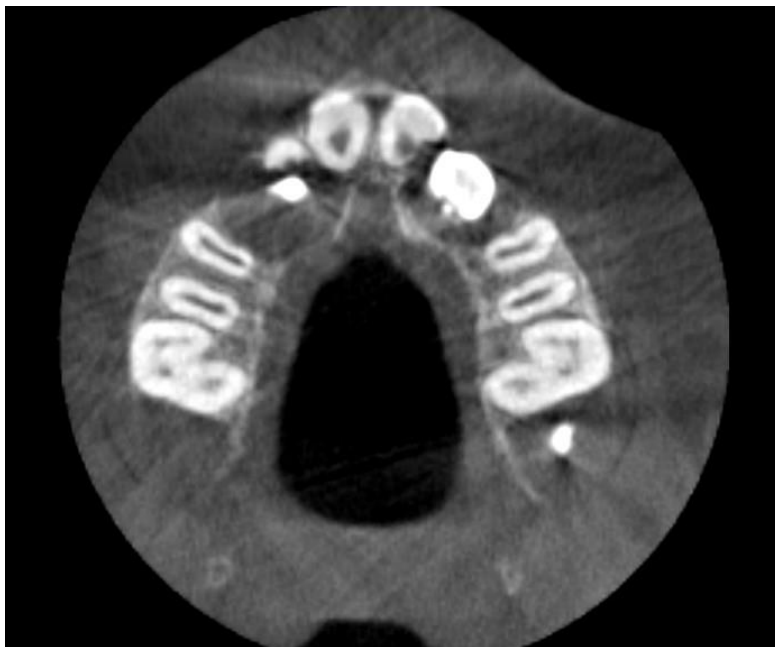

Figura : vista oclusal corte de implantes, donde se aprecia el grado de reabsorción en incisivo lateral y central.



DIAGNOSTICO DE REABSORCION RADICULAR:

La reabsorción radicular es una condición asociada con un proceso fisiológico o patológico, que resulta en una pérdida de dentina, cemento o hueso. Se produce por lesiones e irritaciones del ligamento periodontal y/o de la pulpa dental y puede surgir como secuela de un traumatismo dentario, por elementos dentarios retenidos, luxación traumática, por movimientos ortodónticos, infecciones pulpares crónicas o de las estructuras periodontales. El desarrollo de la reabsorción radicular implica un proceso activo destructivo de los tejidos duros del diente, producido por dentinoclastos y cementoclastos, cuyo resultado es la pérdida de elementos estructurales de dichos tejidos. (Martinez et al. 2003)

La reabsorción radicular se clasifica en: reabsorción interna y externa, ocasionalmente puede ocurrir la combinación de ambas

Este proceso patológico puede avanzar en cortos periodos de tiempo destruyendo al diente en meses o permanecer durante años sin ofrecer sintomatología. La reabsorción se puede diagnosticar en un examen de rutina, el examen clínico y el examen radiográfico siempre son decisivos para identificarlas.

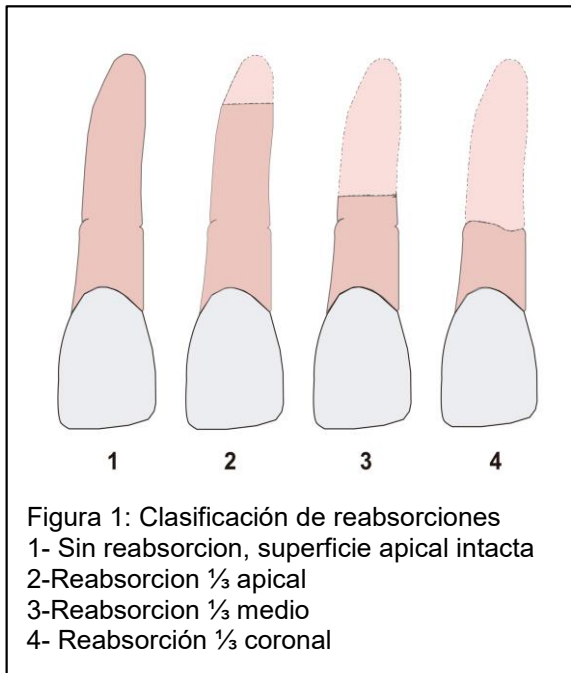
En cualquier caso es imprescindible instaurar la actuación terapéutica precisa desde el momento en que se descubre la patología.

La reabsorción radicular inducida por un canino posicionado ectópicamente, es similar a la inducida por ortodoncia, es decir, ambas cesan cuando se elimina o se detiene el factor que la induce. En el caso de la reabsorción radicular debida a caninos retenida, la misma cesa cuando el canino es distanciado de la raíz del diente afectado, en la cual el proceso reabsortivo se detiene. (Alwyn et al.2018)

En estos casos la proximidad física (menos a 1 mm) sería además el más importante predictor para la reabsorción de raíces dentarias adyacentes a caninos impactados (.Brusveen et al. 2012). Heravi y colaboradores en el año 2016, concluyeron que la desimpactación de los caninos impactados disminuiría la reabsorción radicular, especialmente antes de la alineación completa del arco, a través de la utilización de dispositivos de anclaje temporal para evitar la aplicación de fuerzas recíprocas sobre el arco (Heravi et al.2016).

Para poder determinar y clasificar las reabsorciones en nuestro trabajo se tomó el siguiente criterio:

1. Sin reabsorción: superficie radicular intacta.
2. Reabsorción apical: superficie radicular con $\frac{1}{3}$ de raíz reabsorbida.
3. Reabsorción media: superficie radicular con $\frac{2}{3}$ de raíz reabsorbida.
4. Reabsorción coronal: superficie radicular con más de $\frac{2}{3}$ de raíz reabsorbida.



En el diagnóstico de las reabsorciones radiculares la inclusión de las tomografías computadas; Cone Beam, como complemento en el diagnóstico de caninos retenidos ha sido de gran ayuda, al permitir observar en una vista 3D las raíces de los elementos dentarios. En la actualidad cuando se sospecha que un elemento retenido está produciendo reabsorción radicular del elemento vecino, se opta por un examen complementario como las tomografías para poder decidir el plan de tratamiento a seguir.



MATERIALES Y METODOS:

DISEÑO

Se realizó un estudio retrospectivo de radiografías obtenidas por Cone Beam (n=20), de pacientes que presentaron caninos superiores retenidos de ambos géneros, adultos, adolescentes y niños, que asisten a la especialidad de Ortodoncia y Ortopedia Dento Maxilo Facial de la Universidad Nacional de Córdoba.

Las muestras fueron observadas por tres Ortodoncistas, con un intervalo de 2 días entre cada revisión.

Se evaluó la frecuencia de caninos superiores retenidos y su posición en el maxilar, ya sea vestibular o palatina.

Se determinó la presencia o ausencia de reabsorción radicular en incisivos laterales superiores mediante Cone Beam., considerando la ubicación de la reabsorción de la raíz en relación con el eje largo del diente afectado, clasificada como tercio cervical, medio o apical de la raíz.

MEDICION DE CONE BEAM

Las cine beam fueron tomadas en el servicio de Diagnóstico por Imágenes de la facultad de Odontología, Universidad Nacional de Córdoba, el aparato utilizado fue el Plan Meca Promax 3D, en el cual la proyección del cráneo se realiza en primer lugar empezando por la línea media anterior, y donde una fuente de rayos X y un intensificador de imagen realizan una rotación de 360° alrededor de la cabeza del paciente durante la cual son recogidos datos sin procesar cada 10° de rotación se toma una proyección diferente del cráneo, empezando desde la posición de la línea media anterior. La proyección es capturada por un intensificador de imagen y almacenada en una unidad de disco duro y los dato sin procesar son transformados en vistas axiales (horizontales o paralelas al plano oclusal) las mismas hacen una reconstrucción inicial. Posteriormente, estos cortes son transformados en vistas en otras



direcciones, las cuales incluyen vistas panorámicas a diferentes profundidades y diversas vistas (transversales, axiales, y sagital)

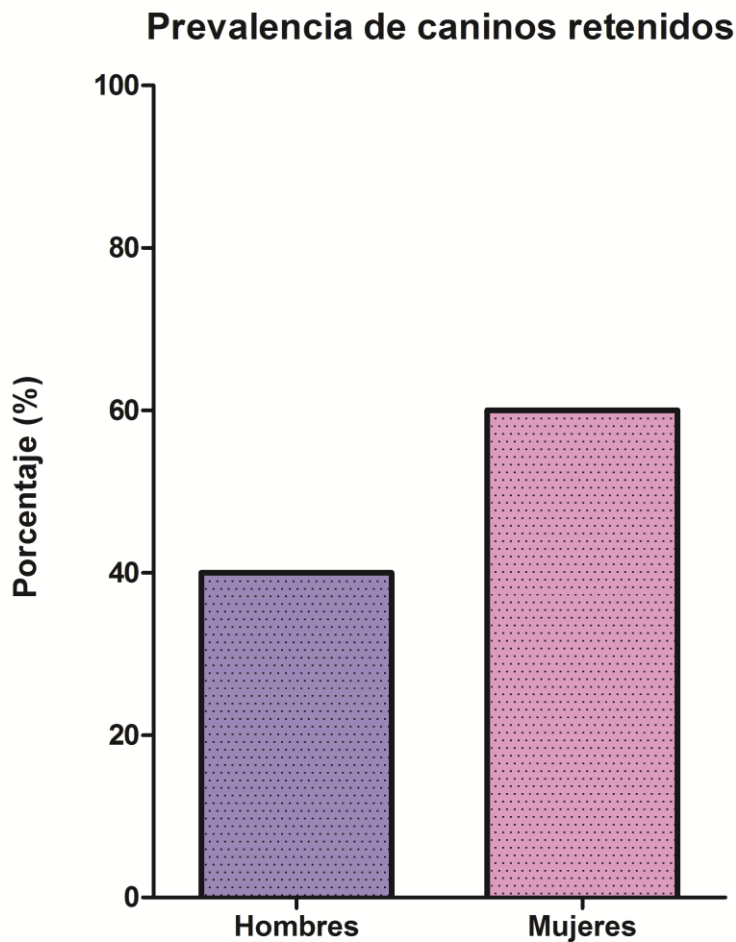
Además, debido a una relación de 1:1 de las imágenes con la realidad, una medida legítima se puede hacer directamente sobre imágenes.

Es por ello que elegimos este método diagnóstico y auxiliar en odontología, para realizar nuestro estudio sobre canino retenido y la relación con la reabsorción radicular en incisivos laterales, ya que es un método certero y exacto, en el cual podemos determinar con precisión la presencia de reabsorción radicular.



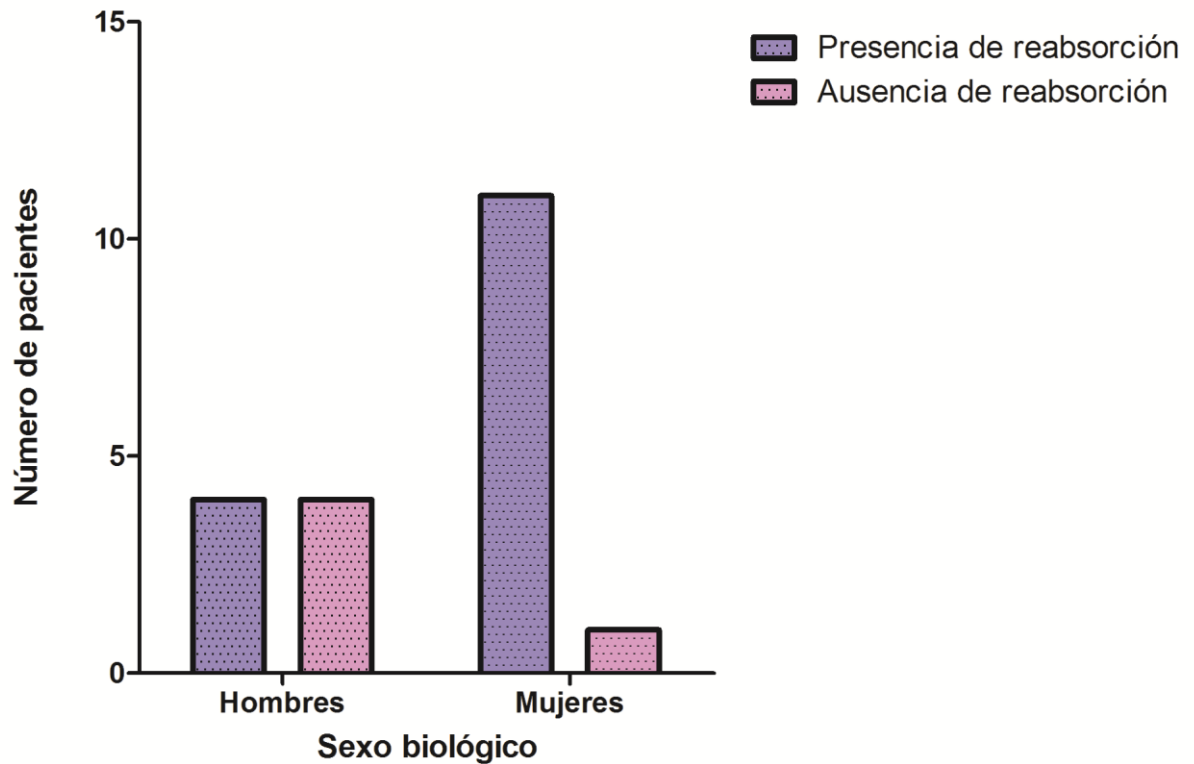
RESULTADOS

De acuerdo a los resultados obtenidos sobre el sexo de los pacientes estudiados con caninos retenidos, nos indican que el 60% de los pacientes con caninos retenidos son de sexo femenino, mientras el 40% corresponde al sexo masculino.



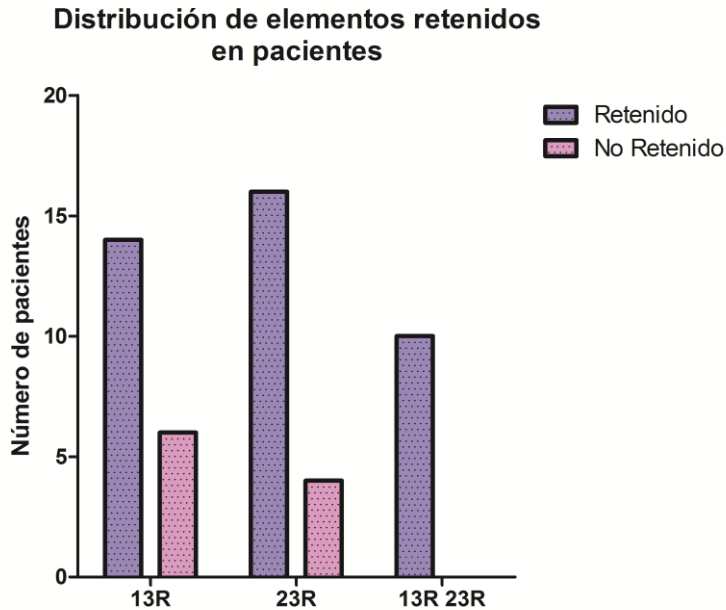
Así mismo se encontró en pacientes mujeres un porcentaje mayor de reabsorción con respecto al sexo masculino, habiendo una asociación significativa entre el sexo y la presencia de reabsorción. (p valor =0,035)

Asociación entre sexo biológico y reabsorción



Con respecto a los pacientes que presentaron reabsorción en incisivos laterales por presencia del canino retenido encontramos que el 75% de los pacientes presentaron algún grado de reabsorción del incisivo lateral. Mientras que el 25% no presentaba reabsorción alguna.

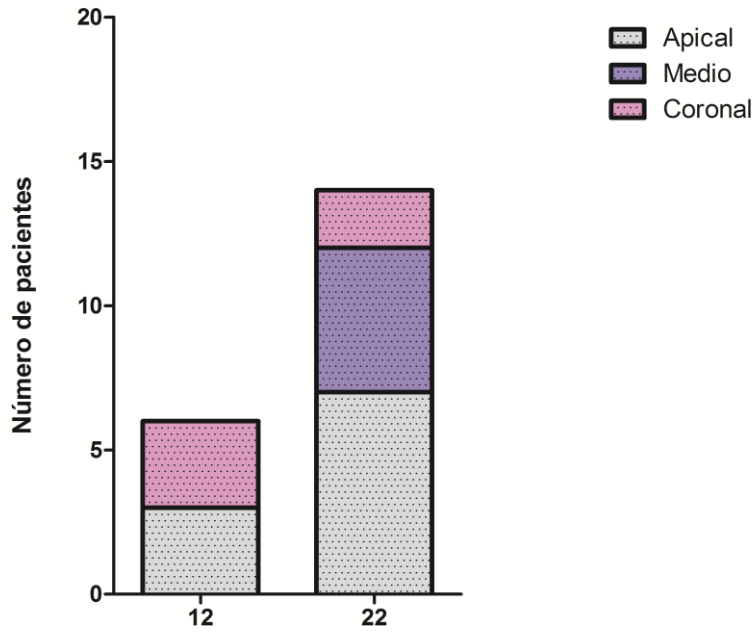
De acuerdo a nuestro estudio pudimos determinar que en mayor frecuencia el elemento retenido es el 23 en un 80%, y en un 50% se encuentran retenidos unilateralmente, y el otro 50% corresponde a retención bilateral.



Teniendo en cuenta la ubicación de la reabsorción radicular, se usó la clasificación propuesta anteriormente en materiales y métodos dividiendo la raíz del elemento dentario en tercio apical, tercio medio y tercio coronal. Se observó que el elemento en donde más comúnmente asentaba la reabsorción radicular es en el elemento 22 en su tercio apical (35%), a su vez se coincide con la frecuencia encontrada para la retención del elemento 23.



Lugar dónde asienta la reabsorción





DISCUSION:

Uno de los problemas más comunes y más preocupantes causados por los caninos retenidos, es las reabsorciones de incisivos laterales.

Un estudio realizado por Erikson y Kurol en el cual se analizaron radiografías panorámicas de pacientes que presentaban caninos retenidos, encontraron que en un 14% de los pacientes estudiados presentaban algún grado de reabsorción radicular de los incisivos laterales. Según nuestro estudio podemos determinar que en un 75% de los pacientes analizados presentaban reabsorción radicular de incisivos laterales, cabe destacar que nuestro trabajo fue realizado con un método diagnóstico más certero como es la Tomografía Computada Cone Beam.

Otro estudio realizado por Erikson y Kurol en el año 2000 (The Angle Orthodontist, (2015). Resorption of Incisors After Ectopic Eruption of Maxillary Canines: A CT Study) según este estudio hubo un 53% de reabsorciones en incisivos laterales cuando se analizó por medio de Cone Beam, mientras que cuando se utilizó en la misma muestra de pacientes, la radiografía panorámica para determinar las reabsorciones radiculares solo se indicaba un 38%. Con esto podemos determinar la especificidad de la técnica radiográfica empleada en nuestro estudio, permitiendo obtener datos certeros en cuanto a reabsorciones.

En el mismo estudio, mencionado anteriormente, los autores no encontraron correlaciones con el sexo de los pacientes estudiados y los resultados, por el contrario, en nuestro estudio se pudo observar que en un 60% de los pacientes sexo femenino presentaron caninos retenidos, mientras el 40% fueron de sexo masculino.

En cuanto a la ubicación de la lesión en nuestro estudio se observaron grandes variaciones, siendo más predominante en el tercio apical y coronal. Por el contrario en el estudio realizado por Erikson y Kurol el sitio más predominante fue en el tercio apical y medio.



CONCLUSIONES:

Podemos concluir con este estudio, que las retenciones se dan más comúnmente en el sexo femenino 60%, mientras que en un 40% se da en hombres. No hubo grandes variaciones con respecto a que el elemento esta en mayor frecuencia retenido, siendo el elemento 13 en un 70% y el elemento 23 en un 80%.

Descatamos la alta prevalencia de reabsorciones radiculares, en un 75% presentaron algún grado de reabsorción del incisivo lateral, siendo el lugar más afectado el tercio apical en un 35%. La incorporación de la tecnología en el diagnóstico por imágenes nos ha ayudado a poder diagnosticar tempranamente reabsorciones radiculares y poder actuar pertinentemente, es el caso de la tomografía Cone Beam que nos demuestra que podemos observar con mayor exactitud las reabsorciones radiculares en comparación con la Radiografía Panorámica.

Es fundamental realizar un correcto y minucioso diagnóstico de pacientes a edad temprana, con lo cual con las herramientas adecuadas podremos idear un plan de tratamiento adecuado evitando complicaciones que perjudiquen la integridad de los demás elementos dentarios, como lo es la reabsorción radicular. Errores en el diagnóstico e interpretación de los caninos con el potencial de retención, pueden llevar a serias mal posiciones dentarias que posteriormente requieran de un tratamiento de ortodoncia prolongado, es por ello que aconsejamos el uso de las tomografías Cone Beam, cuando el caso amerita, para poder diagnosticar con exactitud.

Por todo lo anteriormente expuesto es de suma importancia la detección temprana de los caninos retenidos, para evitar sus consecuencias, reducir el tiempo de tratamiento, la complejidad y el costo



BIBLIOGRAFIA

- Aguana, Karina Cohen, Lucia D. Padrón, Lucia B. 2011. Diagnóstico de Caninos retenidos y su importancia en el tratamiento Ortodóncico
- Aylwin Ramírez J, Saavedra Maureira A, Hidalgo Rivas A, Palma Díaz E. Pronóstico en ortodoncia de incisivos con reabsorción radicular por caninos impactados: Revisión bibliográfica. 2018; 34 (1): 11-17.
- Brin I, Becker A, Shalhav M. Position of the maxillary permanent canine in relation to anomalous or missing lateral incisors: a population study. Eur J Orthod. 1986;8:12-
- Brusveen E, Brudvik P, Bøe O, Mavragani M. Apical root resorption of incisors after orthodontic treatment of impacted maxillary canines: a radiographic study. Am J Orthod Dentofacial Orthop 2012; 141(4):4 27-435
- De Borjas M y col. Canino superior retenido: su recuperación ortodóncica-quirúrgica. Revista Ateneo Argentino de Odontología (RAAO) 2006; vol XLV N° 3: 32-38.
- Deddens C y col. Prevalencia de caninos superiores retenidos en pacientes mexicanos mayores de 14 años de la Facultad de Odontología de la Universidad Tecnológica de México. Revista ADM 2001; vol LVIII N° 4: 138-142.
- Ericson S, Kurol J. Longitudinal study and analysis of clinical supervision of maxillary canine eruption. Commun Dent Oral Epidemiol. 1986;14:172-176.
- Hurme VO. Ranges of normalcy in the eruption of permanent teeth. J Dent Child. 1949;16:11-15.
- Mariaca B, Paola. Diagnostico y tratamiento temprano de Malposición intralveolar de caninos permanentes. Rev Fac Odont Univ Ant, 2002; 13 (2): 21 – 29
- Martínez Lozano MA, Forner Navarro L, Sánchez Cortés JL. Consideraciones clínicas sobre la resorción radicular externa por impactación dentaria. Av. Odontoestomato/ 2003; 19-1: 29-33



Peck S, Peck L, Kataja M. Concomitant occurrence of canine malposition and tooth agenesis: evidence of orofacial genetic fields. *Am J Orthod Dentofacial Orthop.* 2002;122:657-660.

Peck S, Peck L, Kataja M. The palatally displaced canine as a dental anomaly of genetic origin. *Angle Orthod.* 1994;64:249- 256.

Ugalde MFJ y col. Prevalencia de retenciones de caninos en pacientes tratados en la clínica de ortodoncia de UNITEC. *Revista ADM* 1999; vol LVI N° 2: 49-58

Uribe, G., & Restrepo, A. *Ortodoncia Teoría y Clinica.* Bogotá: Segunda Edicion. 2009

Walker L, Enciso R, Mah J. Three-dimensional localization of maxillary canines with cone-beam computed tomography. *Am J Orthod Dentofacial Orthop.* 2005;128:418-423.