



ATLAS DE HISTOLOGIA HUMANA

SAMAR ME, AVILA RE, FERNANDEZ JE

Samar, María Elena

Atlas de histología humana / María Elena Samar ; Rodolfo Esteban Avila ; Javier Elías Fernández ; editado por María Elena Samar. - 1a ed ilustrada. - Córdoba : María Elena Samar, 2019.

DVD-ROM, PDF

ISBN 978-987-86-0757-3

1. Histología. I. Avila, Rodolfo Esteban. II. Fernández, Javier Elías. III.

Título.

CDD 611.018

María Elena Samar

Dra. en Medicina y Cirugía. Magister en Salud Materno-Infantil. Docente Universitaria en Odontología. Docente Universitaria en Medicina. Investigadora Categoría 1. Profesora Titular Plenaria de Histología y Embriología. Facultad de Odontología. Universidad Nacional de Córdoba. Docente y miembro fundador de la Cátedra Santiago Ramón y Cajal. Universidad de Ciencias Médicas de La Habana. Miembro del Comité de Expertos en Terminología Histológica (Simposio Ibero-latinoamericano de Terminología -SILAT-. Asociación Panamericana de Anatomía). Miembro fundador de la Academia Panamericana de Anatomía. Ex Vice-presidente del Capítulo Anatomía y Biología del Desarrollo. Asociación Argentina de Anatomía Clínica. Representante por Argentina en la Academia Panamericana de Historia de la Medicina. Miembro de la Asociación Panamericana de Anatomía y de la Sociedad Cubana de Ciencias Morfológicas. Miembro honorario permanente de la Sociedad de Ciencias Morfológicas de Corrientes. Miembro de la Sociedad Internacional de Anatomía Digital bajo los auspicios de la Cátedra UNESCO de París.



Rodolfo Esteban Avila



Dr. en Medicina y Cirugía. Magister en Gerencia y Administración de Servicios de Salud. Magister en Bioética. Docente Universitario en Medicina. Investigador Categoría 1. Profesor Asociado de Biología Celular, Histología y Embriología. Facultad de Ciencias Médicas. Universidad Nacional de Córdoba. Docente y miembro fundador de la Cátedra Santiago Ramón y Cajal. Universidad de Ciencias Médicas de La Habana. Cuba. Miembro del Comité de Expertos en Terminología Embriológica. (Simposio Iberolatinoamericano de Terminología - SILAT-. Asociación Panamericana de Anatomía). Miembro de la Asociación Panamericana de Anatomía. Miembro fundador de la Academia Panamericana de Anatomía. Ex Presidente del Capítulo Anatomía y Biología del Desarrollo. Asociación Argentina de Anatomía Clínica. Miembro honorario permanente de la Sociedad de Ciencias Morfológicas de Corrientes. Miembro de la Sociedad Internacional de Anatomía Digital bajo los auspicios de la Cátedra UNESCO de París.



Javier Elías Fernández

Dr. en Odontología. Especialista en Diagnóstico por Imágenes del área Buco-Maxilo-Facial. Docente Universitario en Odontología. Investigador Categoría 4. Profesor Asistente de Histología y Embriología. Facultad de Odontología. Universidad Nacional de Córdoba. Profesor Asistente de Diagnóstico por Imágenes. Facultad de Odontología. Universidad Nacional de Córdoba. Especialista del Servicio de Diagnóstico por Imágenes de la Facultad de Odontología. Universidad Nacional de Córdoba. Miembro del Centro de Bioseguridad de la Facultad de Odontología. Universidad Nacional de Córdoba. Miembro de la Asociación Argentina de Diagnóstico por Imágenes Maxilofacial (AADIMAX) y de la Asociación Argentina de Radiología Forense.

COAUTORES

ARRIAGA Adriana

FONSECA Ismael Bernardo

GOMEZ ROSSO María Araceli

PAGANI Marcelo Fabián

QUINTEROS Ada de las Mercedes

Fundamentación de las prácticas virtuales

La fuente de información de la Histología es la imagen por lo cual su enseñanza se apoya en el uso del microscopio y en la observación de preparaciones e imágenes histológicas.

Conocer la estructura microscópica normal por parte del estudiante de Odontología y Medicina es esencial para poder identificar el aspecto histofisiológico anormal y, cómo procesos fisiológicos y bioquímicos anormales dan lugar a la aparición de enfermedades.

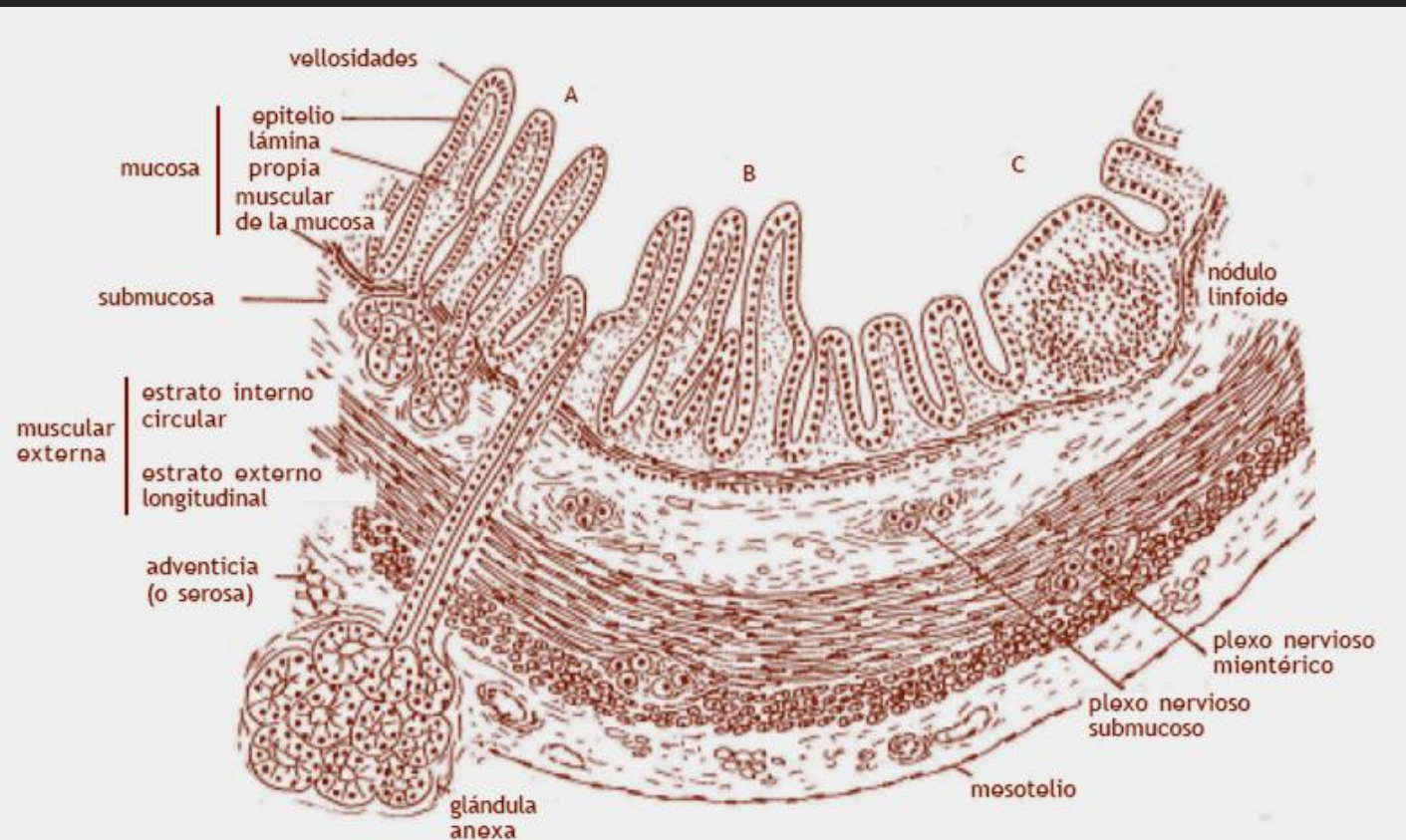
Actualmente, a la enseñanza de la Histología el desarrollo tecnológico le aportó las computadoras, especialmente para el autoaprendizaje y la autoevaluación.

Basándonos en estos conceptos hemos incorporado estas prácticas virtuales para enriquecer su enseñanza, hacerla más atractiva y fomentar el autoaprendizaje y permitir además, que el estudiante observe las preparaciones histológicas sin condicionamientos de tiempo y lugar.

Los esquemas de este Atlas fueron tomados de: Samar y col:
Histología humana clínicamente orientada: Tejidos y sistemas.
5º edición. Samar ediciones. Córdoba. 2016.
ISBN 978-987-42-0787-6.

SISTEMA DIGESTIVO

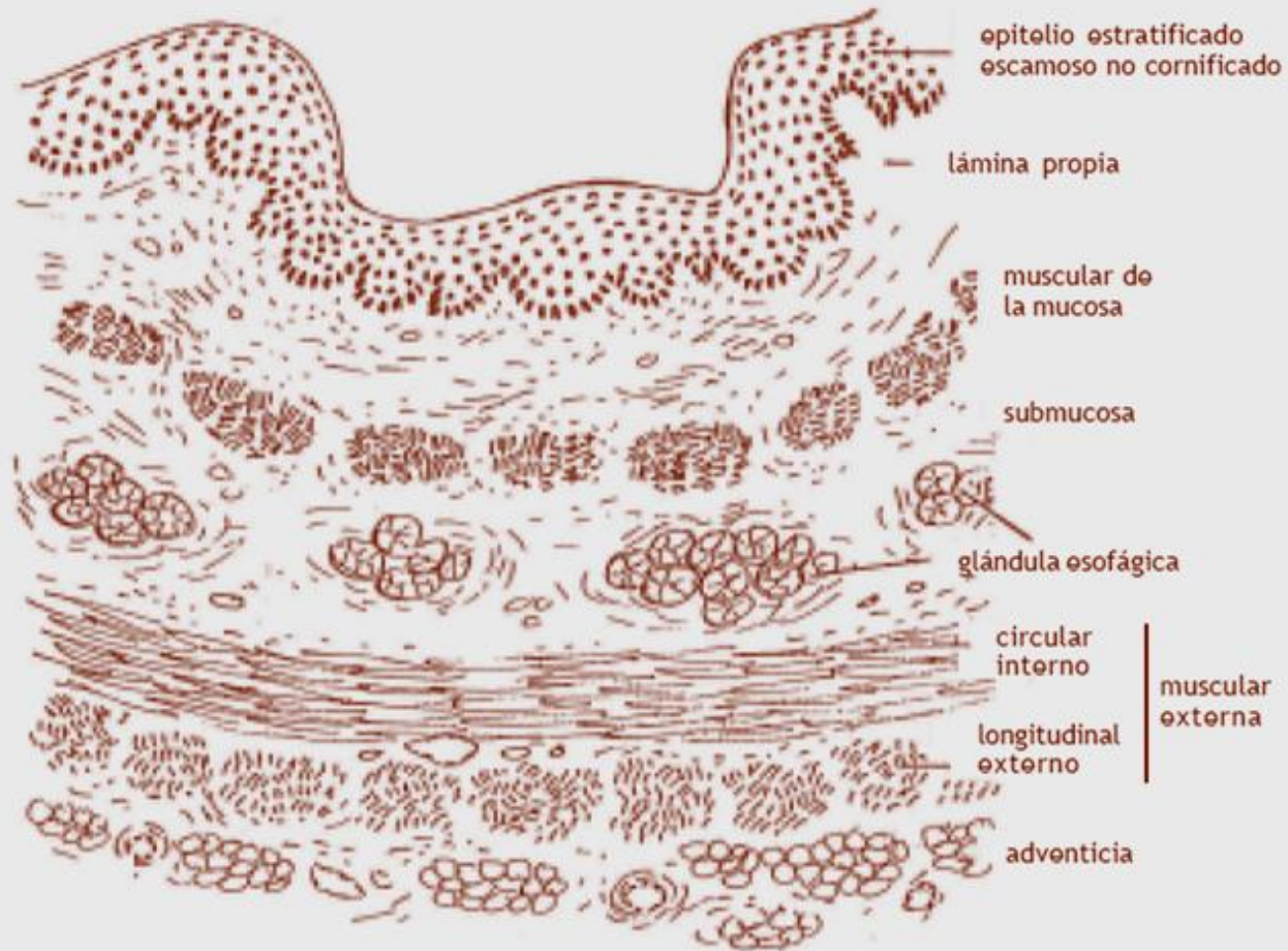
CANAL DIGESTIVO Y GLANDULAS ANEXAS



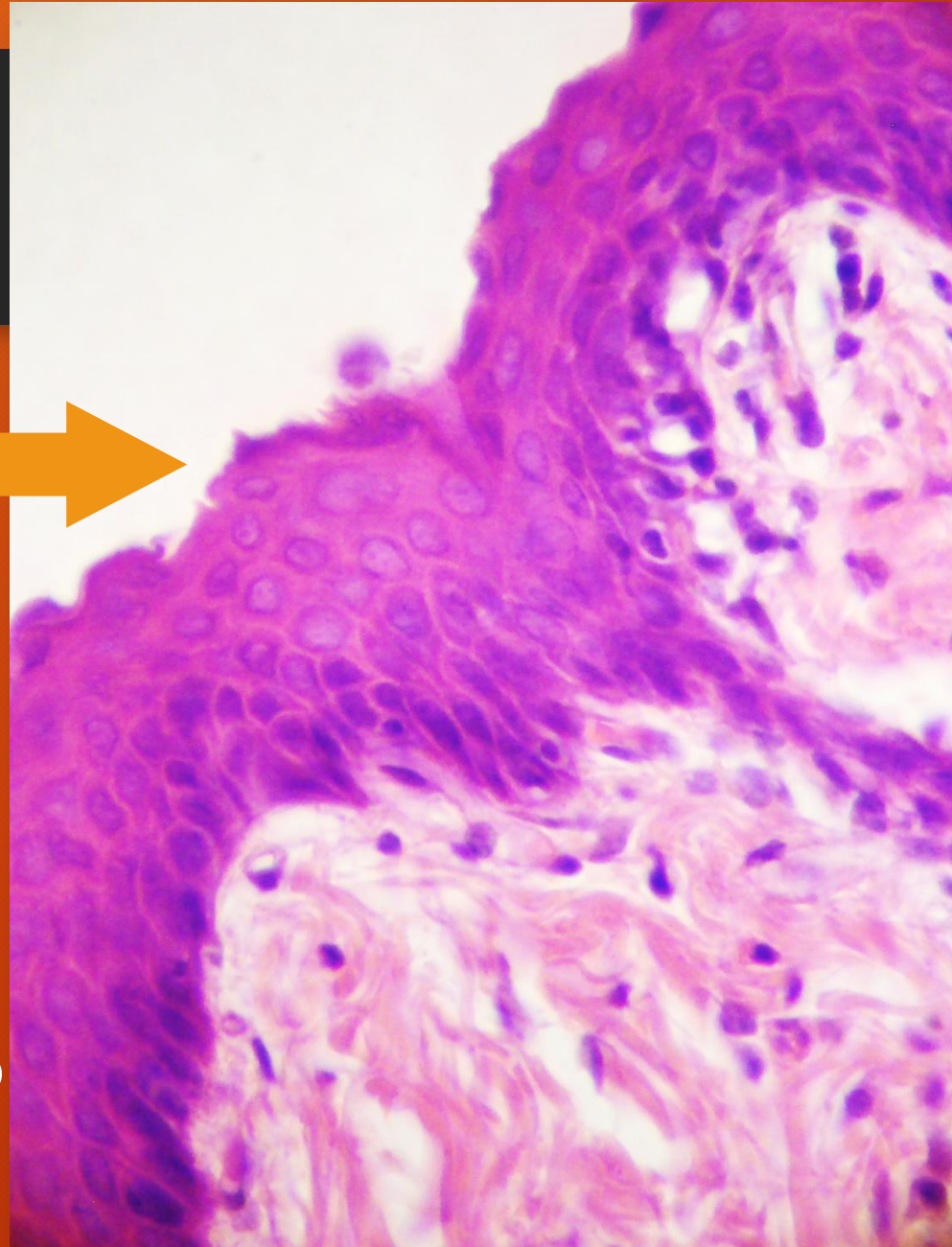
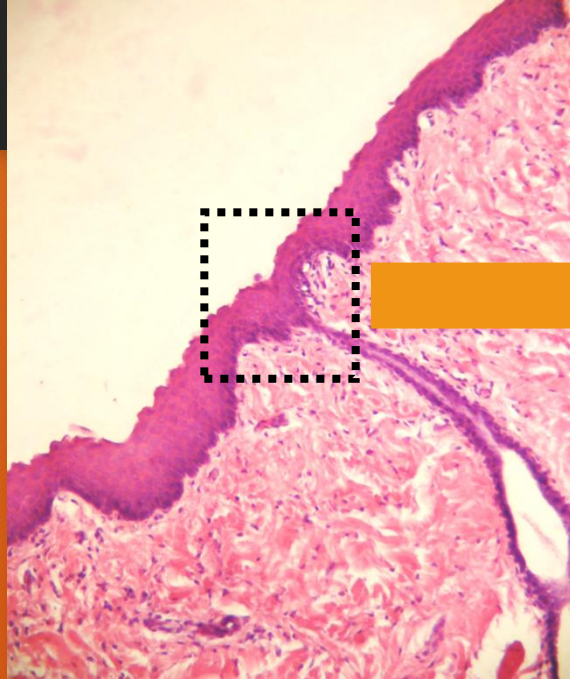
Organización histológica de la pared del canal digestivo

Se representan esquemáticamente las regiones: A: duodeno; B: yeyuno-ileón; C: intestino grueso

ESOFAGO



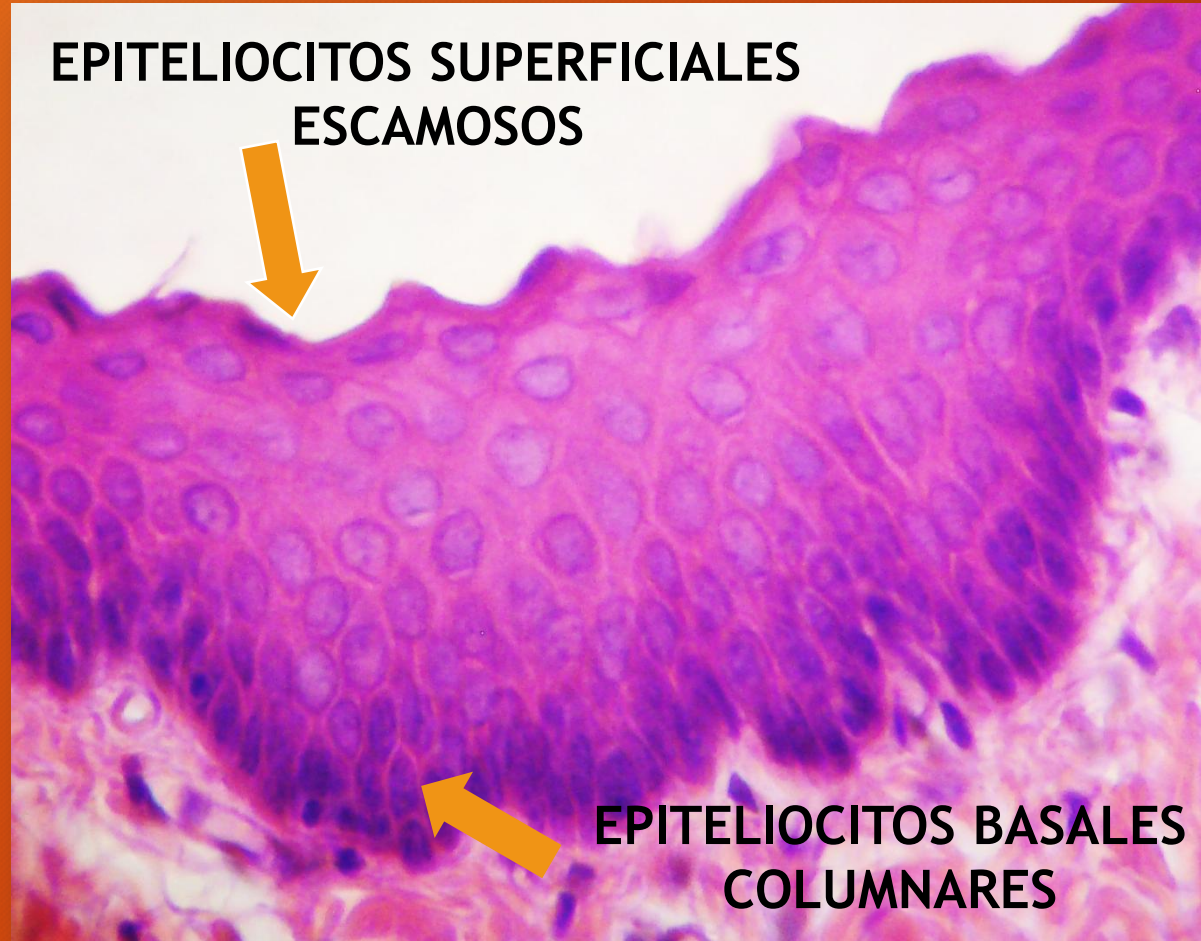
ESOFAGO



H/E

Epitelio estratificado escamoso
sin cornificación

ESOFAGO

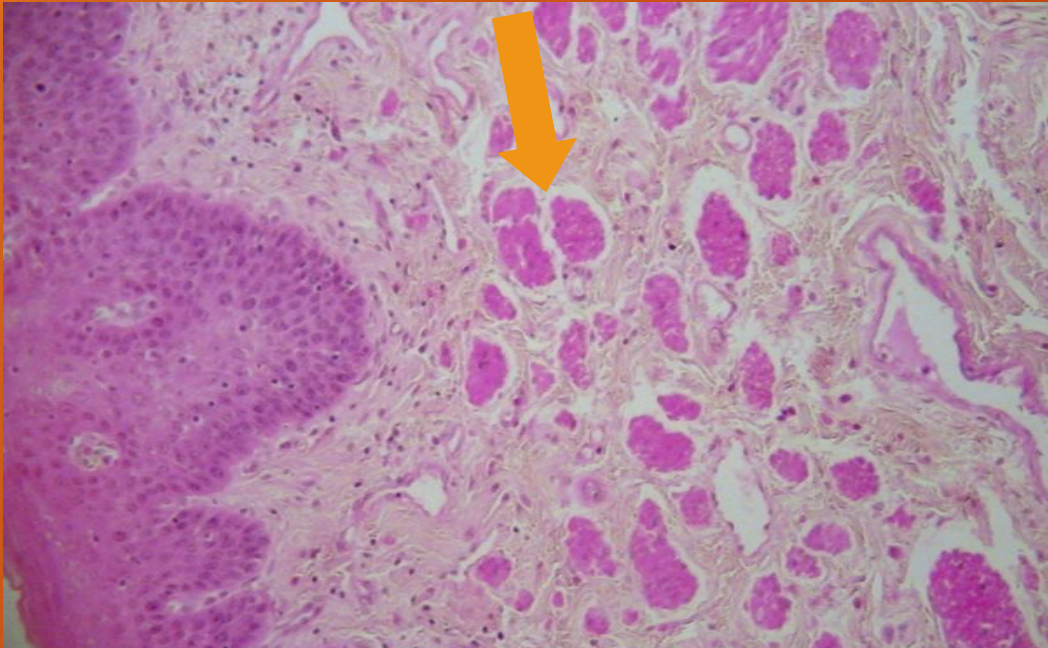


Epitelio estratificado
escamoso
sin cornificación

H/E

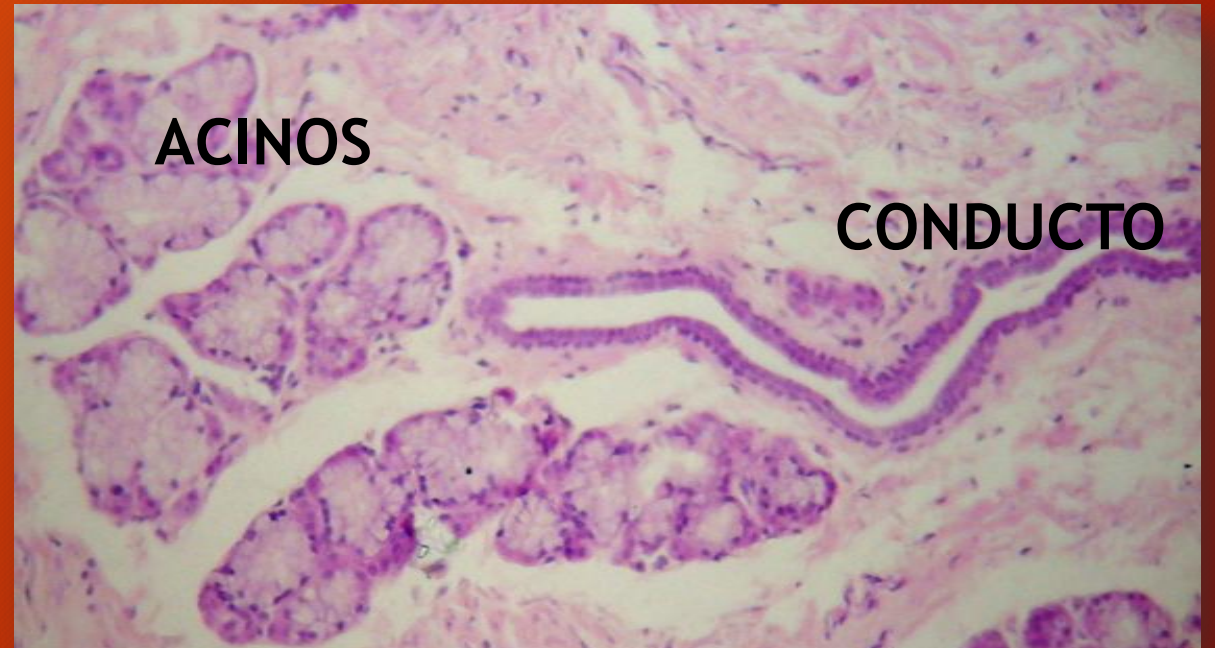ESOFAGO

Lámina muscular de la mucosa



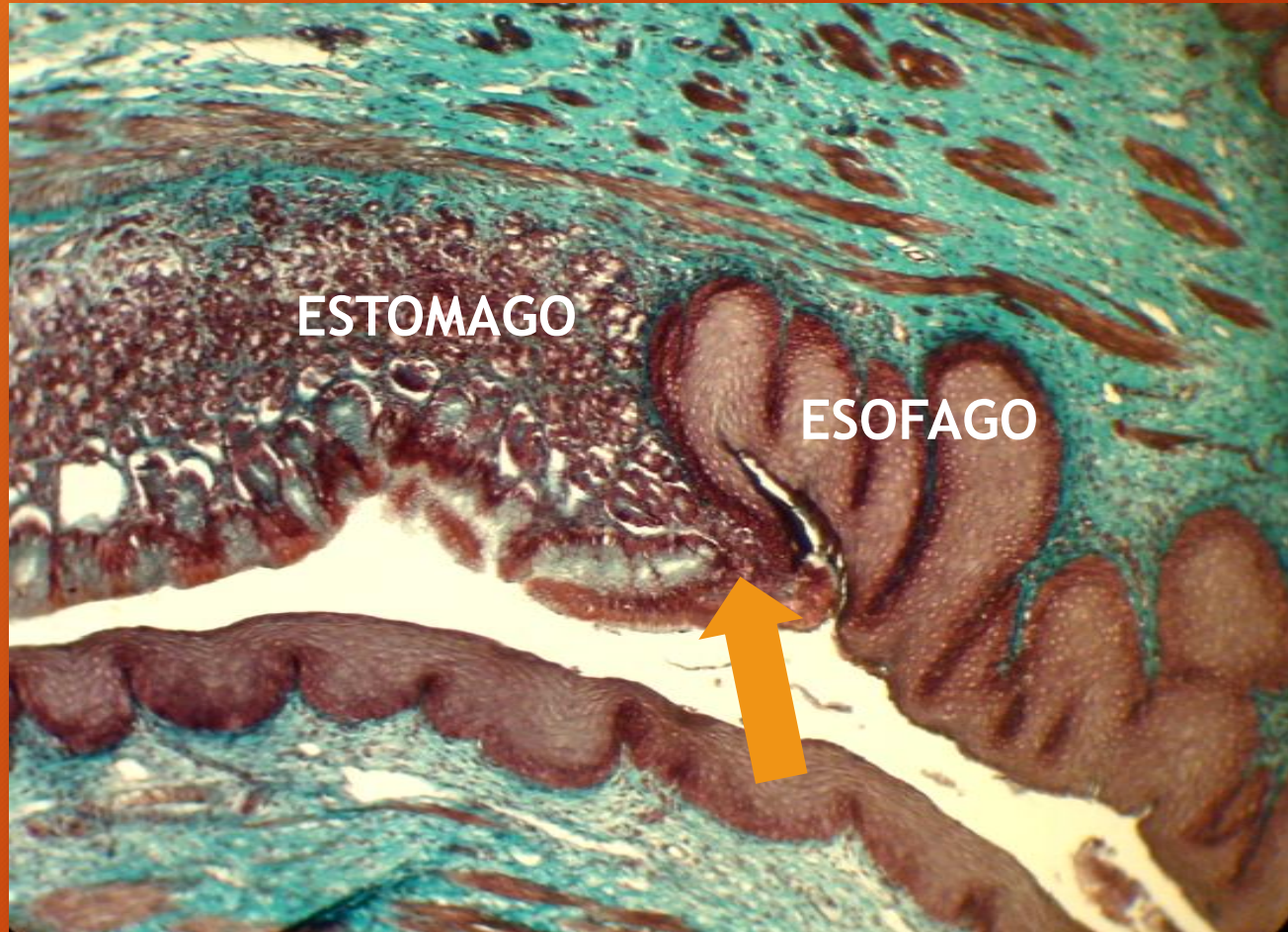
H/E

Glándulas esofágicas mucosas



H/E

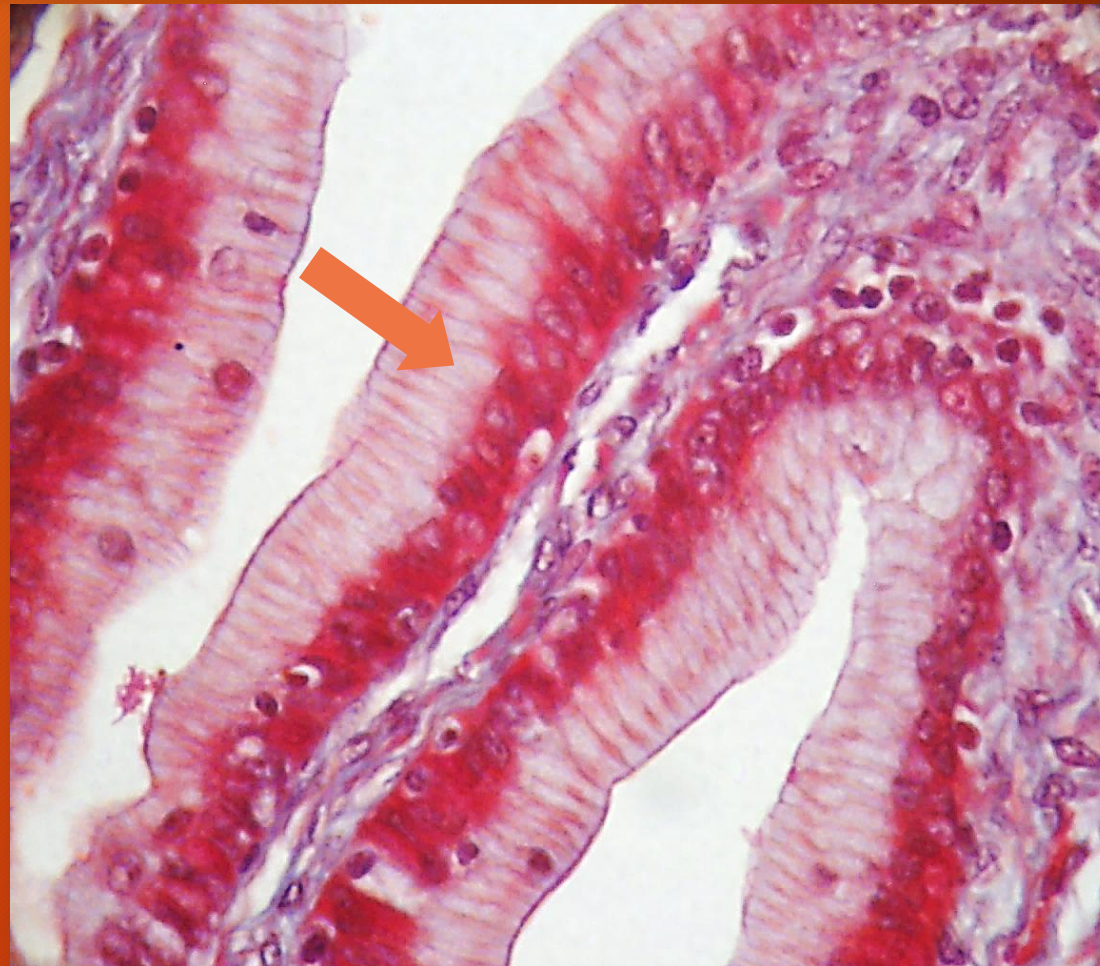
UNION GASTROESOFAGICA



TRICROMICO DE MALLORY

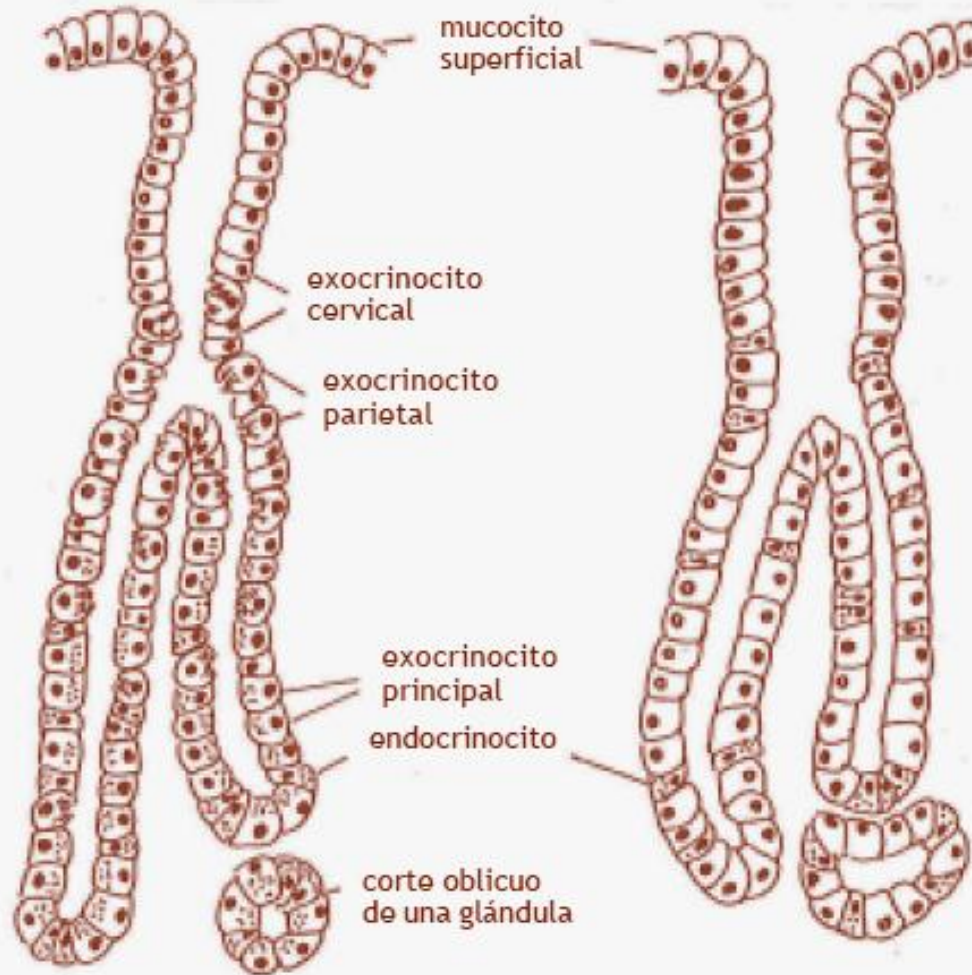
ESTOMAGO

EPITELIO SUPERFICIAL
SIMPLE COLUMNAR
MUCOSECRETOR
(mucocitos)



TRICROMICO
DE MASSON

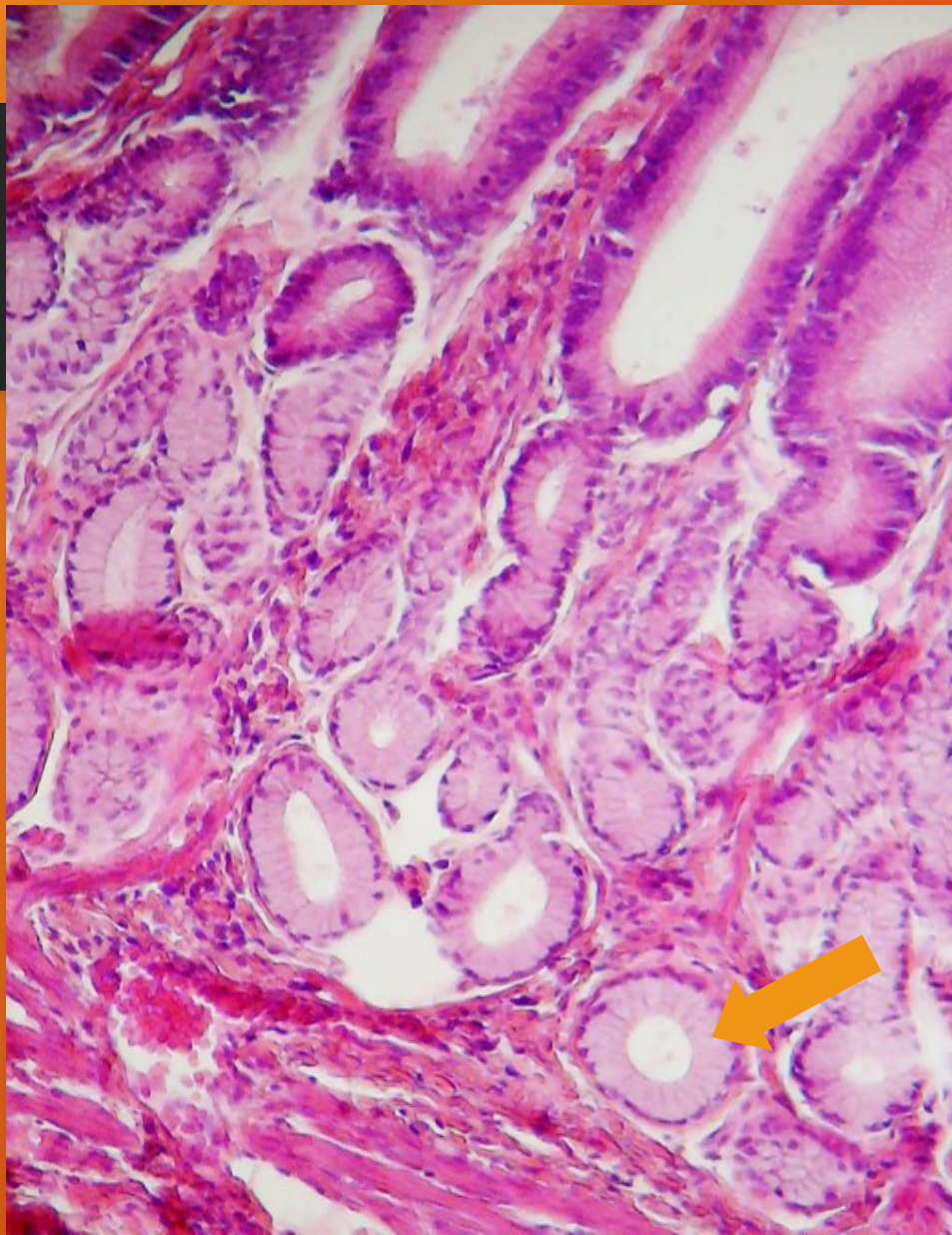
ESTOMAGO



Glándula gástrica
propia
(fondo y cuerpo)

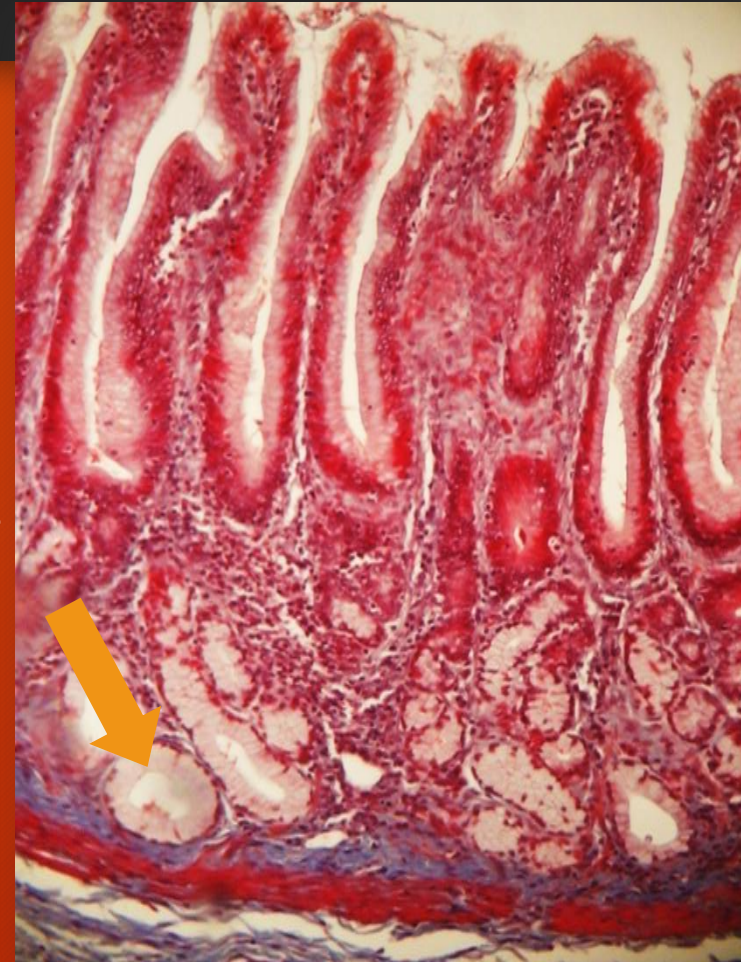Glándula cardinal
o pilórica

ESTOMAGO



H/E

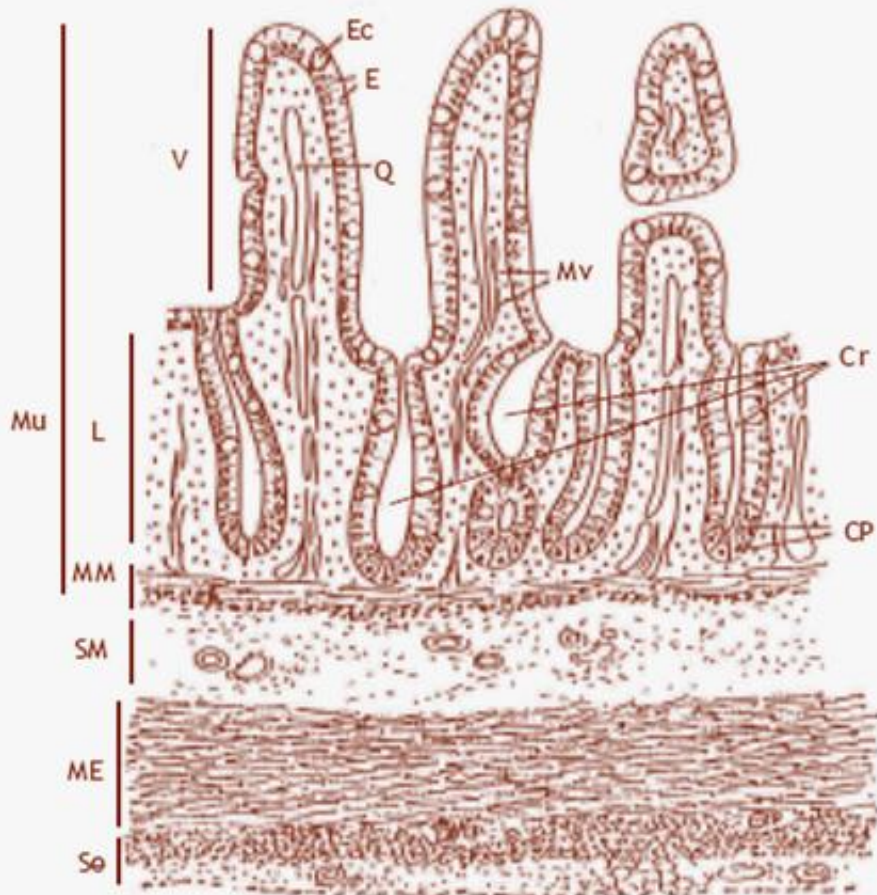
EXOCRINOCITOS
MUCOSOS
(mucocitos)



TRICROMICO
DE MASSON

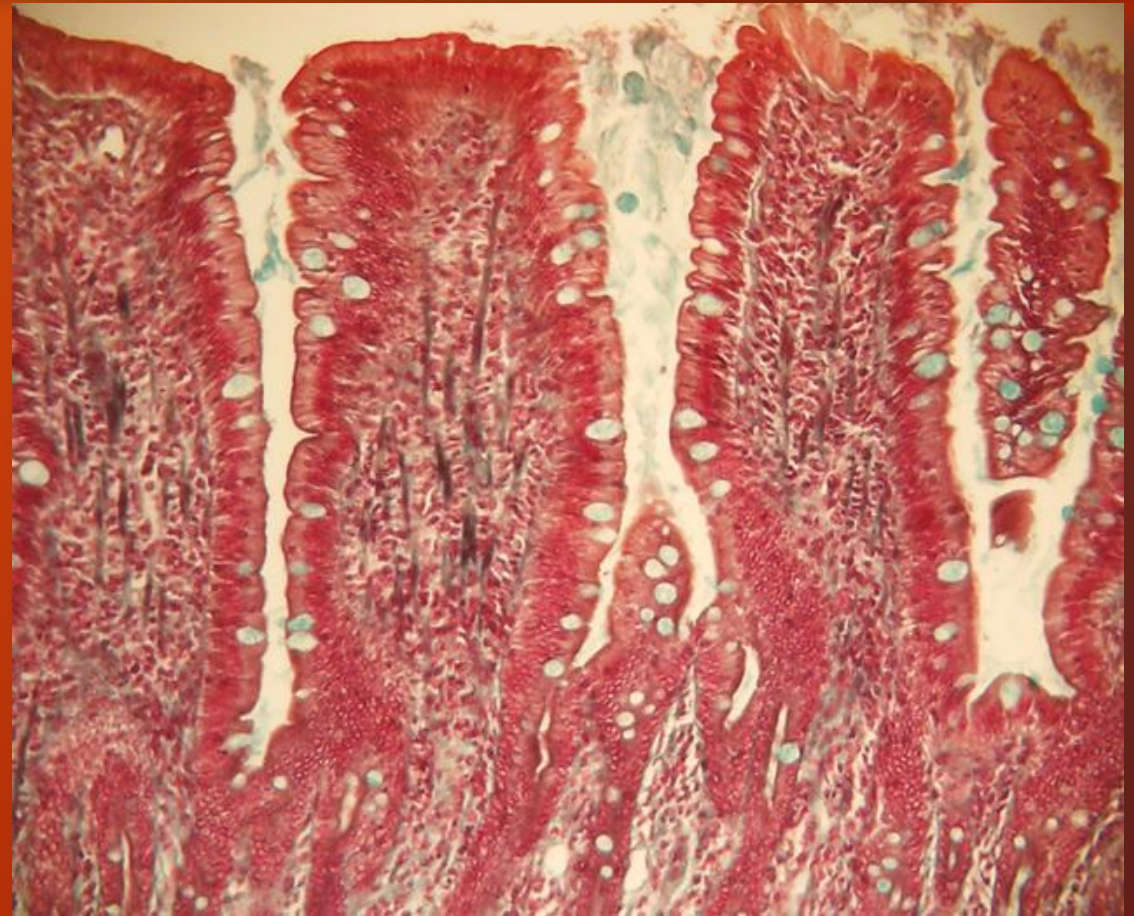
Glándulas pilóricas

INTESTINO DELGADO. Yeyuno / íleon



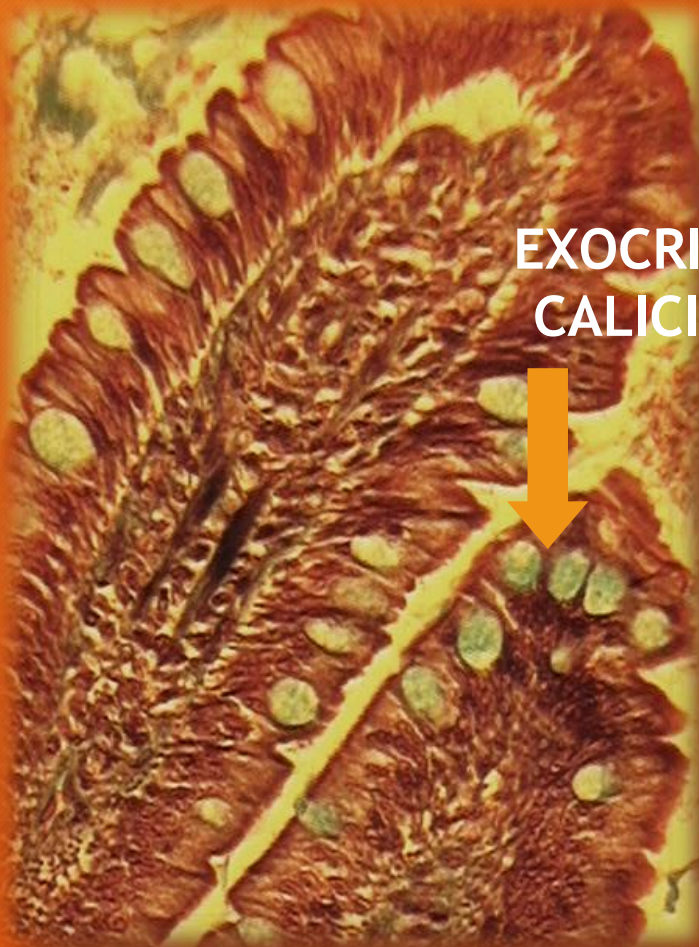Estructura histológica de la pared del intestino delgado (región yeyuno-íleon)

Mu: mucosa; L: lámina propia; MM: muscular de la mucosa;
ME: muscular; Se: serosa; V: vellosidad;
Ec: exocrinocito caliciforme; E: enterocito; Q: quilífero;
Mv: mioцитo liso de la vellosidad; Cr: cripta intestinal;
CP: células de Paneth

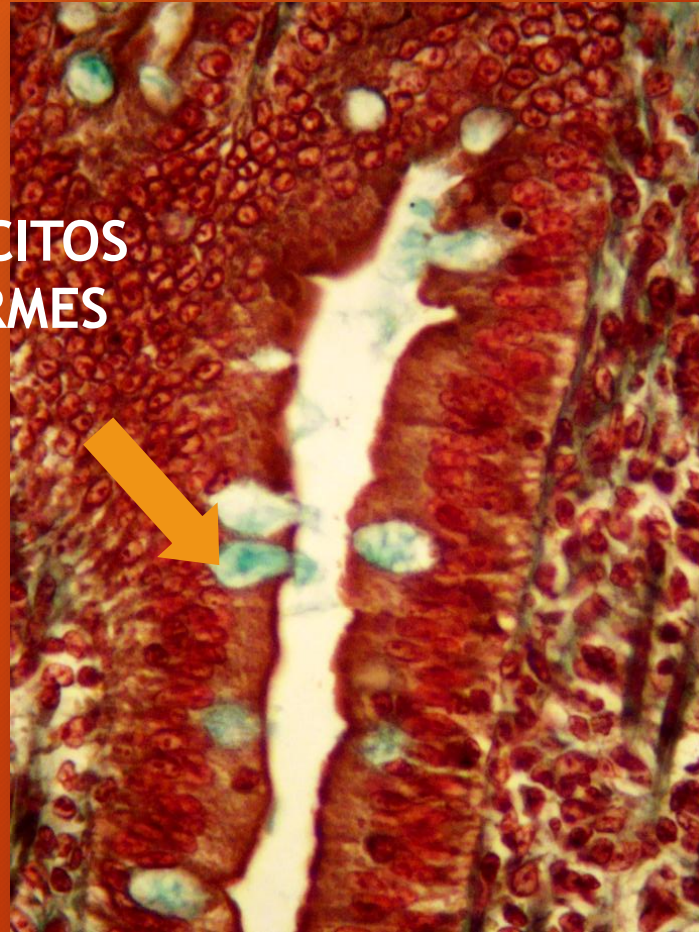


TRICROMICO DE MALLORY

INTESTINO DELGADO. Yeyuno/íleon



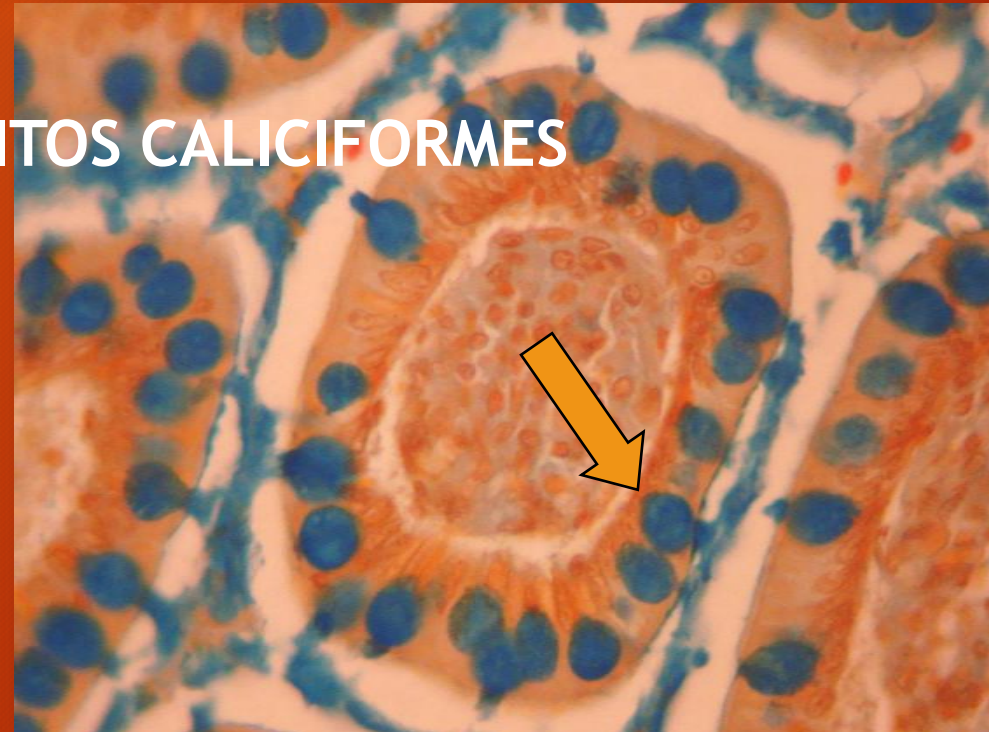
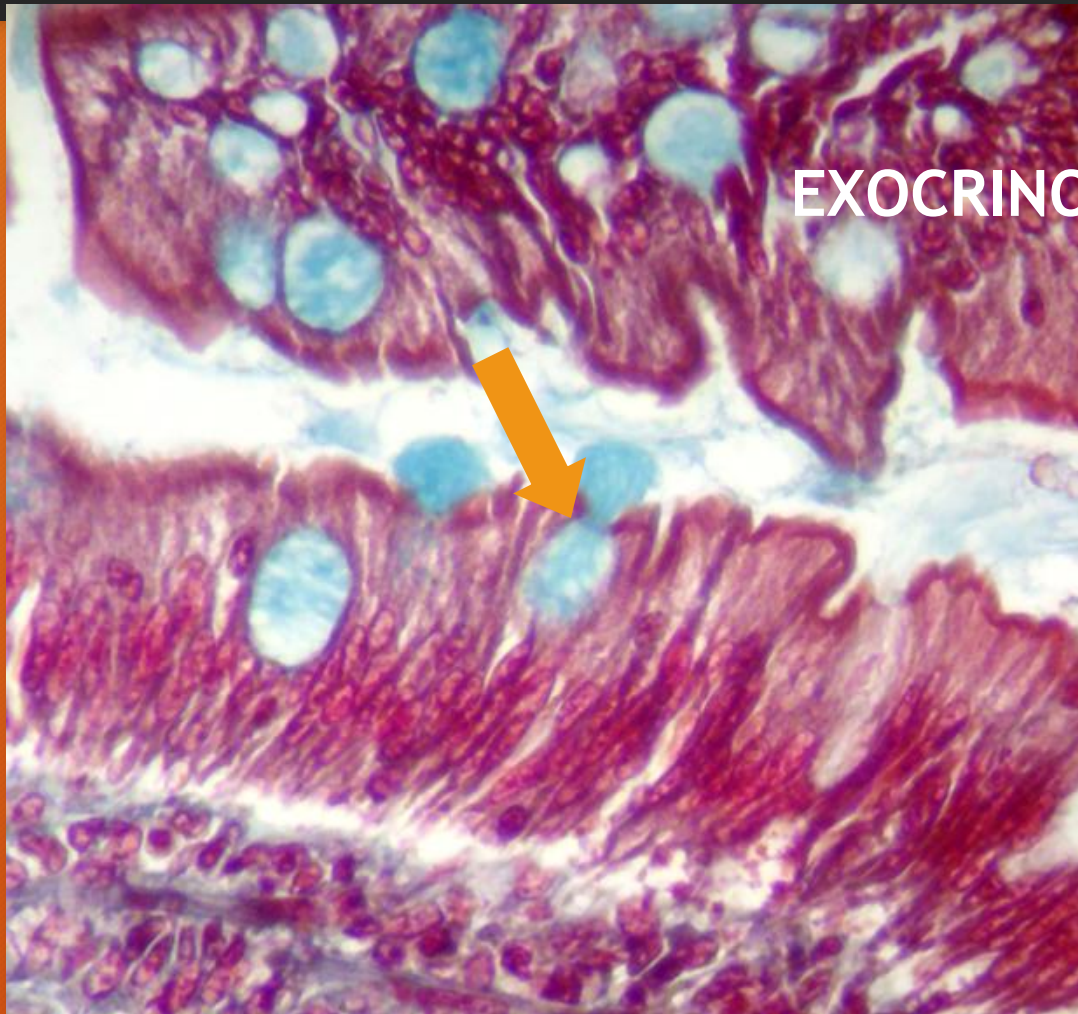
EXOCRINOCITOS
CALICIFORMES



Vellosidades intestinales

TRICROMICO DE MALLORY

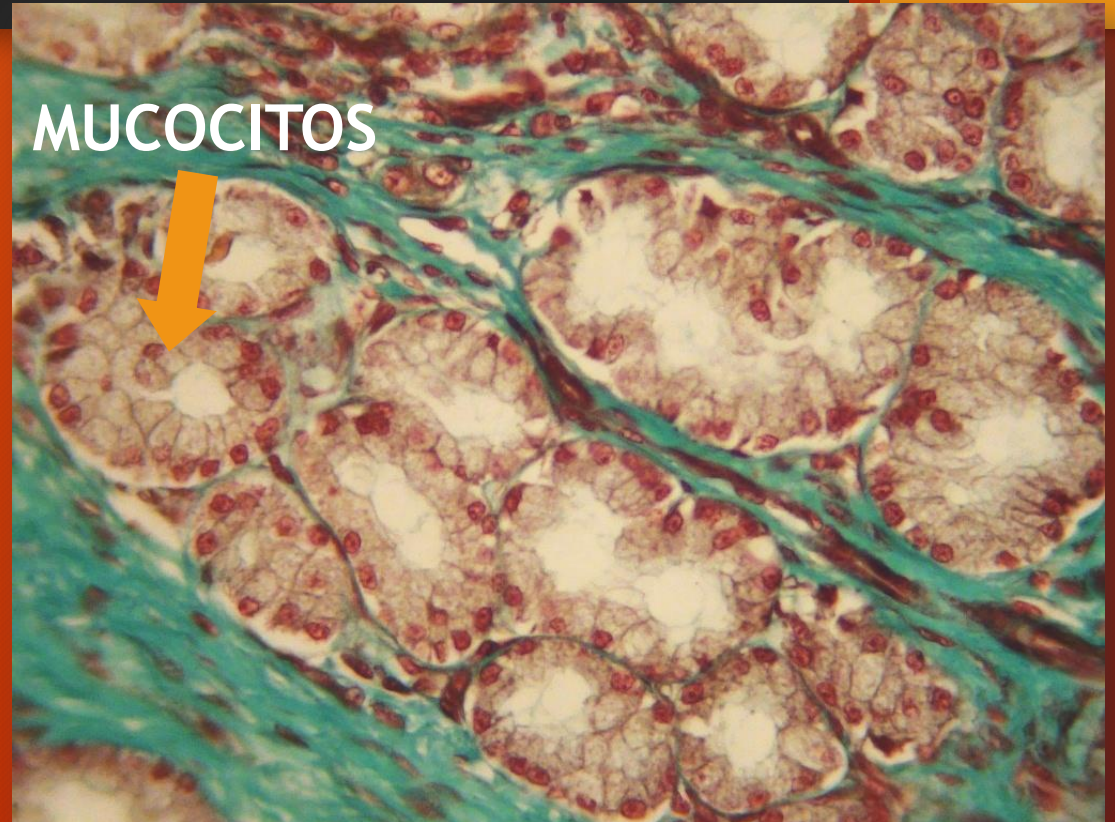
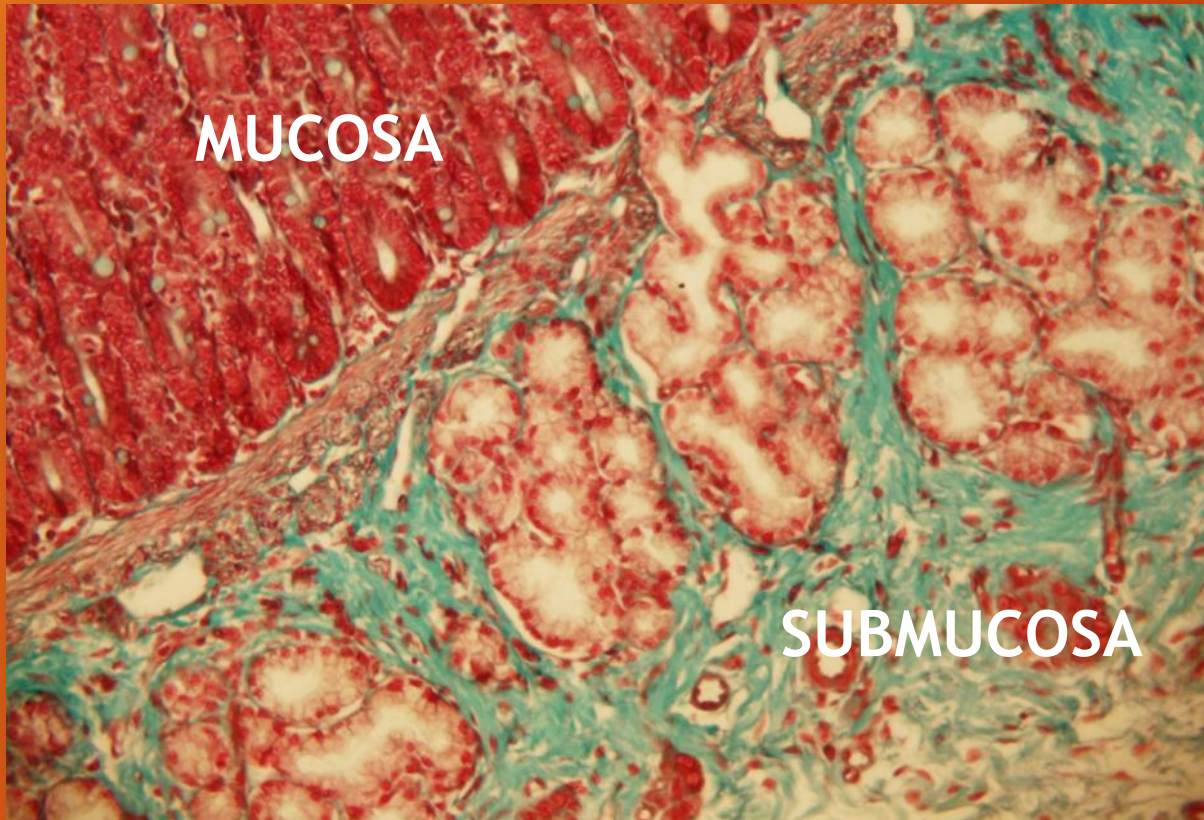
INTESTINO DELGADO. Yeyuno/íleon



TRICROMICO DE DANE

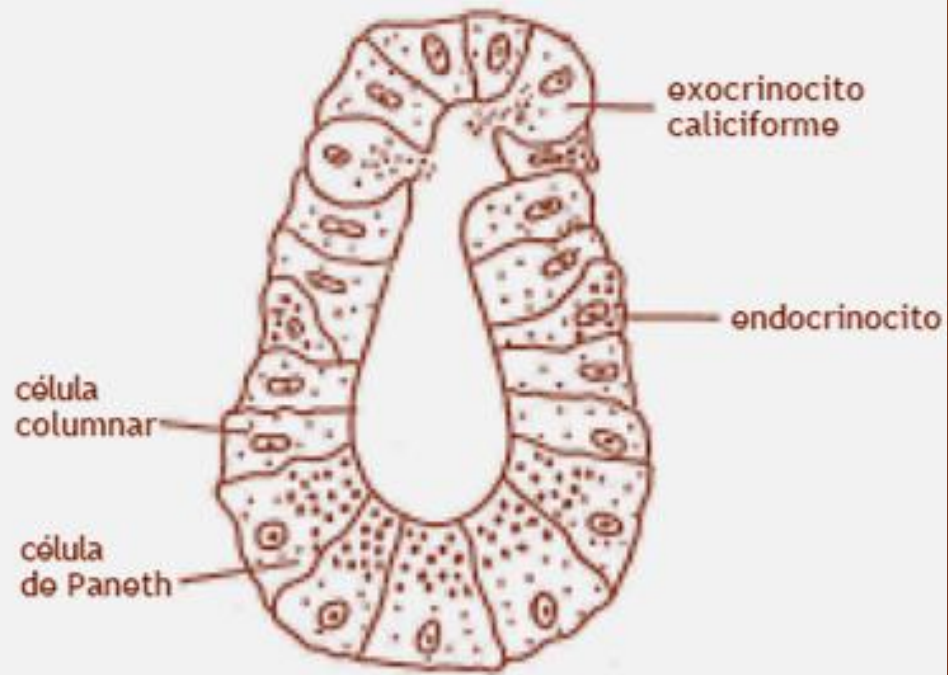
INTESTINO DELGADO. Duodeno

Glándulas duodenales

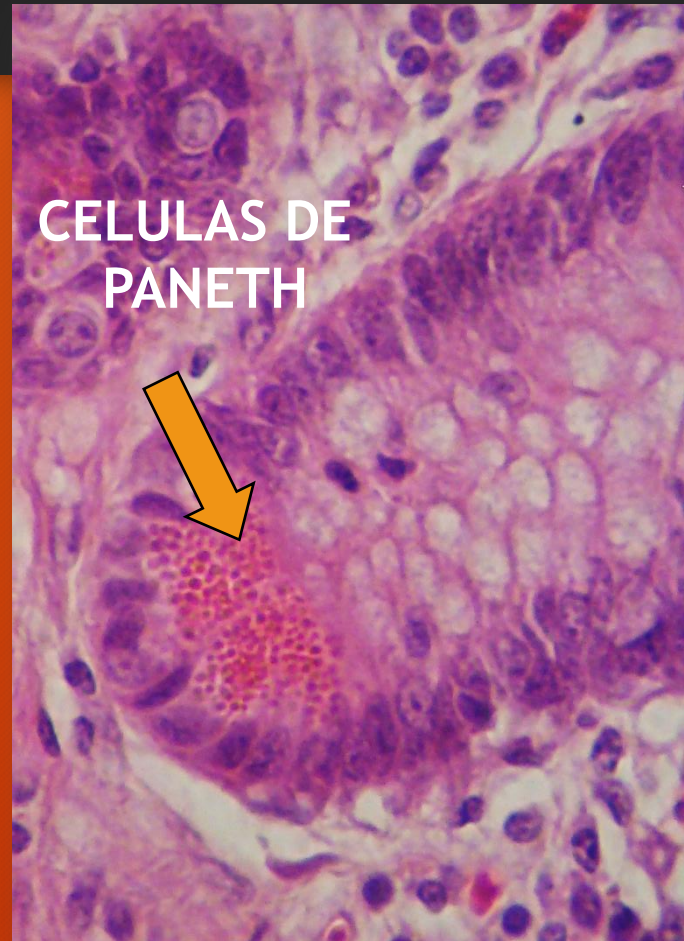


TRICROMICO DE MASSON

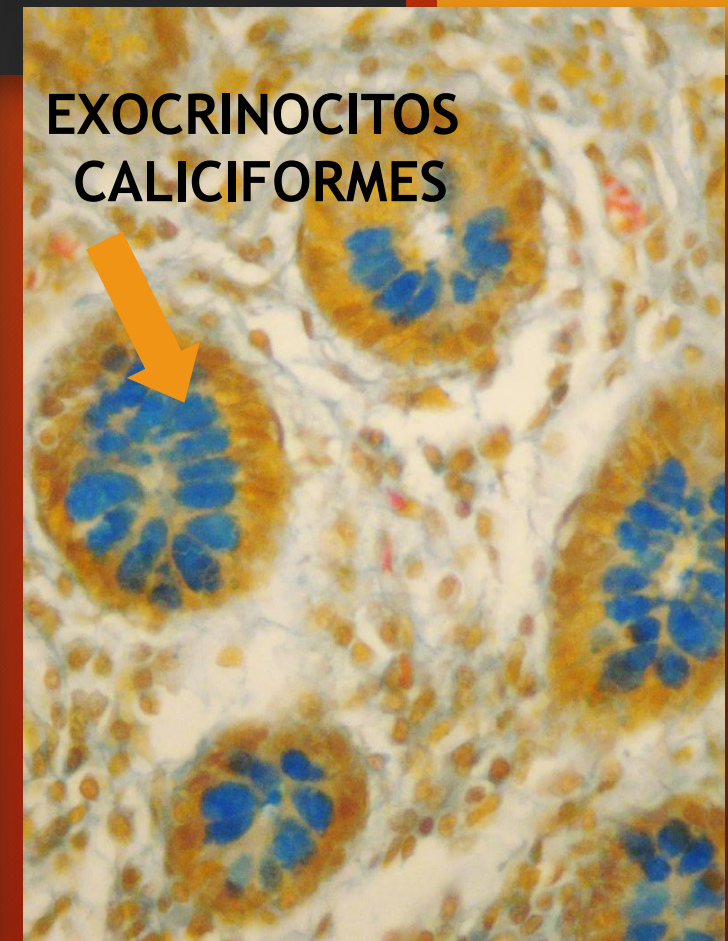
INTESTINO DELGADO



Cripta intestinal

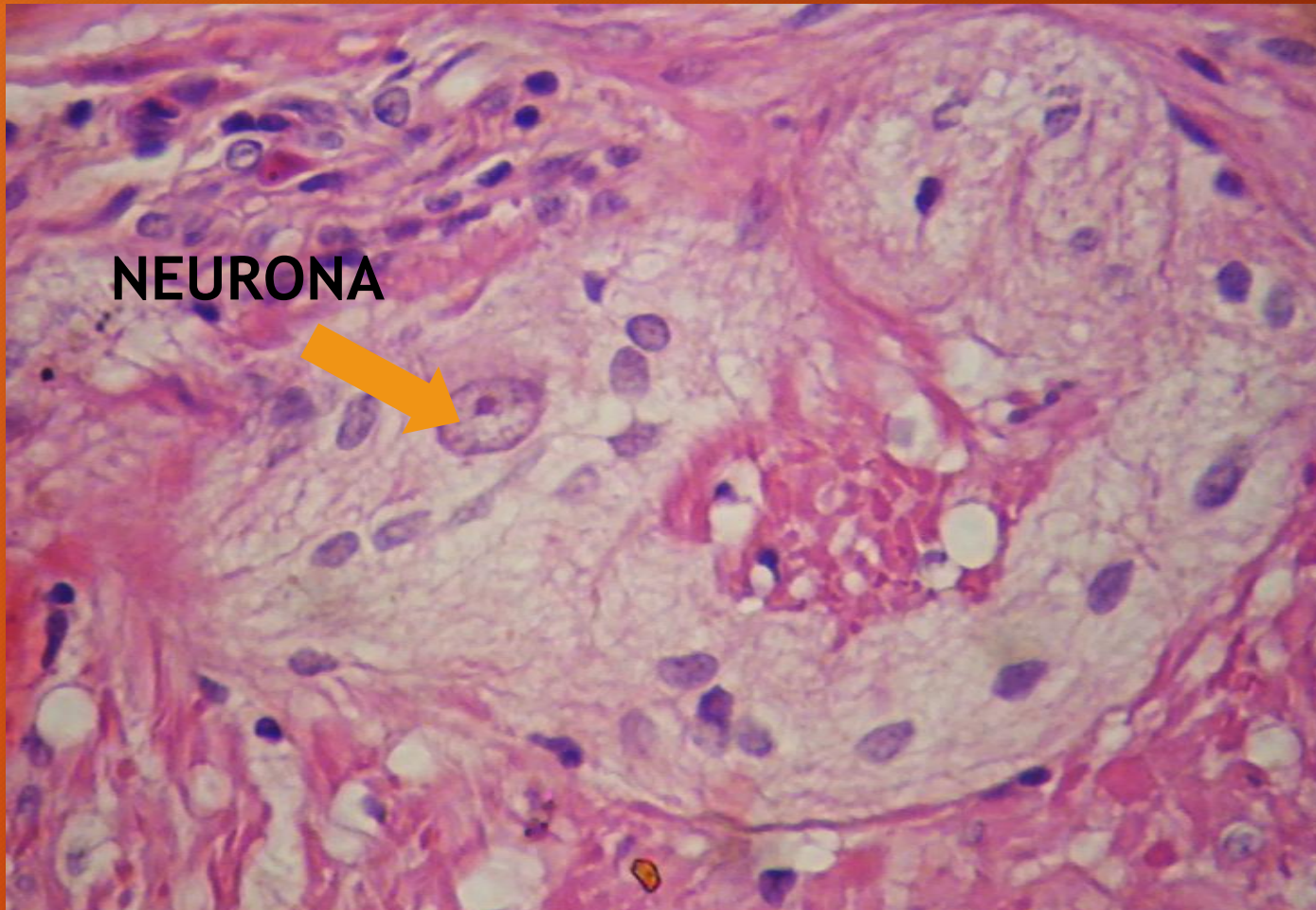


H/E



TRICROMICO DE DANE

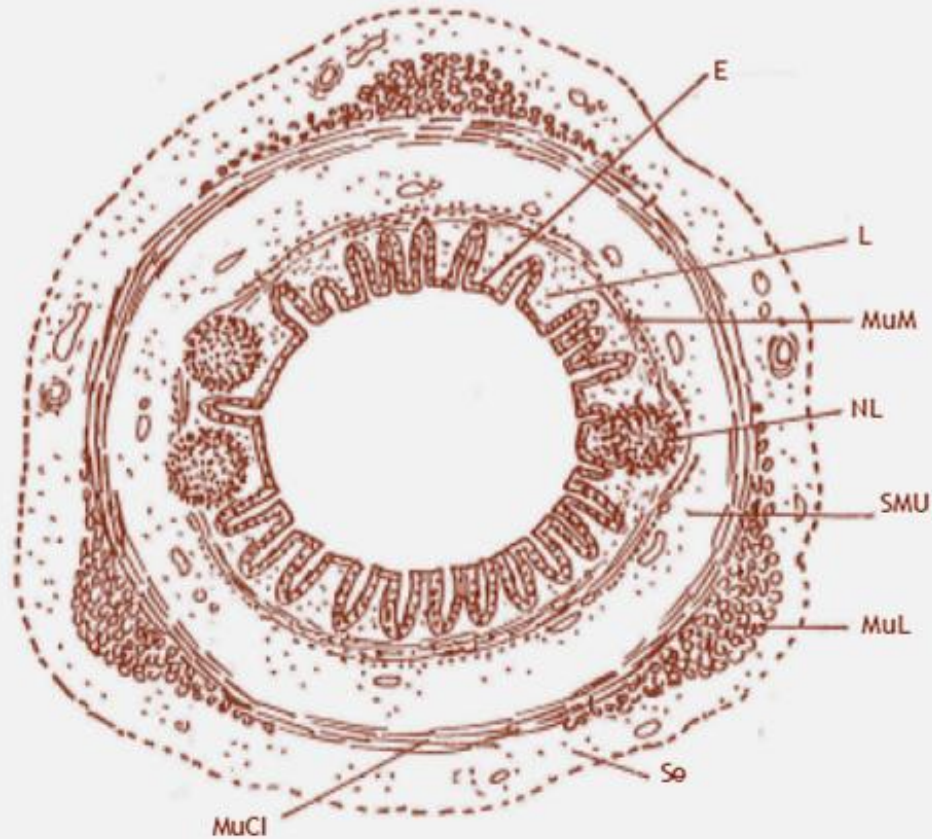
INTESTINO DELGADO



Plexo mientérico

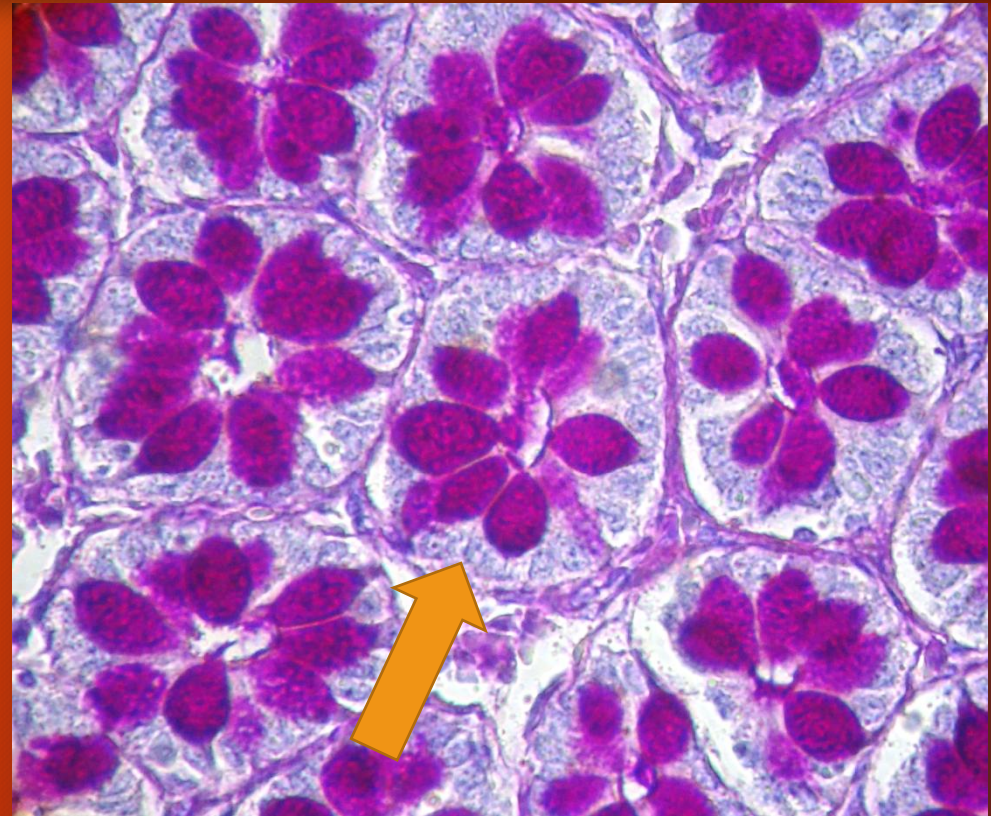
H/E

INTESTINO GRUESO



Intestino grueso: colon

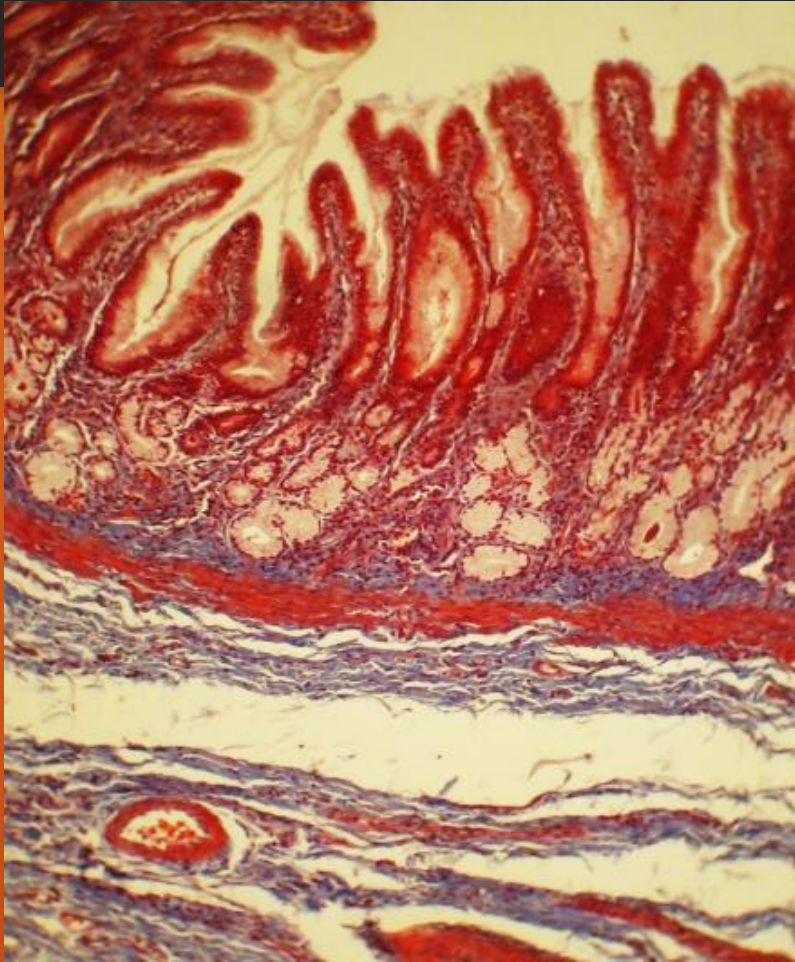
E: epitelio; L: lámina propia con criptas intestinales;
MuM: muscular de la mucosa; NL: nódulo linfoide; SMU: submucosa;
MuL: musculo longitudinal (tenias); S_e: serosa;
MuCI: músculo circular interno



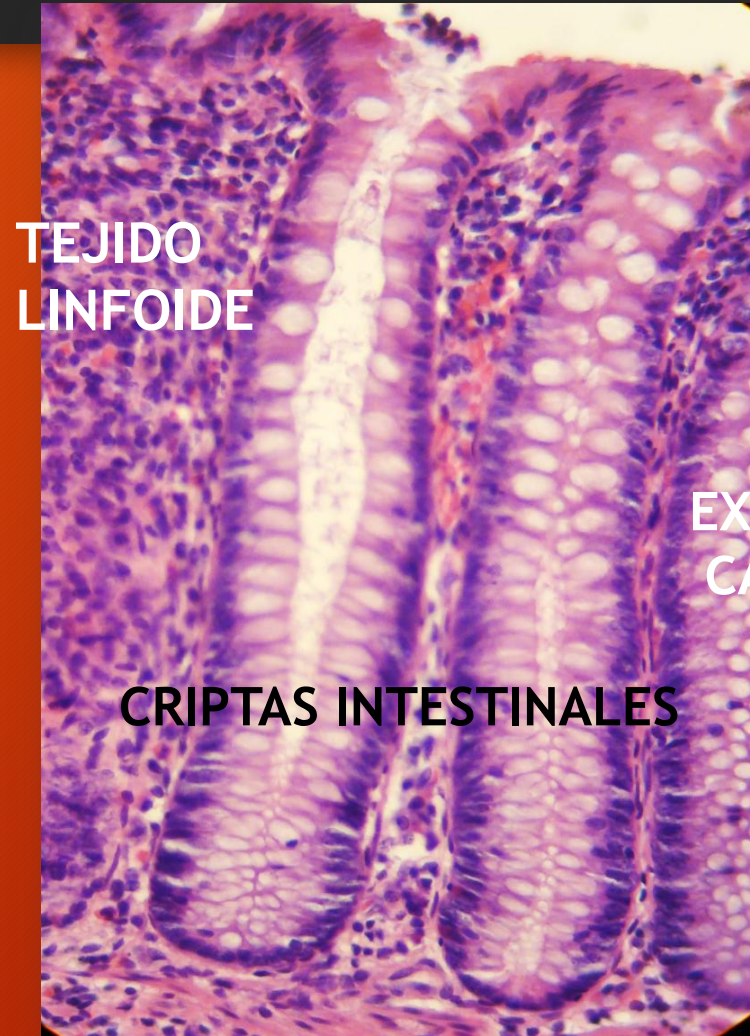PAS/H

Criptas intestinales. corte transversal

INTESTINO GRUESO



TRICROMICO DE MASSON



TEJIDO
LINFOIDE

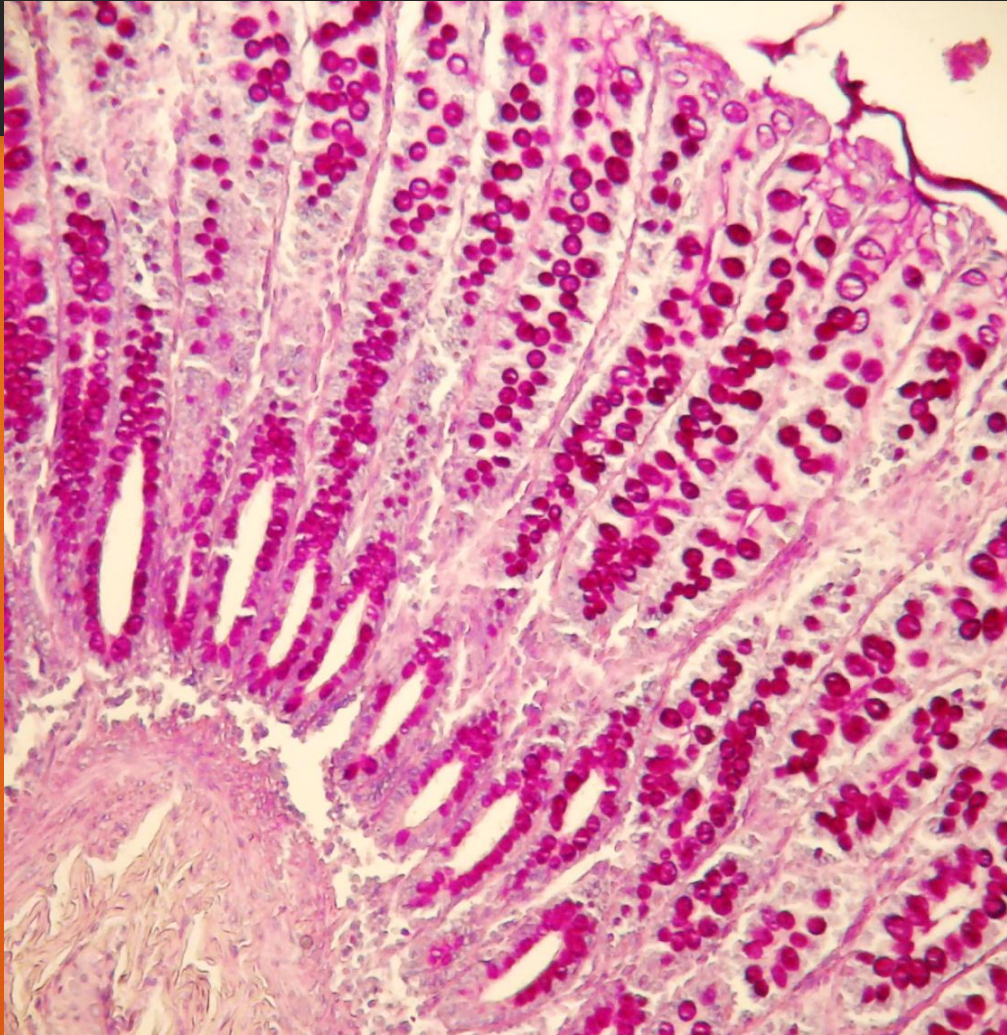
CRIPTAS INTESTINALES

EXOCRINOCITOS
CALICIFORMES

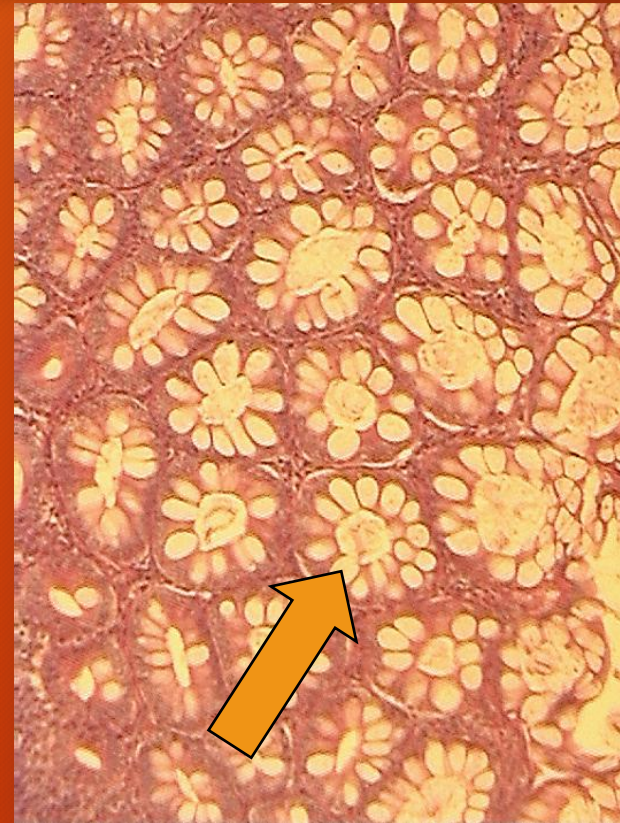H/E

INTESTINO GRUESO

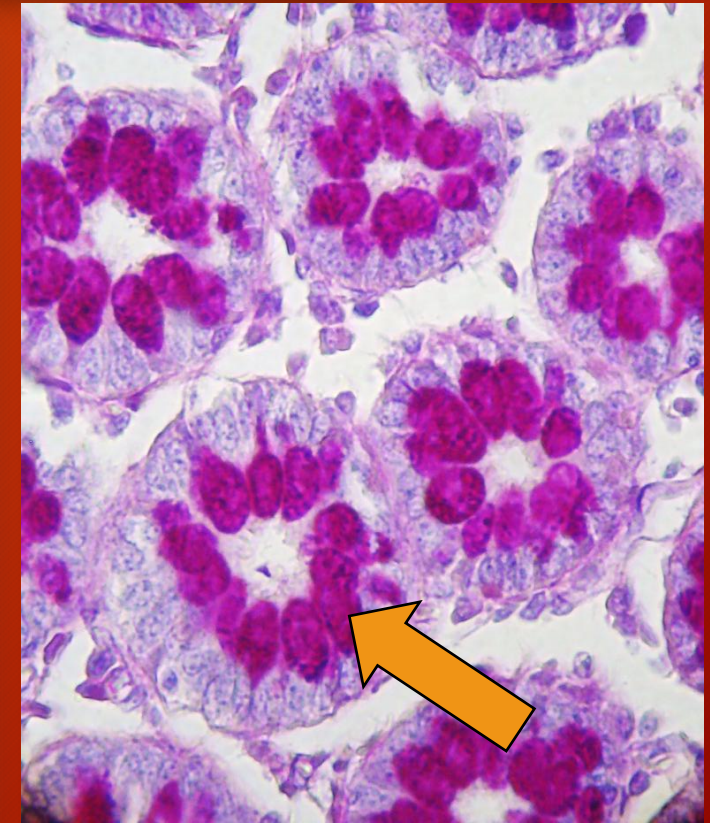
CRIPTAS INTESTINALES



PAS



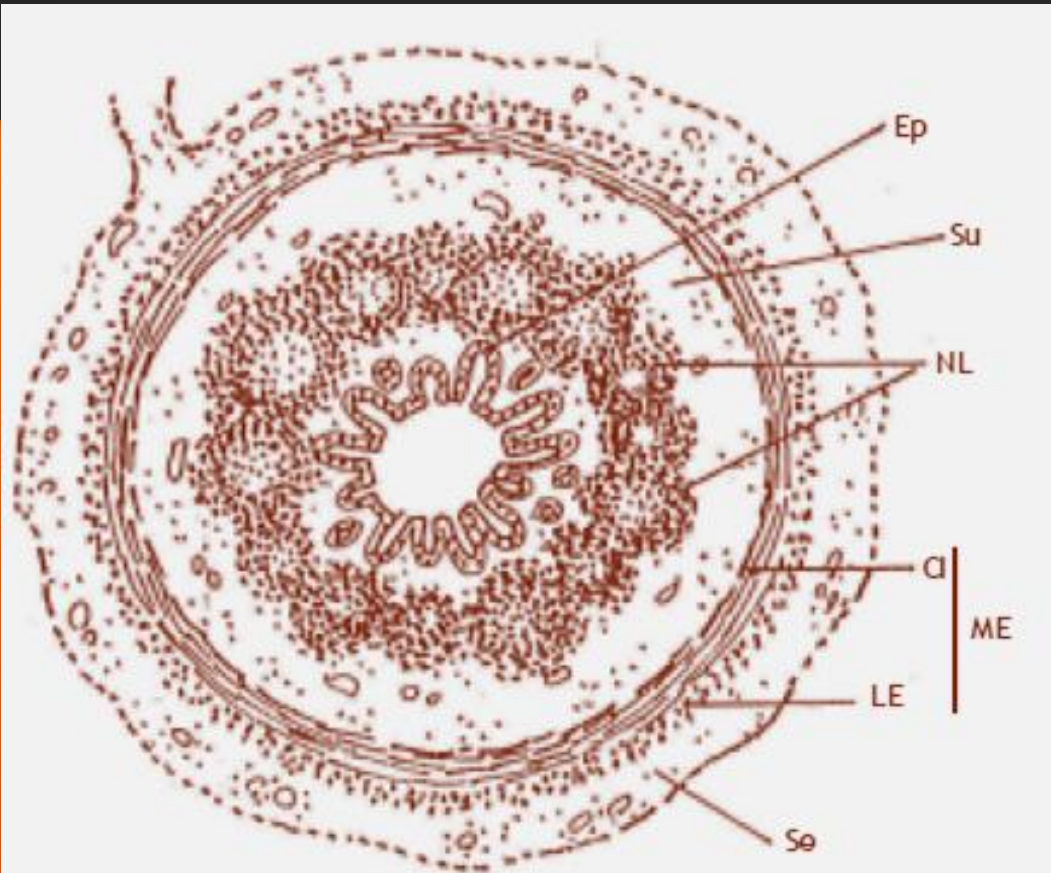
HE



PAS/H

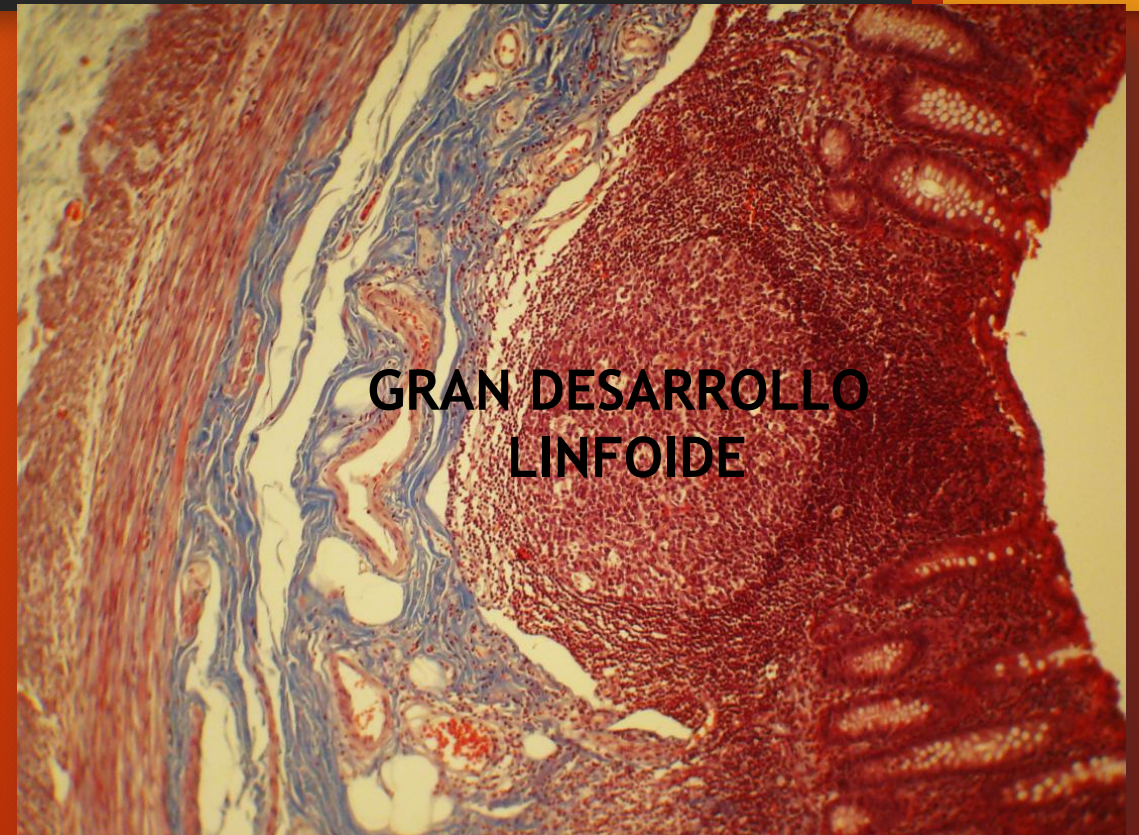EXOCRINOCITOS CALICIFORMES

APENDICE



Apéndice

Ep: epitelio; Su: submucosa; NL: nódulos linfoides; CI: circular interno;
LE: longitudinal externo; ME: muscular externa; Se: serosa

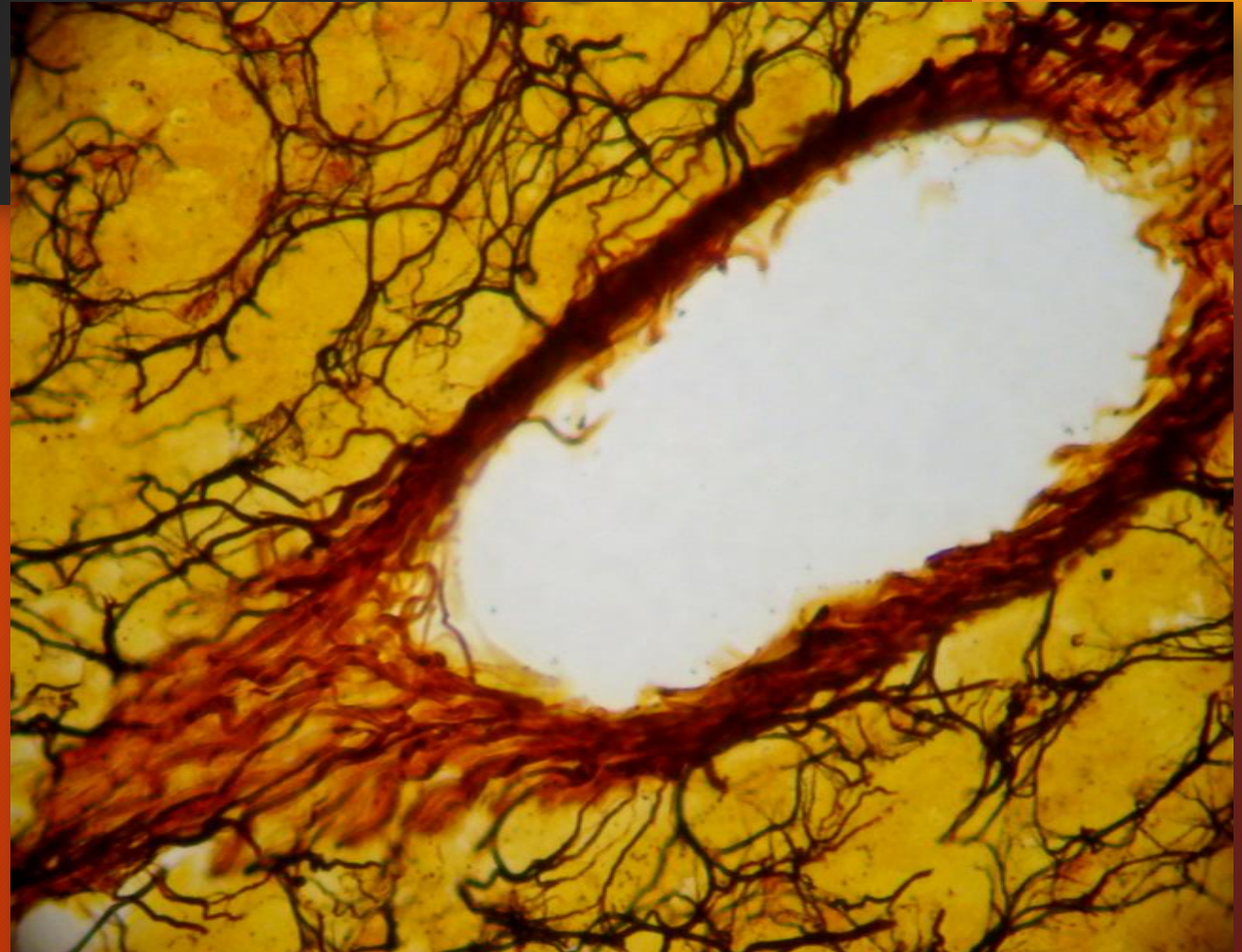
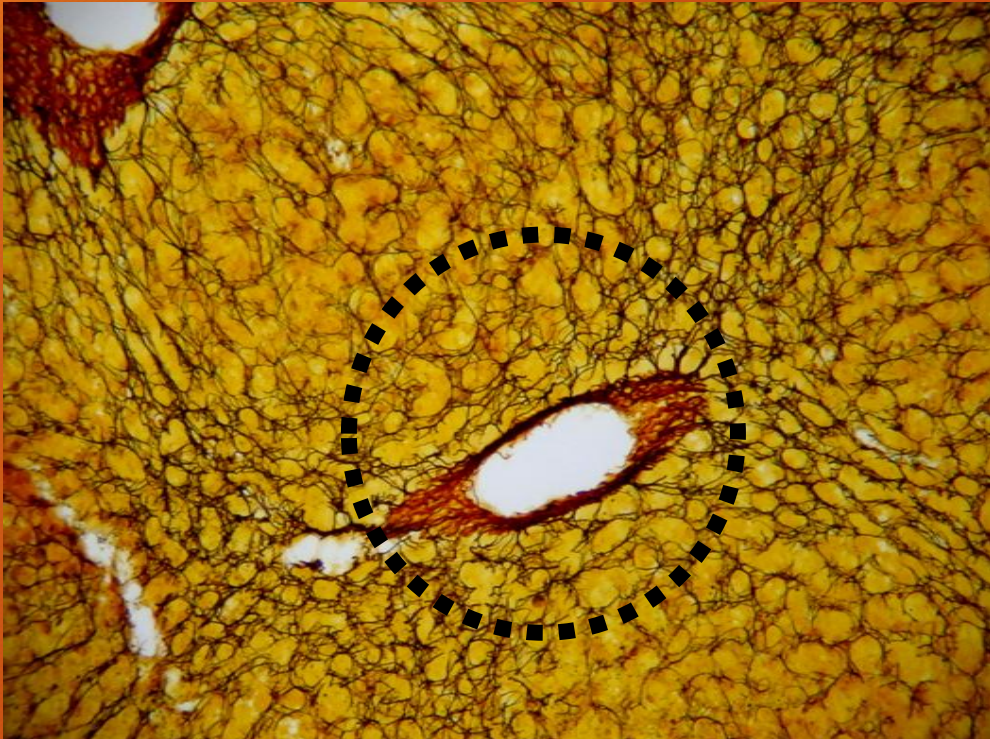

GRAN DESARROLLO
LINFOIDE

TRICROMICO DE MASSON

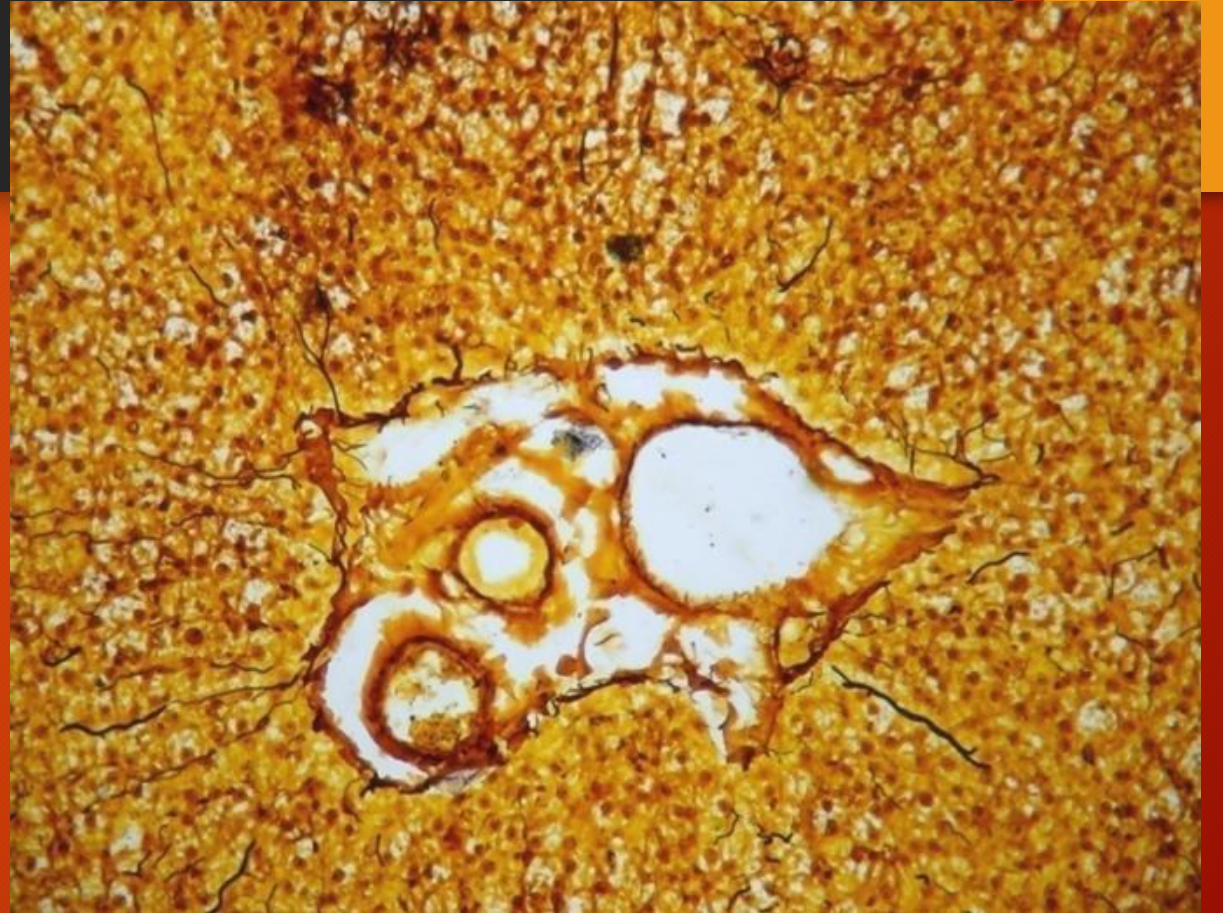
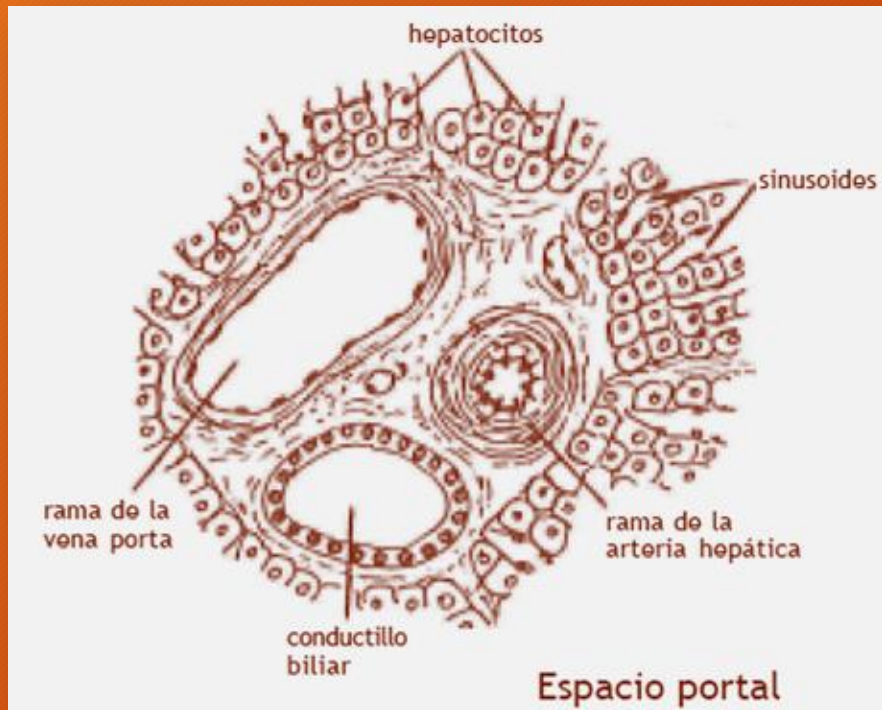
HIGADO

ESTROMA (fibras colágenas tipo III)



IMPREGNACION ARGENTICA

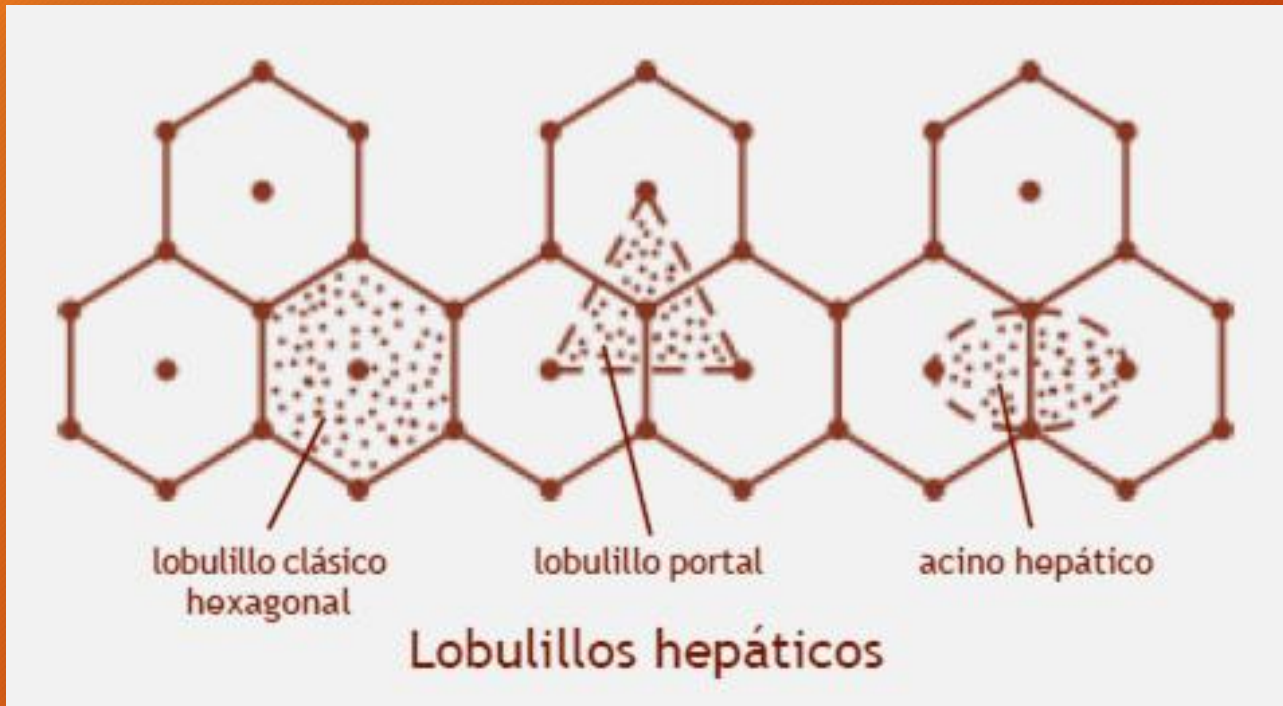
HIGADO



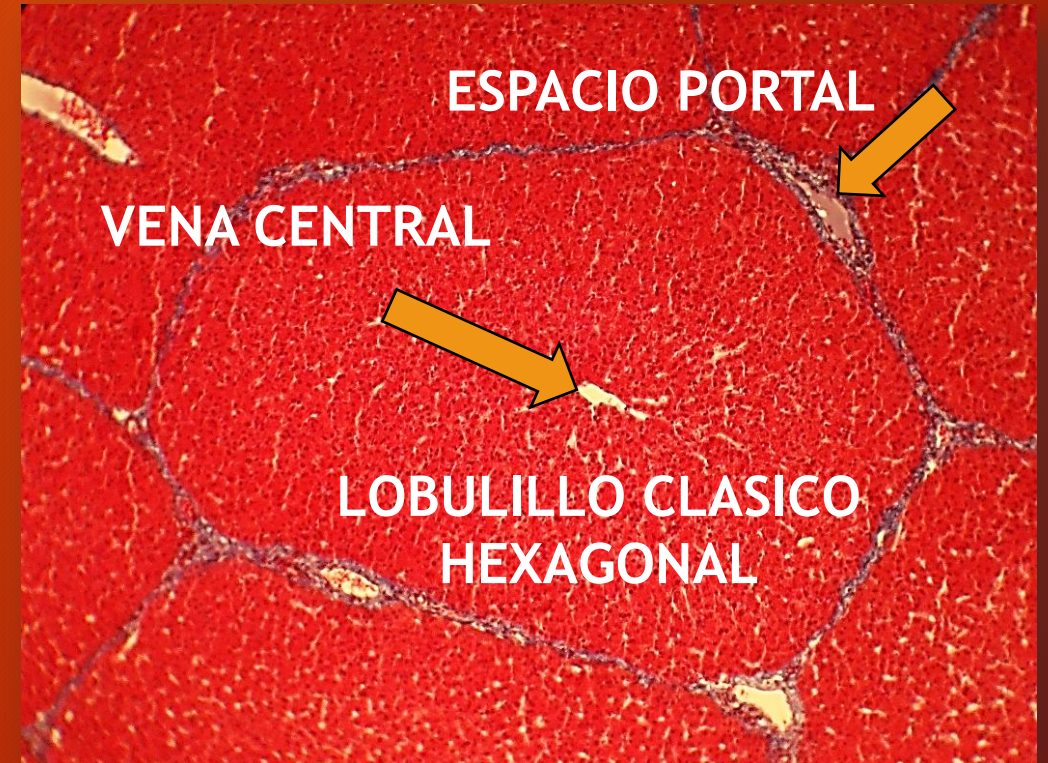
Espacio portal

IMPREGNACION ARGENTICA

LOBULILLOS HEPATICOS

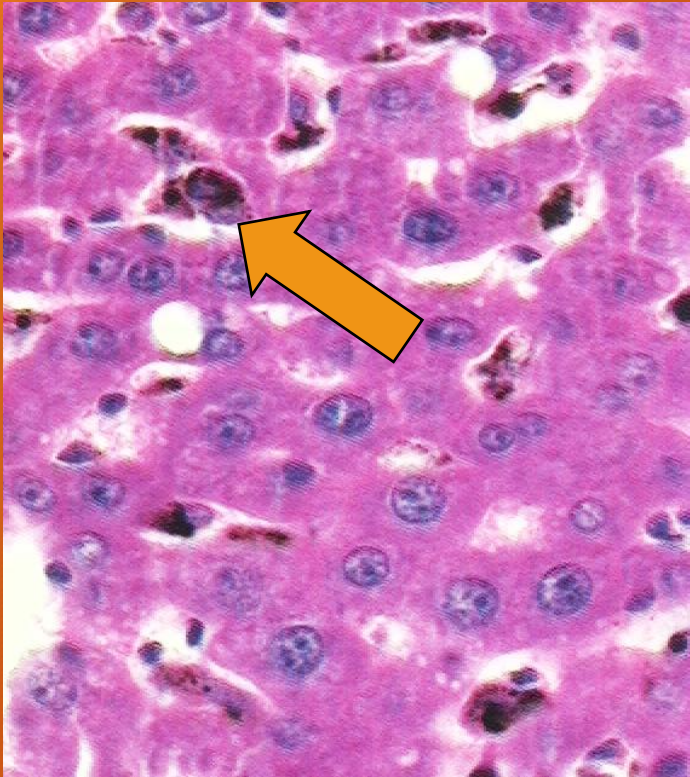

Hígado de cerdo

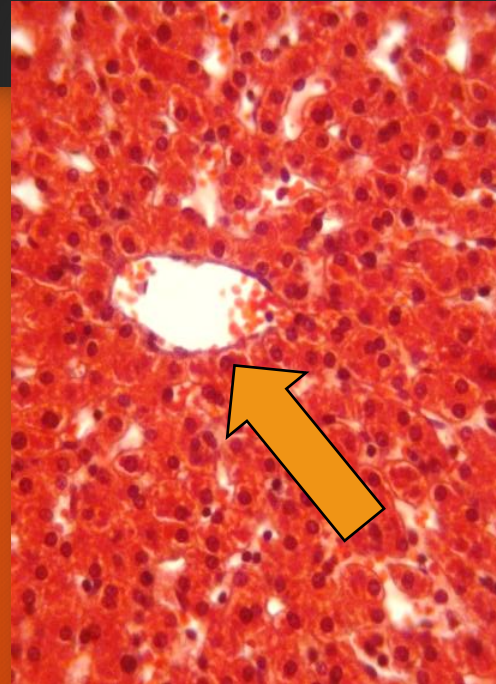


TRICROMICO DE MASSON

HIGADO

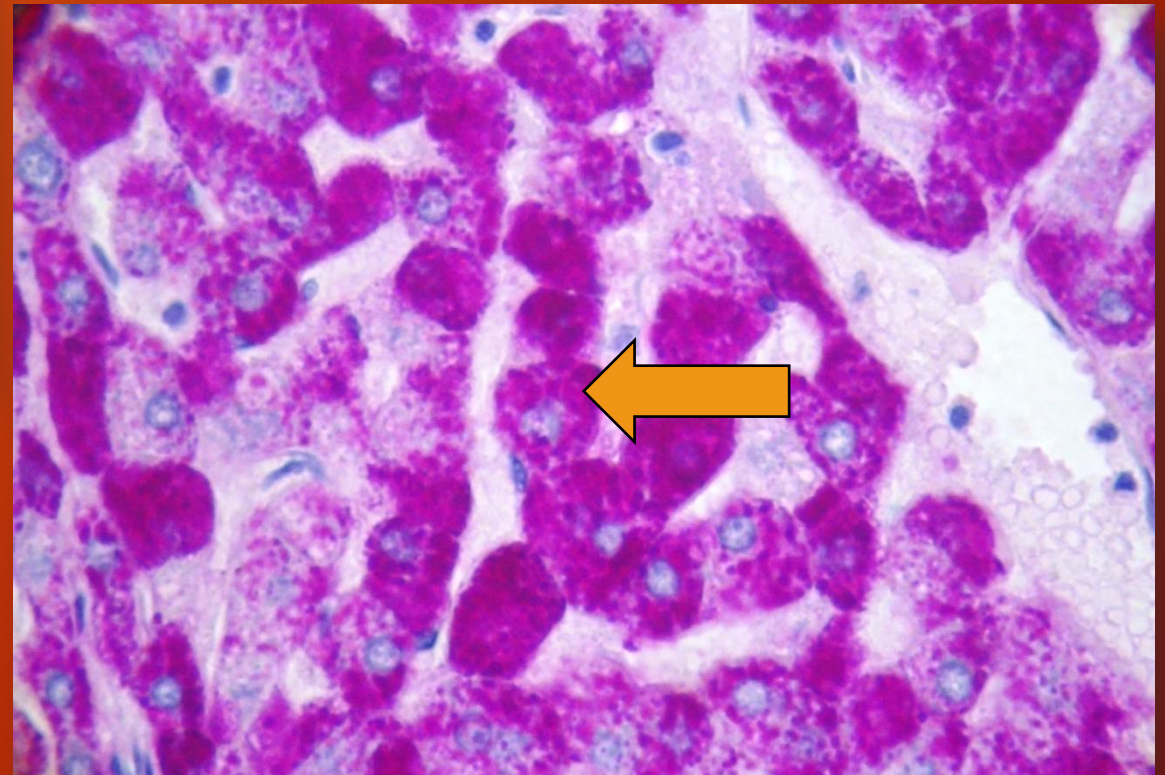


Macrófagos. H/E- Tinta china
(hígado de rata)



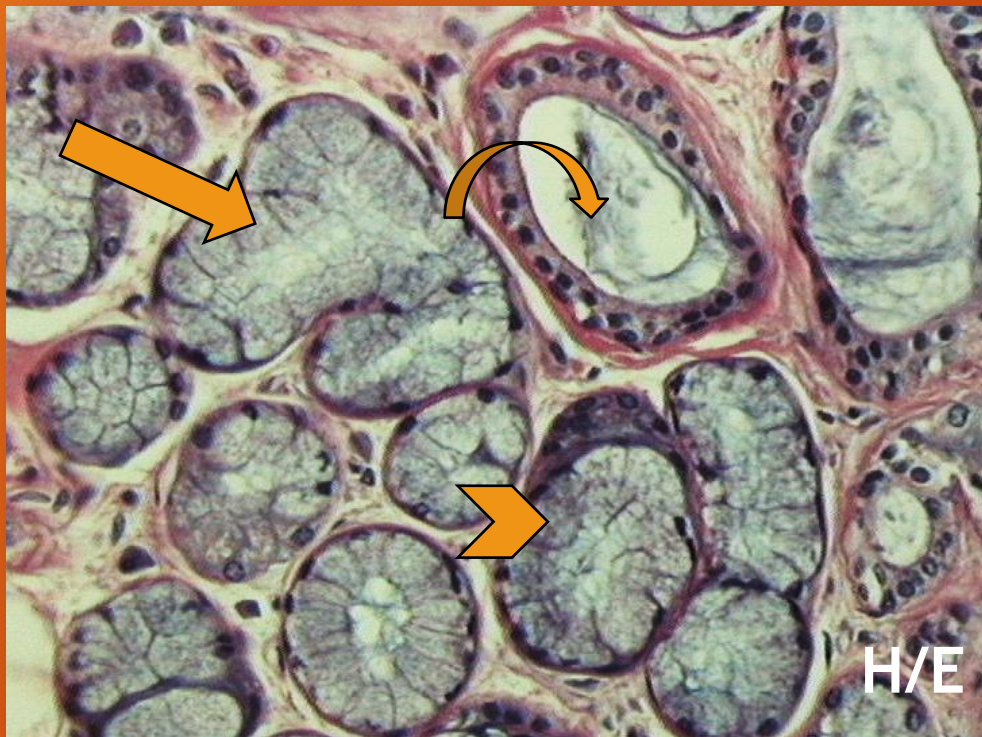
Vena central.
TRICROMICO DE
MASSON

Hepatocitos. Inclusiones
de glucógeno. PAS/H



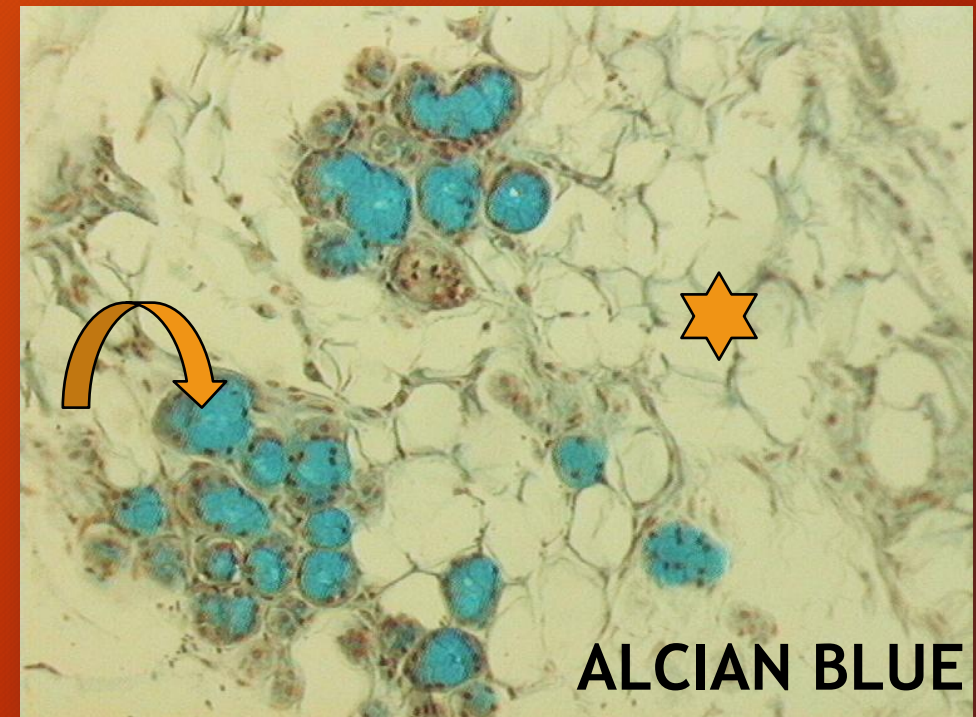
GLANDULAS SALIVALES MENORES

Glándulas linguales anteriores



Flecha curva: conducto; flecha recta: acino mucoso; cabeza de flecha: acino mixto.

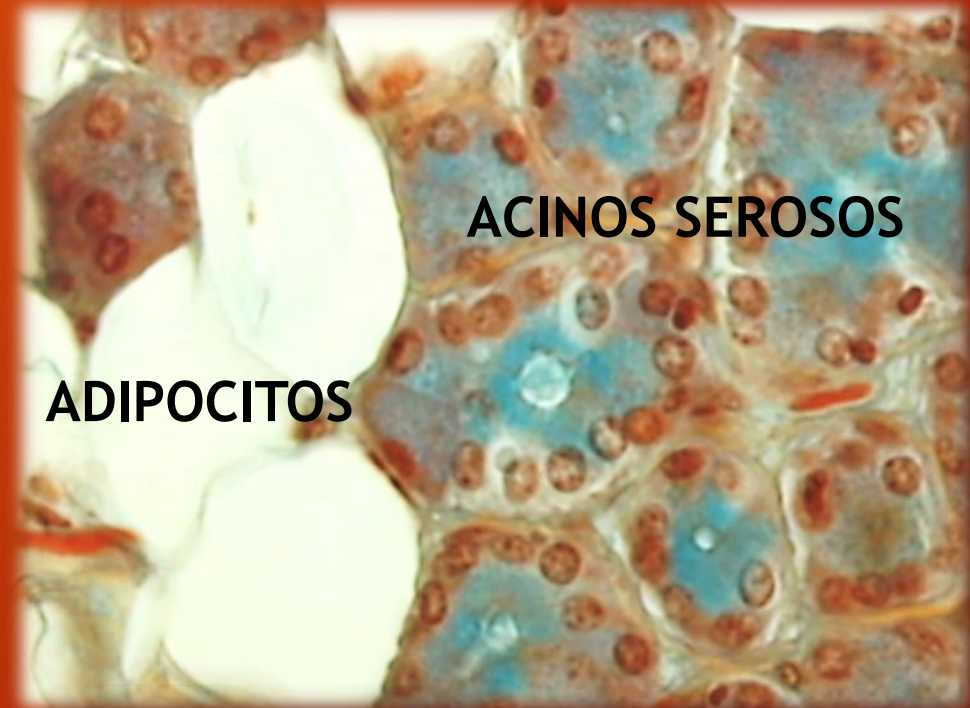
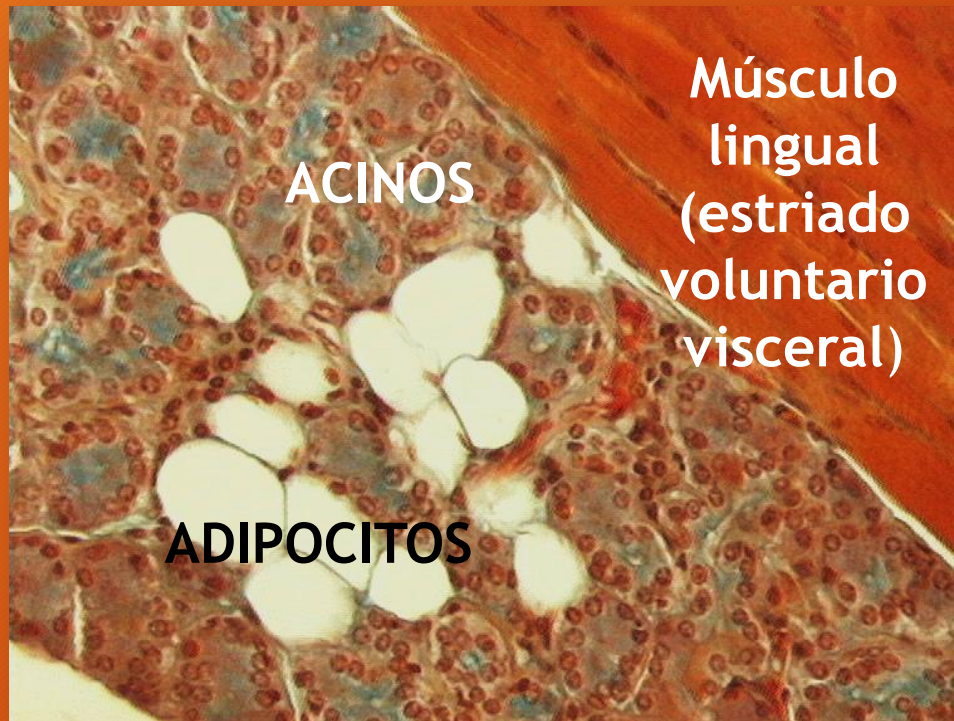Glándulas palatinas



Flecha curva: acinos mucosos; estrella: adipocitos.

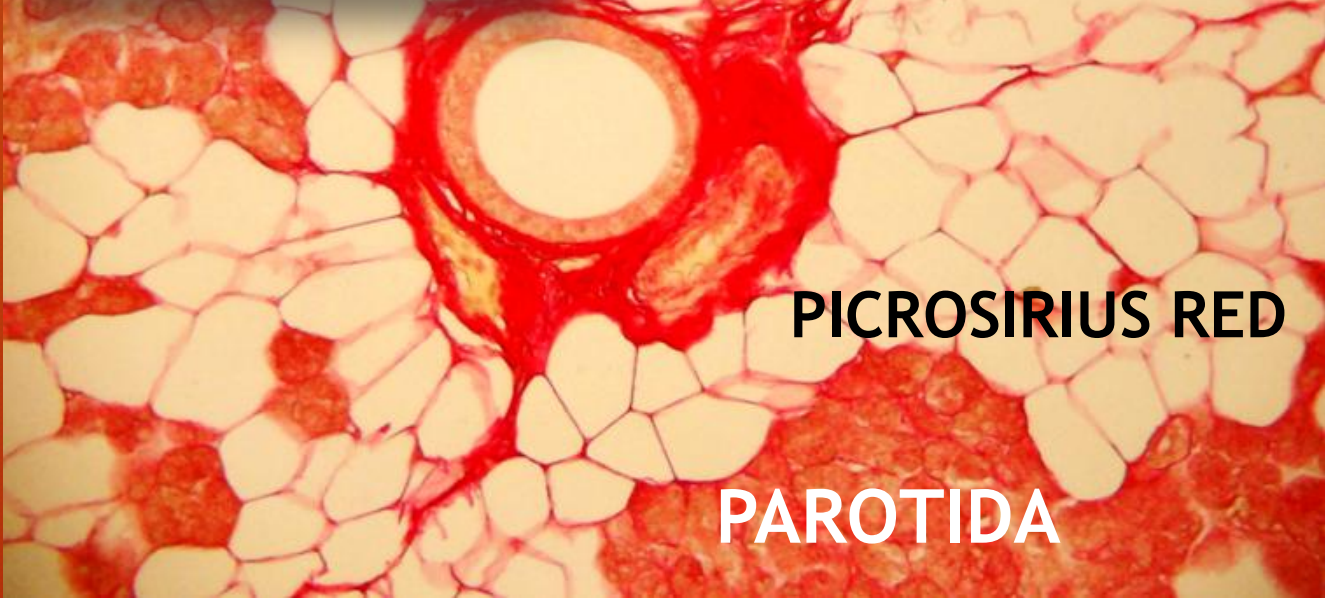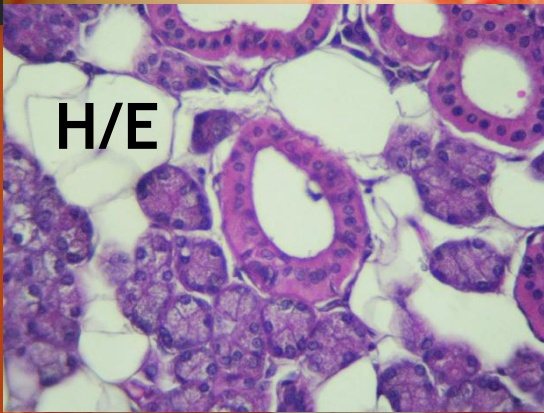
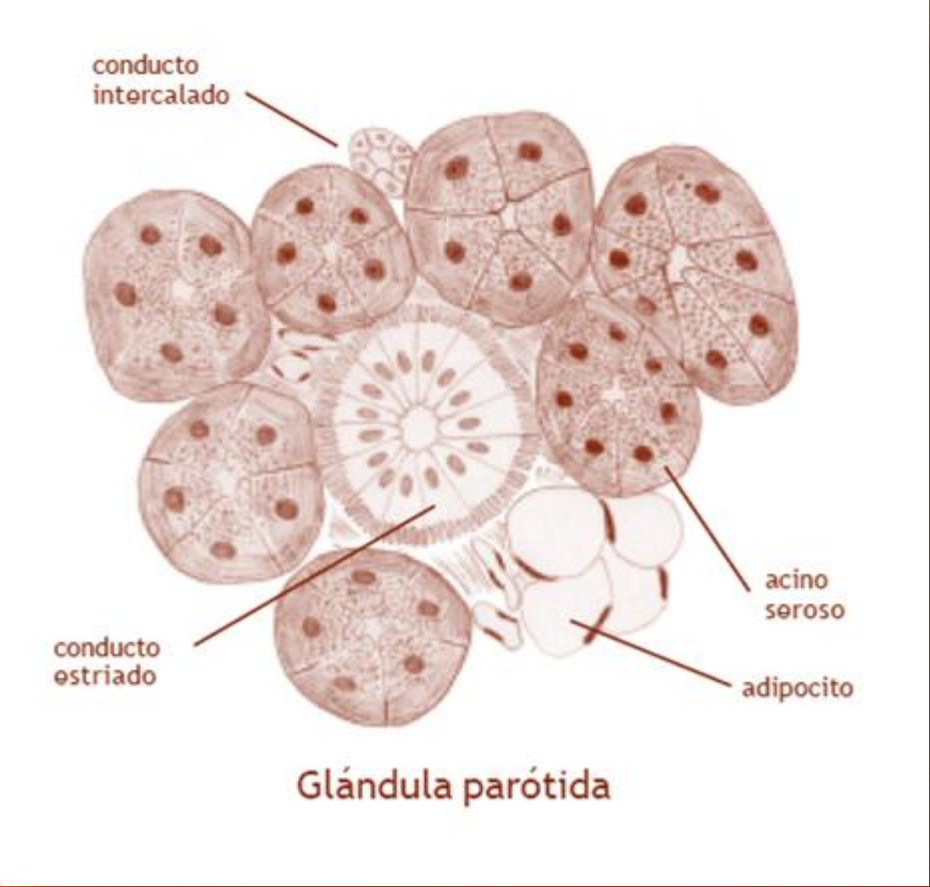
GLANDULAS SALIVALES MENORES

Glándulas linguales posteriores gustatorias

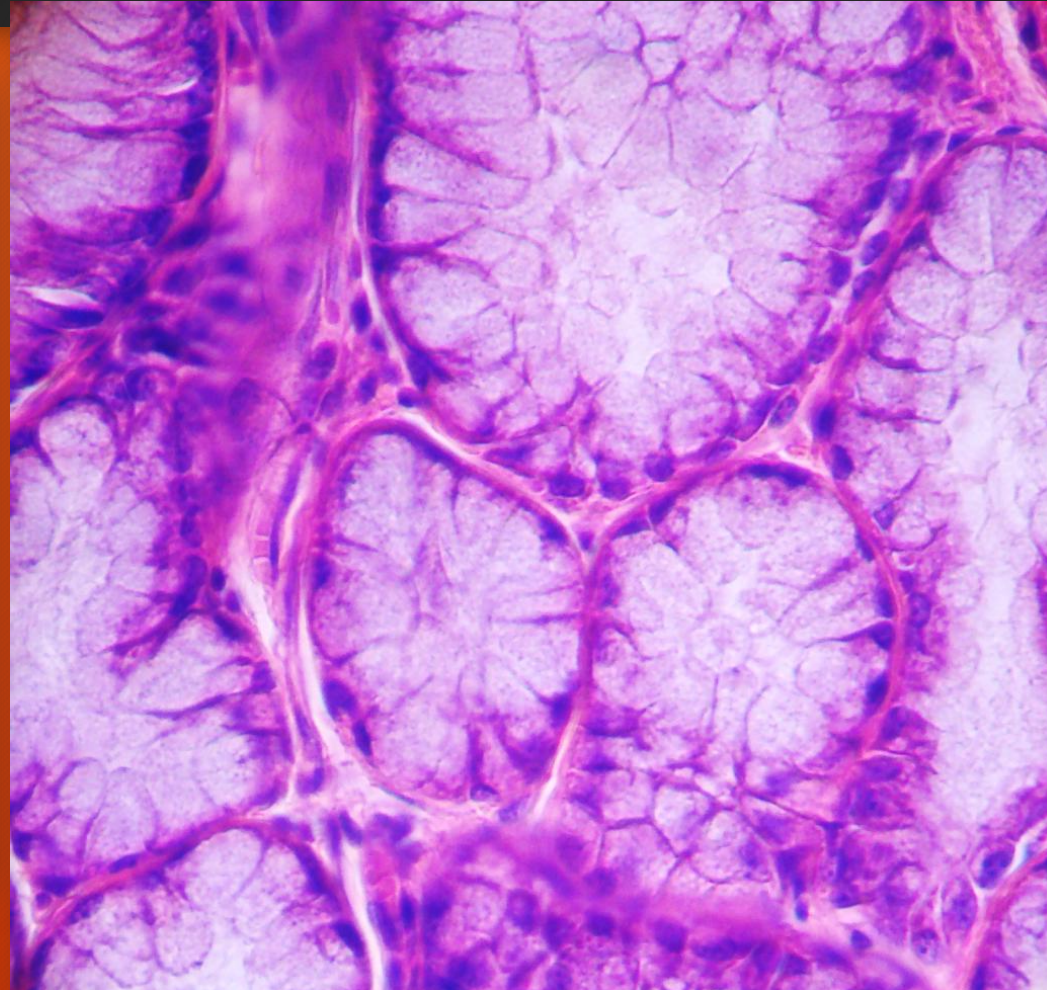
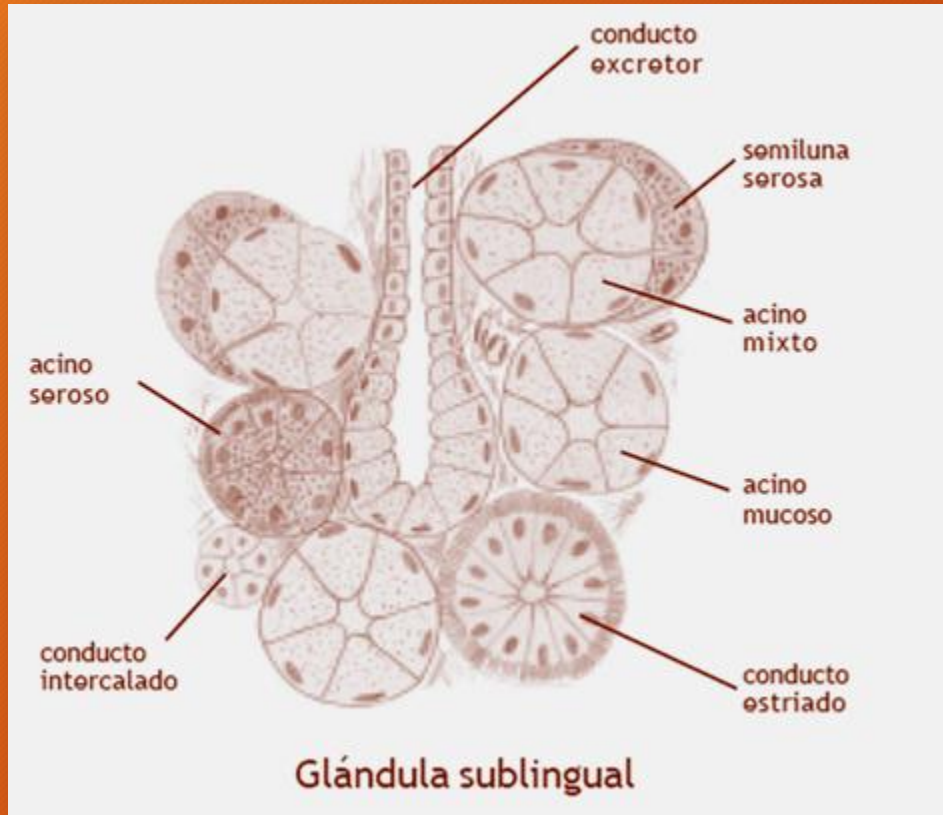


TRICROMICO DE DANE

GLANDULAS SALIVALES MAYORES



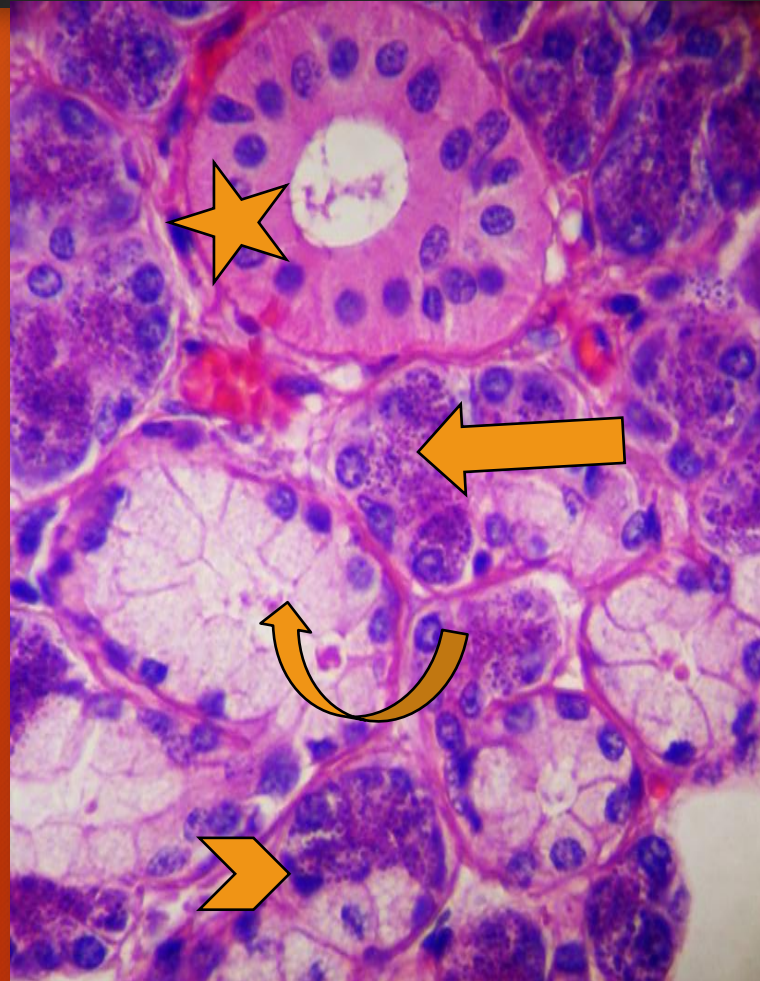
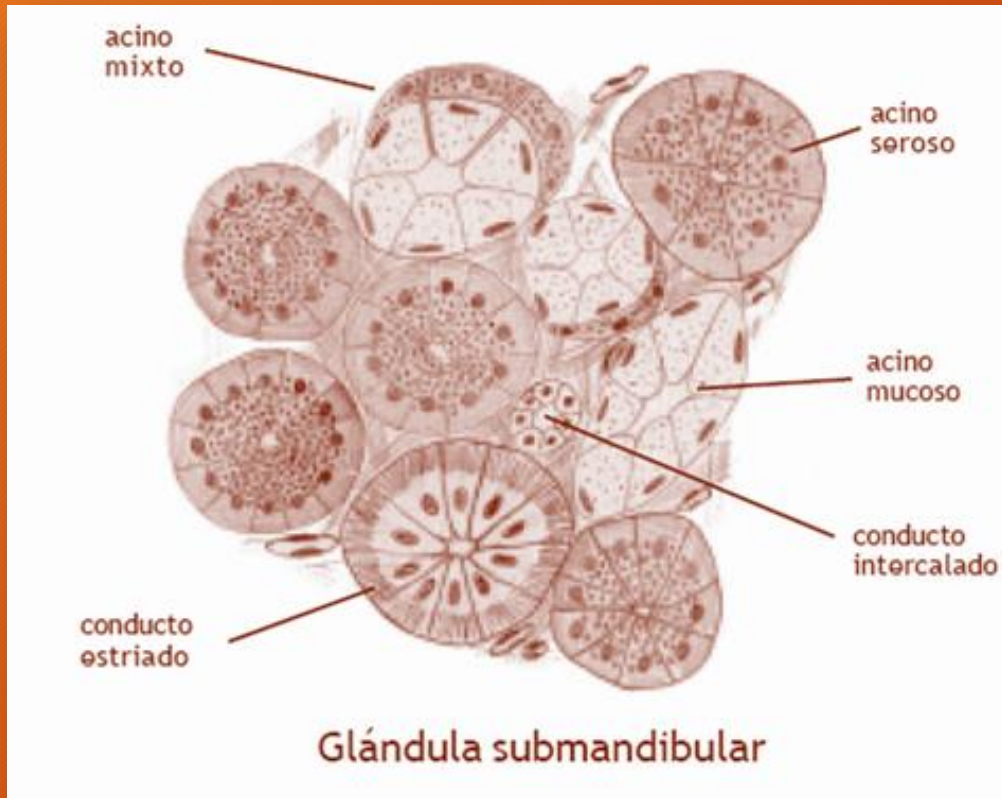
GLANDULAS SALIVALES MAYORES



SUBLINGUAL
Acinos
mucosos

H/E

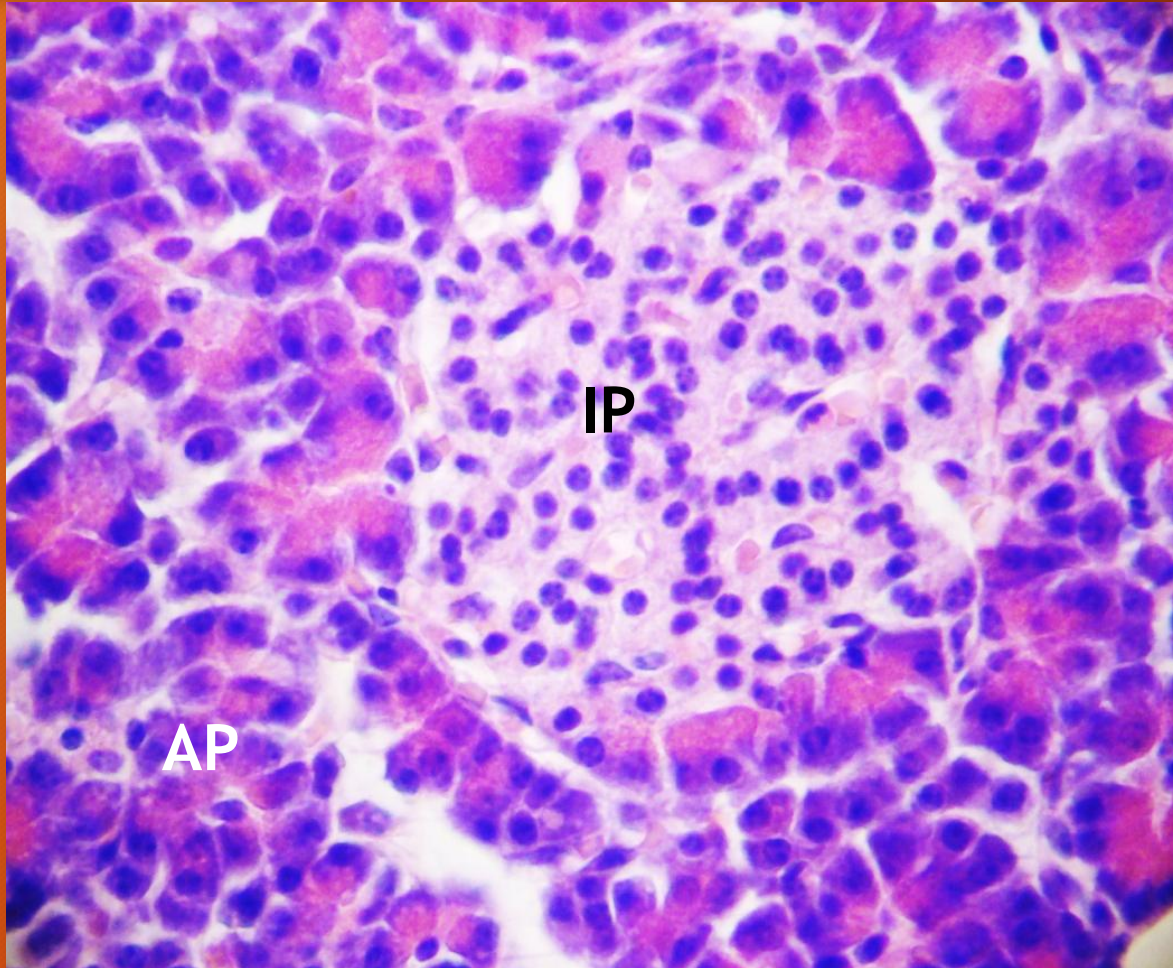
GLANDULAS SALIVALES MAYORES



SUBMANDIBULAR
Flecha recta: acinos serosos; flecha curva: acino mucoso; cabeza de flecha: acino mixto; estrella: conducto estriado

H/E

PANCREAS



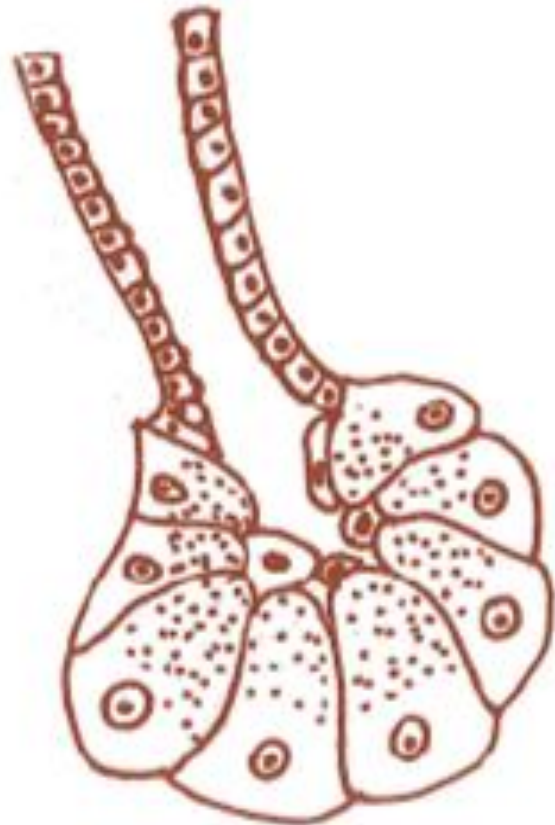GLANDULA MIXTA

Parte endocrina: Islotes pancreáticos (IP)

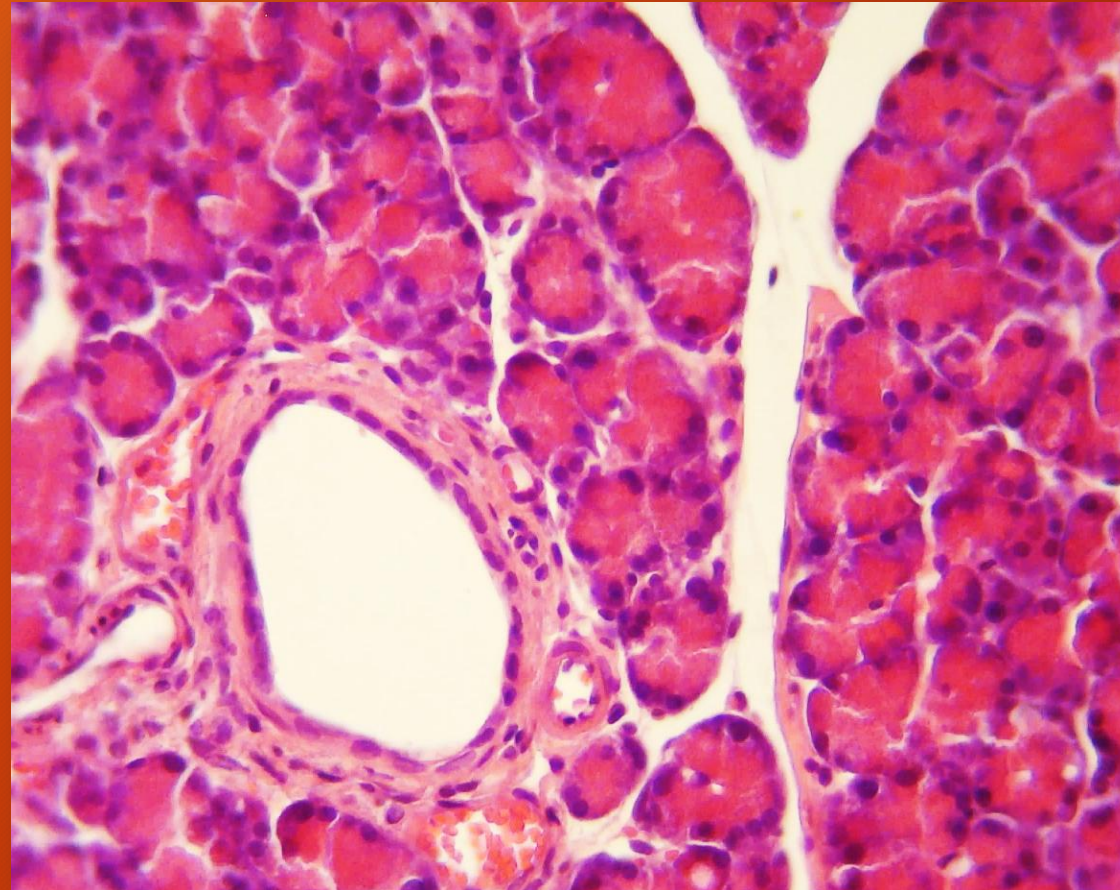
Parte exocrina: Acinos pancreáticos (AP)

H/E

PANCREAS. Parte exocrina



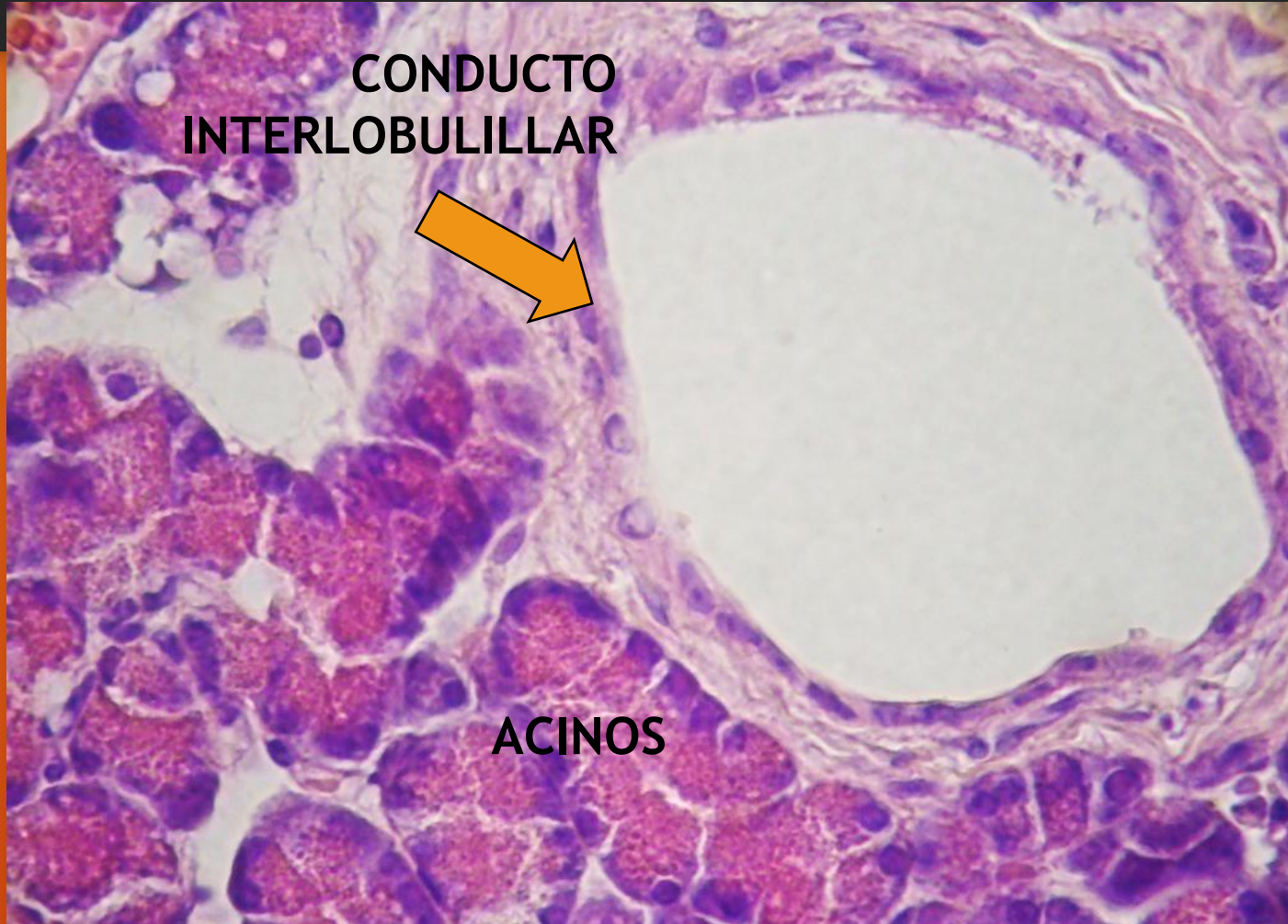
Acino pancreático



Acinos y conducto

H/E

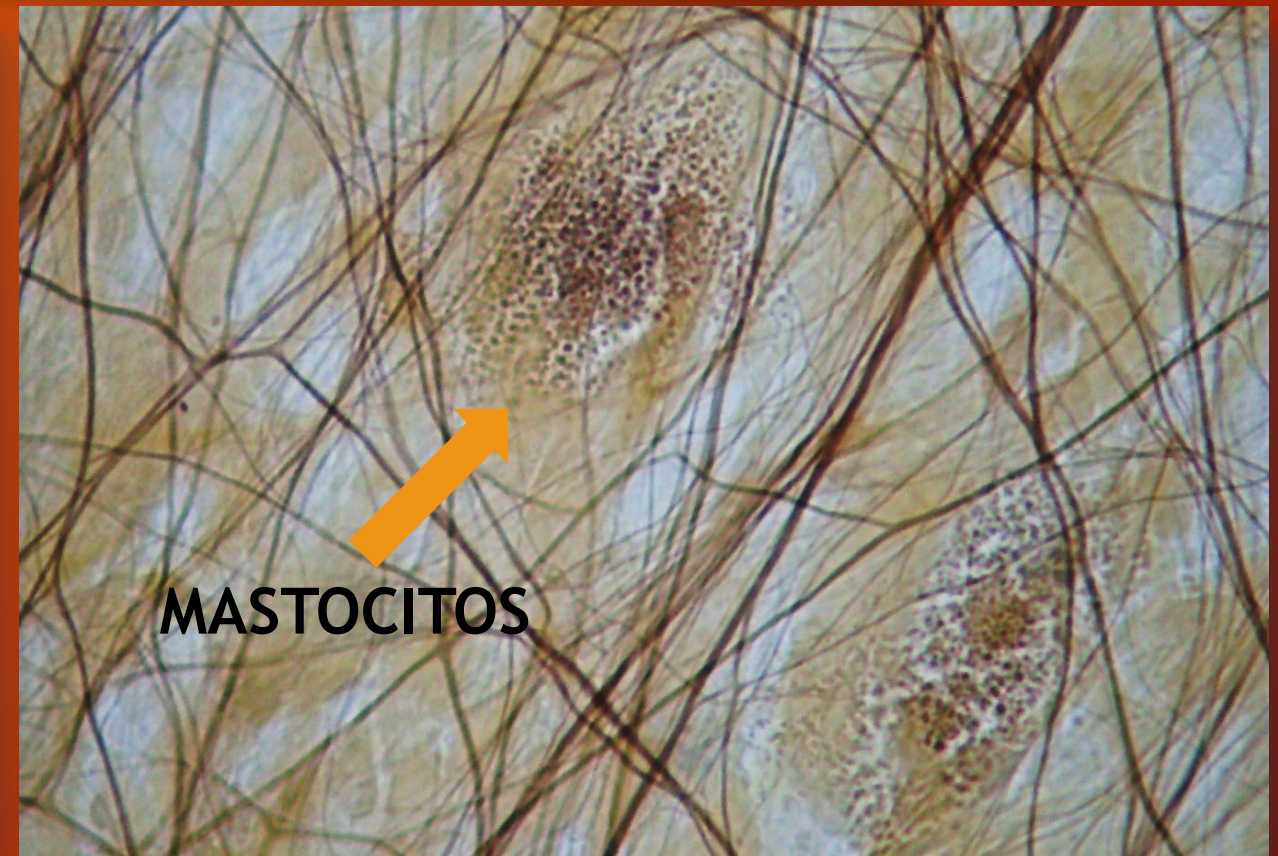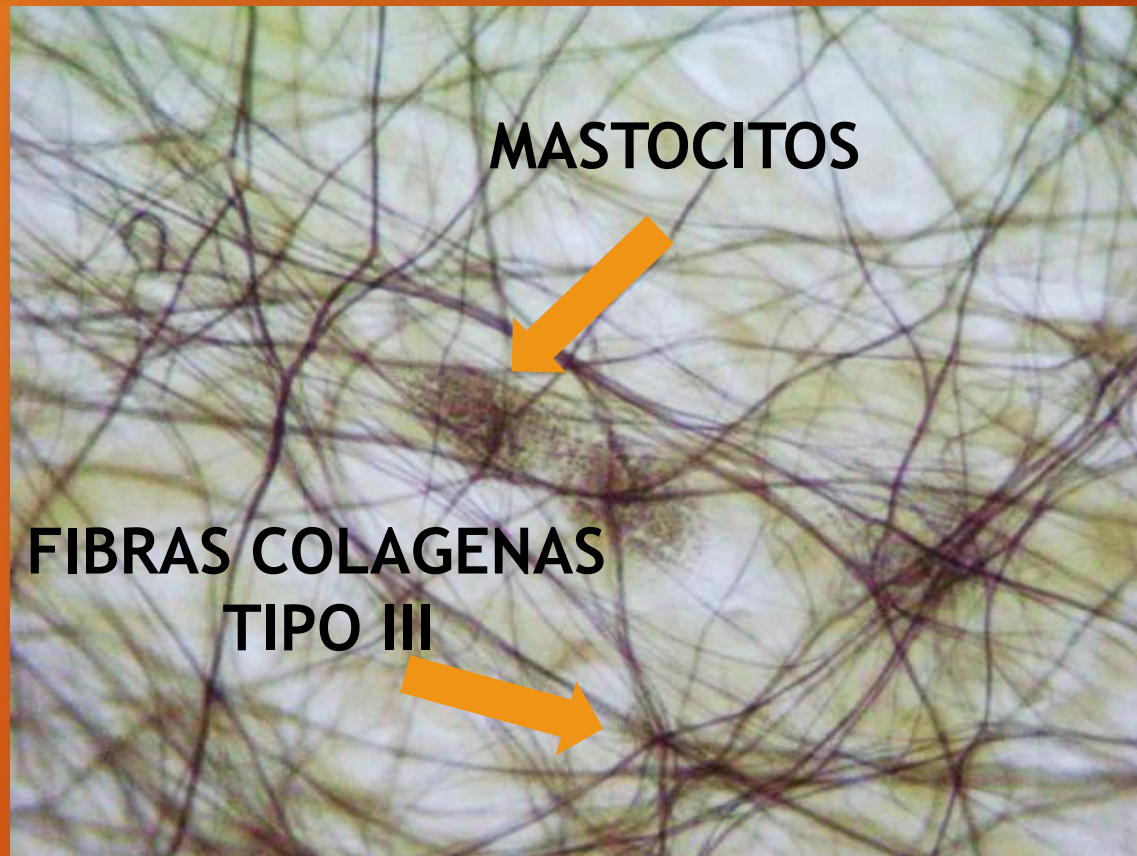
PANCREAS



Acinos y
conducto

H/E

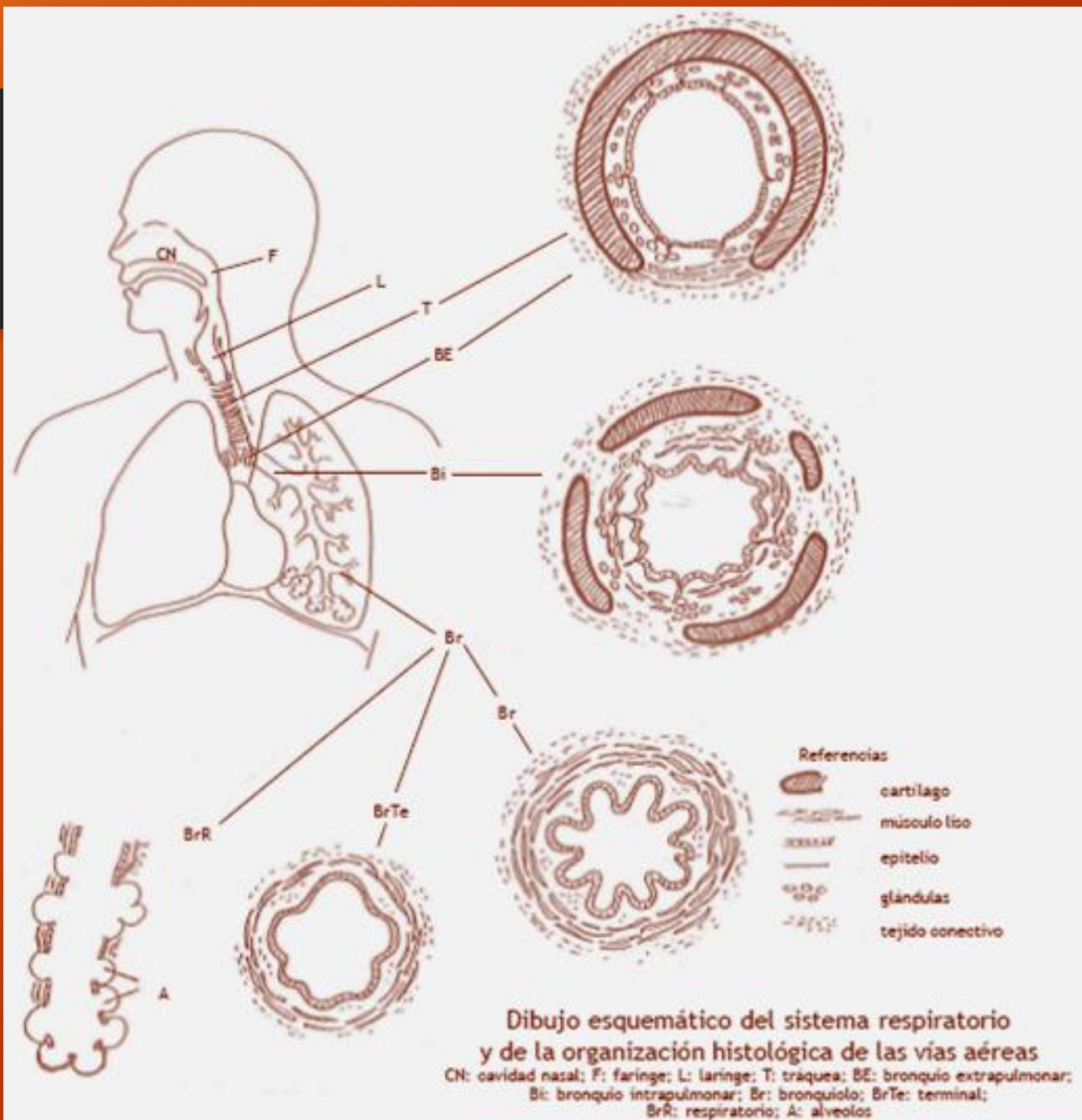
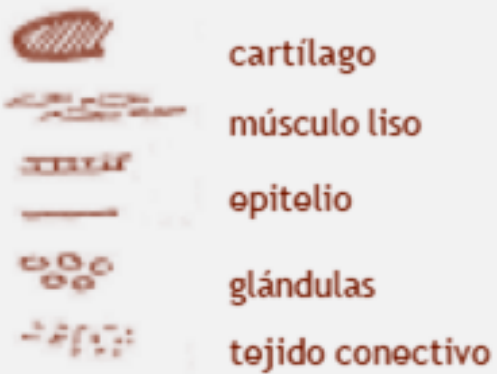
MESENERIO



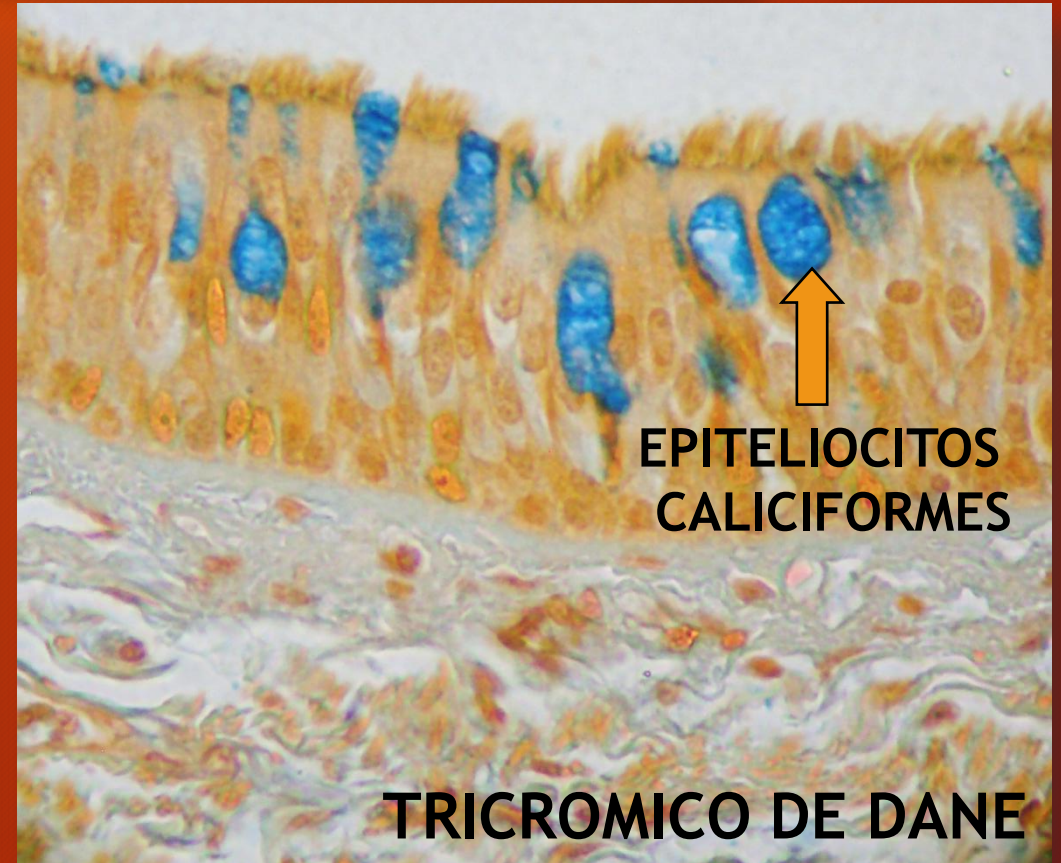
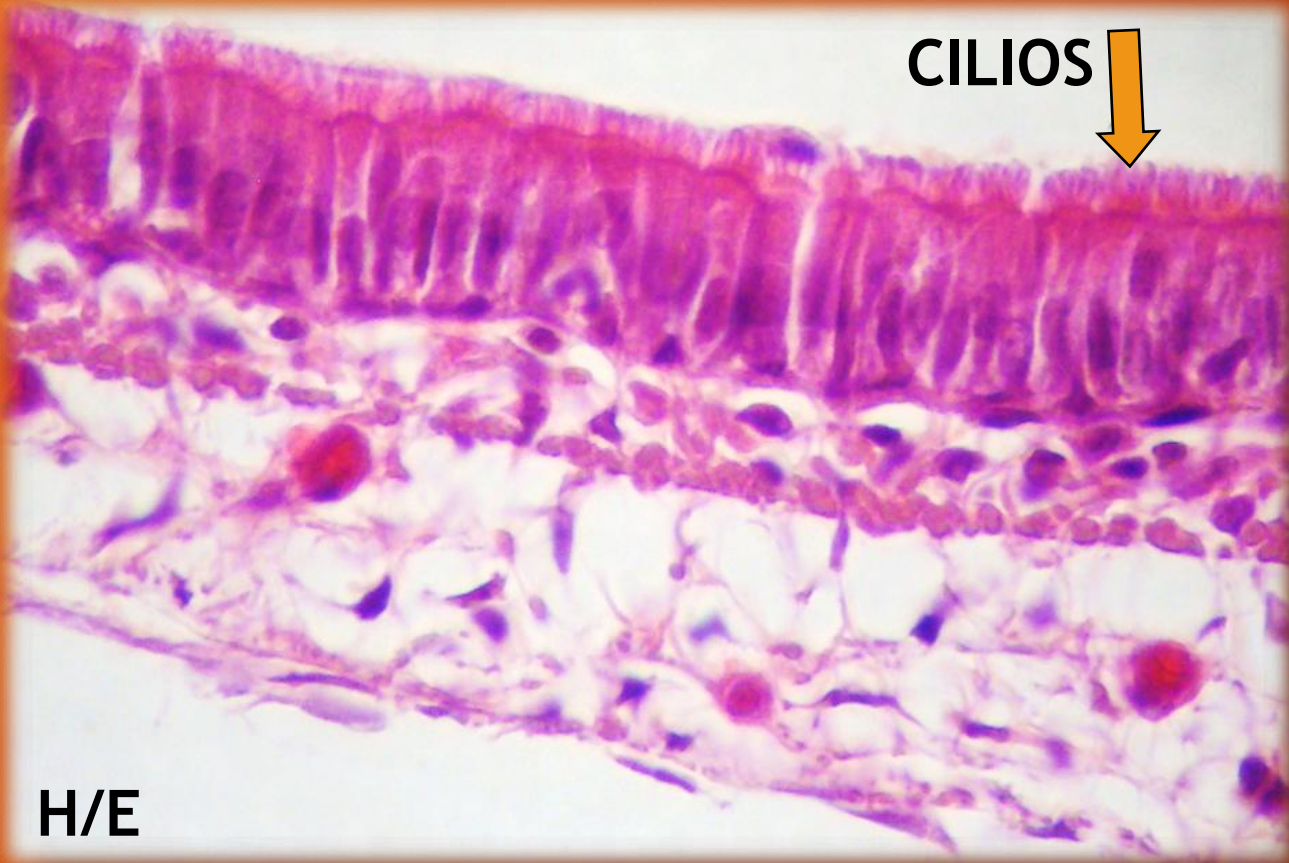
IMPREGNACION ARGENTICA DE WEIGERT

SISTEMA RESPIRATORIO

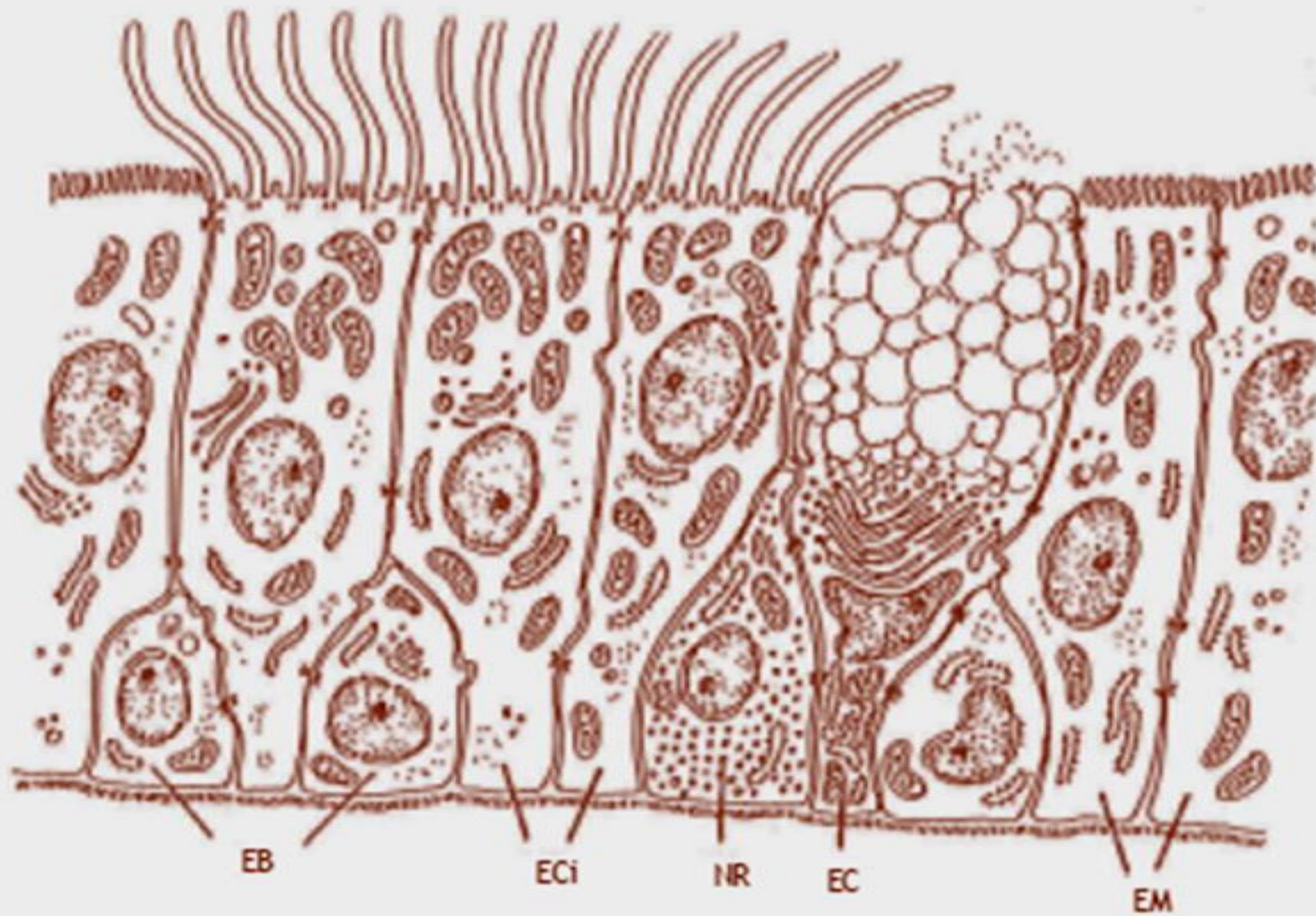
Referencias



EPITELIO “RESPIRATORIO”



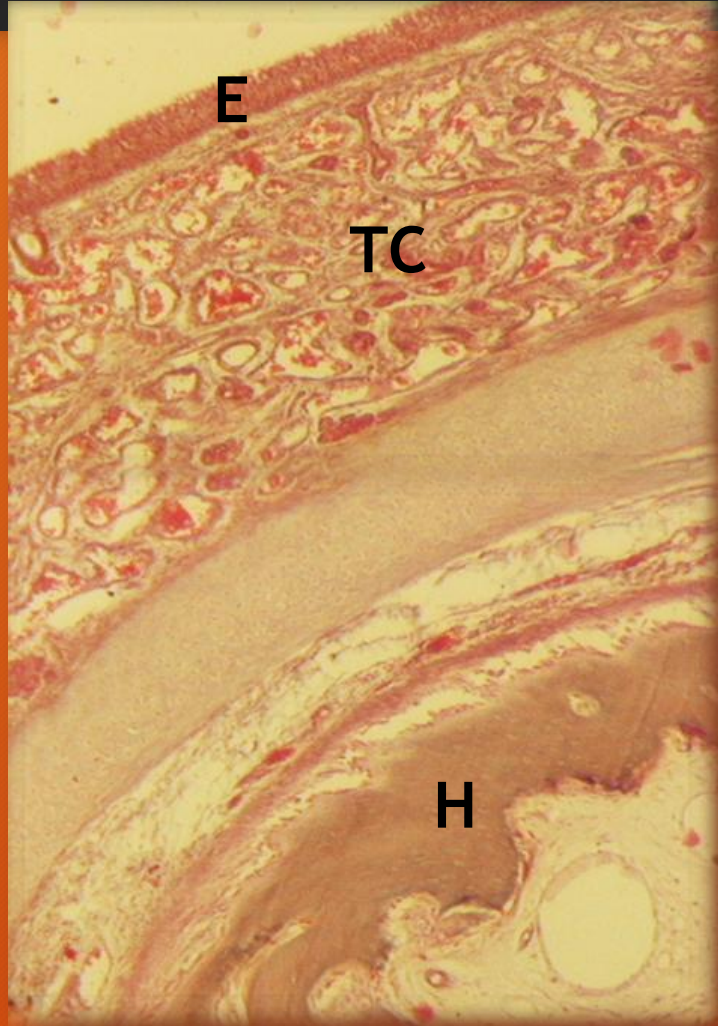Epitelio simple pseudoestratificado columnar con cilios y epitelocitos caliciformes



**Epitelio «respiratorio»
(seudoestrificado columnar ciliado
con exocinocitos caliciformes)**

EB: epitelocitos basales; ECi: epitelocitos ciliados;
NR: neuroendocrinocitos respiratorios;
EC: exocinocitos caliciformes;
EM: epitelocitos microvellosos

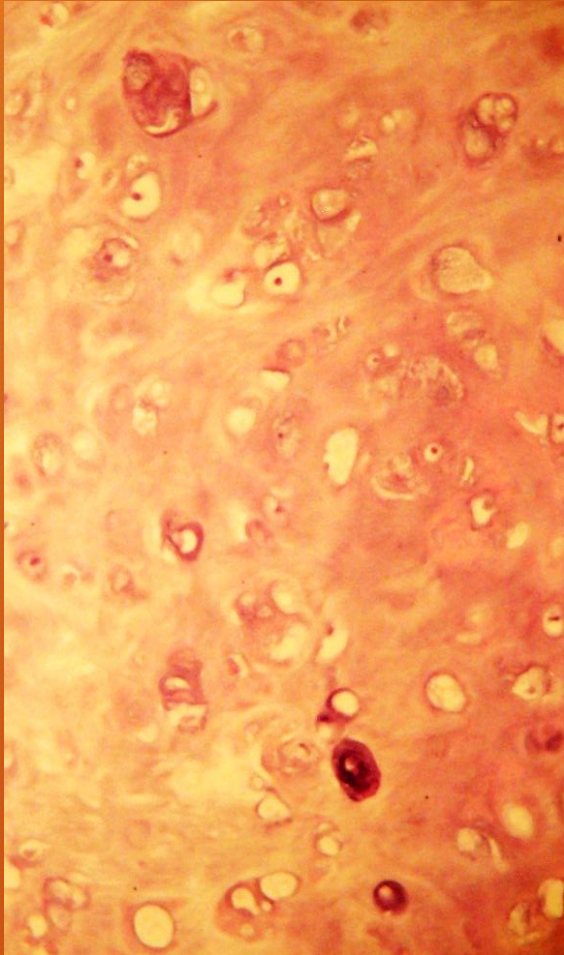
CORNETE DE FETO. Fotocomposición



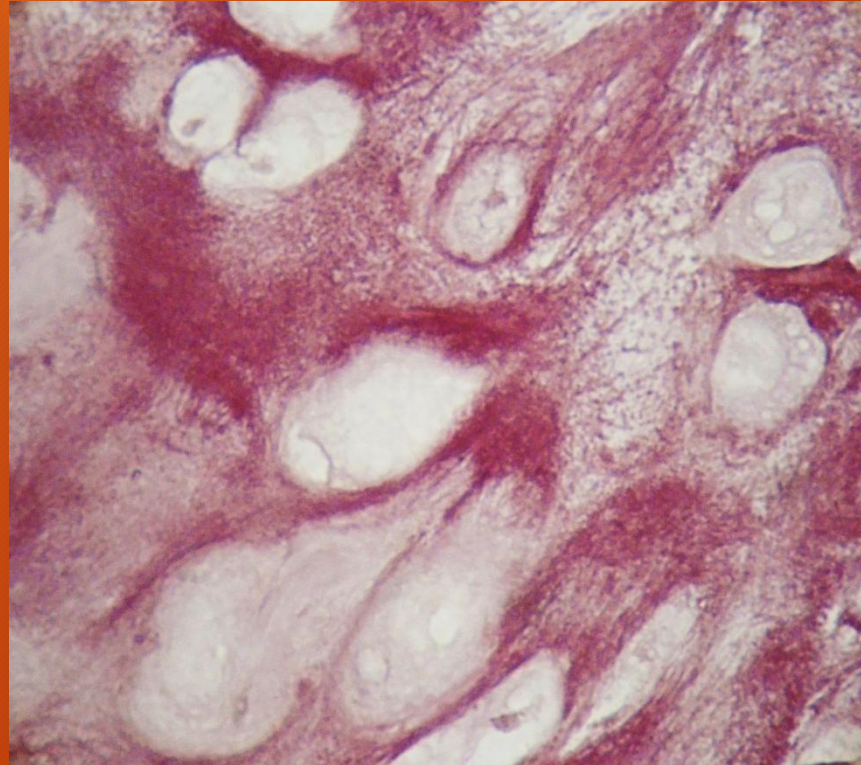
EPITELIO “RESPIRATORIO”: E
TEJIDO CONECTIVO MUY VASCULARIZADO: TC
TEJIDO OSEO: H

TRICROMICO DE MALLORY

EPIGLOTIS

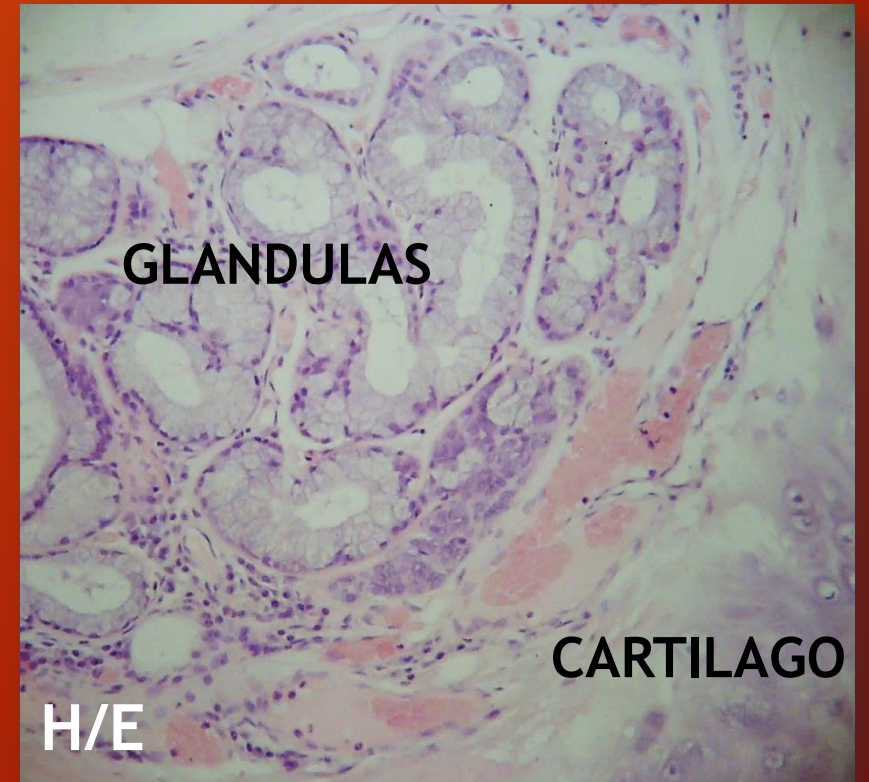


Cartílago elástico



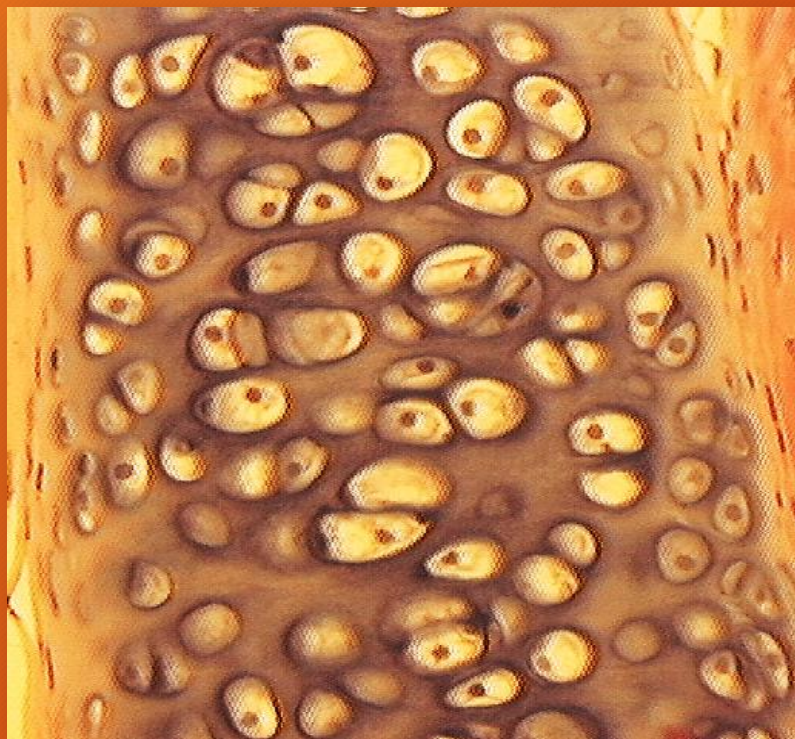ORCEINA

Glándulas epiglóticas anexas a la mucosa que cubre la epiglotis

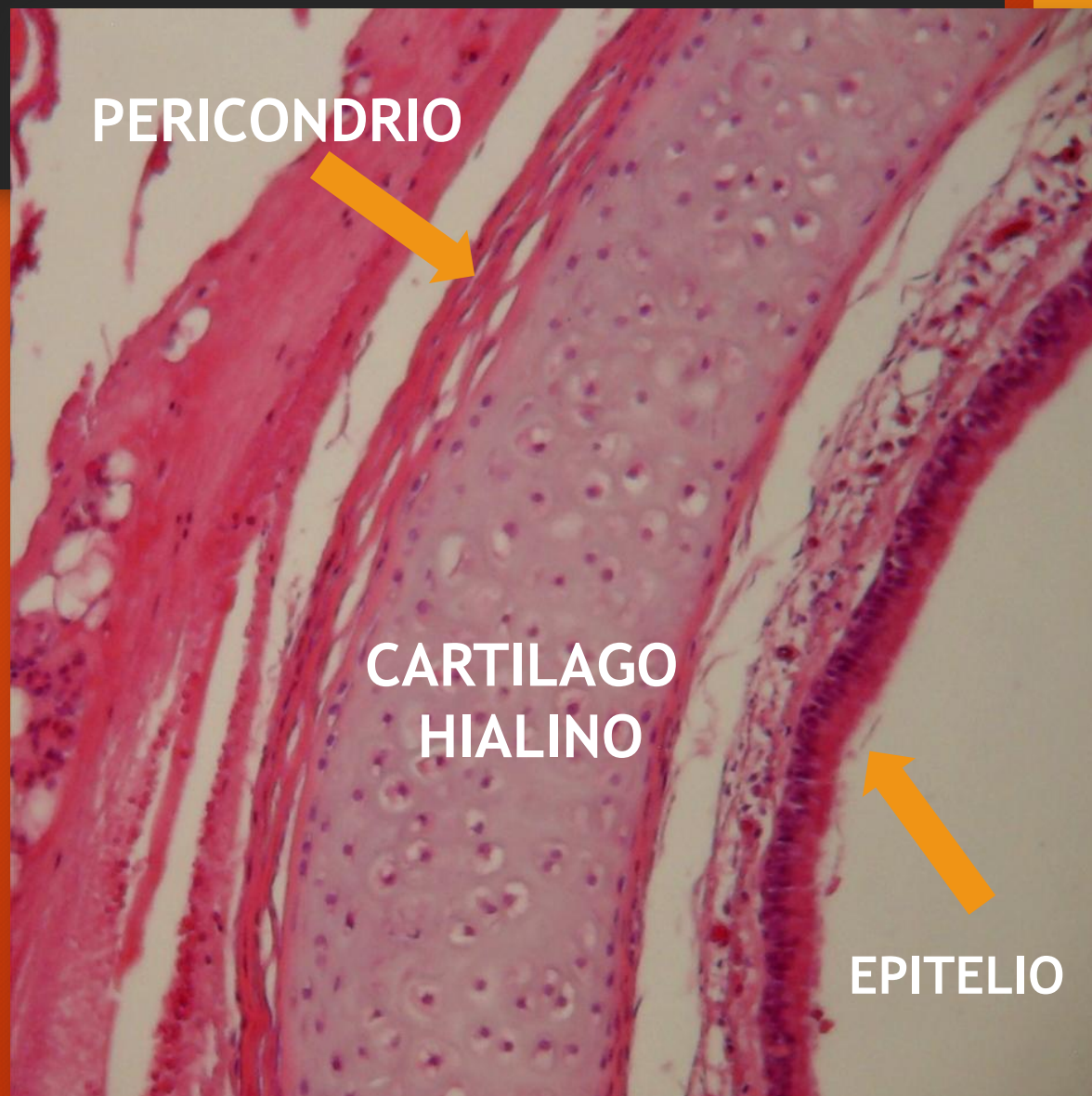


TRAQUEA

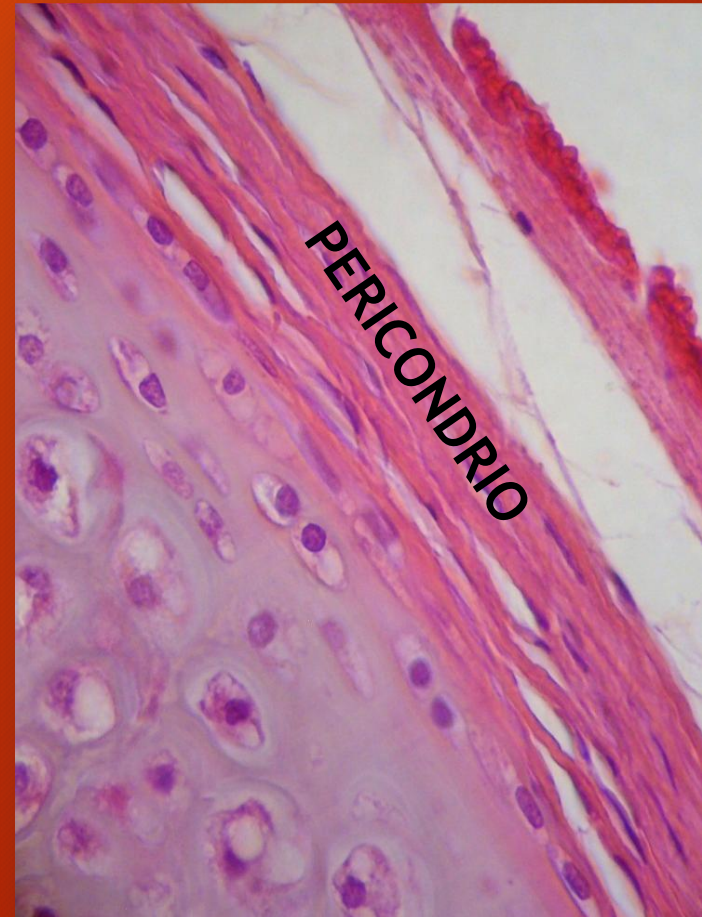
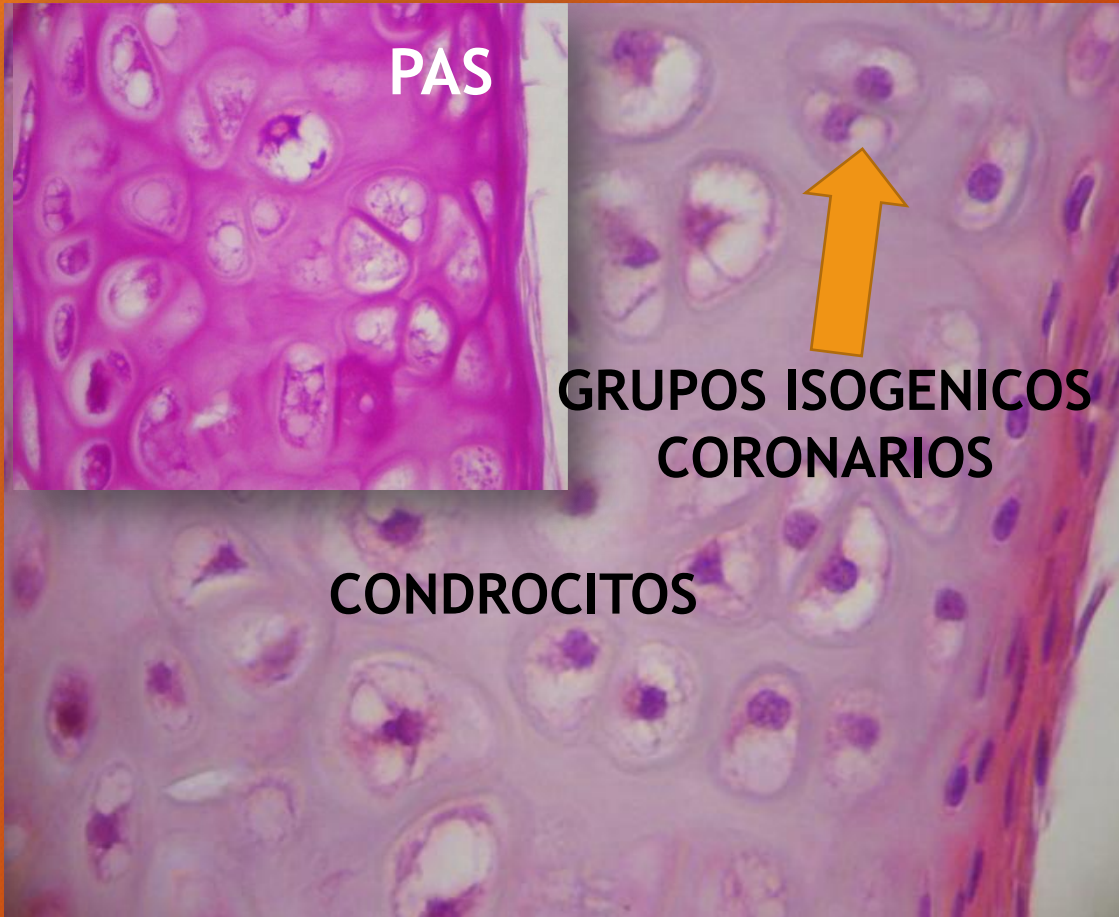
CONDROCITOS



H/E

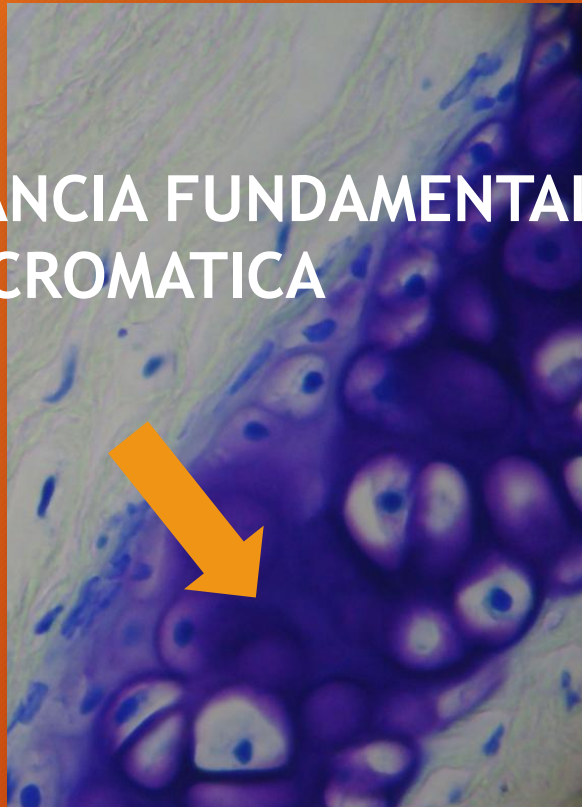

TRAQUEA



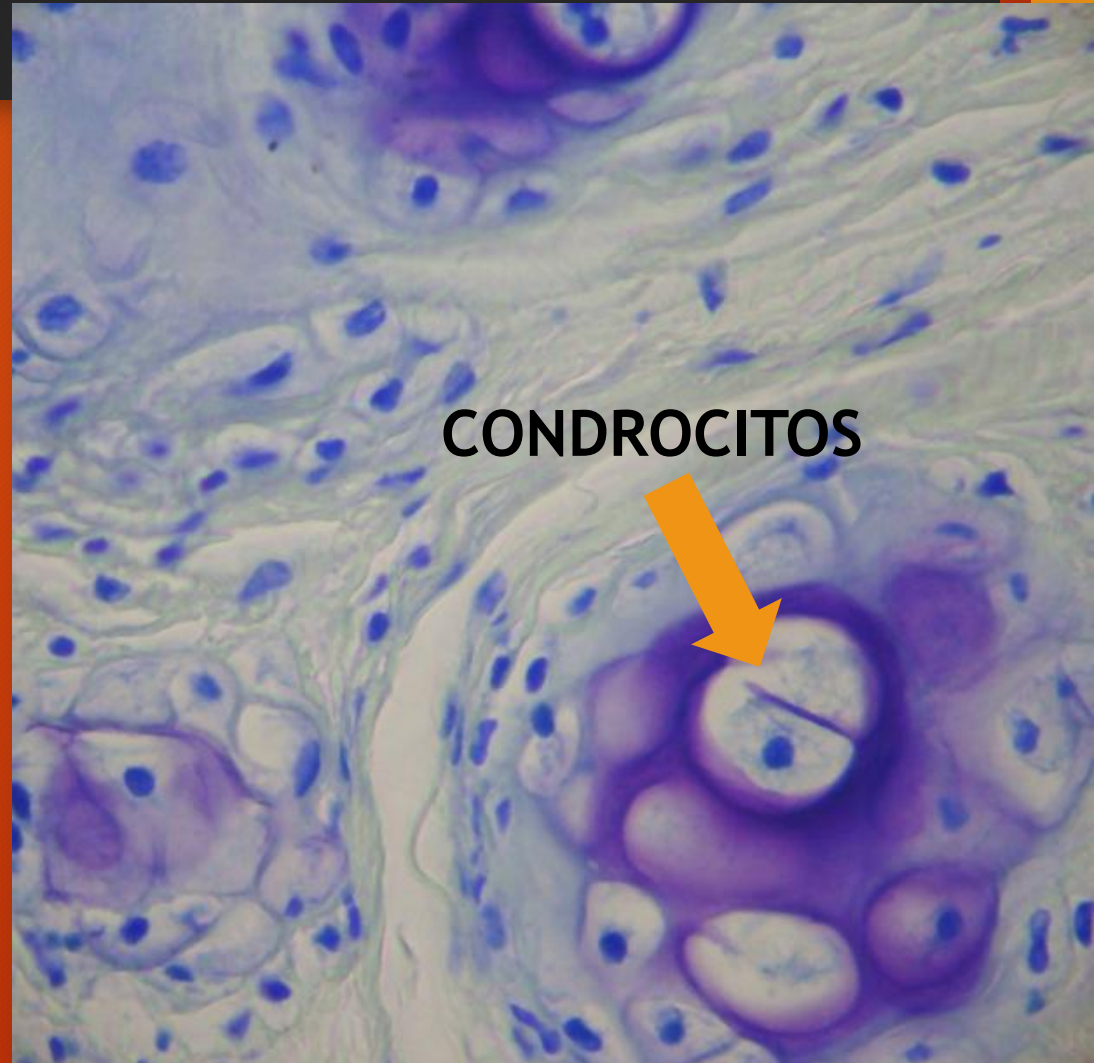
TRAQUEA. Cartílago.

SUSTANCIA FUNDAMENTAL
METACROMÁTICA

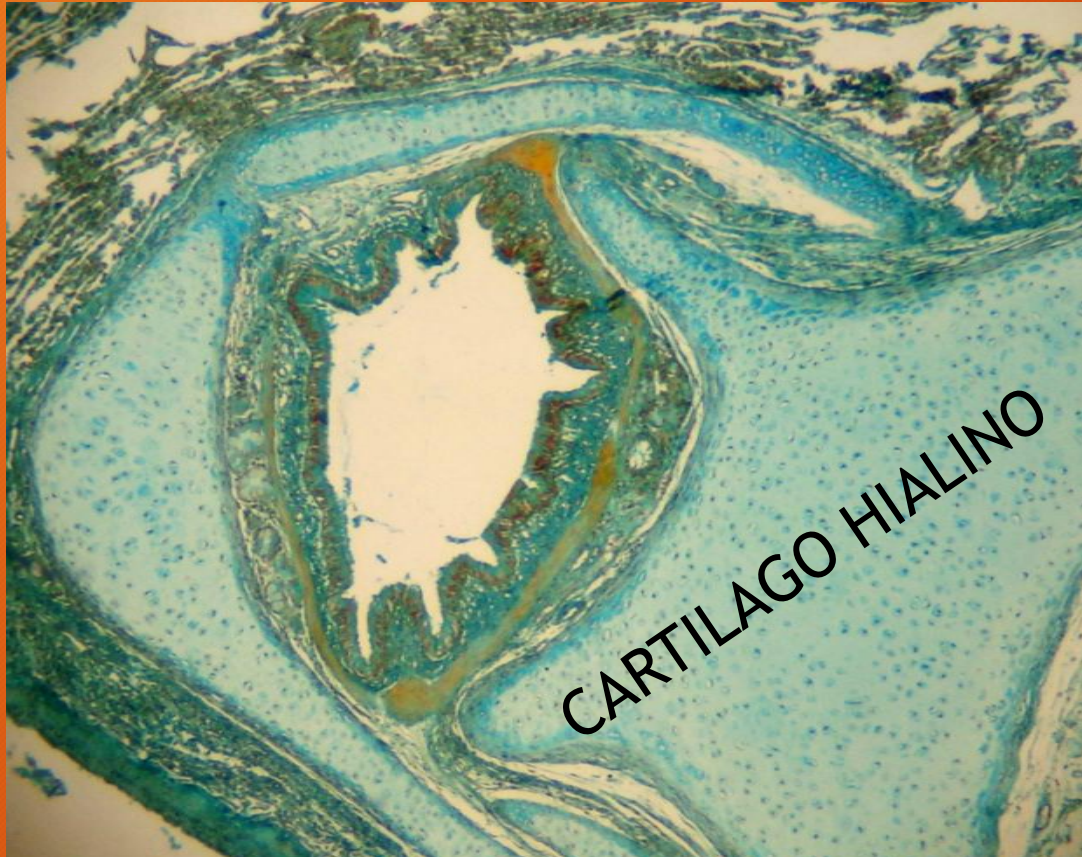

AZUL DE TOLUIDINA

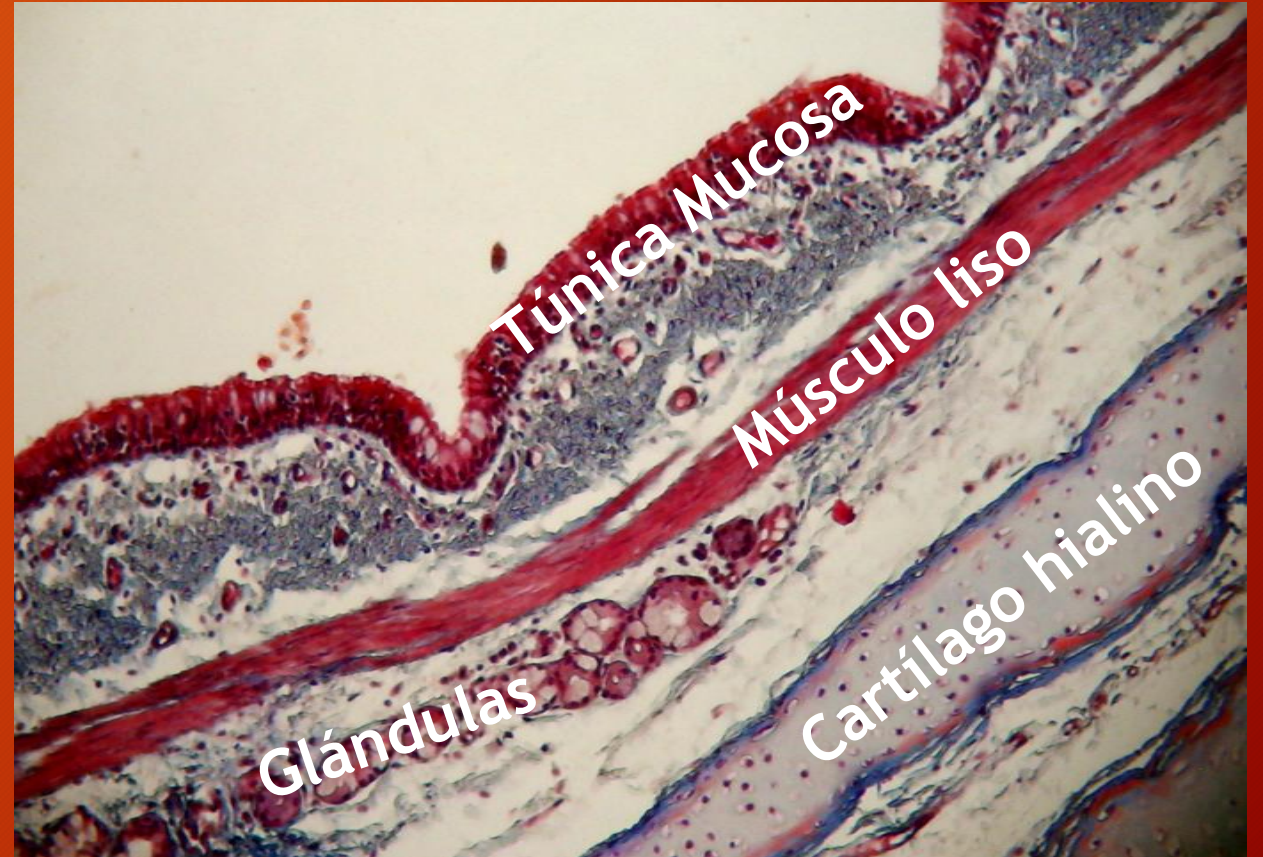
CONDROCITOS



PULMON. Bronquios



TRICROMICO DE DANE



TRICROMICO DE MASSON



EPITELIO RESPIRATORIO

MÚSCULO LISO

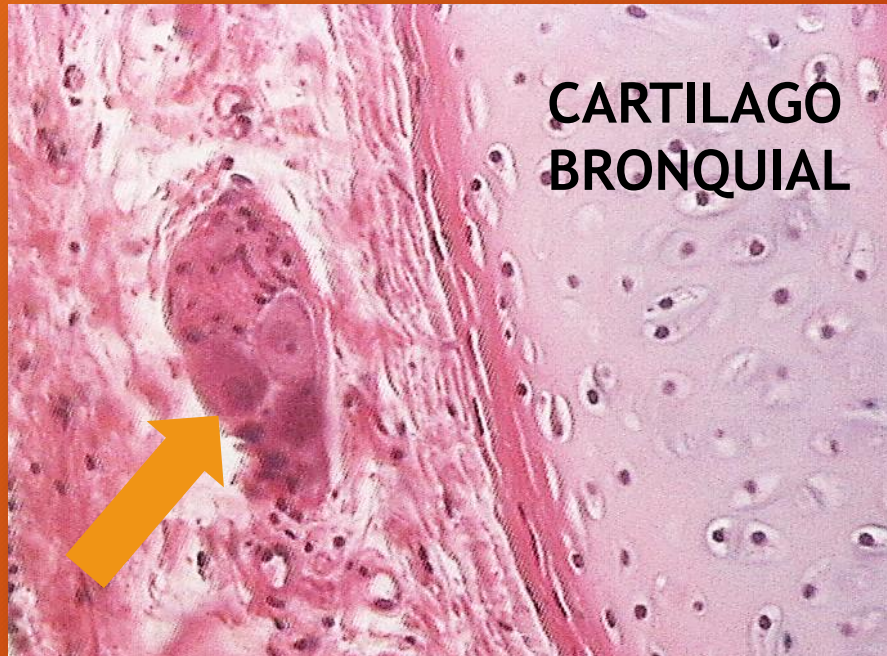
GLANDULAS

CARTILAGO HIALINO

TRICROMICO DE DANE

PULMON. Bronquios

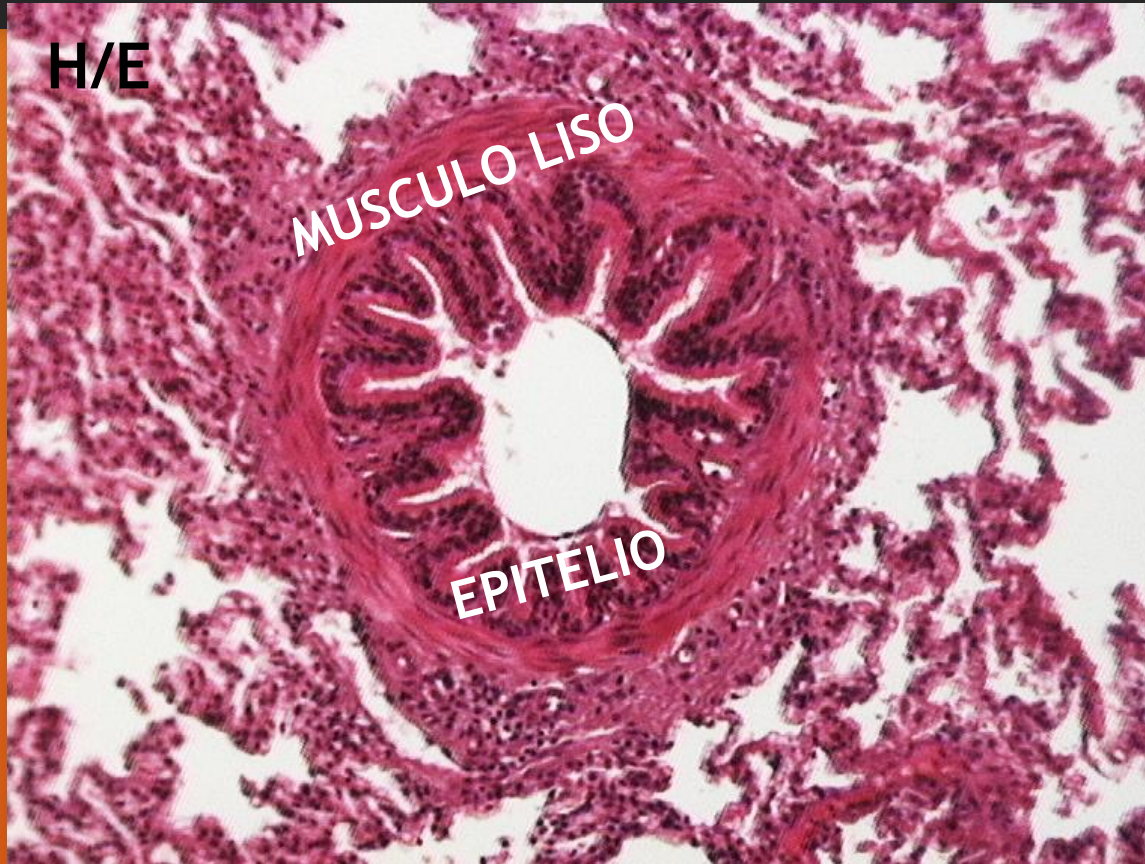PULMON. Bronquios



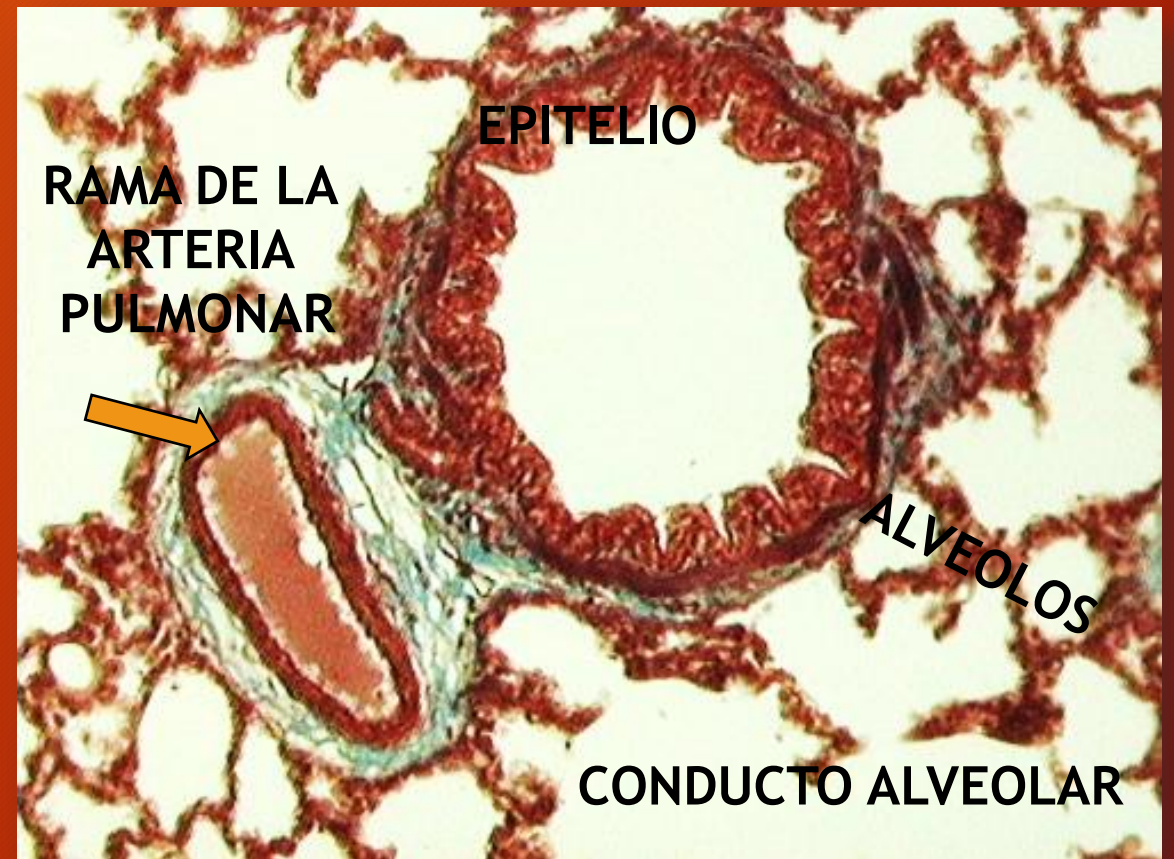
Ganglio vecino a un bronquio
(detalle)

H/E

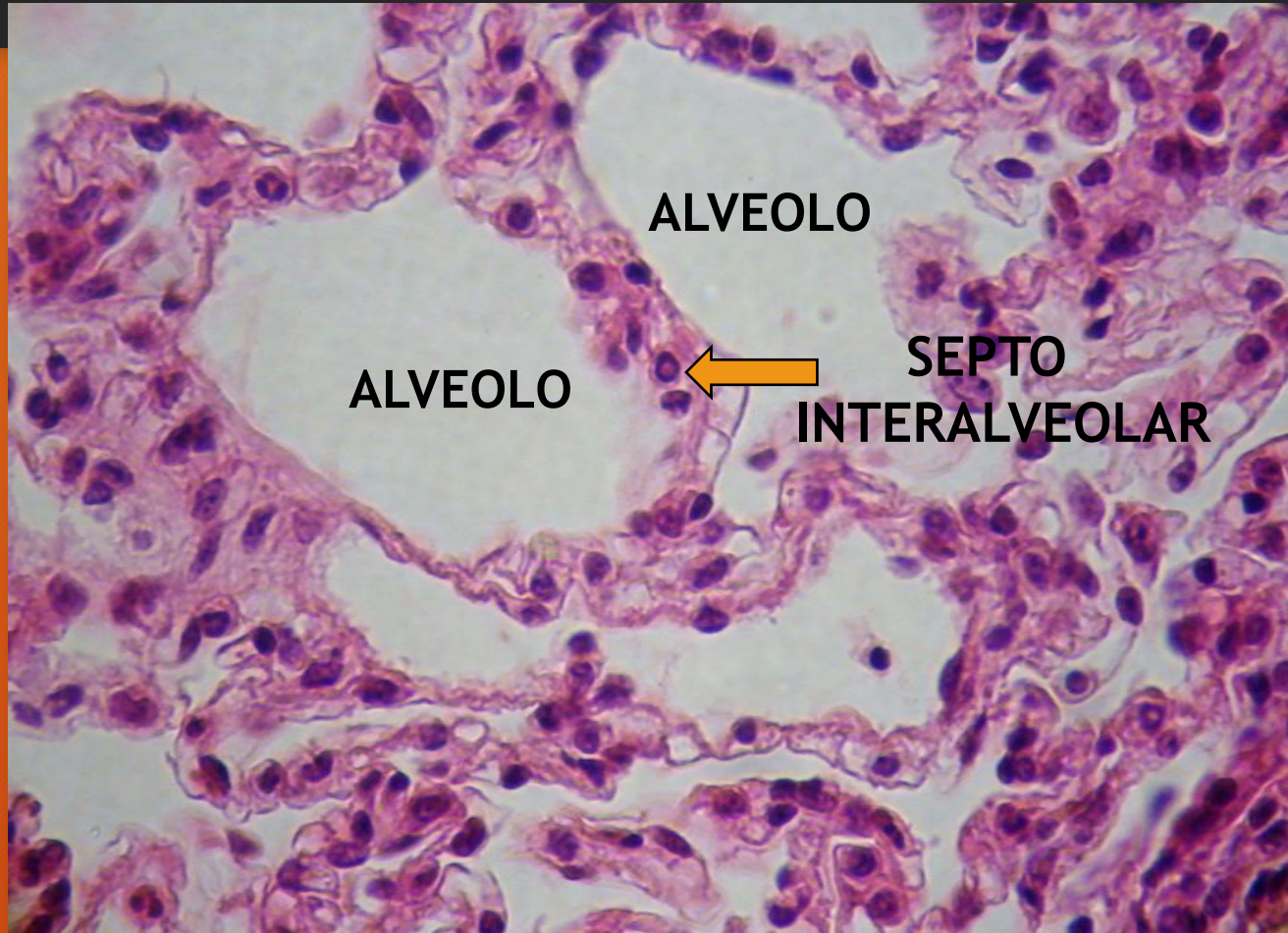
PULMON. Bronquiolos



TRICROMICO DE MASSON

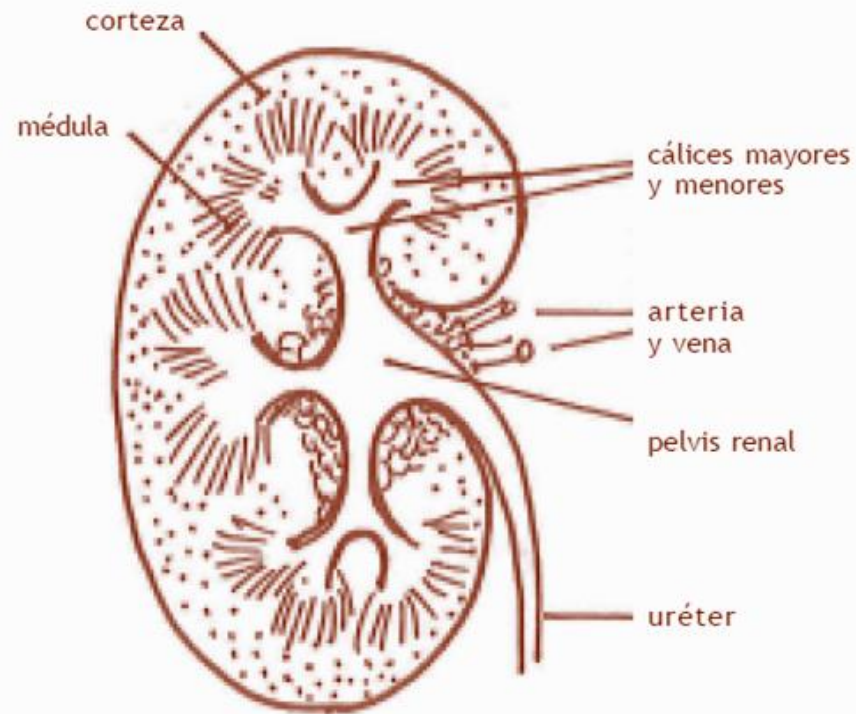


PULMON. Alveolos

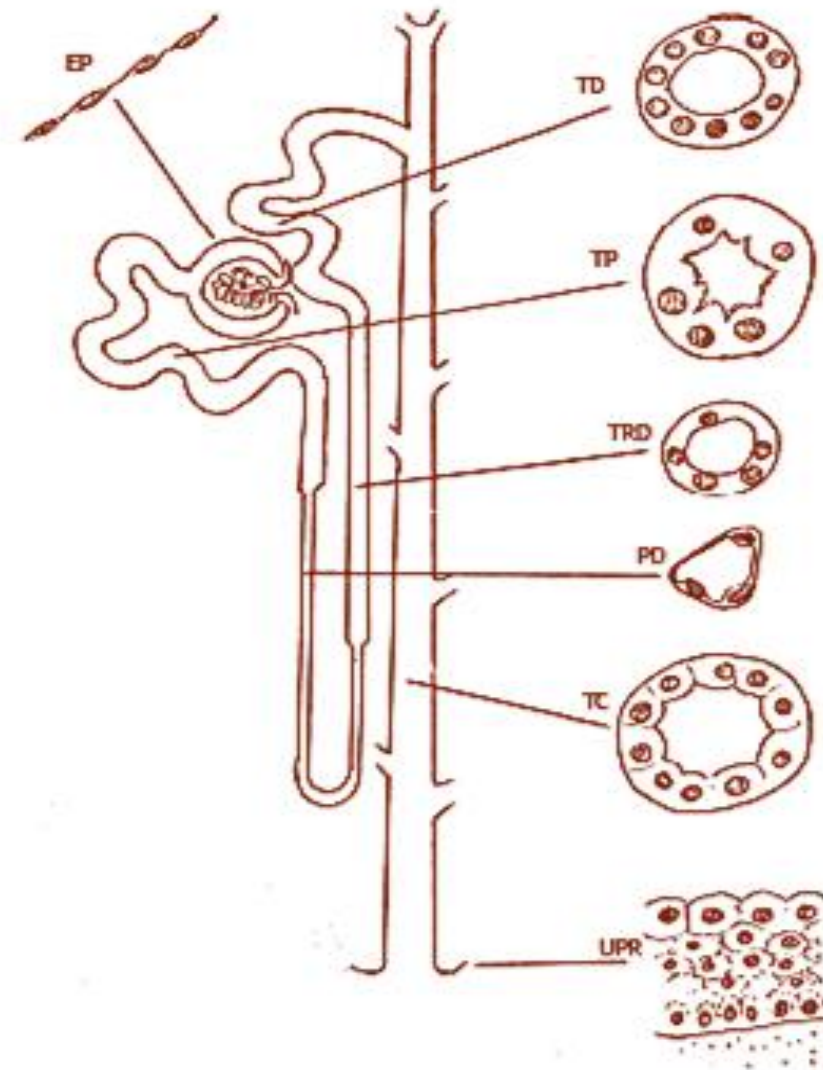


H/E

SISTEMA URINARIO



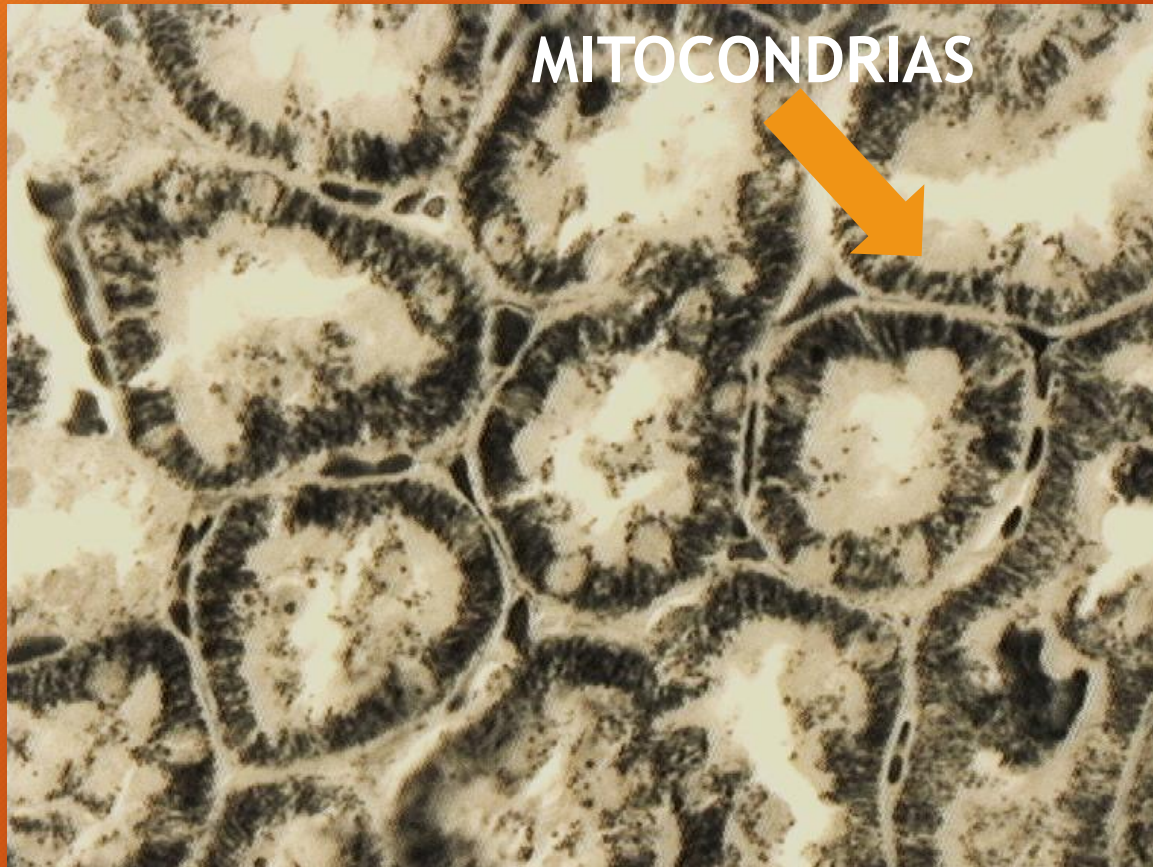
Riñón - Corte sagital



Dibujo esquemático de un nefrón y un túbulo colector, y del aspecto de sus diferentes secciones con MO y MET

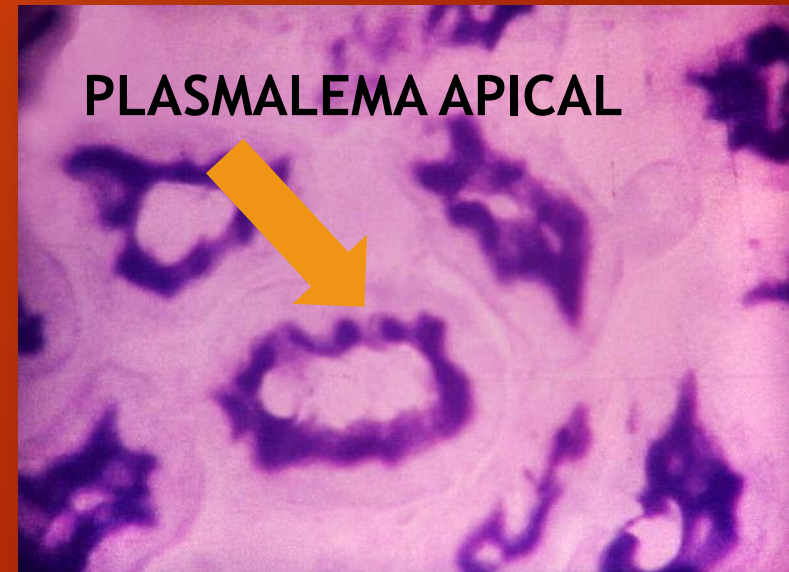
EP: estrato parietal; TD: tubo distal;
TP: tubo proximal;
TRD: tubo recto distal (porción gruesa del asa del nefrón);
PD: porción delgada del asa del nefrón; TC: túbulo colector;
UPR: urotelio a nivel de la papila renal

RIÑÓN

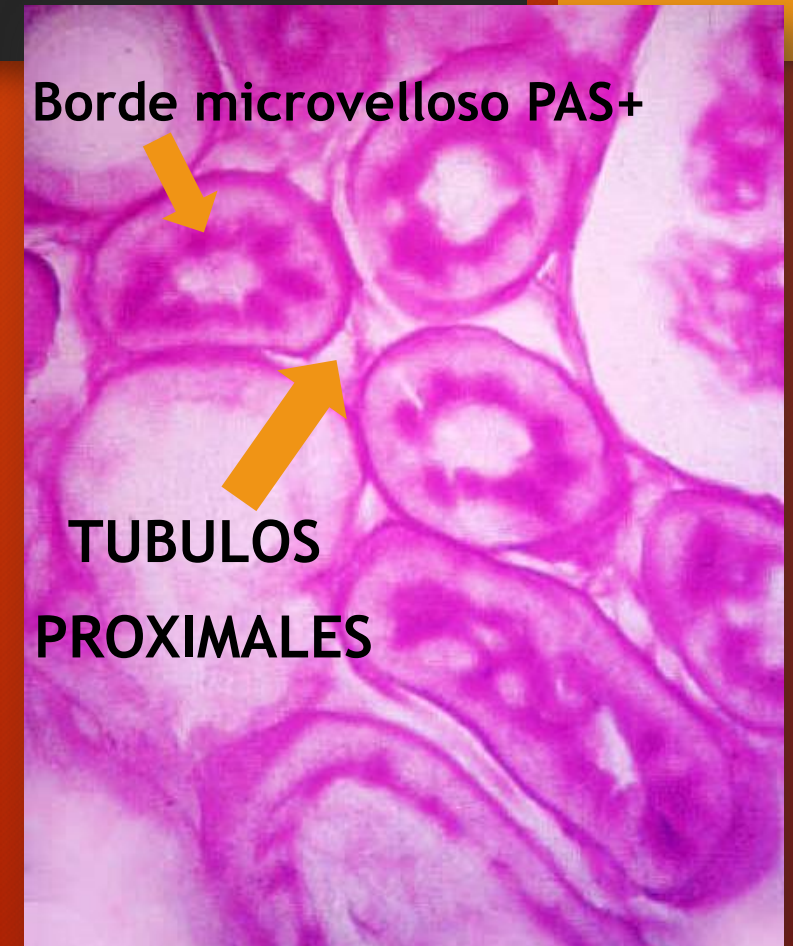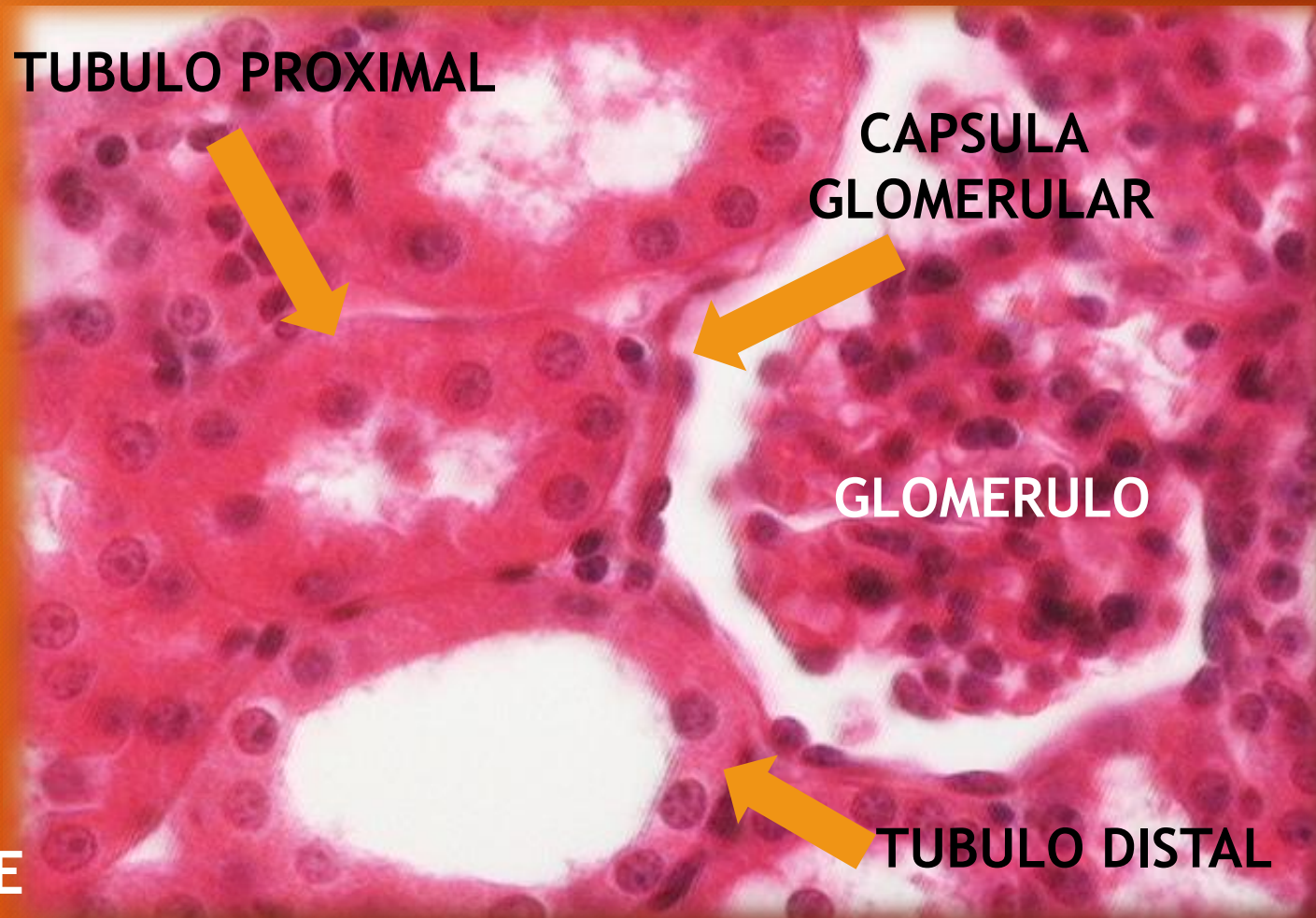


TECNICA DE REGAUD

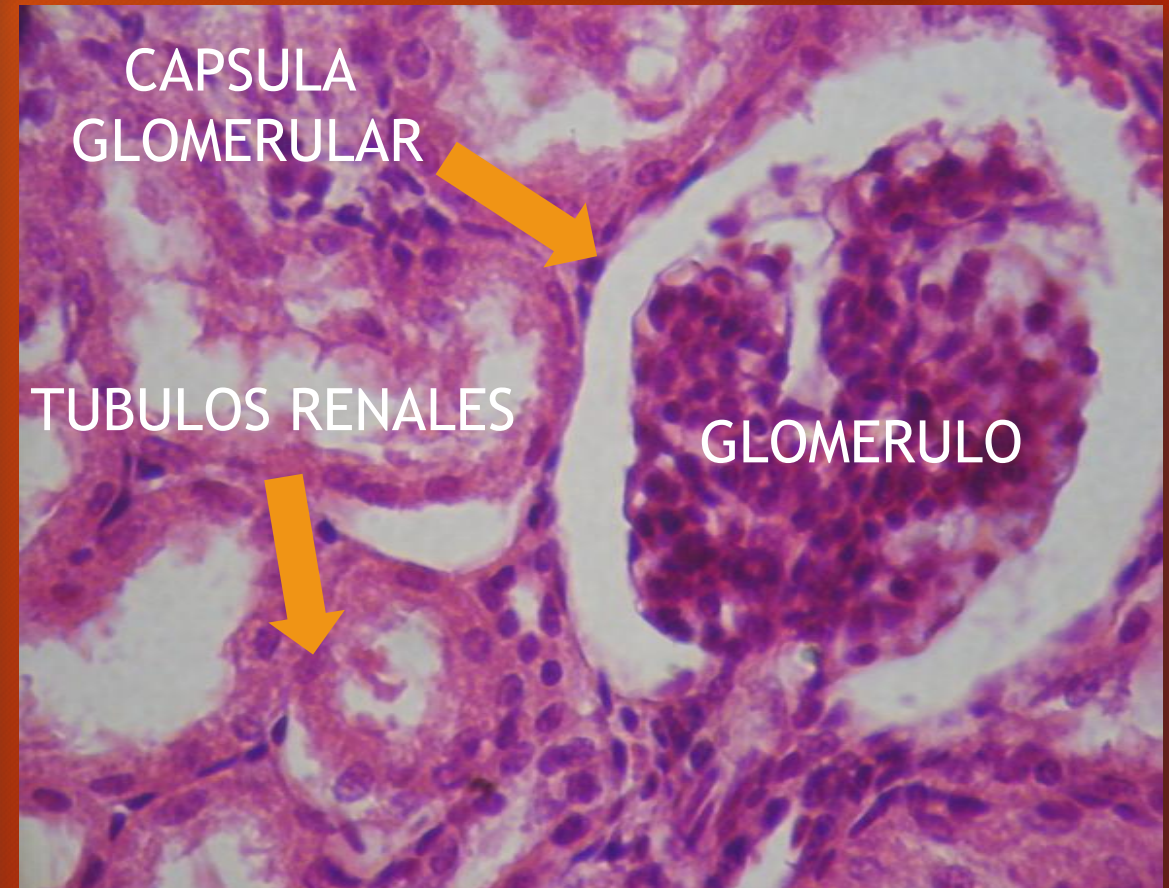
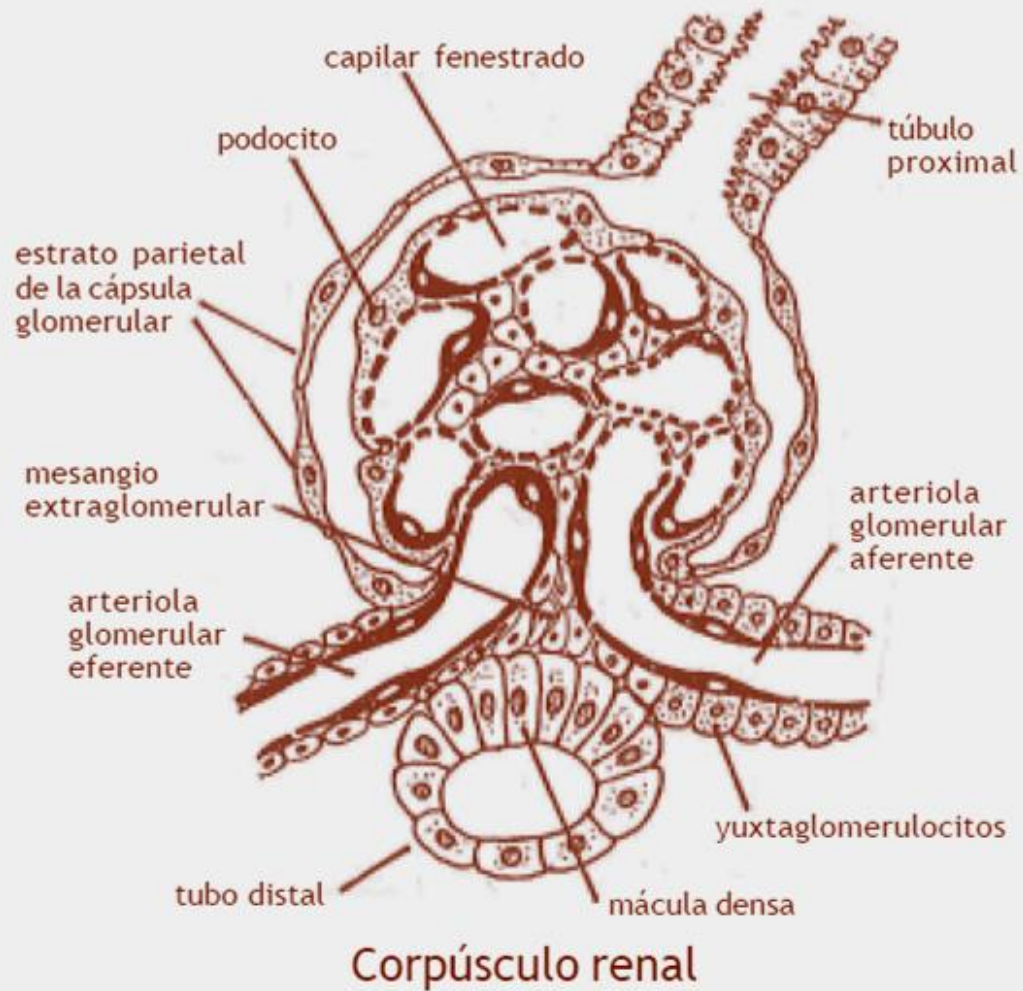
FOSFATASA ALCALINA. HISTOQUIMICA



SISTEMA URINARIO. Corteza renal



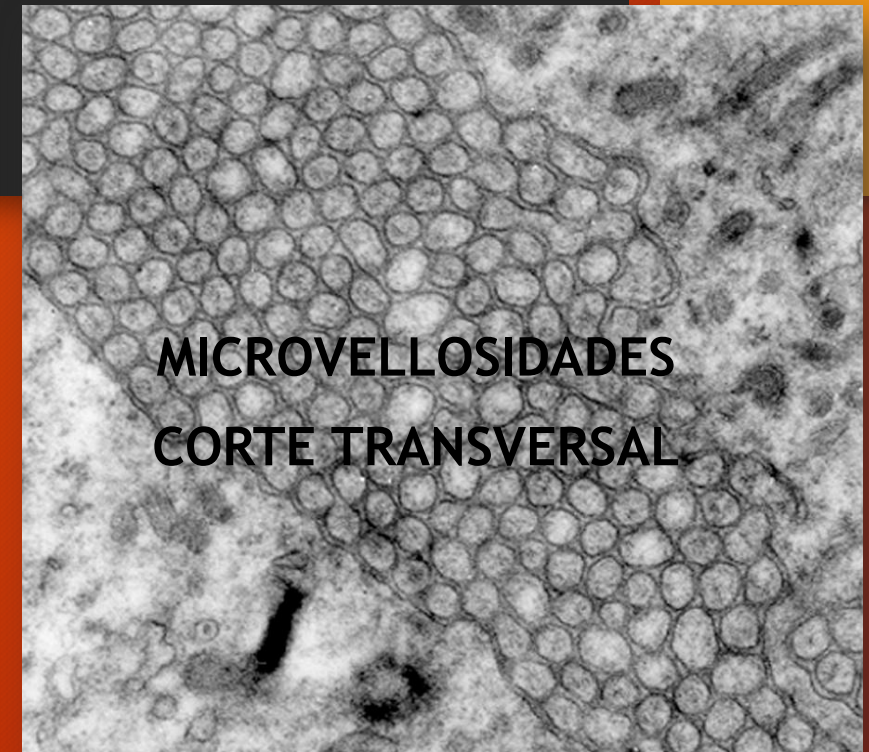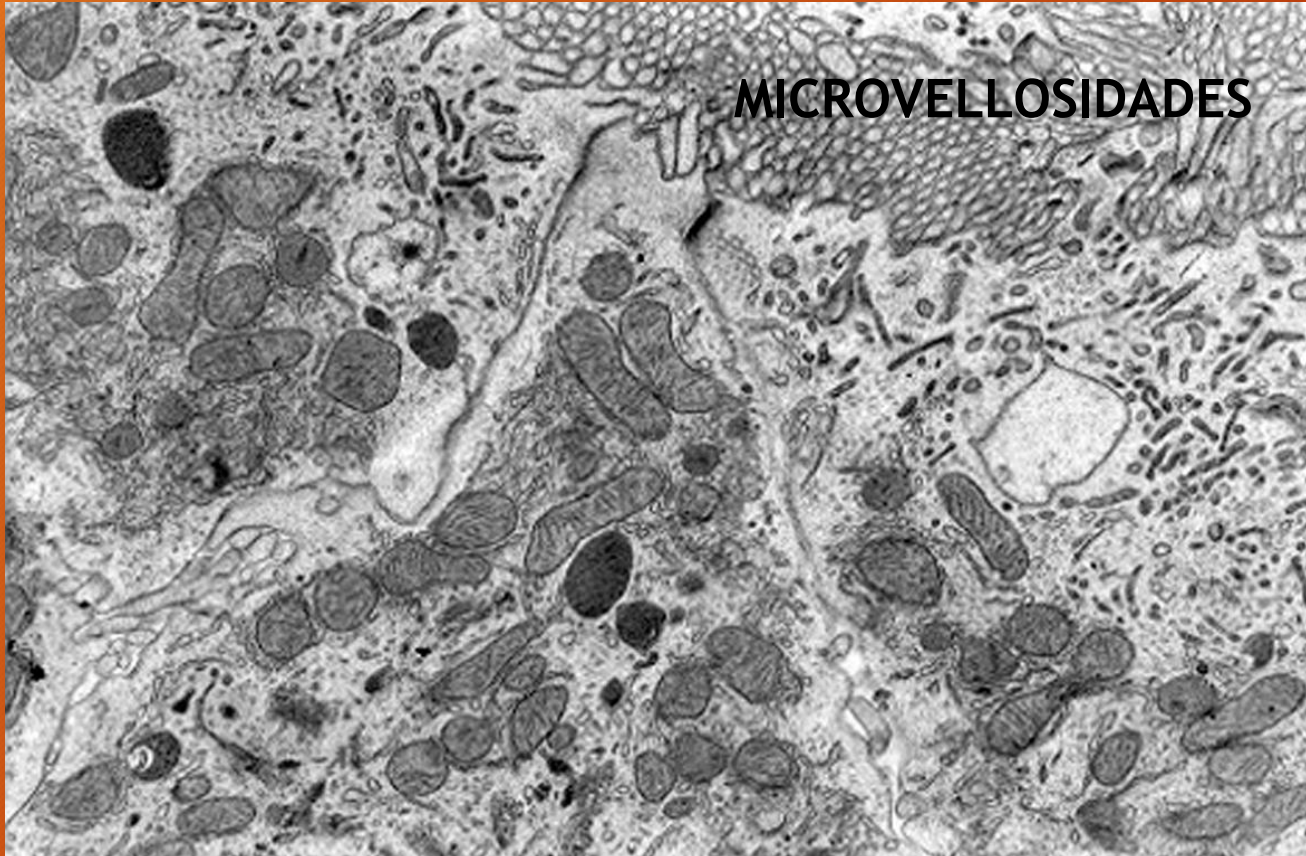
SISTEMA RENAL



H/E

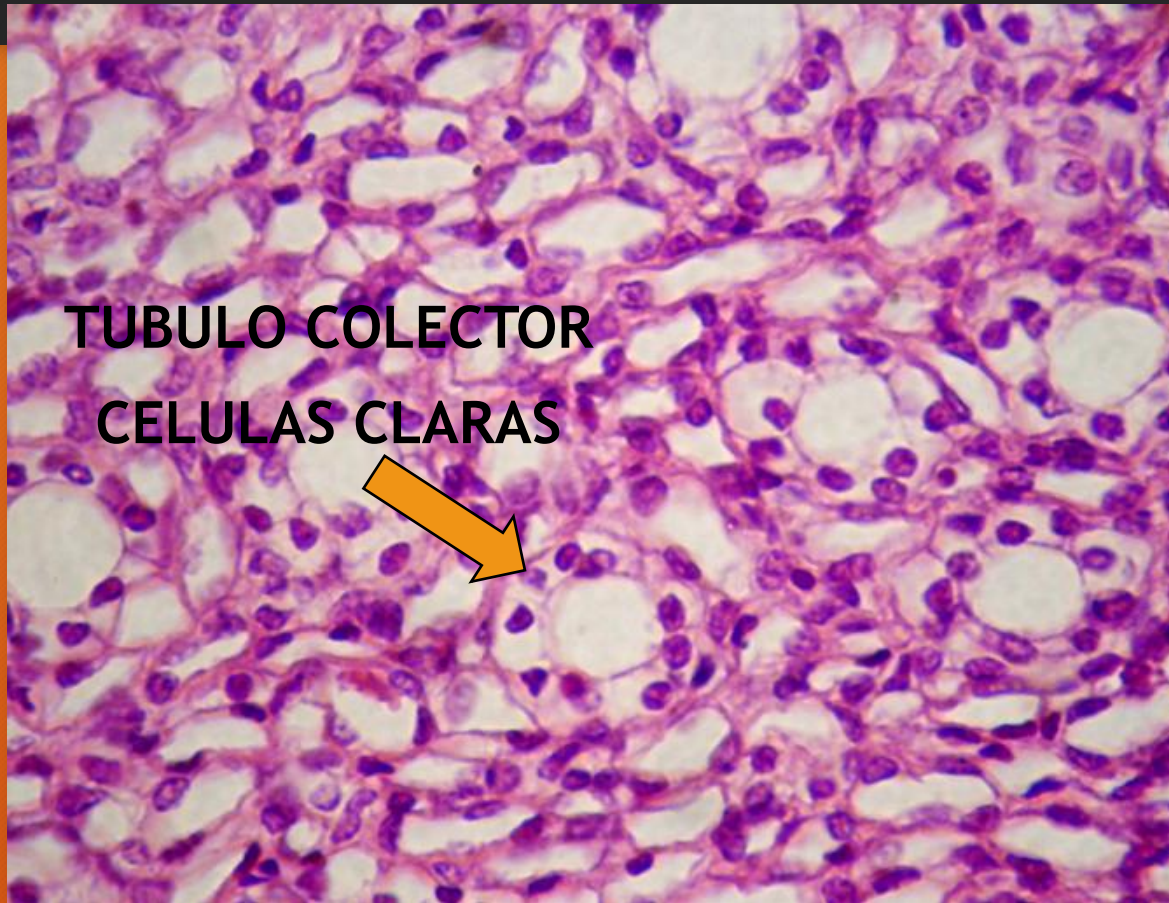RIÑÓN. Túbulo proximal

Embrión de pollo (mesonefros)

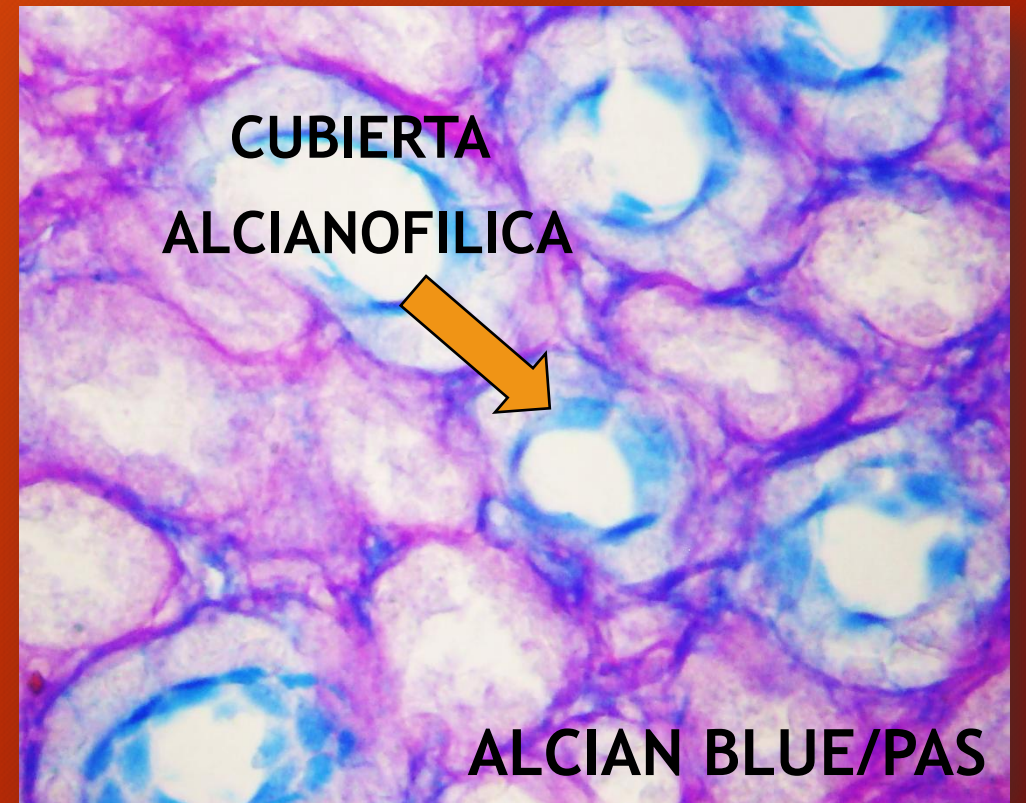


**MICROSCOPIA ELECTRONICA DE
TRANSMISION**

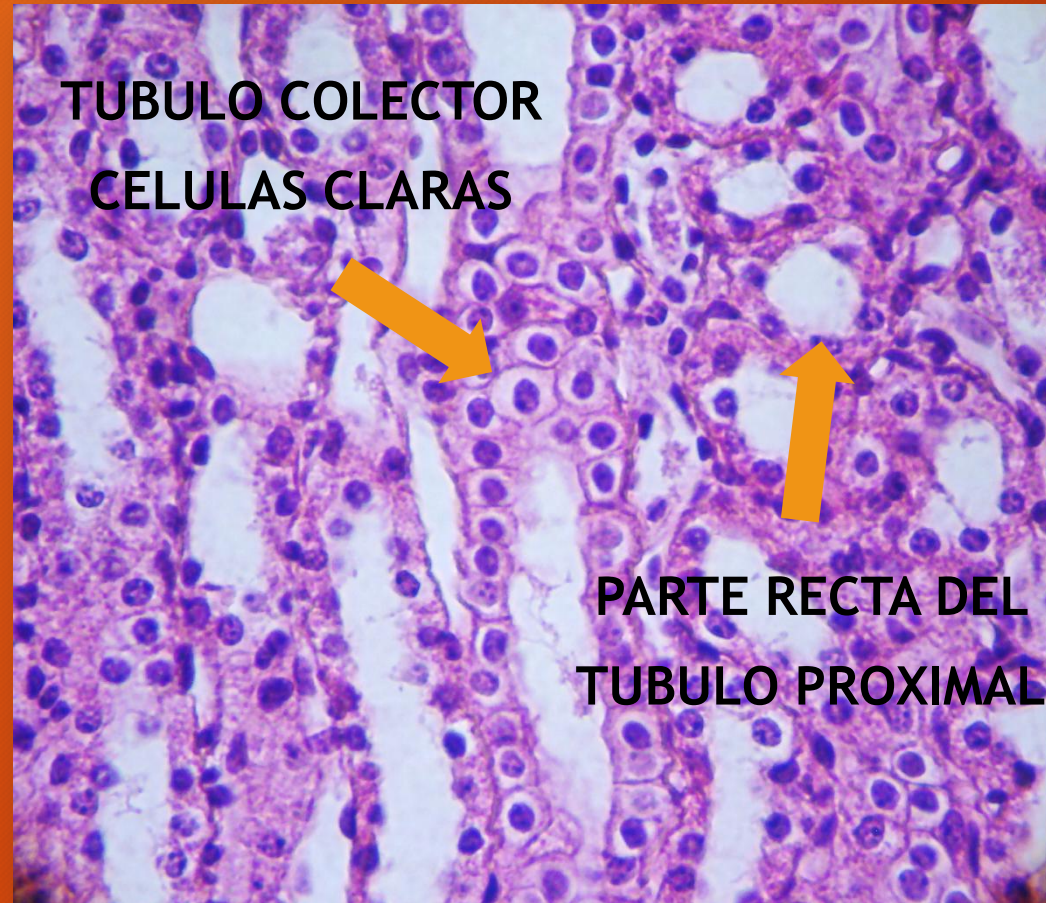
RIÑÓN. Médula



H/E

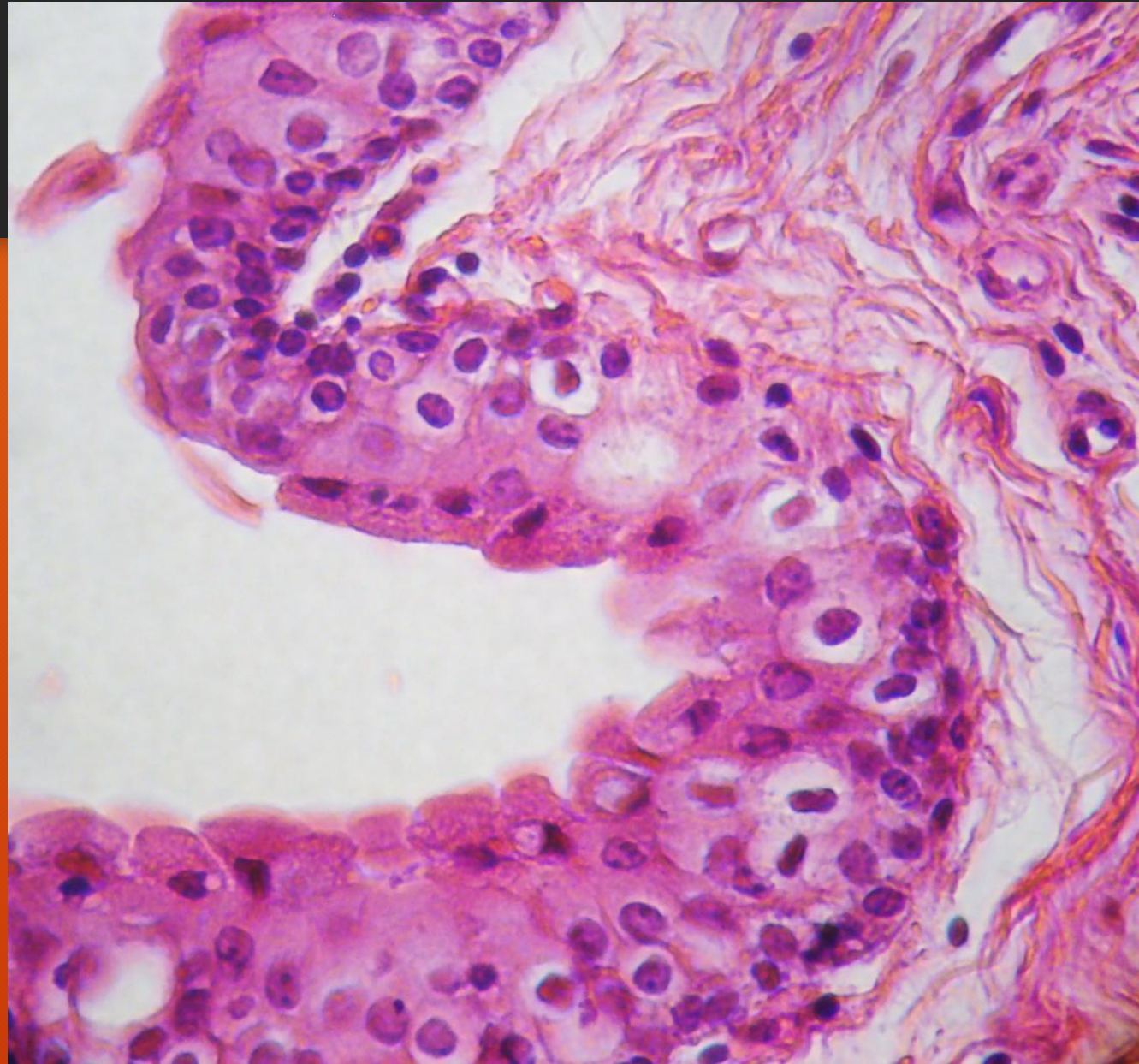


RIÑÓN. Rayo medular

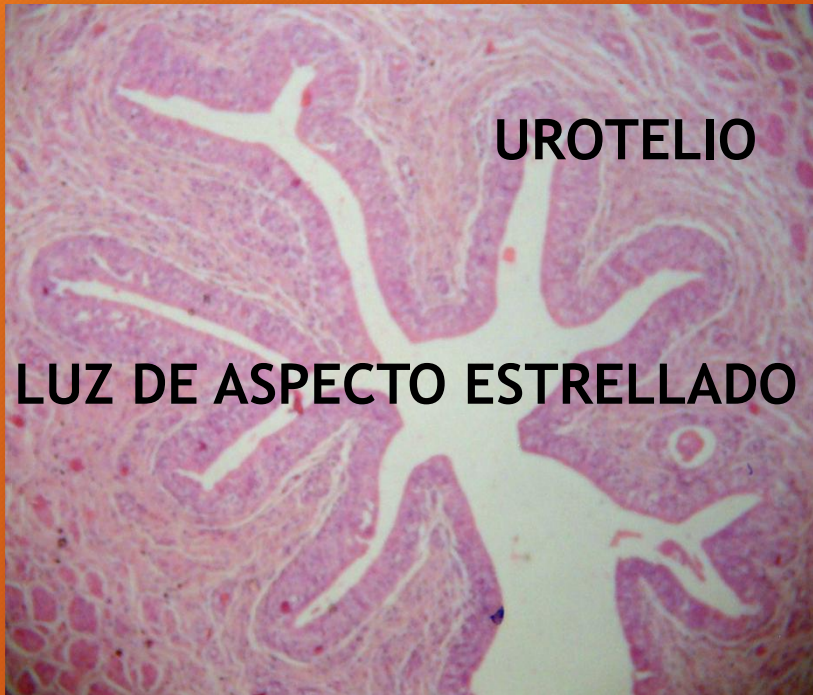

H/E

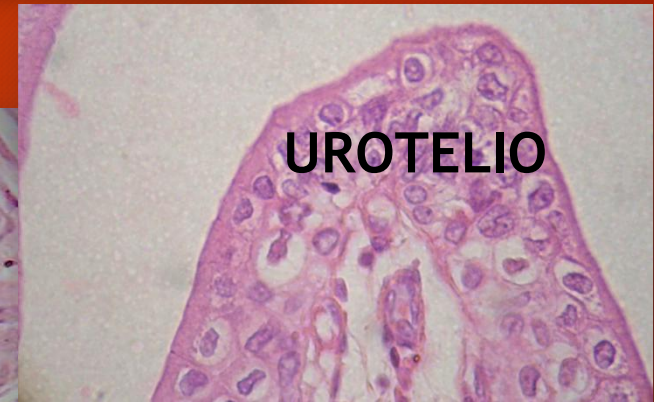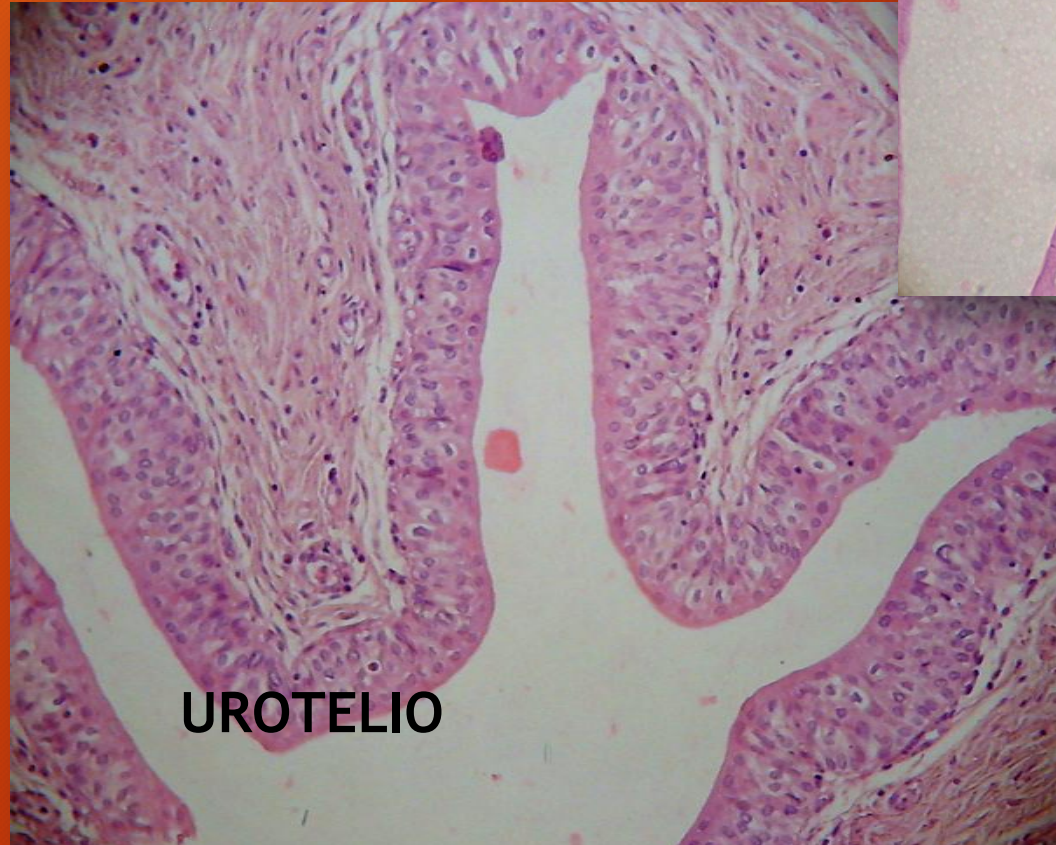RIÑÓN



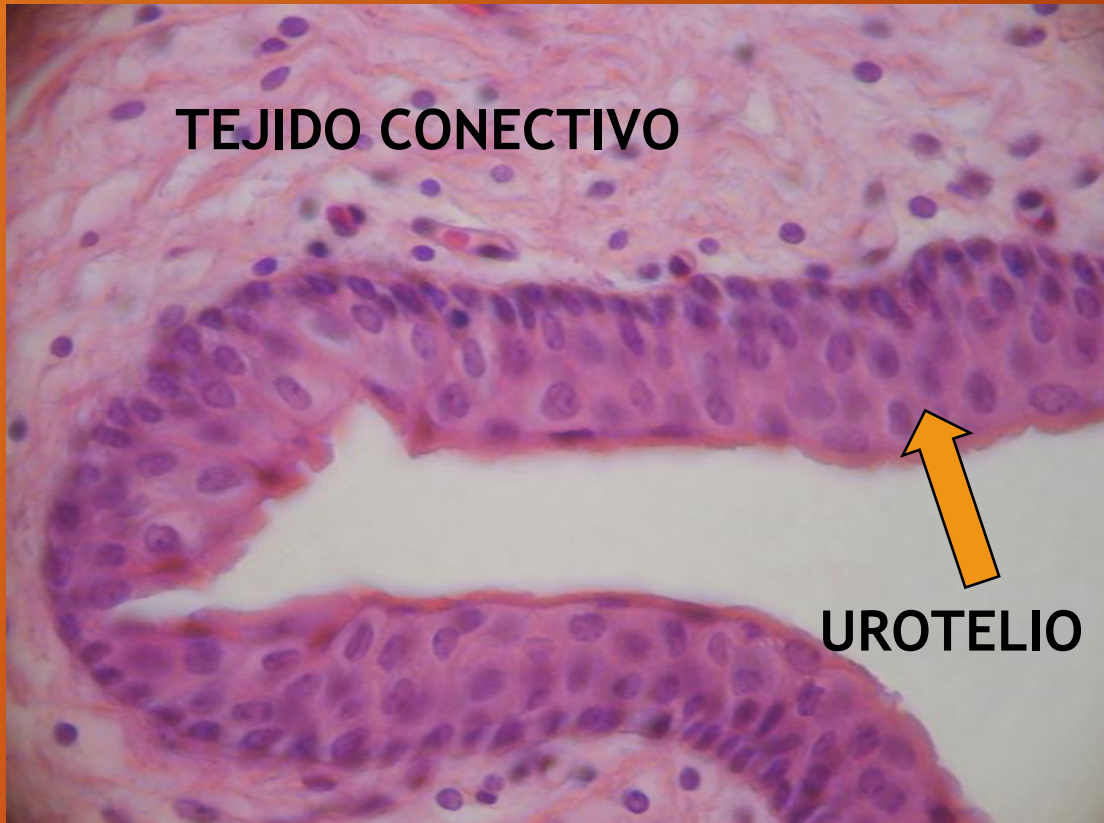
URETER



H/E

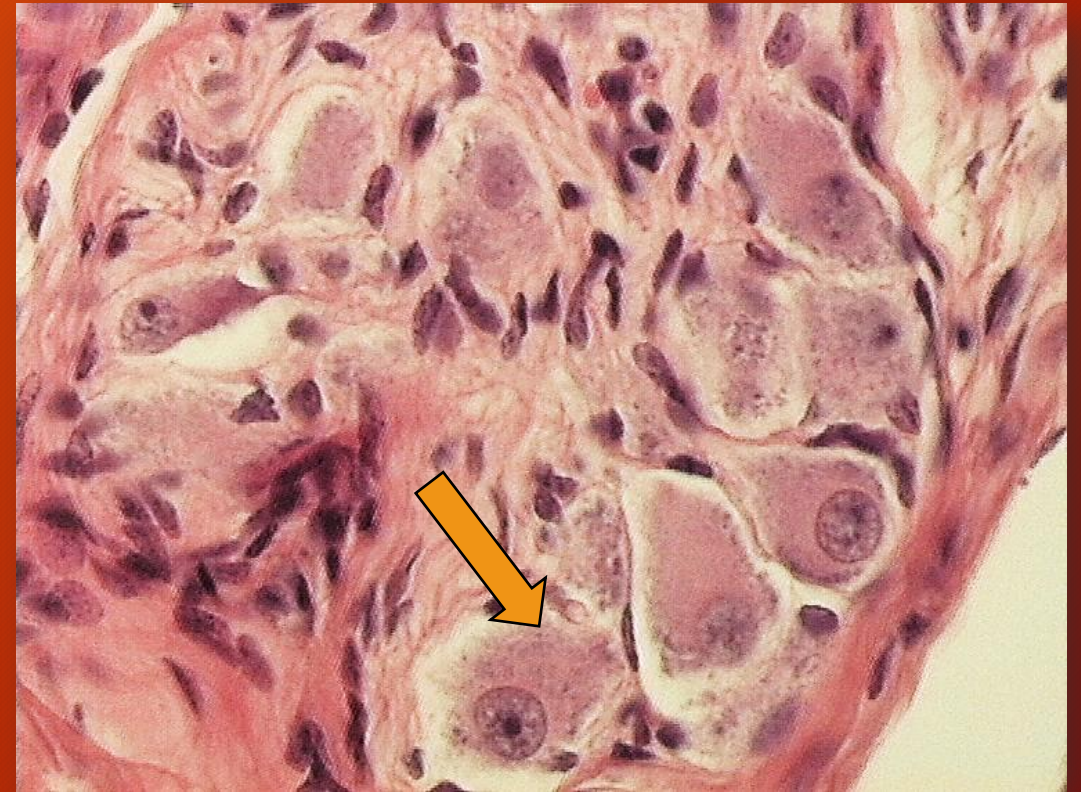

VEJIGA



Epitelio estratificado especializado

GANGLIO. Neuronas



H/E

SISTEMA ENDOCRINO

Tipos de Estructuras Endócrinas

1. Verdaderos órganos o glándulas endócrinas independientes: hipófisis, tiroides, pineal, paratiroides, suprarrenales.
2. Masas o conglomerados celulares diseminados o incluidos dentro de otros órganos: islotes pancreáticos, cuerpo amarillo (ovario), endocrinocitos intersticiales (testículo), yuxtaglomerulocitos (riñón), etc. (sistema endócrino disperso).
3. Células aisladas en el epitelio de revestimiento de los sistemas digestivo y respiratorio: células del sistema APUD

HIPOFISIS

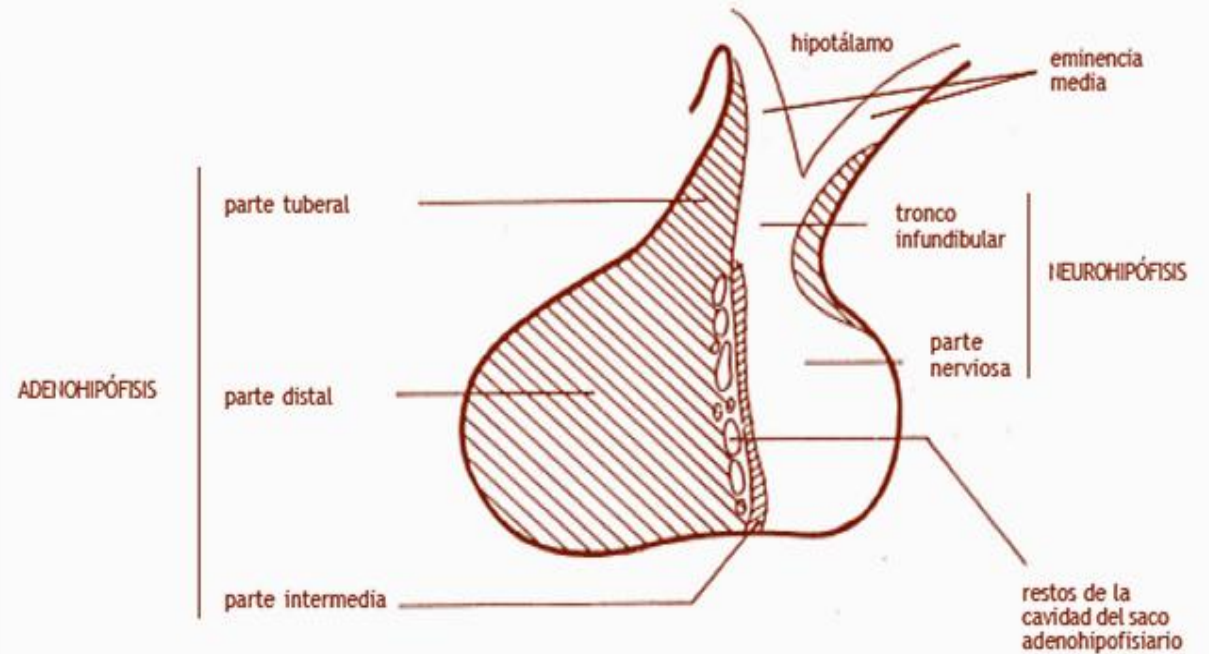
HIPOFISIS

adenohipófisis
(parte glandular)

- ❖ parte distal (lóbulo anterior)
- ❖ parte tuberal
- ❖ parte intermedia

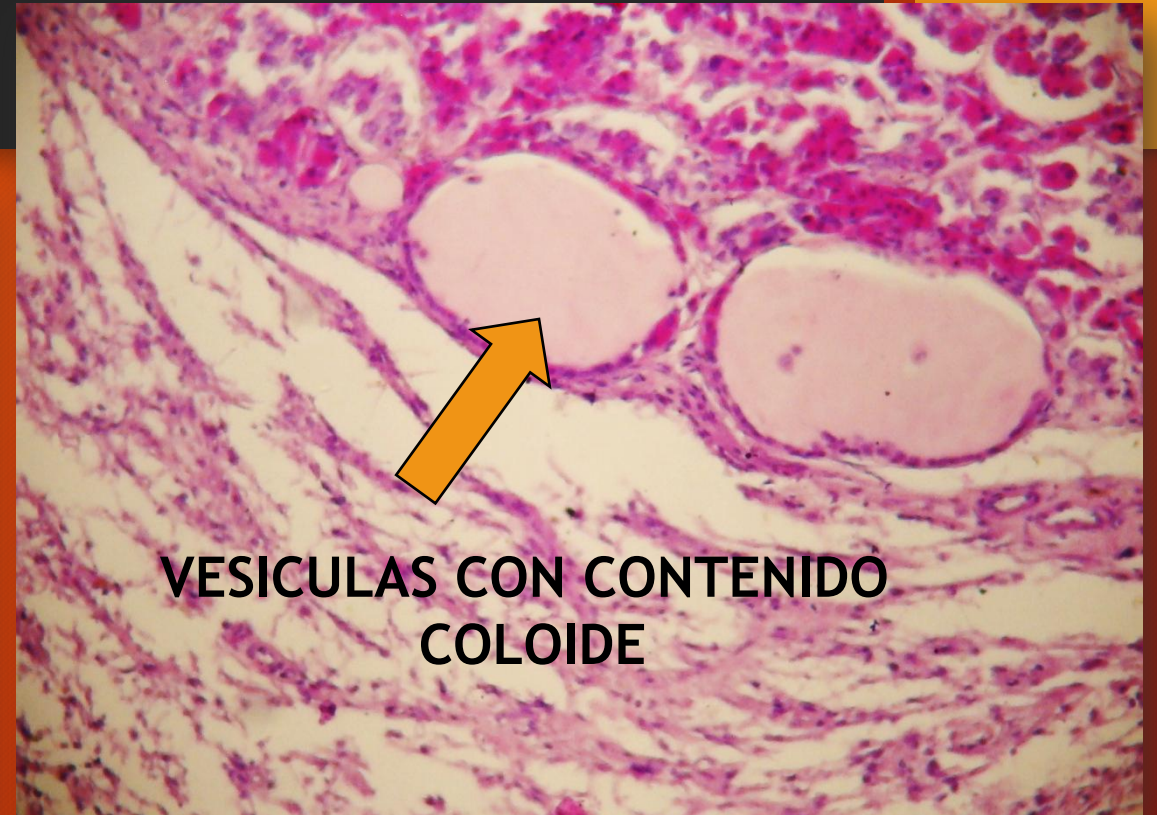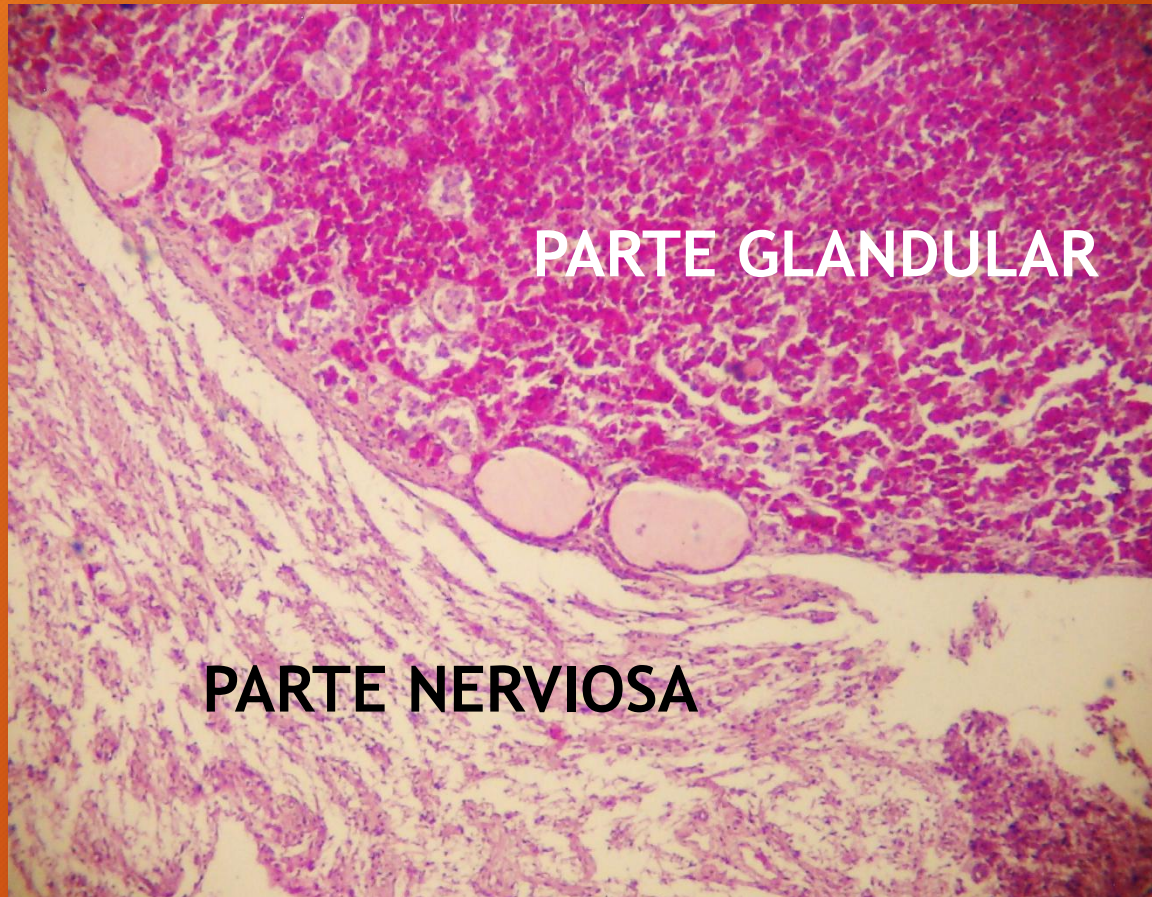
neurohipófisis
(tejido nervioso)

- ❖ parte nerviosa (lóbulo posterior)
- ❖ tronco infundibular
- ❖ infundíbulo
- ❖ eminencia media



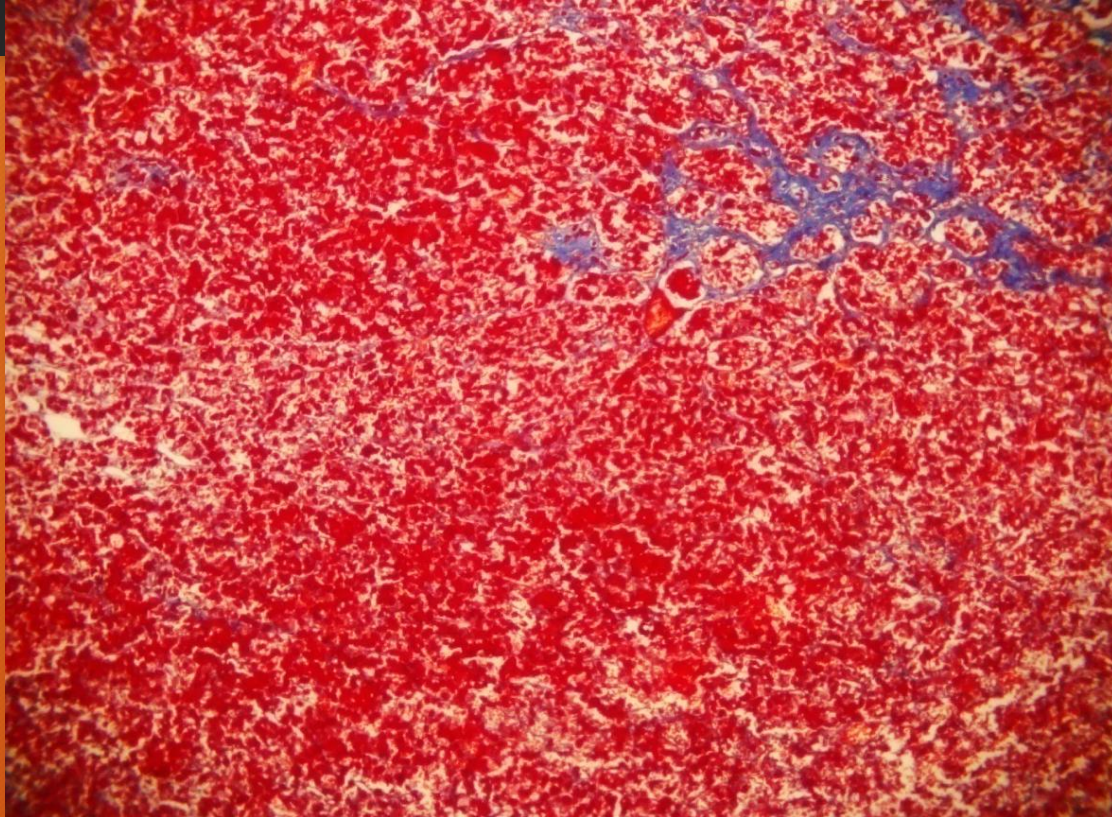
Partes constituyentes de la hipófisis

HIPOFISIS

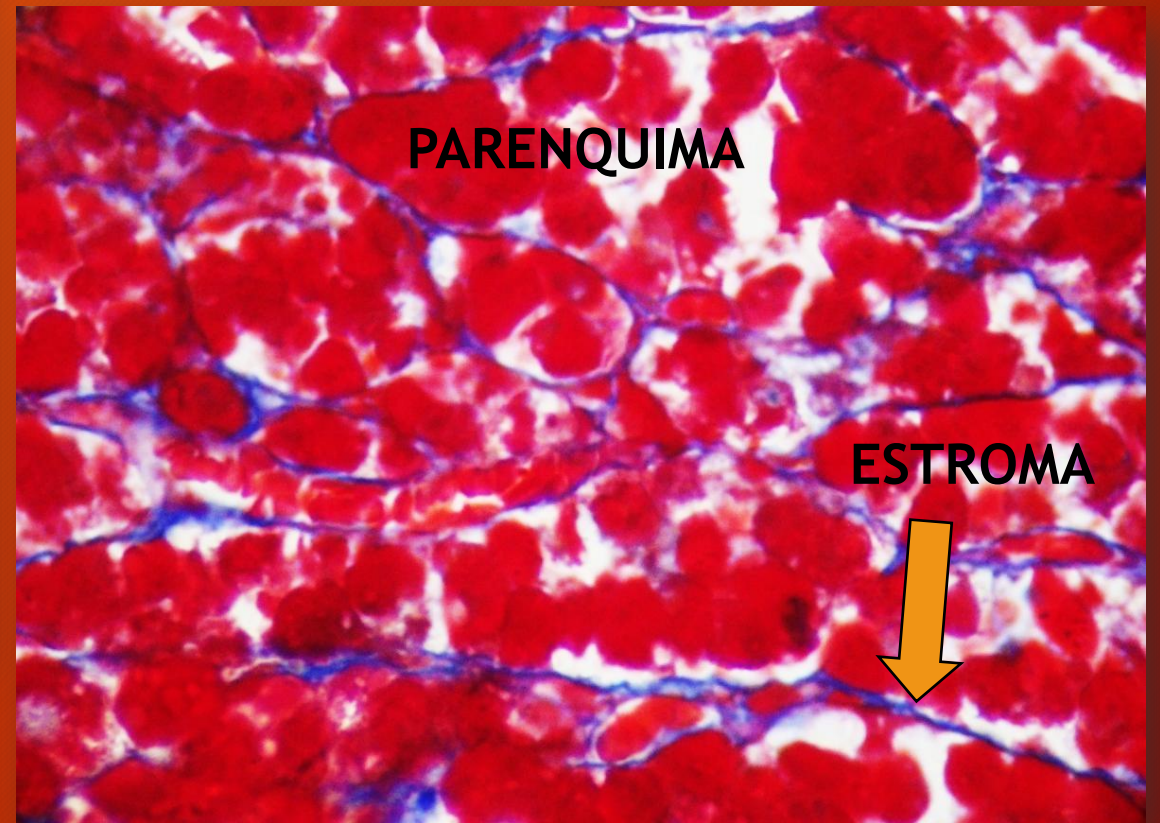


H/E

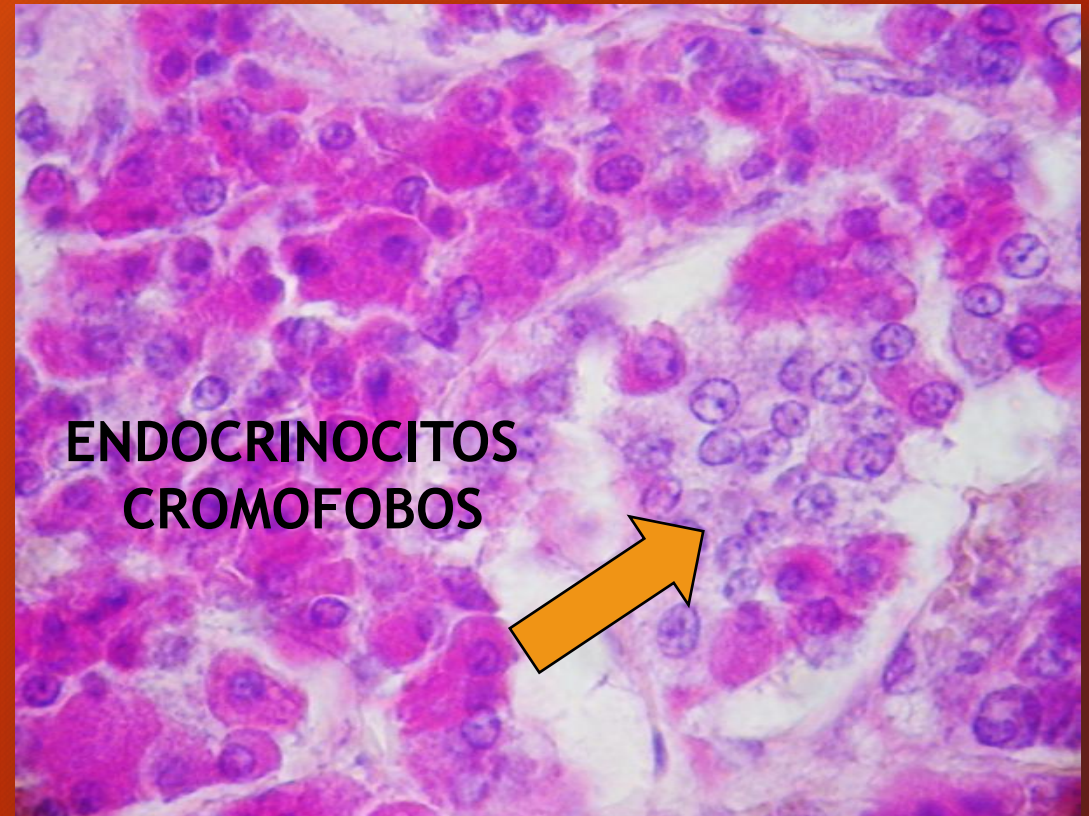
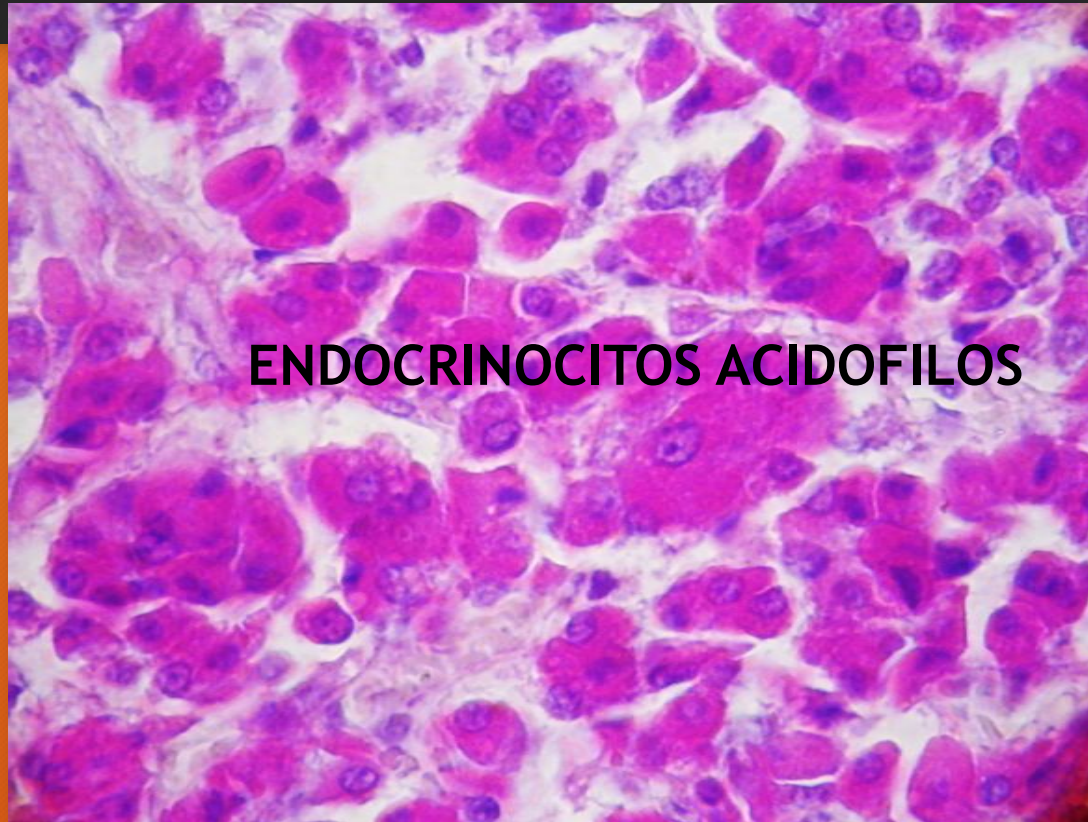
ADENOHIPOFISIS. Parte distal



AZAN



ADENOHIPOFISIS. Parte distal

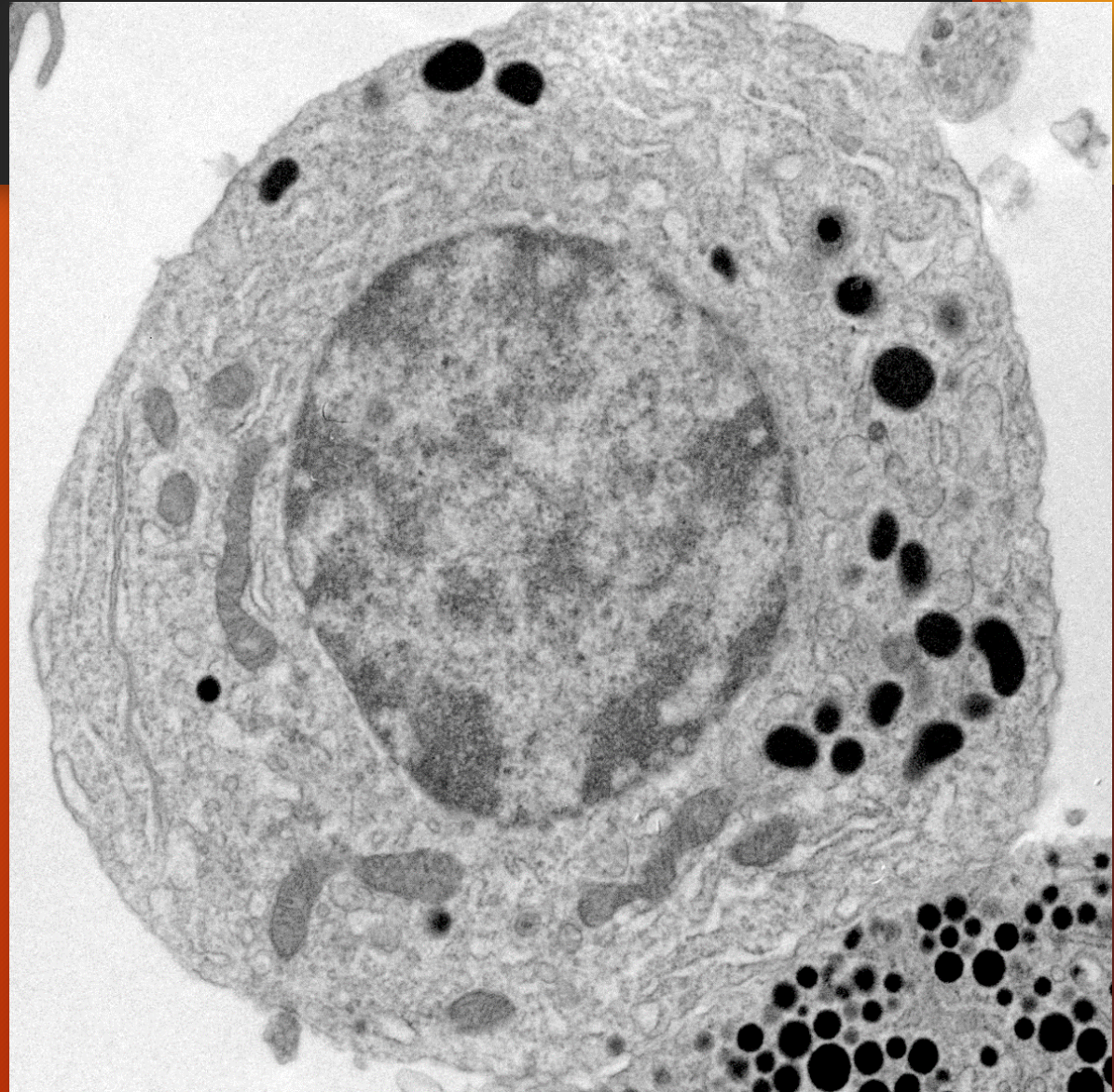


H/E


HIPOFISIS

Endocrinocito acidófilo
prolactínico

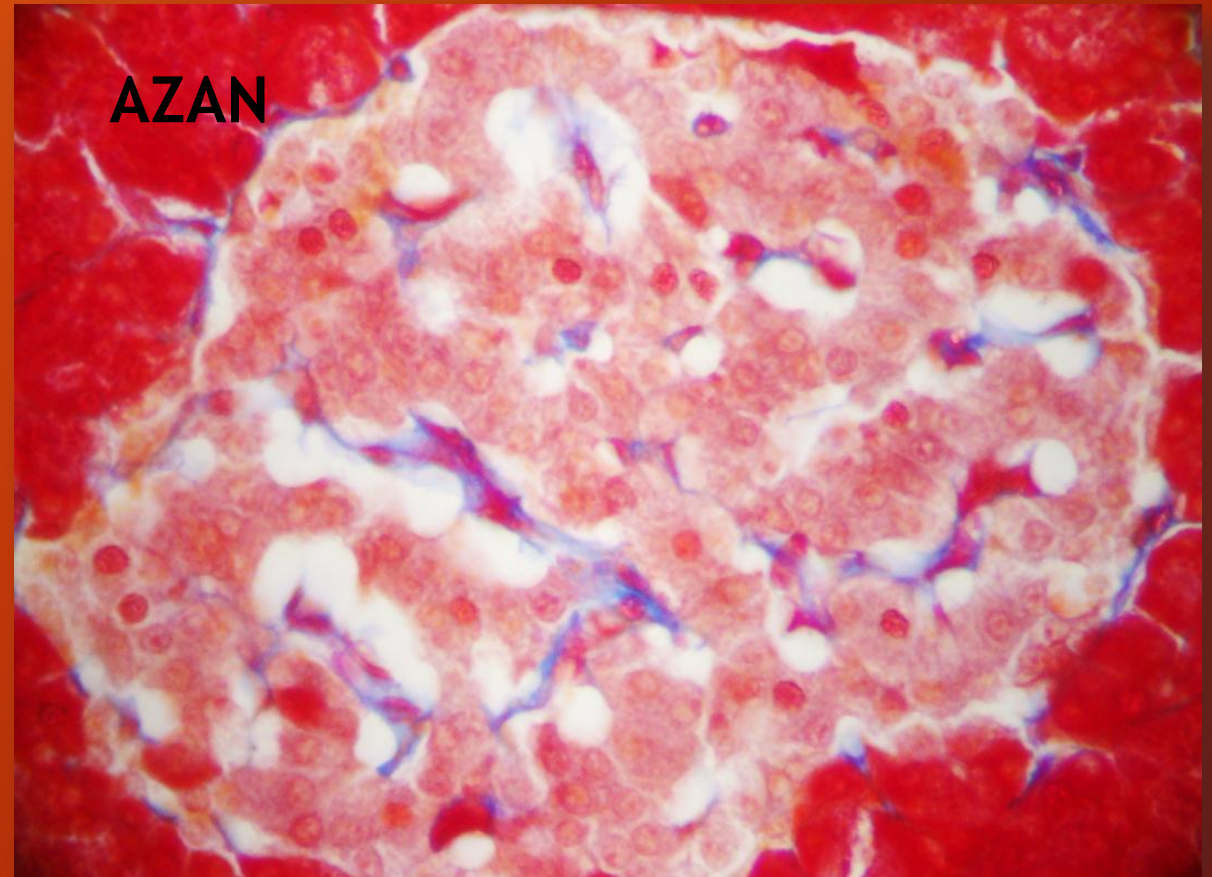
MICROSCOPIA ELECTRONICA
DE TRANSMISION
(cortesía Dra. Patricia Pons)



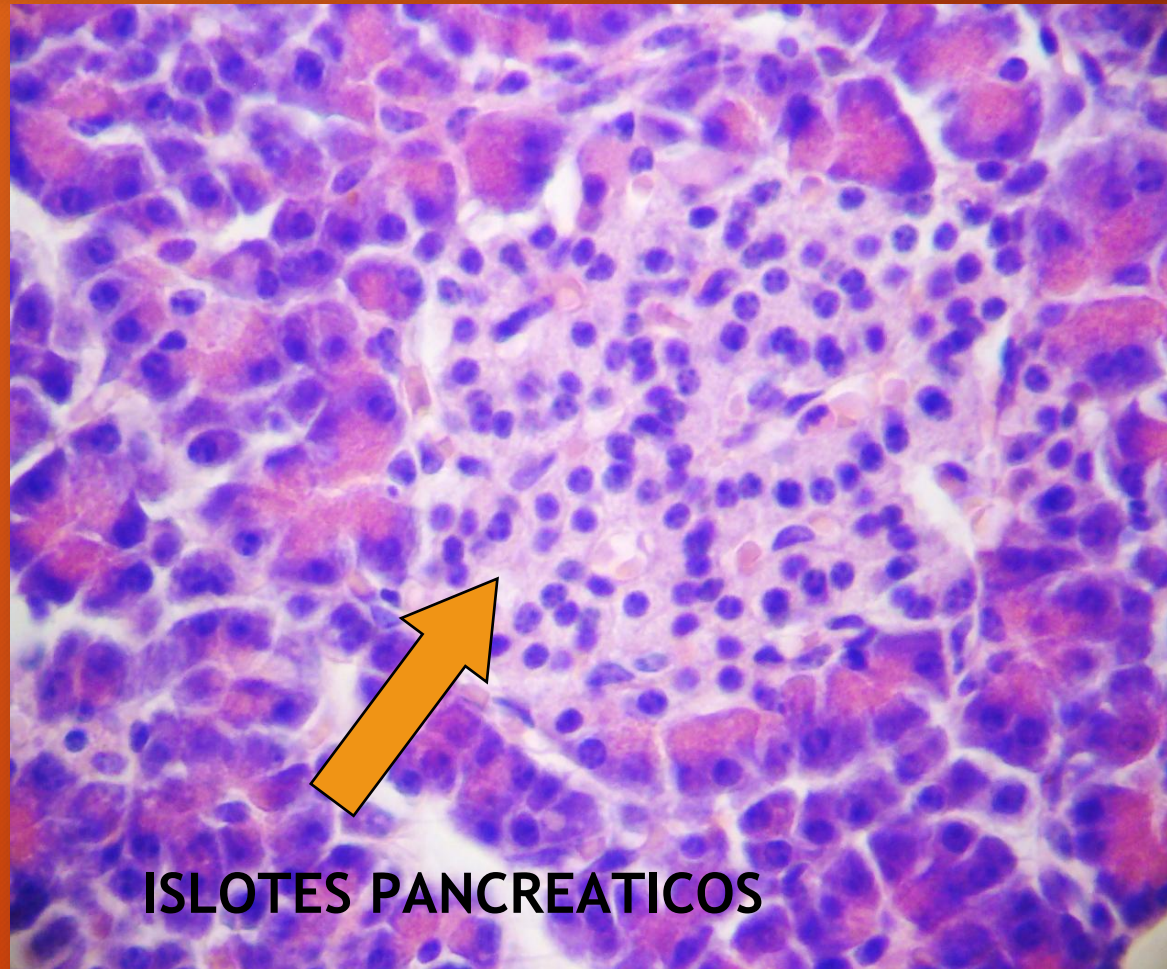
PANCREAS



Islote pancreático



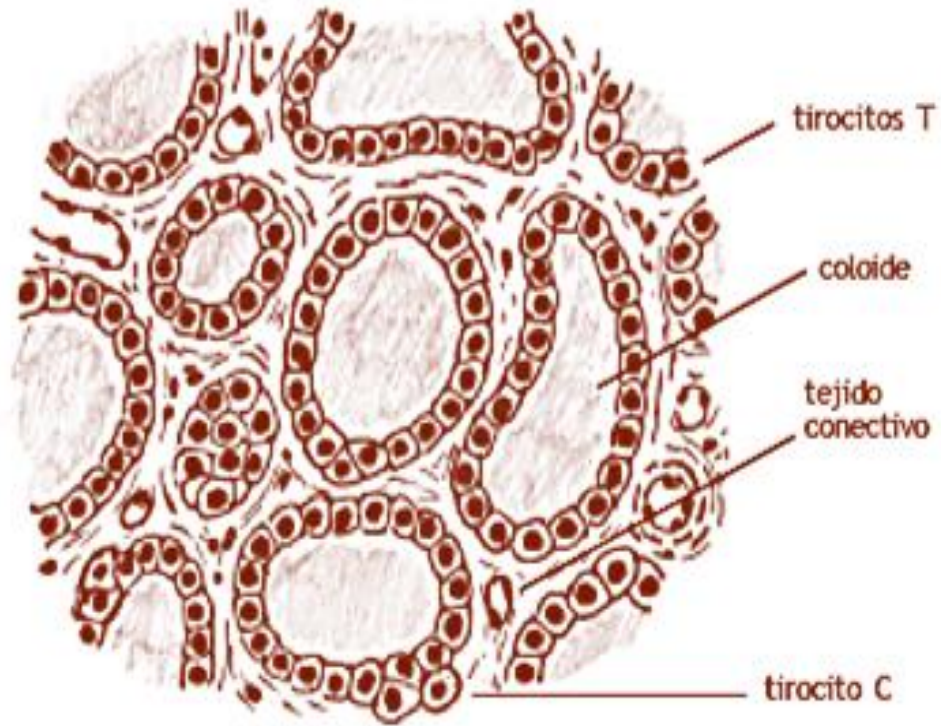
PANCREAS



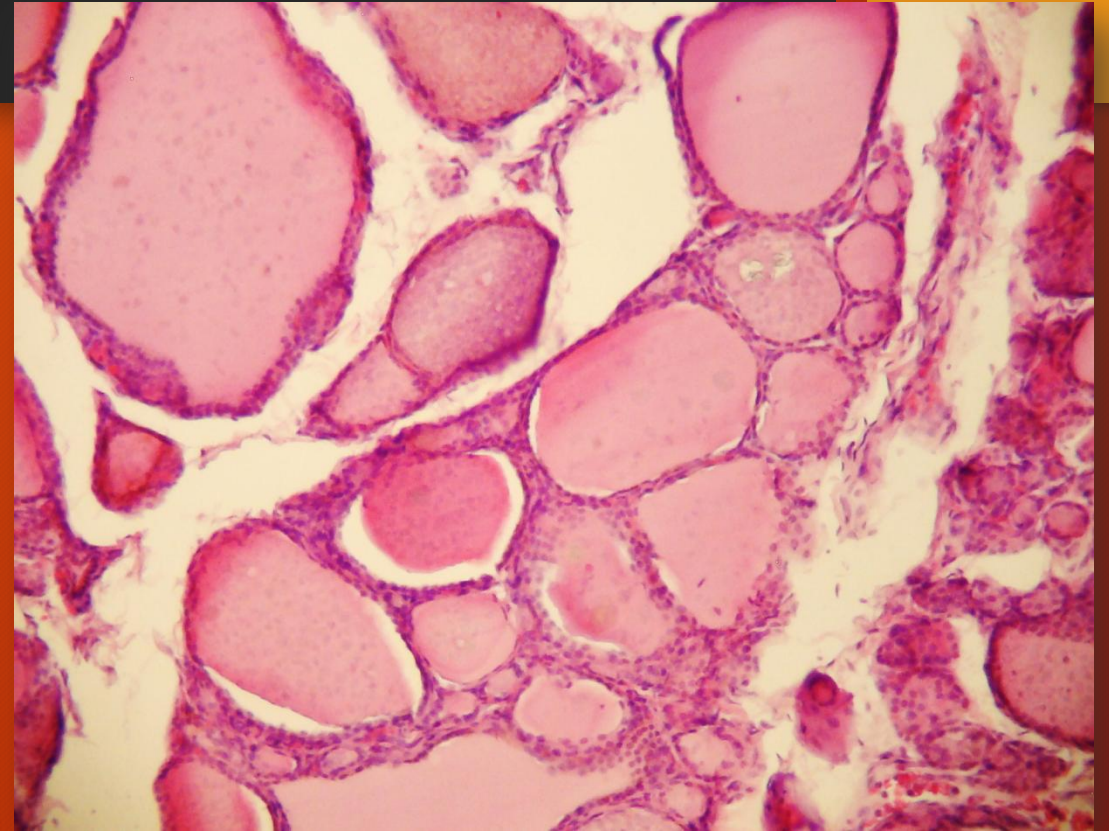
ISLOTES PANCREATICOS

H/E

TIROIDES

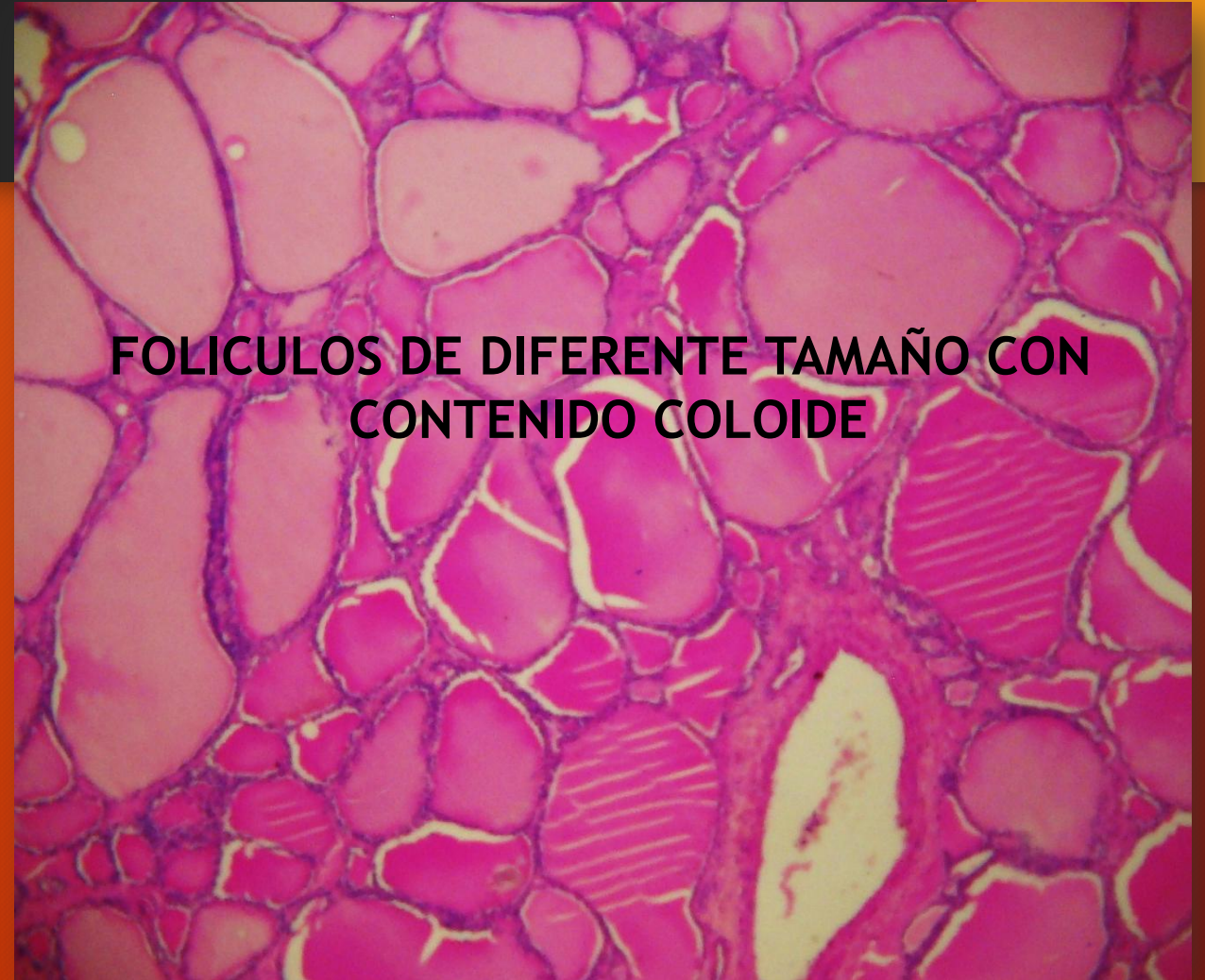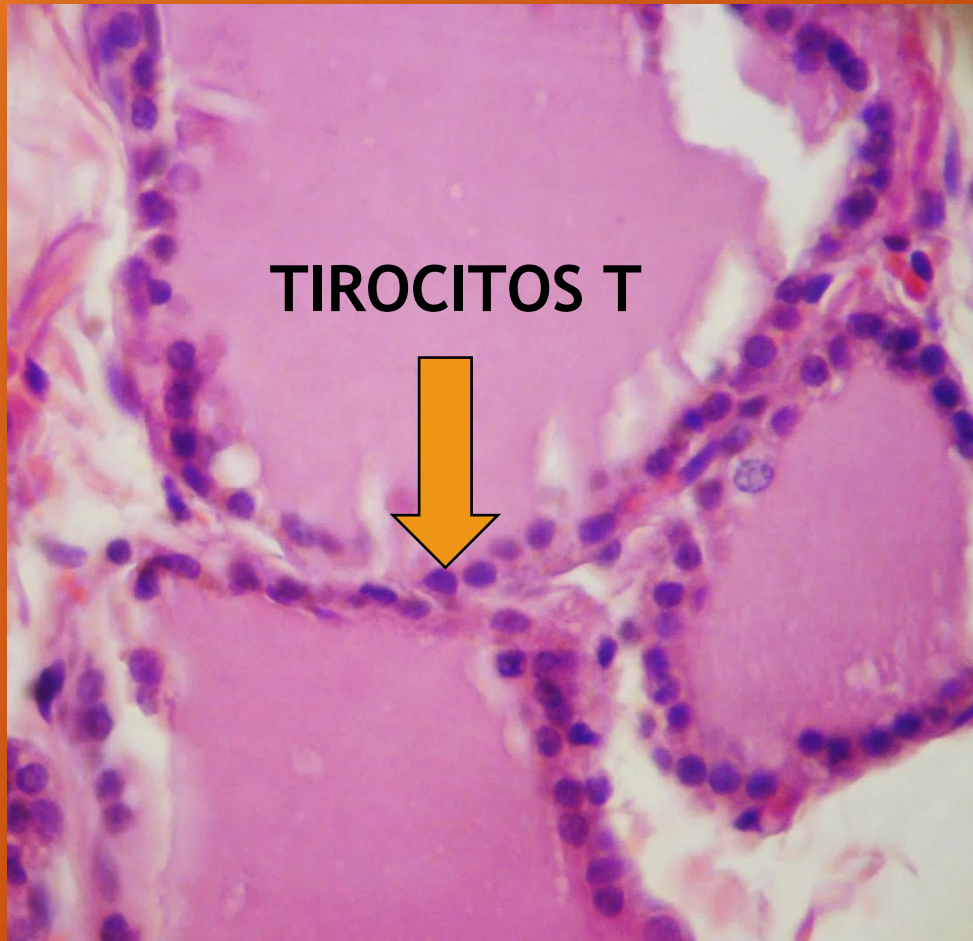


Tiroides: folículos



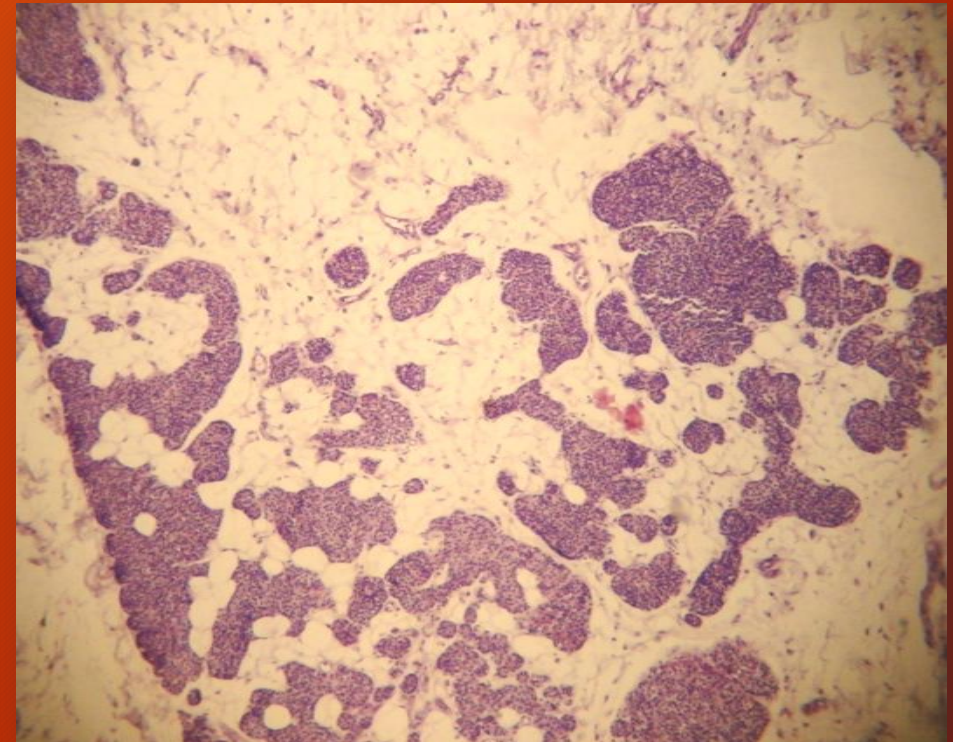
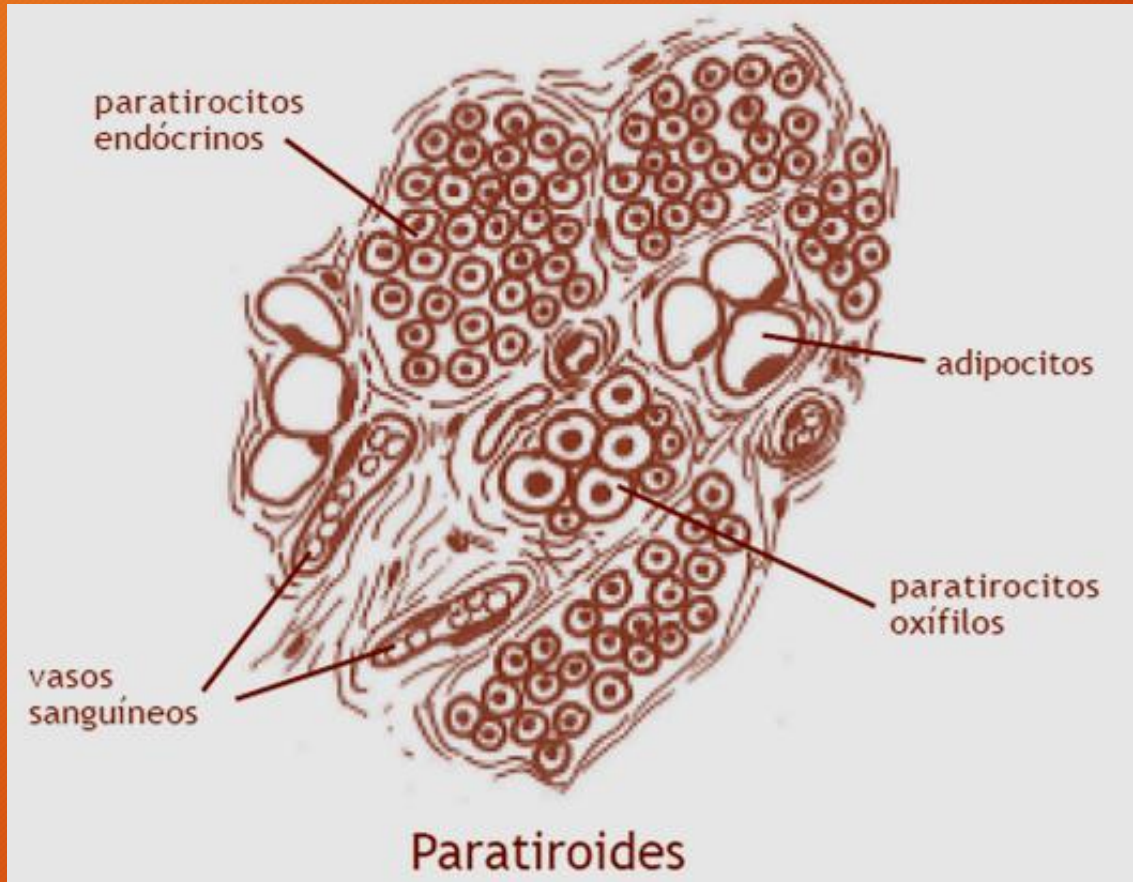
H/E

TIROIDES. Folículos



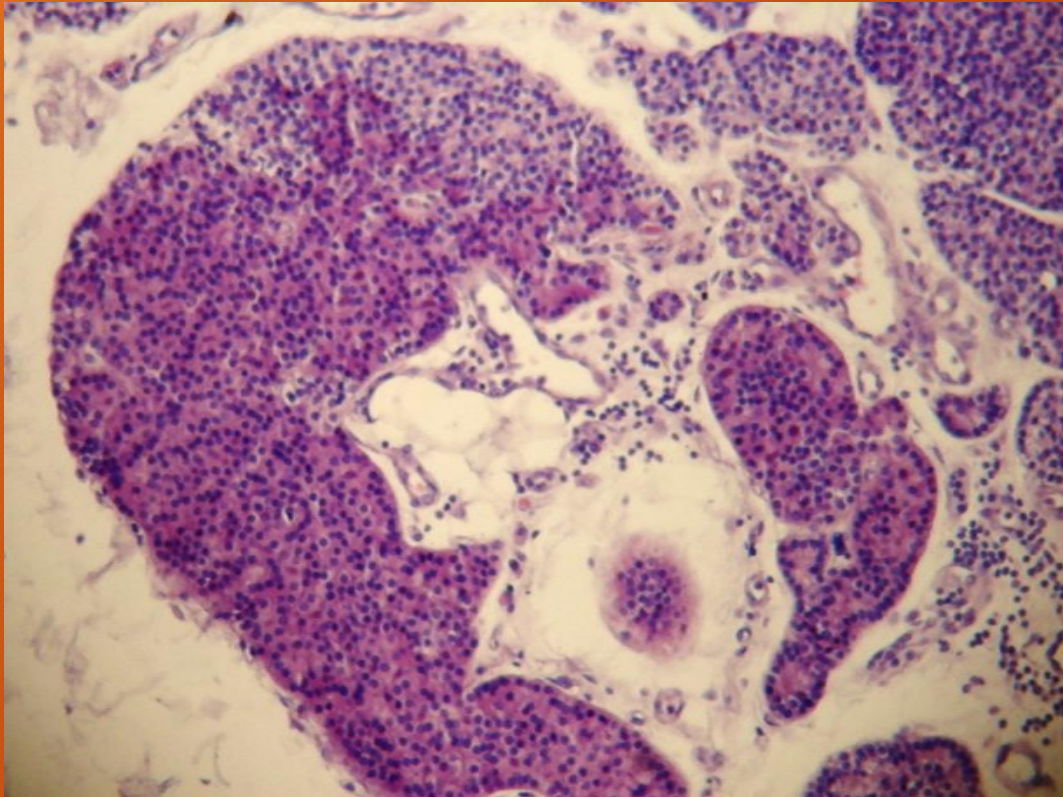
H/E

PARATIROIDES



H/E

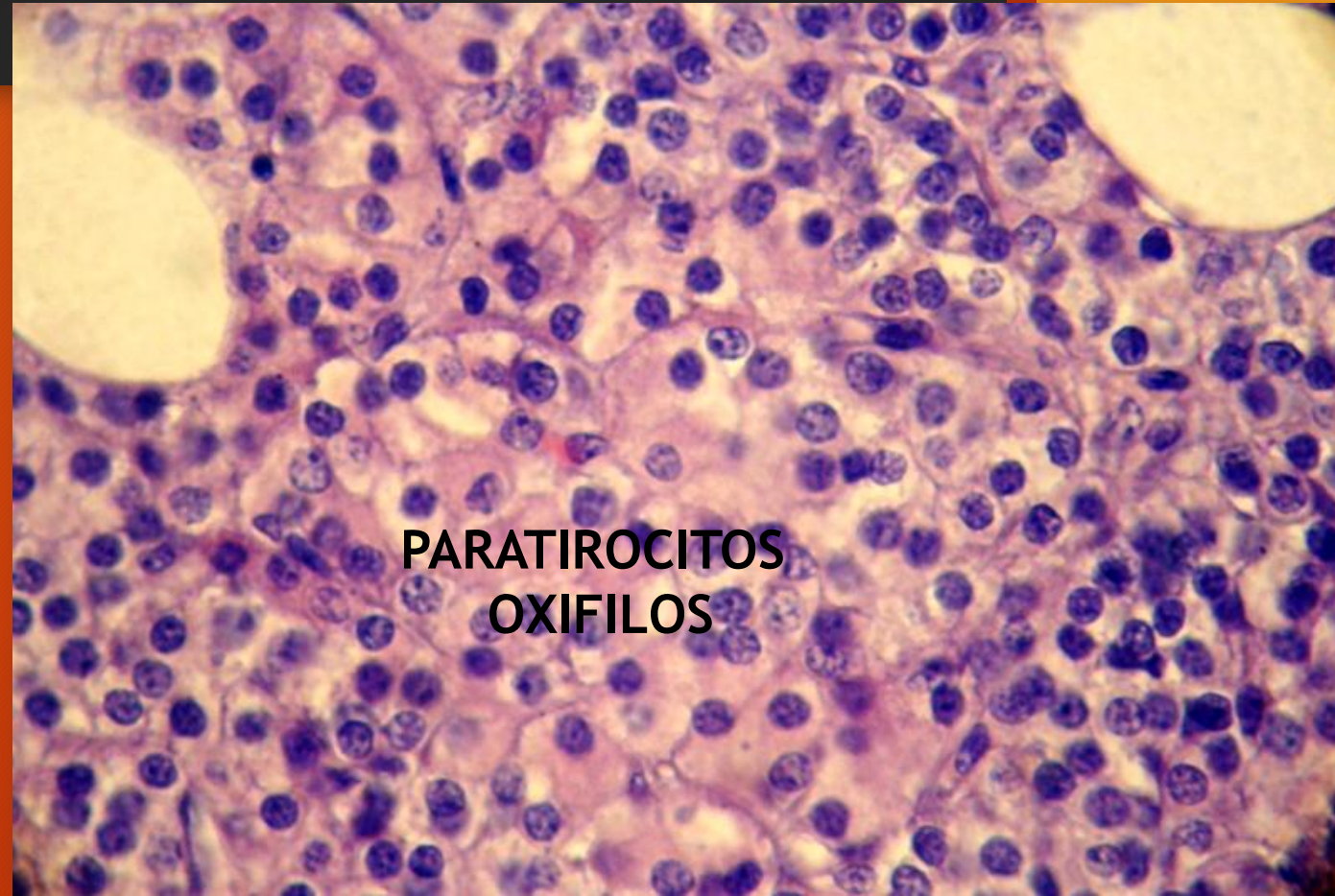
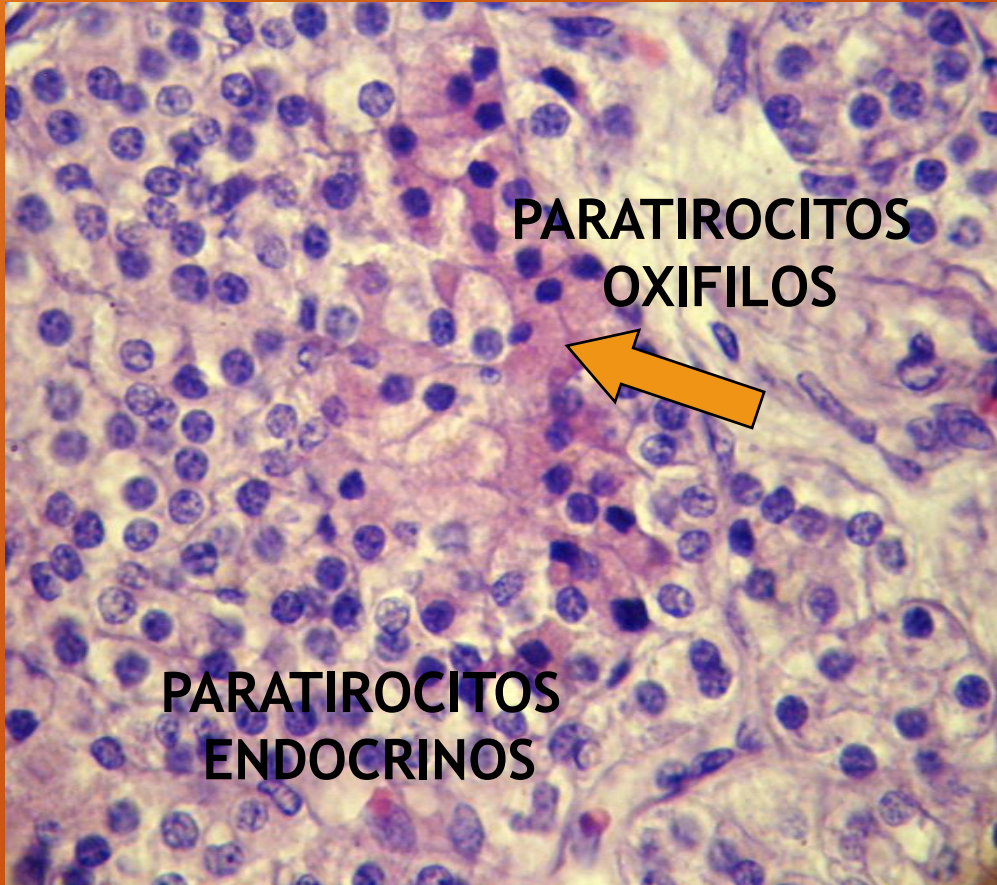
PARATIROIDES



Parénquima glandular
constituido por cordones y
acúmulos celulares

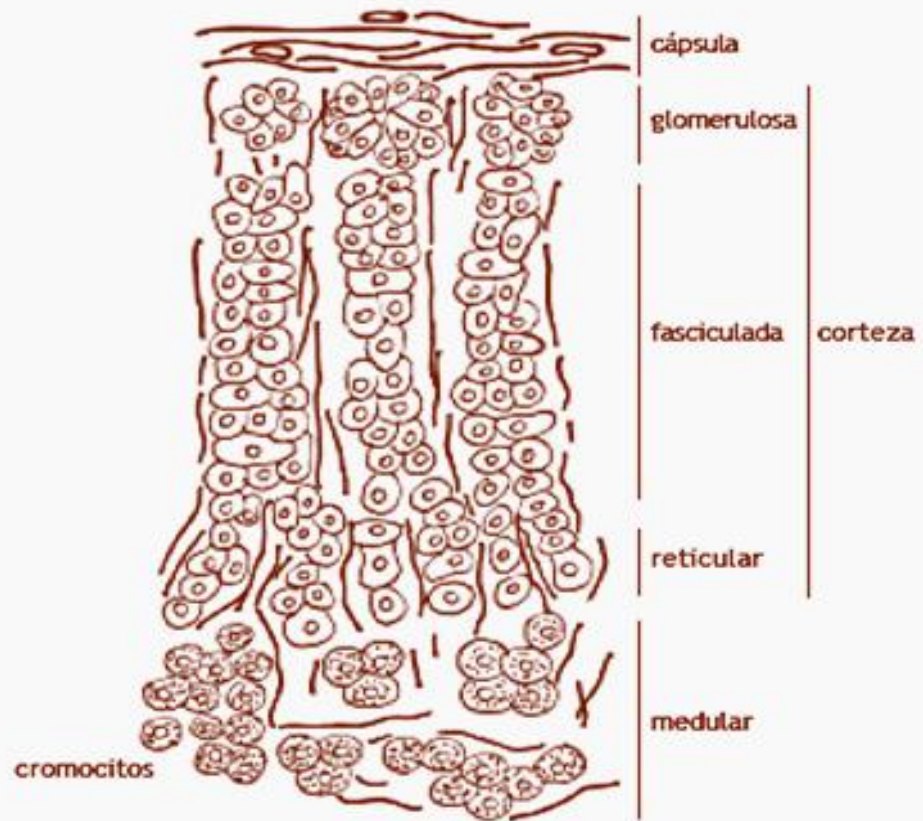
H/E

PARATIROIDES. Paratirocitos endocrinos y oxífilos



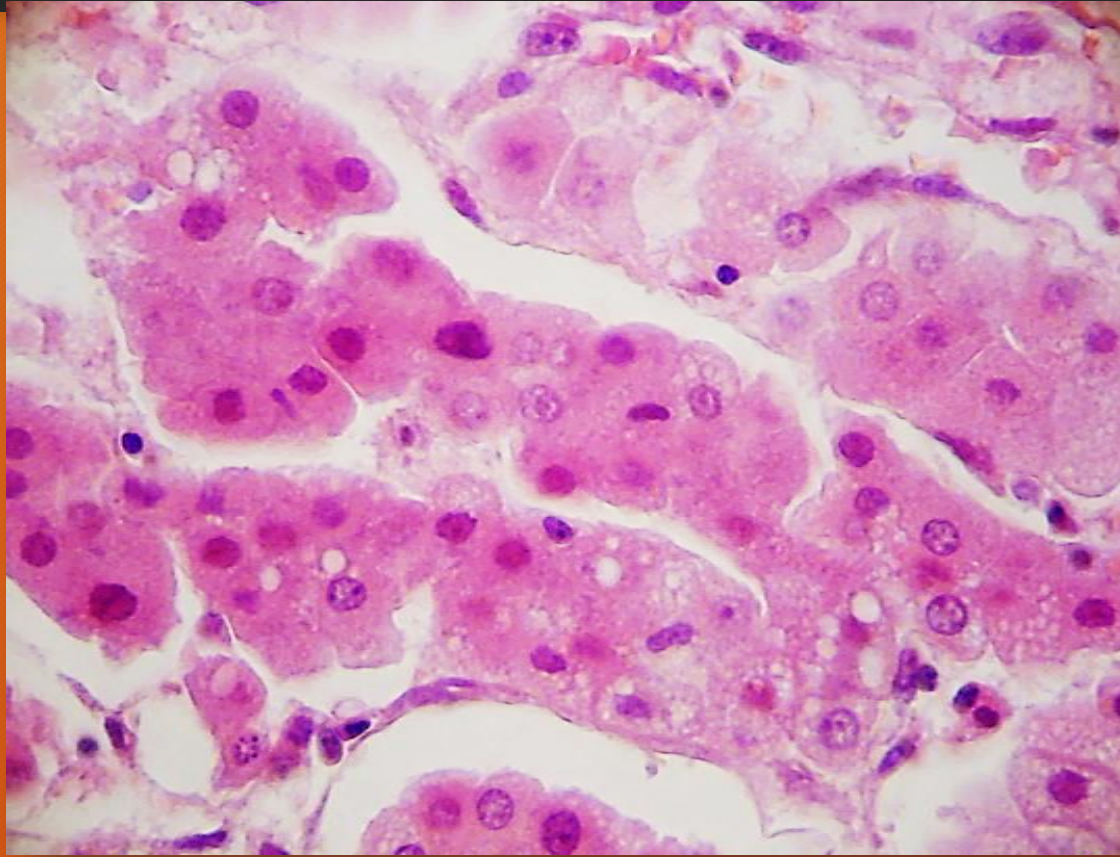
H/E

SUPRARRENAL

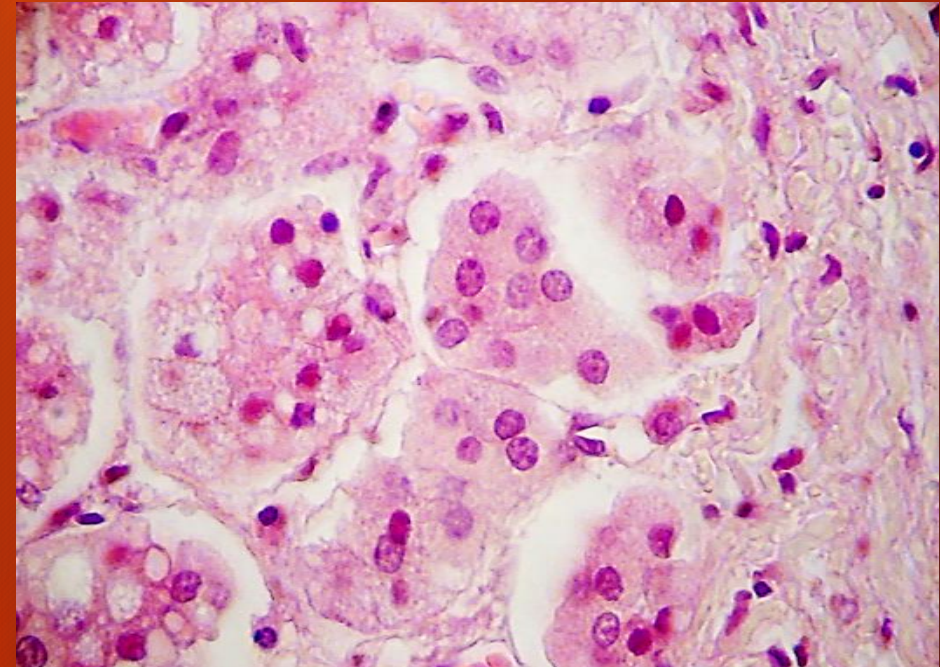


Suprarrenal: estructura histológica

SUPRARRENAL. Corteza

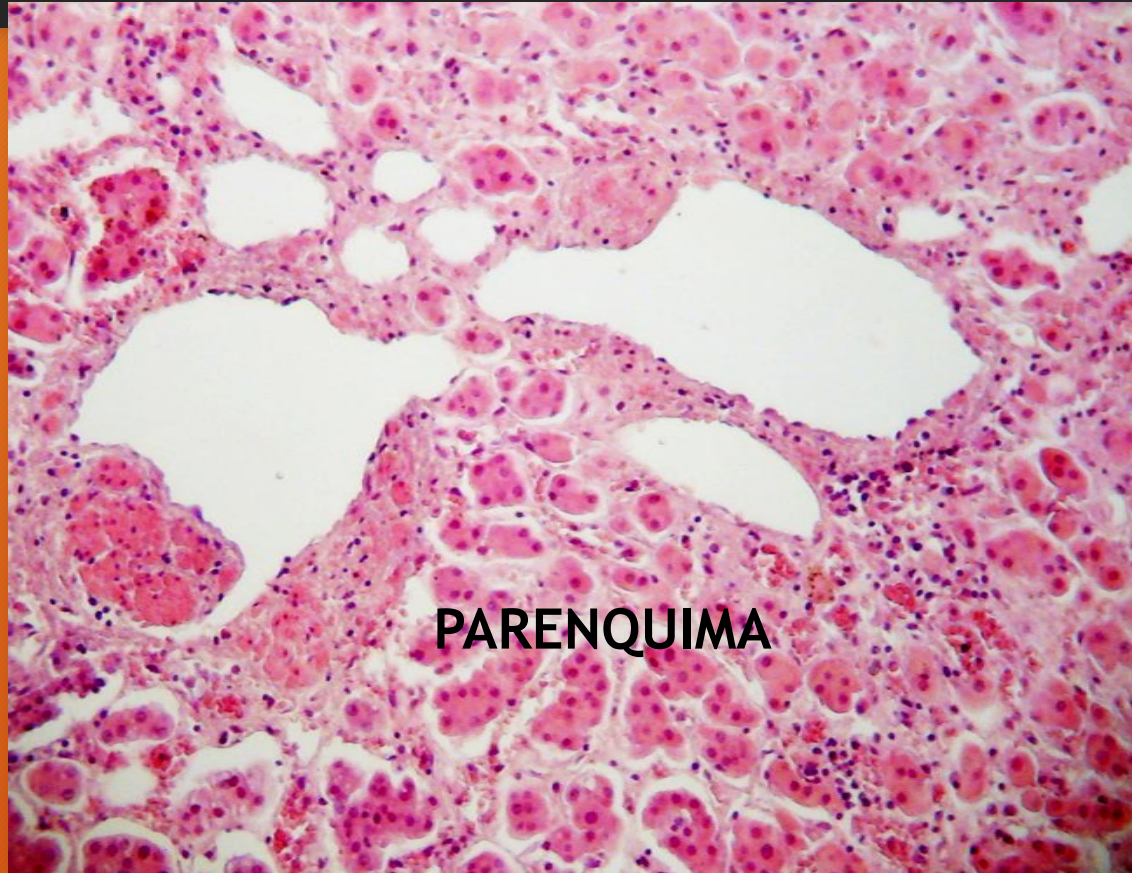


Zona glomerulosa
Adrenalocitos acidófilos



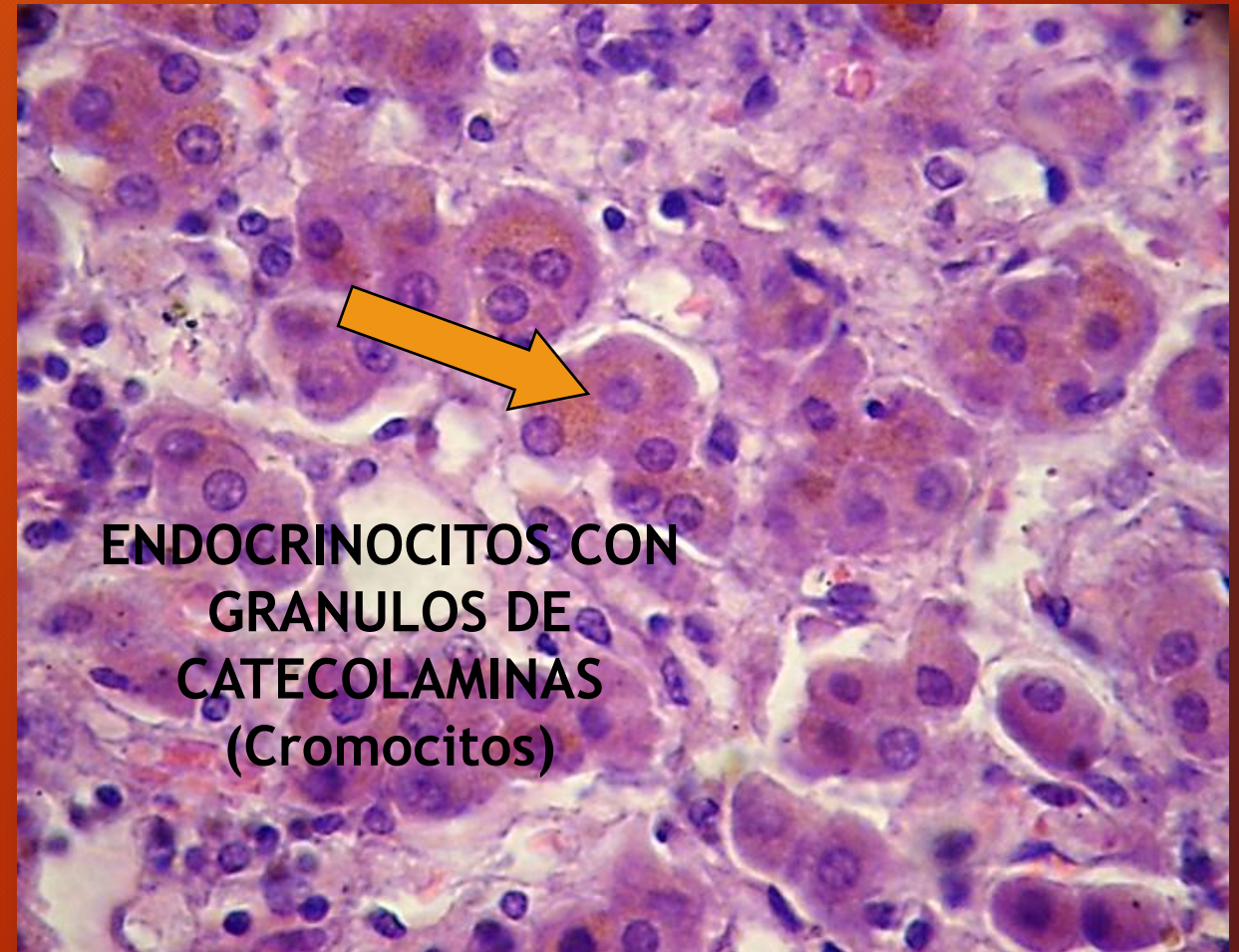
H/E

SUPRARRENAL. Médula



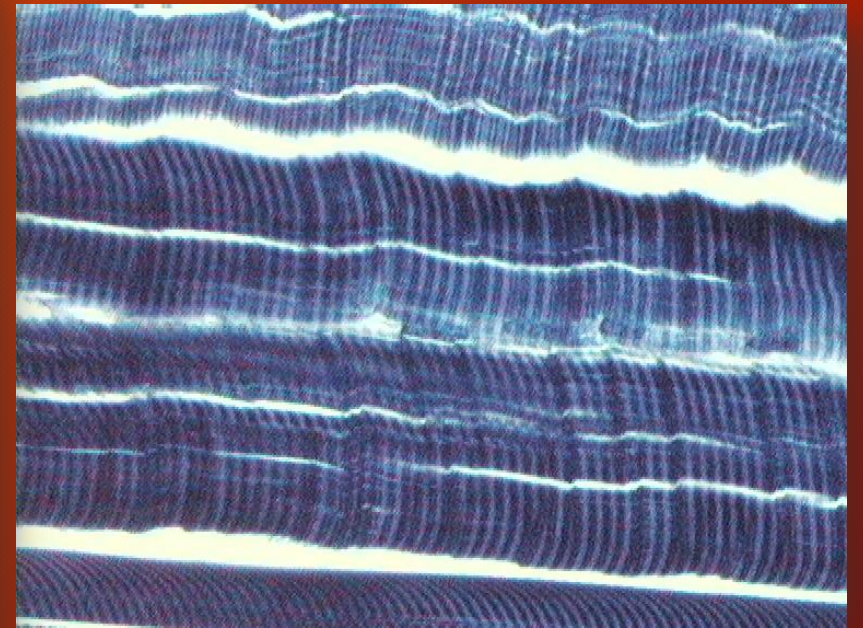
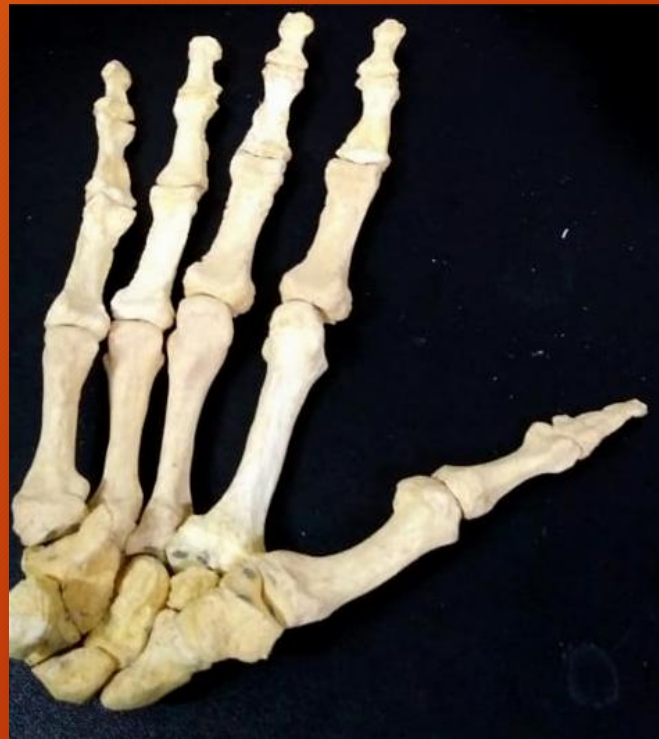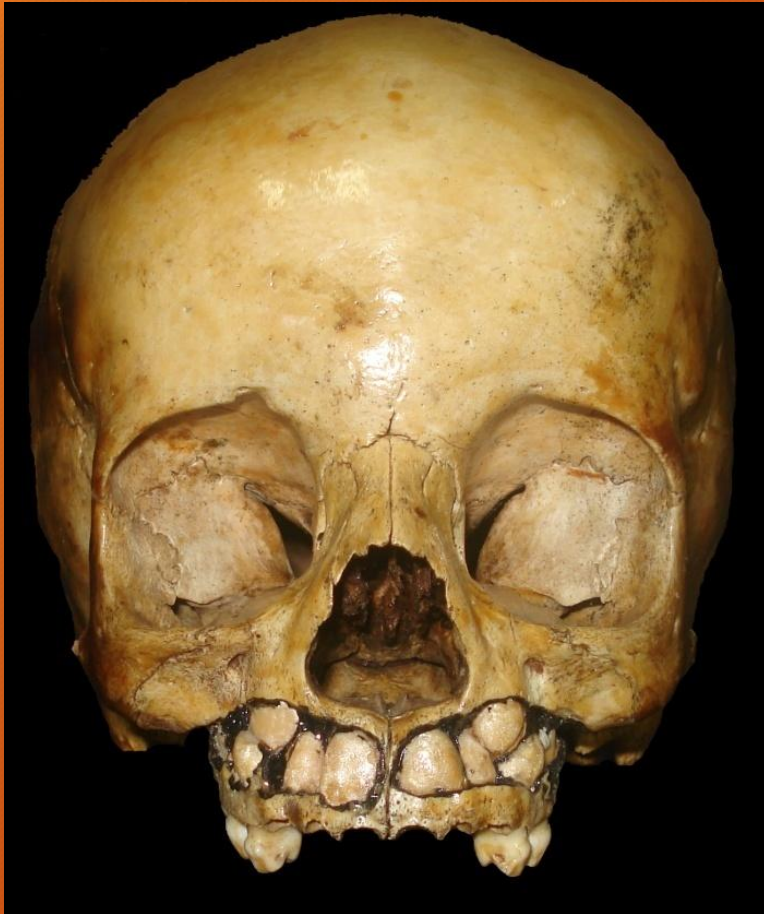PARENQUIMA

H/E



**ENDOCRINOCITOS CON
GRANULOS DE
CATECOLAMINAS
(Cromocitos)**

SISTEMA OSTEOMUSCULAR



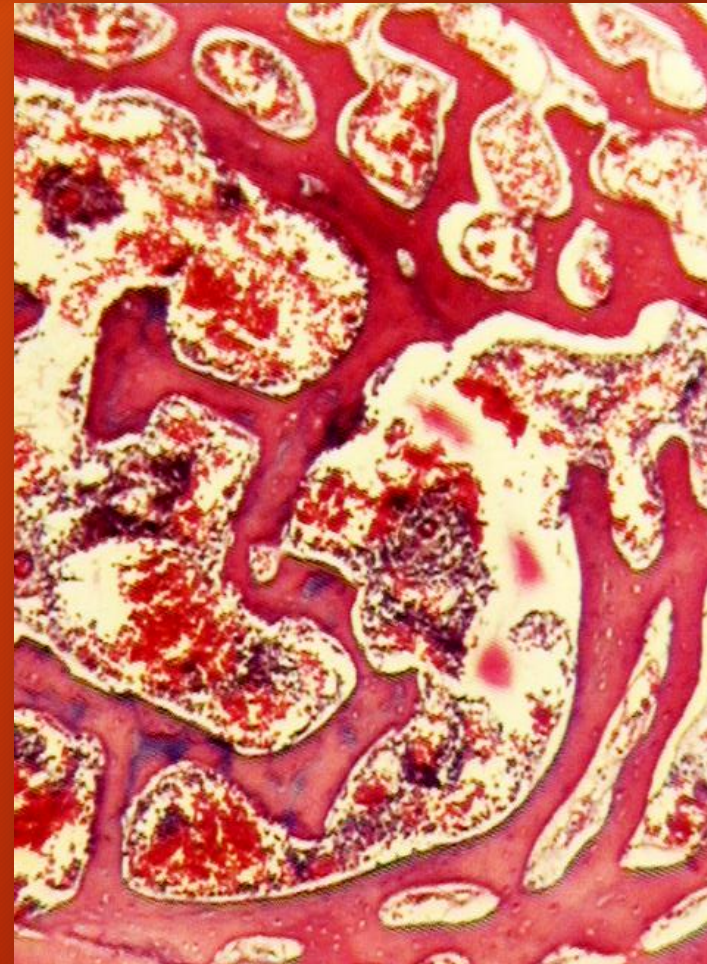
HISTOGENESIS OSEA

OSIFICACION

-Membranosa

- Condral : pericondral

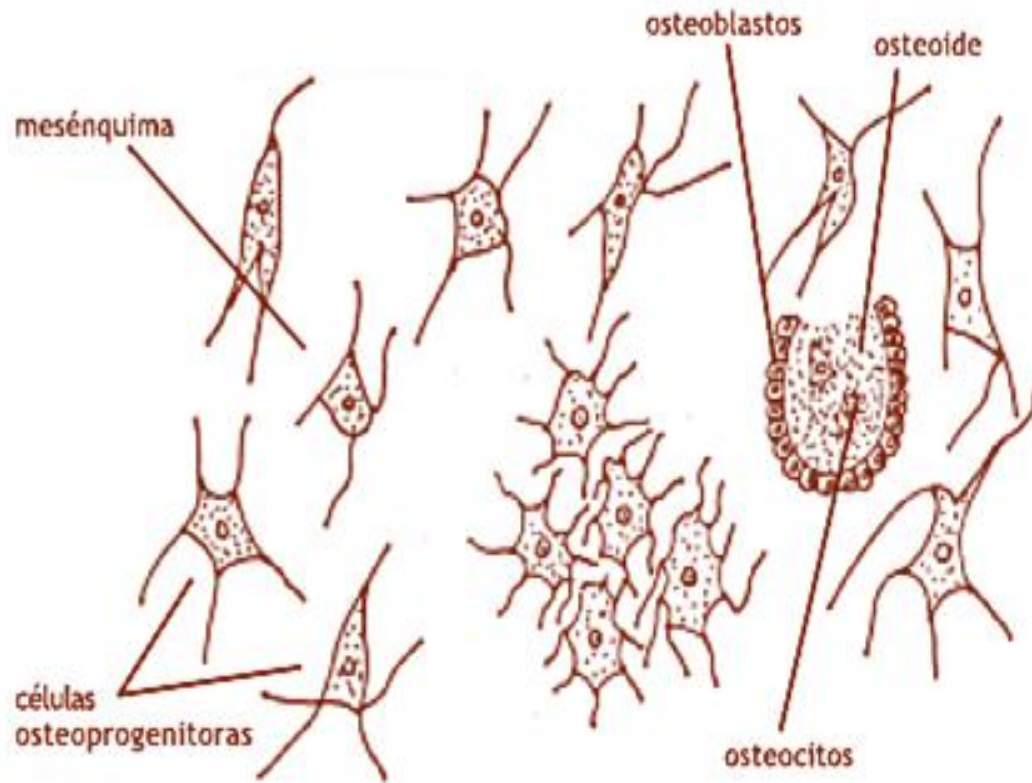
Endocondral



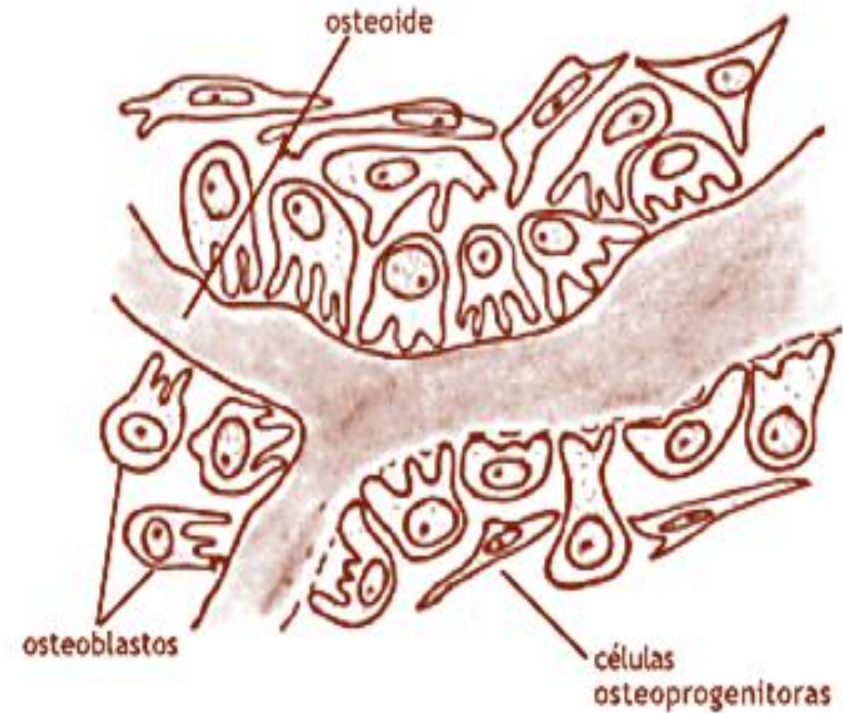
Osificación
membranosa.
Feto humano

H/E

OSIFICACION MEMBRANOSA



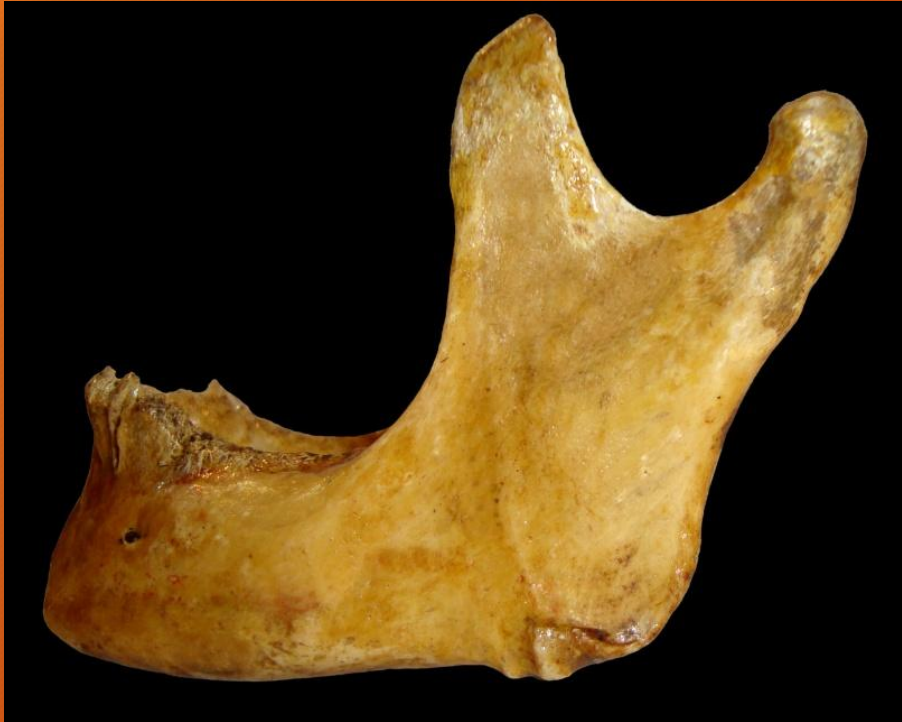Centro primario de osificación



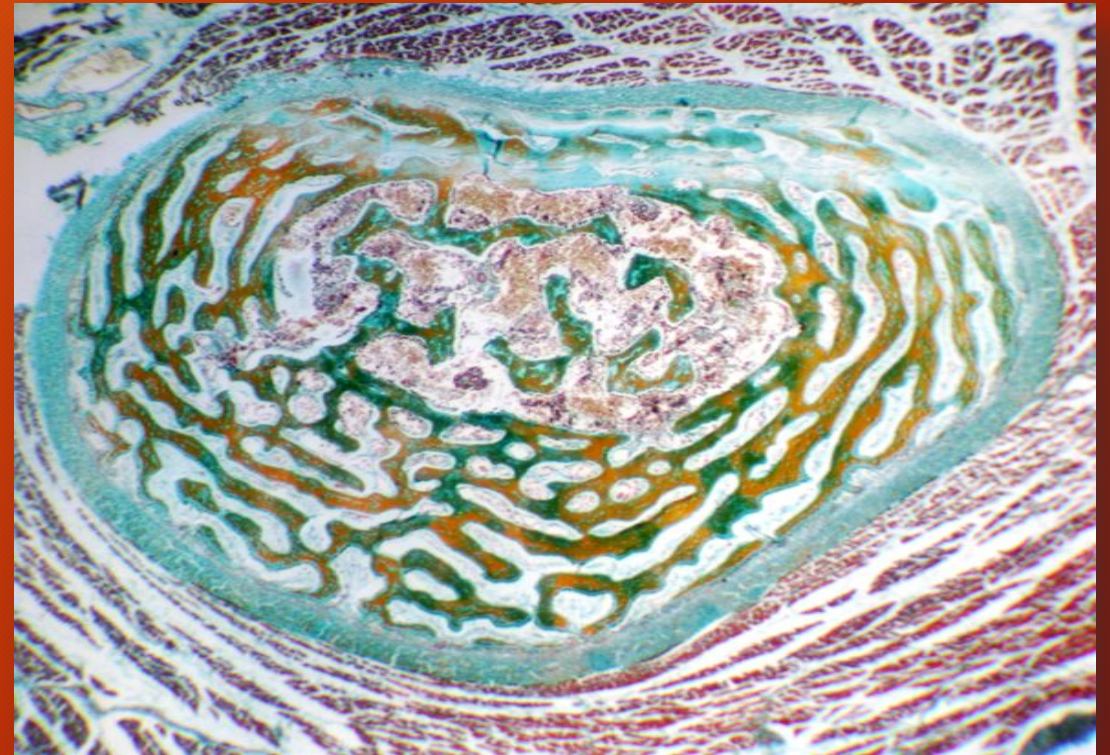
Osificación membranosa

MANDIBULA. Osificación

Mandíbula de feto.



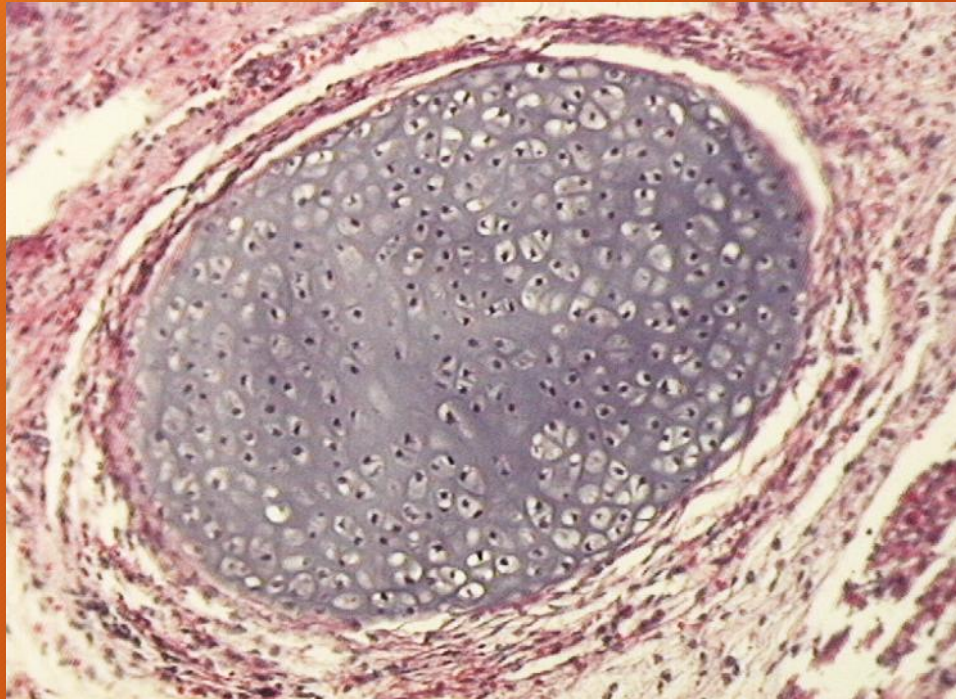
Mandíbula. Aspecto macroscópico



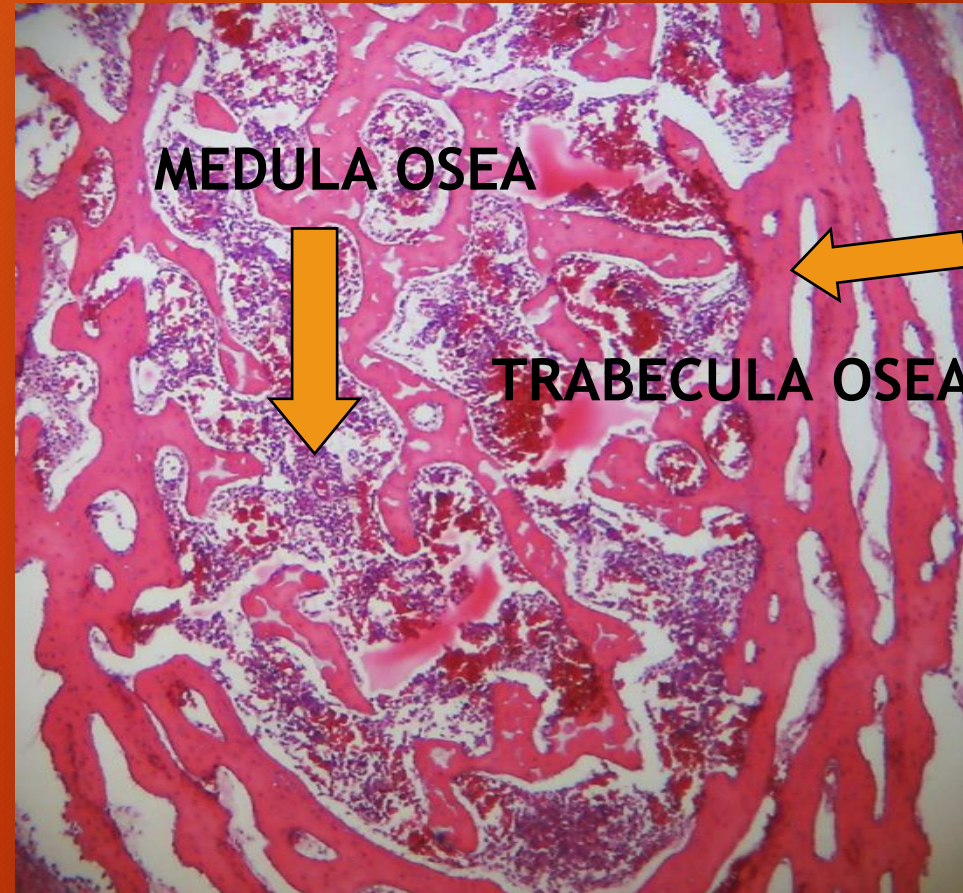
TRICROMICO DE DANE

OSIFICACION DE LA MANDIBULA (yuxtaparacondral)

Cartílago del 1º arco faríngeo



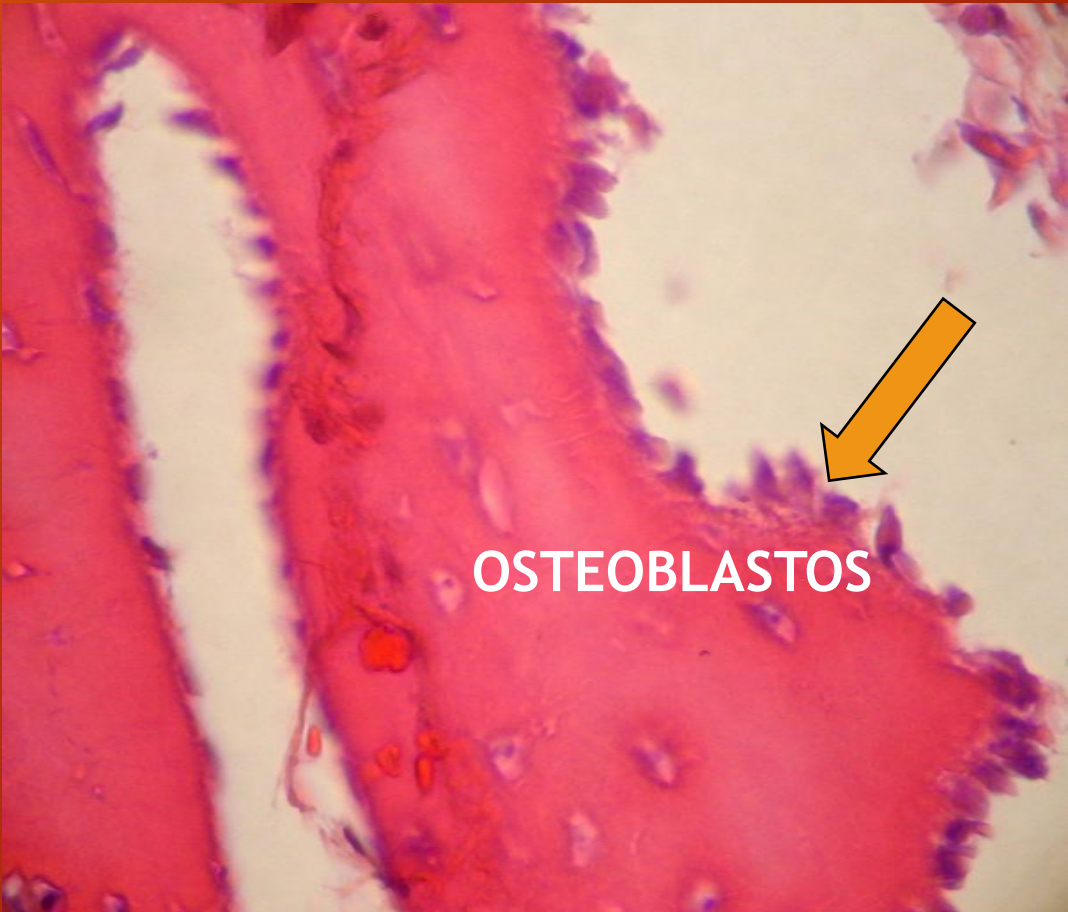
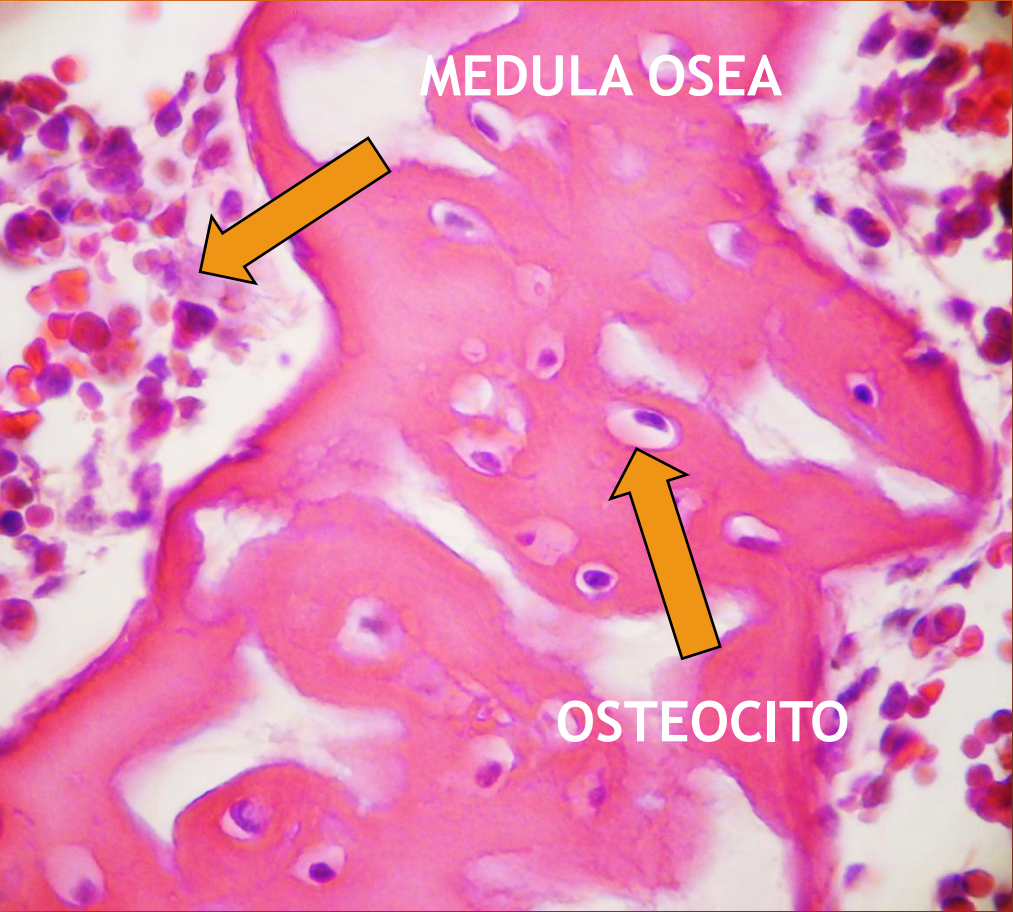
TRICROMICO DE MASSON



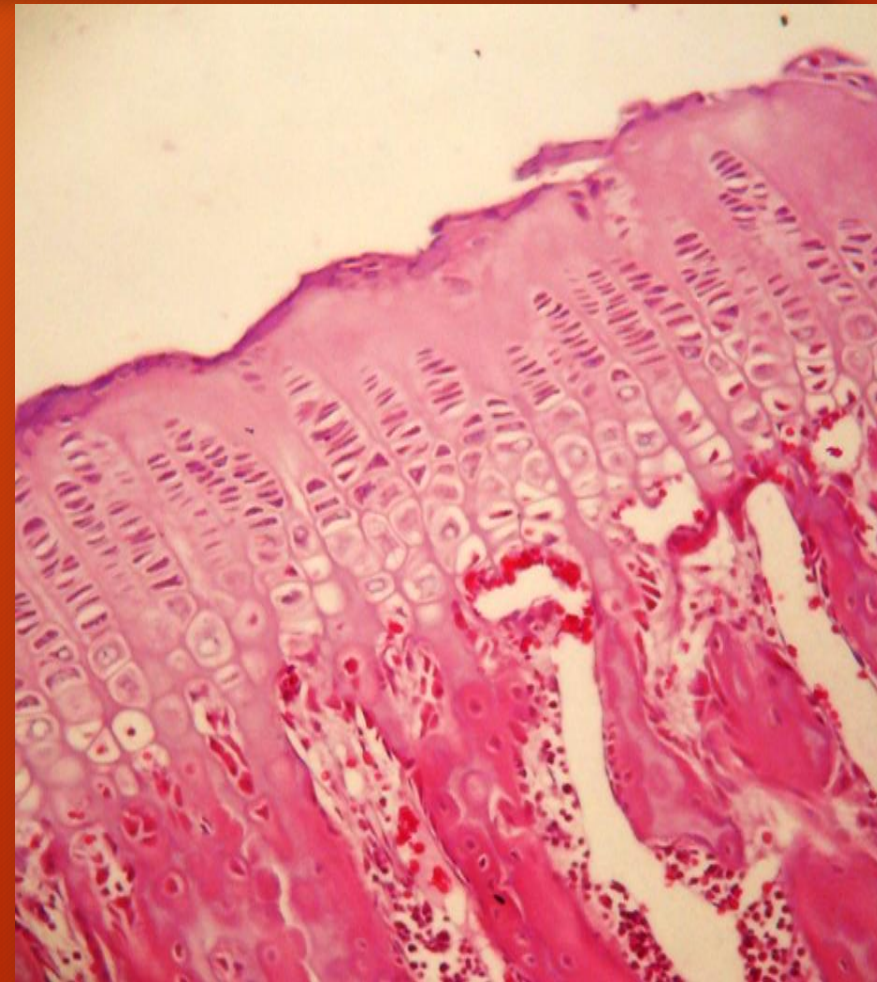
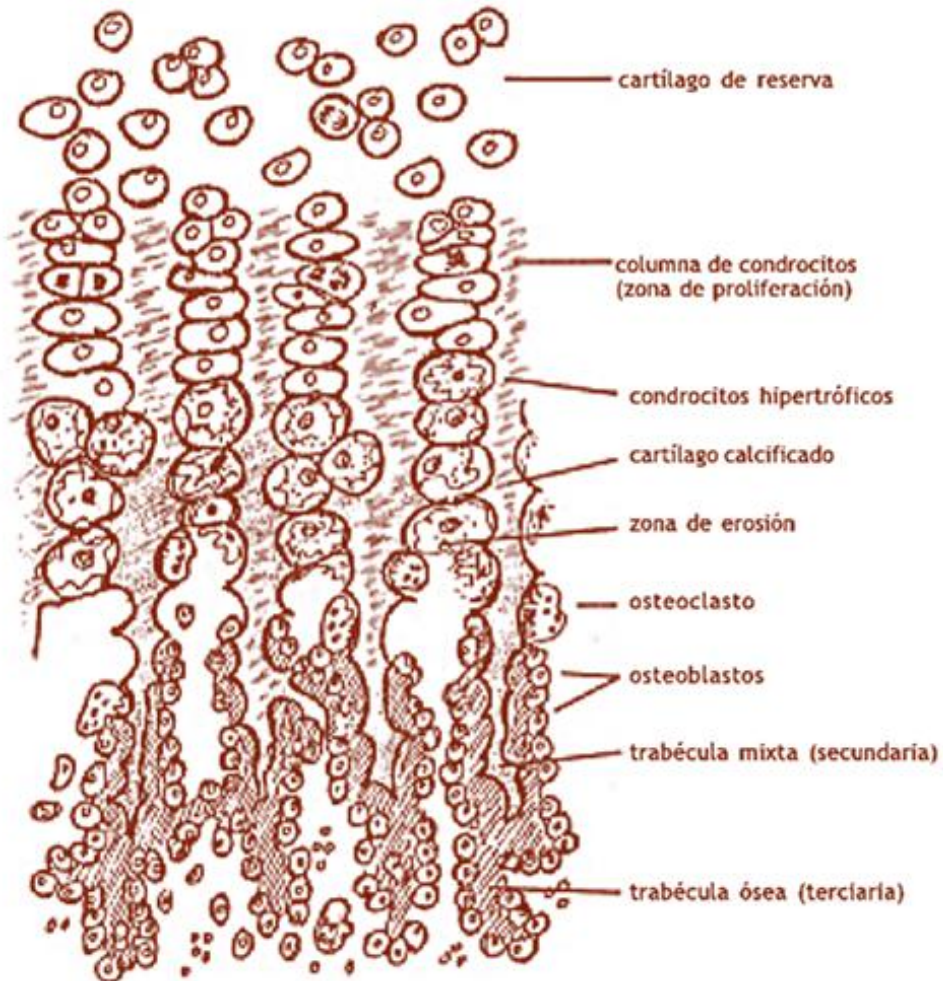
Mandíbula de
feto.
Osificación
membranosa

H/E

OSIFICACION MEMBRANOSA. Mandíbula de feto



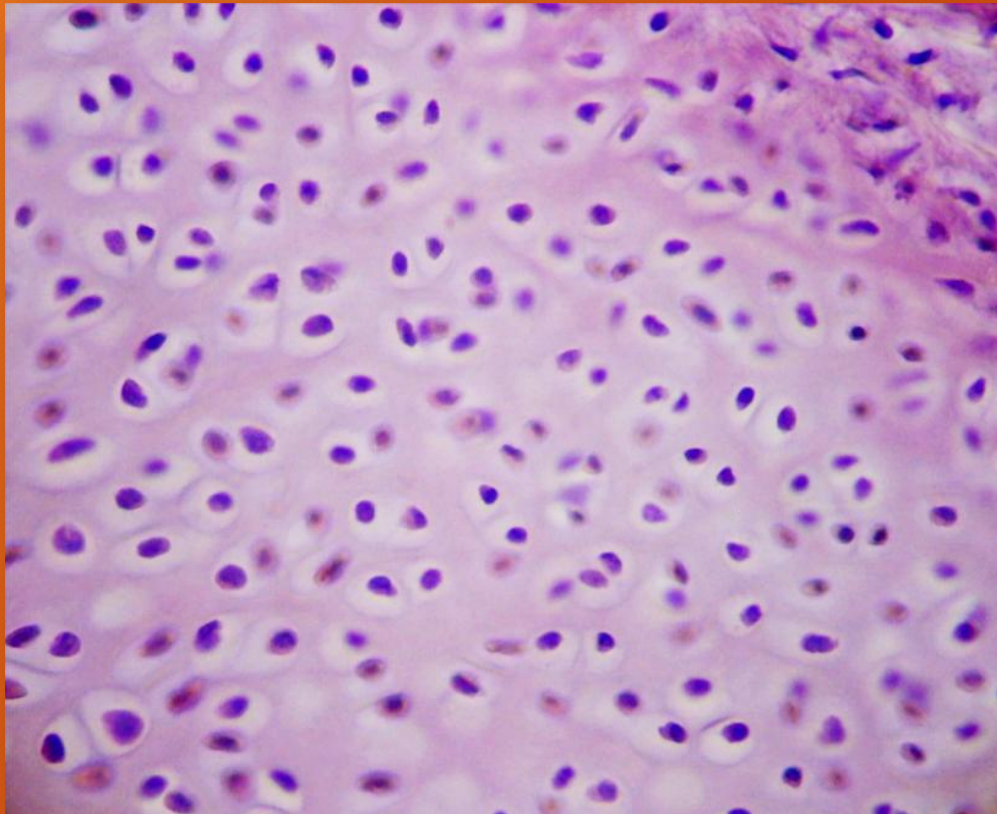
OSIFICACION ENDOCONDRAL



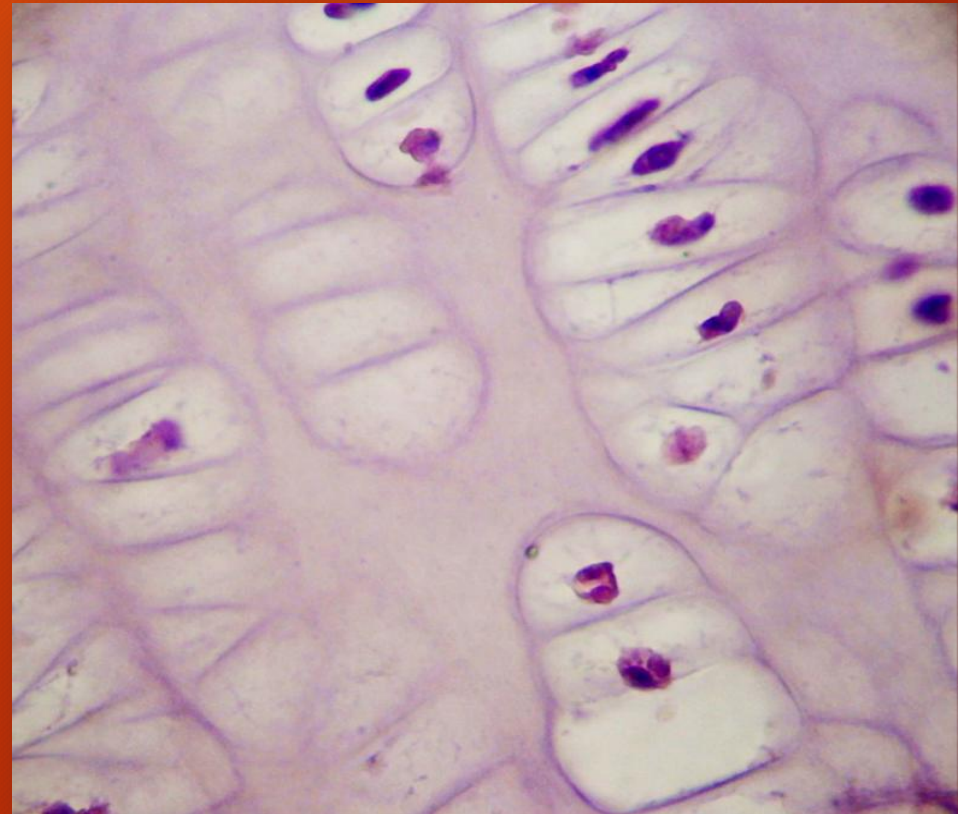
H/E

OSIFICACION ENDOCONDRA

Zona de reserva



Zona de condrocitos hipertróficos



H/E

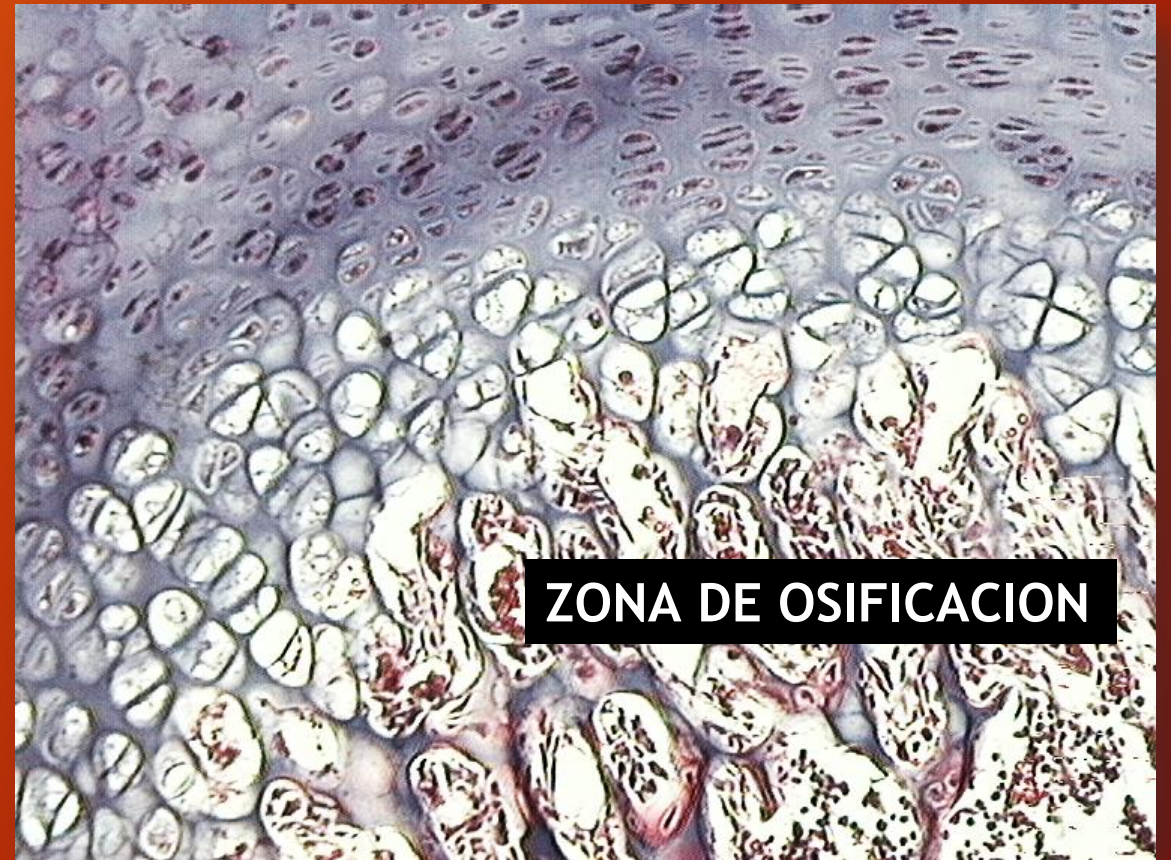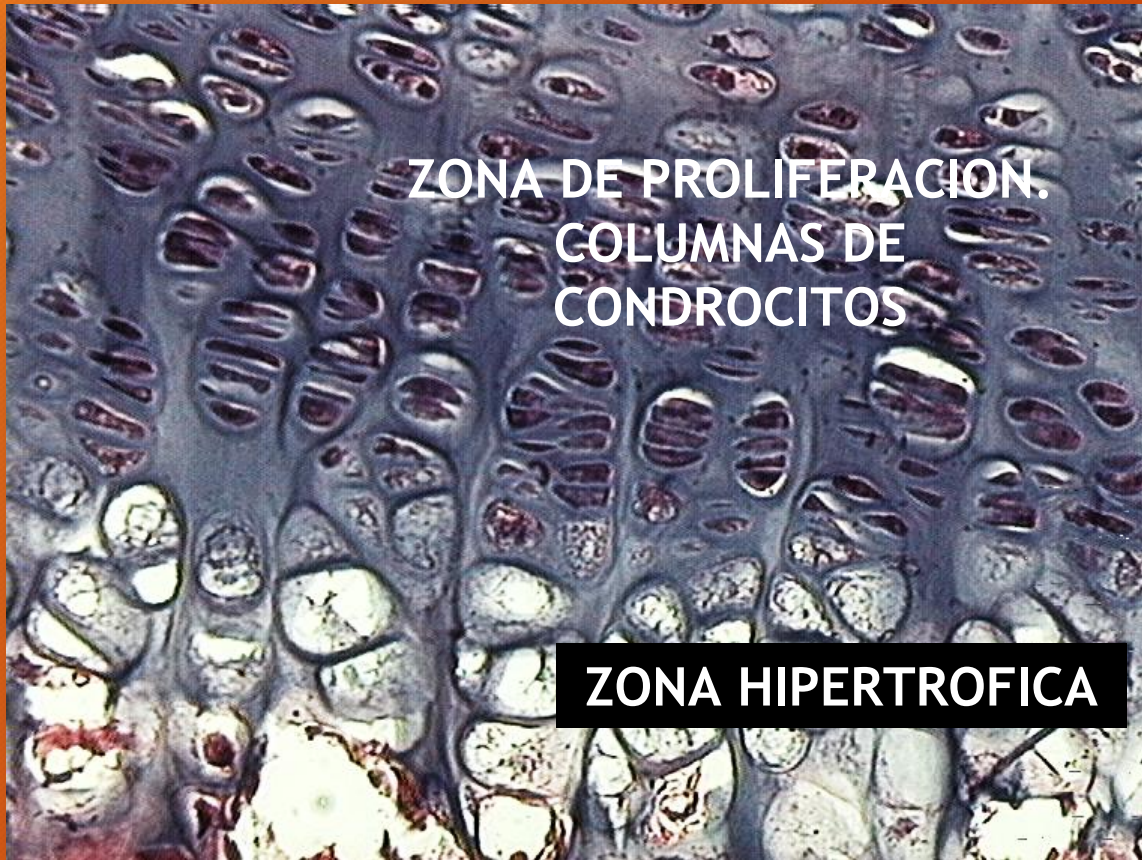OSIFICACION ENDOCONDRA

ZONA DE PROLIFERACION.
COLUMNAS DE
CONDROCITOS

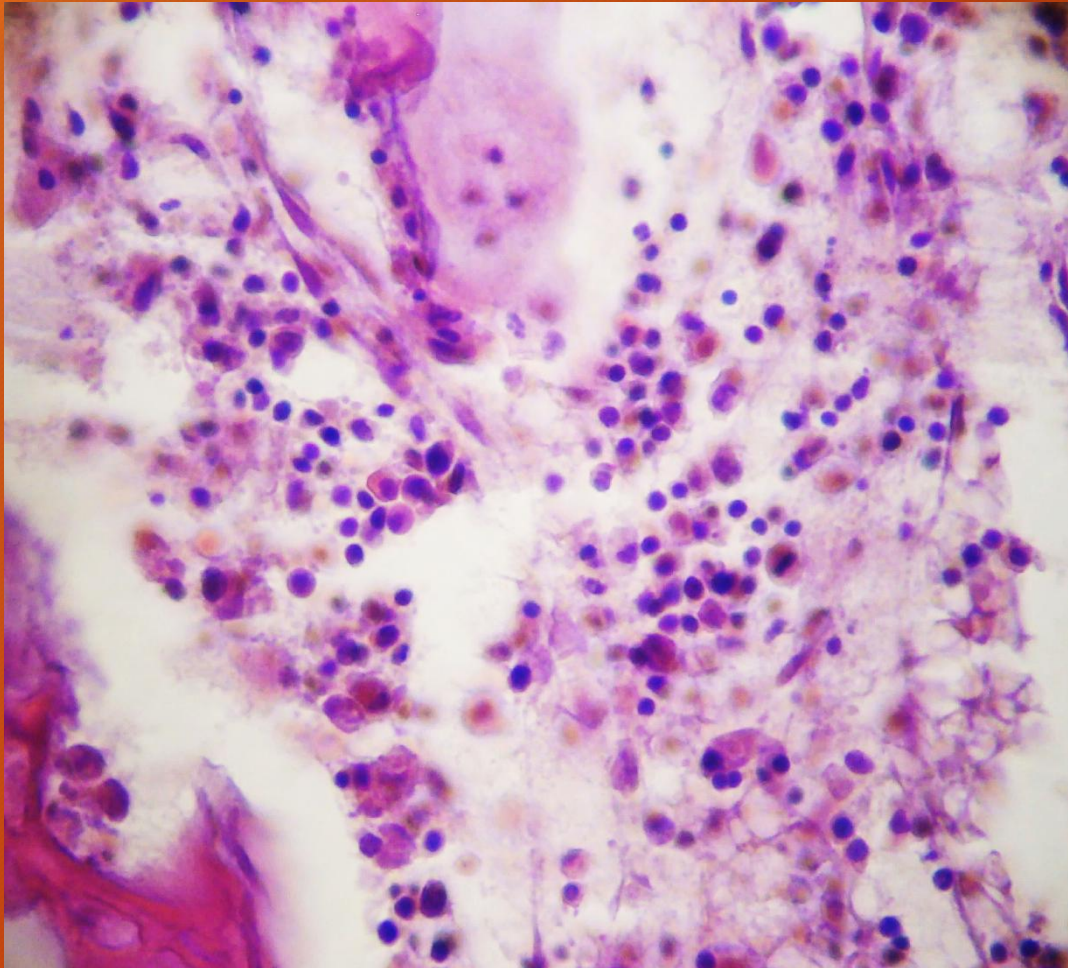
ZONA HIPERTROFICA

H/E

ZONA DE OSIFICACION



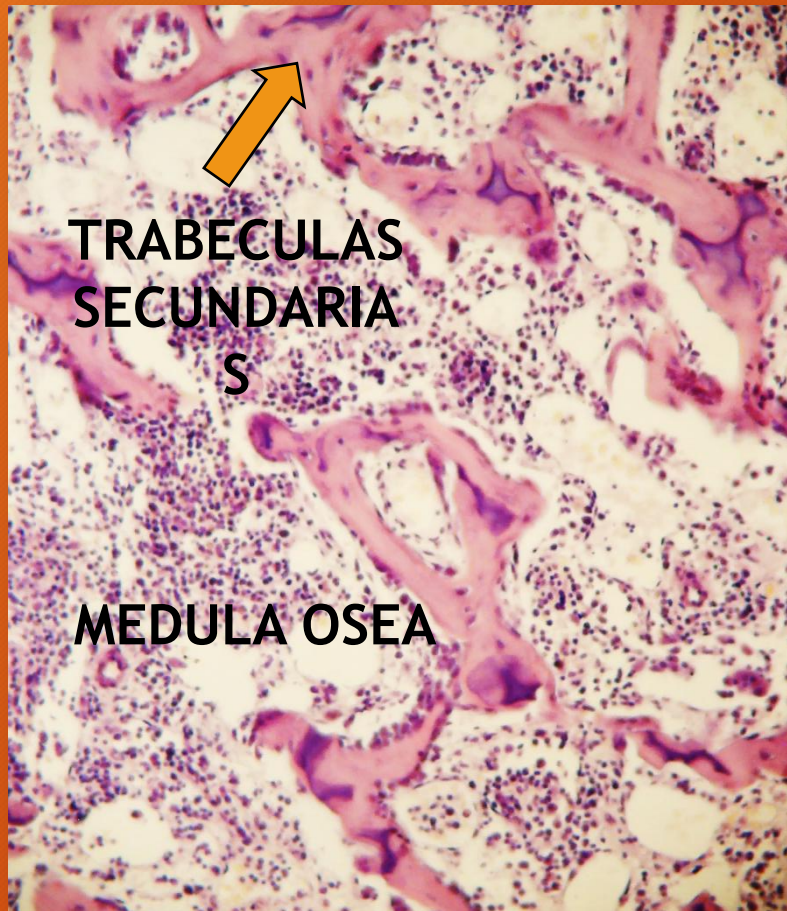
OSIFICACION ENDOCONDRAL



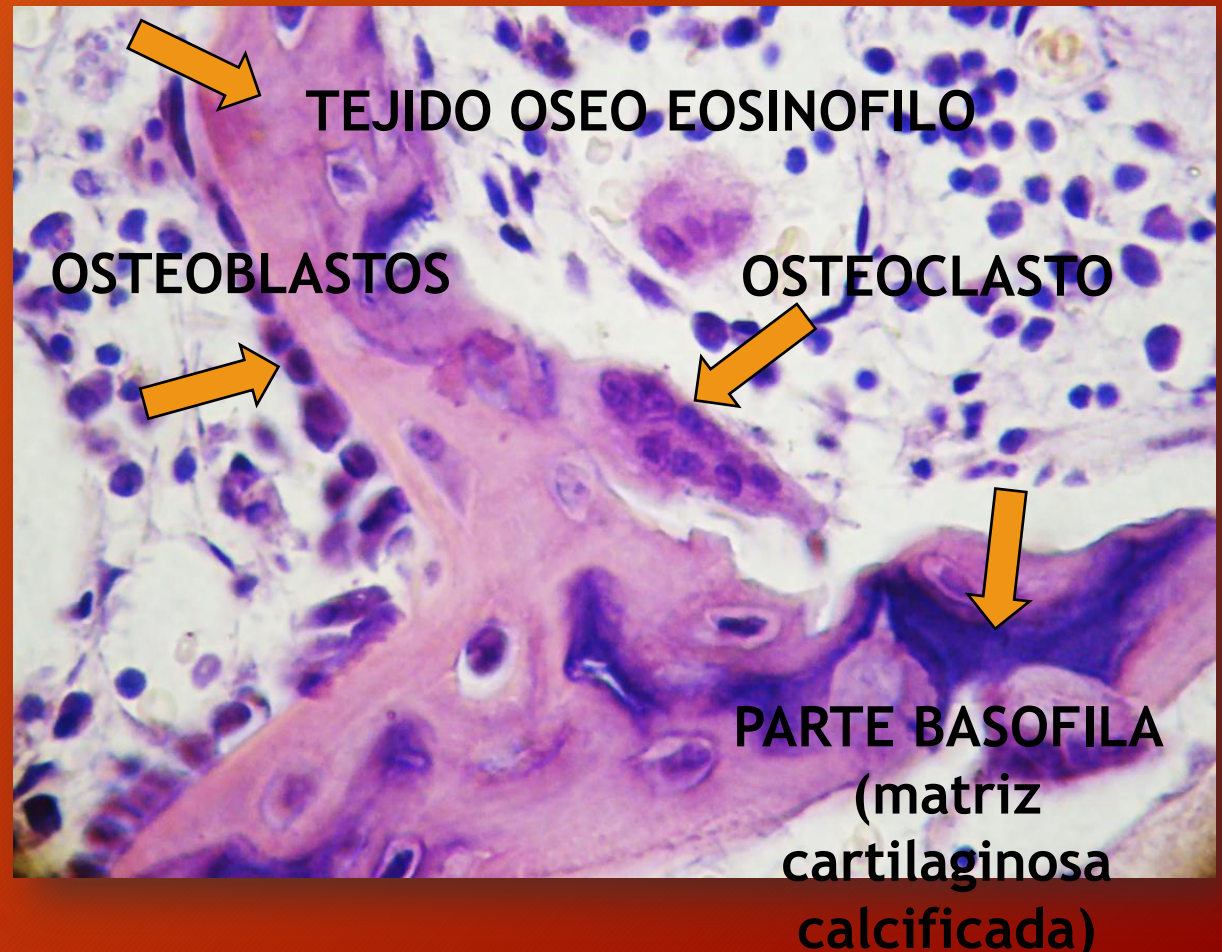
Formación de la médula ósea

H/E

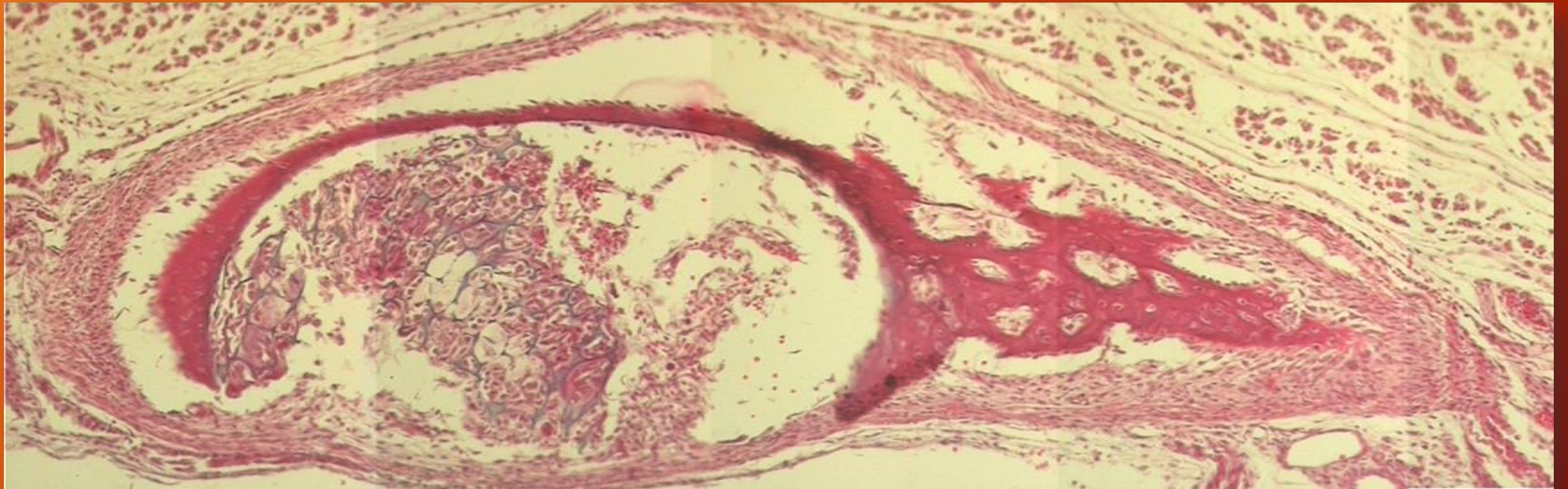
OSIFICACION ENDOCONDRAL. Trabéculas óseas secundarias



H/E



OSIFICACION DE COSTILLA



FOTOCOMPOSICION

H/E

TIPOS DE HUESOS

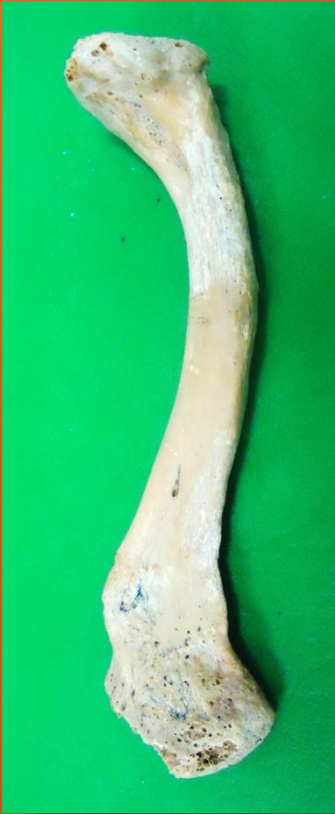

LARGO (Fémur)

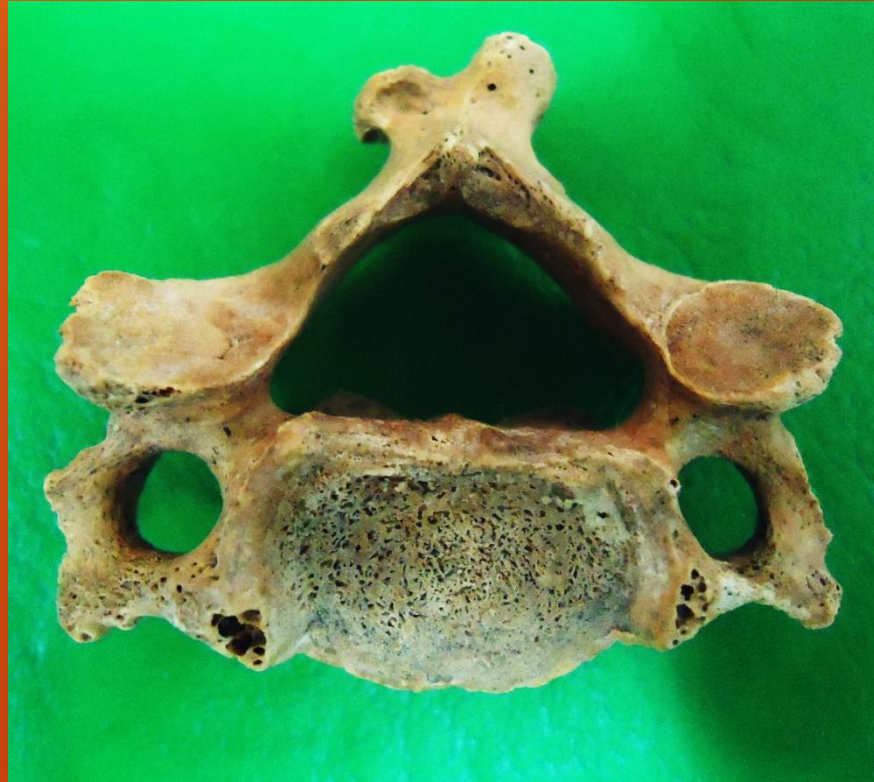

PLANO (Parietal)

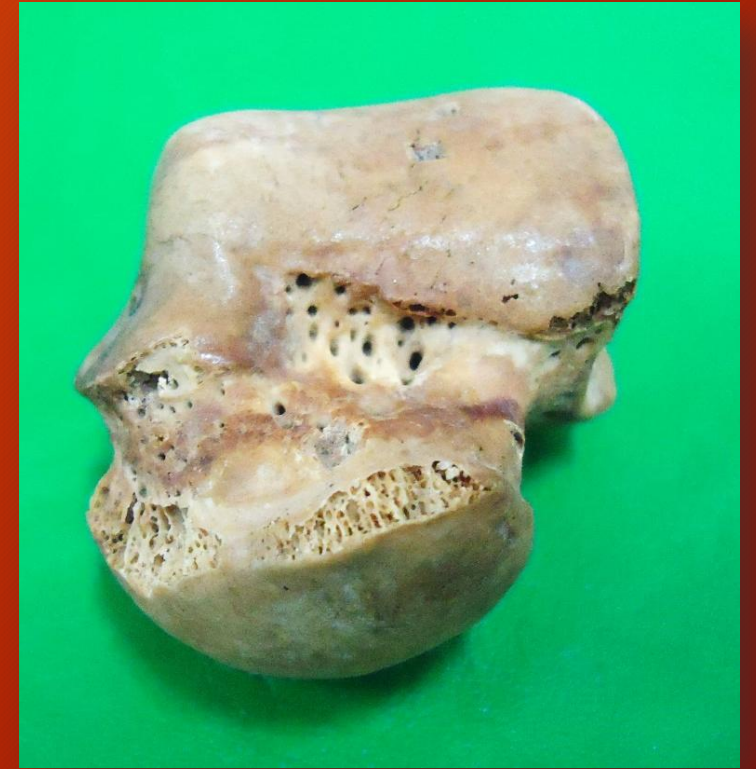
TIPOS DE HUESOS



LARGO (Clavícula)

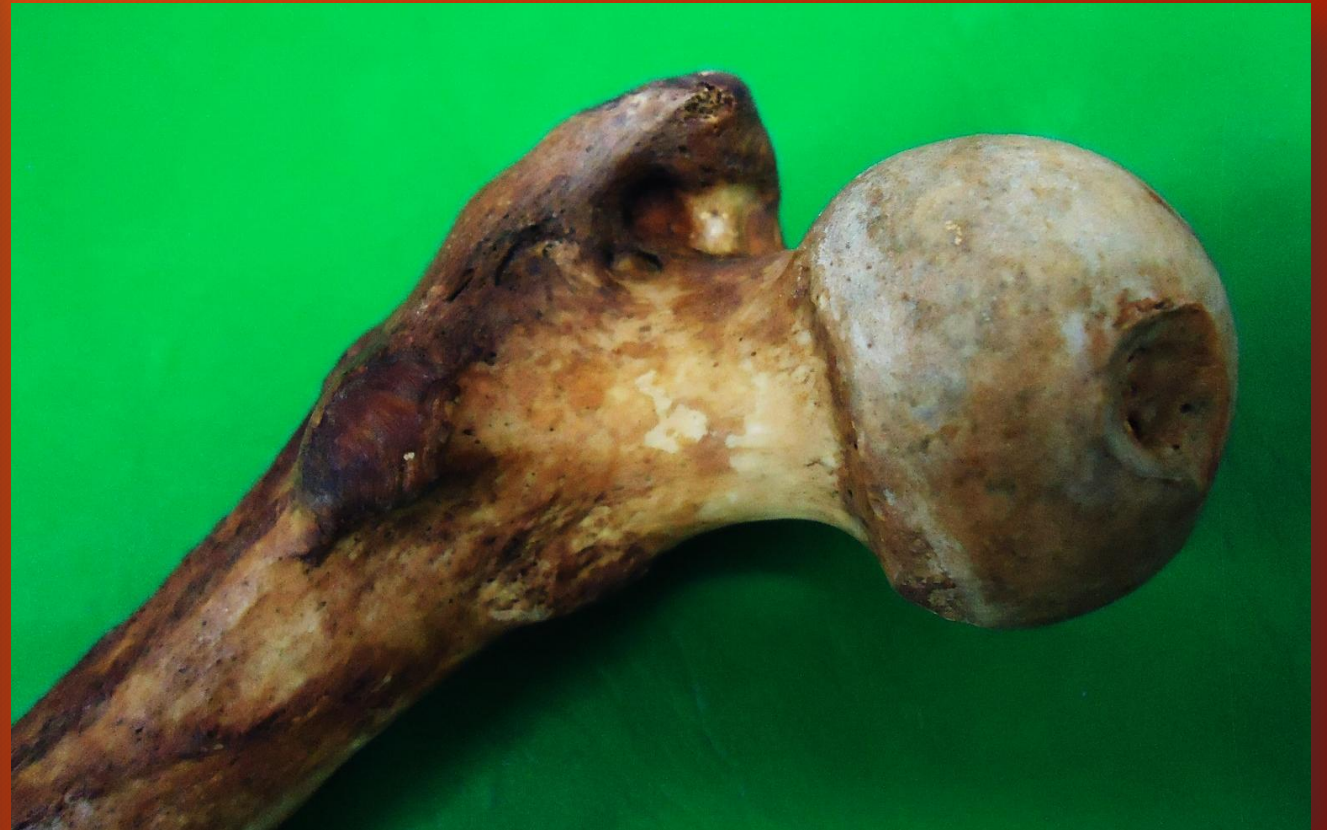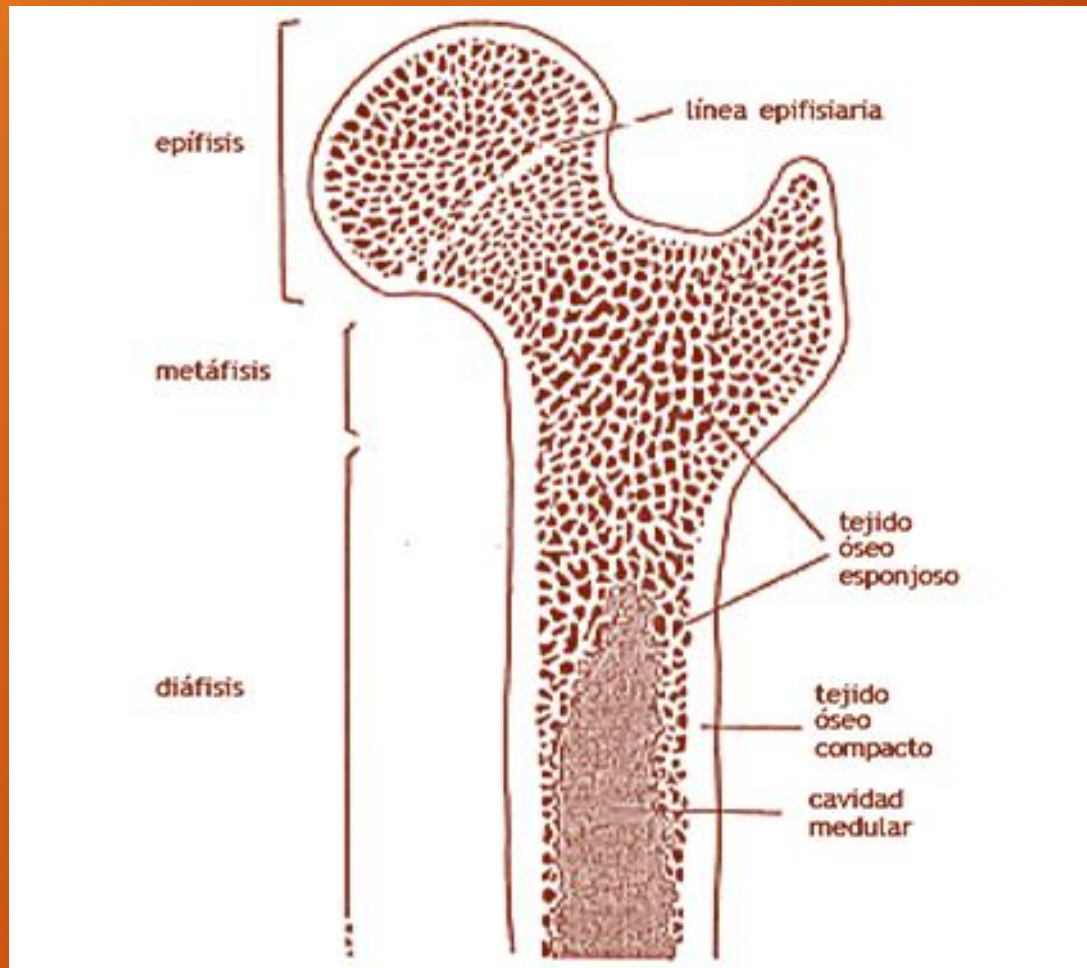


IRREGULAR (Vértebra cervical)



CORTO (Astrágalo)

CORTE LONGITUDINAL DE UN HUESO LARGO



EXTREMIDAD PELVICA DE FETO HUMANO



Técnica de
diafanización

TEJIDO OSEO

Organización
macroscópica



- Compacto



- Esponjoso

TEJIDO OSEO. Organización macroscópica



Cabeza de yacaré

TEJIDO OSEO

Organización
microscópica



• Fascicular (inmaduro)



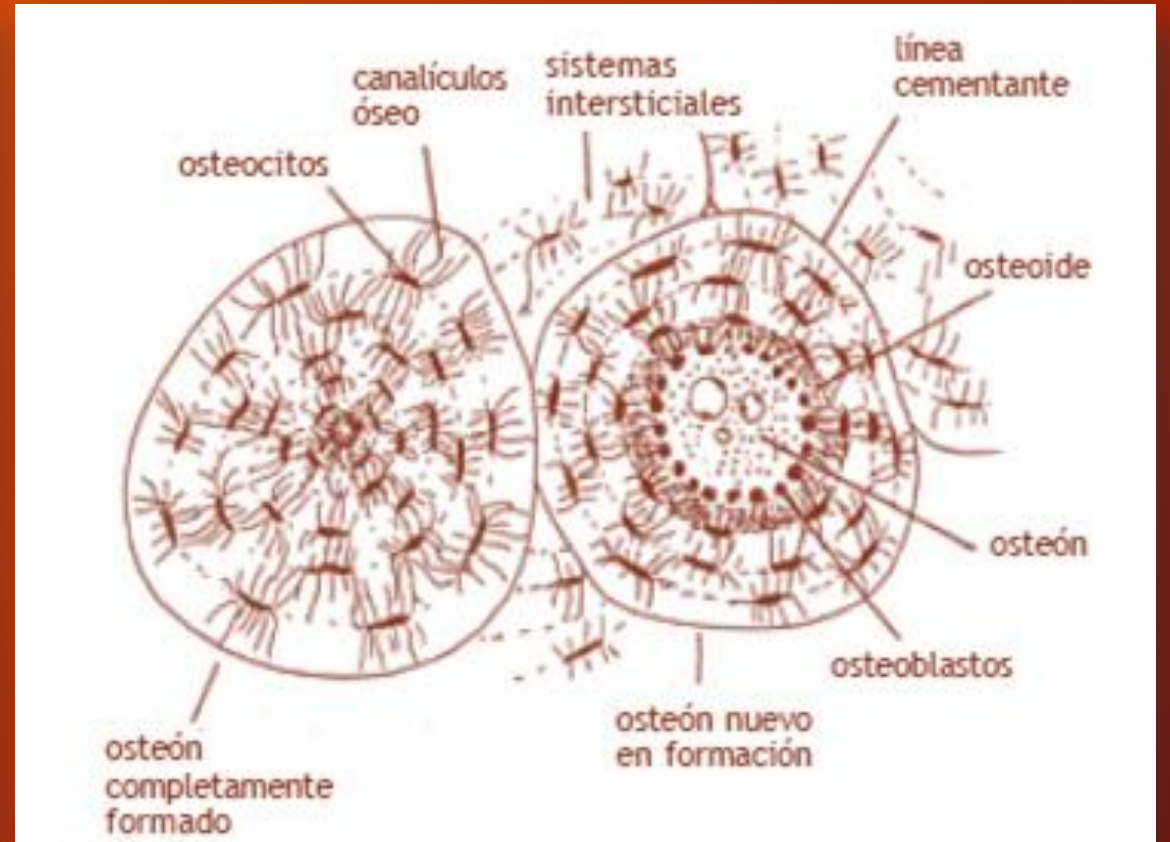
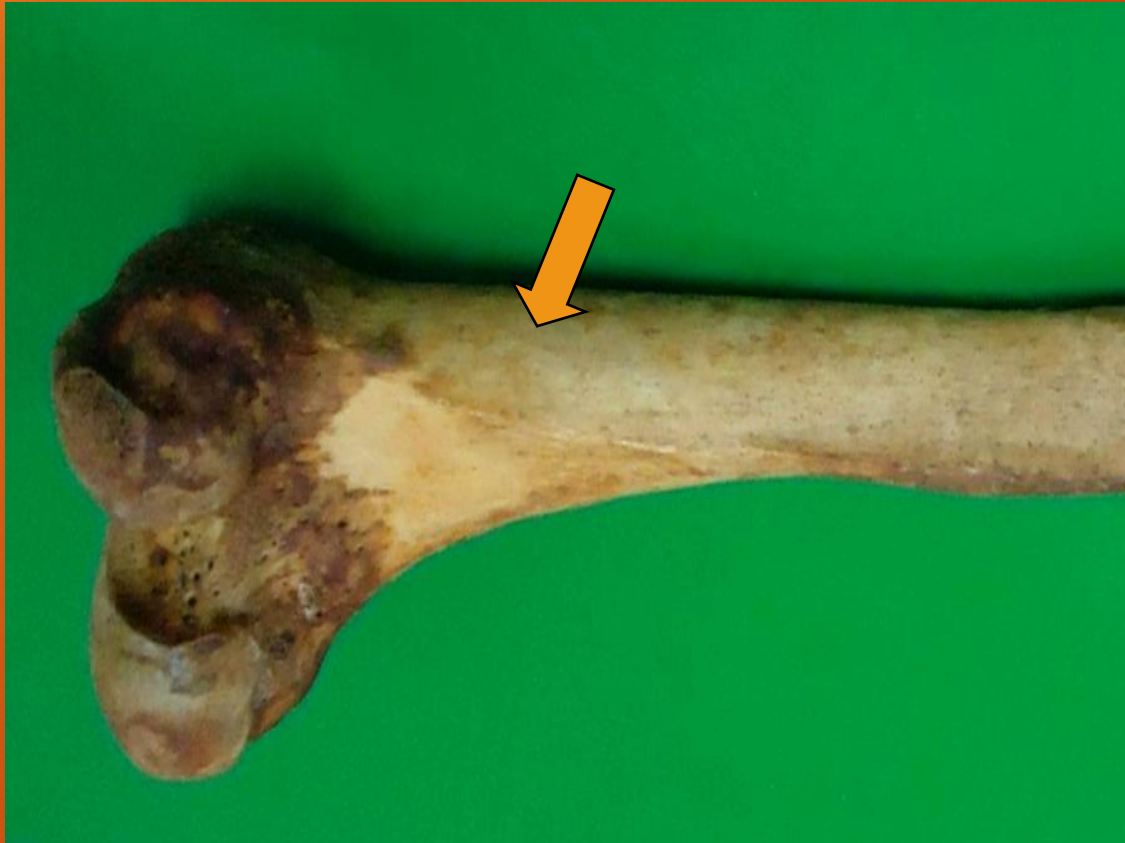• Laminar (maduro)



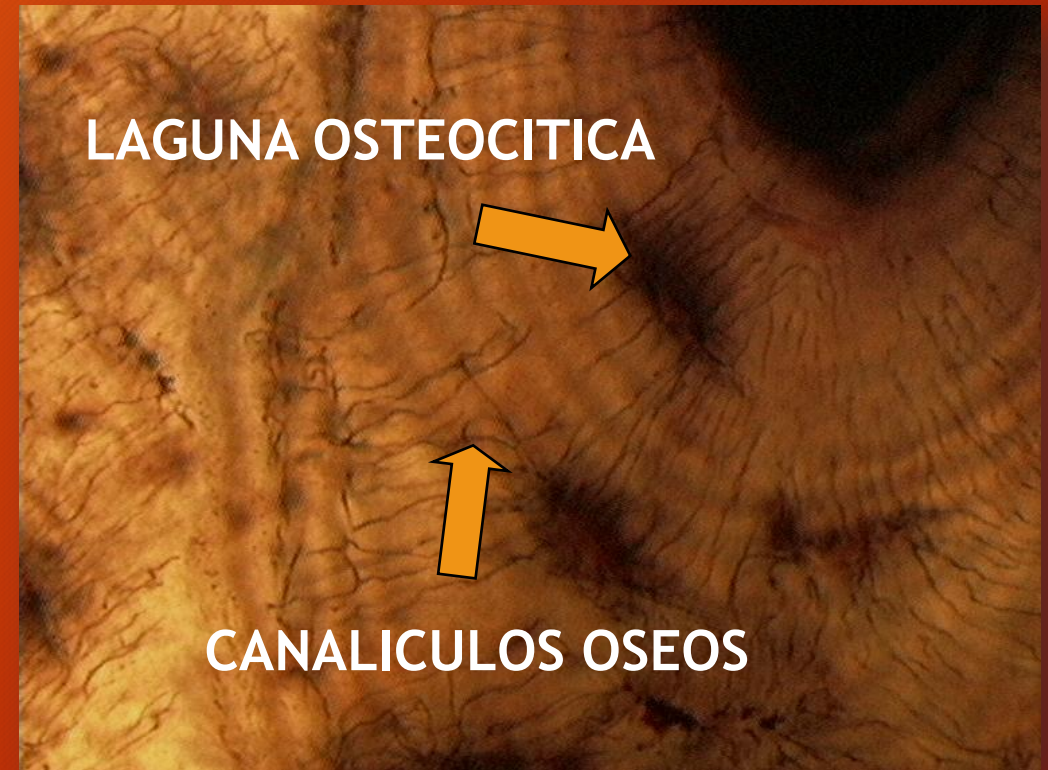
Compacto

Esponjoso

TEJIDO OSEO LAMINAR COMPACTO

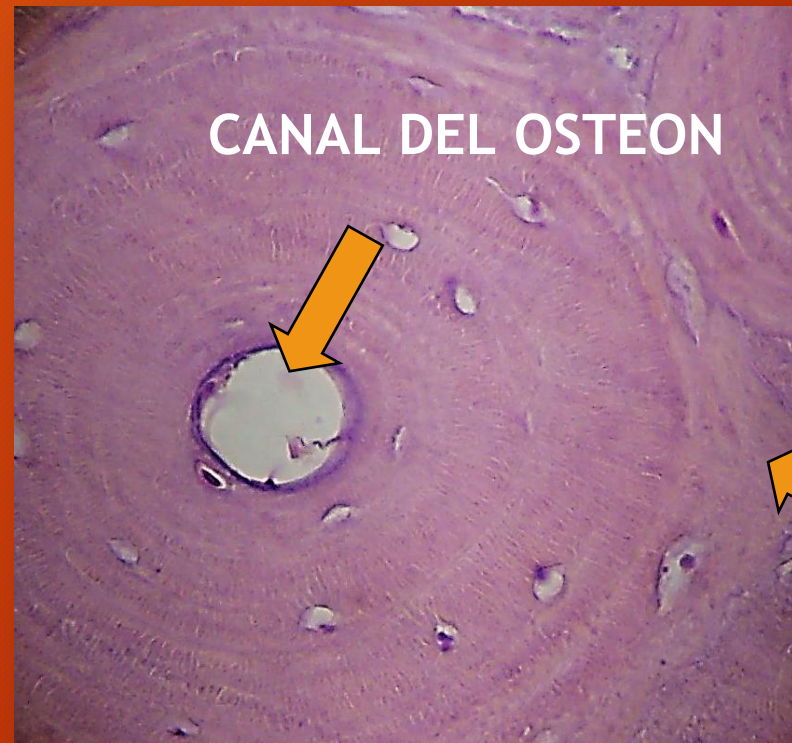
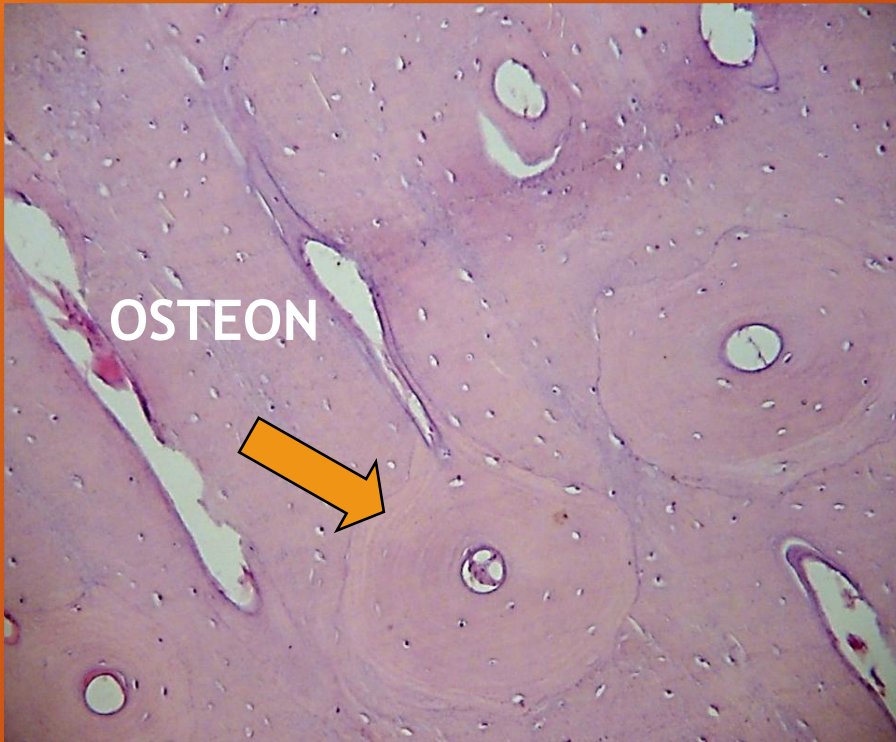
TEJIDO OSEO LAMINAR COMPACTO



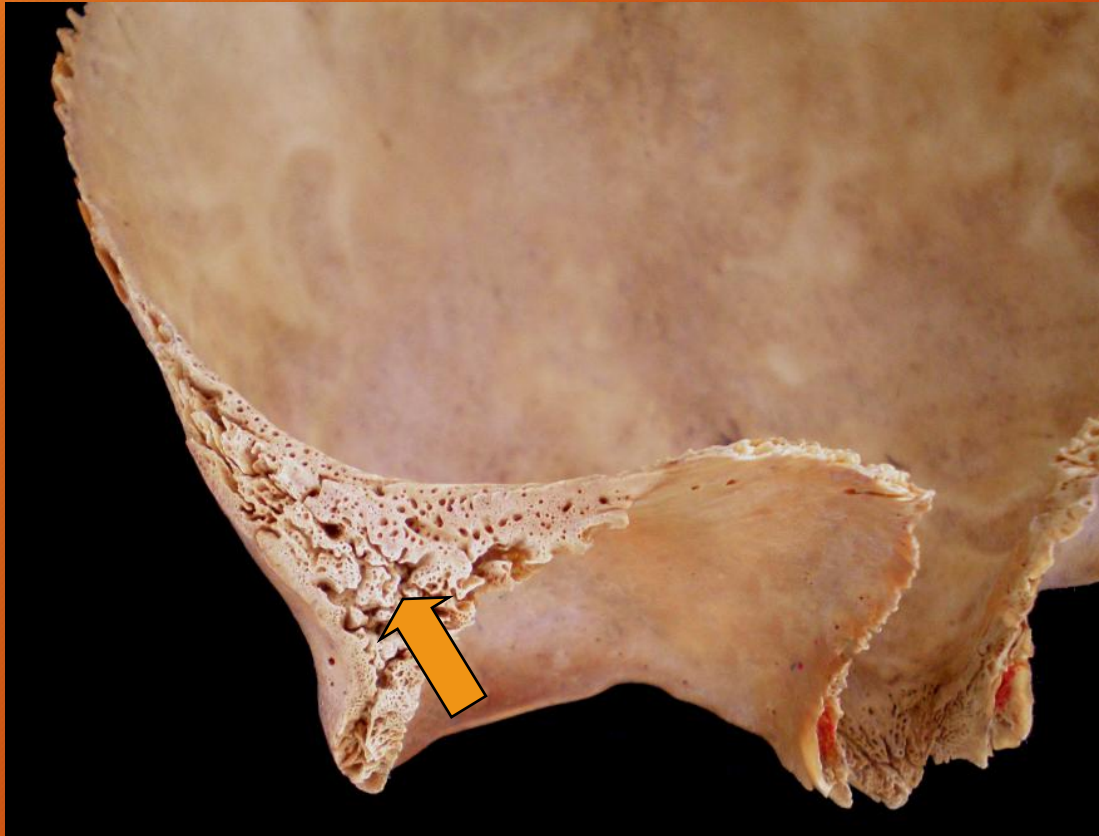
Técnica por desgaste.
IMPREGNACION ARGENTICA

TEJIDO OSEO LAMINAR COMPACTO



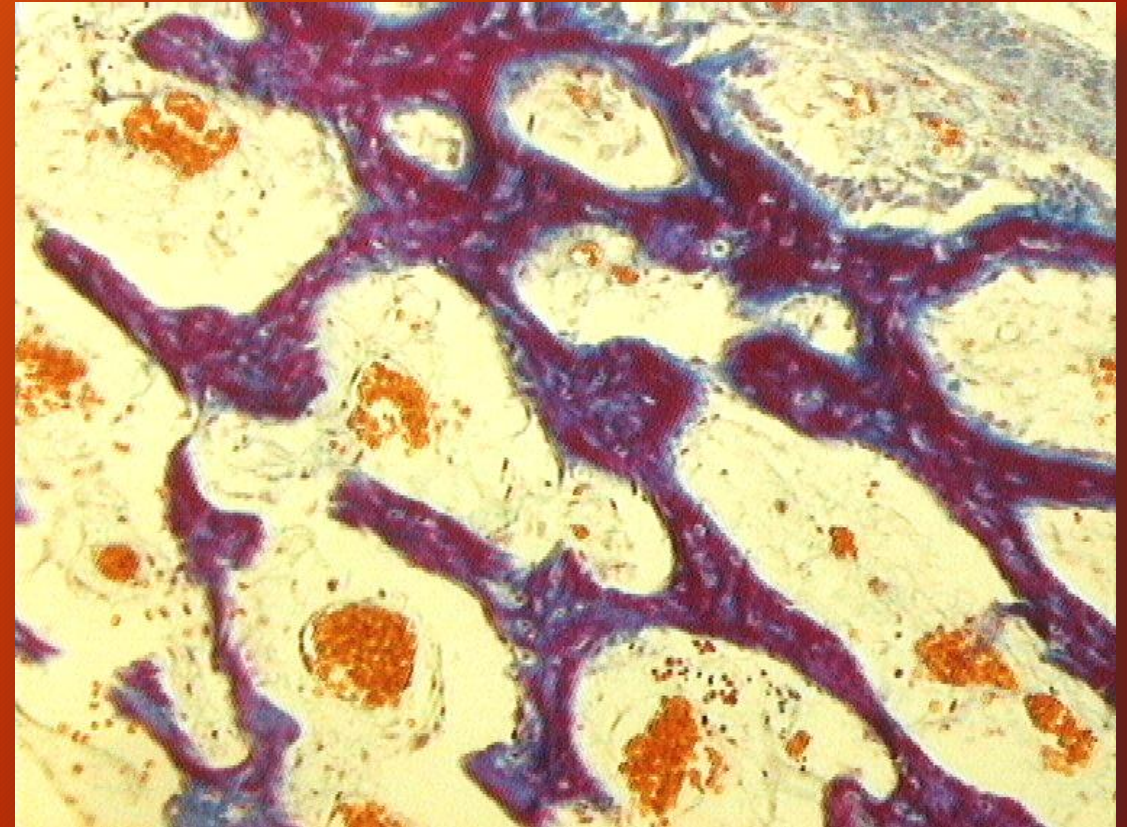
CORTES POR DESMINERALIZACION

TEJIDO OSEO LAMINAR ESPONJOSO



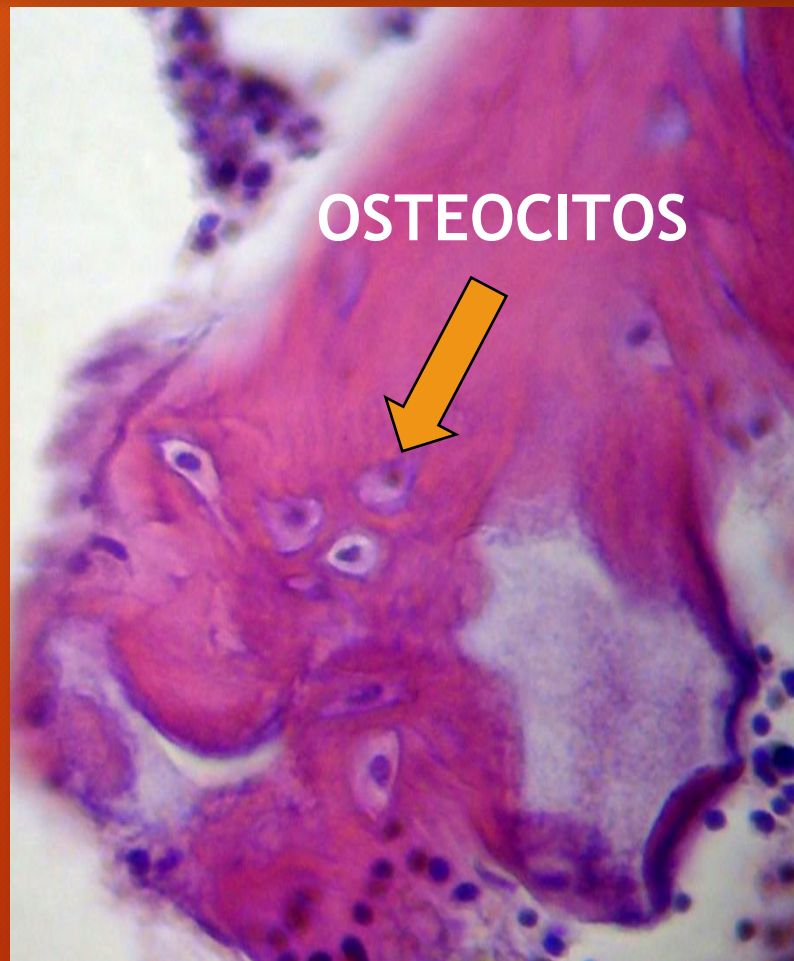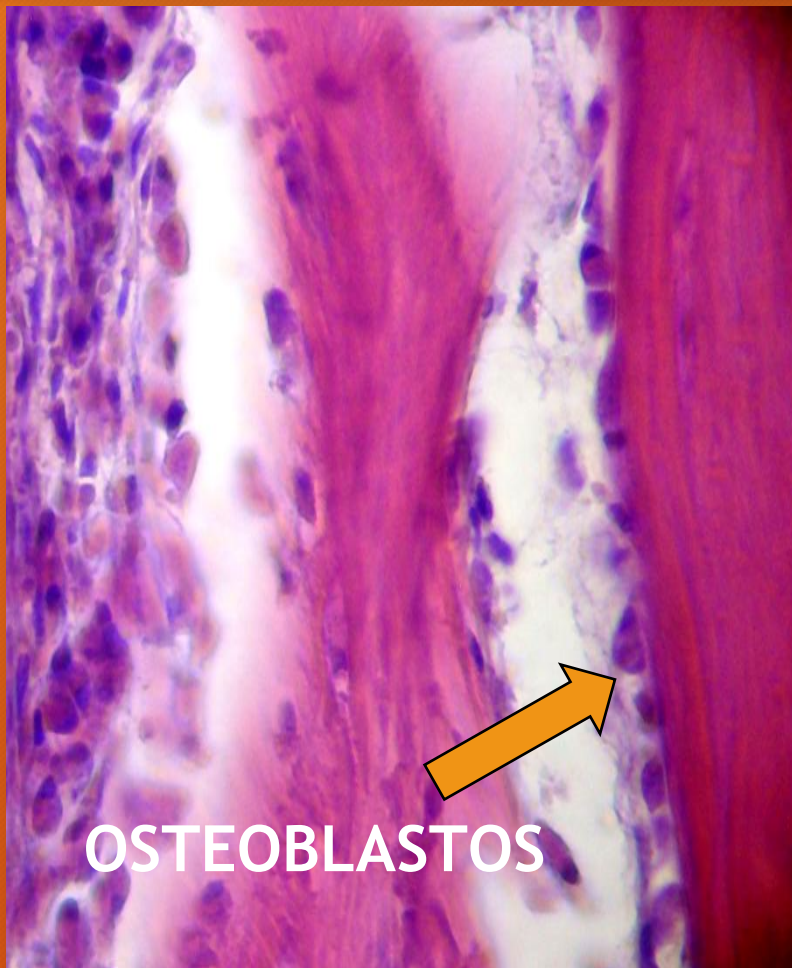Tejido óseo esponjoso. Diploe

Corte por desmineralización

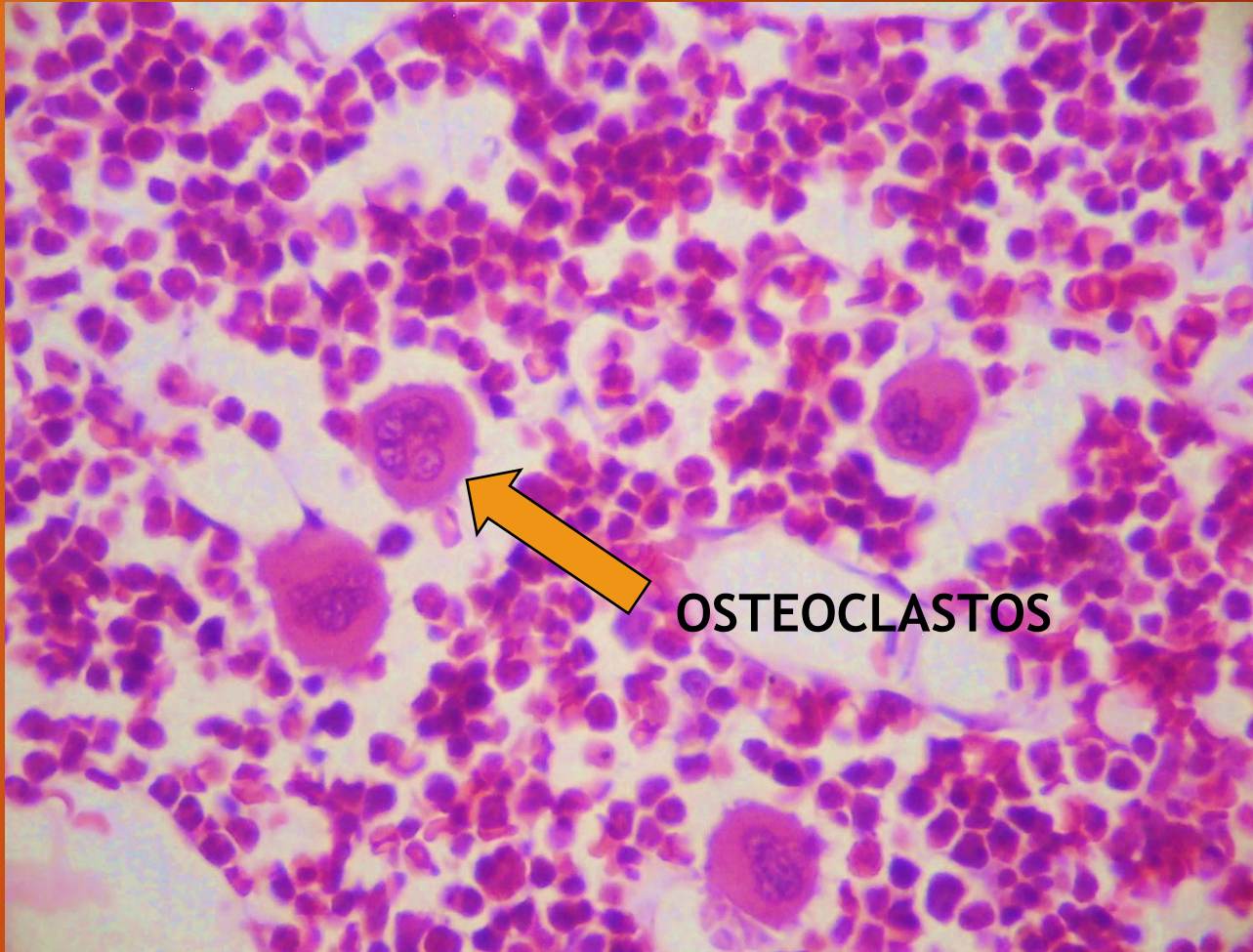


TRICROMICO DE MASSON

TEJIDO OSEO





OSTEOCLASTOS



Corte por
desmineralización

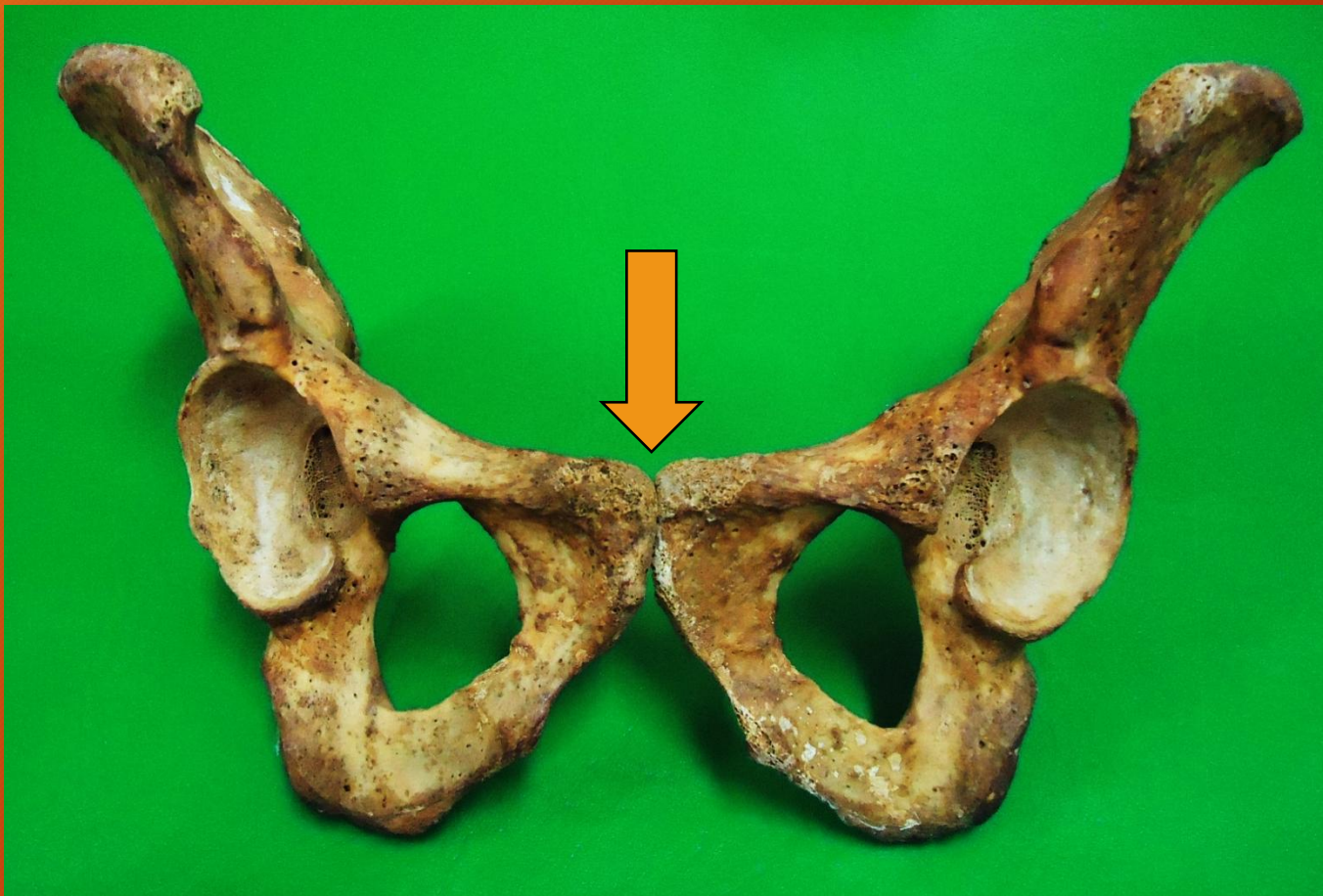
H/E

ARTICULACIONES FIBROSAS: Sindesmosis

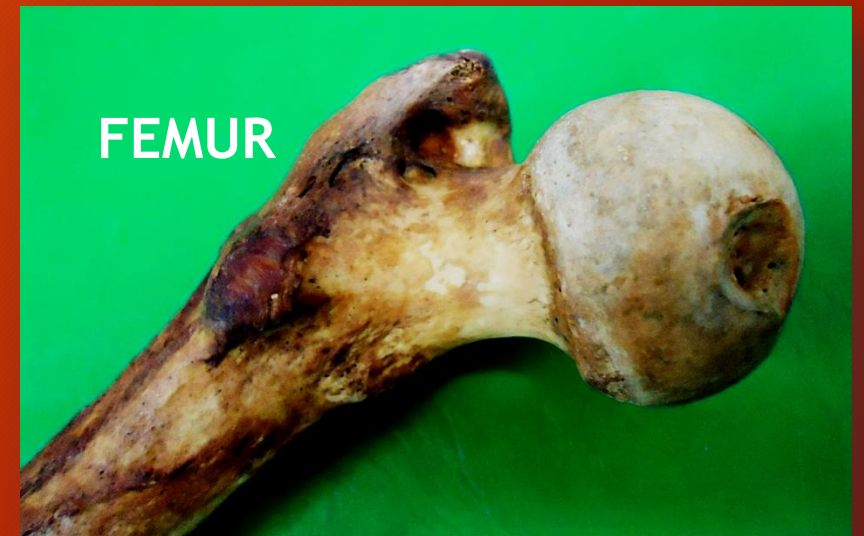
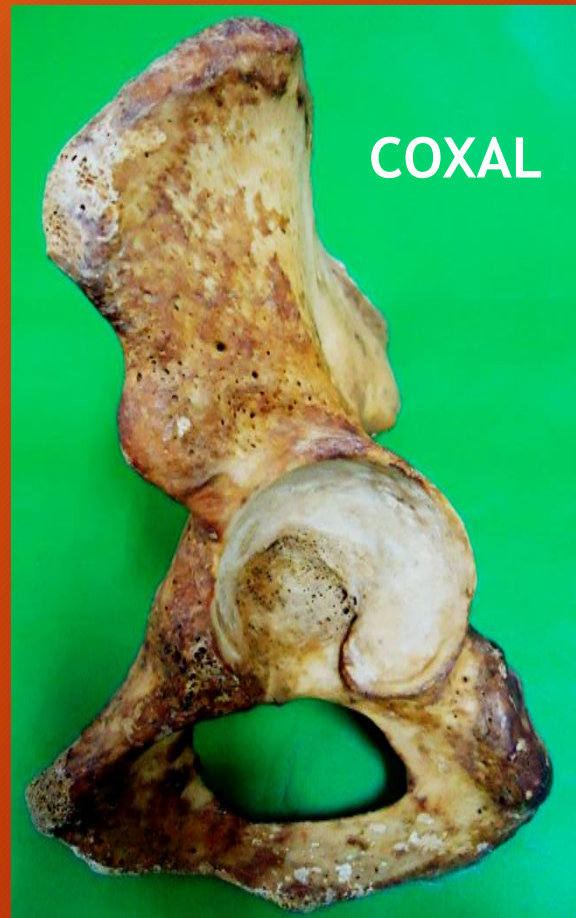
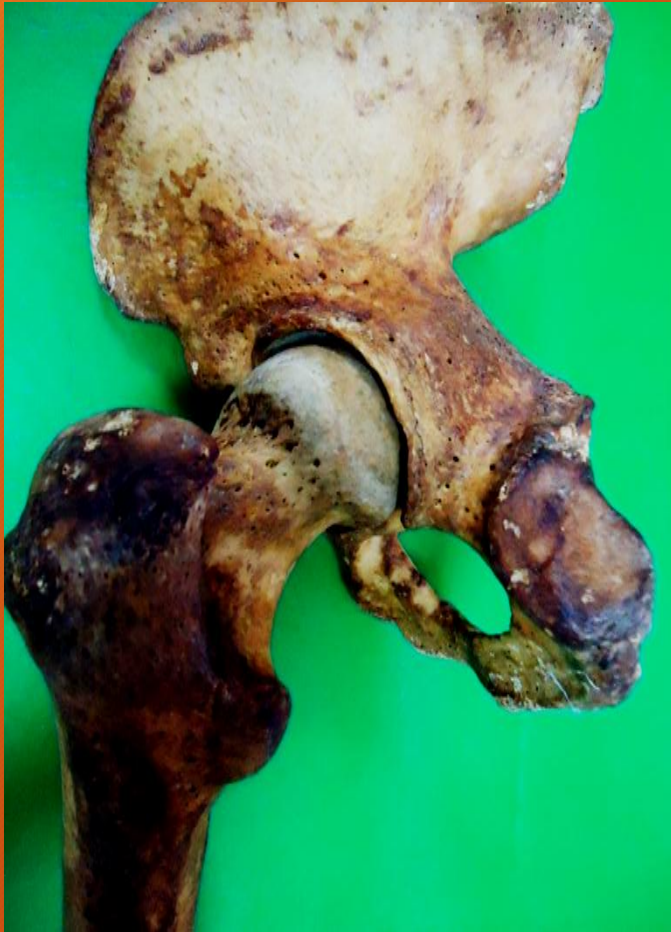Sutura craneana (sindesmosis)

ARTICULACIONES CARTILAGINOSAS: Sínfisis del pubis

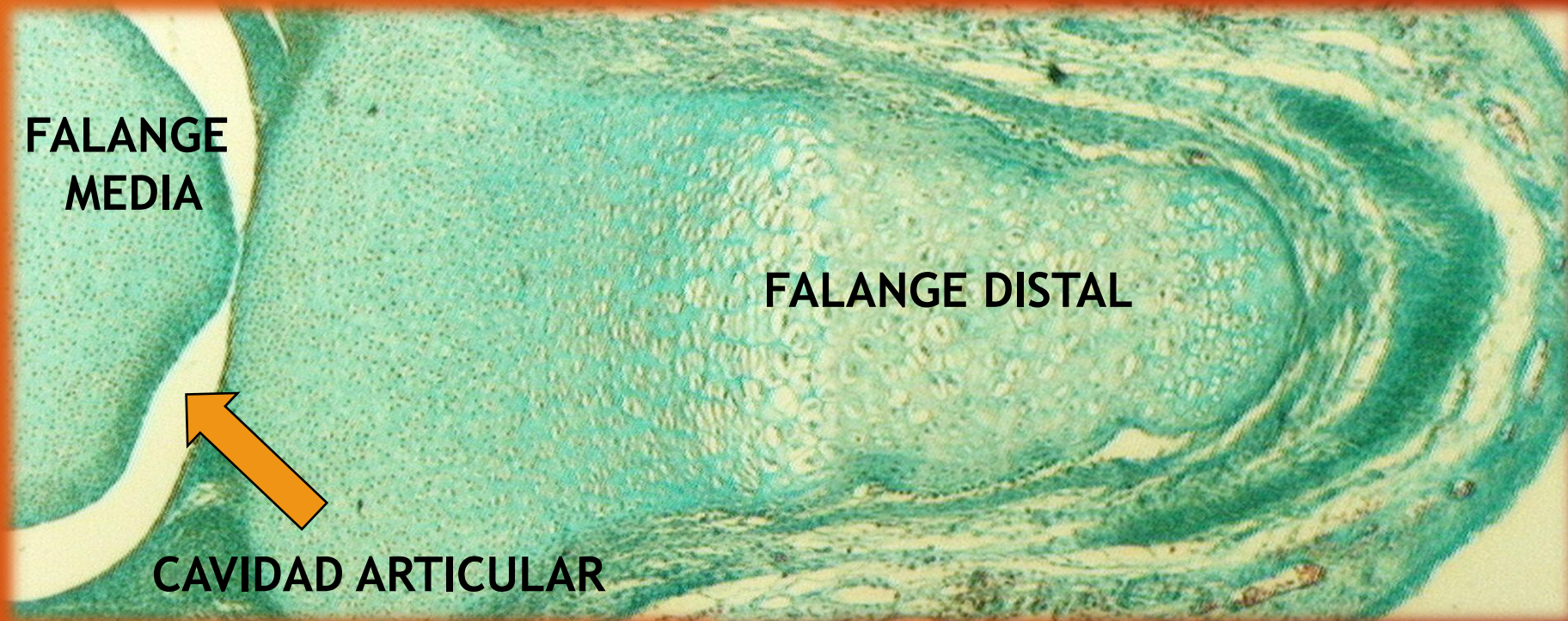


ARTICULACIONES SINOVIALES: Articulación coxofemoral



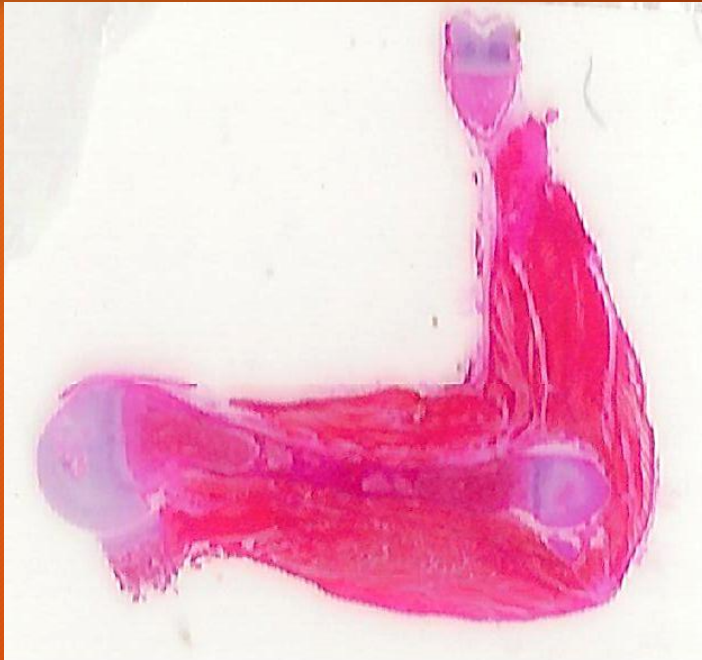ARTICULACIONES SINOVIALES

Dedo de la mano. Feto. Fotocomposición



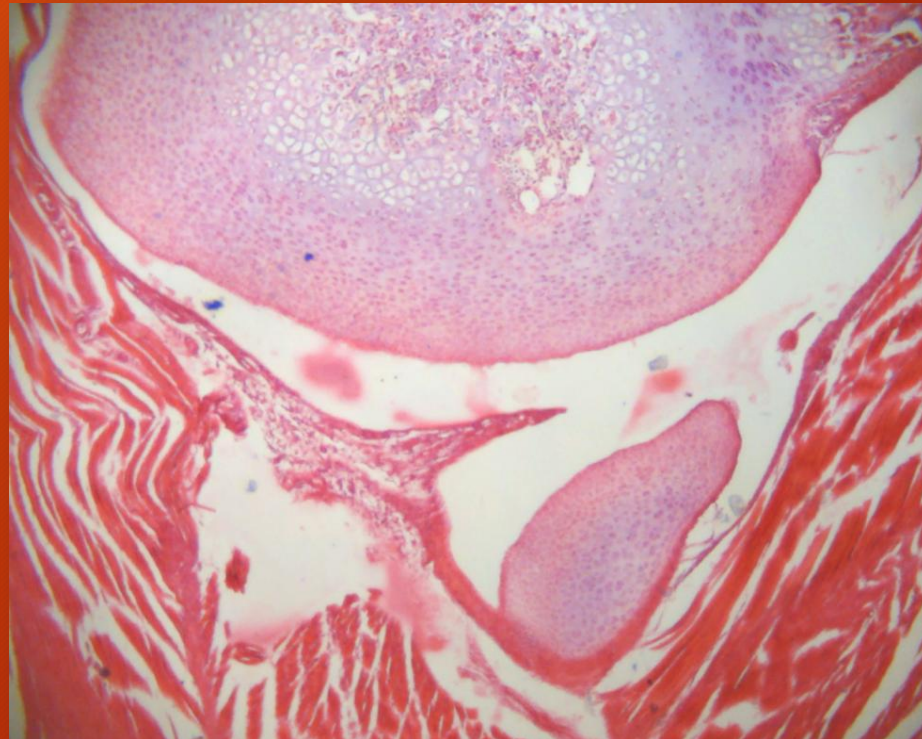
ALCIAN BLUE pH 2.5

ARTICULACIONES SINOVIALES



Preparado de brazo de
feto escaneado

Codo de feto



H/E

ARTICULACION SINOVIAL: Articulación temporomandibular

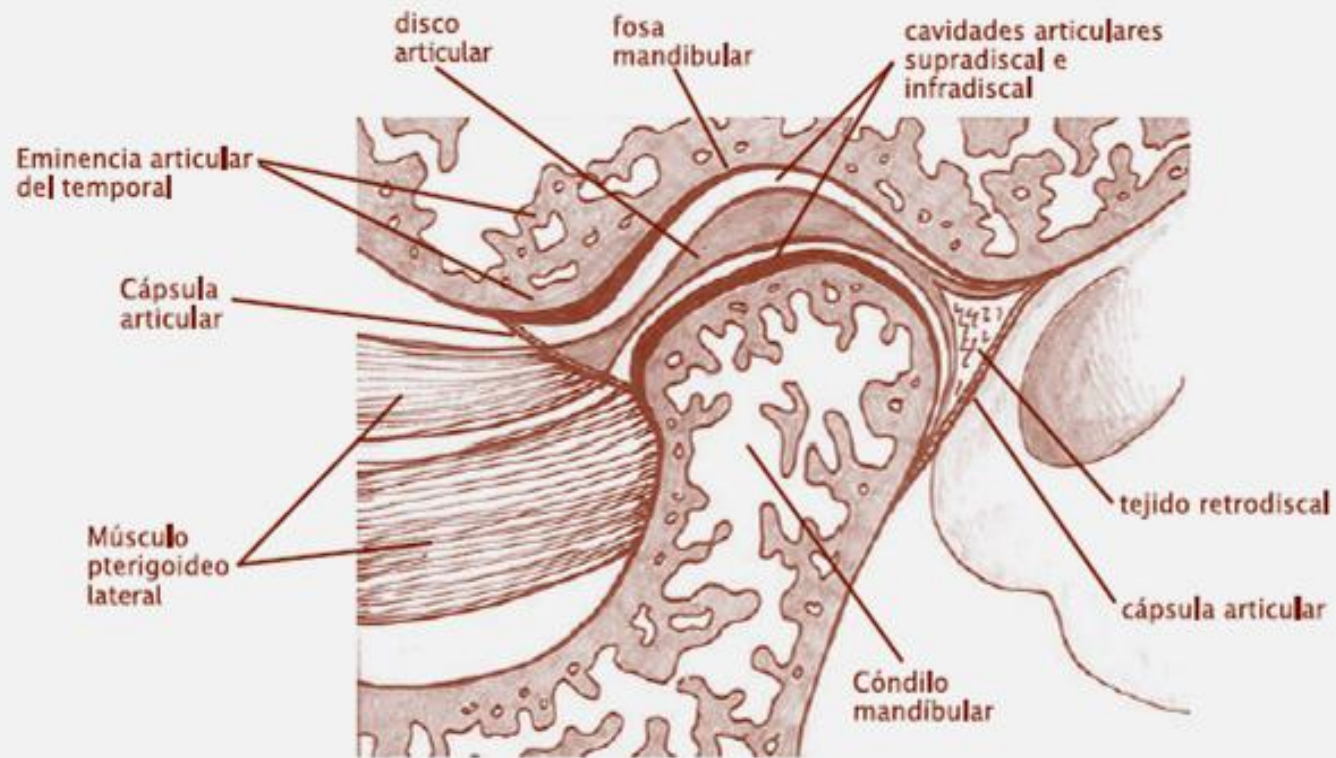
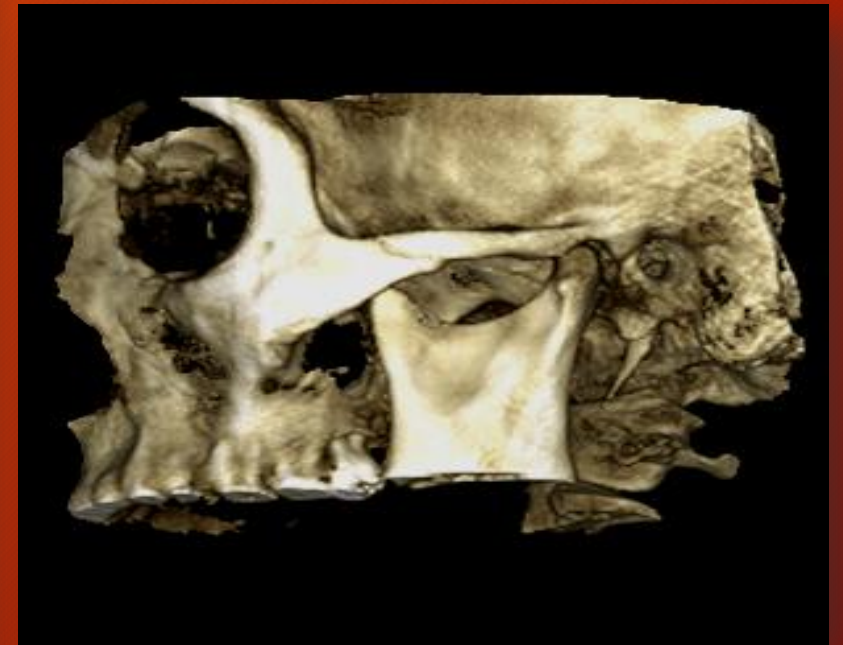


Diagrama de la ATM adulta

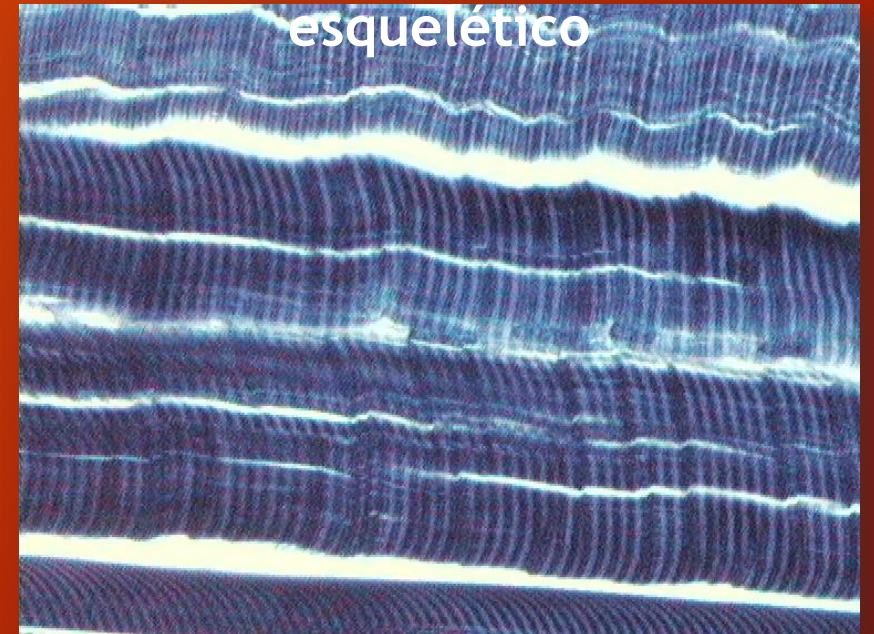


TEJIDO MUSCULAR

CLASIFICACION HISTOFUNCIONAL

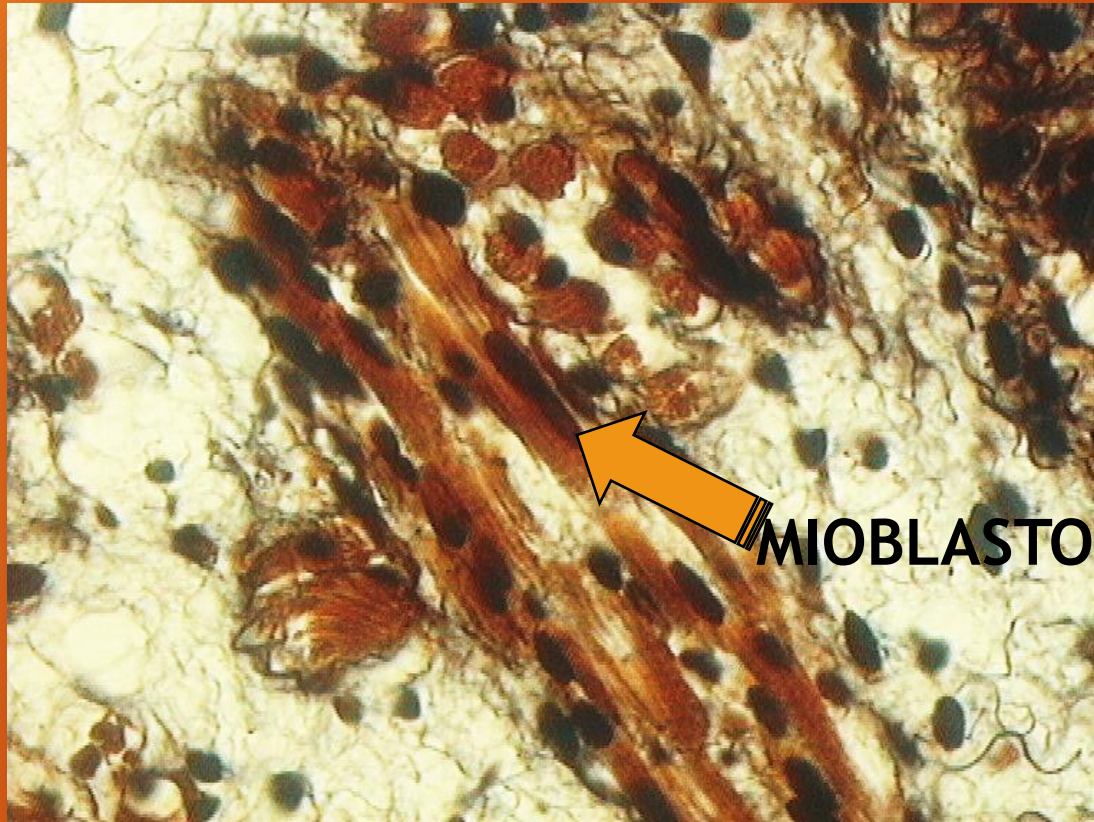
Tejido Muscular	liso (involuntario)	
	estriado	cardíaco (involuntario)
		no cardíaco (voluntario) - esquelético - visceral

Tejido muscular estriado no
cardíaco
esquelético



HEMATOXILINA FOSFOTUNGSTICA

MIOHISTOGENESIS




Músculo estriado no cardíaco visceral
Lengua de feto

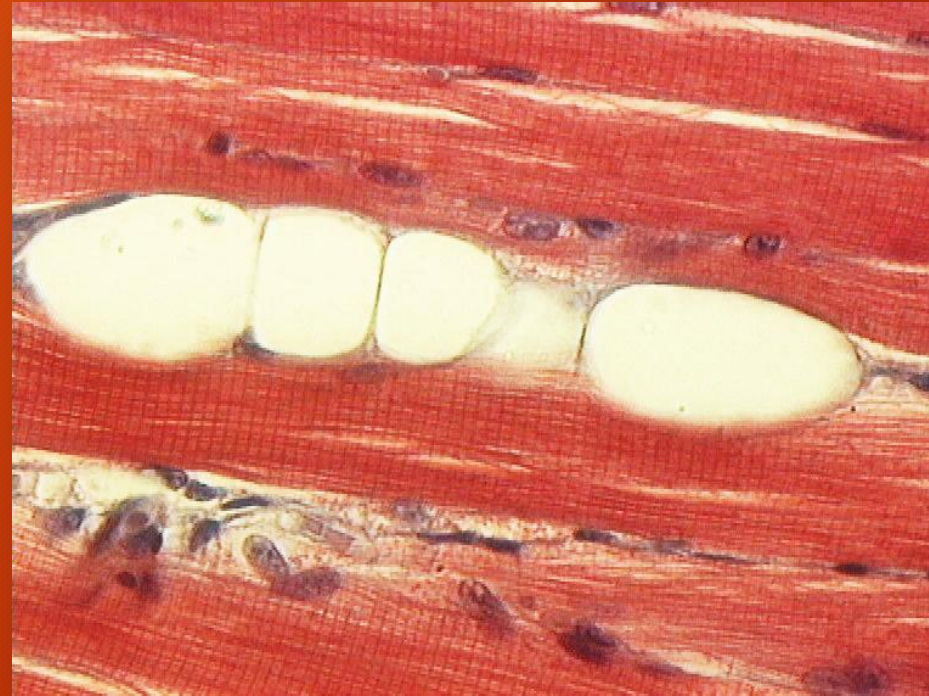METENAMINA/PLATA

MUSCULO ESTRIADO NO CARDIACO

Músculo visceral (lengua)



TRICROMICO DE DANE



TRICROMICO DE MASSON

SARCOMERO. Microscopía electrónica de transmisión

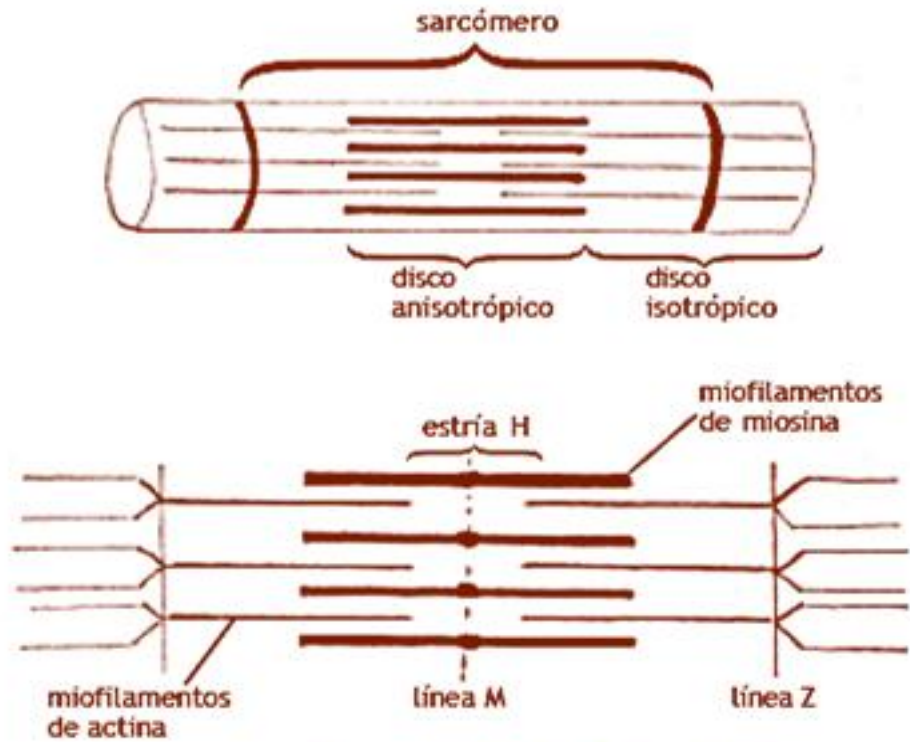
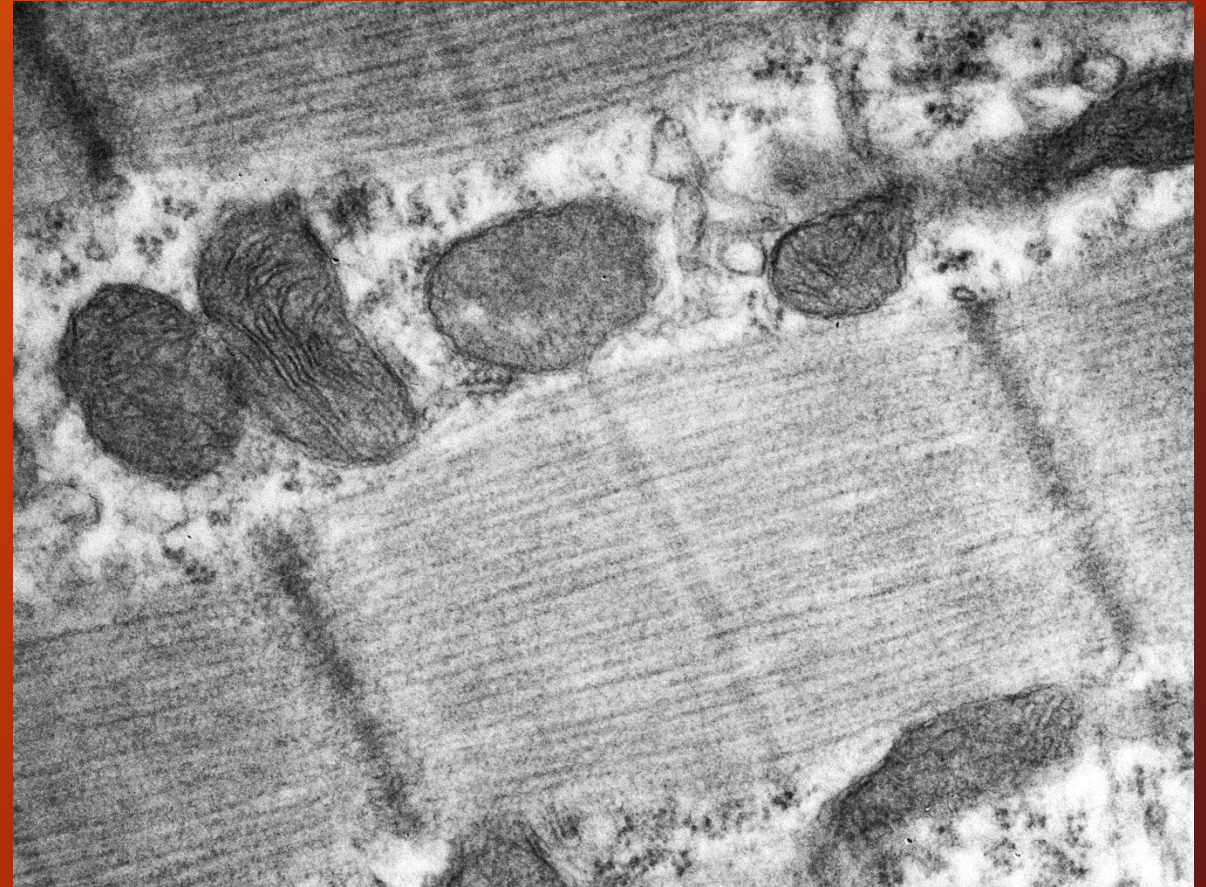


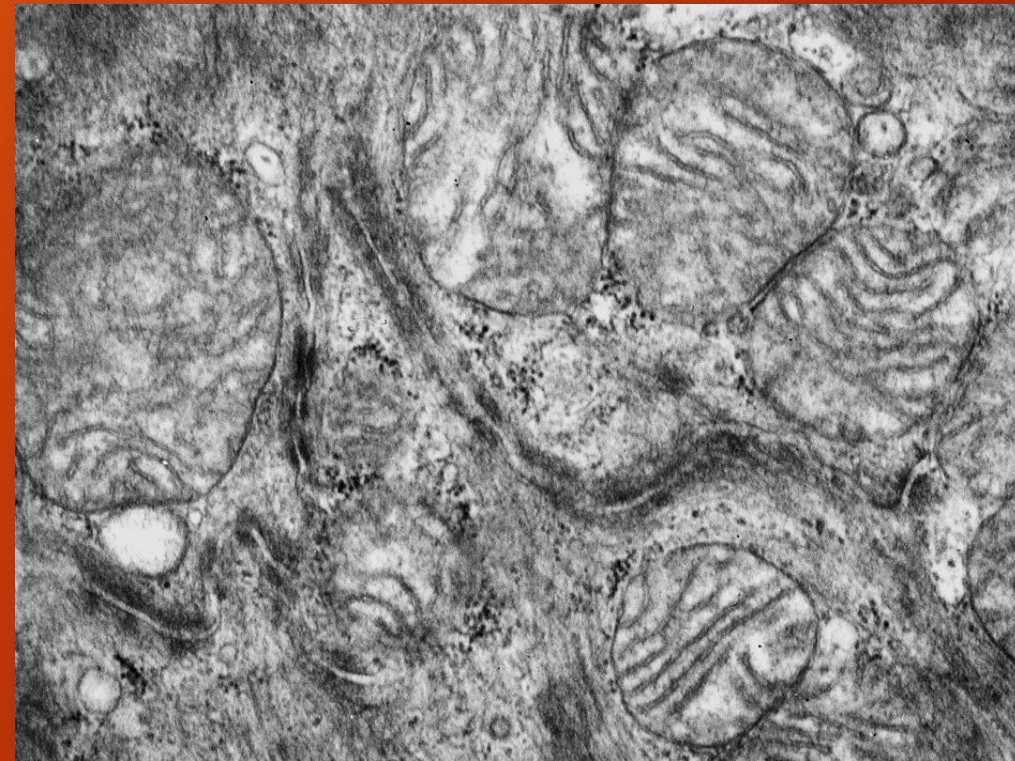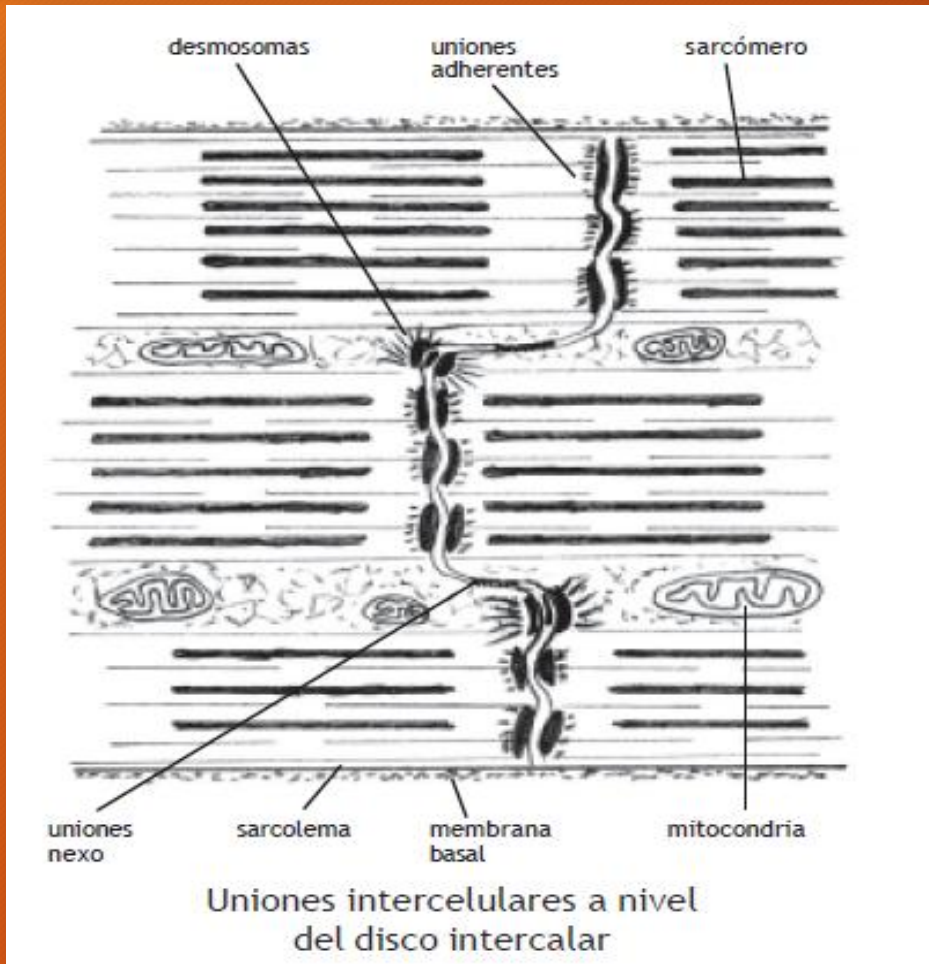
Diagrama de una miofibrilla (arriba),
detalle del sarcómero (abajo)



(Cortesía Dra. Patricia Pons)

MIOCARDIO

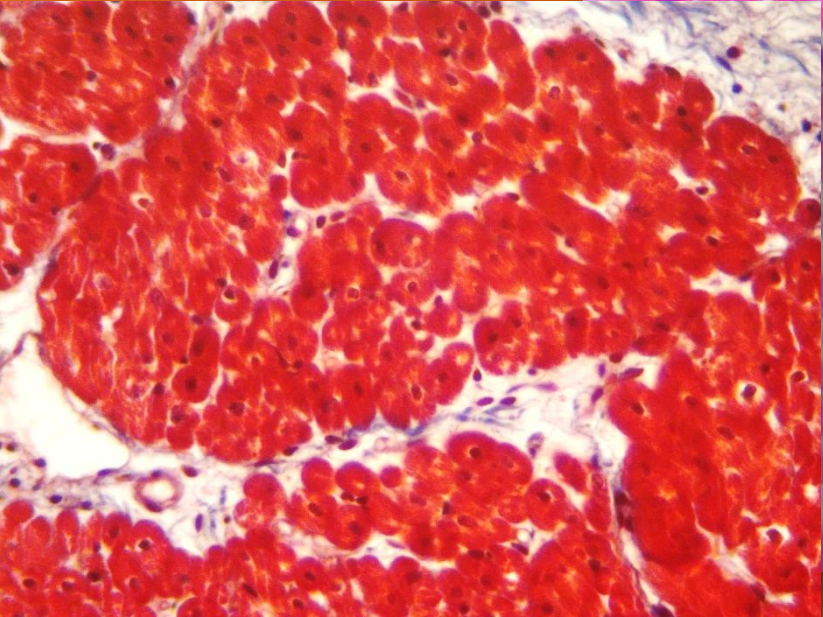
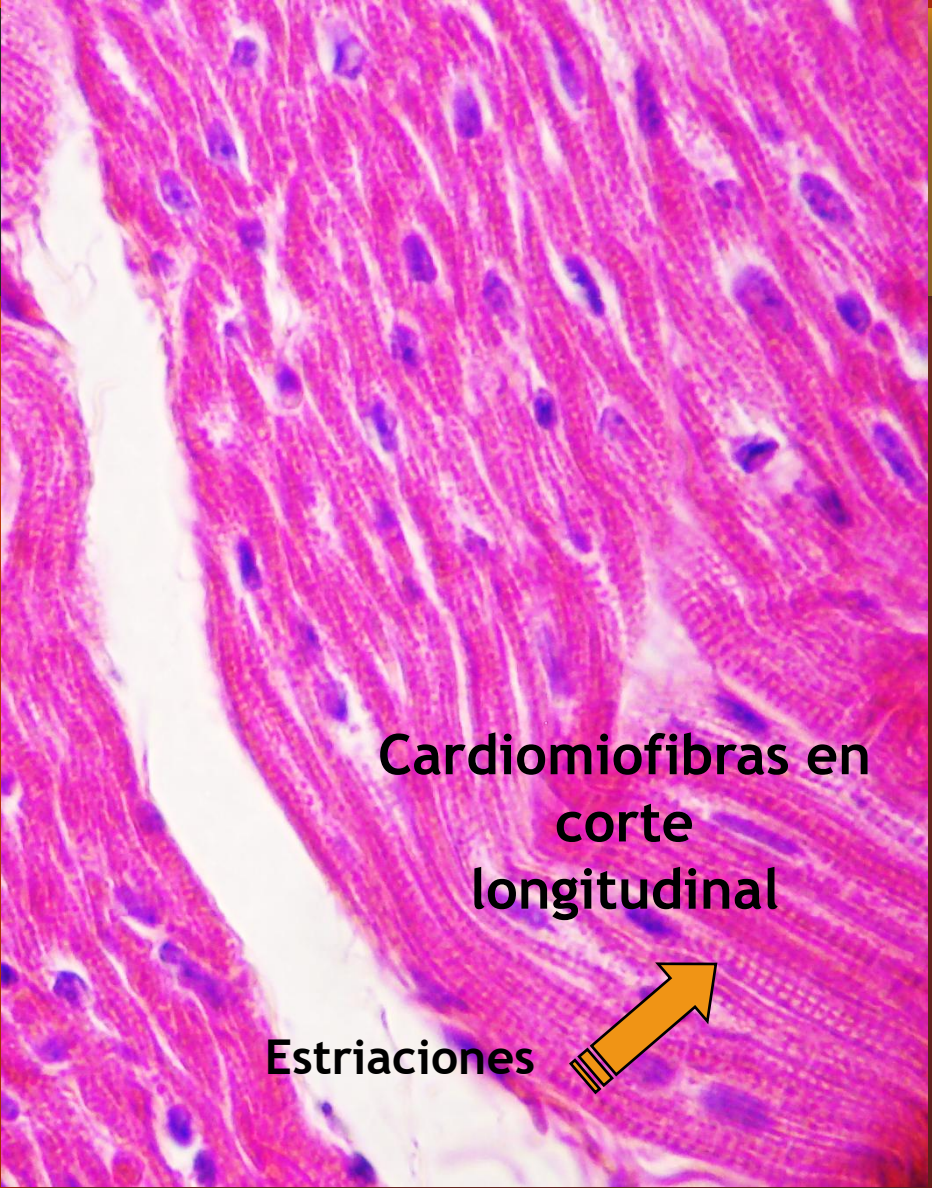
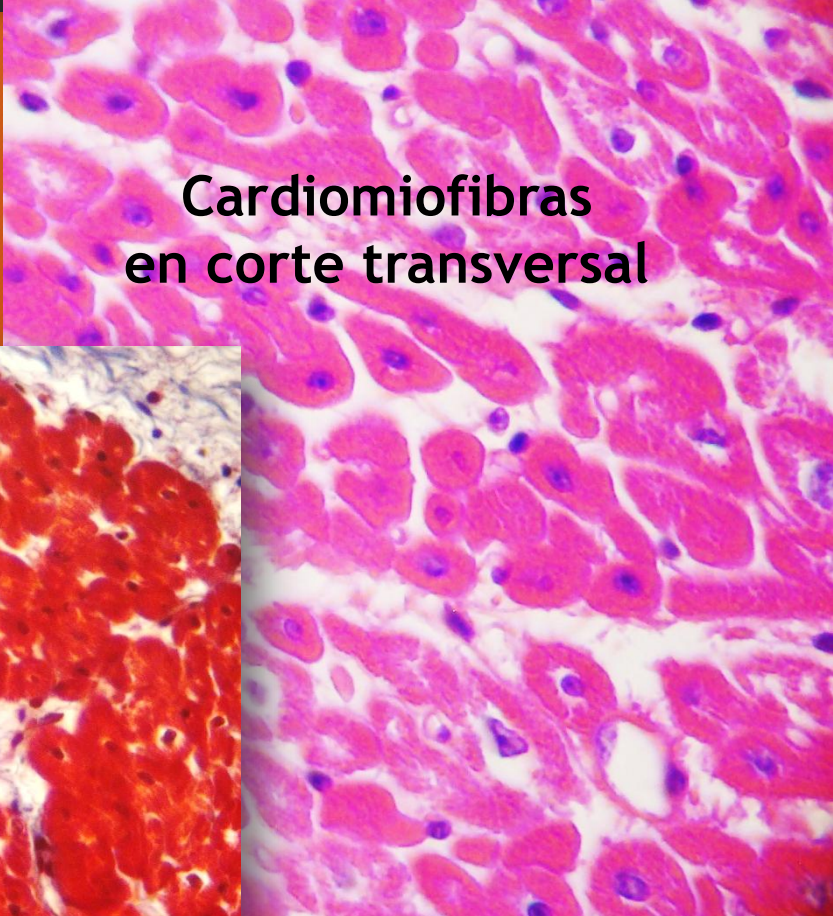
Discos intercalares



(Cortesía Dra. Patricia Pons)

MICROSCOPIA ELECTRONICA DE TRANSMISION

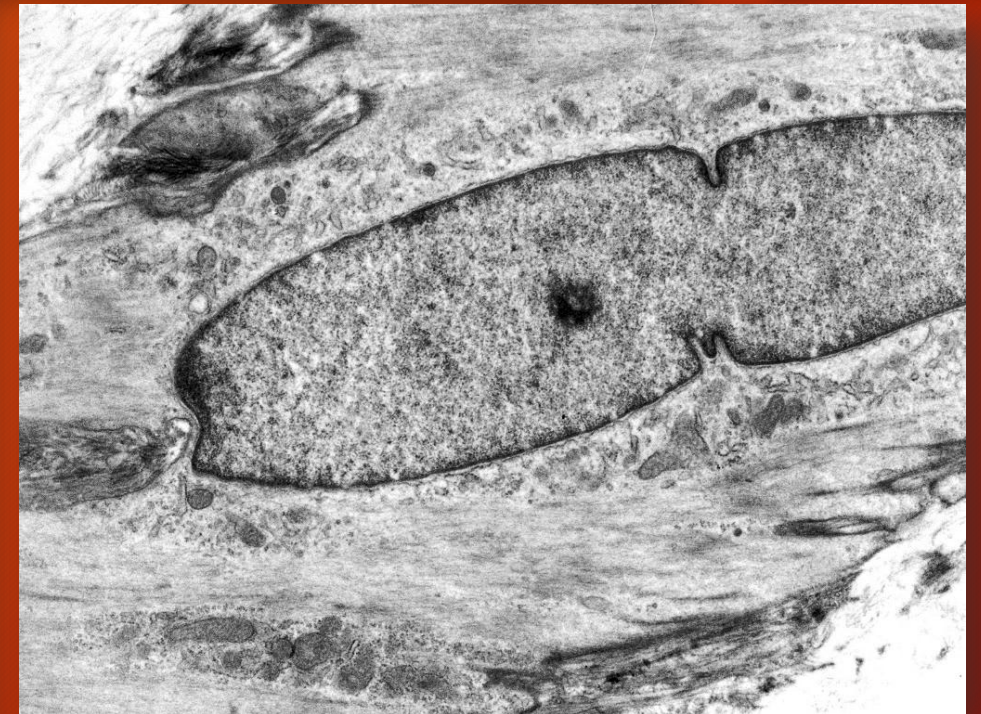
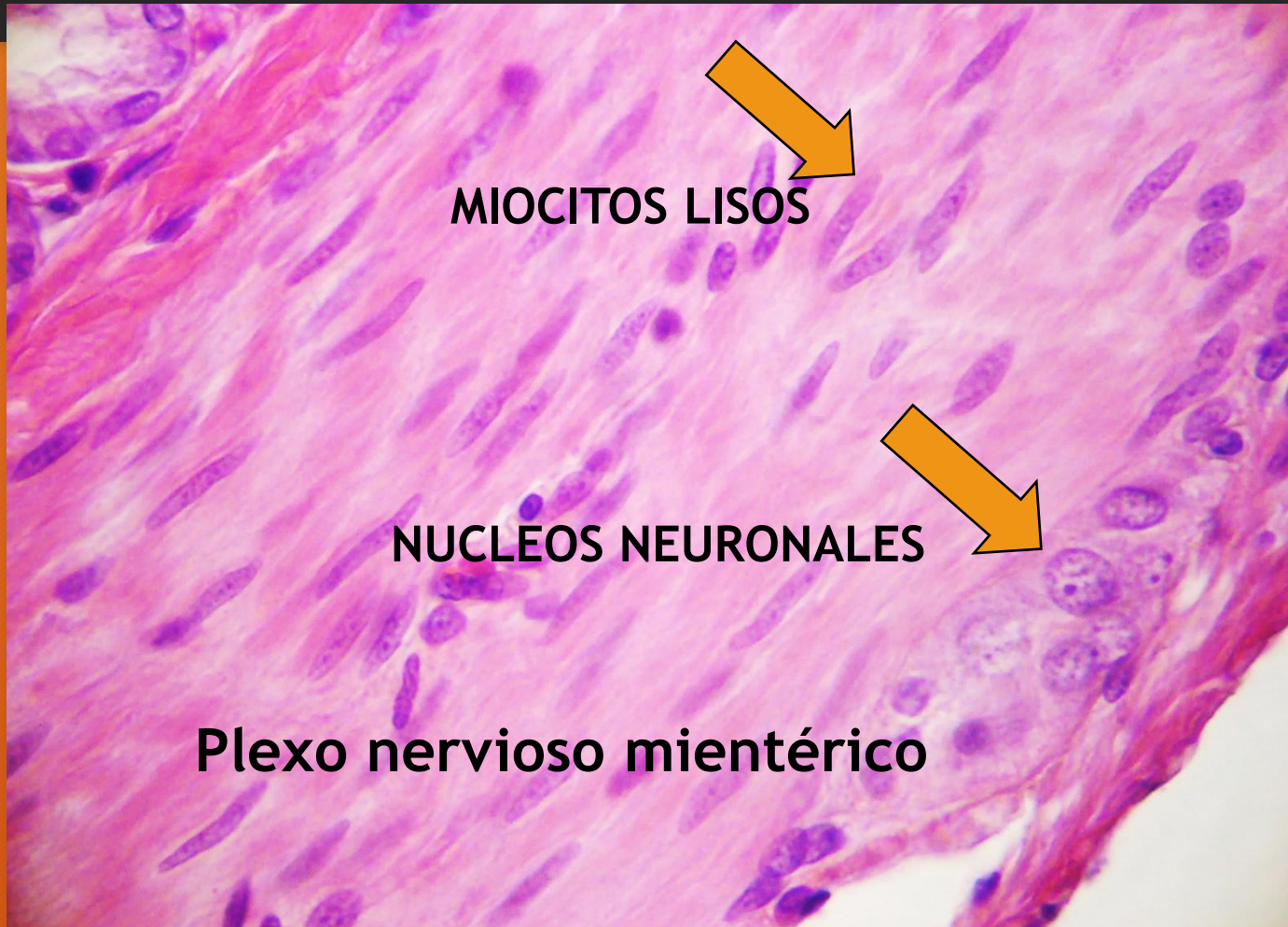
MIOCARDIO



TRICROMICO DE CASON

H/E

MUSCULO LISO



MICROSCOPIA ELECTRONICA
DE TRANSMISION

(Cortesía Dra. Patricia Pons)

SISTEMA LINFOIDE

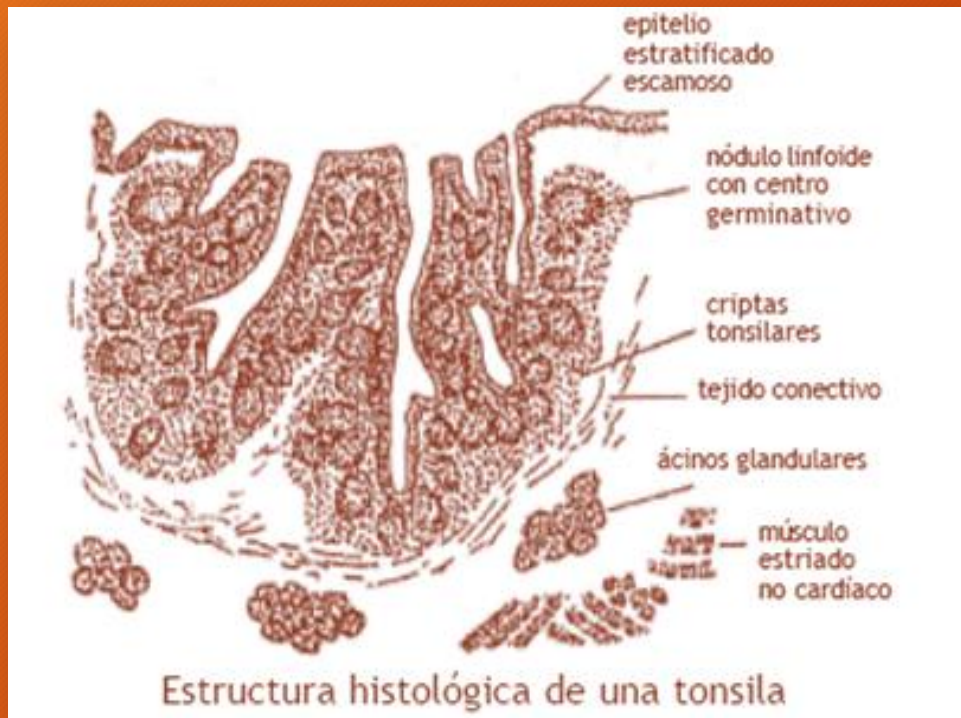Órganos linfoides primarios

- ❖ Médula ósea roja
- ❖ Timo

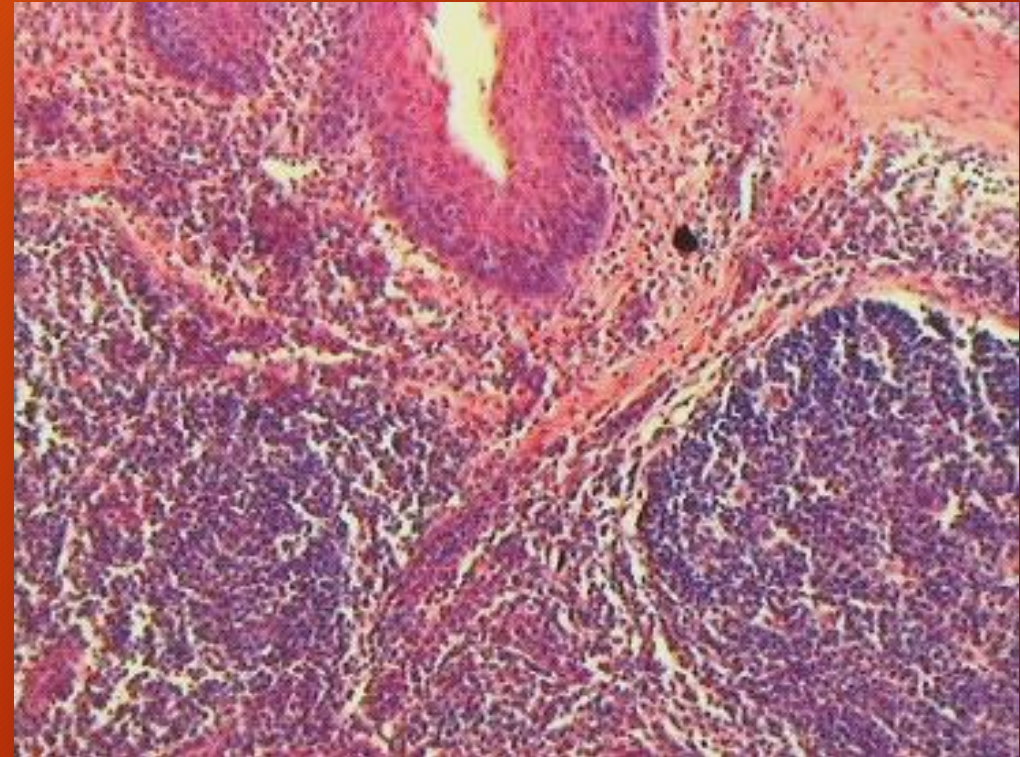
Órganos linfoides secundarios

- ❖ Nódulos linfoides
- ❖ Agregados linfoides periféricos transitorios
- ❖ Agregados linfoides periféricos permanentes
- ❖ Nodos linfoides
- ❖ Tonsilas
- ❖ Tejido linfoide asociado a mucosas
- ❖ Bazo

TONSILAS

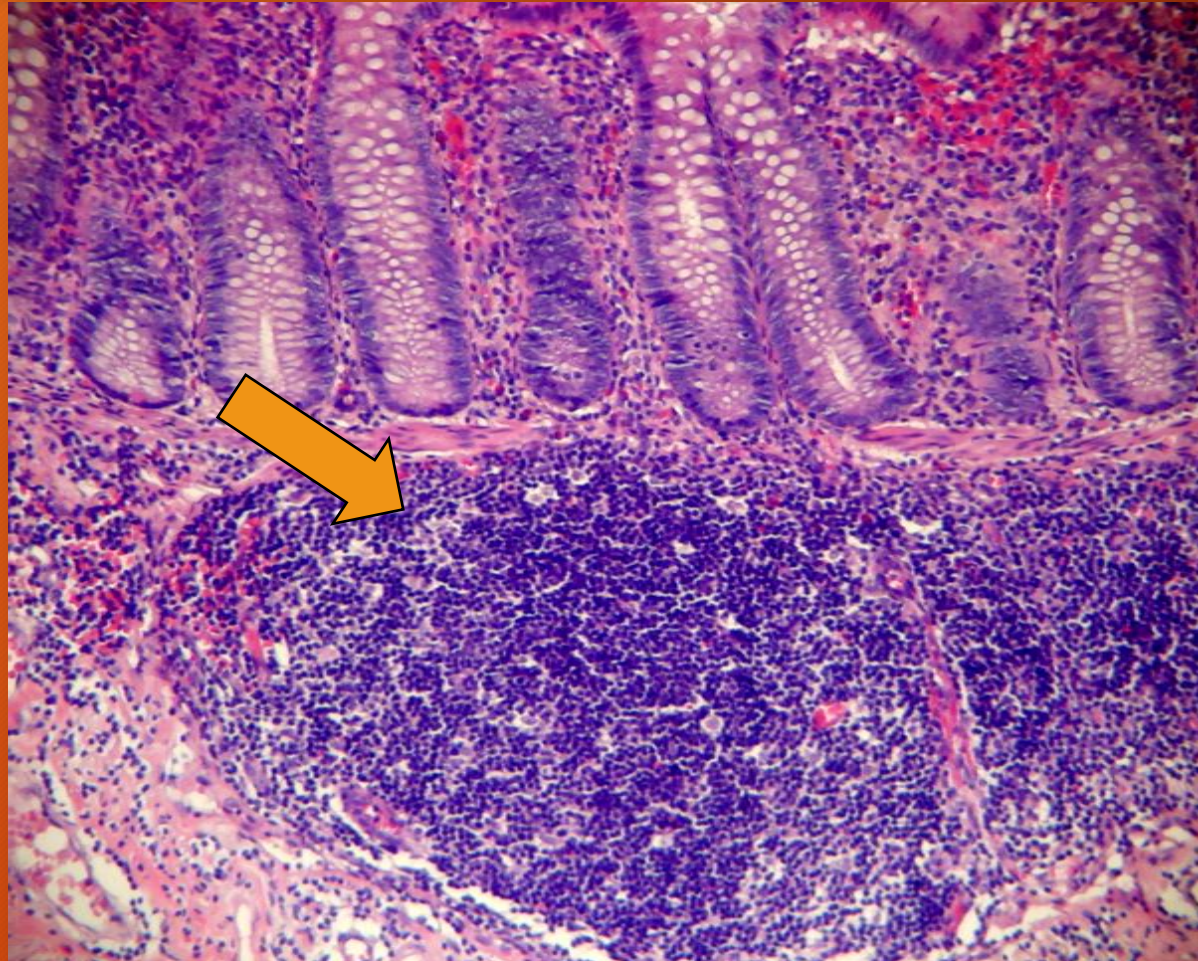


Tonsila lingual



H/E

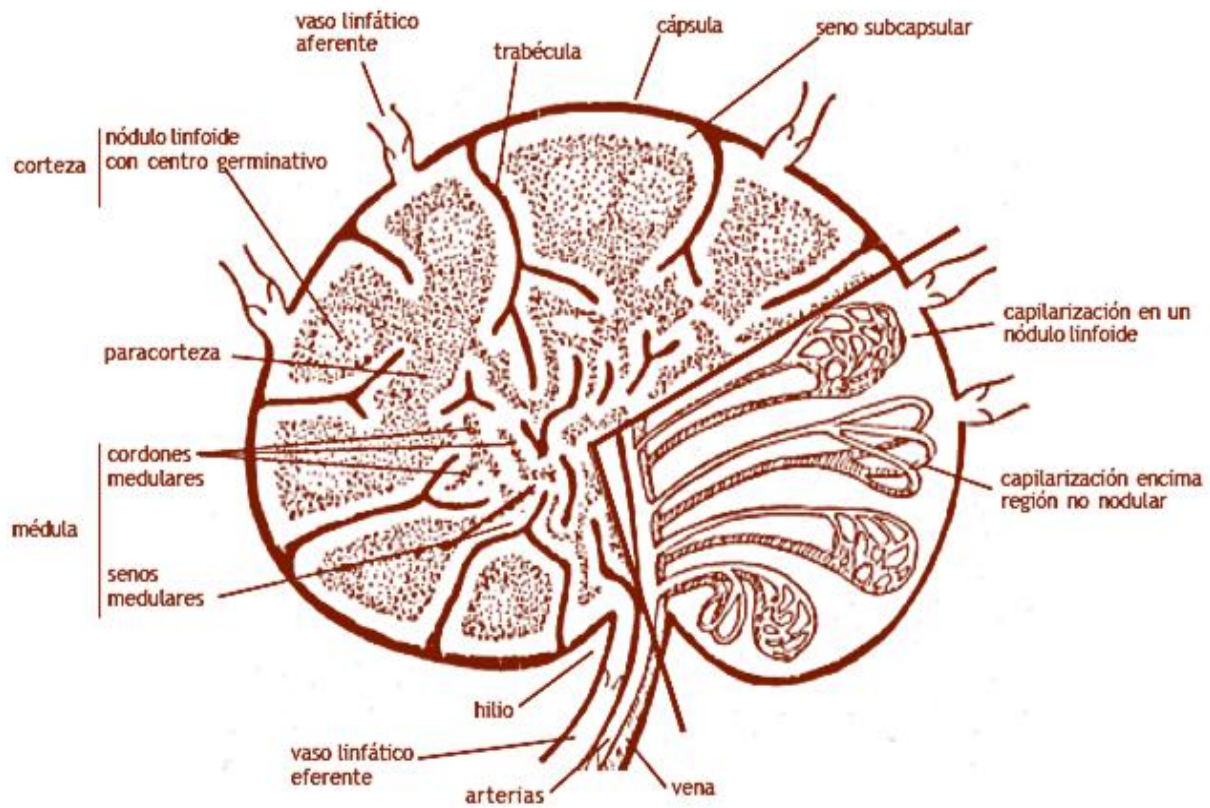
AGREGADOS LINFOIDES PERIFERICOS PERMANENTES ASOCIADOS A LAS MUCOSAS



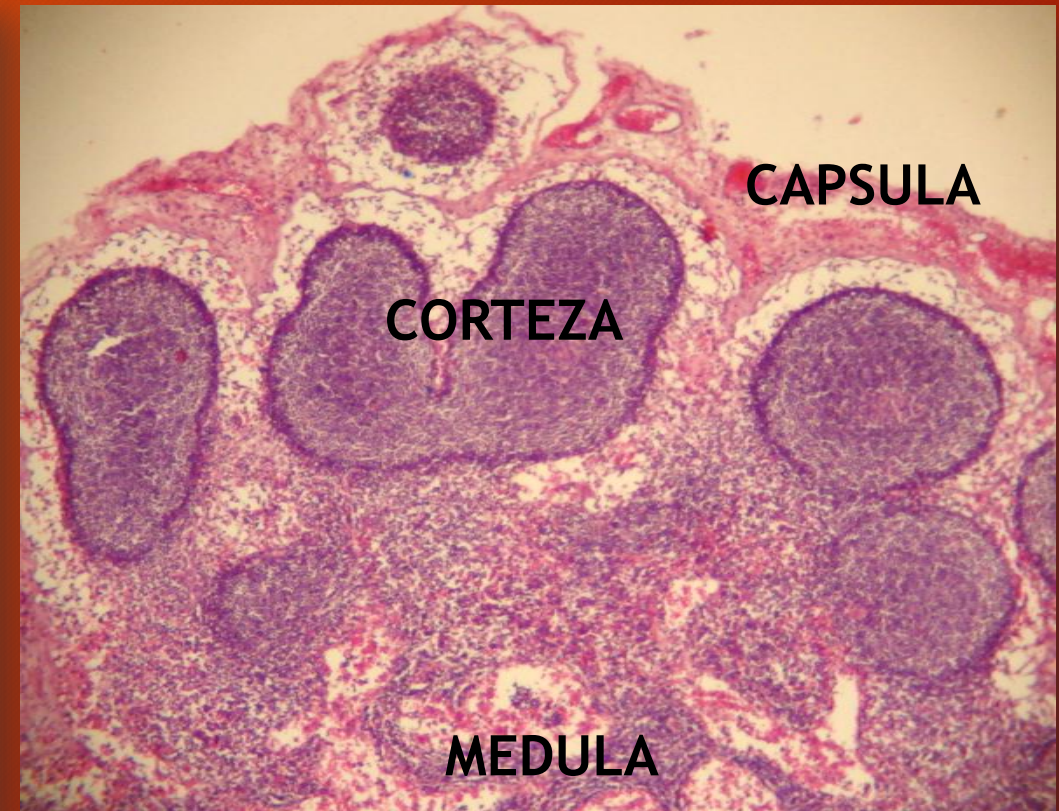
Intestino grueso
Nódulos linfoides

H/E

NODO LINFOIDE



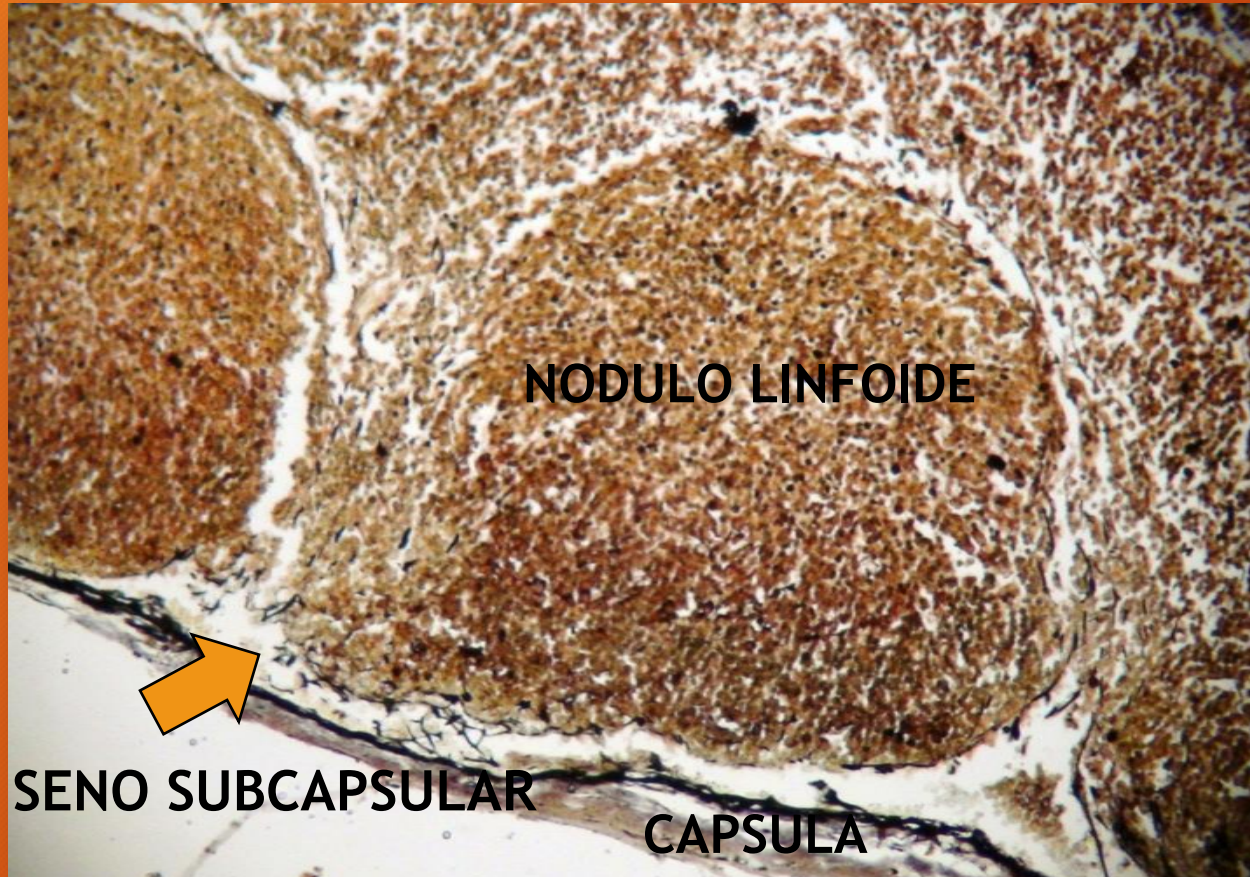
Estructura histológica de un nodo linfático
(en el sector de la derecha se indica la circulación sanguínea)



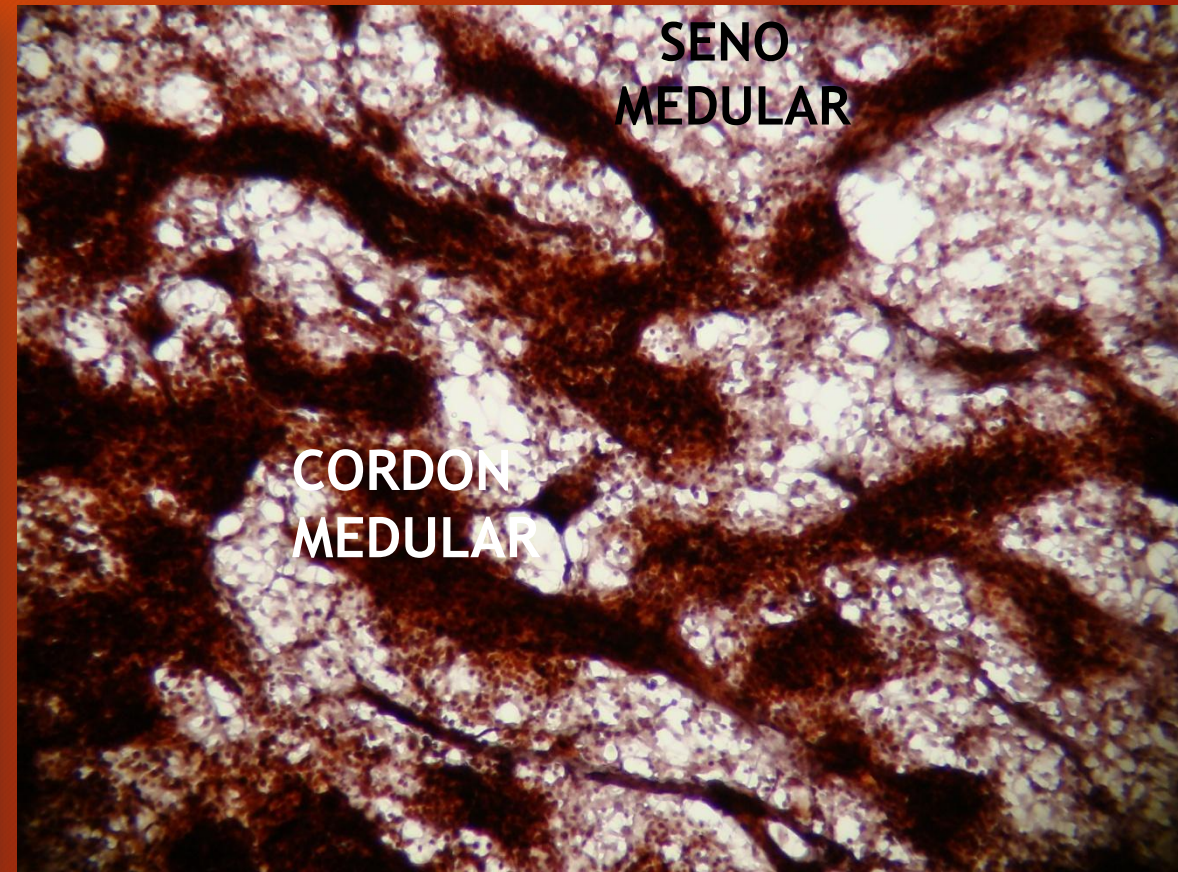
H/E

NODO LINFOIDE

Corteza

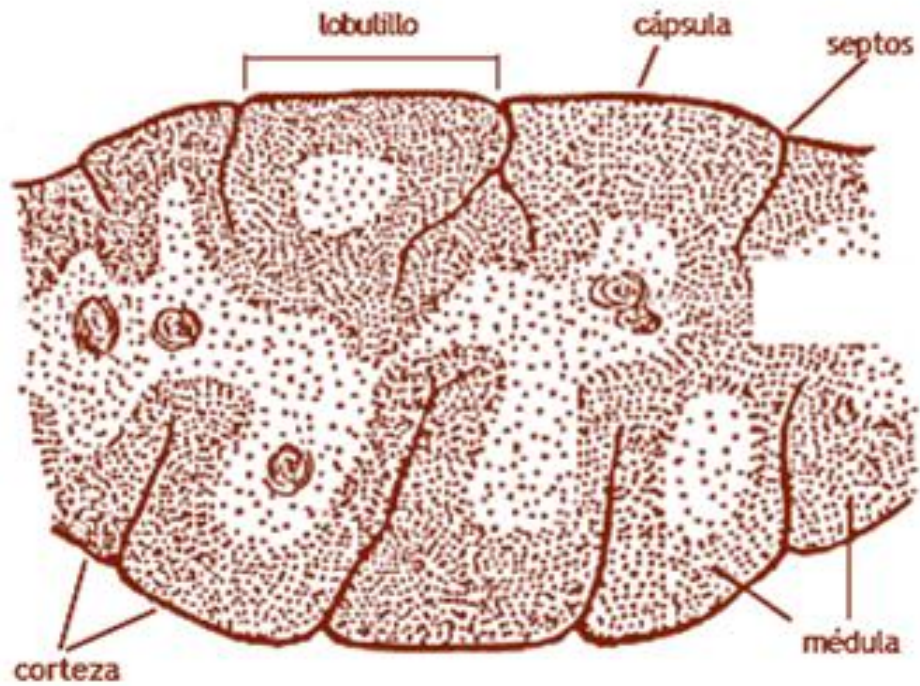


Médula



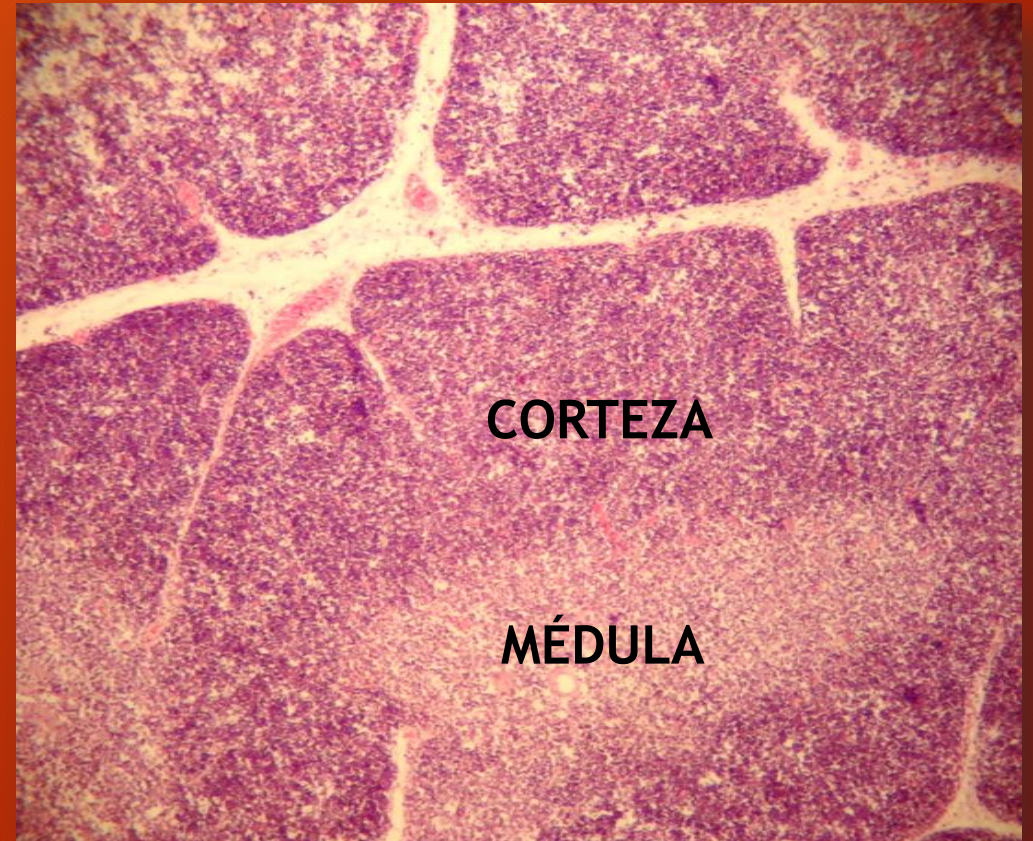
IMPREGNACION ARGENTICA

TIMO



Estructura histológica del timo

Lobulillos tímicos



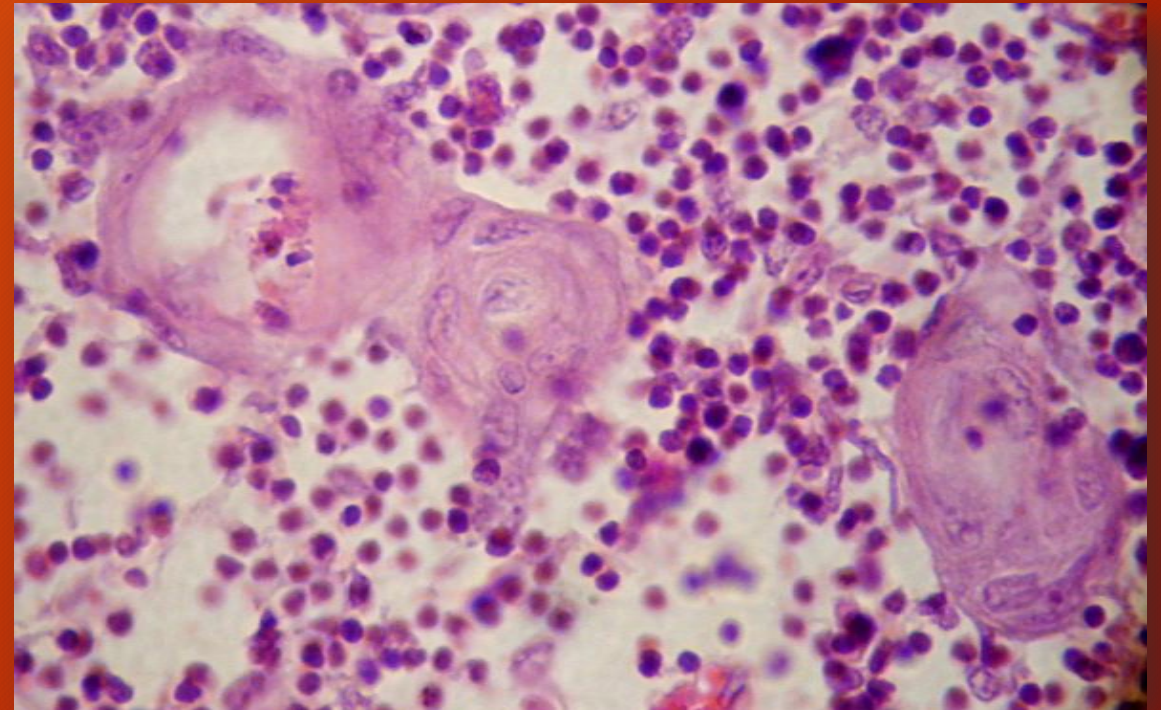
H/E

TIMO

Médula . Corpúsculos tímicos

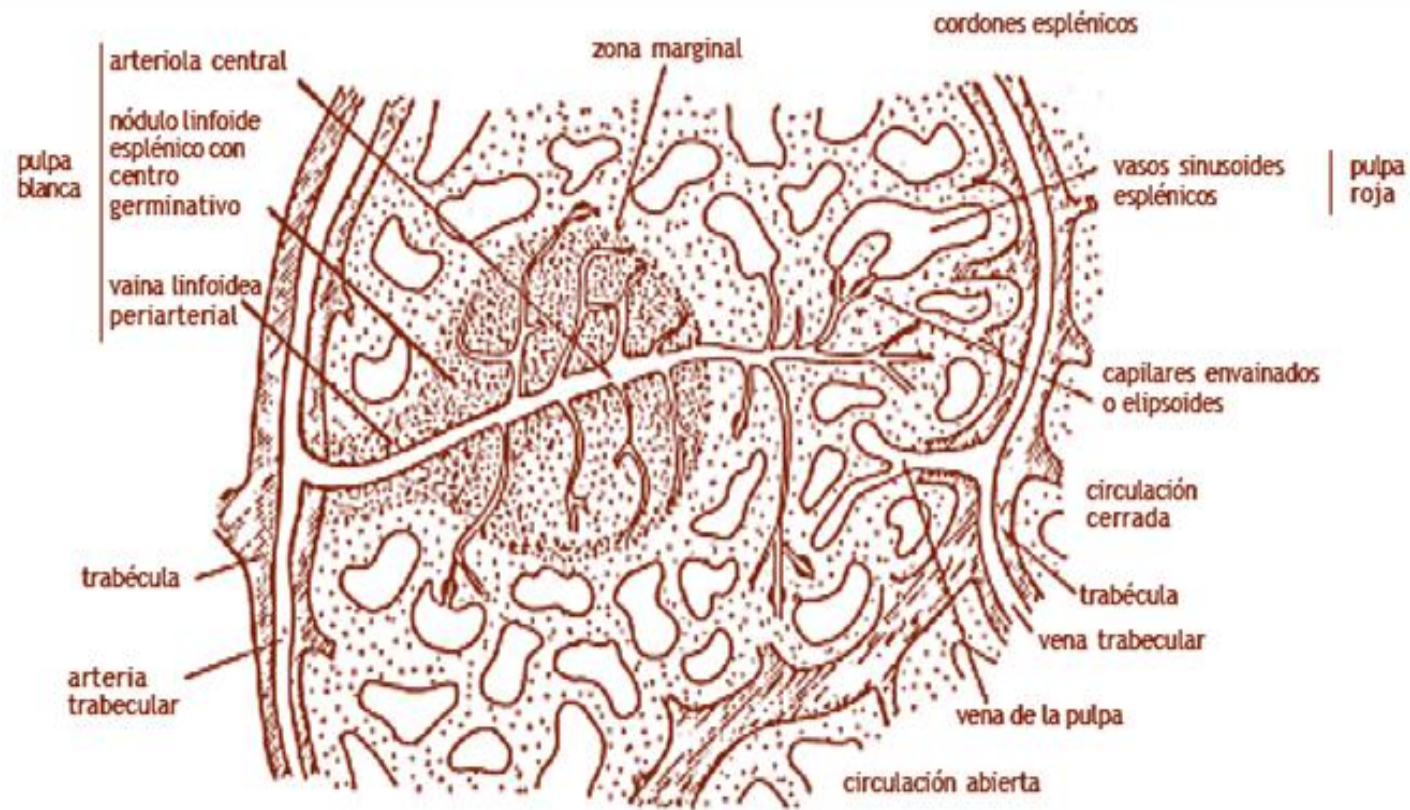


Detalle de la médula de un lobulillo tímico
(se observa un corpúsculo tímico y escasos linfocitos
entre los epitelios reticulares)



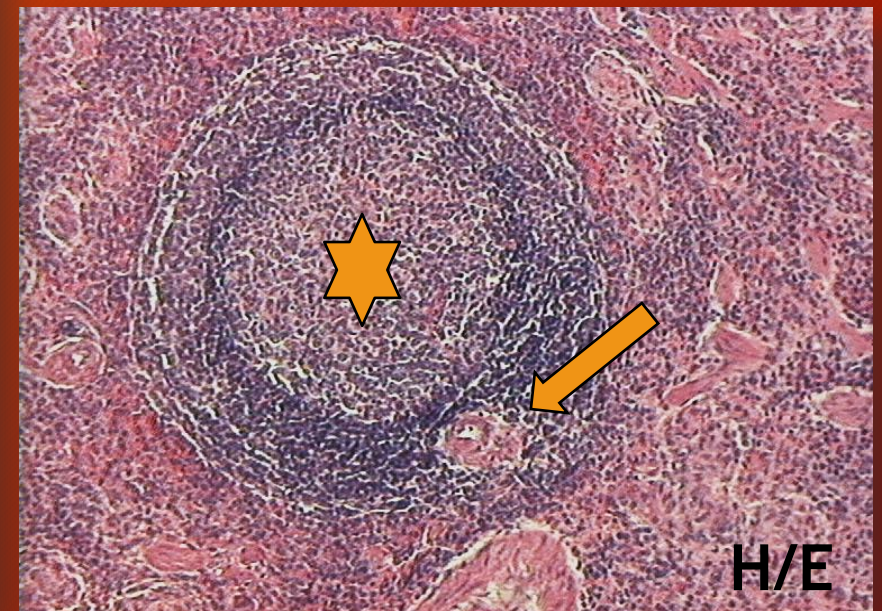
H/E

BAZO

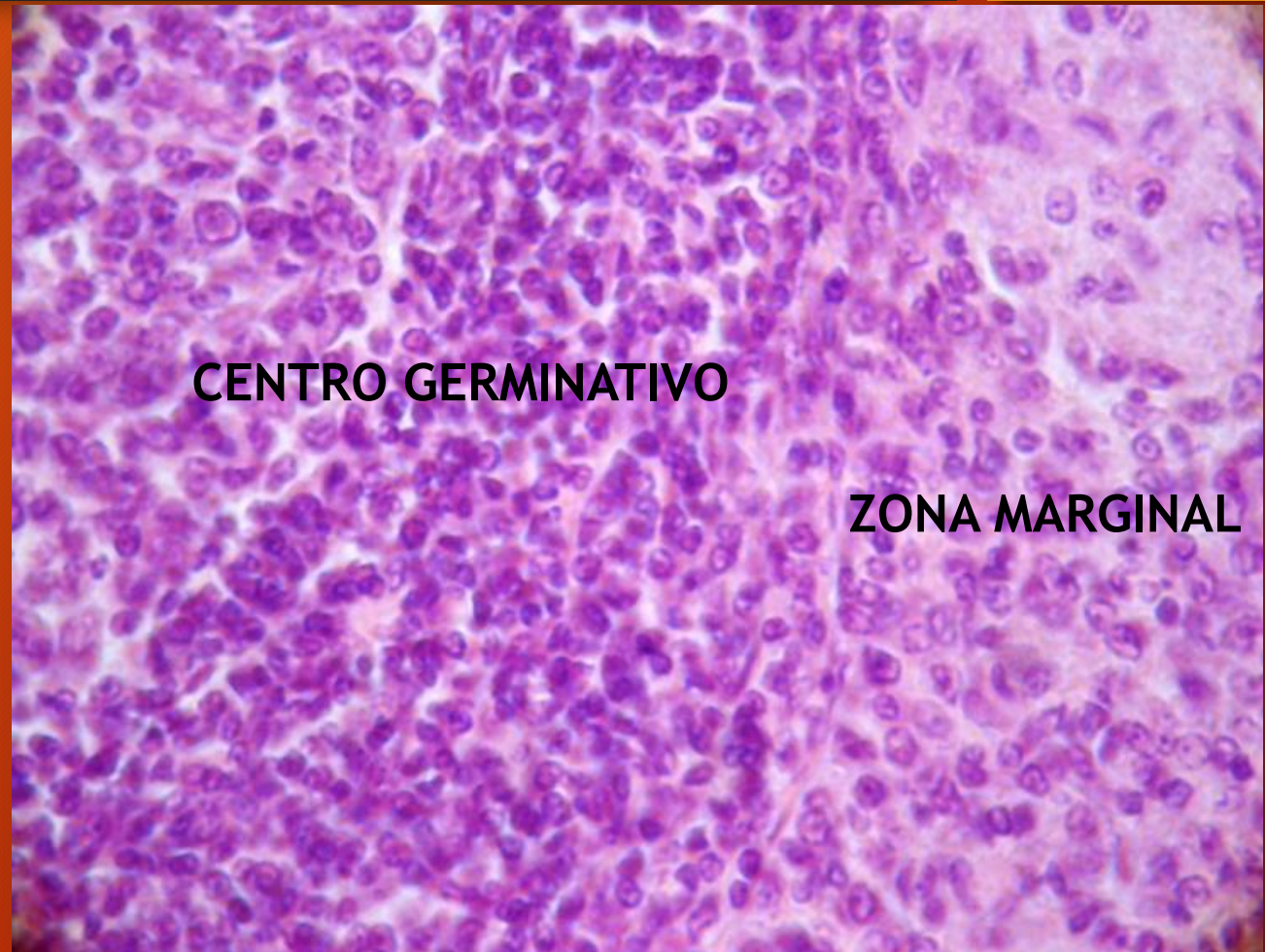
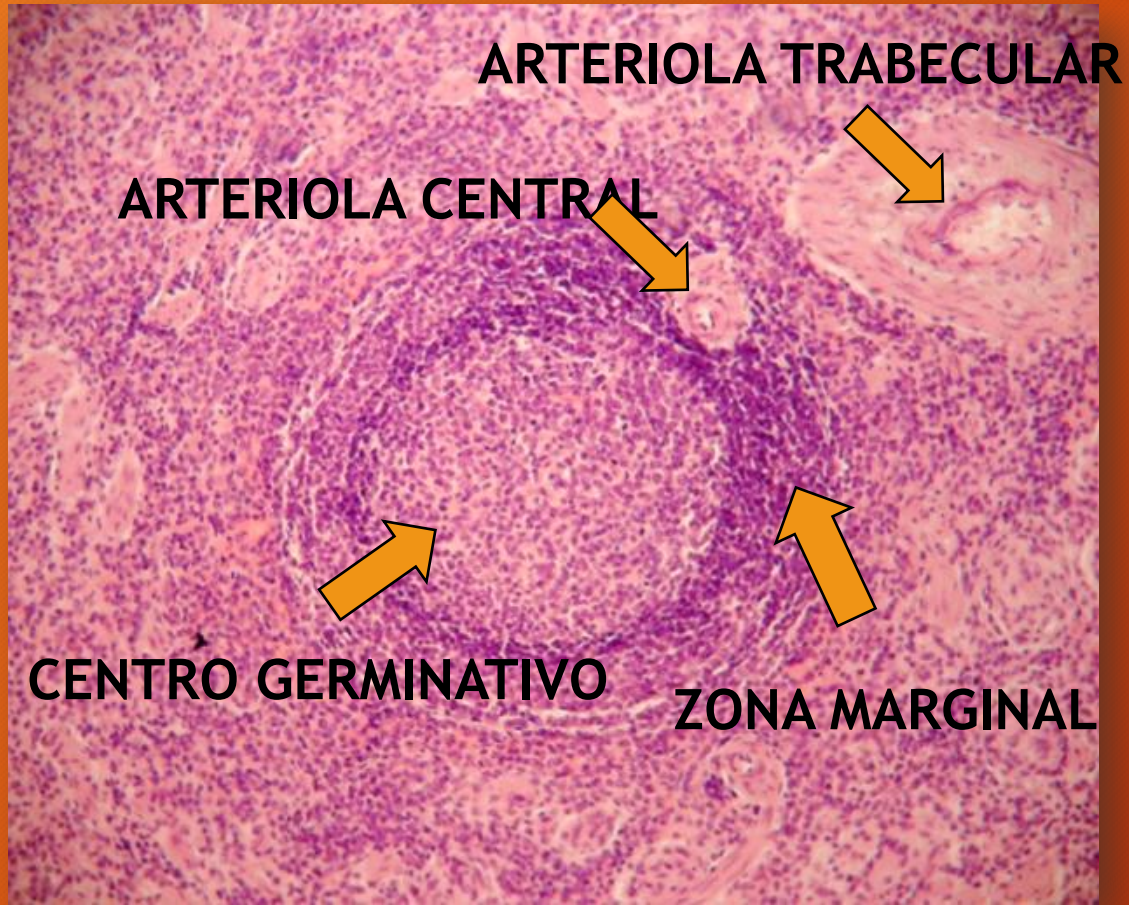


Organización de la pulpa blanca y la pulpa roja y circulación sanguínea en el bazo

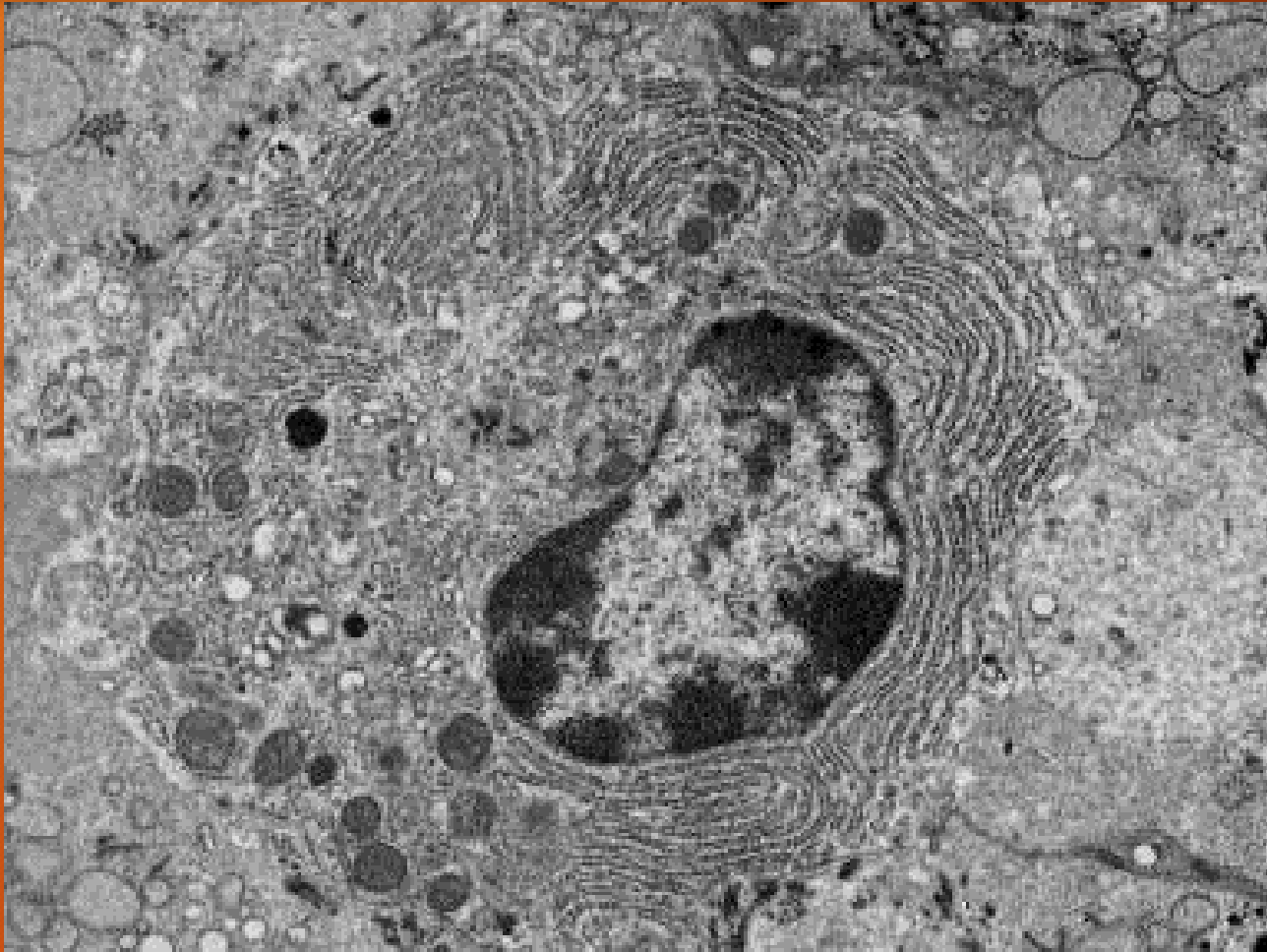
Nódulo linfocitario esplénico con centro germinativo estrella). Arteriola central (flecha)



BAZO. Nódulo linfoide esplénico



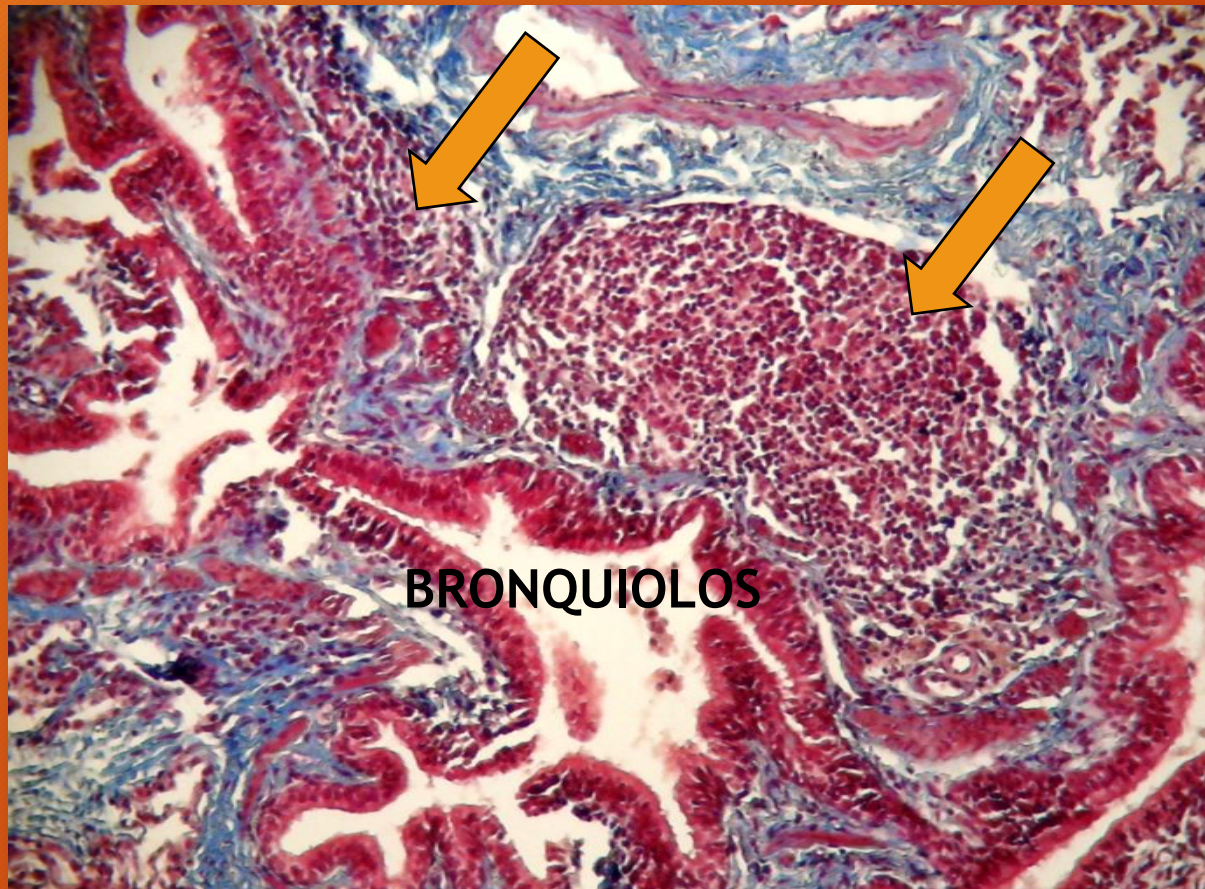
PLASMOCITO



**MICROSCOPIA ELECTRONICA DE
TRANSMISION**

(cortesía Dra. Patricia Pons)

AGREGADOS LINFOIDES PERIFERICOS PERMANENTES



PULMON. Agregados linfoides

TRICROMICO DE MASSON

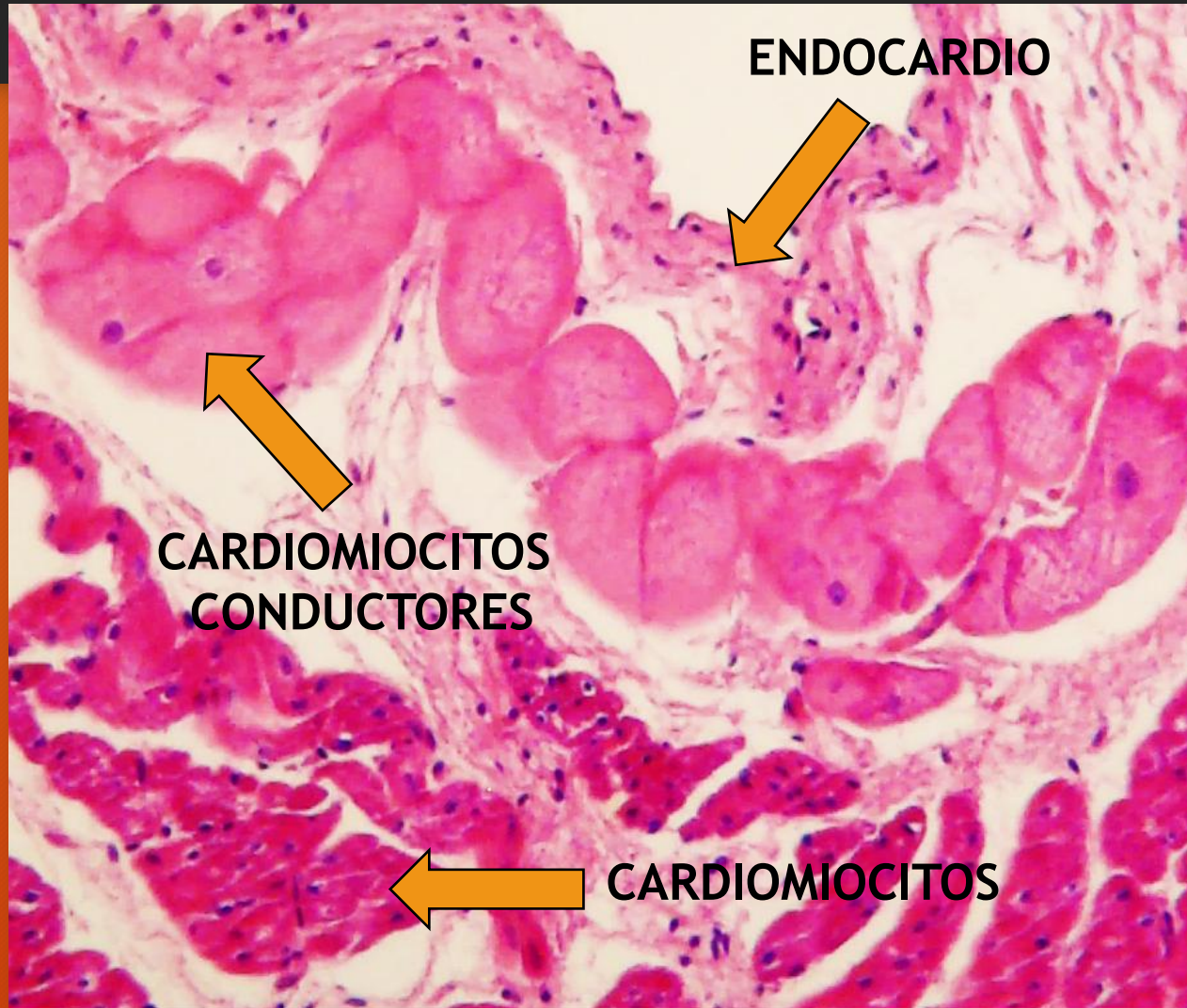
SISTEMA VASCULAR SANGUINEO

Sistema vascular sanguíneo

Macrovascular: corazón, arterias y venas (visibles a simple vista)

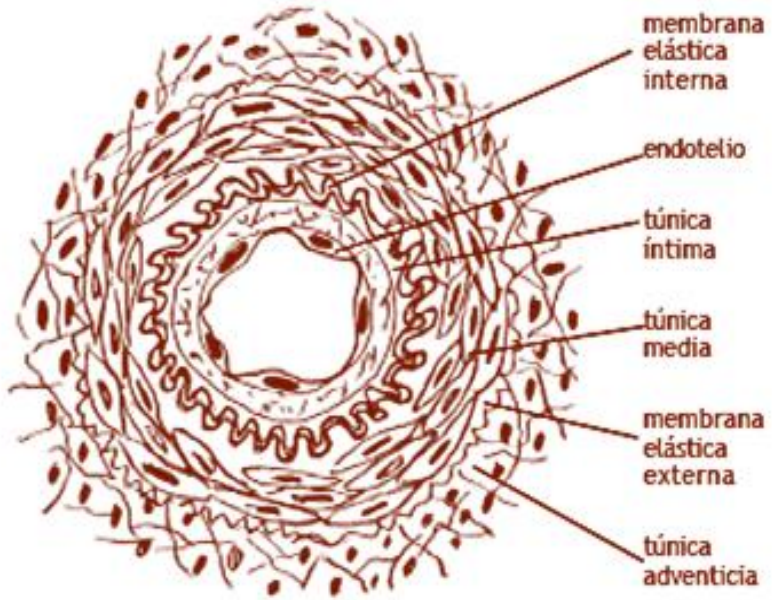
Microvascular: arteriolas, capilares, vénulas (visibles sólo al MO)

CORAZON. Miocardio

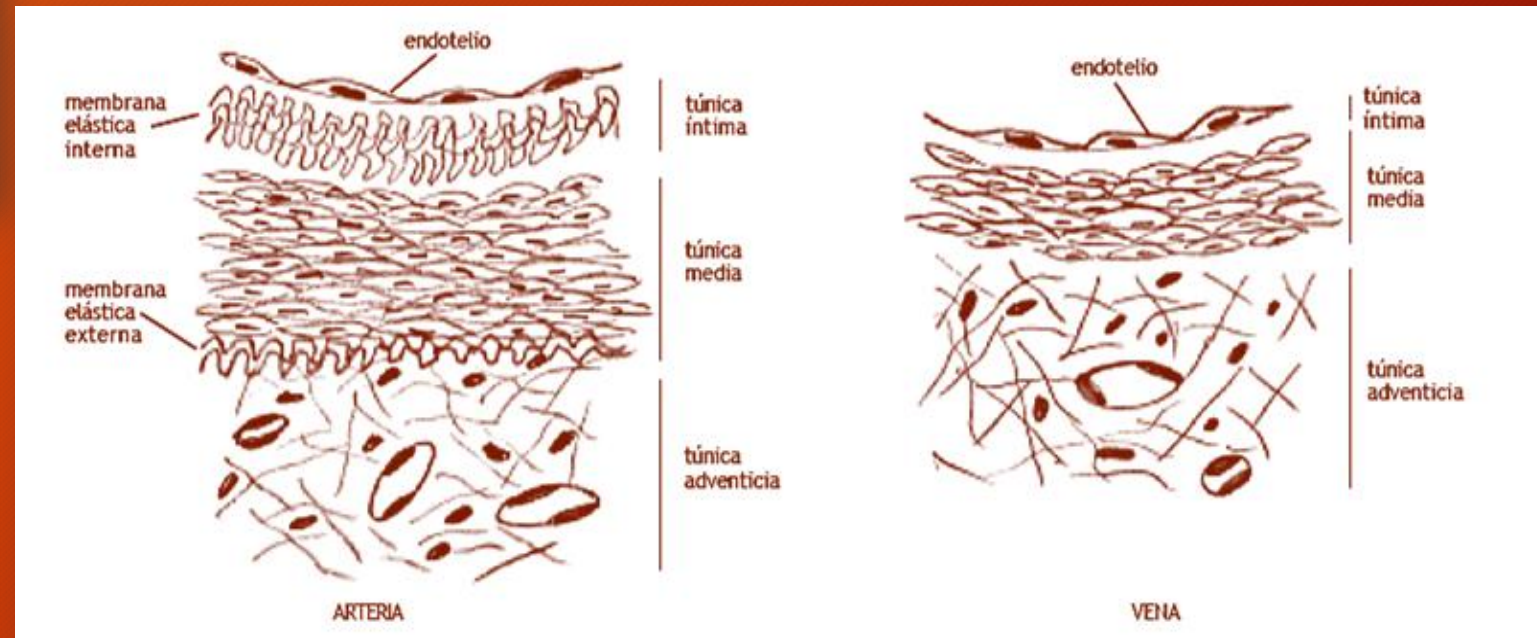


H/E

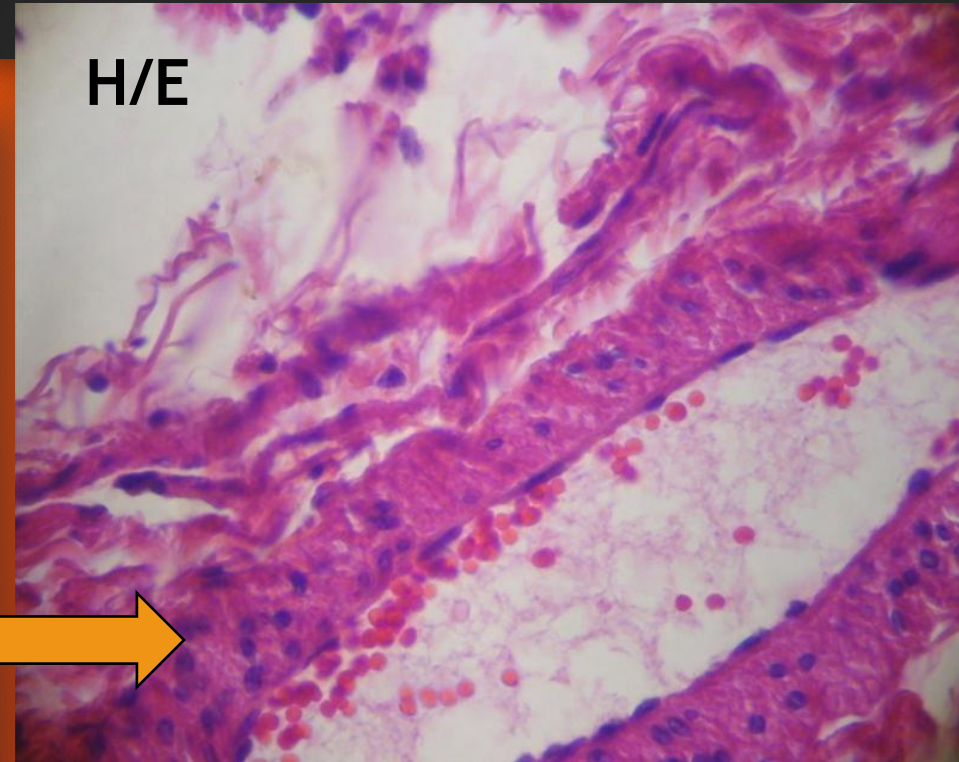
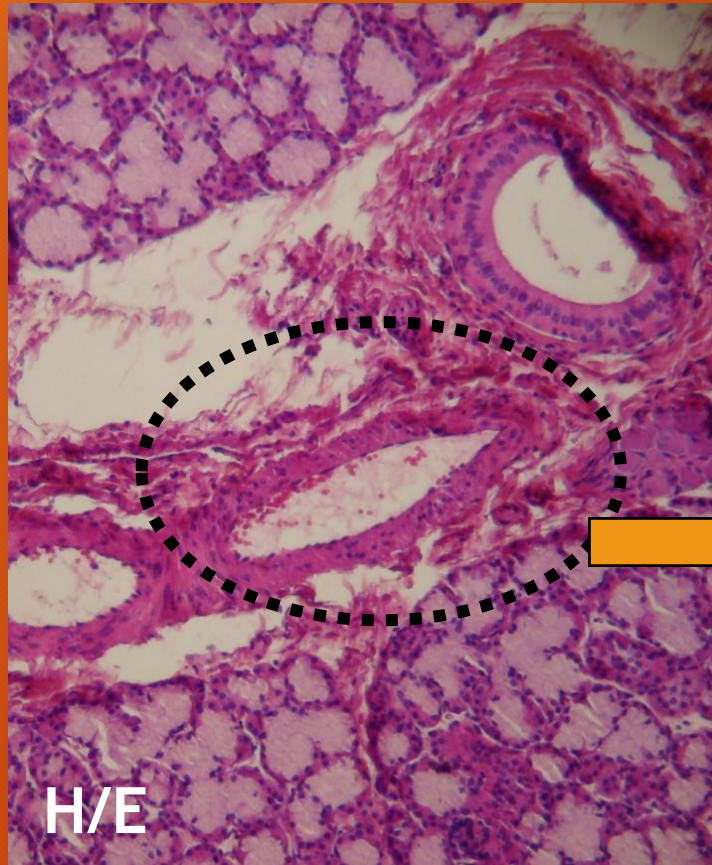
VASOS SANGUINEOS



Estructura histológica general de la pared de un vaso sanguíneo

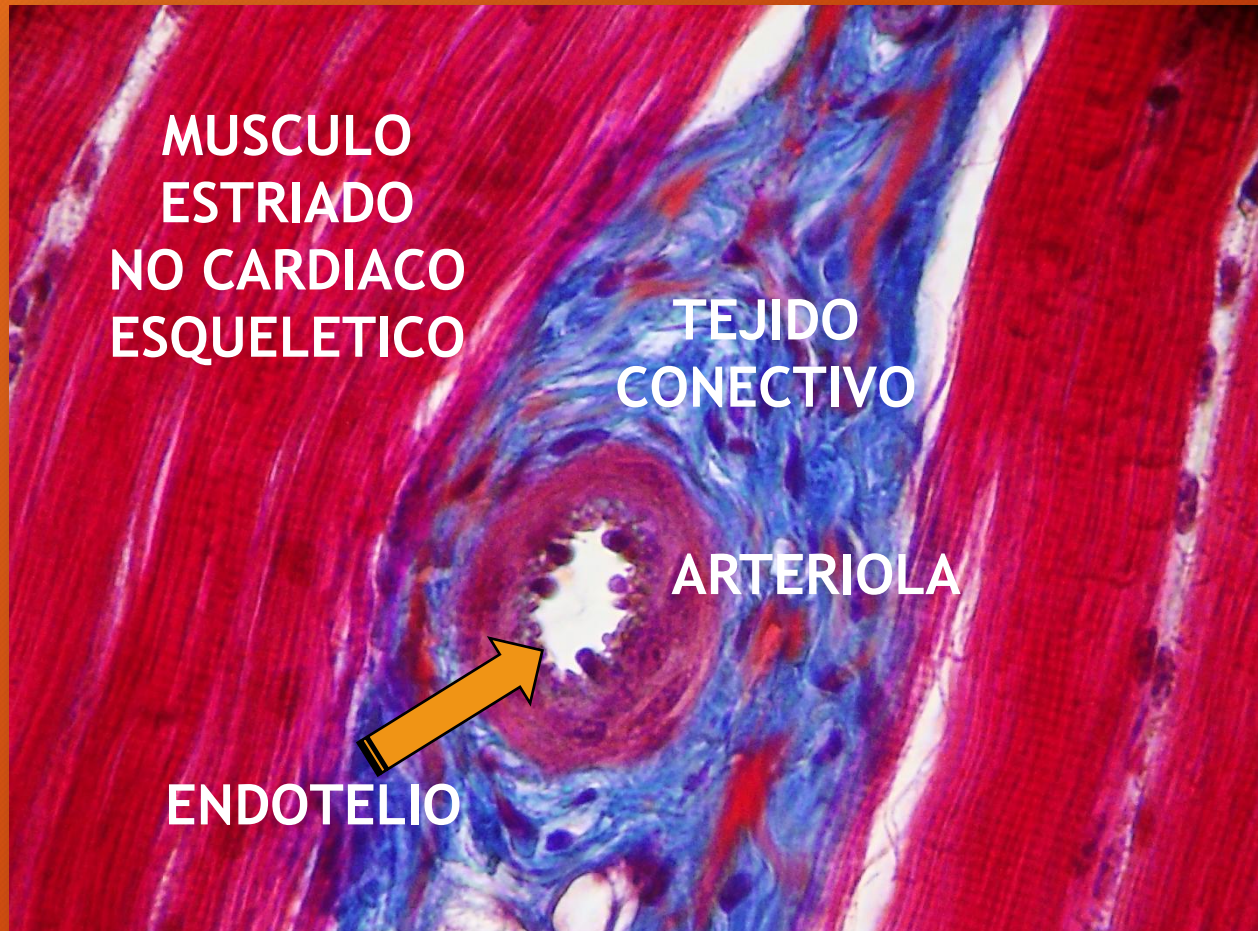


ENDOTELIO



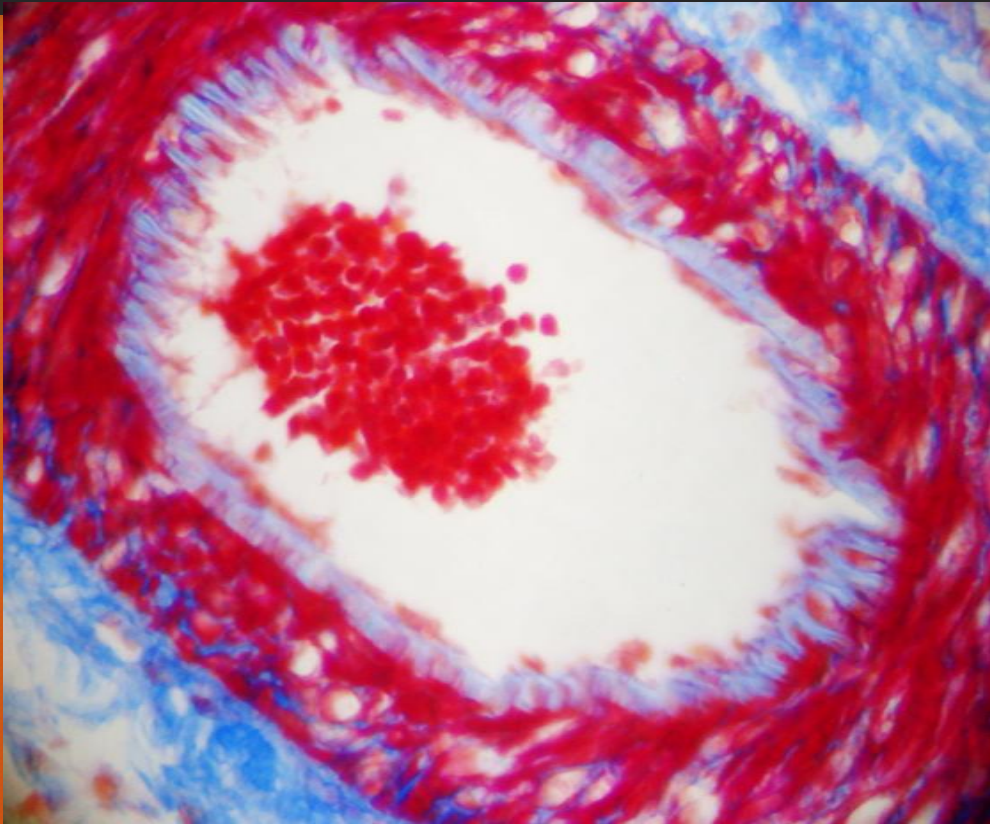
**ARTERIOLA. Endotelio
(epitelio simple escamoso)**

ARTERIOLA

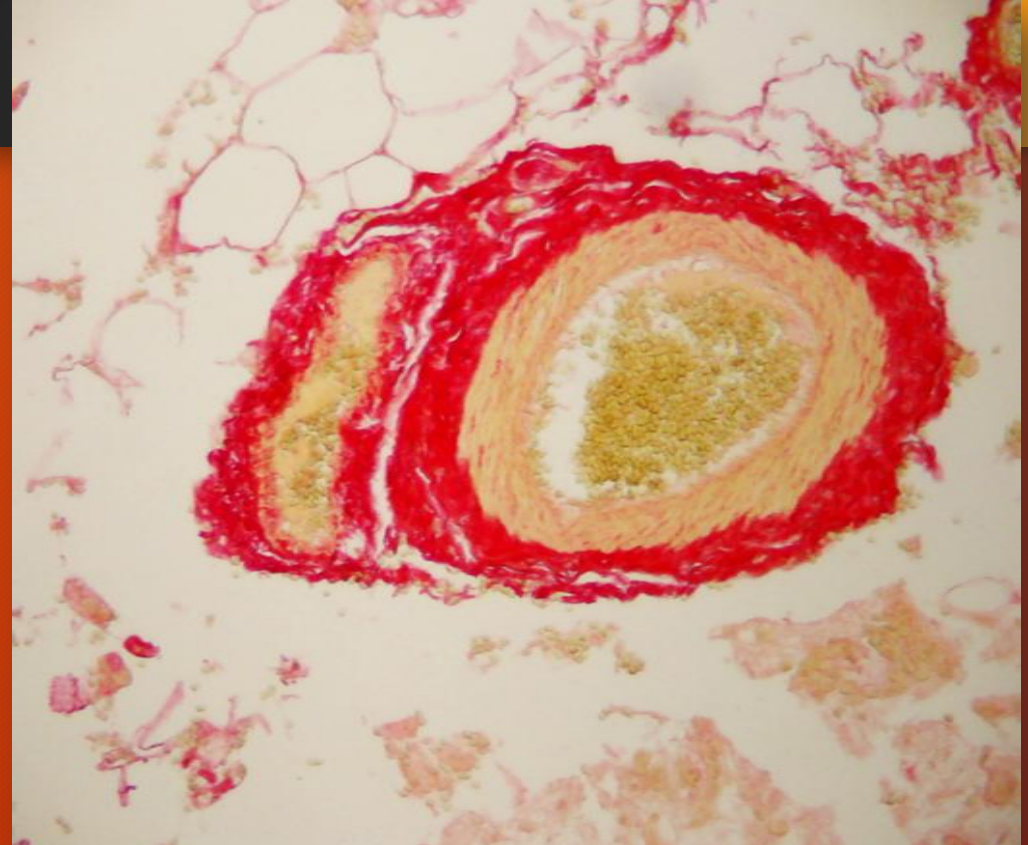


TRICROMICO DE CASON

ARTERIOLAS



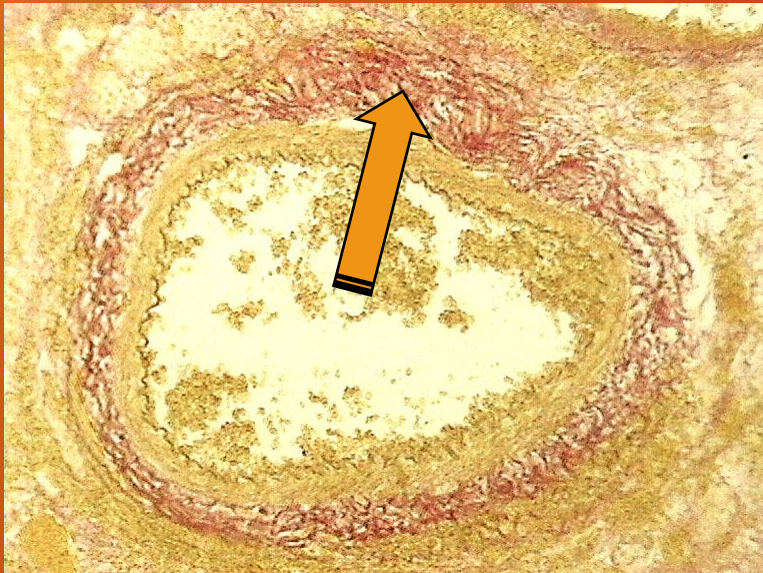
TRICROMICO DE AZAN



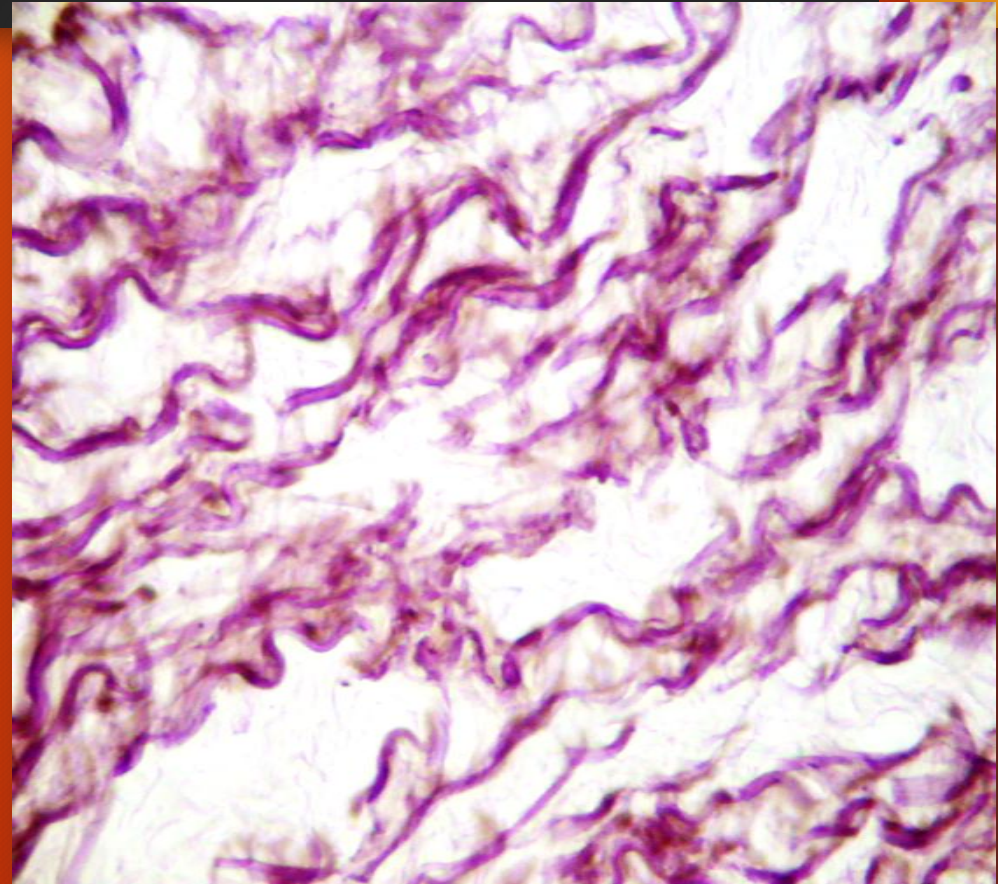
PICROSIRIUS RED

ARTERIA AORTA

Fibras elásticas



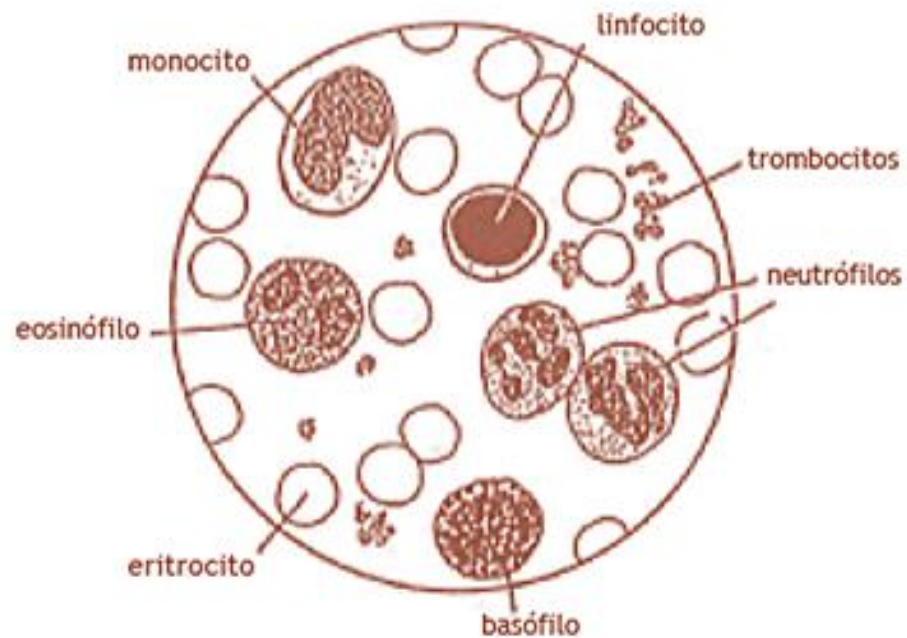
ORCEINA/AMARILLO DE METANILO



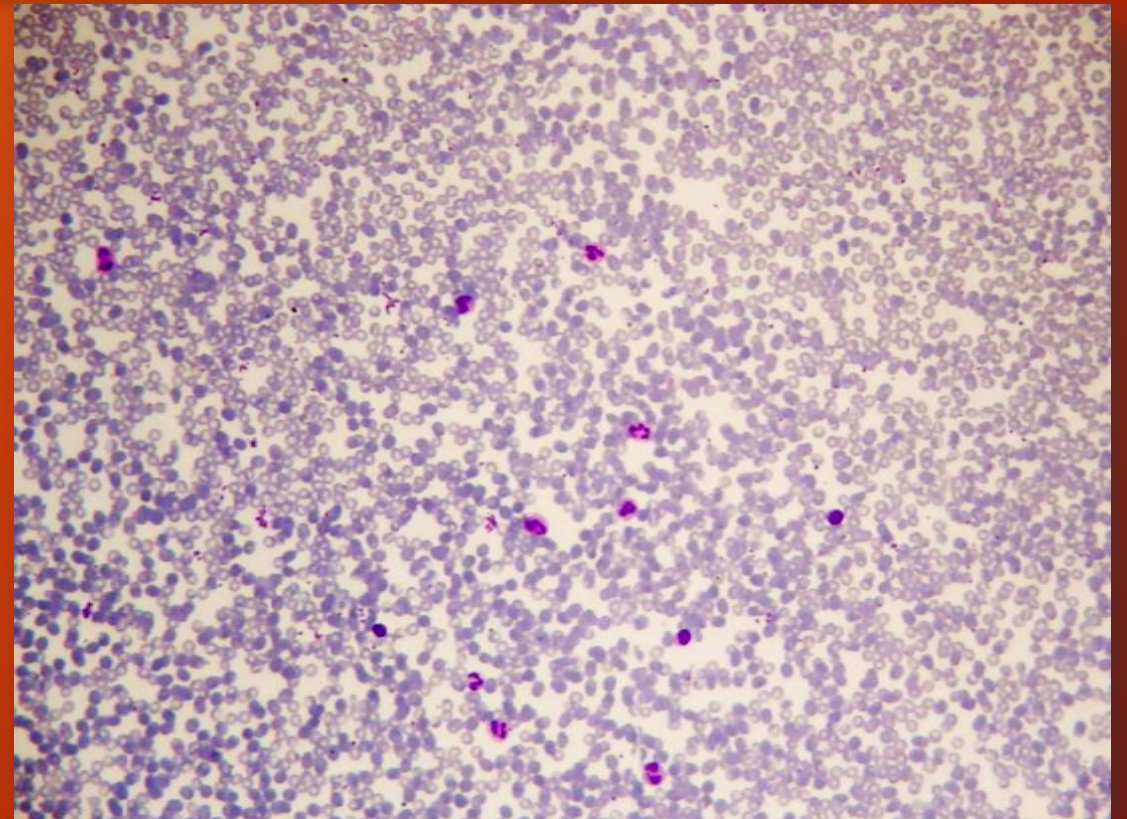
WEIGERT

SANGRE

HEMOCITOS

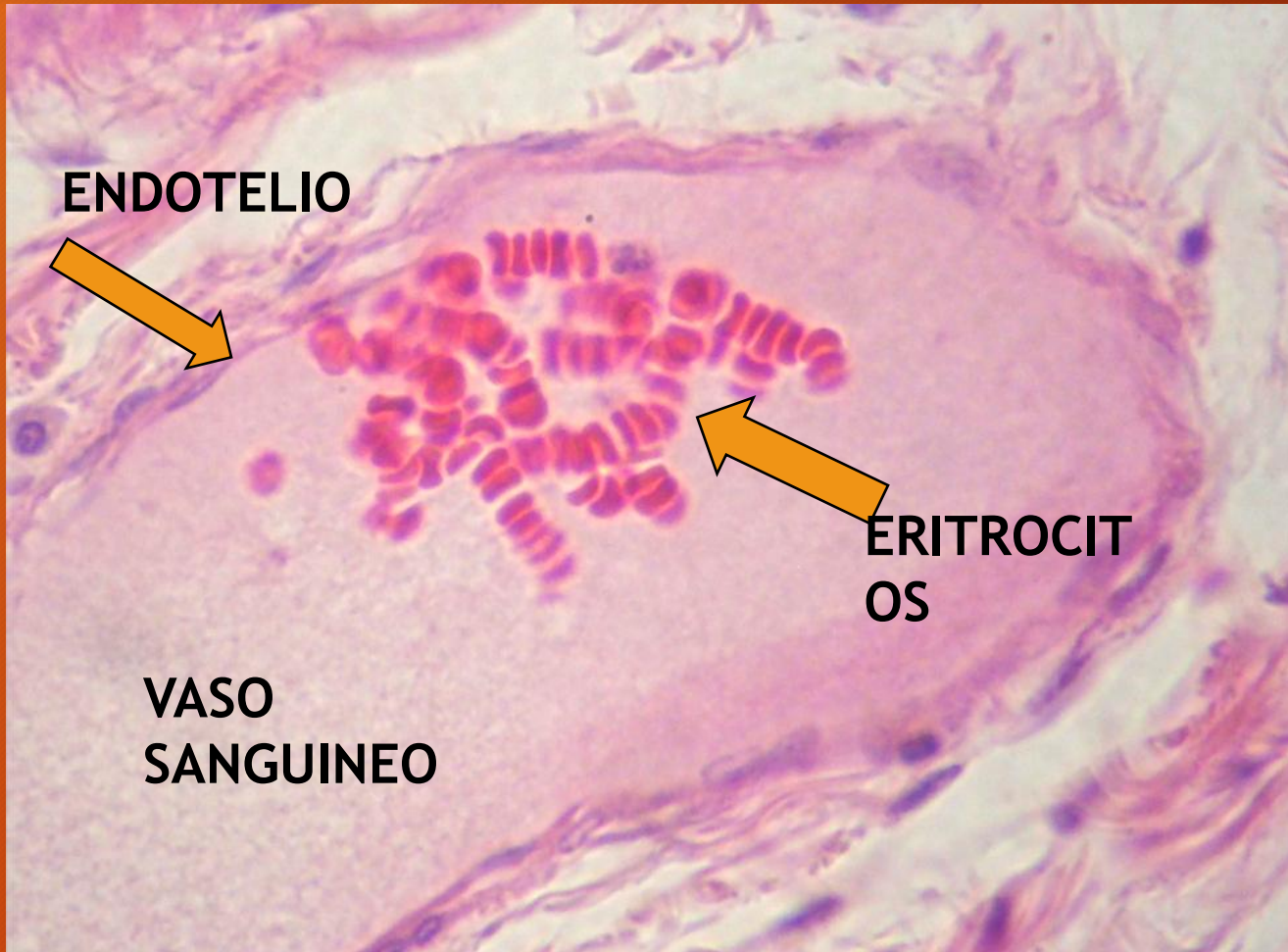


Extendido de sangre



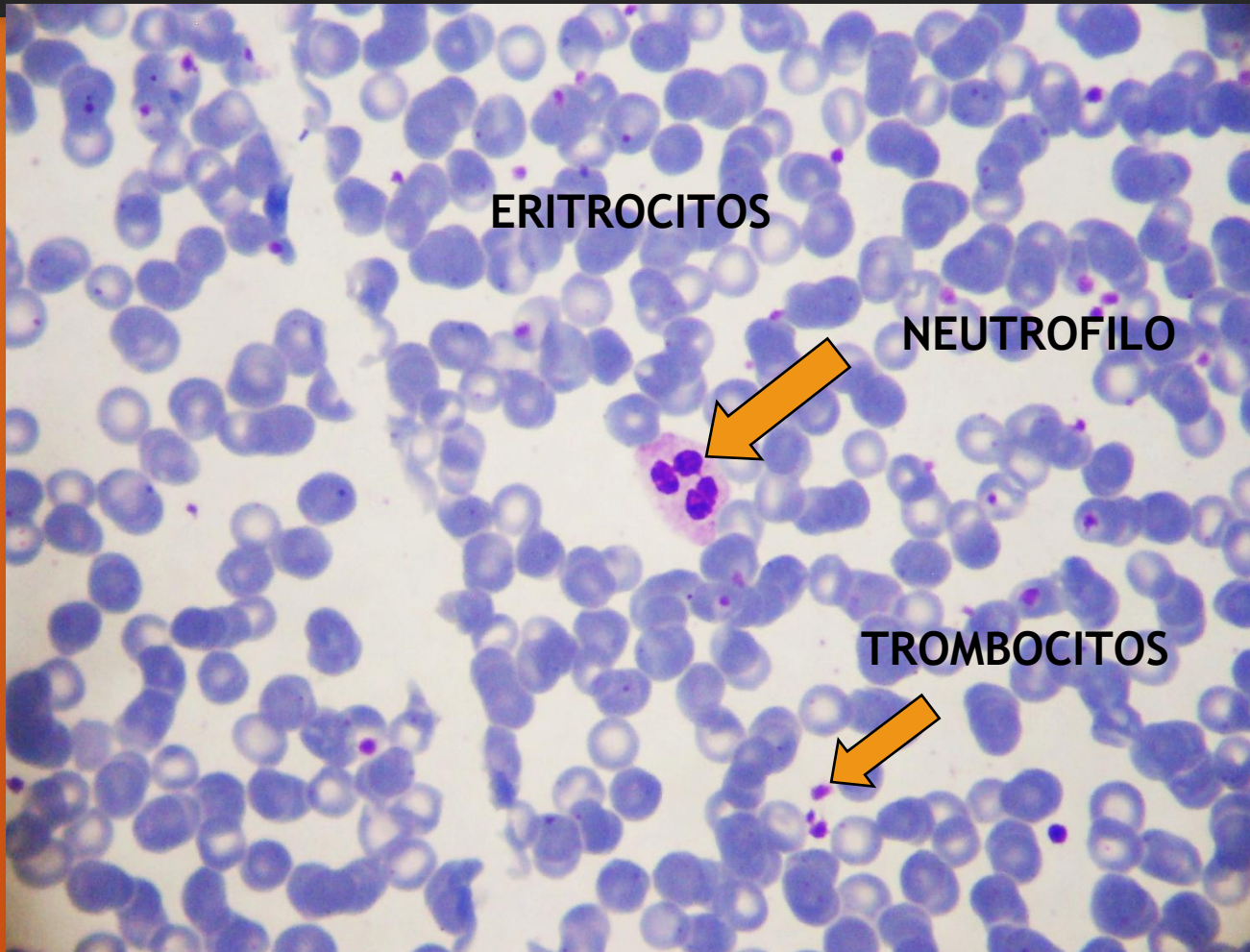
Extendido de sangre. Vista panorámica a menor aumento. Coloración tipo Romanowsky

ERITROCITOS



H/E

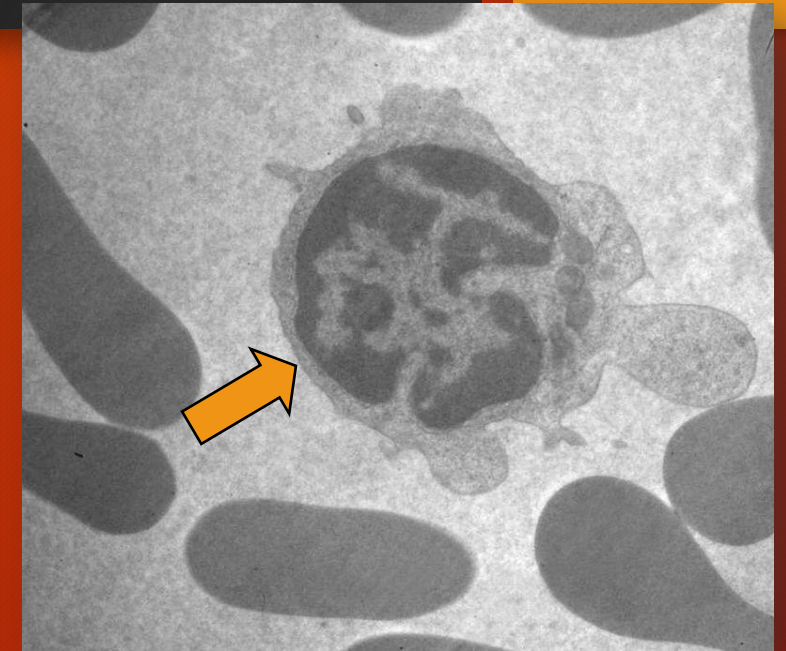
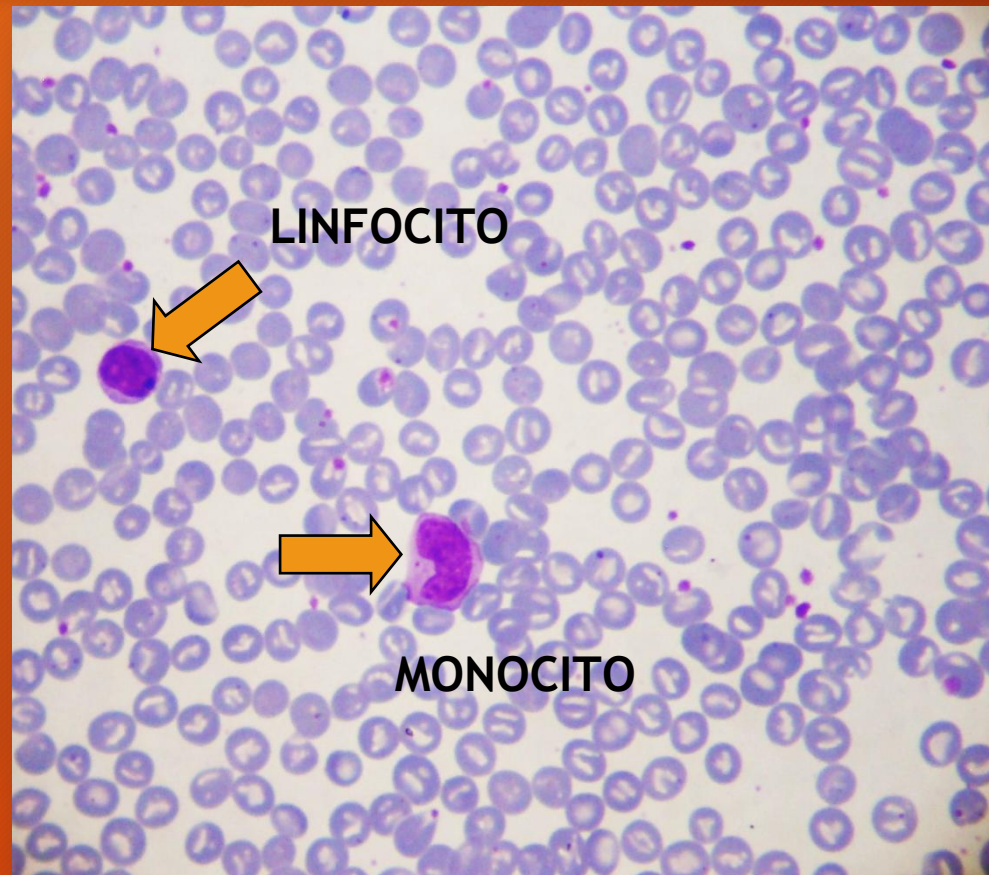
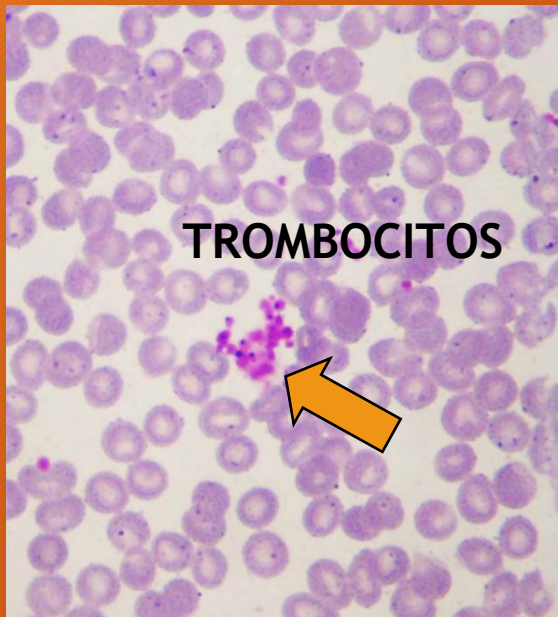
EXTENDIDO DE SANGRE



Extendido de sangre

COLORACION TIPO ROMANOWSKY

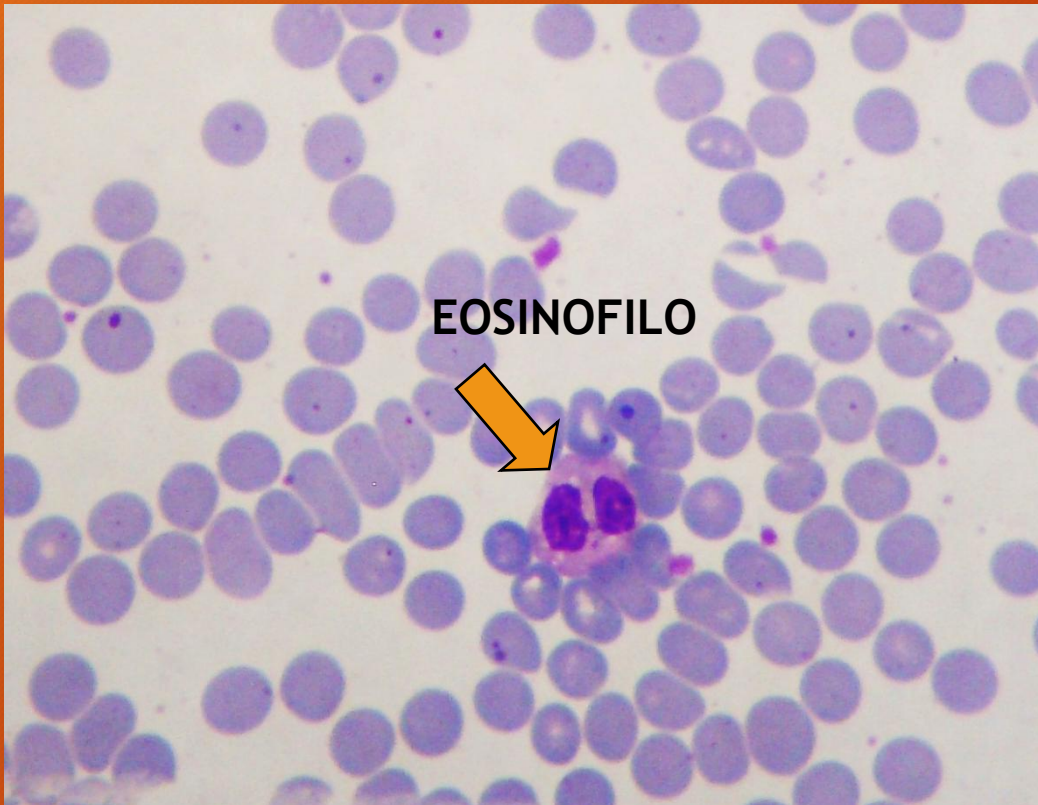
EXTENDIDO DE SANGRE



Linfocito. Microscopia electrónica de transmisión
(Cortesía Dra. Patricia Pons)

COLORACION TIPO ROMANOWSKY

EXTENDIDO DE SANGRE

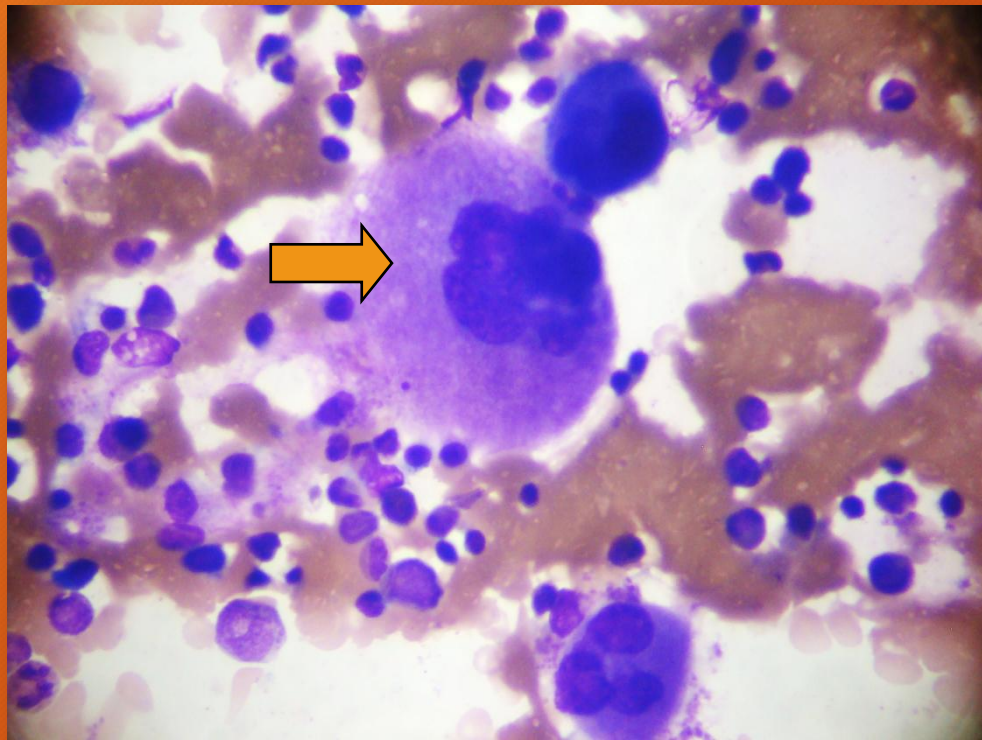


Extendido de sangre

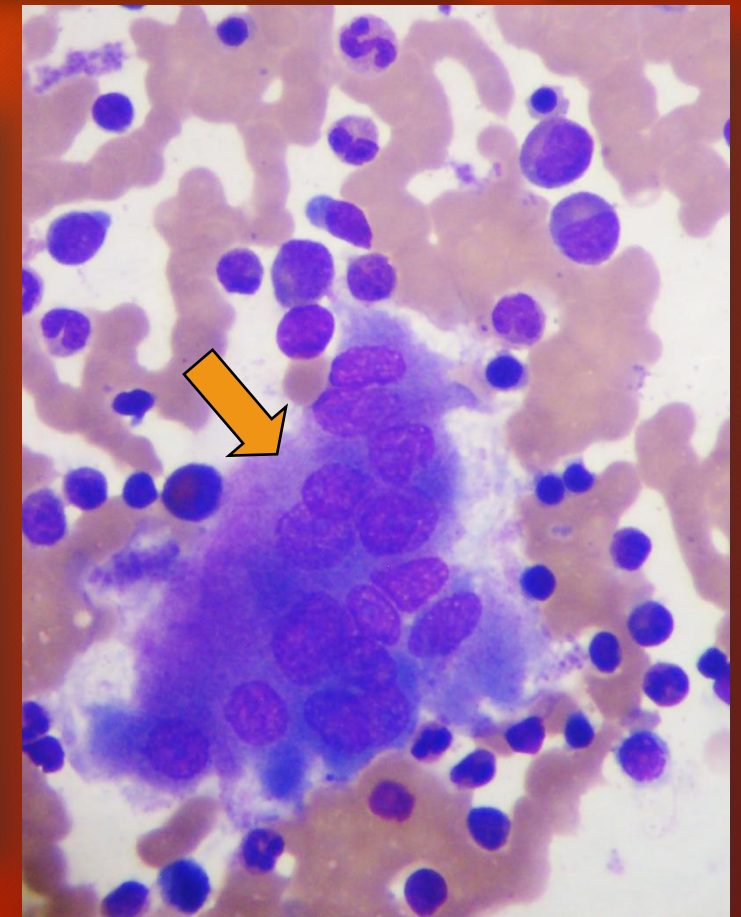
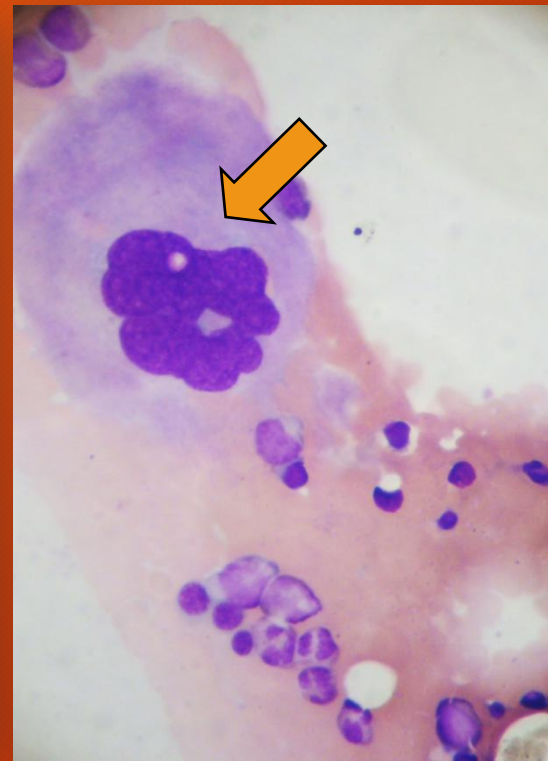
COLORACION TIPO ROMANOWSKY

MEDULA OSEA

Extendidos de médula ósea



COLORACION TIPO ROMANOWSKY
Megacariocitos



Osteoclasto