

*Universidad Nacional de Córdoba
Facultad de Ciencias Médicas*

TRABAJO DE TESIS

Para optar al título de Doctor en Medicina y Cirugía

2007

***“COLECISTECTOMÍA LAPAROSCÓPICA CON
TRACCIÓN PARIETAL: PRESENTACIÓN DE
INSTRUMENTAL PROPIO Y ANÁLISIS DE
RESULTADOS”***

Sr. Médico Gustavo Adrián Nari

Comisión de Tesis

1 Prof. Dr. Eduardo Antonio Moreno

1 Prof. Dr. Cesar Nani

2 Prof. Dr. Rodolfo Bielohercovzky

Artículo 28

***LA UNIVERSIDAD NACIONAL DE CÓRDOBA NO
SE SOLIDARIZA CON LAS EXPRESIONES Y
RESULTADOS VERTIDOS EN EL PRESENTE
TRABAJO DE TESIS***

Dedicada a: Christina, a mis hijos Julieta, Bruno y Carola por su apoyo incondicional, por el amor y por tantas horas y cosas que no pude compartir con ellos en pro de ser un poco mejor en esta profesión que abracé con tanto cariño.

AGRADECIMIENTOS:

En primer lugar, a mis padres: por darme la posibilidad de estudiar Medicina, por su sacrificio.

A mis maestros: Prof. Dr. Manuel Molina Rivero, quien con su autorización para comenzar la experiencia en cirugía laparoscópica sin neumoperitoneo en el servicio de cirugía 3 a su cargo, allá por 1994, fue uno de los pilares para lograr este trabajo; por su ejemplificadora conducta en lo que hace al esfuerzo y al estudio, al igual que por sus consejos. Al Prof. Dr. Cesar Nani, uno de los padrinos de Tesis, quien con su ortodoxia y un cariño encubierto que siempre supe ver, me enseñó todo: desde como colocar el porta-agujas hasta el punto cuadrado en el “ángulo de las tormentas” de las gastrectomías. Al Prof. Dr. Eduardo Moreno, otro padrino de Tesis, al que no solo puedo agradecerle su participación en mi formación con enseñanzas, consejos, reprimendas, ejemplos de honestidad y ética, sino su amistad desinteresada, un padre profesional del que me siento orgulloso.

Al Prof. Dr. Rodolfo Bielohercovsky, por sus aportes y correcciones. Al Dr. Mariano Leonel Jozami, por su invaluable colaboración en la confección del presente trabajo.

A todos los colegas que de una u otra manera han participado en diferentes centros en forma desinteresada en la elaboración de esta casuística que es hoy el tema de esta Tesis.

Gracias.

INDICE

1	Título	1
2	Comisión de Tesis	2
3	Artículo 28	3
4	Dedicatoria y agradecimientos	4
5	Índice	5
6	Resumen	6
7	Summary	8
8	Introducción	10
	<i>-Objetivos</i>	12
9	Material y Métodos	13
	<i>a. Presentación del sistema de tracción</i>	13
	<i>-Retractor abdominal</i>	13
	<i>-Sistema de tracción</i>	17
	<i>b. Distribución en quirófano</i>	18
	<i>c. Técnica de colocación del retractor</i>	19
	<i>d. Colocación de los trocares</i>	23
	<i>e. Colecistectomía laparoscópica</i>	26
	<i>f. Cierre de incisión de trocares</i>	55
	<i>g. Datos evaluados</i>	58
10	Resultados	59
11	Discusión	62
12	Conclusiones	77
13	Referencias bibliográficas	80

RESUMEN

La colecistectomía es el tratamiento de elección ante una vesícula biliar enferma. Desde que en 1882 Langebuch realizara por primera vez este procedimiento, ha existido una incesante búsqueda con el objeto de mejorar los resultados en las patologías del árbol biliar, siendo sin duda alguna la colangiografía intra-operatoria ideada por Pablo L. Mirizzi uno de los avances más importantes. En 1987, Philip Mouret, tras combinar un viejo procedimiento diagnóstico (laparoscopia), tecnología y técnica quirúrgica adecuada, realiza la primer colecistectomía laparoscópica.

Con esta vía de abordaje, se logran resultados francamente espectaculares al punto que en la actualidad, la colecistectomía laparoscópica se ha transformado en la primera opción de tratamiento ante una colecistopatía quirúrgica, desplazando a la colecistectomía convencional al segundo lugar.

Las ventajas de la colecistectomía laparoscópica sobre la convencional asientan básicamente en un menor trauma quirúrgico que conlleva una menor estancia hospitalaria, rápida recuperación postoperatoria, menor tiempo de reintegro laboral con la consiguiente disminución de los costos socio-laborales y una importante diferencia desde el punto de vista cosmético.

Para poder llevar adelante esta cirugía, se requiere crear una cavidad real dentro del abdomen, que se logra con la inyección de un gas inerte a través, principalmente, de la aguja de Veress.

Si bien esta técnica trajo aparejados importantes beneficios para los pacientes, con el correr del tiempo se hicieron evidentes una serie de complicaciones inherentes a la misma. Las lesiones quirúrgicas de las vías biliares se incrementaron en número y gravedad y la litiasis residual, fue también un punto controvertido ya que varios centros abandonaron el uso sistemático de la colangiografía intra-operatoria.

Por otra parte, el agregado del neumoperitoneo con CO₂ y su técnica de realización trajeron aparejados un grupo importante de complicaciones que fueron observadas por cirujanos y anestesiólogos. La punción de vísceras y vasos al introducir a ciegas la aguja de Veress, las consecuencias del aumento de la presión intra-abdominal, los trastornos propios de la difusibilidad del CO₂, el cambio de temperatura, el efecto spray y otros, representaron una esfera nueva de complicaciones. Estas, desencadenaron la búsqueda de alternativas con la intención de evitarlas, apareciendo un importante número de propuestas. Siguiendo esta tendencia creamos en el Servicio de Cirugía III del Hospital San Roque, un sistema de tracción parietal abdominal para evitar la realización del neumoperitoneo a tensión y sus complicaciones.

Los objetivos de la presente tesis son: presentar el sistema de tracción parietal abdominal, la técnica de la colecistectomía laparoscópica sin neumoperitoneo, evaluar la viabilidad de la técnica y sus dificultades y por último, evaluar las ventajas del método con respecto a la colecistectomía con neumoperitoneo a tensión.

Los datos evaluados fueron, sexo, edad, diagnóstico, tiempo operatorio, porcentaje de colangiografías intra-operatorias, índice de conversión a técnica abierta, dificultades y ventajas para realizarla, dolor postoperatorio, estancia hospitalaria, morbilidad, mortalidad y en un grupo de pacientes, se evaluó a través de biopsias del ombligo, la repercusión de la tracción sobre los mismos.

Se operaron con esta técnica 163 pacientes, con una media etaria de 49 años. El

tiempo operatorio promedio fue de 63 minutos. La colangiografía intra-operatoria se realizó en el 76,07 % de los casos, 57,05 % de los pacientes presentaba colecistitis crónica litiásica, 25,76 % litiasis vesicular, 13,45 % colecistitis aguda. En un porcentaje inferior a 2 para cada uno, se encontró vesícula esclero-atrónica, poliposis y colesterosis.

El índice de conversión fue de 1,84 %, mientras que el dolor postoperatorio se consideró aceptable en el 88,3 %. La morbilidad de la serie fue de 6,13 % mientras que la mortalidad fue de 0 %. Finalmente la estadía hospitalaria tuvo una media de 25 horas.

Después de haber analizado los datos y comparado con otras series se puede concluir que:

- 1 La colecistectomía laparoscópica con el sistema de tracción parietal abdominal evita totalmente las complicaciones del neumoperitoneo a tensión y de su técnica de realización.***
- 2 Es viable. No conlleva diferencias importantes en lo que hace a duración del acto operatorio, campo visual, resultados cosméticos, recuperación postoperatoria, estadía hospitalaria, índice de conversión y porcentaje de realización de colangiografía intra-operatoria, cuando se la compara con la técnica con neumoperitoneo a tensión.***
- 3 La técnica de colocación, esterilización, desarmado e intercambio de valvas para acceder a diferentes patologías abdominales, es de manejo simple y sumamente versátil***
- 4 La utilización de esta técnica permite un importante abaratamiento de los costos ya que da lugar a la re-utilización de trocares.***
- 5 Evita el uso de CO2.***
- 6 Creemos que la colecistectomía laparoscópica con el sistema de tracción parietal presenta ventajas con respecto a la que emplea neumoperitoneo a tensión***

SUMMARY

Cholecystectomy is the choice treatment in different gallbladder pathologies. From 1882, when Langebuch made for first time this procedure, a permanent search for better results in the treatment of the biliary tree pathologies were made. Intra-operative cholangiography, created by Pablo L. Mirizzi, probably is one of the most important goal in this field.

In 1987, Philip Mouret, with the combination of an old diagnostic procedure, technology and surgical technique, is the first surgeon in made the laparoscopic cholecystectomy.

With this technique, results were so good that this procedure became in the first choice option in the actuality, making that open cholecystectomy takes the second place.

Advantages of laparoscopic over open cholecystectomy are basically a lesser surgical trauma with a consequent diminution of hospital stay, a more fast incorporation to work with diminution of socio-economic costs and an important difference in cosmetic results.

To make this technique, creation of a real cavity was necessary; injection of CO₂ inside abdominal cavity is performed through a needle of Veress.

Laparoscopic cholecistectomy bring a great number of benefits, but, in the other hand, some kind of complications was noted. Biliary injury increase in number and gravity, residual lithiasis was another problem because of some centers the systematic use of the cholangiography was abandoned.

In the other hand, pneumoperitoneum with CO₂ and its technique of realization bring a new group of complications observed by surgeons and anesthesiologists.

Visceral and vascular injuries because of blind introduction of Veress needle, increase of intra-abdominal pressure, CO₂ diffusion, hypothermia, spray effect, etc are some of this new group mentioned.

Some alternatives tending to solve them were proposed by different authors. In the same way, we created, in the 3rd. General Surgery Service of Hospital San Roque, a device of abdominal wall lift with the intention to avoid these complications.

The aims of this thesis work were: To present the device and surgical technique, evaluation of safety of this procedure and advantages when is compared with laparoscopic cholecistectomy with pneumoperitoneum.

Were evaluated sex, age, diagnostic, time consuming, percentage of intra-operative cholangiography, number of conversion to open modality, difficulties and advantages, postoperative pain, morbidity and mortality. In a group of patients, a biopsy of umbilical wound was made with the intention to know the repercussion of traction in this place.

163 patients were operated on with this technique, average age was 49 years, consuming time has a media of 63 minutes, intra-operative cholangiography could be made in 76,07 %.

From total, 57,05 were chronic cholecistitits, 25,76 % gallbladder lithiasis, 13,45 acute cholecistitits and in less of 2 % each one sclero-atrophic cholecistitits, polyps and cholesterolosis.

Conversion to open modality was 1,84 %. When postoperative pain was measured the same was acceptable in 88,3 % of all patients. Morbidity was 6,13 % and mortality 0 %.

Finally, hospital stay has an average of 25 hours.

After our results were evaluated and compared with other series we can conclude that:

- 1 Laparoscopic cholecystectomy with the abdominal lift device avoids all complications of pneumoperitoneum and its technique of realization.*
- 2 Laparoscopic cholecystectomy without pneumoperitoneum is safety and don't present differences in time consuming, visibility, cosmetics results, postoperative recovery, hospital stay, conversion to open modality and cholangiography realization when is compared with laparoscopic cholecystectomy with pneumoperitoneum.*
- 3 This device have a simple handle which is observed in the technique of use, sterilization and in the possibility to change part of them giving the opportunity to separate any place of the abdomen.*
- 4 This technique has fewer costs because of CO2 is not necessary and trocars could be re-utilized.*
- 5 We believe that laparoscopic cholecystectomy with abdominal lift present advantages over laparoscopic cholecystectomy with pneumoperitoneum.*

INTRODUCCIÓN

La primera colecistectomía fue realizada por Langebuch en 1882. En 1913, Kehr publica su serie de 2000 colecistectomías. A partir de ese entonces este procedimiento quirúrgico se fue transformando en habitual para el tratamiento de las diferentes colecistopatías. En el siglo XVII, Bozzini impulsó el surgimiento de la endoscopia moderna al inventar un dispositivo que emitía luz en las cavidades humanas y que fue mejorado por Desormeaux y presentado en la Academia Imperial de Medicina de París el 20 de Julio de 1883.

En 1901, el cirujano alemán Kelling, describe la primer visualización endoscópica del esófago y estómago a la cual denominó “Celioscopia”. En 1911, Jacobsen, reporta sus primeros 109 casos. Años más tarde, Goetze inventa la aguja automática en un intento por disminuir los riesgos implícitos de la punción a ciegas. En 1951, los gastroenterólogos alemanes Kalk y Bruhl, diseñan un aparato de óptica oblicua con un trócar dual para la toma de muestras tisulares bajo anestesia local. Ruddock, un internista norteamericano, había ensayado el mismo procedimiento en 500 pacientes en 1937 pero no alcanzó suficiente repercusión. ^(49, 91) La laparoscopia diagnóstica tuvo un importante auge en la década del 60; en la década del 70 se introdujo la Colecistocolangiografía por punción para el diagnóstico diferencial de las colestasis ⁽⁹¹⁾. En 1976, Semm, un ginecólogo, practica por primera vez una apendicectomía laparoscópica ⁽⁹¹⁾. La primer colecistectomía laparoscópica fue publicada por el cirujano alemán Muehe en 1986 ⁽⁹¹⁾. En 1987, el cirujano platense Aldo Kleiman, presenta su experiencia en colecistectomía laparoscópica en ovejas ^(52, 53); en 1989 y 1990, Dubois y Perissat respectivamente, publican su experiencia, aunque es el cirujano francés Philip Mouret quien reclama ser el primero en realizarla en 1987. ^(27, 49, 91) Desde esa fecha en adelante, la colecistectomía laparoscópica ha ido ganando adeptos, hasta transformarse en la actualidad en el procedimiento quirúrgico de elección ante una vesícula biliar enferma ^(79, 92, 98). En Argentina, el procedimiento tuvo amplia aceptación, lo que quedó demostrado por el número de publicaciones realizadas. En Córdoba los Dres. Pablo Sonzini Astudillo ^(92,93,94) y José Foscarini fueron pioneros en la aplicación de esta técnica, a la que se sumaron posteriormente y en Hospitales públicos, los Servicios de Cirugía del Hospital San Roque y Hospital Córdoba Por otra parte, es importante tener en cuenta que la cirugía laparoscópica ha continuado su evolución y en la actualidad cada vez son más las patologías abdominales que son abordadas con esta técnica, llegando inclusive a la novedosa cirugía robótica o la cirugía fetal in útero por laparoscopia.

El éxito de esta técnica radica fundamentalmente en:

- 1 *la disminución de la estadía hospitalaria*
- 2 *una mejor recuperación inmediata y mediata en el postoperatorio*
- 3 *un rápido reintegro laboral y*
- 4 *resultados cosméticos que superan ampliamente a la técnica abierta.*

Por todo lo anteriormente expresado, la colecistectomía laparoscópica, se ha transformado en la técnica de elección para la remoción de la vesícula biliar, con beneficios importantes, pero también con una serie de complicaciones inherentes al procedimiento. La que más ha despertado el interés y alerta de los cirujanos, ha sido la lesión quirúrgica de la vía biliar, que no sólo se ha visto incrementada en número, sino que su gravedad es mayor porque las lesiones suelen ser más altas que en la cirugía convencional ^(18, 23, 26, 78,84, 94).

Otro de los ítems que generó interés fue la litiasis residual y el uso sistemático de la Mirizzigrafía ^(84, 93), siendo en la actualidad un problema resuelto, ya que esta última se utiliza en la mayoría de los centros en forma rutinaria. De todas formas, la sistematización del uso de la colangiografía, no solo tiene fundamento en la pesquisa de litiasis coledociana sino que es de gran importancia en el reconocimiento de la anatomía de la vía biliar principal y puede descartar la posibilidad de una lesión quirúrgica. En caso de que esta se produzca, brinda una idea de la altura y gravedad de la misma, orientando al cirujano a tomar la decisión correcta para la solución de esta gravísima complicación en el mismo acto operatorio. Es importante recordar la gran cantidad de variantes anatómicas a nivel de la encrucijada biliar como así también de la unión cístico-coledociana.

Menor atención recibieron las complicaciones inherentes a la creación de una cavidad real dentro del abdomen para poder ejecutar la cirugía. Así, la creación del neumoperitoneo, posee una esfera propia de complicaciones conocidas desde la época de la laparoscopia diagnóstica. ⁽⁷⁰⁾ Fueron fundamentalmente los anestesiólogos quienes llamaron la atención sobre este tipo de problemas, que se vieron incrementados respecto de la era de la laparoscopia diagnóstica, por dos causas principales a saber:

- * La masificación de la video-cirugía y
- * La prolongación en el tiempo del neumoperitoneo.

Este último grupo de complicaciones tiene relación fundamentalmente con la realización de punciones a ciegas para la inyección de gas dentro de la cavidad

abdominal, el aumento de la presión intra-abdominal, la difusibilidad del CO₂, los cambios de temperatura, el efecto spray y otras. Así se han comunicado lesiones por punciones viscerales y/o vasculares de diferente envergadura, trastornos cardio-respiratorios, desequilibrios del estado ácido-base, trastornos de la función renal y hepática, hipotermia, dispersión de gérmenes y células tumorales, etc. ⁽⁶⁷⁾

Por todo lo anteriormente expresado, fueron surgiendo desde distintos grupos de trabajo diferentes propuestas para disminuir o evitar estas complicaciones,. Así se ha sugerido por ejemplo, la utilización de sistemas de tracción parietal solos o asociados a neumoperitoneo mínimo, reemplazo del CO₂ por otros gases, calentamiento del CO₂ para evitar la hipotermia, variaciones en la técnica y elementos para realizar la inyección de gas dentro de la cavidad abdominal con la intención de resolverlas total o parcialmente.

Es por ello y con la misma inquietud, que en el año 1994, en el Servicio de Cirugía III del Hospital San Roque de Córdoba, iniciamos una experiencia con un aparato de tracción parietal de mi diseño para intentar resolver los problemas del neumoperitoneo a tensión, experiencia que he continuado en el Servicio de Cirugía General del Sanatorio San Martín de Santiago del Estero.

Los Objetivos de este trabajo de Tesis son:

- 1 Presentar un sistema de tracción parietal abdominal para realizar la Colectomía laparoscópica sin neumoperitoneo.
- 2 Presentar la técnica de Colectomía laparoscópica sin neumoperitoneo.
- 3 Evaluar la viabilidad de la técnica y sus dificultades.
- 4 Evaluar la existencia de ventajas respecto al neumoperitoneo a tensión.

MATERIAL Y MÉTODO

PRESENTACIÓN DEL SISTEMA DE TRACCIÓN PARIETAL

Para comenzar la descripción del sistema de tracción hemos decidido dividirla en dos partes: a) retractor abdominal y b) sistema de tracción.

A)- Retractor abdominal: es un aparato totalmente construido en acero inoxidable en forma de L, que presenta dos ramas, una vertical y otra horizontal. (Fig. II)

La rama vertical, de forma cilíndrica, posee dos funciones. La primera es que en su extremo superior presenta un dispositivo desde el que se realizará el enganche para la tracción y este dispositivo sirve a la vez para la fijación de las valvas intra-abdominales en la posición deseada.

La segunda es que en esta rama van insertas tres “mariposas” y cada una de ellas comanda el movimiento de las valvas intra-abdominales para su posicionamiento adecuado.

Esta rama vertical, de forma cilíndrica, está compuesta por un tubo de acero inoxidable, con tres orificios por donde penetran las mariposas. Por el interior de este tubo, corren 2 tubos más de menor calibre, quedando la rama vertical constituida por tres tubos uno dentro de otro y correspondiendo cada uno de ellos a cada una de las tres valvas intra-abdominales que constituyen la rama horizontal. Cada uno de estos tubos está comandado por cada una de las tres mariposas y cualquier movimiento que se les imprima se transmitirá a la valva intra-abdominal correspondiente. (Ver figura VIII)

Las ramas horizontales, están constituidas por tres valvas planas y semi-curvas, superpuestas una sobre otra y que están fijadas al extremo inferior de cada uno de los tubos antes mencionados. Estas valvas se introducen en el abdomen y se abren en forma radial a través del sistema de comando (mariposas) que se encuentra en la rama vertical.

Dos de estas valvas con sus respectivos tubos, ya que en realidad son de una sola pieza, pueden ser cambiadas por otras de diferentes tamaños de acuerdo a la distancia que exista entre el ombligo y la zona operatoria. He desarrollado tres juegos de diferentes longitudes para este propósito. (Ver figura I)

El retractor es completamente desarmable, lo que facilita su limpieza y esterilización.

A continuación se muestran figuras I a VIII con los diferentes pasos de armado.




Figura I : Retractor armado con los tres juegos de valvas accesorias y polea.

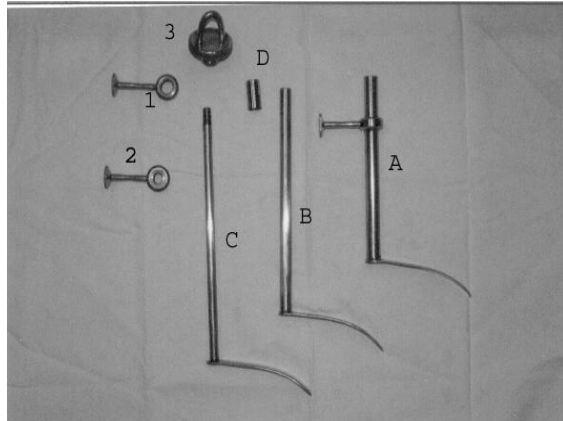


Figura II: Aparato completamente desarmado.

- A Tubo externo con su valva.
- B Tubo medio con su valva.
- C Tubo interno con su valva.
- D Tubo complementario
- 1 Mariposa y perno que sujeta e imprime los movimientos del tubo y valva B.
- 2 Mariposa y perno que sujeta e imprime los movimientos del tubo y valva C
- 3 Dispositivo de fijación de las valvas y sistema de enganche.

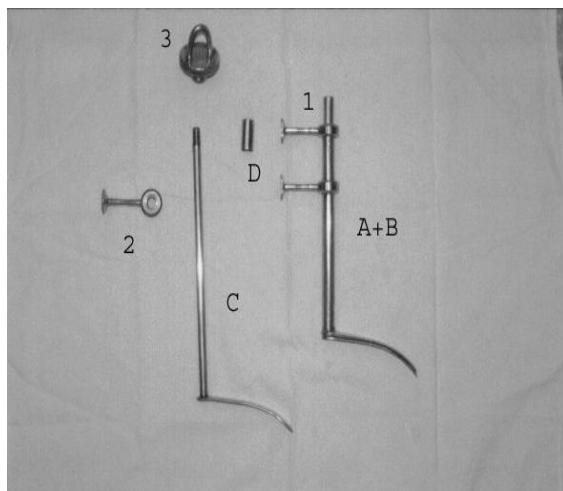


Figura III: Introducción del tubo B por dentro del A y colocación de mariposa y perno 1

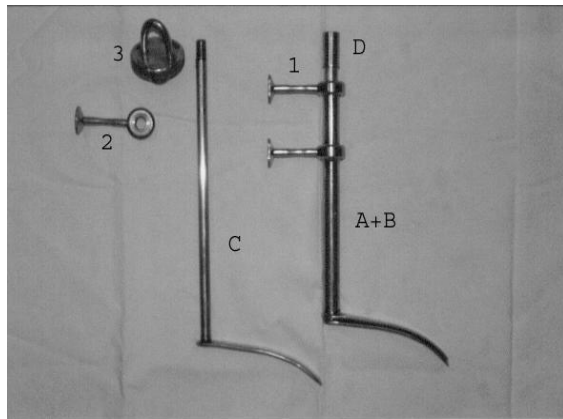


Figura IV: Colocación del tubo complementario D.

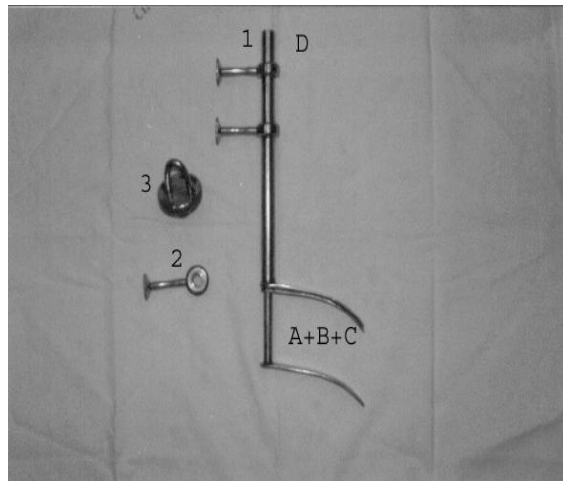


Figura V: Introducción del tubo C por dentro del tubo B.

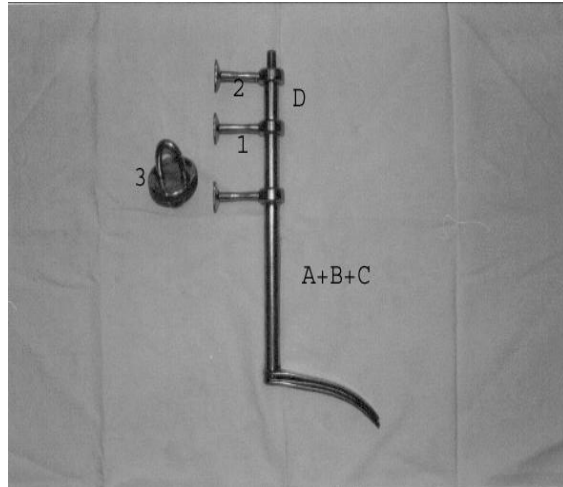


Figura VI: Colocación de mariposa y perno 2.

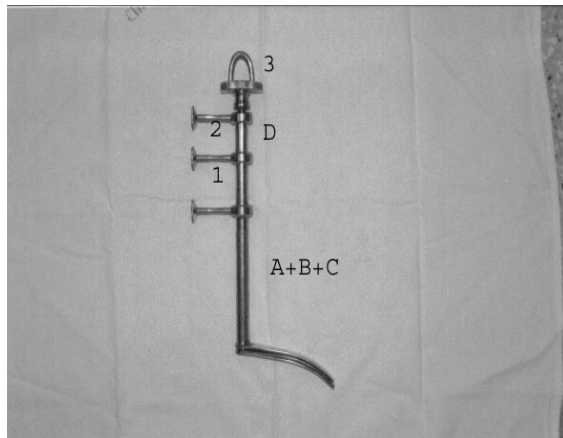


Figura VII: Colocación del dispositivo 3 para fijación de las valvas y sistema de tracción. (Aparato completamente armado).

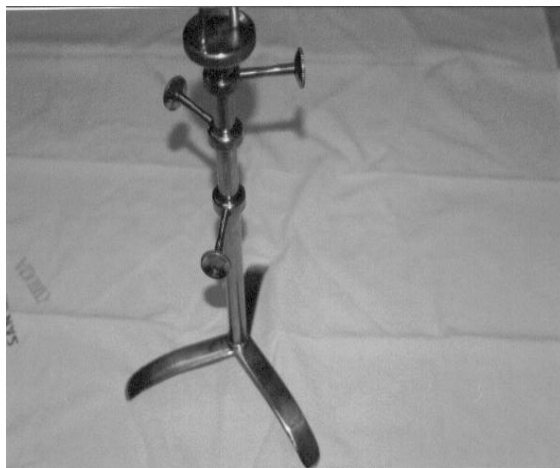

Figura VIII : Aparato armado y desplegado. (Nótese que cada mariposa se dirige en sentido opuesto a la valva que comanda).

B)- El sistema de tracción: está compuesto por dos elementos: **1-** un sistema de cadena y polea; la cadena toma el sistema de enganche o dispositivo que se encuentra en el extremo superior de la rama vertical del retractor y luego pasa por la polea que está enganchada a la barra. **2-** Barra en L, es un aparato en forma de L invertida, cuya rama vertical, la más larga, en su extremo inferior se inserta en un “*dado*” ubicado en la cabecera de la camilla y la rama horizontal sirve de soporte a la polea que será desde donde se realiza la tracción. Al estar sujeta a la camilla de operaciones, cualquier movimiento que se le imprima a ésta se corresponderá con uno de la barra y esto evitará el cambio en la posición de las valvas intra-abdominales. (Ver fotos y esquemas con inscripciones explicativas). (Figuras IX a la XII).




Figura IX: Barra con sus dos ramas.
En la rama horizontal posee una corredera desde donde cuelga la polea

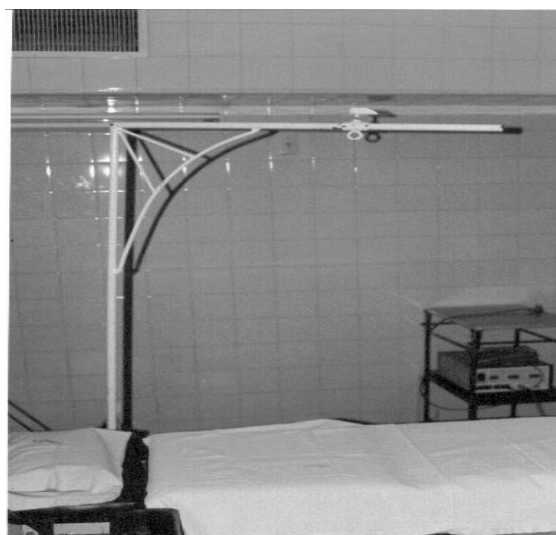

Figura X: Barra colocada en la cabecera y a la izquierda de la camilla. (Nótese el paralelismo entre la barra horizontal y camilla).

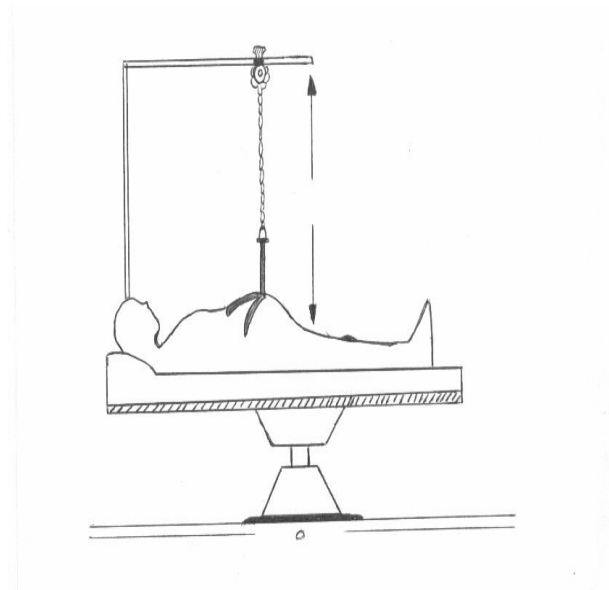


Figura XI: Esquema de barra y retractor en uso. Nótese el paralelismo entre la barra horizontal, camilla y posición de las valvas intra-abdominales. (Flechas)

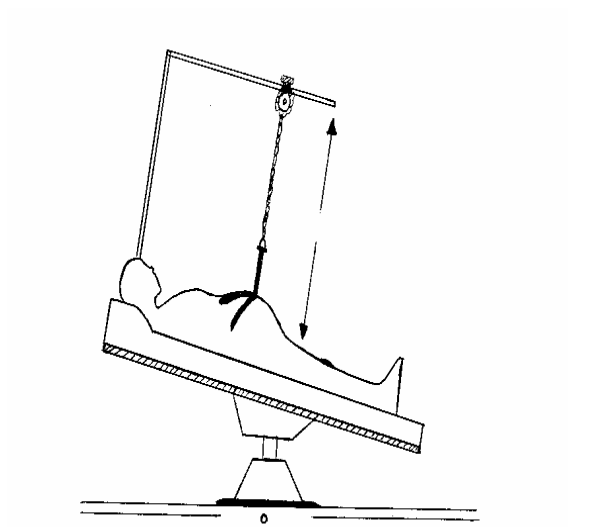


Figura XII: Paciente en posición anti-Trendelenburg. Nótese que la rama horizontal acompaña el movimiento de la camilla y de las valvas intra-abdominales, evitando que éstas cambien de posición.

DISTRIBUCIÓN EN QUIRÓFANO

La distribución del personal y de los diferentes elementos necesarios que utilizo para la realización de la colecistectomía laparoscópica sin neumoperitoneo es la siguiente: en la cabecera del paciente el anestesiólogo con su mesa, el cirujano se coloca a la izquierda del paciente y el ayudante a la derecha del mismo. (Normalmente se requiere uno solo). La instrumentista con su mesa, se ubica a la derecha del paciente y detrás del ayudante, próximo a los pies del enfermo. El monitor y equipo de laparoscopia se instalan a la derecha del paciente, próximos a la cabecera de la camilla de operaciones. (Ver Figura XIII)

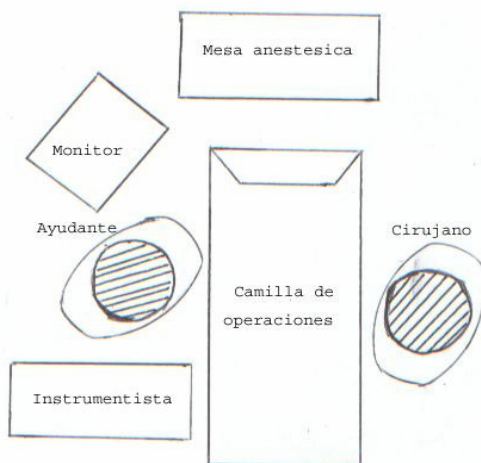


Figura XIII: Disposición en quirófano.

TÉCNICA DE COLOCACIÓN DEL RETRACTOR ABDOMINAL

Primero: medición del espacio que existe entre el sitio de incisión peri-umbilical y la región del hipocondrio derecho donde se supone se encuentra la vesícula biliar. Este espacio nos dará la noción de la longitud de las valvas a emplear.

Segundo: se realiza una incisión supra o infra-umbilical transversa de piel de aproximadamente 2 a 2,5 cms. **Tercero:** divulsión del tejido celular sub-cutáneo hasta la aponeurosis; ésta debe quedar expuesta en un radio de 1,5 cms. **Cuarto:** colocación de dos puntos tractores en la misma (uno a cada lado de la línea media). **Quinto:** apertura vertical por la línea media de la aponeurosis con

electro-bisturí (FIG XIV). **Sexto:** al realizar tracción desde los puntos aponeuróticos, se procede a la apertura del peritoneo en el mismo sentido de la incisión aponeurótica con lo que se llega a cavidad.

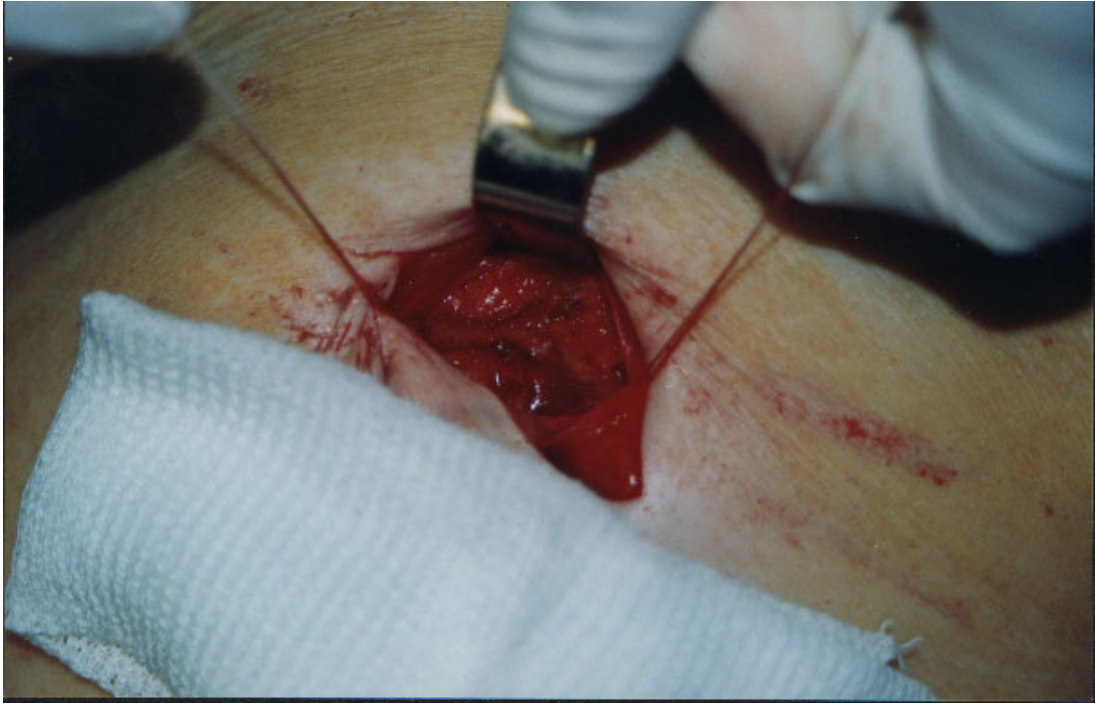


FIGURA XIV: Puntos de tracción aponeurótica

Séptimo: colocación del retractor con las valvas superpuestas dentro la cavidad de la misma manera que se introduce un laringoscopio (FIG XV). **Octavo:** una vez introducidas las valvas intra-abdominales, por el mismo orificio umbilical se coloca la camisa de un trocar de 10 mm y por dentro de éste se coloca la video-cámara.

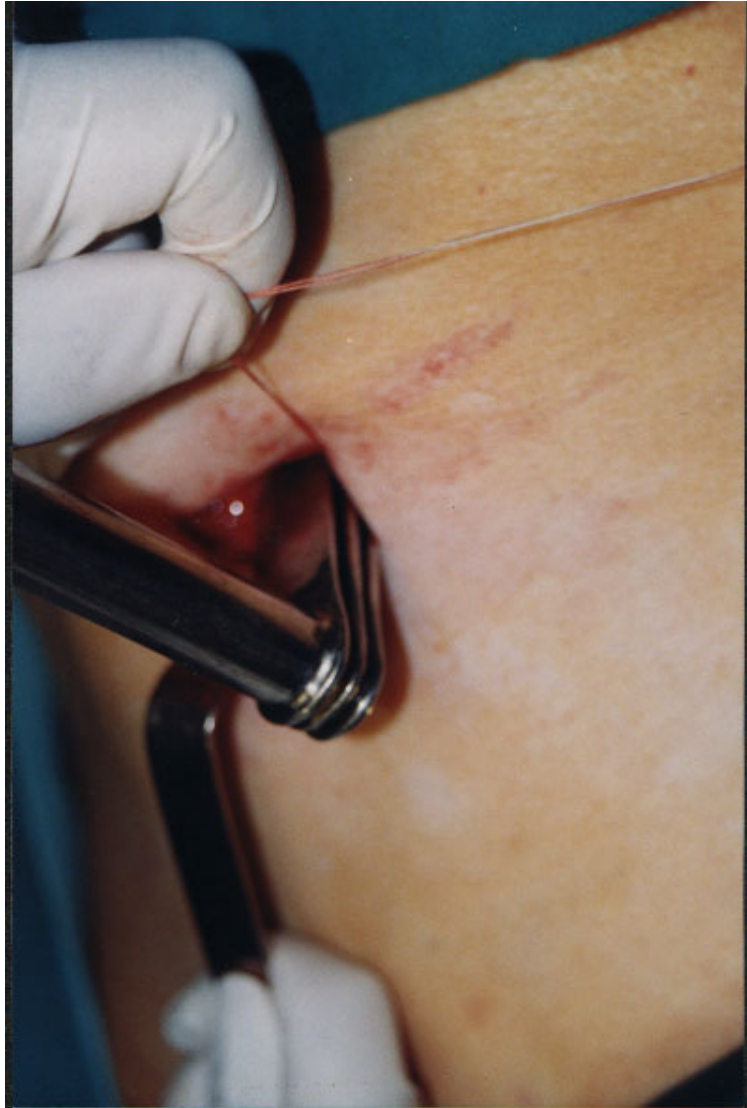

FIGURA XV: Introducción del retractor a cavidad abdominal

De esta manera y bajo visión directa, se despliegan las valvas intra-abdominales y se colocan en la posición deseada. Normalmente disponemos una valva paralela y en contacto con el ligamento redondo, otra dirigida a la unión de los segmentos V y VI del hígado y la tercera en el flanco derecho. El triángulo formado por las dos primeras y el reborde inferior de la última costilla, suele ser el sitio donde se encuentra la vía biliar principal, por ende, el espacio por donde penetran los rayos X de la colangiografía intra-operatoria.

Una vez posicionadas las valvas y mientras el cirujano realiza una suave

tracción, el ayudante las fija en esa posición a través del dispositivo que se encuentra en el extremo superior de la rama vertical del retractor. Finalizado el procedimiento y la fijación de las valvas se realiza una tracción manual, suave y sostenida hasta lograr el campo operatorio necesario para llevar a cabo la cirugía. En este momento, se colocan la polea y la cadena en la barra en L invertida que se encuentra asegurada a la camilla, se pasa la cadena a través del retractor y se la fija en esa posición. Es ahora cuando realizamos la semiología intra-operatoria con la video-cámara de todo el abdomen.(ver figuras XVI , XVII y XVIII)

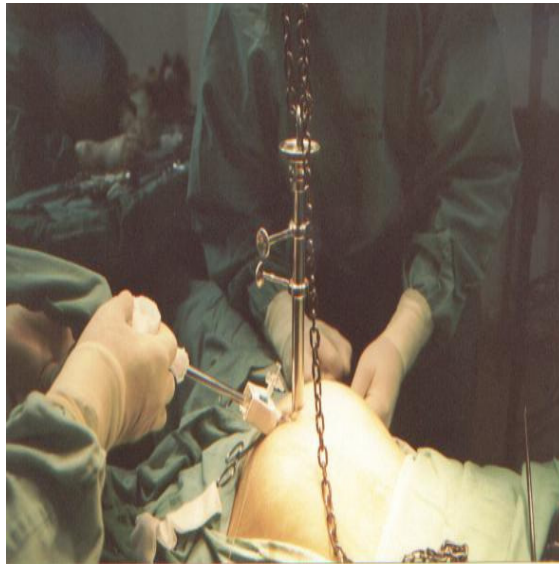

Figura XVI: Fotografía del retractor en uso. Obsérvese la distensión lograda.

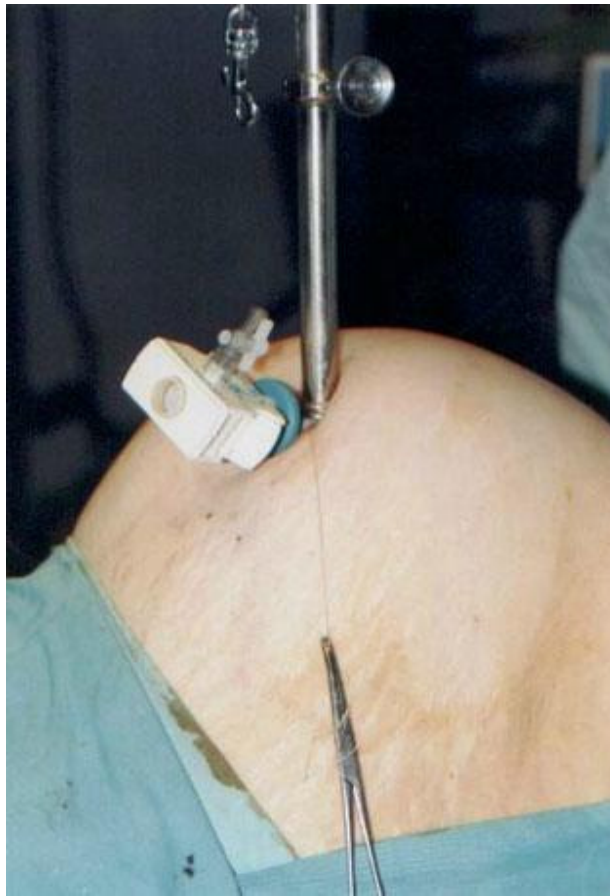

Figura XVII: se observa distensión abdominal similar o superior al neumoperitoneo.

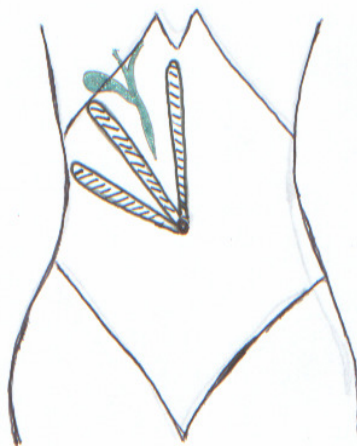


Figura XVIII: esquema de la disposición de las valvas intra-abdominales. Se observa que la vía biliar principal queda entre dos de las valvas permitiendo la colangiografía intraoperatoria.

COLOCACIÓN DE LOS TRÓCARES

La colocación de los trócares se realiza en sitios diferentes a los de la cirugía con neumoperitoneo. Este cambio obedece a que la existencia de valvas intra-abdominales en el hipocondrio derecho limita el movimiento de los trócares y del instrumental si se utilizan los mismos sitios que en la cirugía con neumoperitoneo. La inserción de los trócares, debe realizarse por detrás del retractor, donde los movimientos son amplios y sin obstáculo.

Normalmente, se coloca un trócar de 10-12 mm en la unión de las líneas medio-clavicular izquierda y la perpendicular a ésta que llega al ombligo. Este trócar representa el canal de trabajo y es por donde penetra la video-cámara cuando llega el momento de extraer la pieza operatoria a través de la incisión umbilical. Un trócar de 5 mm se coloca a nivel de la unión de la línea axilar anterior derecha y la línea de división del flanco derecho y fosa ilíaca derecha; por este trócar ingresa al abdomen la pinza de prensión del fondo vesicular.

Finalmente otro trócar de 5 mm es colocado en la unión de la línea medio-clavicular derecha con la línea de división entre el flanco derecho y fosa ilíaca derecha; por éste ingresa al abdomen la pinza de manejo del bacinete.

Dispuestos los trócares de esta manera, se respeta el principio de triangulación en cirugía laparoscópica. (Ver figura XIX)

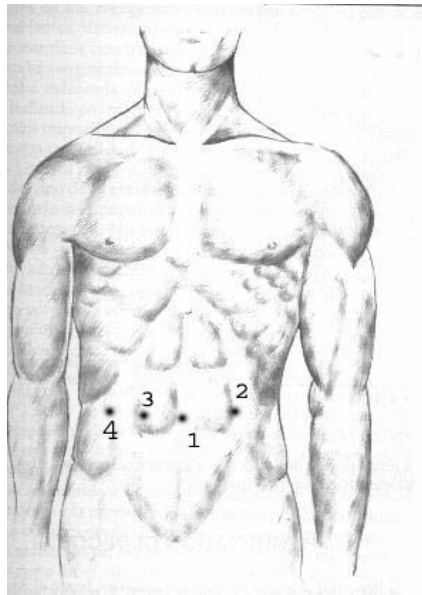


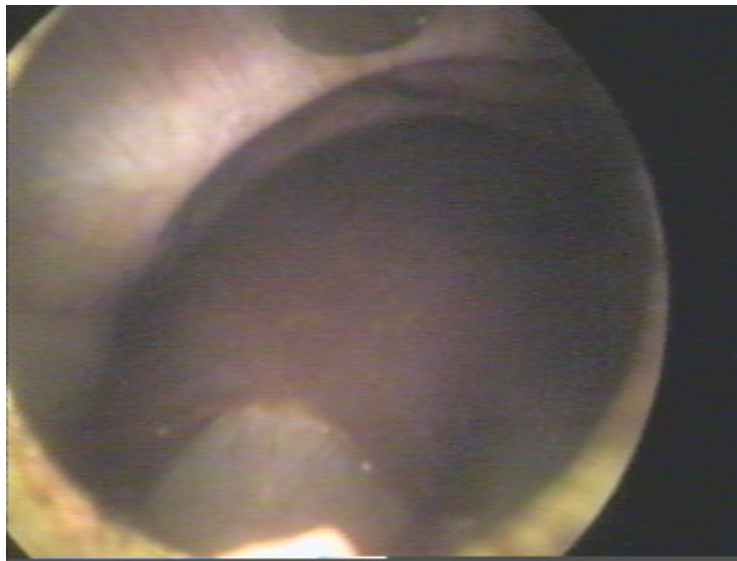
Figura XIX: Disposición de los trócares :

- 1-umbilical (ingreso de retractor y videocámara).
- 2-trócares de 10/12 mm .Canal de trabajo.
- 3- trócar de 5 mm. Pinza de cirujano
- 4- trócar 5 mm pinza de fondo vesicular.

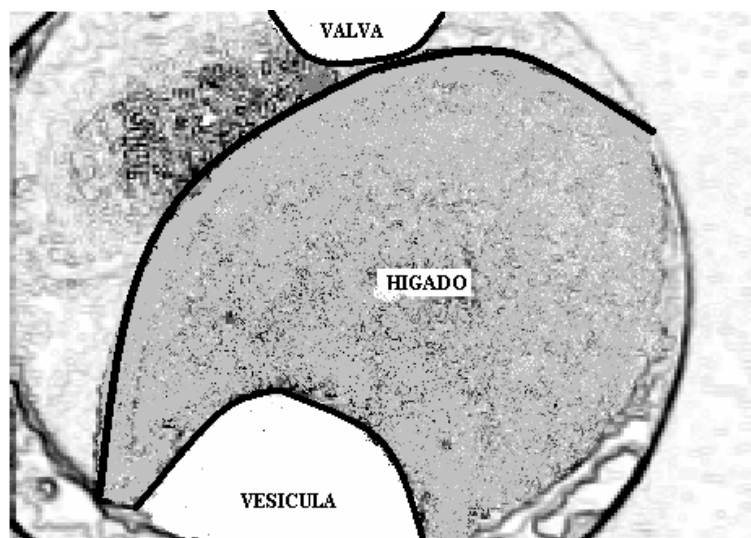
COLECISTECTOMÍA LAPAROSCÓPICA

En la siguiente serie de treinta fotografías y sus correspondientes dibujos explicativos se observan:

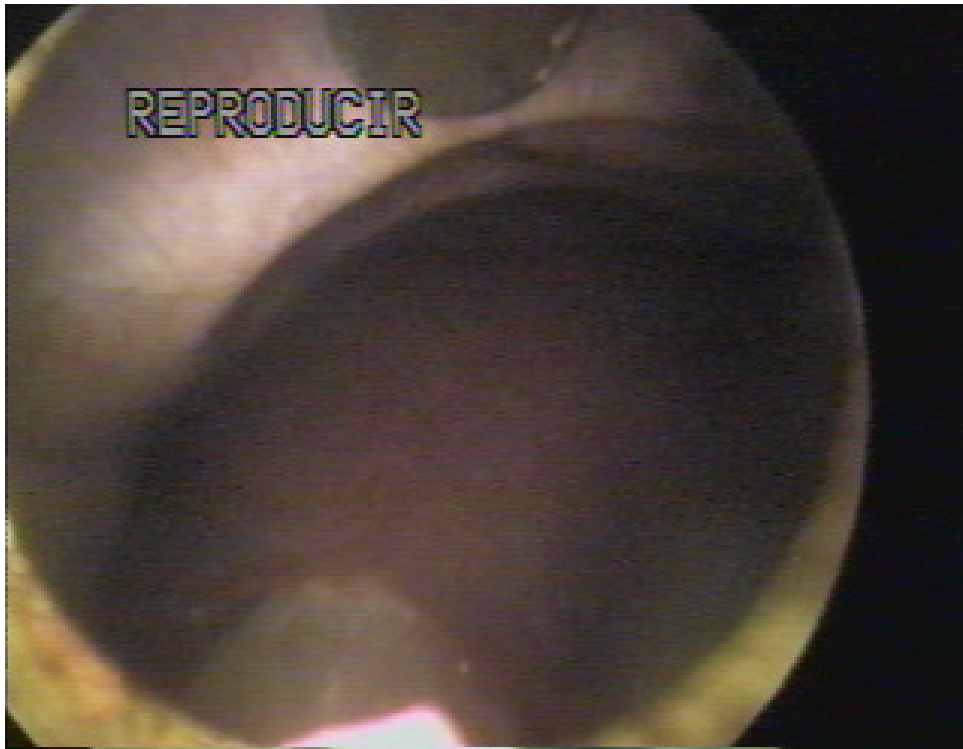
- A Campo operatorio con valvas colocadas. (*Fotografías 1 y 2*)
- B Introducción de trócar bajo visión directa. (*Fotografías 3 y 4*)
- C Vesícula biliar con adherencias y su liberación. (*Fotografías 5 a 13*)
- D Disección de triángulo de Calot y conducto cístico. (*Fotografías 14 a 19*)
- E Colangiografía intra-operatoria. (*Fotografías 20 a 24*)
- F Clipado y sección de conducto cístico. (*Fotografías 25 y 26*)
- G Resección de vesícula biliar. (*Fotografías 27 a 30*)



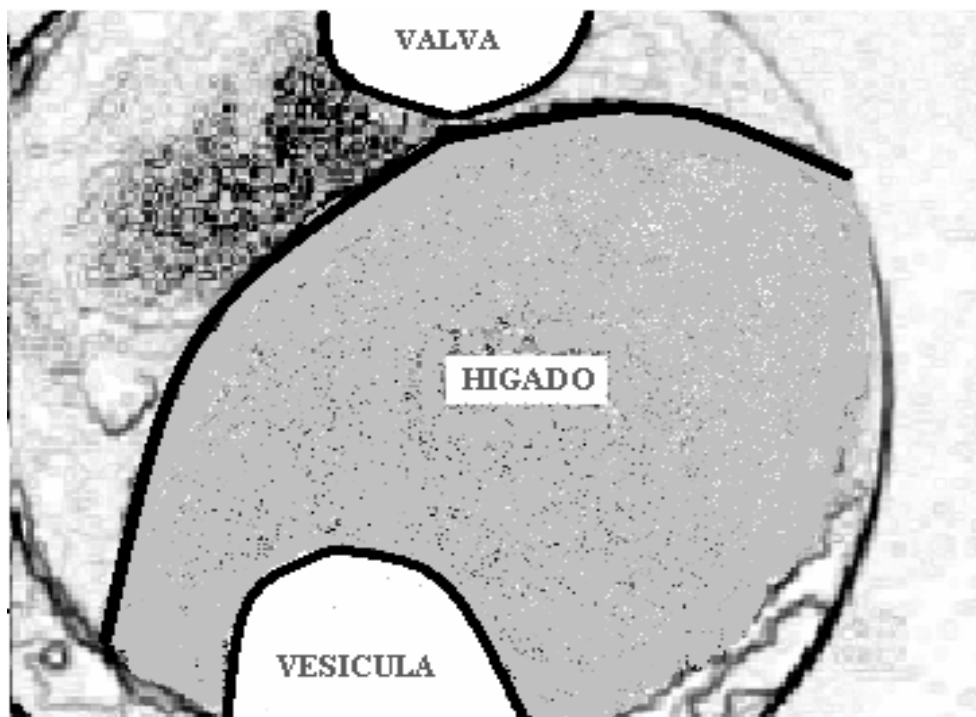
1



Dibujo que representa la foto 1, donde pueden observarse el Hígado, Vesícula Biliar y la valva central del retractor.

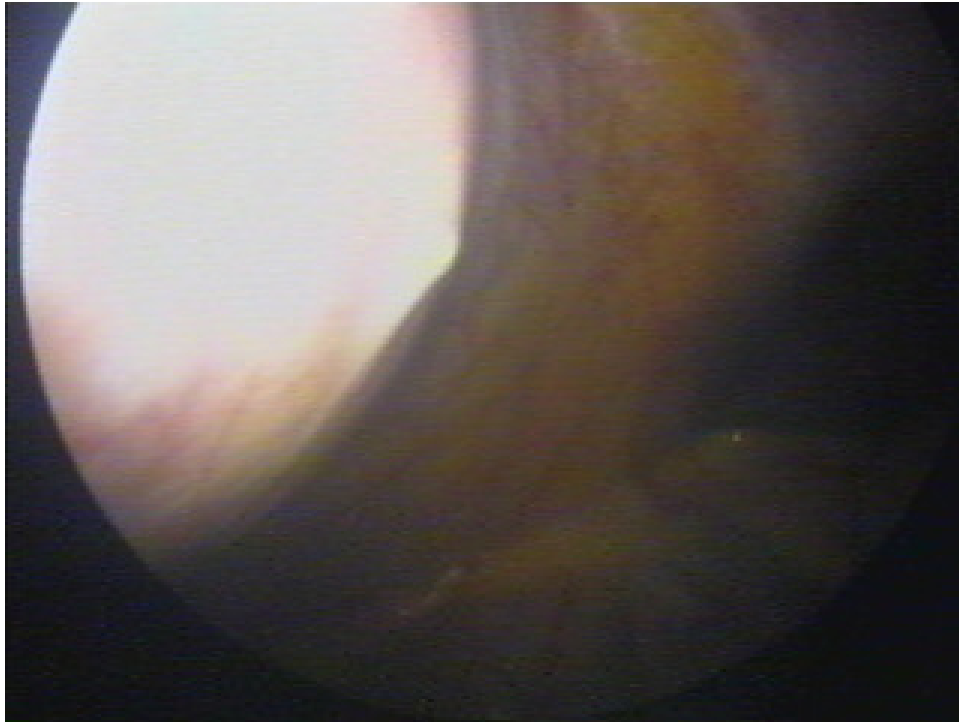


2

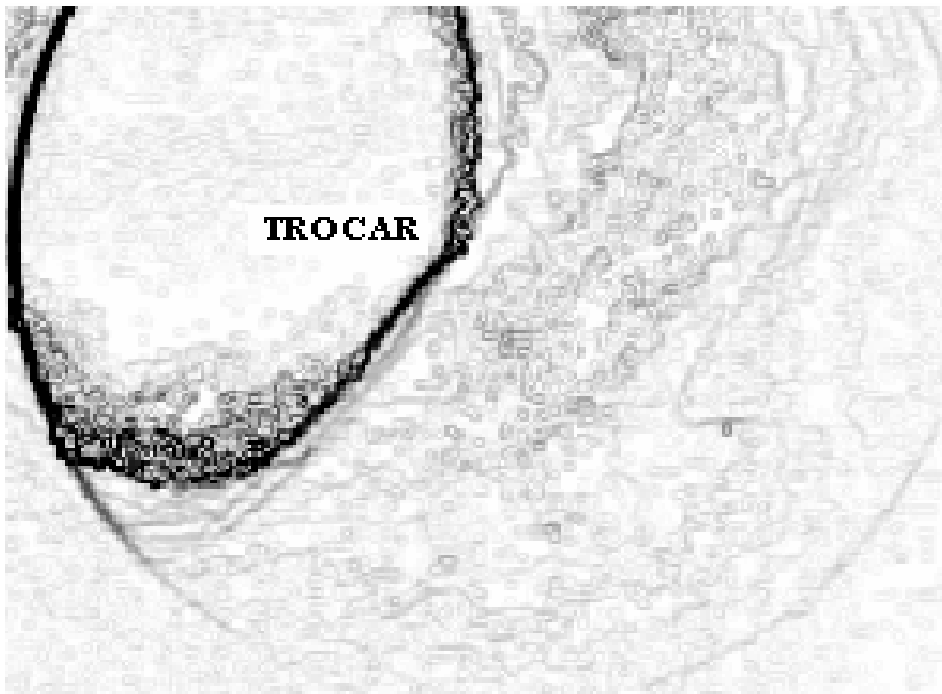


Dibujo que representa la foto 2, donde puede observarse el Hígado Vesícula Biliar y la valva central de retractor

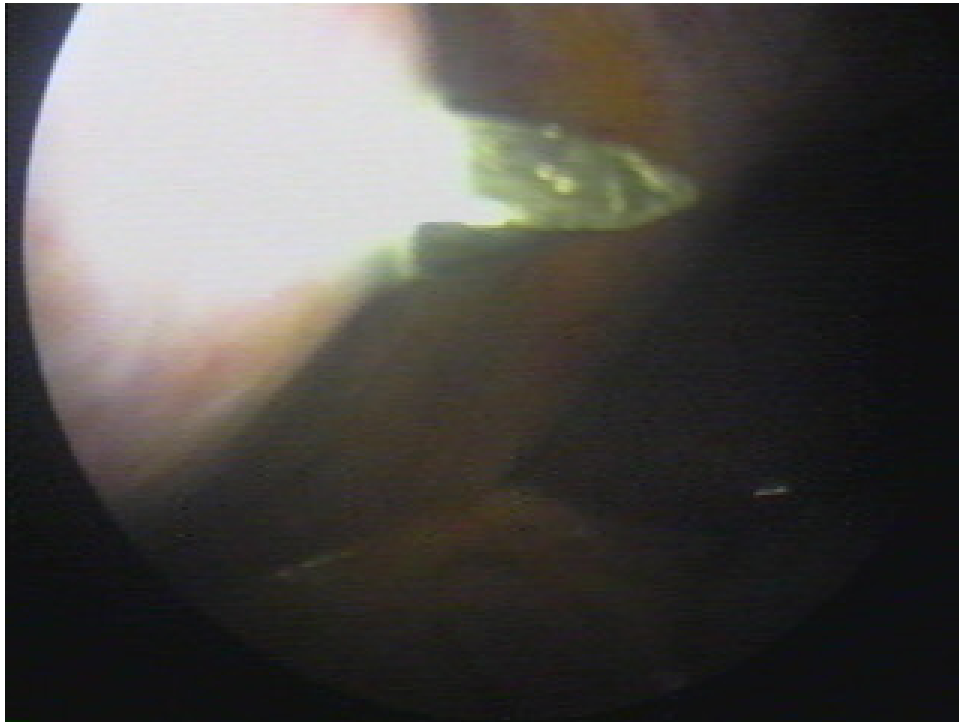
27



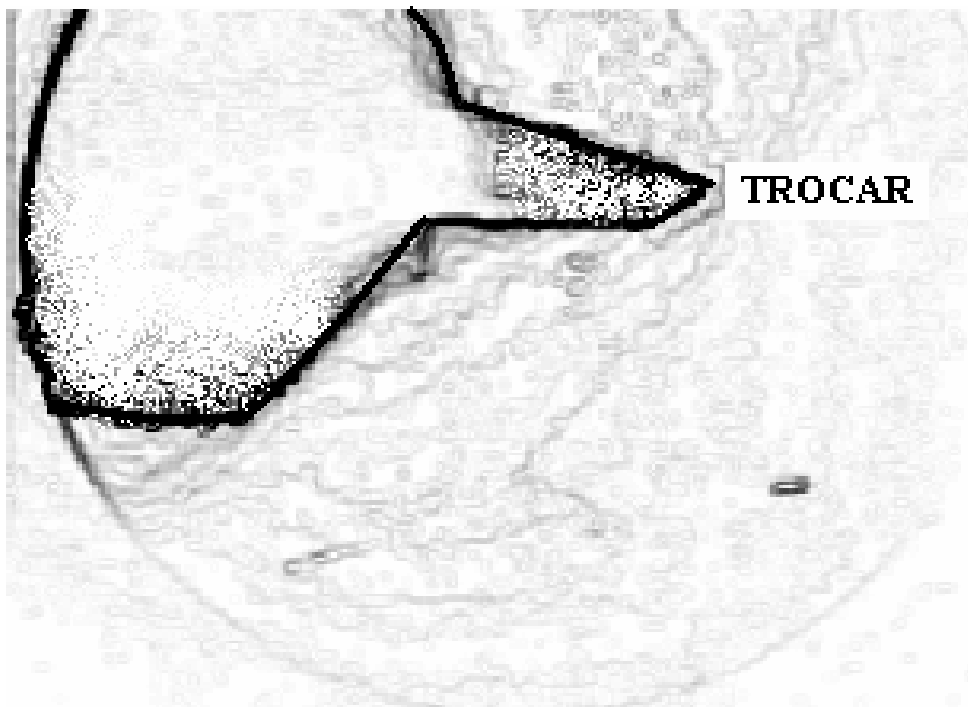
3



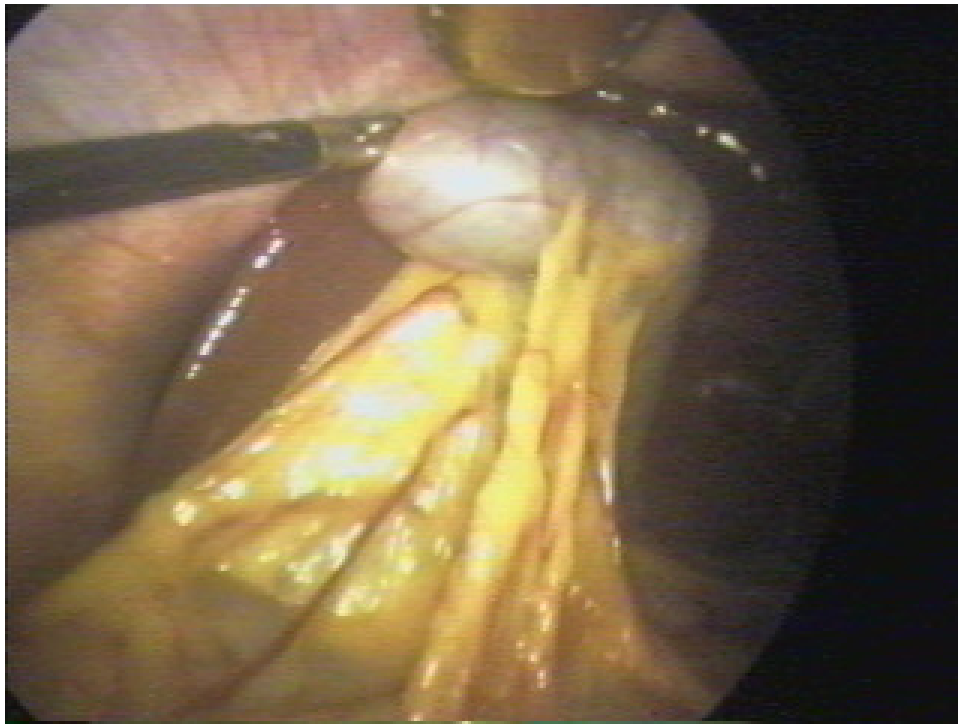
Dibujo de foto 3, se observa insinuación peritoneal durante la introducción del trocar bajo visión directa



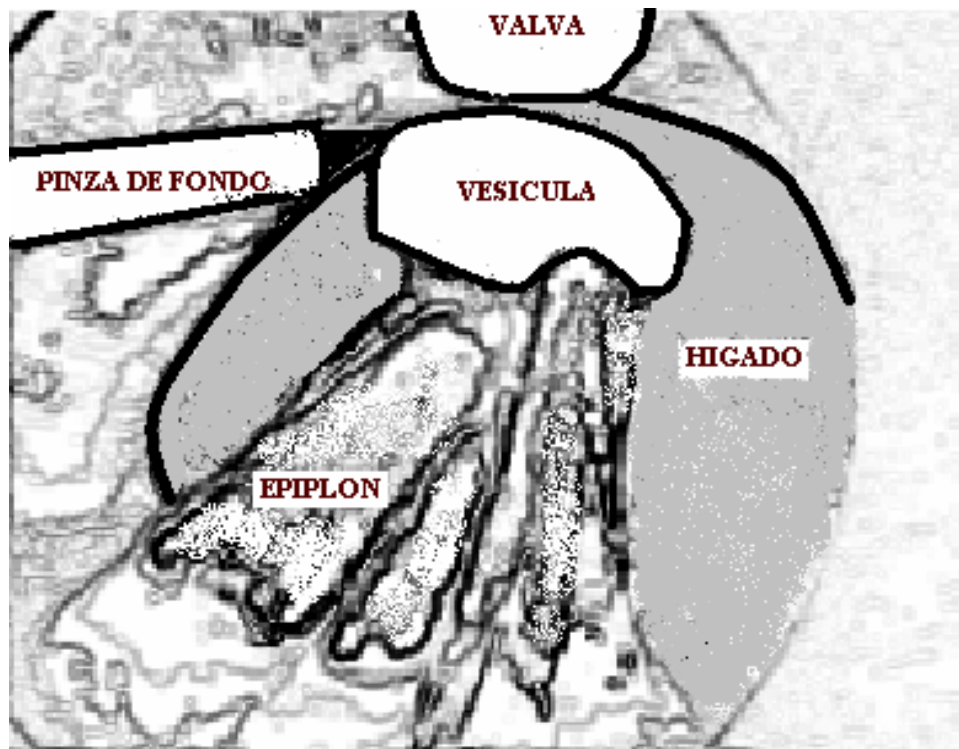
4



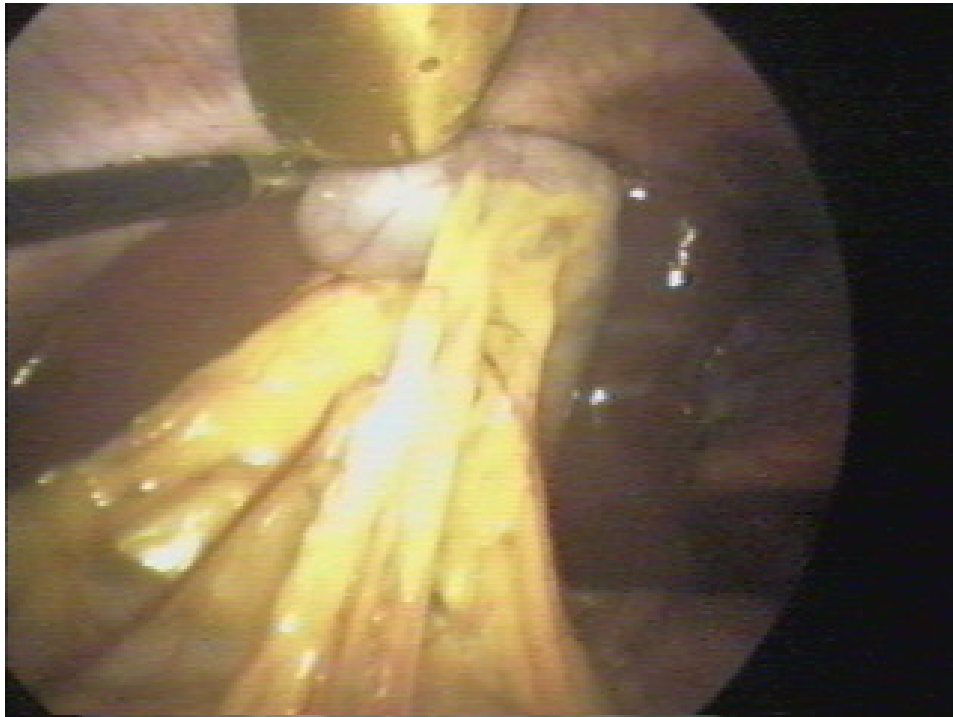
Dibujo de foto 4, que muestra ingreso a cavidad abdominal del trocar bajo visión directa.



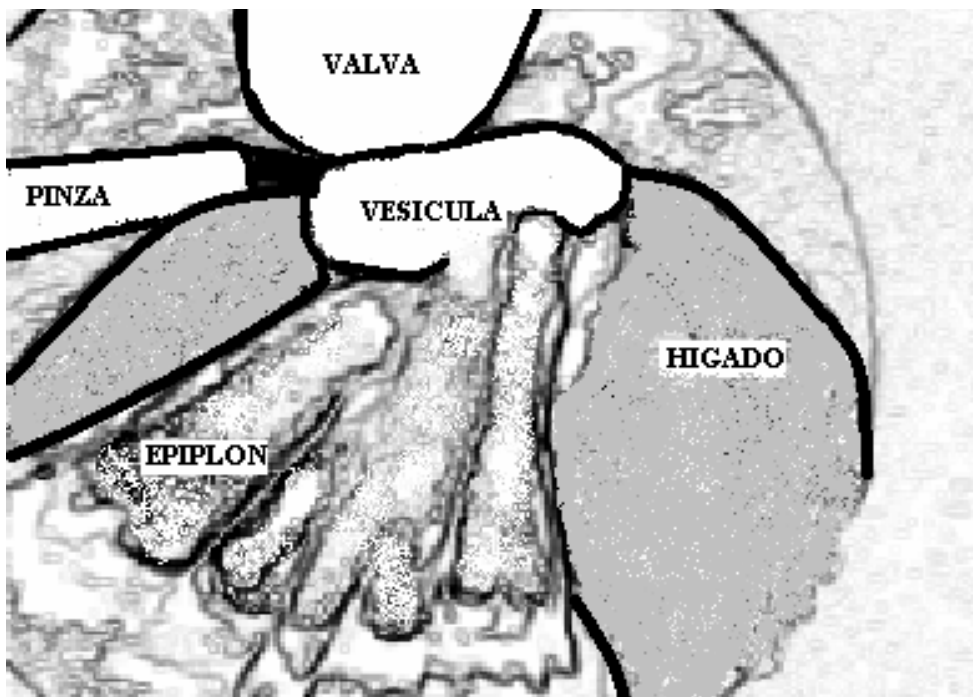
5



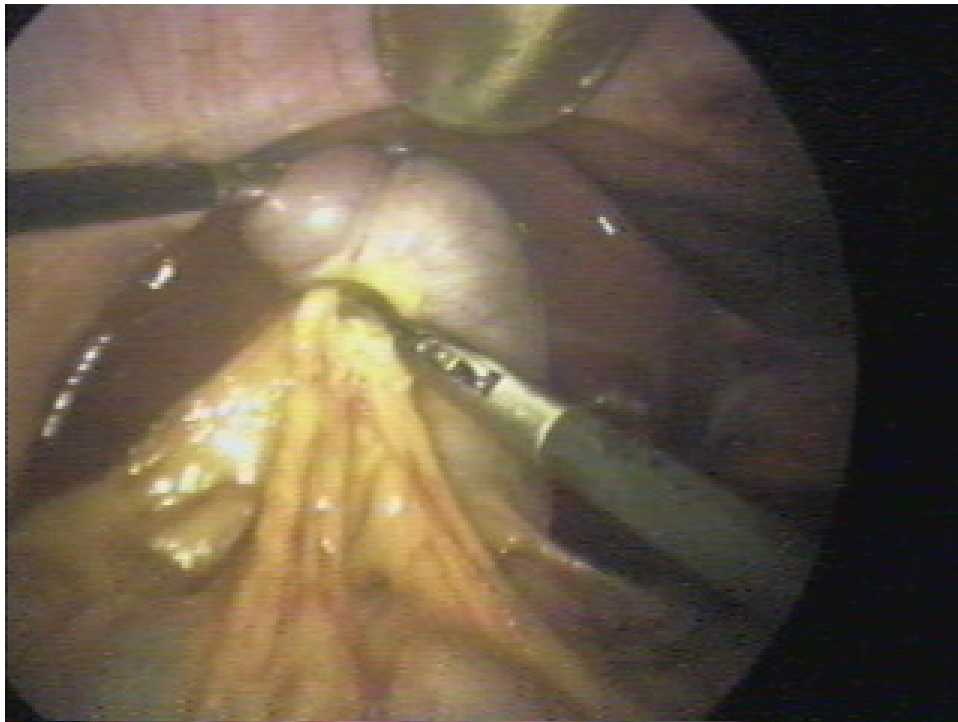
Dibujo foto 5, se observa presión del fondo vesicular, valva del retractor y múltiples adherencias del epiplón.



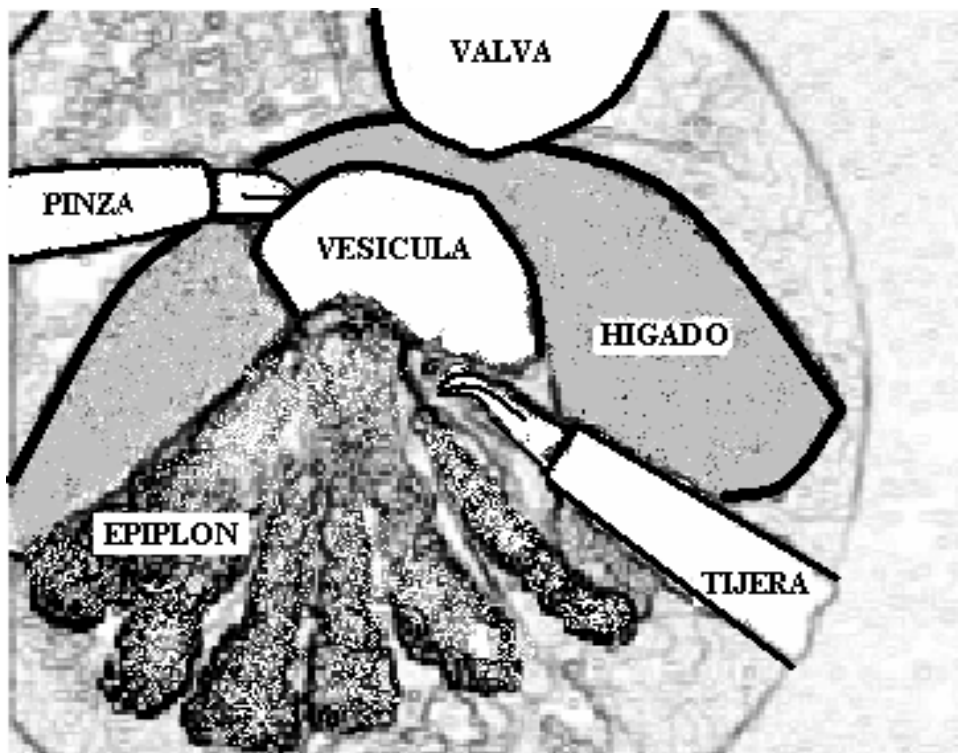
6



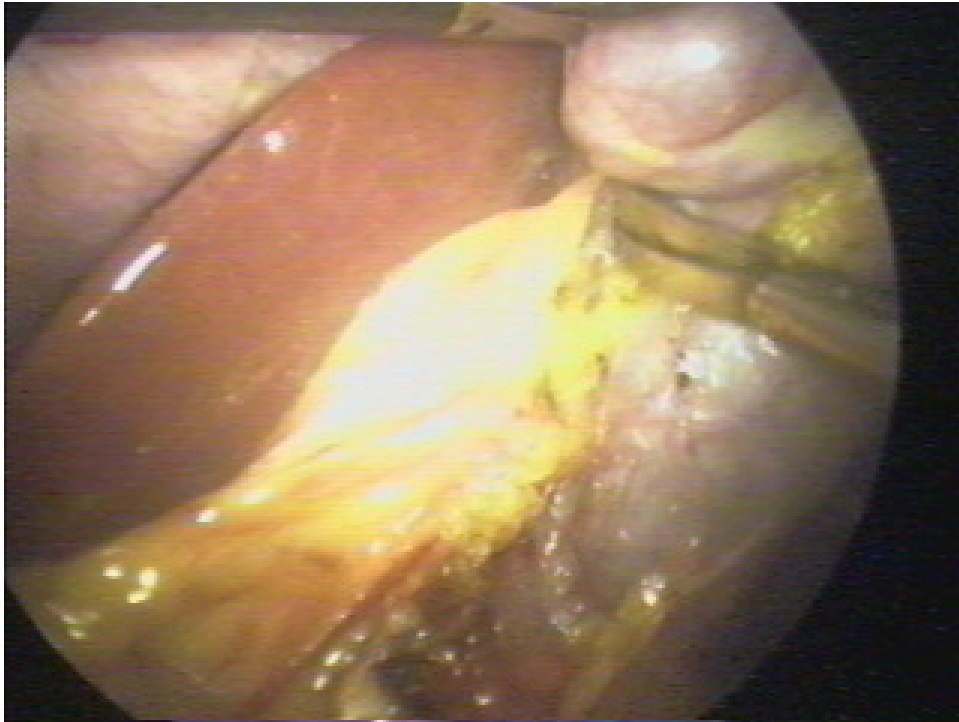
Dibujo foto 6, se observan valva, vesícula biliar traccionada hacia arriba y puesta en tensión de la adherencias.



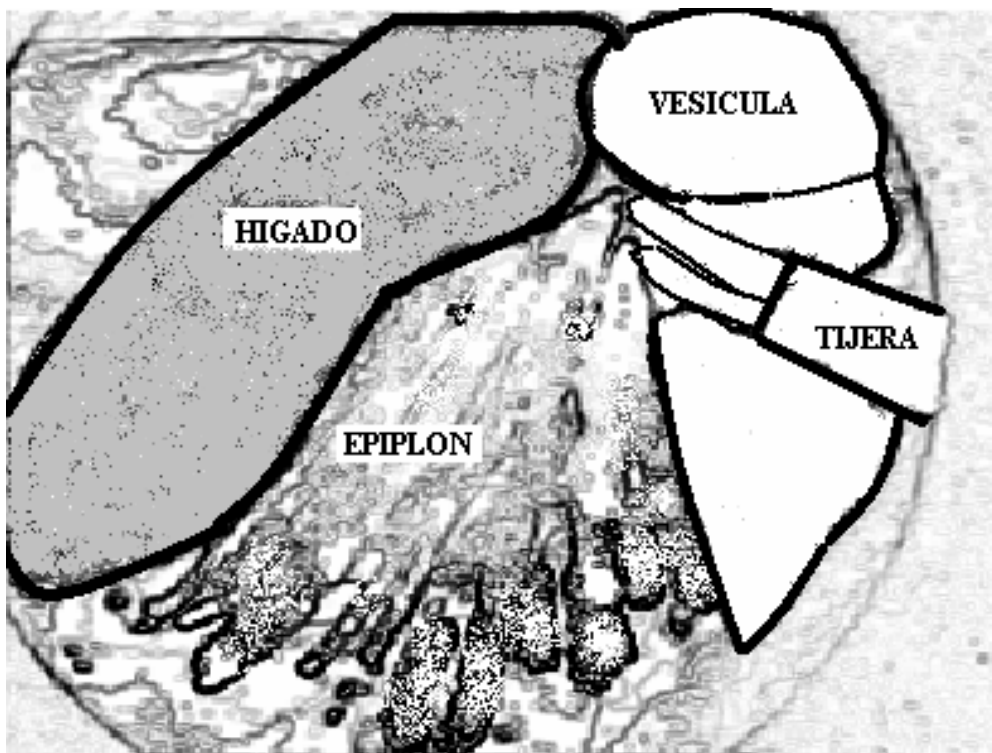
7



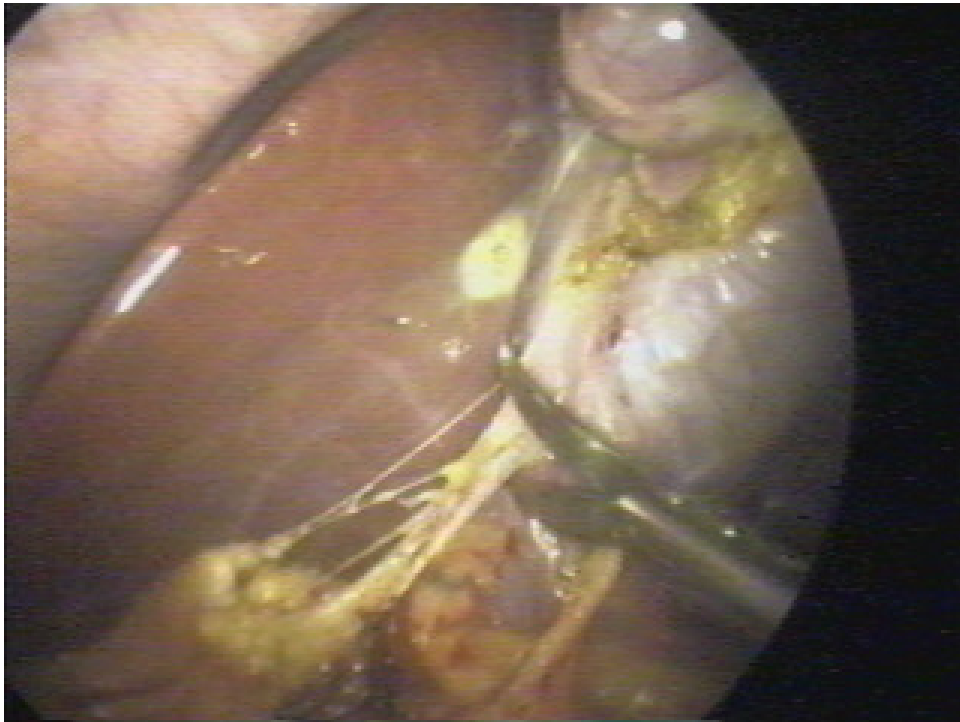
Dibujo de foto 7, que muestra tracción del fondo vesicular y sección con tijera de las adherencias en tensión



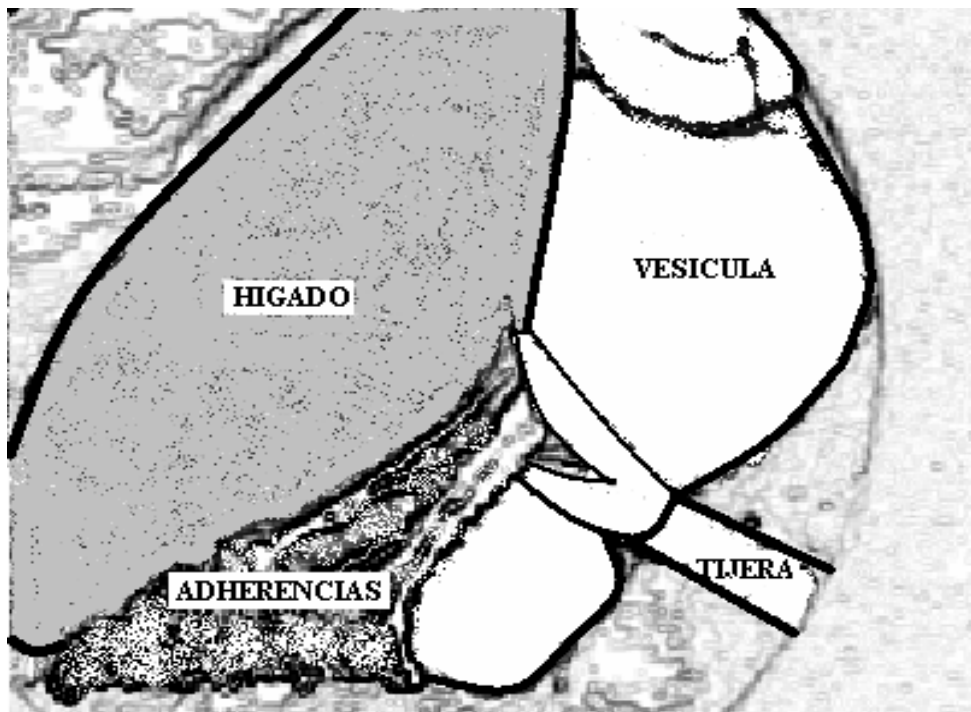
8



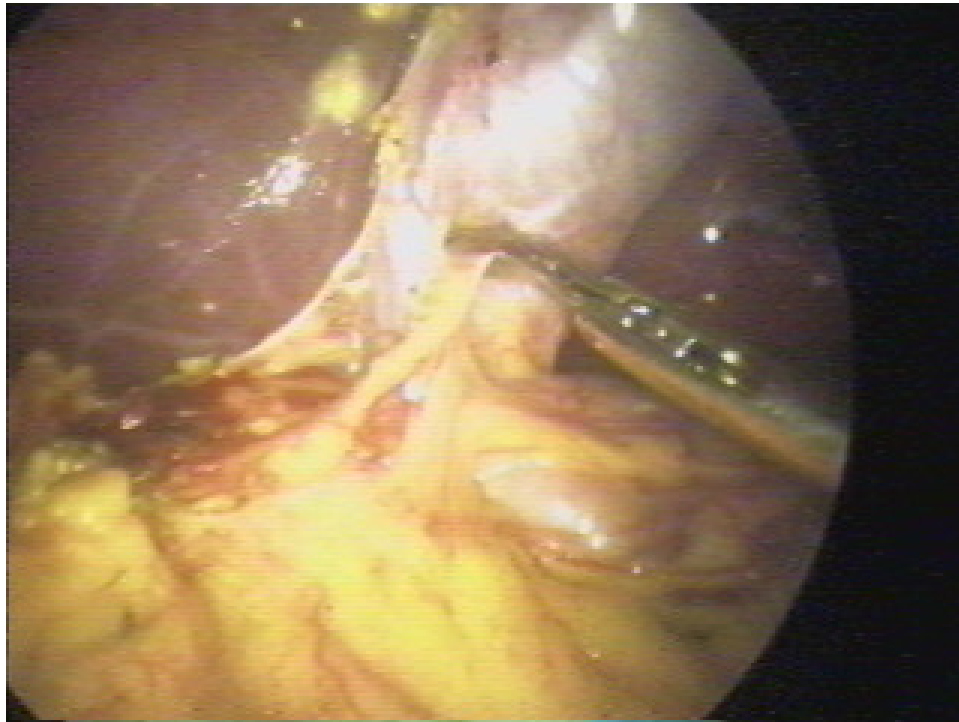
Dibujo de la foto 8, en la que se observa tijera con ramas abiertas en proceso de liberación de la adherencias



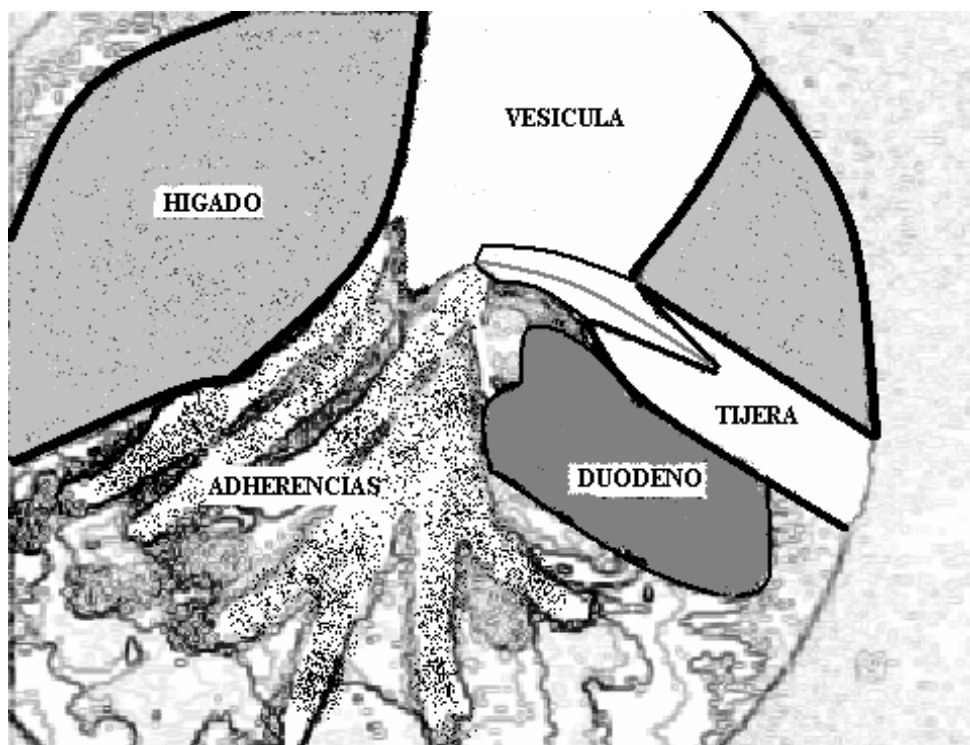
9



Dibujo de foto 9, que muestra sección con tijera de adherencias de la unión del cuerpo con el bacinete.

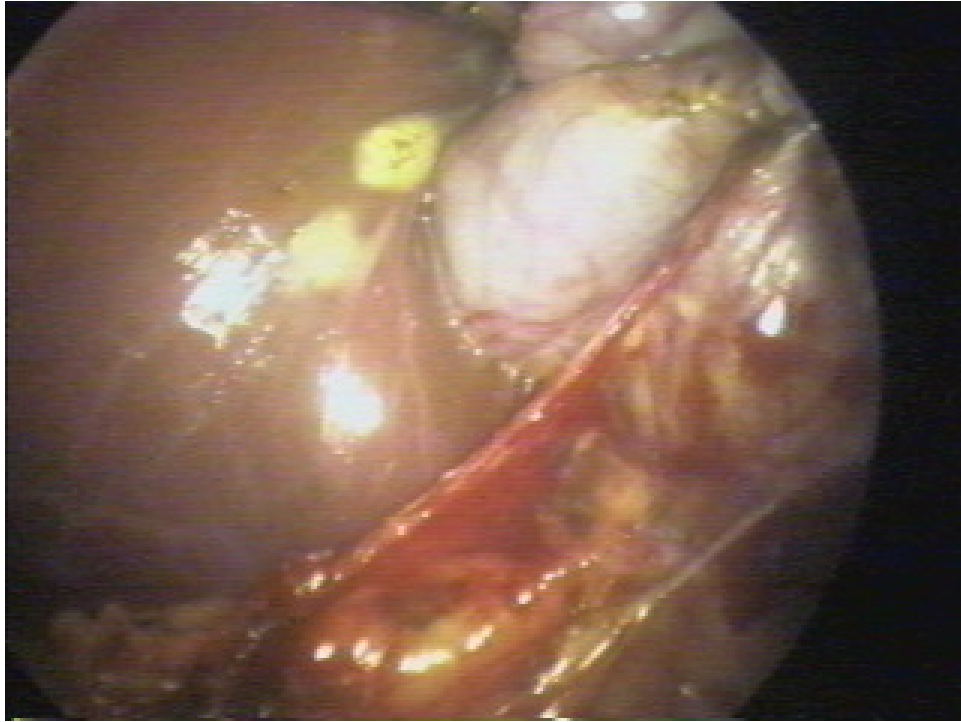

10

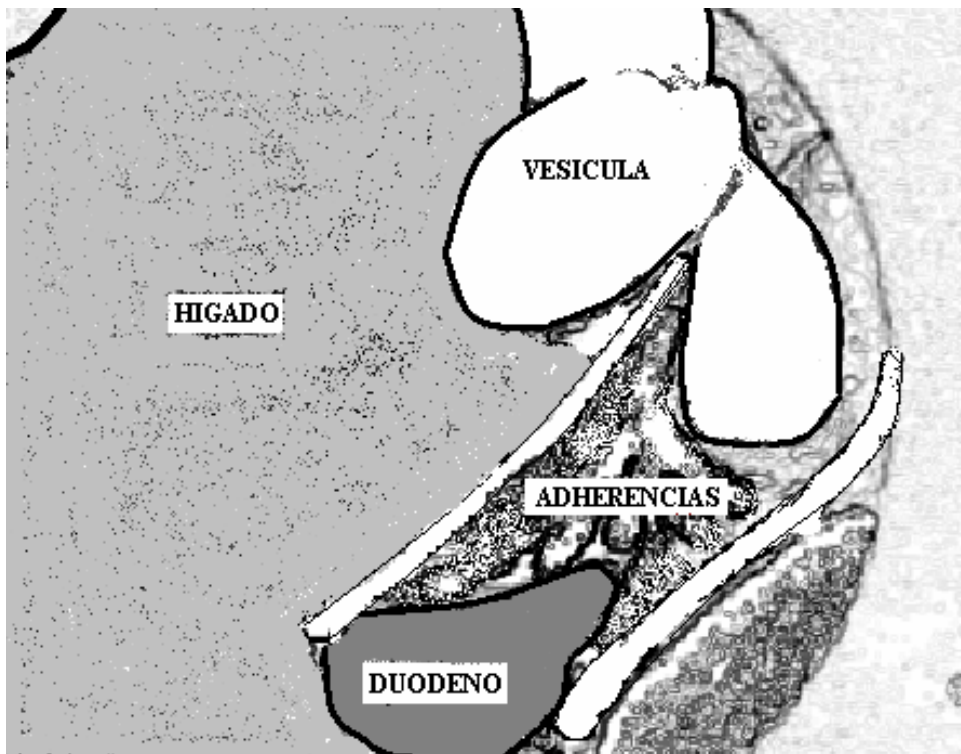


Dibujo foto 10, donde se observa liberación de adherencias entre el bacinete y el duodeno.

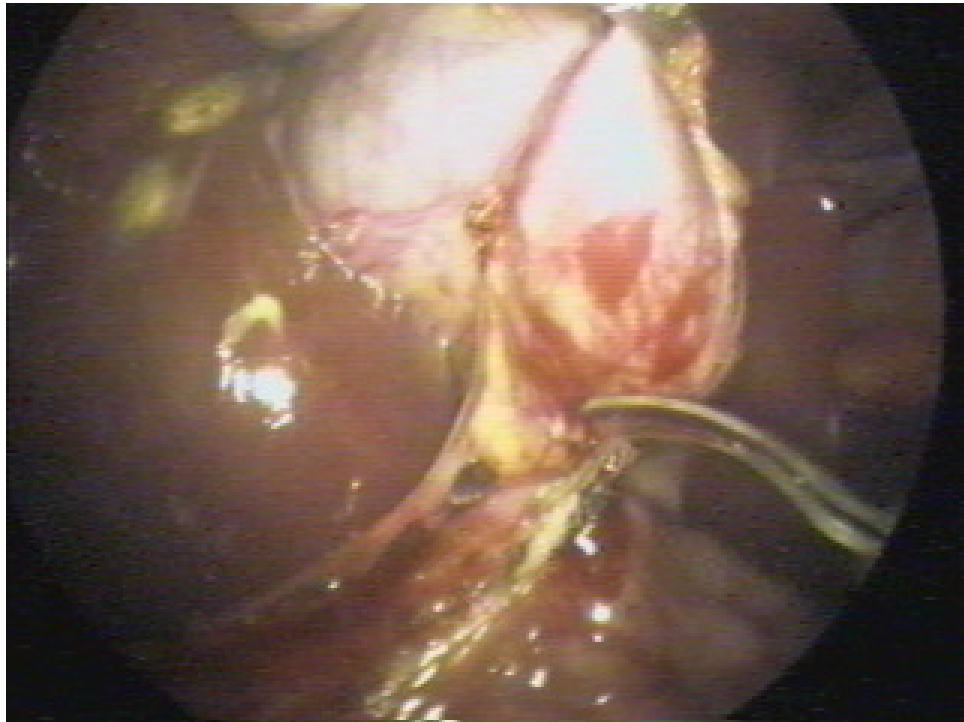
35



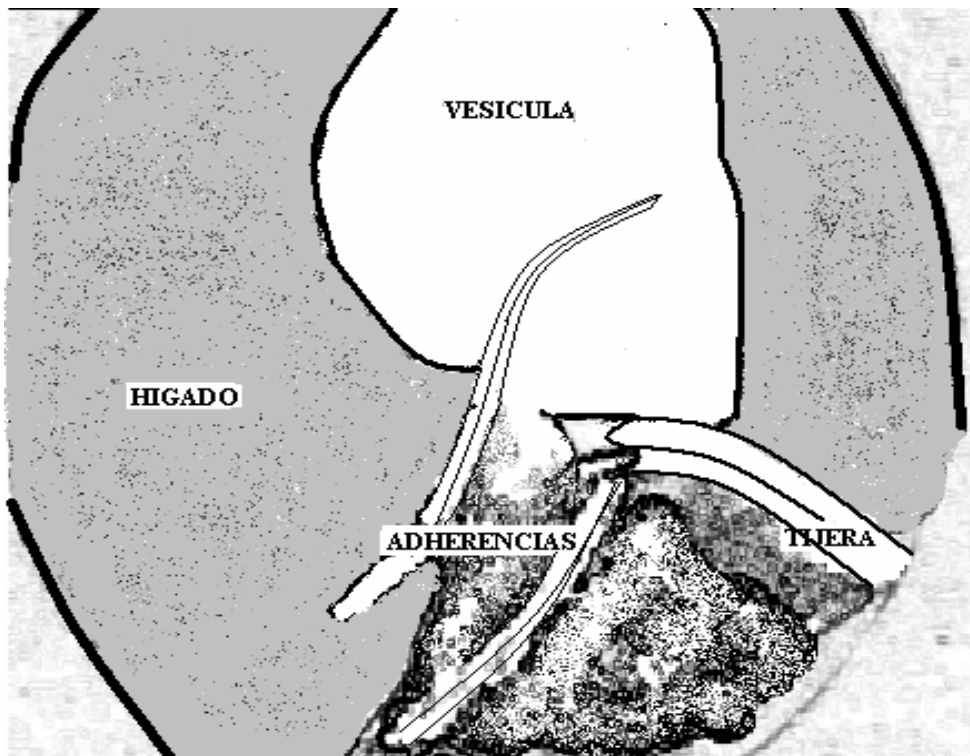
11



Dibujo de foto 11, donde se muestra liberación de últimas adherencias al duodeno.

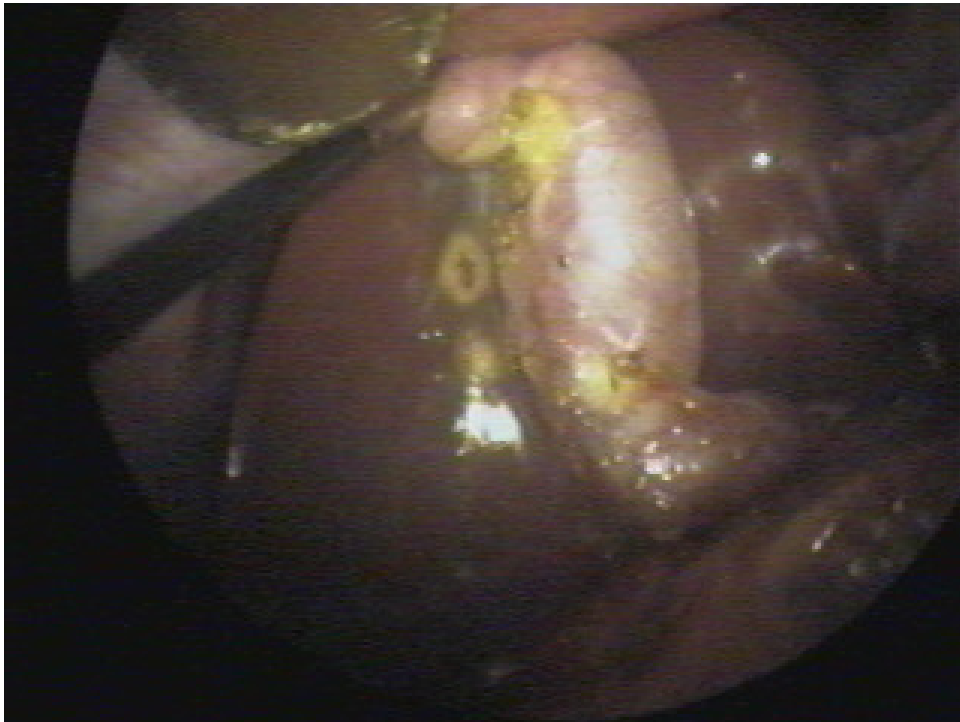

12

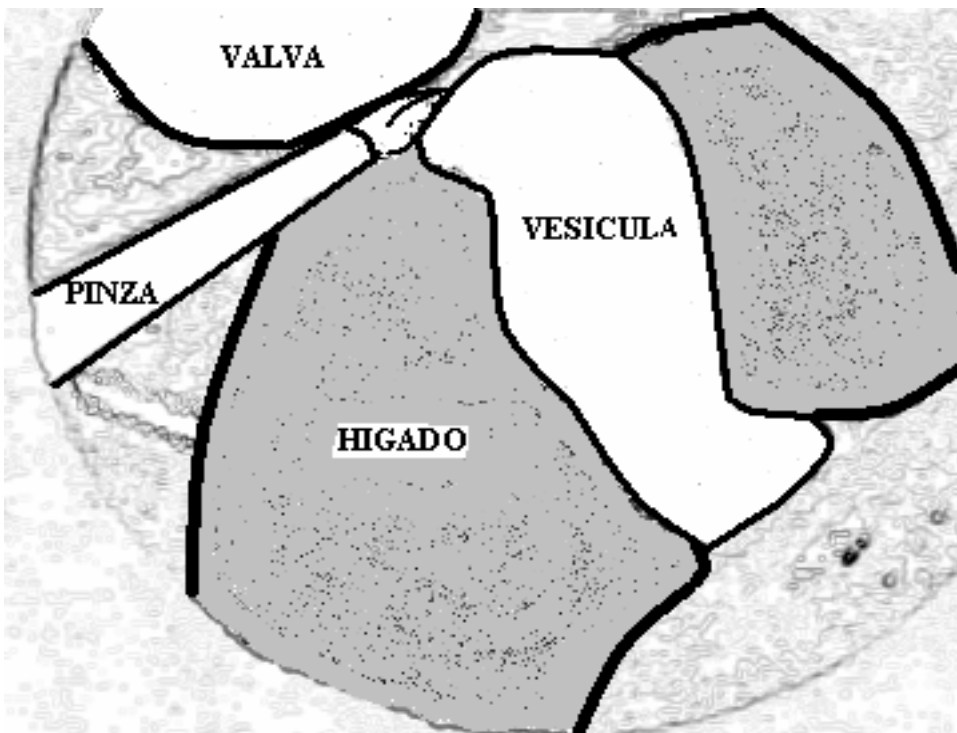


Dibujo de foto 12, se objetiva liberación peri-cística de adherencias con tijera.

37

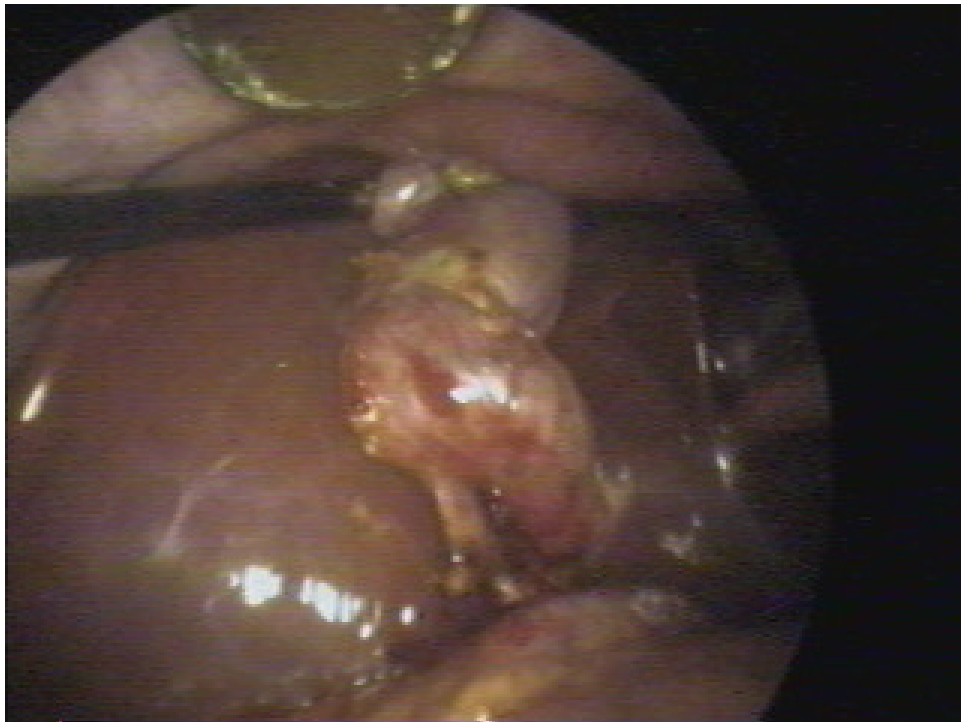


13

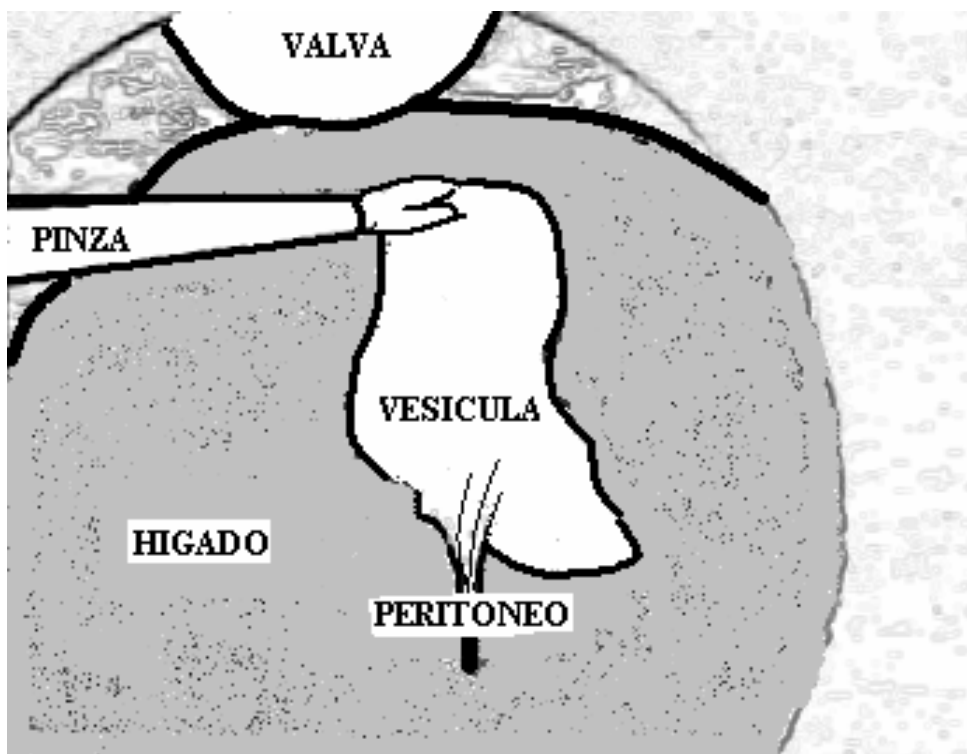


Dibujo de foto 13, se observa vesícula biliar totalmente liberada

38

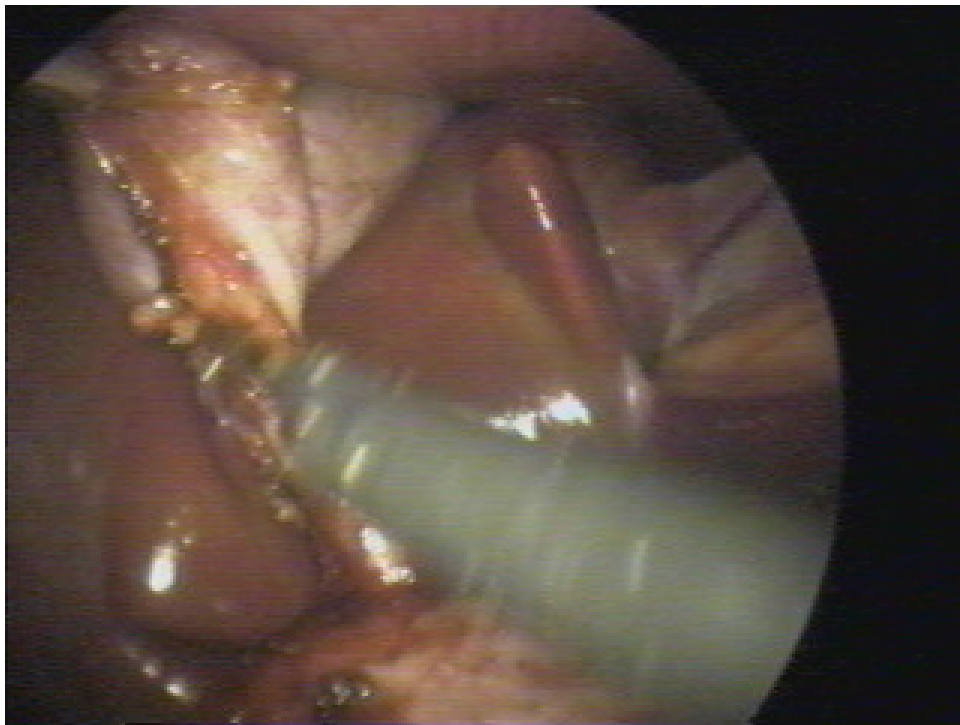


14

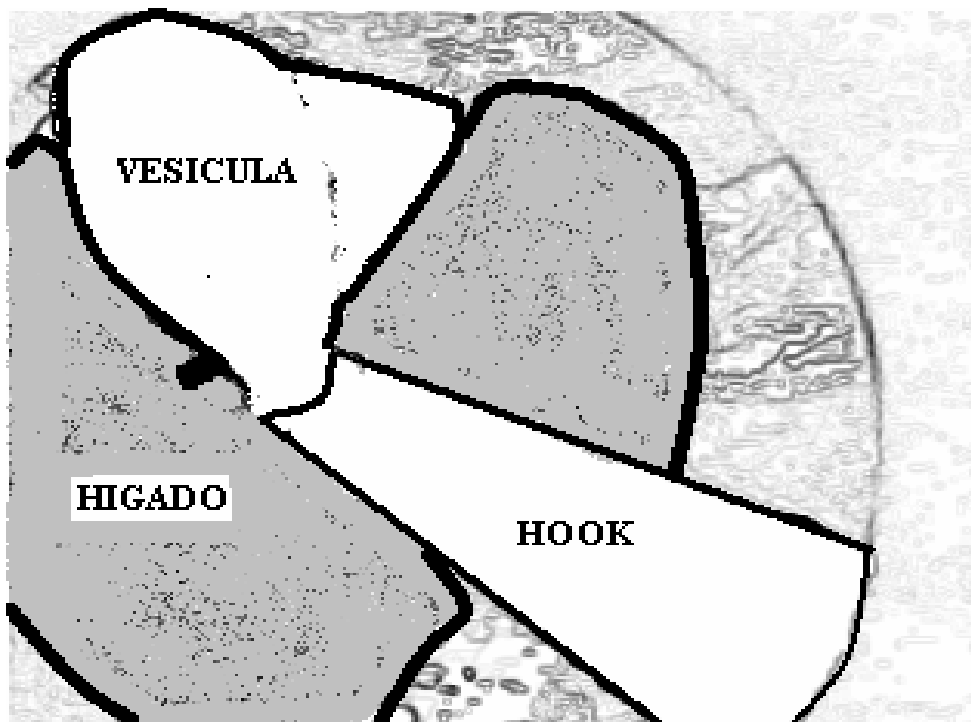


Dibujo de foto 14, donde se muestra vesícula biliar liberada y peritoneo de la cara posterior del triángulo de Calot.

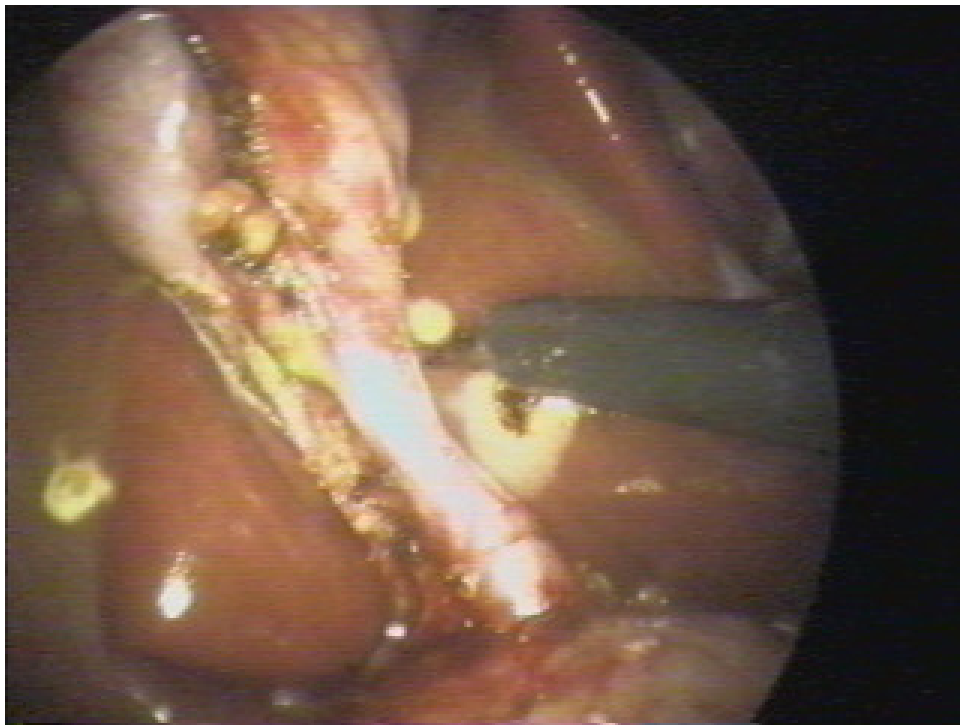
39



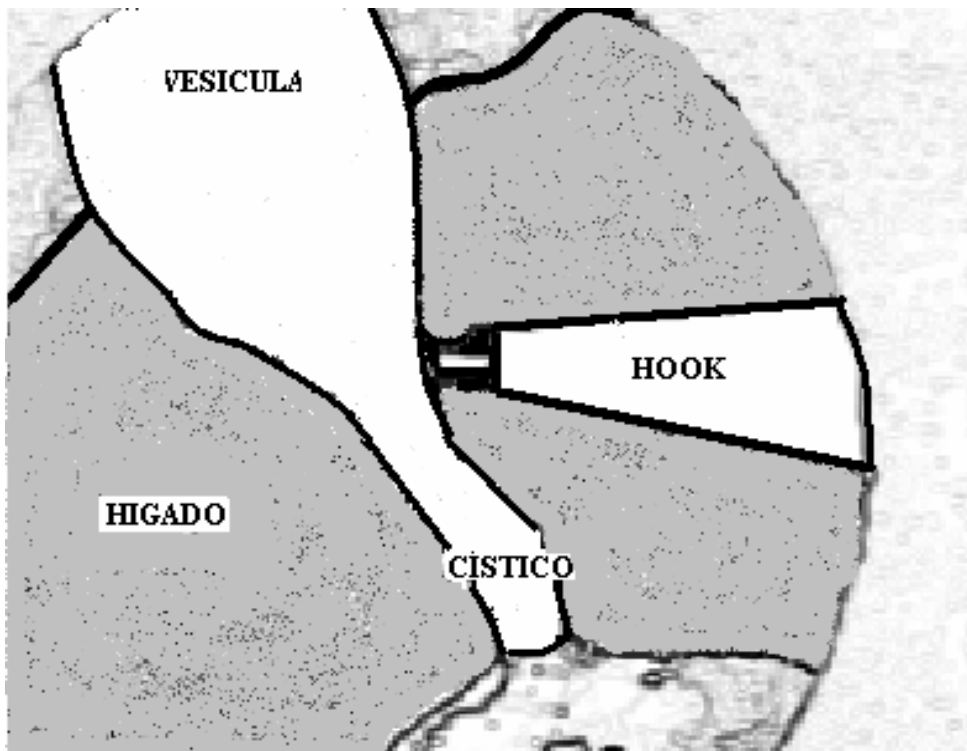
15



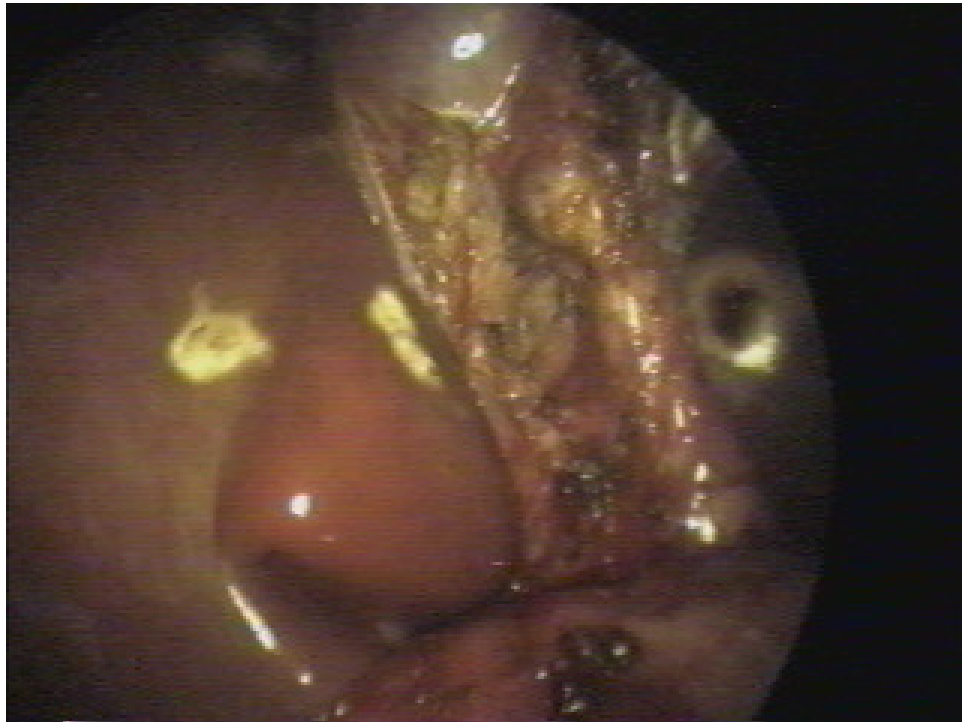Dibujo de foto 15, disección de cara anterior del triángulo de Calot con Hook.



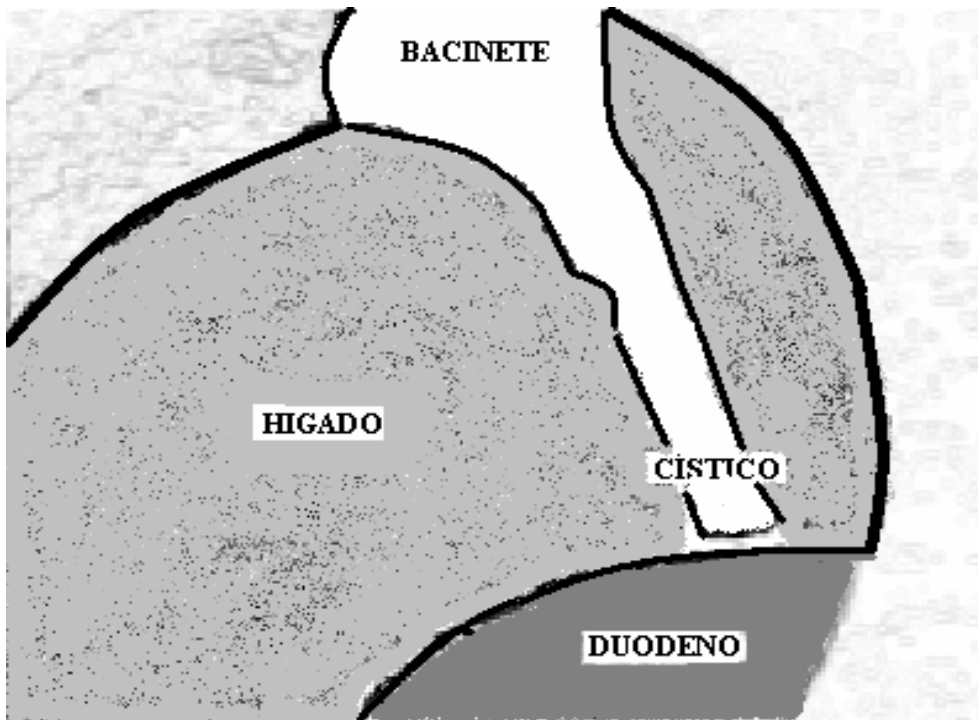
16



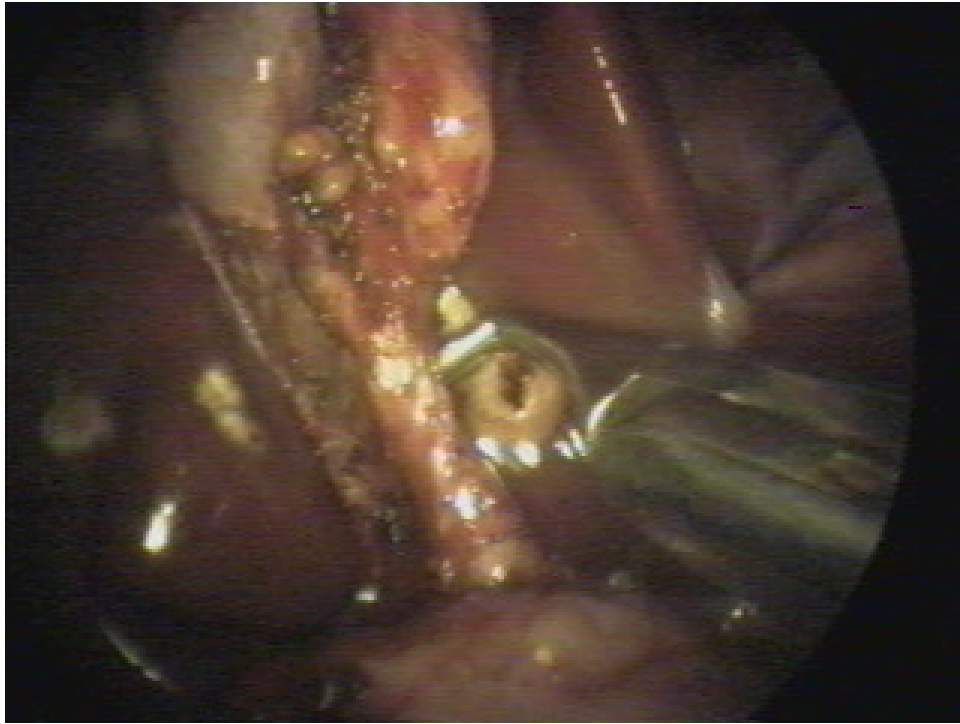
Dibujo de foto 16, en el que se observa disección completa del conducto cístico.



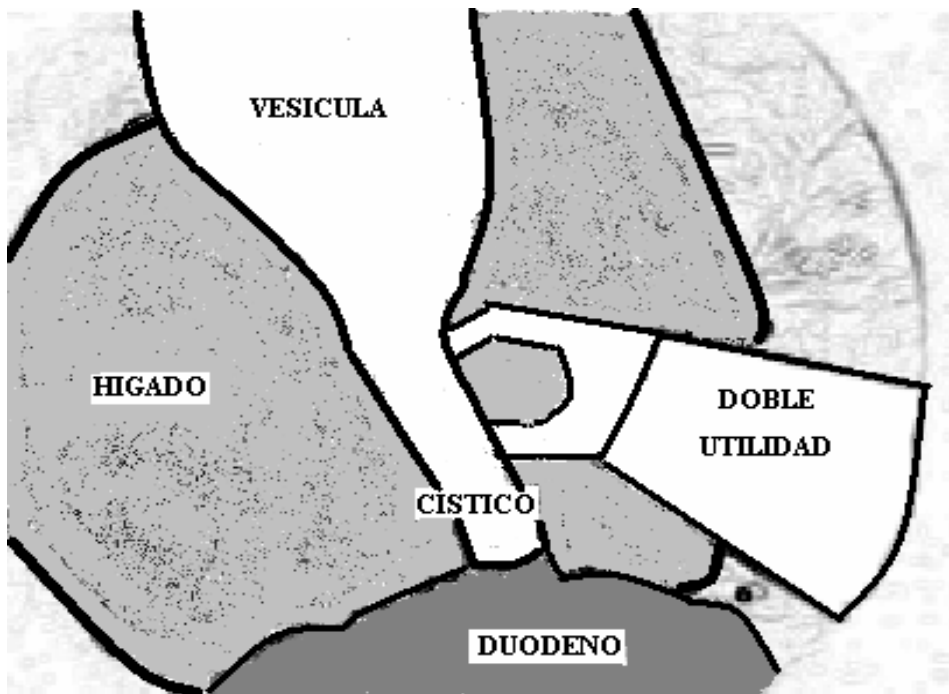
17



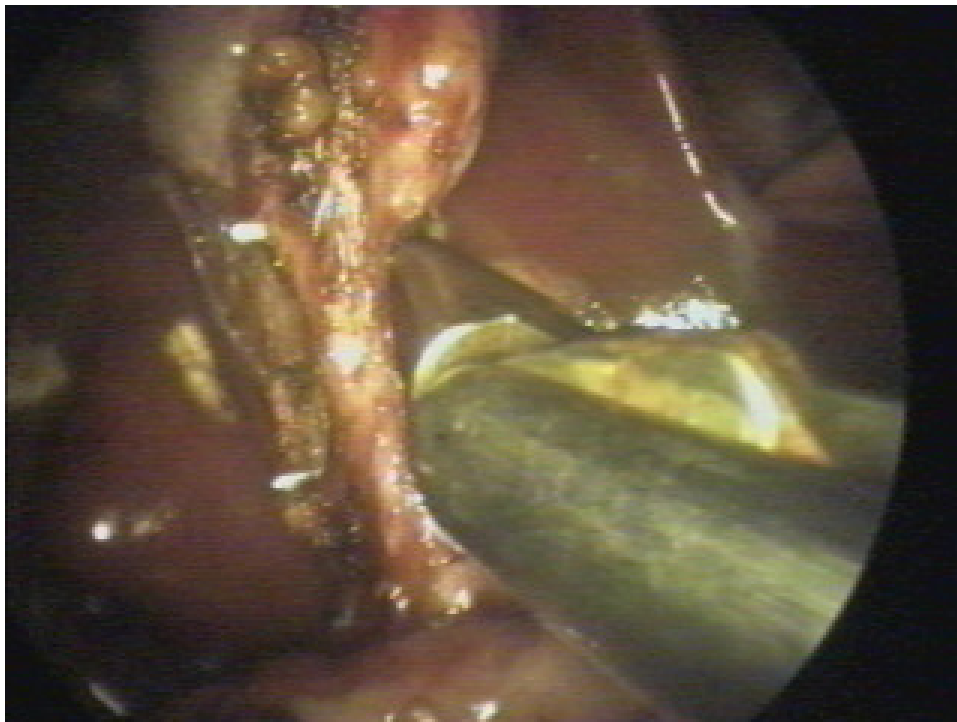
Dibujo foto 17, se observa cístico completamente disecado al igual que parte del bacinete.



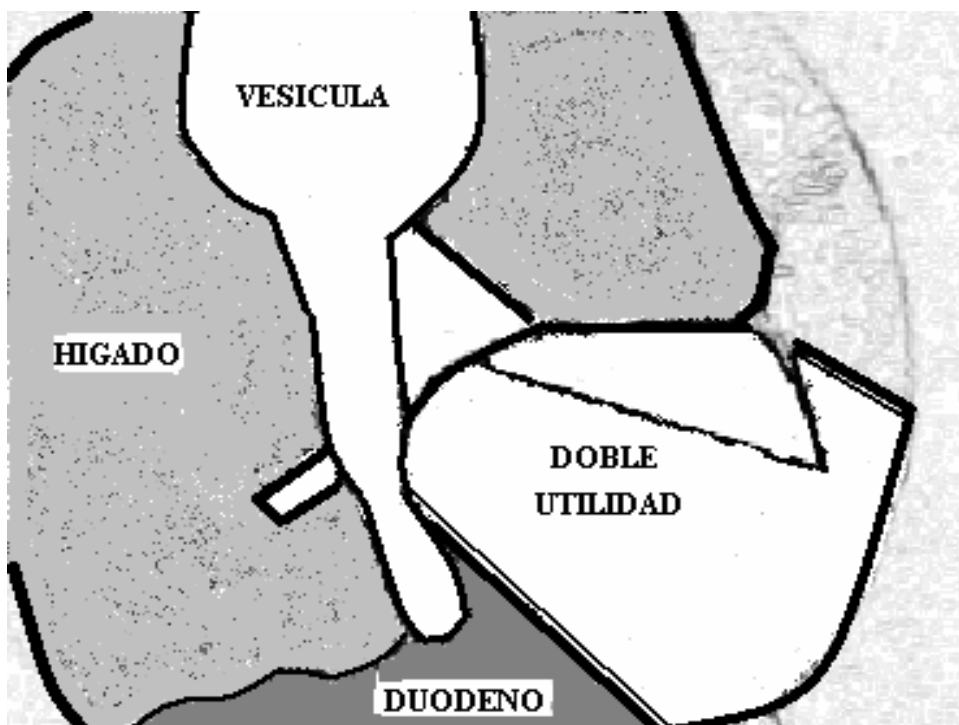
18



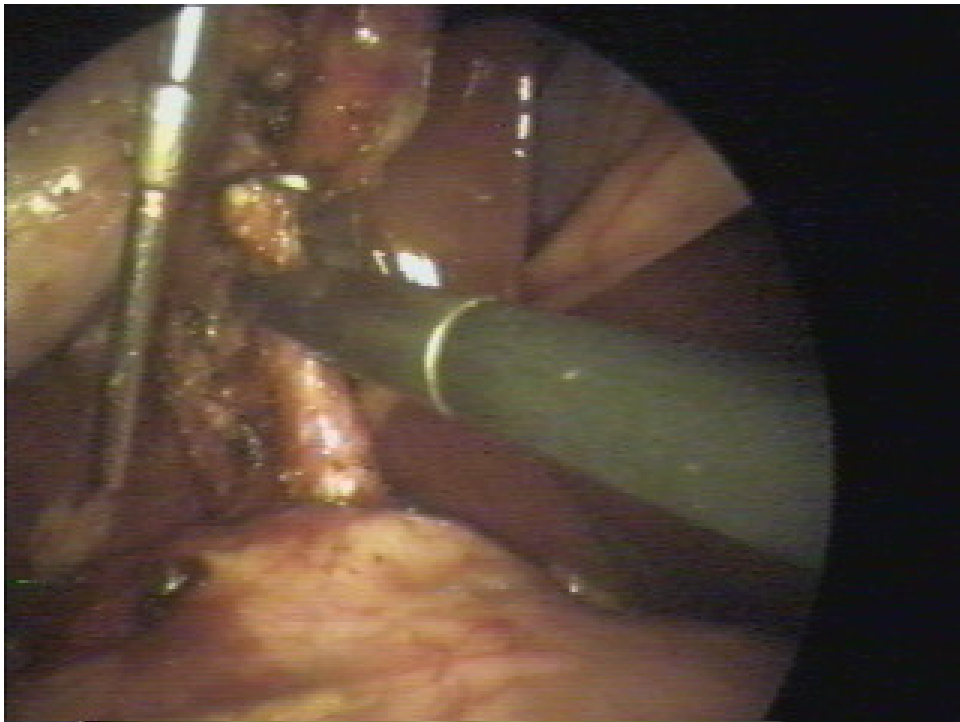
Dibujo de foto 18, nótese el pasaje de la doble utilidad por detrás del conducto cístico para lograr una adecuada liberación del mismo.



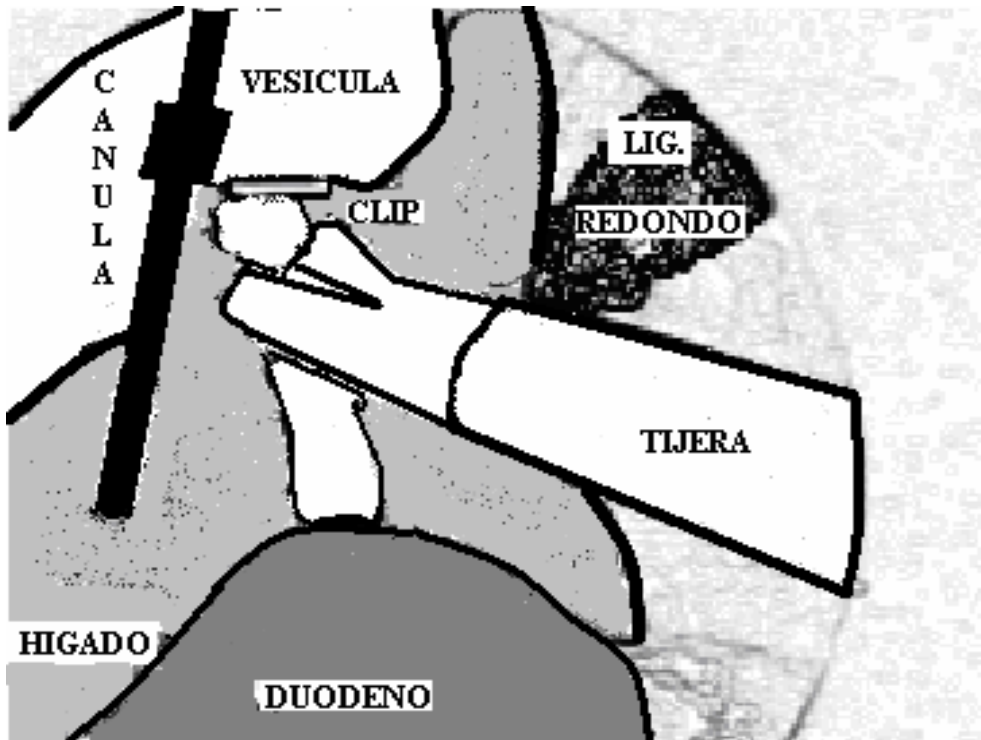
19



Dibujo de foto 19, se muestra doble utilidad abierta por detrás del conducto cístico, lo que facilitará un adecuado clipado del mismo.

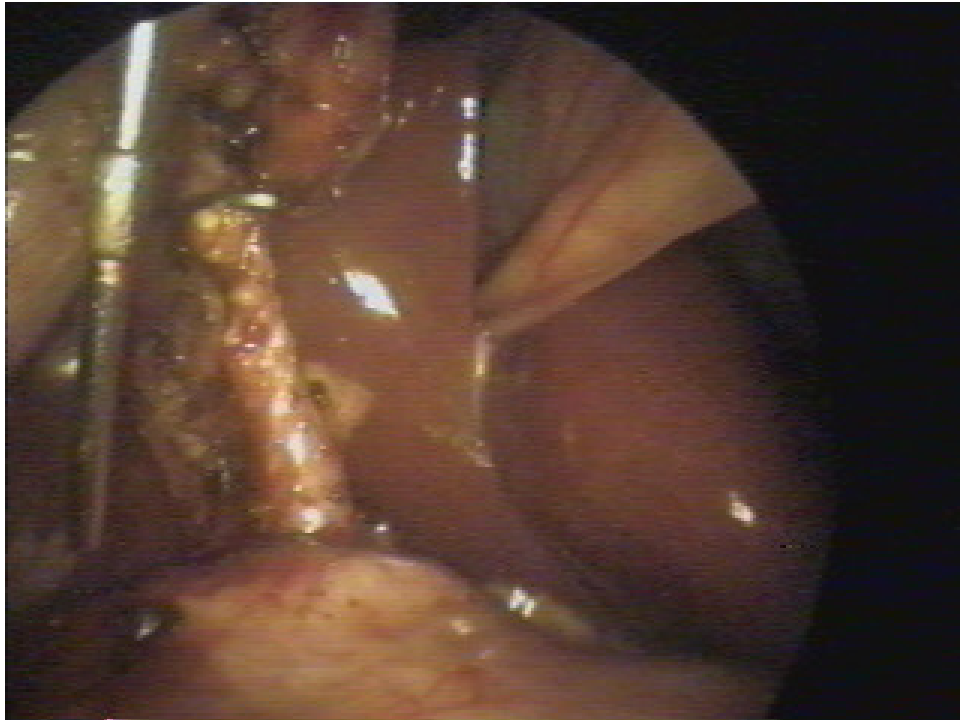


20

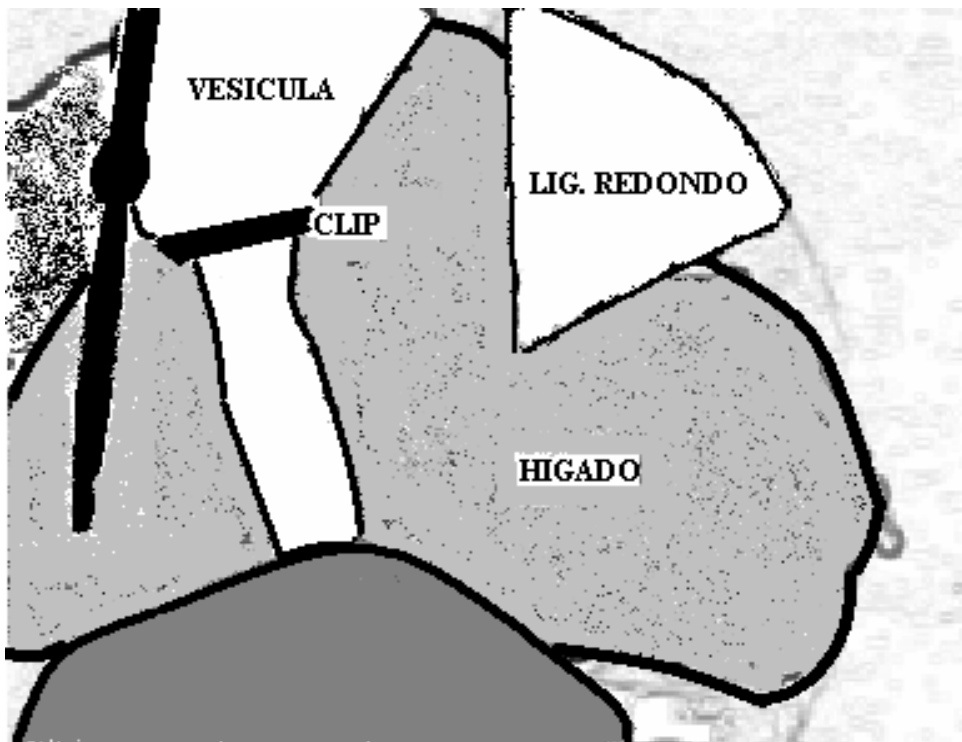


Dibujo de foto 20, se observa cístico con clip cercano al bacinete, tijera seccionando parcialmente el cístico para poder introducir la cánula de colangiografía, que ya se encuentra en cavidad abdominal

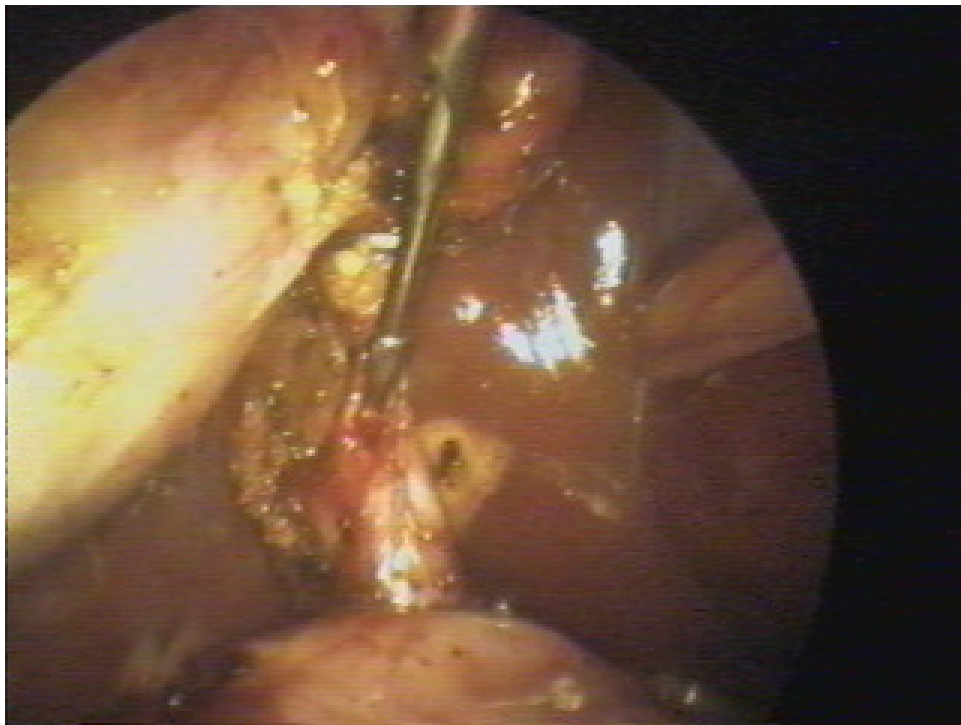
45



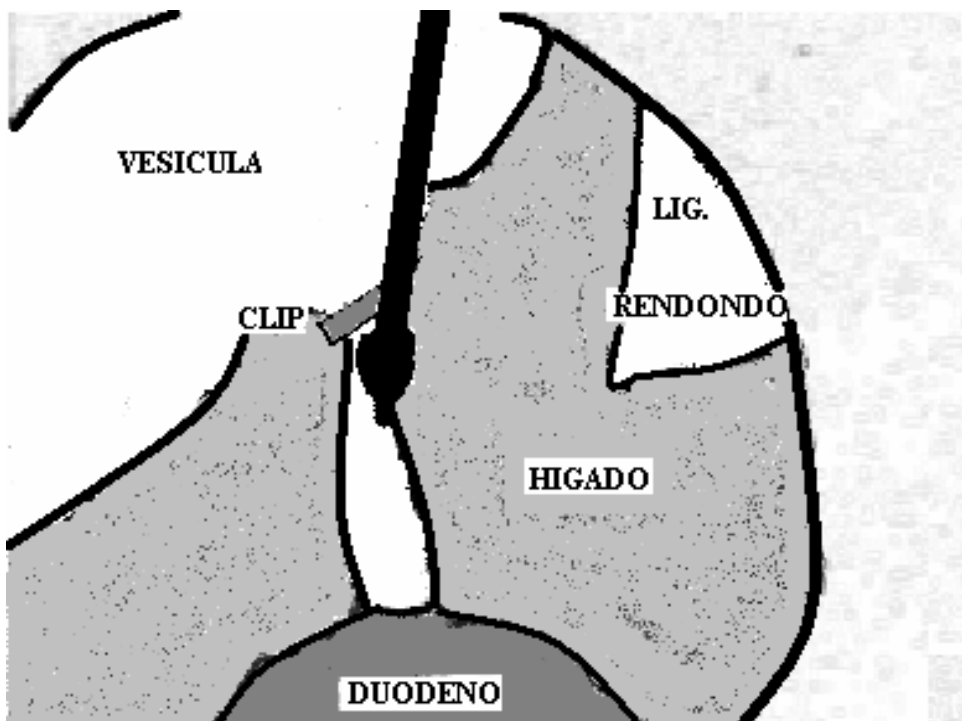
21



Dibujo foto 21, donde se observa clisado alto del conducto cístico y cisticotomía (Flecha), por donde se introducirá la cánula para la Mirizzigrafía.

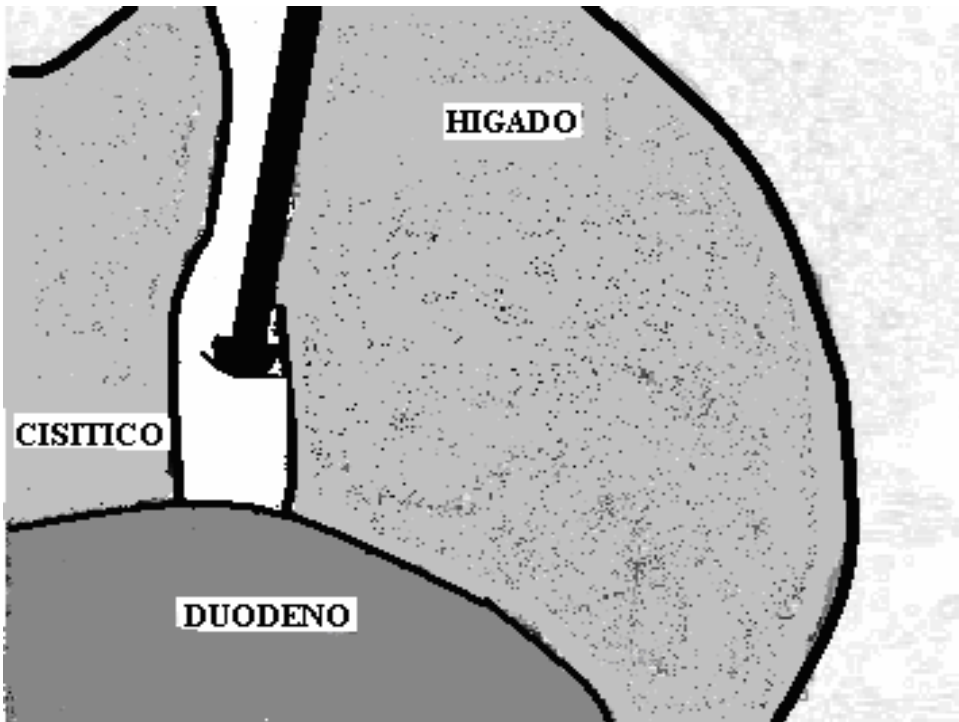
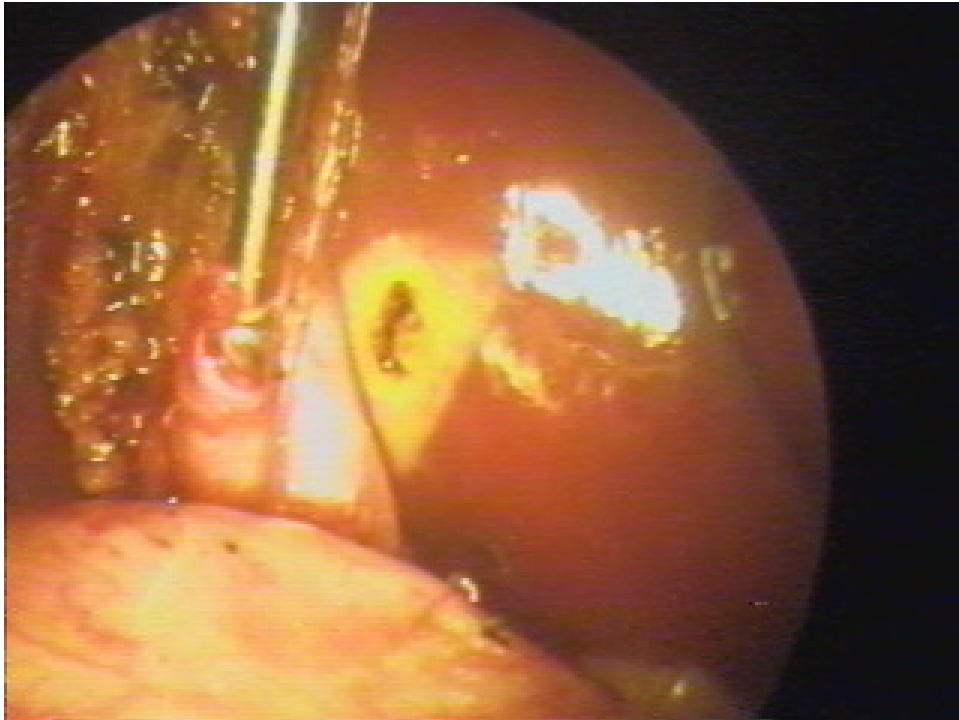


22

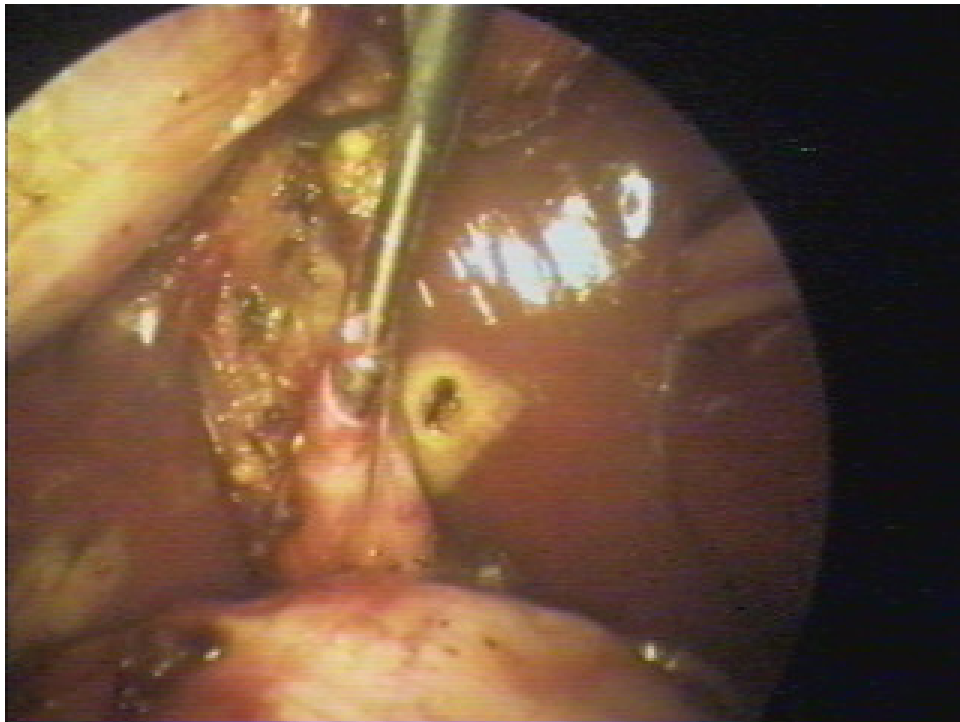


Dibujo foto 22, podemos observar la realización de la colangiografía intra-operatoria.

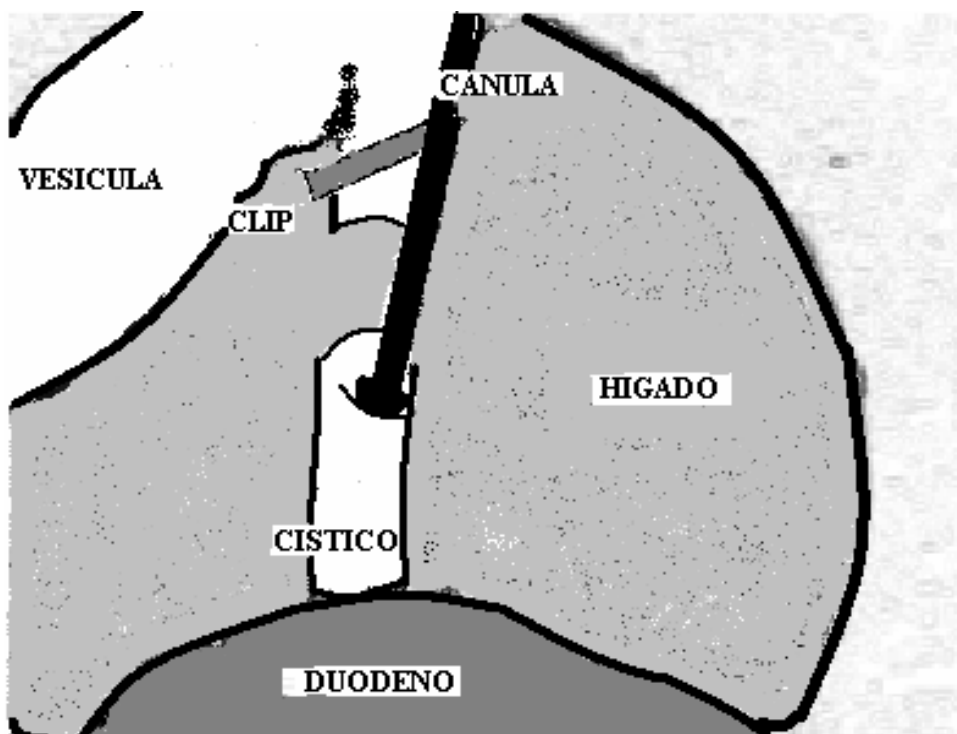
47



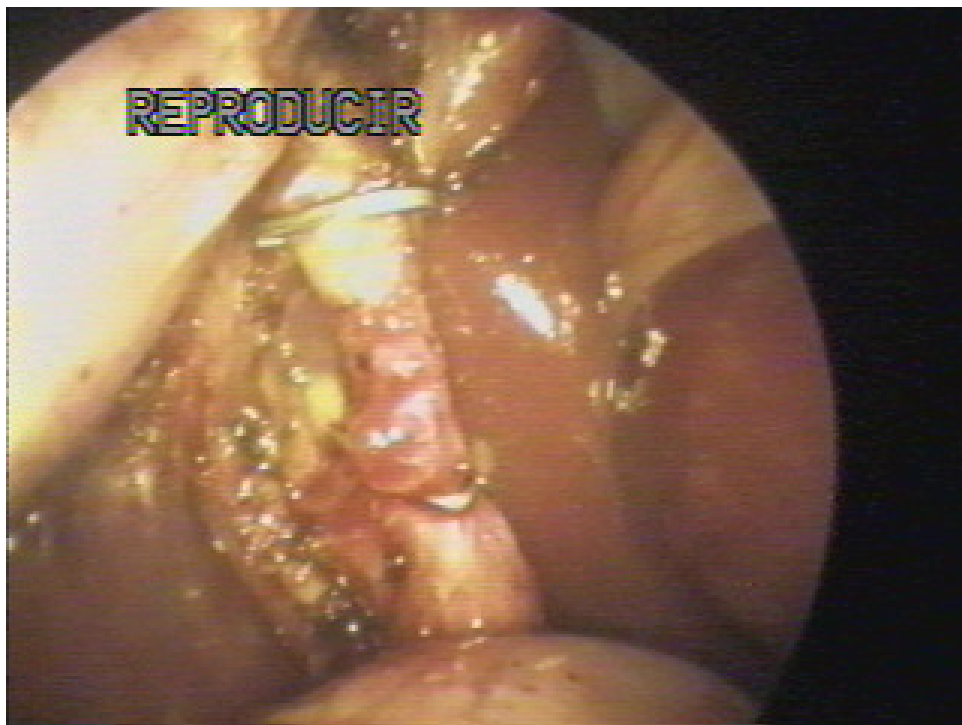
Dibujo de foto 23, muestra canulación del conducto cístico y realización de colangiografía intra-operatoria.



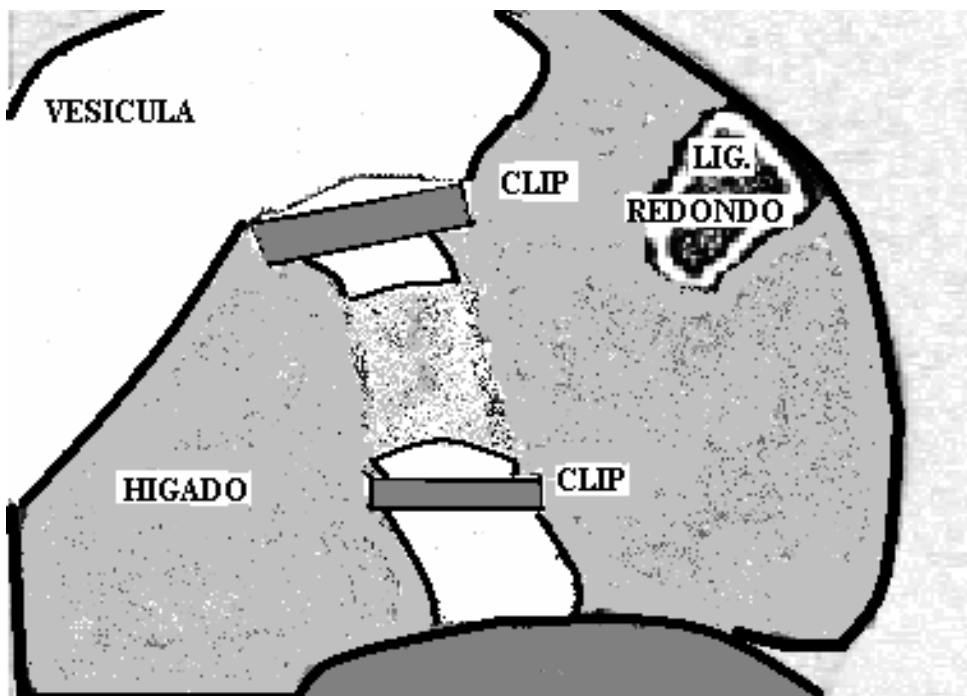
24



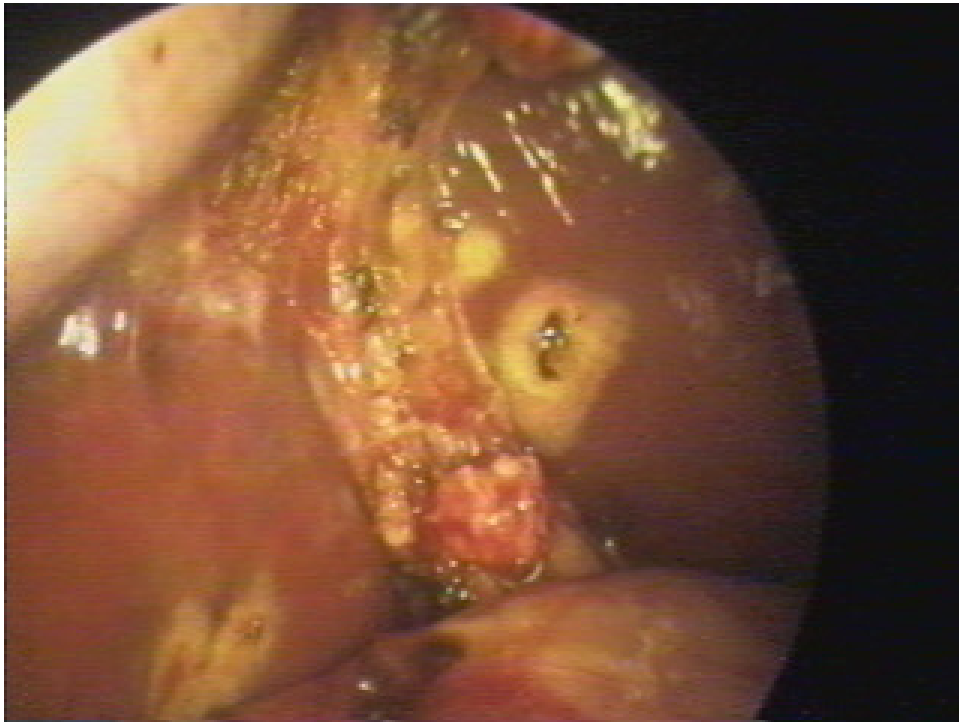
Dibujo de foto 24, donde se muestra otra toma de la realización de la Mirizzigrafía



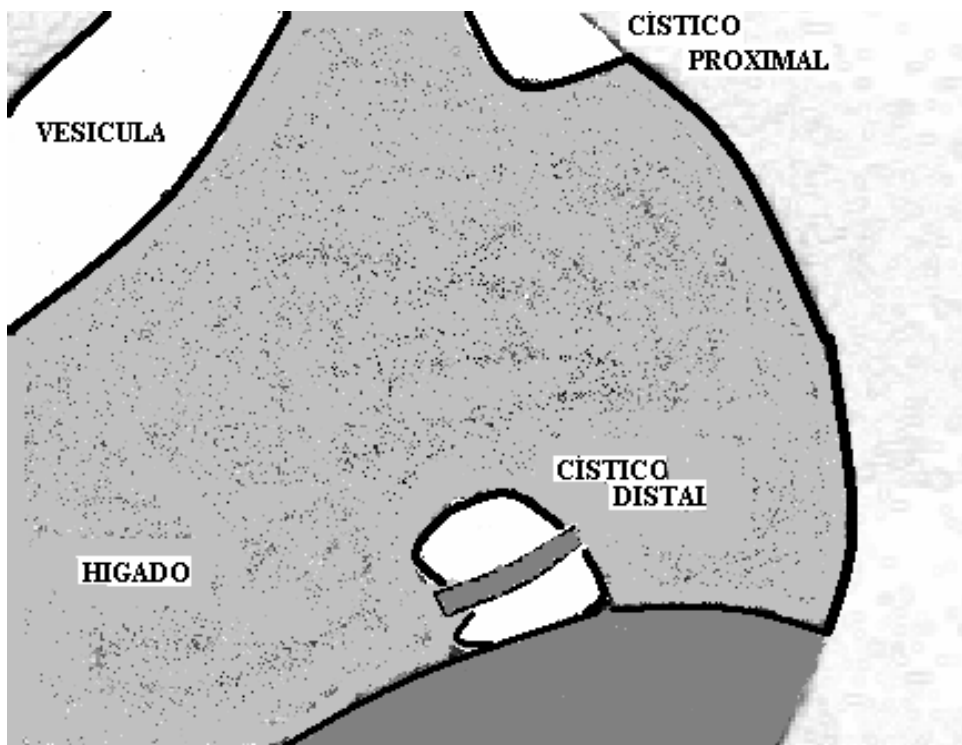
25



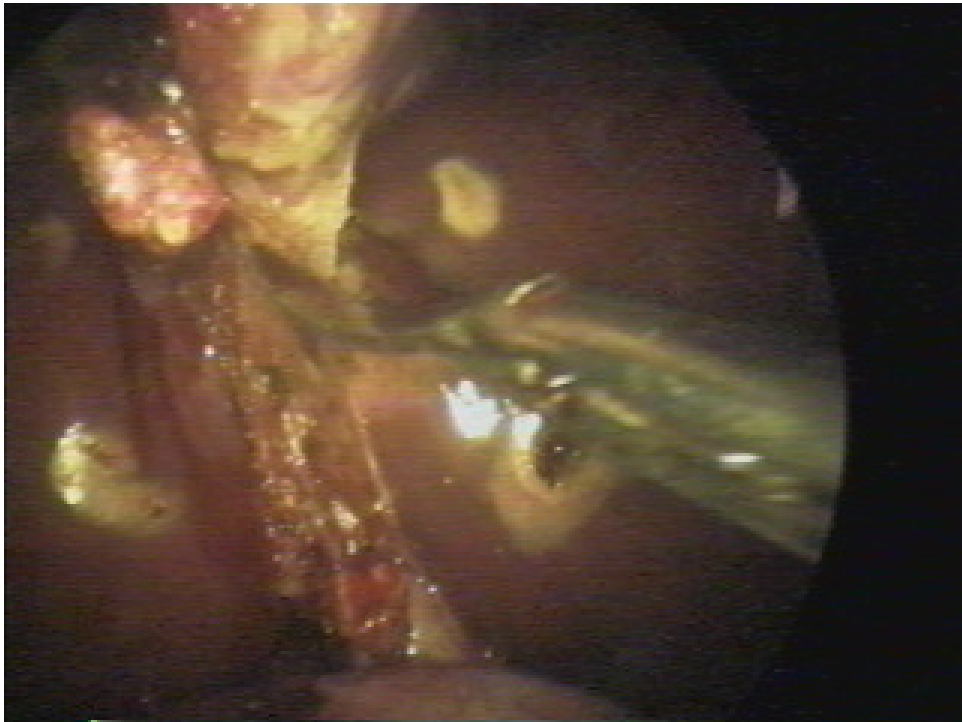
Dibujo de foto 25, finalizada la realización de la colangiografía, se coloca el segundo clip, inferior a la cisticotomía.



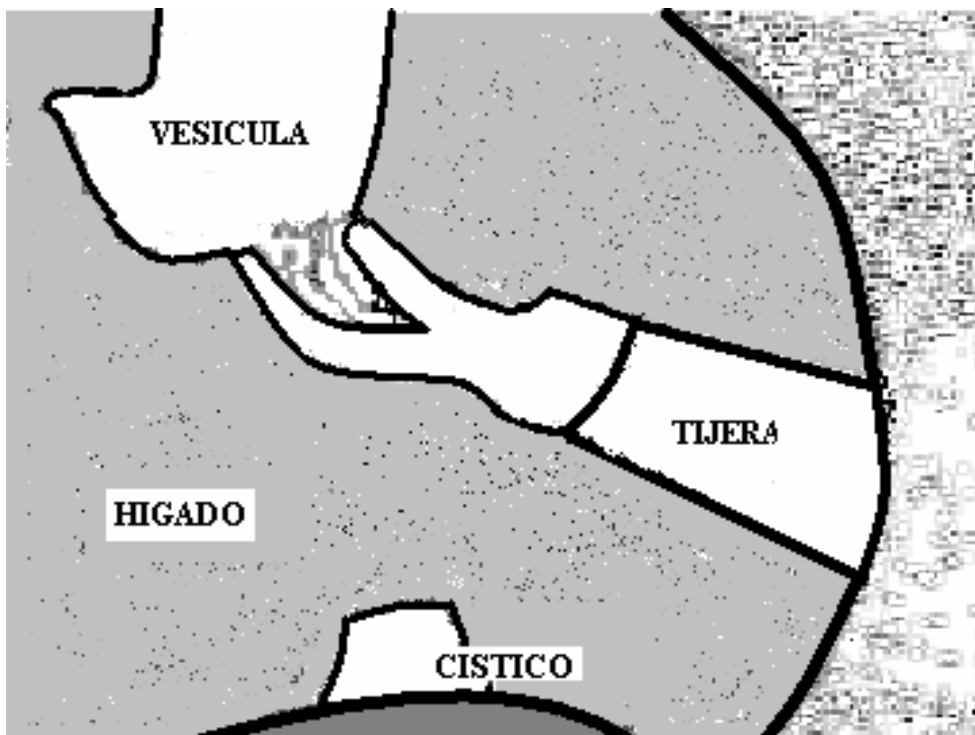
26



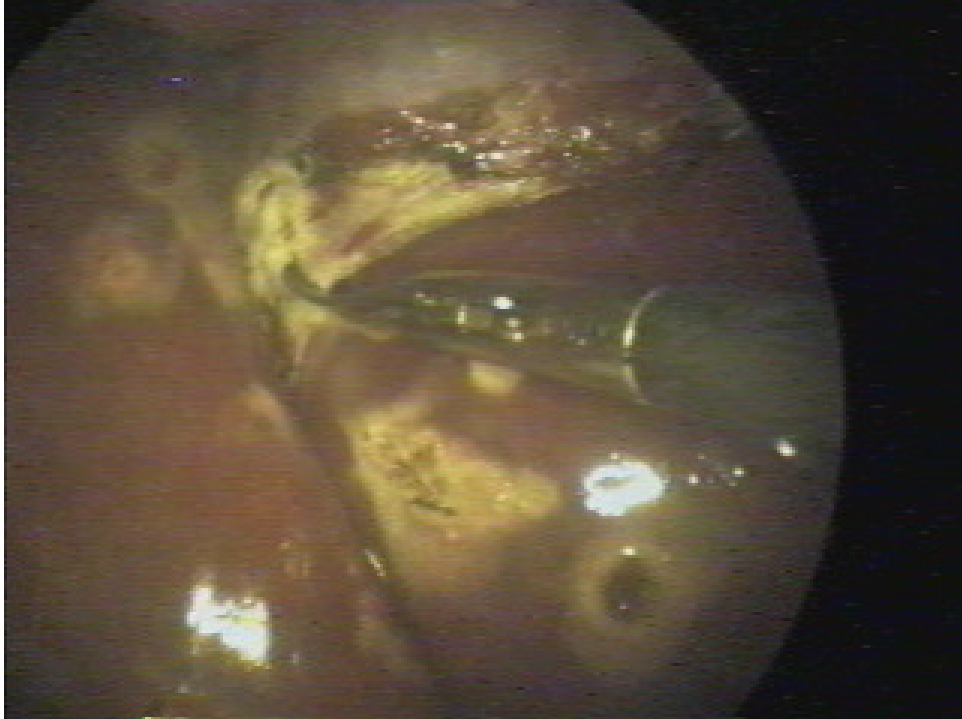Dibujo de foto 26, que muestra sección del conducto cístico con sus cabos proximal y distal, este último con su clip.



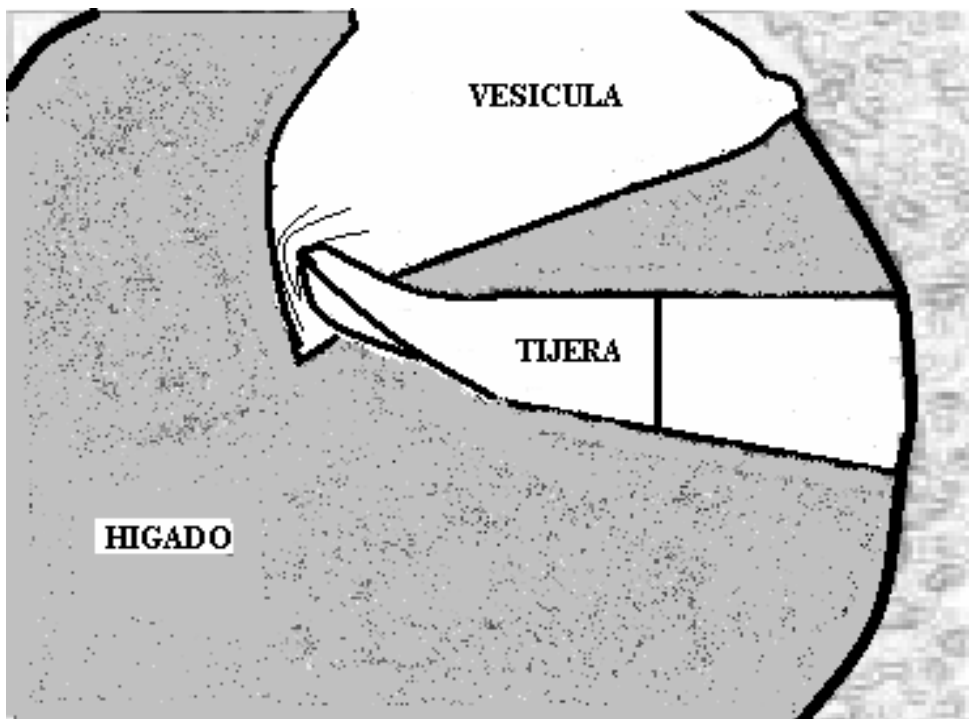
27



Dibujo de foto 27, donde se observa liberación con tijera de la vesícula del lecho vesicular.

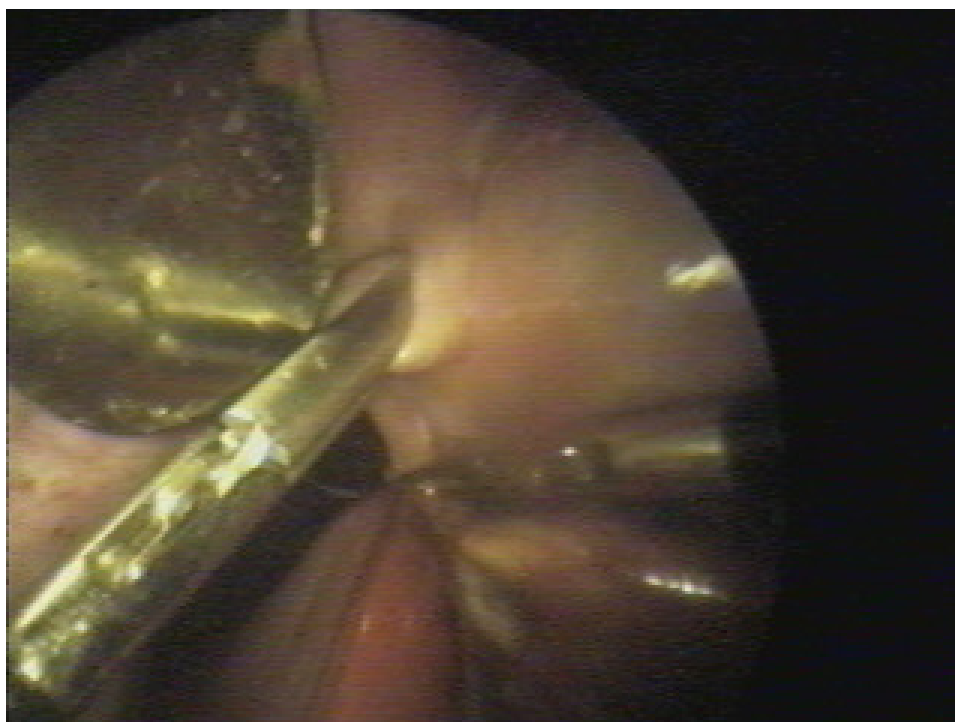


28

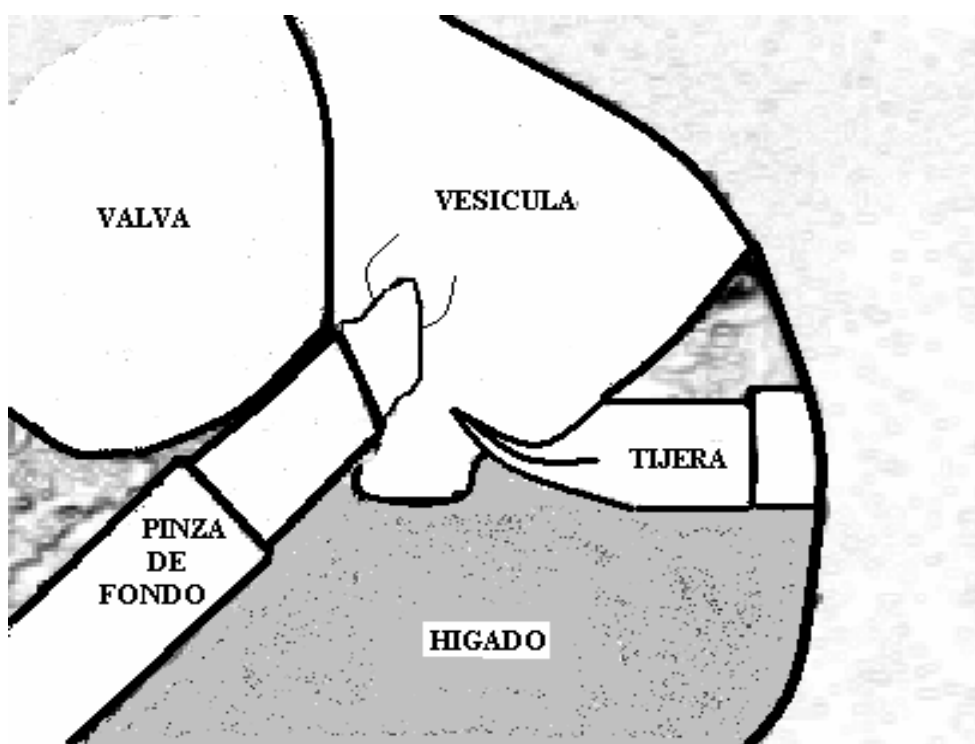


Dibujo de foto 28, en la presente se continua la liberación de a vesícula de su lecho

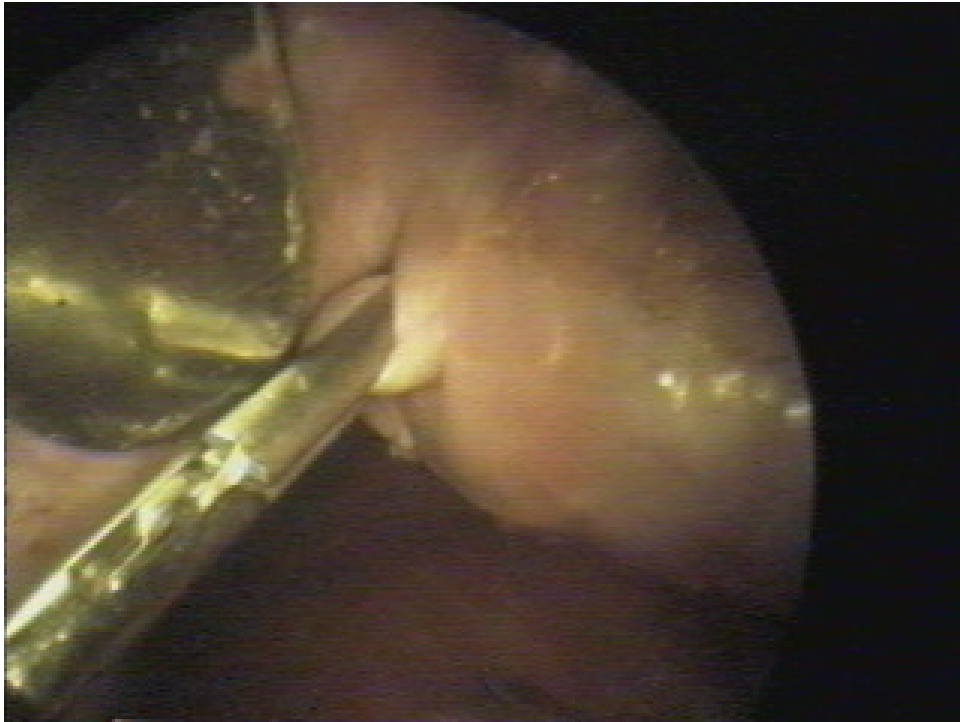
53



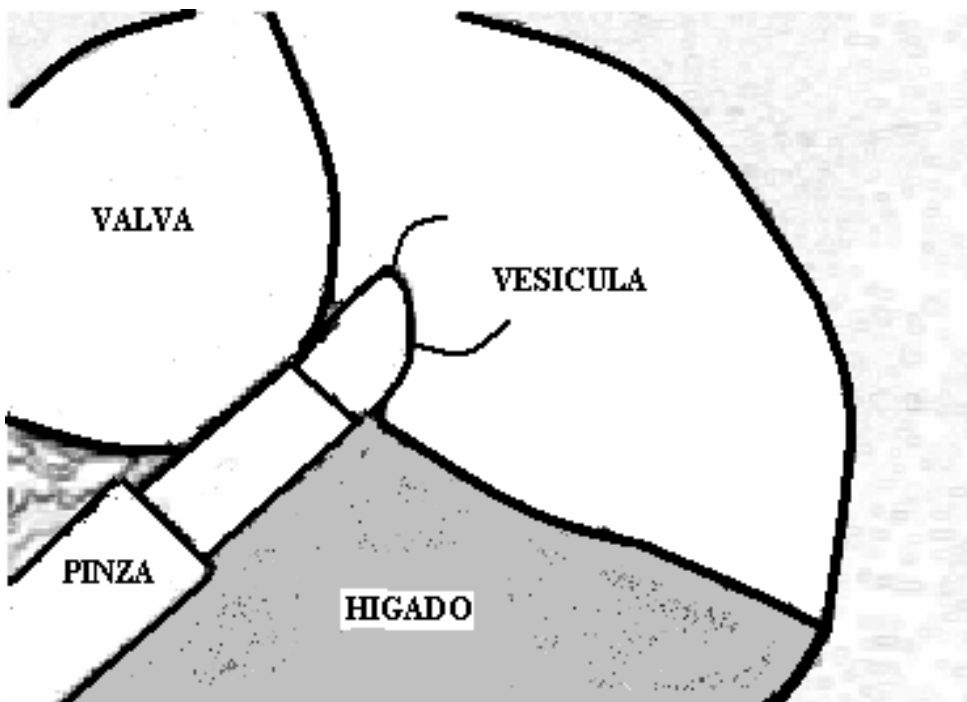
29



Dibujo de foto 29, en la que se observa vesícula biliar cuyo bacinete ha sido llevado sobre el domo hepático, seccionándose las últimas adherencias del fondo vesicular a su lecho



30



Dibujo de foto 30, nos muestra valva de retractor y exéresis completa de la vesícula biliar sostenida por la pinza de fondo.

55

CIERRE DE INCISIONES DE TRÓCARES

El cierre de los sitios de punción de los trócares de 5 mm y el de 10 mm ubicado en flanco izquierdo, se realiza simplemente con puntos de piel.

El cierre de la herida umbilical se efectúa elevando los puntos tractores de aponeurosis exponiendo el peritoneo que se toma con pinzas de Halstead y se cierra con un surjet de catgut. Posteriormente y utilizando los puntos tractores de aponeurosis, se la expone y se sutura con puntos separados de lino 60 con nudo diferido.

Cierre de piel con dos o tres puntos de lino 100. (Ver figuras XVII, XVIII, y XIX).

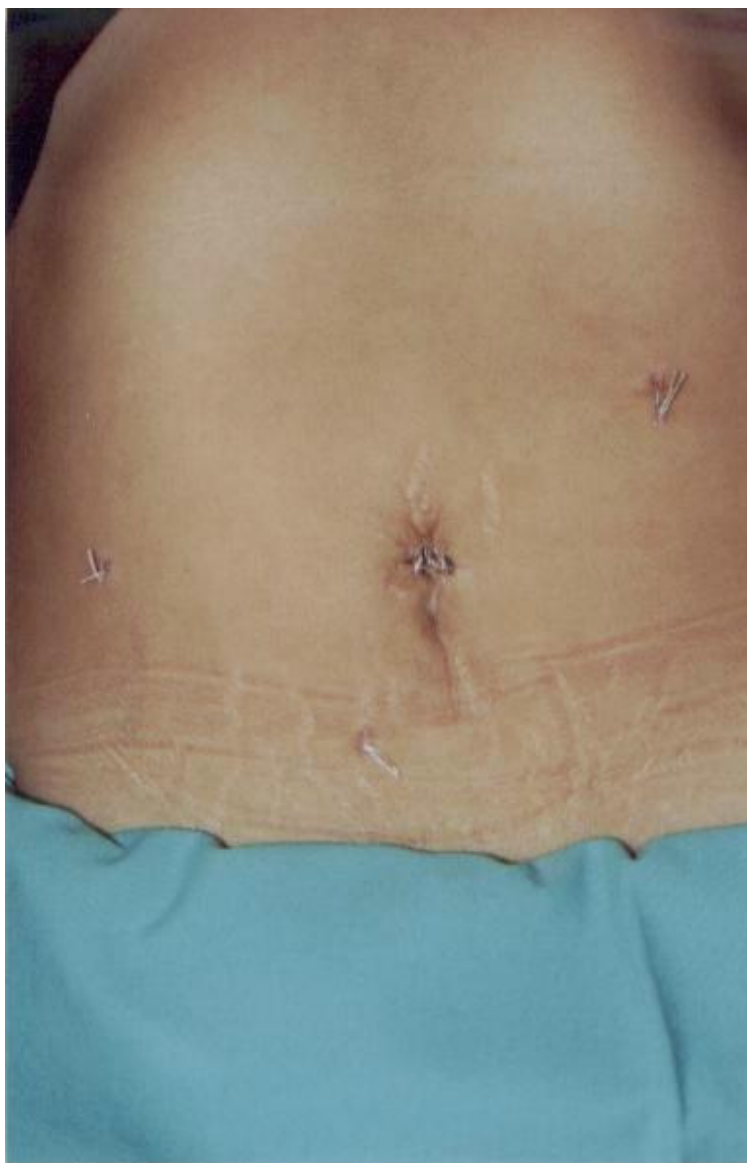


Figura XVII : Cierre de sitio de inserción de trócares.

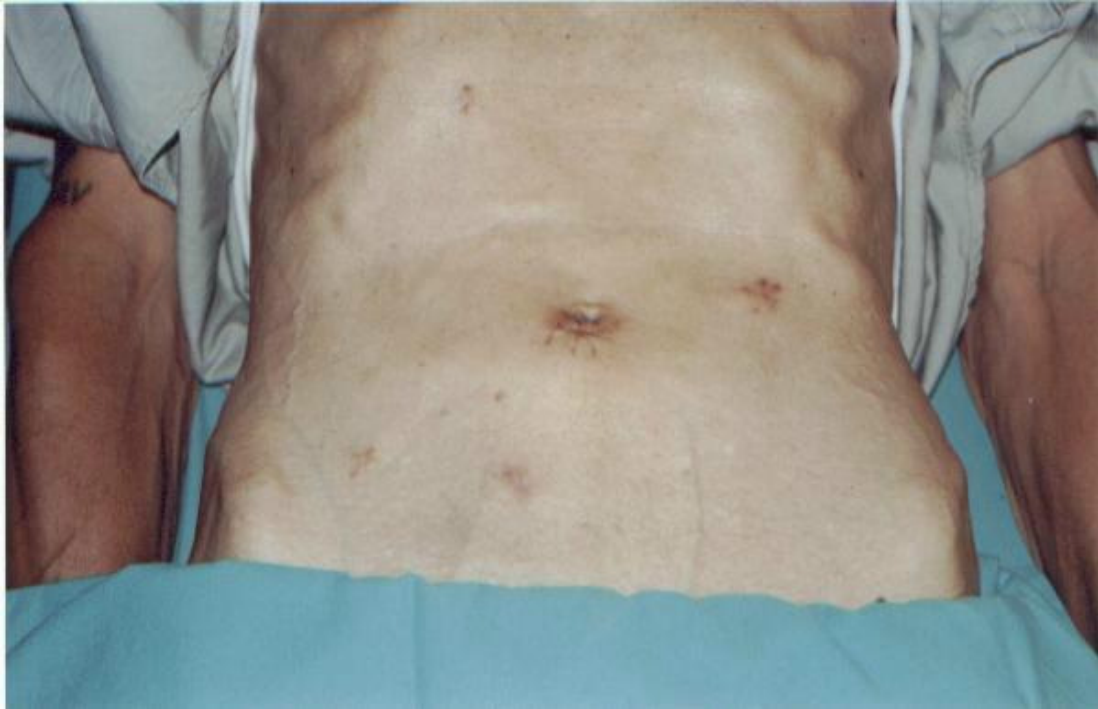

Figura XVIII : Vista de sitios de punción post-extracción de los puntos.(nótese en el hipocondrio derecho el sitio de punción para colangiografía)

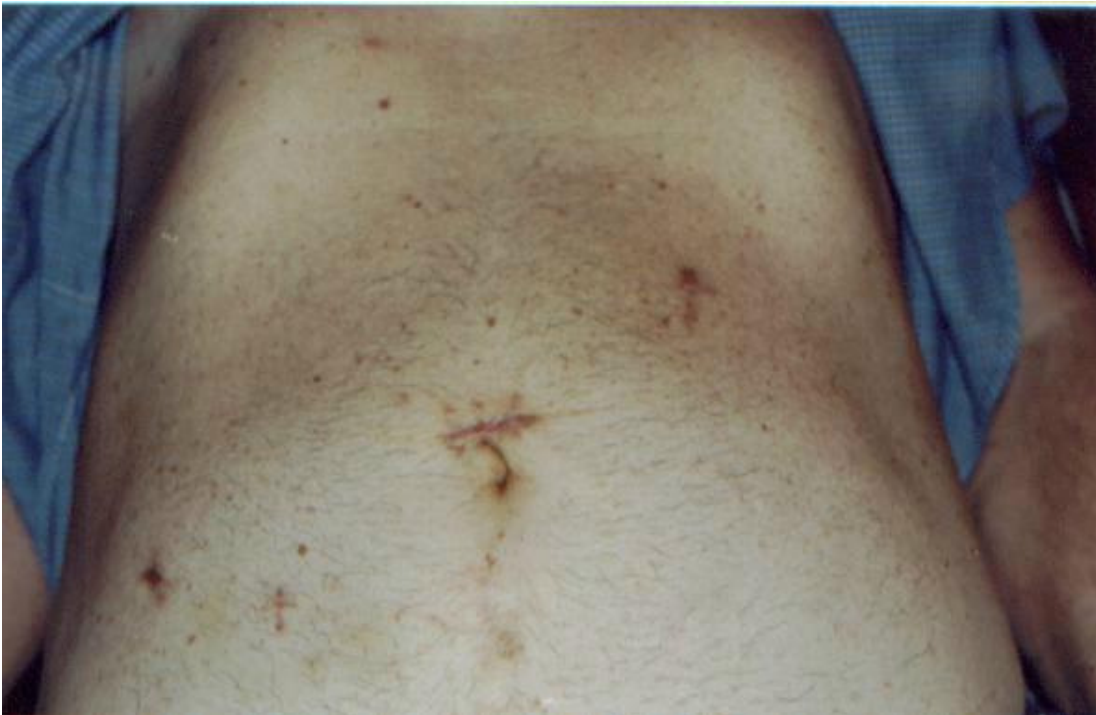

Figura XIX: : Vista de sitios de punción post-extracción de los puntos.(nótese en el hipocondrio derecho el sitio de punción para colangiografía)

DATOS EVALUADOS

Se incluyeron en la presente evaluación 163 pacientes operados de vesícula biliar por videolaparoscopia con el retractor abdominal sin neumoperitoneo a tensión. Estos 163 pacientes pertenecieron a dos centros diferentes en los que me desempeñé como Residente y Cirujano de Staff. Como Residente en el Servicio de Cirugía III del Hospital San Roque de Córdoba y como Cirujano de Staff en el Servicio de Cirugía General del Sanatorio San Martín de Santiago del Estero.

El presente es un estudio retrospectivo de tipo observacional sin grupo de control.

Los datos evaluados fueron extraídos de fichas individuales realizadas a cada uno de los pacientes operados con esta técnica y posteriormente fueron volcados a una tabla de referencias para su posterior análisis estadístico.

Los datos evaluados fueron:

- Sexo
- Edad
- Diagnóstico anatomopatológico de la pieza operatoria
- Tiempo operatorio
- Porcentaje de realización de colangiografía intra-operatoria
- Índice de conversión a otra modalidad terapéutica
- Dolor postoperatorio que fue evaluado con la Escala Visual Análoga (EVA) en una tabla de 100 mm que luego fue dividida de 0 a 10 mm otorgándosele a cada 10 mm un punto quedando conformada así una tabla de 0 a 10 siendo el 0 la ausencia de dolor o molestias leves como sensación de distensión o ardor y el 10 el máximo dolor imaginable, todos los pacientes tuvieron en el postoperatorio control analgésico con anti-inflamatorios no esteroideos (AINEs) y en aquellos con intenso dolor se efectuó un rescate con nalbufina sub-cutánea.

También fueron evaluadas la estadía hospitalaria en horas de internación, las complicaciones y las dificultades observadas con esta técnica. Finalmente en los últimos 10 pacientes se efectuó una biopsia de piel y músculo de la incisión umbilical con el objeto de conocer la repercusión de la tracción en estos tejidos y en los últimos 5 pacientes se midió la fuerza de tracción con una balanza de tiro (romana) en kilogramos-fuerza.

RESULTADOS

Fueron intervenidos quirúrgicamente con esta técnica 163 pacientes, de los cuales 119 pertenecieron al sexo femenino y 44 al masculino. La edad tuvo una media de 49 años con extremos entre 16 y 84 años.(Tabla I)

Tabla I. *Sexo y edad.*

Sexo	Número	Porcentaje
Masculino	44	27 %
Femenino	119	73 %

16 años-----49-----84 años

El tiempo operatorio osciló entre 30 y 130 minutos con una media de 63 minutos. (Tabla II)

Tabla II. *Tiempo operatorio en minutos*

30 minutos	Media: 63 minutos	130 minutos
------------	--------------------------	-------------

Cuando se midió el tiempo que se tardó en la colocación del aparato de tracción parietal, el mismo varió entre 1,30 y 3,20 minutos con una media de 2,45 minutos. Los mayores tiempos fueron tomados en pacientes con panículo adiposo importante o cuando hubo necesidad de liberar adherencias intra-abdominales.

De los 163 pacientes colecistectomizados, cuarenta y dos presentaron litiasis vesicular simple, veintidós colecistitis aguda, noventa y tres colecistitis crónica, tres vesículas biliares esclero-atróficas, dos poliposis vesiculares y una colesterosis grado II.(Tabla III)

Tabla III. *Patología vesicular.*

Patología vesicular	Número	Porcentaje
Litiasis vesicular	42	25,76%
Colecistitis crónica	93	57,05%
Colecistitis aguda	22	13,45%
Escleroatrófica	3	1,84%
Poliposis	2	1,22%
Colesterosis	1	0,61%

La Mirizzigrafía pudo ser realizada en 124 pacientes (76,07%), 33 de las cuales fueron colecistocolangiografías de Royer, que utilizamos al principio de

nuestra experiencia. Las causas por las que no se realizó colangiografía fueron: la presencia de cístico fino que imposibilitaron su canulación, los pacientes con poliposis diagnosticada y pacientes con cálculo único por ecografía.

De la totalidad, tres pacientes requirieron conversión. Uno, al inicio de nuestra experiencia, que fue convertido a neumoperitoneo por la presencia de múltiples adherencias y dos a cirugía a cielo abierto por gran dificultad en la disección de los elementos a nivel del triangulo de Calot por importante proceso flogótico a su nivel. El índice de conversión fue de 1,84 %. (Tabla IV)

Tabla IV. *Causas de conversión a otra técnica.*

Causa	Número	Porcentaje
Adherencias	1	0,613 %
Calot dificultoso	2	1,226 %
TOTAL	3	1,84 %

En 17 pacientes se dejó a nivel del hiato de Winslow, un drenaje que consistió en un equipo perfus multi-perforado. Las causas que motivaron esta colocación fueron básicamente el sangrado en “napa”, las colecistitis agudas con placas de gangrena parietal y en aquellos pacientes con cístico muy fino donde la colocación del clip del conducto cístico generó el temor de un mal ajuste del mismo.

La estadía hospitalaria tuvo una media de 25 horas con extremos entre 14 y 120 horas.

La morbilidad de la serie estuvo representada por 5 abscesos de pared a nivel de la herida umbilical, 3 hematomas de la región peri-umbilical, 1 bilirragia a través de un drenaje que fue inicialmente de 60 cc y fue declinando hasta agotarse al cuarto día de postoperatorio en su hogar y que fue debida a la caída del clip cístico constatada por Rx. directa de abdomen y posterior fistulografía. Se detectó a los 8 meses de operada, una litiasis residual de colédoco, que fue resuelta con una papilotomía endoscópica.

No detectamos en la serie eventraciones de ninguno de los sitios de acceso, la morbilidad de la serie fue de 6,13 %. No hubo mortalidad. (Tabla V)

Tabla V. *Morbilidad*

Complicación	Número	Porcentaje
Absc. de pared	5	3,067 %
Hematoma Umbilical	3	1,840 %
Bilirragia	1	0,613 %
Litiasis residual	1	0,613 %
TOTAL	10	6,13 %

La medición del dolor postoperatorio se realizó mediante la escala visual análoga (EVA) arrojando los resultados que se observan en la Tabla VI

Tabla VI: EVA – Dolor postoperatorio

<i>Dolor</i>	0	1	2	3	4	5	6	7	8	9	10
<i>Nro.</i>	18*	20	30	5	34*	29	8	6	3	6	4

* *Pacientes convertidos a otra modalidad.*

Si tomamos arbitrariamente como 6 el valor de dolor aceptable para este tipo de enfermos, 144 pacientes (88,3%) tuvieron dolor aceptable, dentro de estos 144 pacientes se encuentran los pacientes que requirieron conversión de su cirugía.

En lo que respecta a la toma biopsia de piel y músculo en los 10 pacientes, el informe anatomopatológico no demostró cambios traumáticos mas allá del producido por el electro-cauterio utilizado en la apertura de la incisión umbilical. (Ver figura XX)

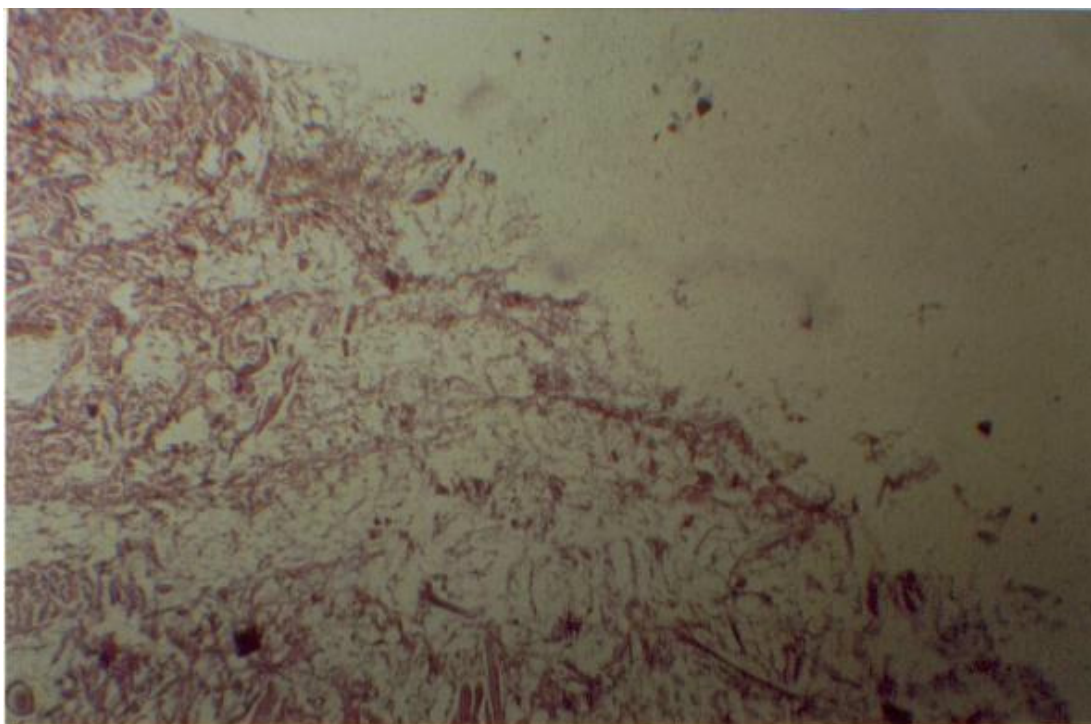


Figura XX: Imagen microscópica donde se observa tejido adiposo, conectivo y muscular con leve edema y pequeño foco de hemorragia. Biopsia perteneciente al orificio umbilical donde se colocó el retractor abdominal. (Se corrobora ausencia de signos microscópicos de tricción tisular).

DISCUSIÓN

La colecistectomía laparoscópica es sin duda alguna el adelanto científico-tecnológico más importante en cirugía de las últimas décadas. La conjunción de un viejo procedimiento diagnóstico y la tecnología han hecho posible este avance que ha redundado en un enorme beneficio para los pacientes que requieren de una colecistectomía. (67, 91, 92, 93, 94, 98)

La rápida recuperación post-operatoria es debida a un menor trauma quirúrgico por la disminución del tamaño de la incisión, la ausencia de sección muscular y peritoneal que se traducen en menor dolor post-operatorio y menores cuidados y riesgos de eventración (91,98). El reintegro laboral precoz, es también una de las ventajas de esta técnica y es consecuencia de un menor trauma quirúrgico, esto implica una franca disminución de los costos socio-laborales. Este procedimiento mini-invasivo trajo aparejado una mejoría en los resultados cosméticos. Estos son algunos de los jalones más importantes que la colocan en ese lugar de preferencia.

Como todo nuevo procedimiento, no sólo tuvo beneficios para el paciente, sino también una constelación de problemas y complicaciones. Así por ejemplo, se acrecentó el interés en las lesiones quirúrgicas de la vía biliar principal, que con la laparoscopia, no sólo aumentaron en número sino también en gravedad porque son más altas que en cirugía convencional y la solución más compleja. La alternativa para resolver este problema apunta a mejorar los resultados en la curva de aprendizaje para disminuir la incidencia de tan grave complicación. (18, 23,26, 78, 84,94) También la litiasis residual y el uso de la Mirizzigrafía en forma rutinaria generaron discusión. Con la aceptación casi universal de la colangiografía intra-operatoria en forma rutinaria, el problema de la litiasis residual quedó prácticamente resuelto, permitiendo en la actualidad la solución de la litiasis coledociana por vía laparoscópica. Por otra parte, el conocimiento de la anatomía biliar y el reconocimiento de una lesión de la vía biliar en forma precoz, son dos importantes argumentos a favor del uso de la misma. (84,93)

Es importante recordar también que las variantes anatómicas de la encrucijada biliar y de la unión cístico-coledociana son frecuentes y la colangiografía puede prevenir al cirujano de cometer un error.

Las complicaciones inherentes a la técnica de realización del neumoperitoneo, al incremento de la presión intra-abdominal y a la utilización del CO2 para la creación de una cavidad real donde poder llevar a cabo la colecistectomía, produjo otro grupo de complicaciones, que en un inicio no llamaron la atención de los cirujanos. Fueron los anestesiólogos los primeros en observar las repercusiones fisiológicas y hemodinámicas del neumoperitoneo; repercusiones conocidas desde la época de la laparoscopia diagnóstica y que se

vieron incrementadas y magnificadas, fundamentalmente por la masificación de la video-cirugía y por la prolongación en el tiempo del neumoperitoneo.

Así, las lesiones viscerales y vasculares por la punción a ciegas en la introducción de la aguja de Veress y primer trocar fueron motivo de diferentes publicaciones. ^(11,16,73,105,42,88,25,29,95,67, 61) La embolia gaseosa, ^(10,22,77,81) (sea por la inyección directa de gas en un vaso o por absorción del mismo), el enfisema subcutáneo, ^(26,67) neumomediastino, neumotórax, neumopericardio, ^(20,41,67,68,77) arritmias, ^(19,28,31,67,83,101) severos trastornos hemodinámicos y respiratorios en pacientes con co-morbilidad cardiorrespiratoria previa, ^(14,26,70,80,47,48,49,54,89,100) el efecto spray y metástasis, ^(1,35,36,44,45,63,69,104,107) trastornos en la temperatura, ^(39,69,74,75,76) etc., por nombrar las más conocidas, han motivado a diferentes autores a la búsqueda de soluciones a estos problemas.

A fin de lograr un ordenamiento, estas complicaciones pueden ser divididas en dos grandes grupos: el primero es aquel que versa sobre la técnica de realización del Neumoperitoneo, fundamentalmente las punciones a ciegas; ⁽⁷³⁾ el segundo, está compuesto por aquellas complicaciones dependientes del gas utilizado y sus repercusiones.

Dentro del primer grupo, para la creación de un espacio real dentro de la cavidad abdominal, se requiere de la introducción de CO₂ a la misma; la aguja de Veress es en la actualidad el vehículo más utilizado. Algunos grupos utilizan la introducción directa del primer trocar, otros, la técnica de Hasson o sus modificaciones. ^(12, 17,50,55,60, 64, 95) Los dos primeros son introducidos a ciegas y son los responsables de la mayoría de las complicaciones de este primer grupo. Las mismas, por mencionar algunas, son las lesiones vasculares (arteriales o venosas) ^(16, 25, 30, 61, 67, 73,77,81,88, 95, 105), con la consiguiente hemorragia que puede ser leve o masiva de acuerdo a la magnitud del vaso lesionado y al tamaño de la lesión. En pocos casos, la inyección del gas directamente dentro del vaso puede conducir a la embolia gaseosa ^(22, 77, 81). En un análisis de complicaciones de neumoperitoneo en el Hospital San Roque, registramos en una cirugía ginecológica, la lesión de una arteria que requirió de conversión urgente y reparación vascular en una paciente que presentaba un shock hipovolémico. ⁽⁶⁷⁾

Otro tipo de lesiones se dan en vísceras huecas, ^(11, 16, 25, 19, 42, 73, 88, 95, 105) estas reconocen el mismo mecanismo de producción que las vasculares y el riesgo se ve incrementado en pacientes con cirugía abdominal previa con presencia de adherencias a la pared abdominal. El reconocimiento intraoperatorio de estas lesiones conduce a una solución más fácil y menos riesgosa, mientras que las que no son reconocidas tienen una mayor morbi-mortalidad.

La introducción de la aguja y la consiguiente inyección de gas en el omento o en los mesos, principalmente en pacientes con mesos hipergrasos, que pasa desapercibida inicialmente, puede producir retención de CO₂ y la consiguiente hipercapnia. La inyección de CO₂ en epiplón ocurriría en alrededor del 0,3 %. ⁽²⁶⁾

Otra complicación que puede ocurrir por una colocación defectuosa de la aguja de Veress, principalmente en pacientes obesos, es la aparición de enfisema subcutáneo, que en la mayoría de los casos es de poca cuantía y no trae consecuencias, pero si el mismo es moderado o importante puede acarrear la aparición de acidosis o hipercapnia por su absorción. Según diferentes autores el enfisema subcutáneo rondaría el 0,4 al 0,5 % ^(26, 67) Si bien la técnica de Hasson ⁽³⁸⁾ y sus modificaciones ^(17, 55) han intentado resolver el problema de las punciones, la insuflación del CO₂ se hace en forma rápida lo que puede acarrear serias complicaciones, fundamentalmente cardio-respiratorias.

El índice de complicaciones inherentes a este primer grupo según diferentes autores sería para la inyección de CO₂ en omento de 0,3 %, 0,4 % enfisema subcutáneo, 0,08 de lesiones intestinales menores, 0,33 de mayores, de las cuales el 15 % no son reconocidas durante la cirugía. ^(11, 16, 25, 26, 29, 42, 67, 73, 88, 95, 105) y que en la laparoscopia diagnóstica serían menos frecuentes que en la terapéutica. ⁽¹¹⁾ Las lesiones duodenales son las que conllevan mayor mortalidad. ⁽²⁹⁾ Las lesiones vasculares mayores oscilarían entre el 0,03 y 0,05 , mientras que las menores rondarían el 0,07. ^(16, 25, 30, 61, 67, 73, 88, 95, 105)

Deziel, ⁽²⁵⁾ sobre 77.604 casos, recolectó trece lesiones aórticas, cinco de la vena cava inferior, once de arterias ilíacas, siete de venas ilíacas, cincuenta y siete lesiones de intestino delgado, treinta y cinco de colon, doce de duodeno y cinco gástricas. Gregory reporta la perforación de la vejiga urinaria ⁽³⁷⁾

En el segundo grupo de complicaciones, conviene seguir los lineamientos descriptos por Joris ⁽⁴⁹⁾, quien los divide en:

- 1 Problemas ventilatorios
- 2 Problemas hemodinámicos
- 3 Problemas relacionados con la posición del paciente y personalmente agregaría un grupo de
- 4 Misceláneas, para otros tipos de complicaciones no mencionadas por Joris (efecto spray, metástasis, infecciones, inmunidad, hipotermia, complicaciones incisionales, trastornos de la perfusión renal, trastornos de la hemostasia, omalgia, formación de adherencias, etc.).

1- PROBLEMAS VENTILATORIOS.

Los principales problemas ventilatorios relacionados al neumoperitoneo son el aumento de la presión arterial de CO₂ (PaCO₂), neumotórax, neumomediastino, neumopericardio, embolia gaseosa y Síndrome de Mendelson. ^(10, 20, 22, 32, 41, 49, 58, 67, 68, 77, 81, 91)

La elevación de la PaCO₂ se produce durante la insuflación y puede ser aún mayor si se eleva la cabecera del paciente; este problema se resolvió parcialmente realizando una hiperventilación, aunque ha sido insuficiente debido

quizás a la depresión ventilatoria inducida por la anestesia. ⁽⁴⁹⁾

Los factores que influenciarían el incremento de la PaCO₂ serían la duración del neumoperitoneo, la anestesia y el aumento de la presión intrabdominal.

Como es bien sabido el CO₂ es un gas con alta difusibilidad, por ende su difusión a través de la membrana peritoneal podría ser una de las explicaciones de este incremento, aunque se sostiene que el gas es más difusible a través de la pleura que del peritoneo. Sin embargo, esta difusibilidad peritoneal sería la responsable de alrededor de un 10% de este aumento. Otras explicaciones a este incremento serían el aumento del espacio muerto fisiológico y la depresión de la ventilación por la anestesia. La elevación del diafragma conduce a un desajuste entre ventilación y perfusión pulmonar, se ha descrito un aumento de la diferencia arterio-alveolar de CO₂ que se refleja en un aumento del espacio muerto fisiológico.

El incremento de la PaCO₂, es significativamente mayor en pacientes con trastornos cardio-respiratorios previos, es decir en pacientes ASA II - III y en pacientes obesos.

Este aumento y la consiguiente acidosis arterial pueden tener repercusiones deletéreas en diferentes órganos. Por todo esto es que los anestesiólogos recomiendan mantener la PaCO₂ dentro de valores fisiológicos. (35-45 mmHg.)

El neumotórax, neumopericardio y neumomediastino pueden ser ocasionados por el pasaje del gas a través de orificios congénitos; en el caso del neumomediastino, éste se puede producir también en casos de cirugía de la unión esófago-cardial. El neumotórax puede ser ocasionado por la ruptura de bullas enfisematosas debido al aumento de insuflación alveolar secundaria al incremento de la ventilación por minuto durante la creación del neumoperitoneo. Estas complicaciones son potencialmente graves y pueden desencadenar trastornos respiratorios y hemodinámicos severos.

La embolia gaseosa es tal vez la complicación más temida y fatal de la laparoscopia. Ésta puede estar producida, como ha sido mencionado, por la inyección directa de gas en un vaso durante la insuflación, puede producirse durante la cirugía, o también, más allá de la misma por atrapamiento del gas en la circulación portal.

La fisiopatología del embolismo gaseoso estará regida también por el tamaño de las burbujas de gas y la velocidad de entrada. La insuflación rápida de gas puede producir un “*cierre gaseoso*” a nivel de la vena cava y en la aurícula derecha. Se producirá una obstrucción del retorno venoso con disminución del gasto cardíaco e incluso colapso. ⁽⁴⁹⁾

El diagnóstico de embolia gaseosa se basa en la detección de émbolos de gas en el lado derecho del corazón o en la identificación de los cambios fisiológicos comunes a las embolias.

Finalmente dentro de los problemas ventilatorios debemos mencionar al

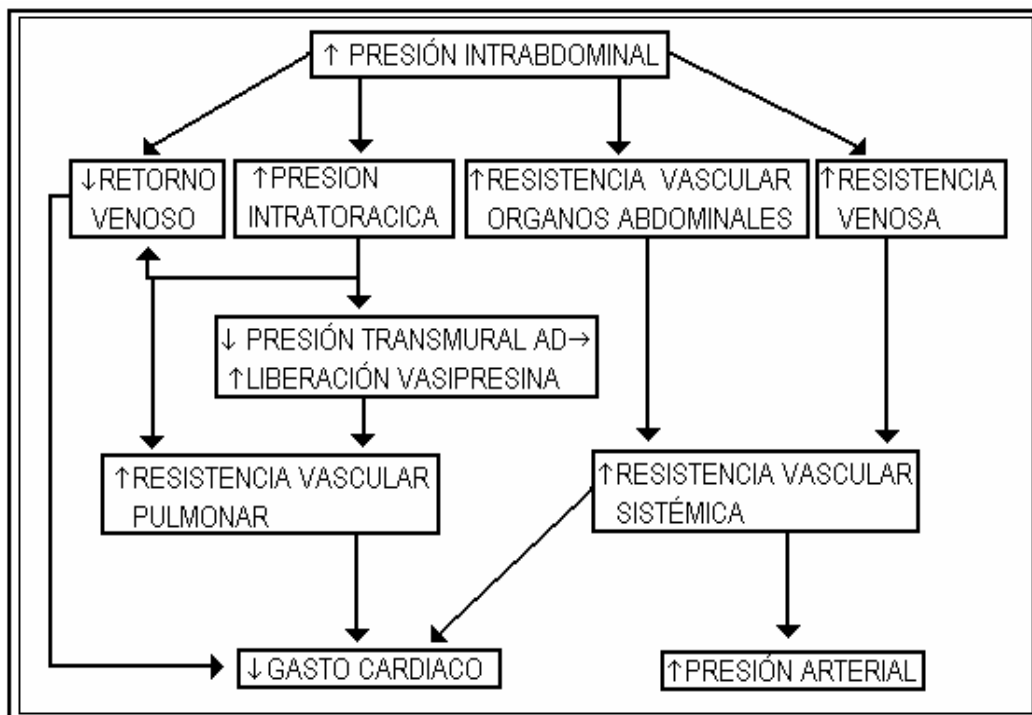
Síndrome de Mendelson o síndrome de aspiración ácida. Es un problema que se debe tener presente ante todo paciente que será sometido a laparoscopia. Los factores de riesgo son la regurgitación o reflujo que pueden ser facilitados por el aumento de la presión intrabdominal. ⁽⁴⁹⁾

2- PROBLEMAS HEMODINÁMICOS

Los cambios hemodinámicos durante la laparoscopia son consecuencia de los efectos combinados del neumoperitoneo y de la posición del paciente. ^(47, 48, 49, 54, 89, 100) Además de estos cambios, pueden, por la misma causa, observarse un aumento del reflejo del tono vagal y arritmias. ^(19, 28,31, 67, 101)

La insuflación con presiones superiores a 10 mmHg induce un descenso del gasto cardíaco, elevación de la tensión arterial y aumento de la resistencia vascular sistémica y pulmonar. El descenso del gasto cardíaco es proporcional al incremento de la presión intra-abdominal. Diferentes autores ^(47,48,72,100) concluyen que siempre existe un descenso del gasto cardíaco independientemente de la posición del paciente. Estos resultados han sido confirmados con la ecocardiografía transesofágica. La laparoscopia produciría un descenso del gasto cardíaco de alrededor del 35 %; este descenso es probablemente multifactorial como puede observarse en el Cuadro 1.

CUADRO 1 : Mecanismos que inducen disminución del gasto cardíaco y aumento de tensión arterial



La disminución del gasto cardíaco y el aumento de la presión intra-abdominal pueden tener repercusión importante a nivel de los órganos intra-abdominales. Así por ejemplo se constató que una presión intra-abdominal de 20 mmHg aumenta en un 500% la resistencia vascular renal, mientras que la función renal y el índice de filtración glomerular disminuyen a menos del 25 %, lo que implica serios riesgos en pacientes renales.

Las arritmias son complicaciones conocidas de la laparoscopia; en la década del 70 se atribuyeron a la hipercapnia, que como es sabido es arritmógena. En la actualidad el papel de la hipercapnia como etiología de las arritmias ha sido desplazado por la teoría de que sería el aumento en el tono del reflejo vagal uno de los principales factores desencadenantes de las mismas. Las extrasístoles ventriculares son por lejos, las más frecuentes, pero pueden aparecer la bradicardia e incluso la asistolia. Estas arritmias acontecen con más frecuencia al inicio de la insuflación momento en que los cambios hemodinámicos son más intensos. Otros autores ⁽²⁸⁾, han demostrado en pacientes de edad durante la colecistectomía laparoscópica, un aumento del intervalo del QT y de la dispersión del QT, considerando que la significación clínica de este incremento debe aún ser establecida. En pacientes ambulatorios este incremento puede ser el que ocasiona arritmias ventriculares o “torsades du point”.

3- PROBLEMAS RELACIONADOS CON LA POSICION DEL PACIENTE.

Los cambios posicionales son necesarios durante diferentes procedimientos laparoscópicos, así por ejemplo, la elevación de la cabecera de la camilla en la cirugía de abdomen superior o viceversa en la cirugía pelviana. Los efectos pueden dividirse en cardiovasculares, respiratorios y lesiones nerviosas. ⁽⁴⁹⁾

A- Efectos cardiovasculares

Los cambios de posición en el paciente sometido a cirugía laparoscópica pueden acarrear, per se, cambios hemodinámicos que en la mayoría de los enfermos no tienen ninguna consecuencia; distinto es cuando el paciente tiene una cardiopatía previa, por ejemplo coronaria, donde los cambios hemodinámicos de volemia e incremento de la tensión arterial pueden tener mayor repercusión.

Otros efectos cardiovasculares, se producen por el desplazamiento del gas del neumoperitoneo comprimiendo, por ejemplo a nivel pelviano, el lecho venoso y produciendo atrapamiento sanguíneo con rémora, que puede desencadenar embolia o, en su defecto, en un paciente con insuficiencia cardíaca, al desinsuflar, un aporte brusco de sangre hacia el corazón y descompensar la insuficiencia pre-existente. Los cambios del gasto cardíaco ya han sido expuestos anteriormente.

B- Efectos respiratorios.

La posición de Trendelenburg facilita la formación de atelectasias, disminuye la capacidad funcional residual, la volemia pulmonar total y la distensibilidad pulmonar. Los cambios respiratorios con la cabeza elevada no han sido suficientemente estudiados pero el desplazamiento del CO₂ hacia arriba, con la consiguiente compresión diafragmática y por ende, de la base pulmonar podrían acarrear complicaciones de tipo atelectásica.

C- Lesiones nerviosas:

La lesión nerviosa depende pura y exclusivamente de la posición del enfermo y no del neumoperitoneo, por lo que no será considerada en este trabajo.

4- MISCELANEAS

Dentro de este grupo, hemos decidido incluir aquellas complicaciones del neumoperitoneo que no encajan en ninguno de los anteriores.

La aparición de metástasis en los sitios de inserción de los trócares, fue lo que primero llamó la atención del llamado “efecto spray” del neumoperitoneo. El incremento de lesiones neoplásicas secundarias en la herida operatoria e hígado notado en pacientes con cáncer operados por Celioscopia, orientó en la búsqueda de la causa de dicho incremento. El neumoperitoneo, produciría una volatilización de células neoplásicas con la consiguiente dispersión e implantación de las mismas ⁽³⁵⁾. Algunos autores ^(44, 104) sugieren también que el incremento de la presión intra-abdominal estimula el crecimiento tumoral y recomiendan la utilización de baja presión de insuflación. ^(36, 45, 63) Otros, ⁽¹⁰⁷⁾ refieren que la velocidad de insuflación del CO₂ sería un importante factor a tener en cuenta y que ésta, incrementaría la dispersión celular intra-peritoneal, aunque no sería la responsable de los implantes a nivel de la herida. Diferentes autores manifiestan que la hipotermia ocasionada por el neumoperitoneo disminuiría el crecimiento tumoral, ⁽⁶⁹⁾ mientras que algunos autores refieren que la dispersión celular es independiente del tipo de gas utilizado, también se refiere que la fijación de los trocares disminuiría la implantación a este nivel. ⁽¹⁾

No sólo a nivel de dispersión de células neoplásicas se logró observar efectos adversos del neumoperitoneo, sino que también se atribuyeron al mismo, la dispersión de gérmenes en pacientes operados por laparoscopia que presentaron un foco infeccioso localizado o difuso (abscesos – peritonitis). Sare ⁽⁸⁶⁾ concluye en su trabajo que el neumoperitoneo promovería el crecimiento bacteriano intra-abdominal y podría disminuir el normal clearance bacteriano, habiendo notado un aumento en las complicaciones infecciosas postoperatorias en pacientes apendicectomizados. Algunos autores comunicaron la implantación

ectópica de embarazos, por ejemplo, en la región sub-hepática.⁽³⁾

En lo referente a la hipotermia, el CO₂, tal como es utilizado en la mayoría de los centros que realizan cirugía laparoscópica, produciría una disminución de la temperatura corporal, que parece no representar un peligro real para el paciente, sin embargo, algunos grupos de trabajo^(74, 75) han insistido en este tema y decidieron incluir controles de temperatura corporal como parte habitual del monitoreo y buscar una alternativa a este problema, proponiendo desde el uso de retractores abdominales, el precalentamiento del CO₂ o el reemplazo del mismo por Helio.^(39,69,74, 75, 76)

Si bien es conocido que la formación de adherencias postoperatorias en cirugía laparoscópica es menor que en cirugía convencional, Molinas,⁽⁶²⁾ en estudios sobre reproducción, atribuye a la hipoxemia que ocasiona el neumoperitoneo un incremento en la formación de adherencias y concluye que la asociación de oxígeno disminuye la formación de las mismas.

Por otra parte, diversos autores^(34, 59) han atribuido al neumoperitoneo trastornos en la funcionalidad hepática y disminución en los factores de la coagulación hepato-dependientes.

Joris refiere una disminución de la perfusión renal en pacientes sometidos a neumoperitoneo, esto podría convertirse en un problema serio en pacientes con disminución previa de la función renal. Por otro lado en un estudio randomizado realizado por Hazebroeck,⁽⁴⁰⁾ no se notó ninguna alteración de la funcionalidad renal en pacientes que recibieron un trasplante renal cuya nefrectomía fue realizada en forma laparoscópica con neumoperitoneo. La insuflación de una bolsa en el abdomen de perros ocasionó una caída del 40 % de filtración glomerular.⁽⁹¹⁾ Por otra parte existiría una disminución de la renina plasmática y cambios hemodinámicos sistémicos y renales.⁽⁹⁷⁾ Es básicamente por estas posibles complicaciones que algunos autores recomiendan el uso de la tracción abdominal en pacientes con trastornos de la función renal.⁽⁷⁰⁾

Larsen⁽⁵⁶⁾ refiere, que la cirugía con neumoperitoneo incrementaría el stress quirúrgico, basando sus resultados en el dosaje de cortisol, insulina, glucosa y proteína C-reactiva. Por su lado, Stone,⁽⁹⁷⁾ en un excelente trabajo donde realiza mediciones en diferentes etapas de la insuflación, nota una franca elevación de lo que llama “hormonas de stress” (aldosterona y vasopresina) principalmente en la etapa post-insuflación.

Otro de los trastornos frecuentes, es la omalgia postoperatoria,⁽²⁶⁾ complicación que según algunos autores puede aparecer hasta en un 70 % de los casos.⁽⁹⁾ Es por esto, que algunos⁽⁸⁷⁾ proponen el uso de neumoperitoneo a presiones de alrededor de 9 mm Hg. con lo que la incidencia de esta complicación se reduciría al 11 %.

Por todo lo expresado anteriormente, es que desde hace varios años diferentes autores proponen diversas soluciones a estos problemas. Estas

soluciones oscilan desde la utilización de técnicas abiertas para la realización del neumoperitoneo, la utilización de otros gases, la disminución de la presión intra-abdominal o diferentes sistemas de tracción parietal asociada o no a una insuflación a baja presión de CO₂. (2, 6, 12, 15, 17, 38, 50, 60, 64, 65, 67, 71, 95, 96)

Se han propuesto por ejemplo, la Técnica de Hasson y sus modificaciones (12,17,55,64,95) en un intento de evitar las lesiones viscerales o vasculares. Con ella se evitan las lesiones, pero la insuflación del gas se realiza en forma rápida, lo que no es favorable para el paciente por la abrupta distensión del abdomen y los cambios que esto genera. El reemplazo del CO₂ por Helio, (71) con un incremento del gasto operativo difícil de sobrellevar; el calentamiento del gas (39,76) y finalmente, las diferentes propuestas de no utilización del neumoperitoneo, todas ellas basadas fundamentalmente en la tracción de la pared abdominal anterior. (2,15,65,95)

Dentro de los objetivos de la presente Tesis, además de presentar el sistema de tracción y la técnica de colecistectomía sin neumoperitoneo, hemos querido evaluar su viabilidad y sus resultados, para finalmente tratar de recomendar este procedimiento.

Si bien he iniciado esta experiencia con la utilización de la técnica sin neumoperitoneo a tensión con un sistema de tracción parietal en 1994, es importante reconocer que el Dr. Speranza (95) fue tal vez el primero en realizarla en nuestro país, aunque los primeros trabajos con aparatos de tracción parietal se hayan iniciado previamente en otros países. (21)

En primer lugar, quisiéramos abordar algunos aspectos que nos parecen importantes en lo que se refiere al aparato de tracción. Este es de acero inoxidable y se desarma en piezas múltiples que facilitan la limpieza y esterilización; estas piezas son fáciles y rápidamente armables lo que representa una ventaja. Por otra parte, el aparato posee tres juegos de valvas intercambiables de diferentes longitudes lo que permite, de acuerdo a la contextura del paciente, llegar con la separación y tracción a cualquier parte del abdomen otorgándole una gran versatilidad. La barra de tracción que se encuentra fija a la camilla de operaciones, permite el acompañamiento de las valvas intra-abdominales a cualquier cambio en la posición de la camilla; esto es importante, ya que como es sabido, en algunas oportunidades es necesario elevar la cabecera del paciente o girar la camilla hacia la izquierda para mejorar la presentación de la vesícula biliar y desplazar los órganos del abdomen superior. De no existir un cambio adaptativo de las valvas, éstas ejercerían la tracción en forma irregular e insuficiente.

En lo que respecta a la técnica de colocación, como se desprende de lo explicado en dicho ítem, el instrumento de tracción y trócar, ingresan por el mismo orificio umbilical, lo que implica una incisión de mayor tamaño, pero que no cambia los resultados postoperatorios en cuanto a recuperación, dolor o

cosmética respecto de la cirugía realizada con neumoperitoneo. El tiempo empleado para la colocación del retractor tuvo una media de 2,45 minutos, tiempo que en nuestra experiencia es similar o sensiblemente menor al utilizado en la realización del neumoperitoneo. Una de las ventajas de una incisión umbilical de mayor tamaño es que la extracción de la pieza operatoria es mucho más fácil evitando forcejeos, apertura de la pieza, derramamiento de bilis y cálculos y ampliación de la herida a ciegas transformando una cirugía elegante en engorrosa. Otra de las ventajas, a nuestro entender, es que si bien el cierre de la herida umbilical demanda más tiempo que en la cirugía con neumoperitoneo, dicho cierre es obligatorio disminuyendo la posibilidad de eventraciones. Éstas aparecen en la cirugía con neumoperitoneo entre el 1 y 6 %. ⁽²⁴⁾

En lo que respecta a la técnica de la colecistectomía propiamente dicha, podemos asegurar que lo único que cambia es la disposición de los trócares; los mismos se encuentran dispuestos detrás del retractor con las valvas desplegadas porque si se colocasen entre dos valvas por ejemplo, los movimientos del instrumental se verían impedidos en algún momento de la cirugía por una de las valvas. Afirmamos esto por habernos sucedido al inicio de la experiencia donde distribuíamos los trócares de acuerdo a la técnica pre-establecida por la escuela francesa. Cuando analizamos las diferentes propuestas de tracción abdominal, Akimaru ⁽²⁾ y Bezzi ⁽⁷⁾, utilizan aparatos que se ubican en forma sub-cutánea, a nuestro entender la colocación de este tipo de retractores es traumática ya que implica una importante liberación de tejido celular sub-cutáneo en el caso de los llamados retractores planos, por otra parte en uno de los trabajos, mencionan que la separación es a nivel del Hipocondrio derecho y no de todo el abdomen como el propuesto en este trabajo. Bossuto ⁽⁹⁾ y Speranza ⁽⁹⁶⁾, proponen ejercer la tracción tomando toda la pared abdominal lo que coincide con el aparato propuesto por nosotros, con la diferencia que usan sistemas de tracción hidráulicos o eléctricos, lo que nos da la sensación de que la tracción que se ejerce sobre los tejidos es más difícil de controlar que cuando se lo hace en forma manual como lo proponemos. Por otra parte en ninguno de los trabajos se menciona la posibilidad de desarmar completamente el instrumento como en el nuestro y esto es de suma importancia a la hora de realizar su limpieza y esterilización, ni tampoco, la existencia de valvas de diferentes longitudes como el que se describe, que permite acceder a cualquier región del abdomen y pelvis.

Fueron operados con esta técnica 163 pacientes, de los cuales 119, pertenecieron al sexo femenino y 44 al masculino, el mayor número de mujeres se debe a que como es habitual, la patología litiásica de la vesícula biliar es más frecuente en este sexo.

La edad media de la serie fue de 49 años con extremos entre 16 y 84 años.

Cuando evaluamos el tiempo que se tardó en la colocación del retractor abdominal, el mismo tuvo una media de 2,45 minutos; los tiempos menores

fueron obtenidos en pacientes delgados, con escaso tejido celulo-adiposo. En aquellos pacientes con algún grado de obesidad, el tiempo demandado fue mayor, lo mismo en pacientes que tenían cirugías previas en hemi-abdomen superior con presencia de adherencias. En estos últimos, la colocación del retractor fue realizada cuidadosamente y siempre bajo visión directa, lo que nos permitió ir seccionando las adherencias en forma cómoda y sin riesgo alguno.

Una vez colocado el retractor, posicionadas y fijadas las valvas, con tracción firme y regular se logra el espacio real necesario para llevar a cabo la cirugía, con la video-cámara se realiza una semiología intra-operatoria satisfactoria observando perfectamente la introducción del resto de los trócares, que, como he explicado anteriormente, se colocan por detrás del retractor.

De los 163 pacientes, 93 tenían colecistitis crónica, 42 litiasis vesiculares simples, 22 colecistitis aguda, 3 colecistitis esclero-atróficas, 2 poliposis y 1 colesteroles; esto demuestra que se pueden abordar los diferentes estados de la patología litiásica vesicular al igual que en la cirugía con neumoperitoneo, con una buena visibilidad a la hora de liberar las adherencias de otros órganos con la vesícula biliar, lo mismo que la disección de los elementos del triángulo de Calot.

El tiempo operatorio tuvo una media de 63 minutos con extremos entre 30 y 130 minutos. El mayor tiempo quirúrgico lo tuvimos cuando existió un importante proceso inflamatorio y en pacientes obesos; ya que la presencia de mesos hipergrasos como así también la ausencia de gas a presión, que comprime las vísceras hacia abajo, hicieron más dificultoso el procedimiento. Los cambios de posición de la camilla juegan un rol importante, fundamentalmente por la elevación de la cabecera y la rotación de la misma hacia la izquierda, lo que permite el desplazamiento de las vísceras hacia abajo y a la izquierda favoreciendo una mejor visualización del hipocondrio derecho. En estos pacientes solemos utilizar tiras de tela que sujetan ambas raíces de los miembros inferiores del paciente (articulaciones coxo-femorales) a la camilla lo que permite elevar la cabecera hasta su máximo sin que el enfermo se desplace. El recurso del separador en forma de mano es también una alternativa a tener en cuenta, aunque no lo hemos utilizado porque su colocación implica la realización de un nuevo orificio y no tuvimos la necesidad de dicha separación. De todas maneras es un instrumento que se debe tener a disposición.

La Mirizzigrafía fue efectuada en 124 pacientes (76,07%), de las cuales las primeras 33 fueron colecisto-colangiografías por punción vesicular al inicio de nuestra experiencia.

Las causas por las que no se realizaron colangiografías fueron:

1- la existencia de un conducto cístico fino que hizo imposible su canulación

2- los pacientes con poliposis vesicular

3- litiasis vesicular única.

De todas formas el rango de realización de la colangiografía se encuentra cercano a los publicados en cirugía con neumoperitoneo ^(84,93) sin criterios de selección (Ej.: cálculo único, poliposis, Heuer-Jensen).

Del total de pacientes, tres requirieron conversión (1,84 %), uno a cirugía con neumoperitoneo por la existencia de múltiples adherencias al inicio de la experiencia. En este caso se decidió realizarla con neumoperitoneo porque en ese momento, el cirujano lo consideró menos riesgoso. En la actualidad creemos que en estos pacientes el uso del retractor es mucho mejor, ya que la liberación de las adherencias se realiza sin ninguna dificultad y con un mayor margen de seguridad.

Las otras dos conversiones fueron a cirugía a cielo abierto debido al importante proceso inflamatorio a nivel del triángulo de Calot que impedía una adecuada identificación de los elementos, situación que no hubiera cambiado si la cirugía hubiese sido hecha con neumoperitoneo.

Es importante destacar que seguimos un criterio estricto respecto a las conversiones independientemente de que la cirugía sea realizada con neumoperitoneo o tracción abdominal; si la identificación de los elementos es dificultosa después de diez minutos de trabajo sobre el triángulo de Calot o existe sangrado profuso que no se puede cohibir sin estar seguro de que no se lesionará algún elemento noble, decidimos sin dilaciones y sin intentar ningún tipo de coagulación o colocación de clips a ciegas, la conversión. Ésta actitud nos ha permitido mantener la serie de colecistectomías laparoscópicas (con o sin neumoperitoneo) sin lesión quirúrgica conocida a la fecha.. De todas maneras el índice de conversiones de la presente serie es similar o menor a aquellas publicadas con neumoperitoneo. ^(43,66,84,85,99,106)

En 17 pacientes decidimos dejar un drenaje (equipo perfus multi-perforado) a nivel del hiato de Winslow y lo realizamos en pacientes que tenían sangrado en “napa”, en las colecistitis agudas con placas de gangrena y en algunos pacientes con conducto cístico muy fino donde la colocación del clip generó la sospecha de un mal ajuste del mismo. Normalmente el tubo fue extraído alrededor de las 48

horas de postoperatorio en la mayoría de los pacientes, que habitualmente ya estaban en su domicilio y habían sido dados de alta con el drenaje sin que éste represente riesgo para ellos.

La estadía hospitalaria tuvo una media de veinticinco horas con extremos entre catorce y ciento veinte horas. Normalmente el alta fue otorgada de acuerdo a la recuperación individual de cada paciente y a la gravedad de la patología vesicular como así también las dificultades intra-operatorias. La estancia hospitalaria no difiere de lo publicado por diferentes autores ⁽⁴⁶⁾ ni a la de los pacientes que hemos operado con neumoperitoneo. No iniciamos ningún protocolo de cirugía laparoscópica de corta estancia fundamentalmente por que en la provincia (Santiago del Estero) muchos pacientes viven en el interior con malas condiciones de transporte y caminos.

La morbilidad de la serie fue de 6,13 % y estuvo representada por cinco abscesos de pared a nivel de la herida umbilical, tres hematomas de la región peri-umbilical, una bilirragia de 60 cc. por el tubo de drenaje a las 24 horas de operada y que se agotó al cuarto día en su domicilio; la misma fue ocasionada por la caída del clip del conducto cístico. La colocación del drenaje, como lo expusimos anteriormente, fue de utilidad evitándole la formación de un bilioma postoperatorio que hubiese requerido de un posterior drenaje percutáneo. Si bien habíamos efectuado una colangiografía intra-operatoria, al quinto día de operada le realizamos una fistulografía por el equipo perfus multi-perforado que habíamos dejado como drenaje y que había agotado su debito 24 hs. previas, confirmando una fuga de aspecto filiforme a través del conducto cístico por pérdida del clip.

Una paciente, a los 8 meses de operada, presentó elevación de bilirrubina y fosfatasa alcalina con episodio de dolor en hipocondrio derecho por litiasis residual única de colédoco que fue resuelta por papilotomía endoscópica. El índice de litiasis residual fue de 0,62 % lo que al igual que en morbilidad, no difiere de lo publicado por otros autores. ⁽⁹³⁾

La mortalidad de la serie fue de 0 %.

En lo que respecta al dolor postoperatorio, 144 pacientes (88,3%), presentaron dolor aceptable, el mismo fue evaluado con la EVA, aunque es importante reconocer que la medición del dolor es subjetiva y depende en parte de factores psicológicos.

En lo que se refiere a las biopsias tomadas de piel y músculo, el informe anatómo-patológico no mostró signos de tricción debido al retractor, sólo pudieron observarse los cambios propios del termocauterío del electro-bisturí de la sección aponeurótica y peritoneal que demuestra que la tracción no produce isquemia ni lesiones que puedan incrementar el dolor o favorecer la formación de abscesos o hematomas de la herida. Por otro lado cuando medimos la fuerza de tracción, esta tuvo una media de 10 Kg.- fuerza, las mayores fuerzas de tracción

fueron efectuadas principalmente en pacientes jóvenes con buena tonicidad muscular y en aquellos pacientes con sobre-peso, mientras que en pacientes de edad, con menor tonicidad muscular, requirieron menor fuerza de tracción.

Finalmente, describiremos las dificultades y ventajas que observamos con la tracción parietal.

Dentro de las dificultades, debemos decir que al inicio de la experiencia la movilidad hepática de ascenso y descenso por la ausencia del neumoperitoneo que fija al hígado fue un problema que superamos con un simple ajuste de “*tiempos*” y movimientos. En la actualidad no representa un problema, y puedo decir que al igual que cuando se inicia la experiencia en cirugía laparoscópica, existe una curva de aprendizaje que se debe superar; la cirugía laparoscópica sin neumoperitoneo no es la excepción.

Como expresamos anteriormente, la obesidad y la ausencia de depresión visceral son también dificultades que presenta la cirugía sin neumoperitoneo; la solución a estos problemas radica en los cambios en la posición de la camilla o, como proponen algunos autores, agregar a la tracción parietal una insuflación mínima para lograr una mejor visibilidad, con esta última opción no tenemos experiencia. Si bien otros autores han referido menor visibilidad en la cirugía con tracción ⁽⁵⁷⁾, aducen que la ausencia de depresión visceral es el factor primordial de la misma. Nosotros coincidimos con aquellos que manifiestan una visibilidad similar entre ambos procedimientos ⁽⁴⁶⁾, destacamos que la ausencia de la mencionada depresión visceral es fácilmente solucionada con los cambios de la posición del paciente, principalmente la lateralización de la camilla de operaciones hacia la izquierda y la elevación de la cabecera, la ausencia de gas intra-abdominal nos permite que esta elevación pueda ser importante sin que el gas se desplace hacia arriba ocasionando algún trastorno.

También debemos contar dentro de las dificultades, el posicionamiento del aparato de rayos X o arco en C, ya que la cadena que sostiene el retractor impide una adecuada movilidad; esto fue resuelto ingresando el cabezal del aparato de rayos desde el lado izquierdo del paciente.

Por último, dentro de las dificultades, el tiempo de cierre de la herida umbilical es más prolongado por que el mismo implica puntos de sutura para el peritoneo, aponeurosis y piel. De todas formas, este cierre obligatorio, disminuye la posibilidad de eventraciones post-operatorias que oscila entre el 1 y 6 % según algunas publicaciones cuando se utiliza el neumoperitoneo ⁽²⁴⁾; no detectamos ninguna en la presente serie. Es probable que el orificio dejado por la introducción del trocar de 12 mm en la cirugía con neumoperitoneo requiera también del cierre de la brecha aponeurótica para disminuir la incidencia de eventraciones.

En lo que se refiere a las ventajas y coincidiendo con otros autores ^(4,9,70,85), podemos decir que la cirugía laparoscópica sin neumoperitoneo, evita la

posibilidad de producir lesiones viscerales o vasculares por la introducción de la aguja de Veress o trócares a ciegas. En esta serie no observamos ninguna.

Evita las complicaciones inherentes al uso del CO₂ expuestas en la introducción, al igual que aquellas producidas por el incremento de la presión intra-abdominal porque son inexistentes.

El uso libre de la aspiración evita la des-insuflación y consecuente “caída” del campo operatorio con la consiguiente pérdida de tiempo y visibilidad.

Facilita la extracción de la pieza operatoria ya que la incisión umbilical es un poco más grande y evita forcejeos y ampliación de la herida para extraer la vesícula biliar.

Permite el uso de instrumental de cirugía convencional, esto es importante a la hora de extraer cálculos por rotura de la vesícula.

Disminuye los costos operativos ya que no se utiliza CO₂ y se pueden re-utilizar los trocares en forma prolongada que son caros y que pierden gas después de algunas cirugías tanto los descartables como los metálicos a los que se deben cambiar las válvulas.

No modifica los principios cosméticos de la cirugía laparoscópica ya que no existen diferencias entre la que usa neumoperitoneo como en la que se usa la tracción.

Se puede utilizar anestesia peridural o raquídea en pacientes seleccionados, lo que disminuiría los costos anestésicos y es una opción beneficiosa para las mujeres embarazadas.

CONCLUSIONES

Como conclusión se puede afirmar que la técnica de colecistectomía laparoscópica sin neumoperitoneo con el sistema que he diseñado es totalmente viable, tiene escasas dificultades que han sido resueltas satisfactoriamente y evita las complicaciones del neumoperitoneo presentando ventajas con respecto a él.

El aparato de tracción aquí presentado es sumamente versátil, útil y la técnica de colecistectomía no varía excepto por los sitios de colocación de los trócares.

Podemos destacar entre las dificultades a:

*- La movilidad de ascenso-descenso de las vísceras abdominales, resuelta con un ajuste de tiempos.

*- La obesidad y la presencia de mesos hipergrasos, ya que la ausencia de gas a presión que los comprima hacia abajo, disminuye la visión, situación que se resolvió con los cambios de posición de la camilla de operaciones.

*- Tuvimos dificultades en la ubicación del aparato de rayos X por la presencia de la cadena del retractor que se resolvió ingresándolo desde la izquierda del paciente.

*- Por último y dentro de lo que podemos considerar como una desventaja, mencionamos el cierre por planos de la herida umbilical, para disminuir la posibilidad de eventraciones post-operatorias.

Dentro del grupo de las ventajas podemos concluir que:

*- La introducción del primer trocar bajo visión directa y la no utilización de aguja de Veress previene cualquier lesión visceral o vascular.

*- La falta de CO₂ a presión dentro de la cavidad abdominal evita sus complicaciones ya sea por la absorción y sus repercusiones fisiológicas, o por el aumento de la presión intra-abdominal, como así también por la posibilidad que, por orificios naturales, se desplace el gas a otras cavidades (Pleura, Mediastino).

*- La ausencia del neumoperitoneo a tensión, permite la utilización a discreción de la aspiración sin la posibilidad que disminuya la visibilidad, ahorrando el tiempo de espera de una nueva insuflación.

*- También se previene la hipotermia mencionada por diferentes autores.

*- Se disminuyen los costos porque no se requiere de un insuflador y tanque de CO₂.

*- Los trócares pueden ser utilizados durante mucho tiempo, y en ocasiones se puede aprovechar el instrumental de cirugía convencional.

*- No modifica en absoluto los principios cosméticos de la cirugía laparoscópica como tampoco la recuperación post-operatoria.

*- La incisión umbilical, un poco más amplia que en la cirugía con neumoperitoneo a tensión, permite la extracción de la pieza operatoria con mayor facilidad.

*- La posibilidad tangible del uso de anestesia peridural es otra ventaja de esta modalidad que podría favorecer este tipo de cirugía en embarazadas.

Por todo lo expresado anteriormente se puede afirmar que:

“La colecistectomía laparoscópica sin neumoperitoneo con un sistema de tracción parietal posee las ventajas de toda cirugía laparoscópica asociada a las ventajas de la realizada a “cielo abierto”.

REFERENCIAS BIBLIOGRAFICAS

- 1) Agostini A, Robin F, Jais JP, Aggerbeck M, Vilde F et al
“Impact of different gases and pneumoperitoneum pressures on tumour growth during laparoscopy in a rat model”
Surg Endosc 2002, 16:529-532
- 2) Akimaru K
“Subcutaneous wire traction technique without CO2 insufflation for laparoscopic cholecystectomy”
Jour Laparoendosc Surgery 1993, 1:59-62
- 3) Albertengo J, Palermo M, Ruiz H, Mural J, Tarsitano F.
“Neumoperitoneo y embarazo ectopico”
Rev Argent Cirug 2002,83:224-226
- 4) Alijani A, Cuschieri A.
“Abdominal Wall Lift systems in laparoscopic surgery: gasless and low pressure systems”
Semin Laparosc Surg 2001,8:53-62
- 5) Batallan A, Benifla J, Panel P, Dorin S, Darai E, Madelenat P.
“Laparoscopic surgery during the second trimestre of pregnancy: indications, technique and fetal repercussions. Report of nine cases and review the literature”
Ann Chir 1999, 53:285-90
- 6) Bemelman W, Dunker M, Busch O, Den BoerK, de Wit L et al.
“Efficacy of establishment of pneumoperitoneum with the Veress needle, Hason trocar, and modified blunt trocar (troc doc): a randomised study”
J Laparoendosc Adv Surg Tech A 2000, 10:325-30
- 7) Bezzi M, Urbano V, Lorusso R, Leonetti G, Martone N et al
“Use of abdominal wall retractor Laparo Tenser in gasless laparoscopic cholecystectomy”
Ann Ital Chir 2002, 73:143-47
- 8) Bhavani-Shankar K, Steinbrook R, Brooks D, Datta S.
“Arterial to end-tidal carbon dioxide pressure difference during laparoscopic surgery in pregnancy”
Anesthesiology 2000, 93:370-73
- 9) Bosutto E, Bonatti L, Schieron R, Villata E, Bacino A et al.
“Gasless laparoscopic cholecystectomy. Our experience with 130 cases compared with 450 cases treated with CO2 technique”
Minerva Chir 2000, 55:201-03
- 10) Bradfield S.
“Gas embolisme during Laparoscopy”
Anesth Inten Care 1991, 19:474-78
- 11) Brosens I, Gordon A, Campo R, Gordts S.
“Bowel injury in gynaecologic laparoscopy”
J Am Assoc Gynecol Laparosc. 2003, 10:9-13
- 12) Carbonell A, Harold K, Smith T, Matthews B, Sing R et al.
“Umbilical stalk technique for establishing pneumoperitoneum”
J Laparoendosc Adv Surg Tech A 2002, 12:203-06

- 13) Carry P, Gallet D, Francois Y, Perdrix J, Sayag A et al.
 “Respiratory mechanics during laparoscopic cholecystectomy: the effects of abdominal wall lift”
Anesth Analg 1999, 89:800-05
- 14) Casati A, Comotti L, Tommasino C, Leggieri C, Bignami E et al.
 “Effects of pneumoperitoneum and reverse Trendelenburg position on cardiopulmonary function in morbidly obese patients receiving laparoscopic gastric banding”
Eur J Anaesthesiol 2000, 17:300-05
- 15) Catan M, De Militi R, Chiaretti M, Abati G, Rengo M.
 “Gasless laparoscopic cholecystectomy. Selective intervention in a high surgical risk patient”
Minnerva Chir 2000, 55:45-48
- 16) Catarci M, Carlini M, Gentileschi P, Santoro E.
 “Major and minor injuries during the creation of pneumoperitoneum. A multicenter study on 12.912 cases”
Surg Endosc 2001, 15:566-69
- 17) Cogliandolo A, Magnamaro T, Saitta F, Micall B.
 “Blind Vs open approach to laparoscopic Cholecystectomy: a randomised study”
Surg Laparosc Endosc 1998, 8:353-55
- 18) Corbelle J, Ferrero J, Rosales C, Amor H, More M et al.
 “Lesiones quirúrgicas de la Vía Biliar. Incidencia, tratamiento y resultados alejados de la reparación”
Rev Argent Cirug 1996, 71:217223
- 19) Crist W.
 “Complicaciones en la cirugía laparoscópica”
Clin Quirurg de Norteam 1993, 2_293-315
- 20) Cunningham AJ
 “Anesthetic implications of laparoscopic surgery”
Yale J Biol Med 1998, 71:551-78
- 21) Chin A, Moll F, Mc Coll M, Reich H
 “Mechanical peritoneal retraction as an replacement for carbon dioxide pneumoperitoneum”
J Am Assoc Gynecol Laparosc 1993, 162-6
- 22) Dellafosse B, Cottin V, Motin J.
 “Embolie Gazeuse en chirurgie coelioscopique”
Encyclopedie medico-chirurgicale. Fiche additive 1994, 36: 568 A 10
- 23) De Santibañes E, Sivori J, Pekojl J, Ciardullo M, Sendin R et al.
 “Lesiones de la Vía Biliar secundarias a colecistectomía laparoscópica”
Rev argent Cirug 1996, 70:208-219
- 24) Di Lorenzo N, Coscarella G, Lirosi F, Gaspari A.
 “Port-Site closure: a new problem, an old device.”
JLS 2002, 6:181-83
- 25) Deziel DJ, Millikan KW, Economon ST, Doolas et al.
 “Complications of laparoscopic cholecystectomy. A national survey of 4292 hospitals and an analysis of 77.604 cases”
Am J Surg 1993, 65:9-12

- 26) Diez J, Delbene R, Ferreres A.
 “Análisis de 1000 colecistectomías laparoscópicas”
 Rev Argent Cirug 1995, 68:103-111
- 27) Du Bois F, Icard P, Berthelot G, Levard H.
 “Coelioscopic cholecystectomy: preliminary report of 36 cases.”
 Ann Surg 1990, 211:60-66
- 28) Egawa H, Minami J, Fujii K, Hamaguchi S, Okuda Y, Kitajima T
 “QT interval dispersion increase in the elderly during laparoscopic cholecystectomy: a preliminary study”
 Can J Anaesth 2002, 49:805-09
- 29) El-Banna M, Abdel_Atty M, El-Meteini M, Aly S
 “Management of laparoscopic-related bowel injuries”
 Surg Endosc 2000, 14:779-82
- 30) Esposito C, Porreca A, Esposito G.
 “Vascular complications during laparoscopy. An analysis of a personal case”
 Minerva Chir 1999, 54:163-65
- 31) Extramiana F, Neyroud N, Huikuri H, Koistinen M, Coumel P et al.
 “QT interval and arrhythmic risk assessment after myocardial infarction”
 The Am J of Cardiology 1999, 83:266-269.
- 32) Feng L, Song J, Wong F, Xia E.
 “Incidence of deep venous thrombosis after gynaecological laparoscopy”
 Chin Med J 2001, 114:632-35
- 33) Galizia G, Prizio G, Lieto E, Castellano P, Pelosio L et al.
 “Hemodynamic and pulmonary changes during open, carbon dioxide pneumoperitoneum and abdominal wall-lifting cholecystectomy. A prospective randomised study”
 Surg Endosc 2001, 15:477-83
- 34) Giraud G, Brachet Contul R, Cacceta M, Morino M.
 “Gasless laparoscopy could avoid alterations in hepatic function”
 Surg Endosc 2001, 15:741-46
- 35) Gutt C, Kim Z, Schmandra T, Paolucci V, Lorenz M.
 “Carbon dioxide pneumoperitoneum is associated with increased liver metastases in a rat model”
 Surgery 2000, 127:566-70
- 36) Gut C, Riemer V, Kim Z, Erceg J, Lorenz M.
 “Impact of laparoscopic surgery on experimental hepatic metastases”
 Br J Surg 2001, 88:371-75
- 37) Gregory R, Fetterman H, Chefetz M.
 “Complications of laparoscopy: two cases of perforated urinary bladder”
 Am J Obstet Gynecol 1974:1120-1121
- 38) Hasson HM.
 “A modified instrument and method for laparoscopy”
 Am J Obstet Gynecol 1971, 110:886-87
- 39) Hazebroek E, Schreve M, Visser P, De Bruin R, Marquet R et al
 “Impact of temperature and humidity of carbon dioxide pneumoperitoneum on body temperature and peritoneal morphology”
 J Laparoendosc Adv Surg Tech A 2002, 12:355-64

- 40) Hazebroek E, de Bruin R, Bonvy N, Marquet R, Bonthuis F et al.
 “Long-term impact of pneumoperitoneum used for laparoscopic donor nephrectomy on renal function and histomorphology in donor and recipient rats.”
 Ann Surg 2003, 237:351-57
- 41) Heddle R, Platt a.
 “Tension pneumothorax during laparoscopic cholecystectomy”
 Br J Surg 1992, 72:347-349
- 42) Ho AC, Horton KM, Fishman EK.
 “Perforation of the small bowel as a complication of laparoscopic cholecystectomy: CT findings”
 Clin Imaging 2000, 24:204-06
- 43) Iribarren C, Maurette R, Pirchi E, Reyes Larran R, Cerutti R et al.
 “Colecistectomía laparoscópica. Evaluación de factores predictivos de conversión”
 Rev argent Cirug 1999, 77:17-26
- 44) Ishida H, Hashimoto D, Nakada H, Takeuchi I, Hoshino T et al.
 “Increased insufflation pressure enhances the development of liver metastasis in a mouse laparoscopy model: possible mechanisms”
 Surg Endosc 2002, 16:331-35
- 45) Ishida H, Hashimoto D, Takeuchi I, Yokoyama M, Okita T et al.
 “Liver metastases are less established after gasless laparoscopy than after carbon dioxide pneumoperitoneum and laparotomy in a mouse model”
 Surg Endosc 2002, 16:193-96
- 46) Japanese group of Laparoscopy
 “Comparison between CO₂ insufflation and abdominal wall lift in laparoscopic Cholecystectomy. A prospective multi-institutional study in Japan.”
 Surg Endosc 1999, 13:705-09
- 47) Johannsen G, Anderesen M, Juhl B.
 “The effect of general anaesthesia on the haemodynamic events during laparoscopy with CO₂ insufflation”
 Acta Anaesthesiol Scand 1989, 33:132-136
- 48) Joris J, Noirod D, Legrand M.
 “ Hemodynamic changes during Laparoscopic Cholecystectomy”
 Anesth Analg 1993, 76:1067-1072
- 49) Joris JL
 “Control anestésico de la laparoscopia”
 En Miller “Anestesia” 4ta Edición – Editorial Harcourt Brace 1998 – Pgs 1955-1972
- 50) Katarassas A, Walsh D, Hamilton D.
 “A safe new approach to establishing a pneumoperitoneum at laparoscopy”
 Aust N J Surg 1992, 62:489-91
- 51) Kim W, Jeon H, Park S, Lee S, Chun S et al.
 “Comparison of immune preservation between CO₂ pneumoperitoneum and gasless abdominal lift laparoscopy”
 JSLs 2002, 6:11-15
- 52) Kleiman A
 “Colecistectomía laparoscópica. Progresos y perspectivas”
 Rev Argent Cirug 1988, 54:226-228

- 53) Kleiman A, Garcia Poitevin O.
 “Colecistectomia laparoscopica en ovejas”
 Rev Argent Cirug 1987, 52:318-20
- 54) Korkmaz A, Alkis M, Hamamci O, Besim H, Erverdi N.
 “Hemodynamic changes during gaseous and gasless laparoscopic cholecystectomy”
 Surg Today 2002, 32:685-89
- 55) Lafullarde T, Van Hee R, Gys T.
 “A Safe and simple method for routine open access in laparoscopic procedures”
 Surg Endosc 1999, 13:769-72
- 56) Larsen J, Ejstrup P, Svendsen F, Pedersen V, Redke F.
 “Systemic response in patients undergoing laparoscopic cholecystectomy using gasless or carbon dioxide pneumoperitoneum. A randomised study”
 J Gastrointest Surg 2002, 6:582-86
- 57) Larsen J, Ejstrup P, Kristensen J, Svendsen F, Redke F et al.
 “Randomized comparison of conventional and gasless laparoscopic cholecystectomy: operative technique, postoperative course and recovery”
 J Gastrointest Surg 2001, 5:330-35
- 58) Maillo C, Martin E, Lopez J, Jover J, Martinez J et al.
 “Effect of pneumoperitoneum on venous hemodynamics during laparoscopic cholecystectomy. Influence of patient’s age and time of surgery”
 Med Clin 2003, 120: 330-334
- 59) Martinez-Ramos C, Lopez-Pastor A, Nunez-Pena J, Gopegui M, Sanz-Lopez R et al.
 “Changes in Hemostasis after laparoscopic cholecystectomy”
 Surg Endosc 1999, 13:476-79
- 60) Melgoza Ortiz C, Lasky Marcovich D, Hesiquio R, Contreras Ruiz R, Hidalgo Castro F.
 “Creación de Neumoperitoneo sin aguja de Veress. Evita complicaciones”
 Cir Gen 2003, 25:41-43
- 61) Mints M
 “Risk and prophylaxis in laparoscopy. A survey of 100.000 cases”
 J Reprod Med 1977, 18:269-73
- 62) Molinas C, Koninkcx P.
 “Hypoxaemia induced by CO2 or Helium pneumoperitoneum is a co-factor in adhesión formation in rabbits”
 Hum Reprod 2000,15:1758-63
- 63) Moreira H Jr, Yamaguchi T, Wexner S, Singer L, Zaho R et al.
 “Effect of pneumoperitoneal pressure on tumour dissemination and tumour recurrence at port-site and midline incisions”
 Am Surg 2001, 67:369-73
- 64) Munro M.
 “Laparoscopic access: complications, technologies and techniques.”
 Curr Opin Obstet Gynecol 2002, 14:365-74
- 65) Nagal H
 “A New method of laparoscopic cholecystectomy. An abdominal mass lifting technique without pneumoperitoneum”
 Surgical Laparoscopic Endoscopy 1991, 1:122-126
- 66) Nande A, Shrikhande S, Rathod V, Adyanthaya K, Shrikhande V.
 “Modified technique of gasless laparoscopic cholecystectomy in a developing country: a 5 years experience” Dig Surg 2002, 19:366-71

- 67) Nari G, Carabajal H, Moreno E.
 “Análisis de las complicaciones del Neumoperitoneo en pacientes sometidos a cirugía laparoscópica”
 “Rev Argent Cirug 1999,77:152-154
- 68) Nari G
 “Cirugía laparoscópica sin neumoperitoneo. Experiencia inicial y presentación de instrumental”
 Congreso Argentino y Latinoamericano de Residentes de Cirugía General – 1995. Cosquín – Córdoba.
- 69) Nduka C, Puttick M, Coates P, Yong L, Peck D et al.
 “Intraperitoneal hypothermia during surgery enhances postoperative tumor growth”
 Surg Endosc 2002, 16:611-15
- 70) Neudecker J, Sauerland S, Neugebauer E, Bergamaschi R, Bonjer H et al.
 “The European Association for endoscopic surgery clinical practice guideline on the pneumoperitoneum for laparoscopic surgery”
 Surg Endosc 2002, 16:1121-43
- 71) Neuhaus S, Gupta A, Watson D.
 “Helium and other alternative insufflation gases for laparoscopy.”
 “Surg Endosc 2001, 15:553-60
- 72) Nyarwaya J, Samii K, Mazoit J, de Watteville J
 “Are pulse oximetric and capnographic monitoring reliable during laparoscopic surgery for cholecystectomy”
 Anesthesiology 1991, 75, 3A, A453
- 73) Oshinsky G, Smith a.
 “Laparoscopic needles and trocars: an overview of designs and complications”
 J Laparoendosc Surg 1991, 2:117-22.
- 74) Ott D.
 “Laparoscopic hypothermia”
 J Laparoendosc Surg 1991, 2: 127-30
- 75) Ott D
 “Correction of laparoscopic insufflation hypothermia”
 J Laparoendosc Surg 1991, 2:183-86
- 76) Ott D, Reich H, Love B, Mc Corvey R, Toledo A et al.
 “Reduction of laparoscopic-induced hypothermia, postoperative pain and recovery room length of stay by preconditioning gas with the insuflow device:a prospective randomised controlled multi-center study”
 JSLS 1998, 2:321-29
- 77) Pellegrini CA
 “Cirugía Videoendoscópica”
 Rev Argent Cirug Nro Extraordinario Rel Of LXV Congreso Argentino de Cirugía 1994. Bs As
- 78) Perera S, De Santibáñez E, Sendin R.
 “Lesiones quirúrgicas de la Vía Biliar secundaria a Colectomía laparoscópica”
 Rev Argent Cirug 1997,72:168-178
- 79) Pirchi E, Iribarren C, David M, Cerutti R, Porto E, et al.
 “¿Qué pacientes pueden seleccionarse para colecistectomía laparoscópica ambulatoria?”
 Rev Argent Cirug 1999, 77:141-146

- 80) Pross M, Schulz H, Flechsig A, Manger T, Halangk W et al.
 "Oxidative stress in lung tissue induced by CO₂ pneumoperitoneum in rat."
 Surg Endosc 2000, 14:1180-84
- 81) Querleu D, Chevallier L, Chapron C, Bruta M.
 "Complications of gynecological laparoscopic surgery. A French multicentre collaborative study"
 Gynaecol Endosc 1993, 2:3-6
- 82) Rosasco C, Bianchi D.
 "Monitoreo de las variaciones hemodinámicas en la colecistectomía laparoscópica"
 Anest Analg Reanim 2001, 17: 41-50
- 83) Rosero S, Zareba W, Moss A, Robinson J, Hajj R et al
 "Asthma and the risk of cardiac events in the long QT Syndrome"
 Am J Cardiol 1999, 84:1406-11
- 84) Ruiz S, Obregon de Mattos R, Statti M, Minatti W, Giangrande M et al
 "Colecistitis aguda: tratamiento laparoscópico"
 Rev Argent Cirug 1999, 77:147-151
- 85) Santo M, Domene C, Nasi A, Onari P, Volpe P et al.
 "Videolaparoscópica cholecistectomía. Análisis de los aspectos clínicos y funcionales de la elevación mecánica de la pared abdominal"
 Arq Gastroenterol 2001, 38:32-39
- 86) Sare M, Demirkiran A, Alibey E, Durmaz B.
 "Effect of abdominal insufflation on bacterial growth in experimental peritonitis"
 J Laparoendosc Adv Surg Tech A 2001, 11:285-89.
- 87) Sarli L, Costi R, Sansebastiano G, Trivelli M, Roncoroni L.
 "Prospective randomized trial of low-pressure pneumoperitoneum for reduction of shoulder-tip pain following laparoscopy"
 Br J Surg 2001, 88:315-18
- 88) Schafer M, Lauper M, Krahenbuhl L.
 "Trocar and Veress needle injuries during laparoscopy"
 Surg Endosc 2001, 15:275-80
- 89) Seed R, Shakespeare T, Muldoon M.
 "Carbon dioxide homeostasis during anaesthesia for laparoscopy"
 Anaesthesia 1970, 25:223-231
- 90) Slim K, Canis M.
 "Laparoscopic Surgery and pregnancy"
 J Chir 1998, 135:261-66
- 91) Sociedad Colombiana de Anestesiología.
 "Anestesia para Laparoscopia"
 Boletín – 1998
- 92) Sonzini astudillo P, Minuzzi F, Sarriá allende F, Linares M, Sonsini astudillo B.
 "Colecistectomía por Video Celiotomía: propuesta técnica y resultado"
 Rev Argent Cirug 1993, 64:12-21
- 93) Sonzini Astudillo P, Minuzzi F, Sarriá allende F, et al
 "Valor de la colangiografía operatoria en la cirugía biliar laparoscópica"
 Rev Argent Cirug 1994, 66:19-24
- 94) Sonzini Astudillo P, Minuzzi F, Sarriá allende F, et al
 "Morbimortalidad en cirugía laparoscópica"
 Rev argent Cirug 1996, 71:71-80

- 95) Sorrentino E, Olivero R, D'Agostino J.
 "Colecistectomia laparoscopica. Ventajas de la laparoscopia abierta"
 Rev Argent Cirug 1997, 73:49-53
- 96) Speranza J.
 "Cirugia laparoscopica. Técnica operatoria sin neumoperitoneo"
 Rev Argent Cirug 1994, 66:163-169
- 97) Stone J, Dyke L, Fritz P, Reigle M, Verrill H et al.
 "Hemodynamic and hormonal changes during pneumoperitoneum and Trendelenburg positioning for operative gynaecologic laparoscopy surgery"
 Prim Care Update Ob Gyns 1998, 5:155-59
- 98) The Southern Surgeons Club
 "A prospective analysis of 1518 Laparoscopic cholecystectomies"
 N Engl J Med 1991, 324:1073-78
- 99) Torres R, Beltrame O, Orban R, Serra E
 "Resultado de la colecistectomia laparoscopica según el grado de complejidad anatómico-quirúrgica y la experiencia"
 Rev Argent Cirug 1995,68:61-64
- 100) Torrielli R, Cesarini M, Winnock S.
 "Modifications hemodynamiques Durant la coelioscopie: étude menée par bioimpédance électrique thoracique"
 Can J Anaesth 1990, 37:46-48
- 101) Uemura N, Nomura M, Inoue S, Endo J, Kishi S et al.
 "Changes in hemodynamics and autonomic nervous activity in patients undergoing laparoscopic cholecystectomy: differences between the pneumoperitoneum and abdominal wall lifting method"
 Endoscopy 2002, 34:643-50
- 102) Uen Y, Liang A, Lee H.
 "Randomized comparison of conventional carbon dioxide insufflation and abdominal wall lifting for laparoscopic cholecystectomy"
 J Laparoendosc Adv Surg Tech A 2002, 12:7-14
- 103) Vilos G
 "Litigation of laparoscopic major vessel injuries in Canada"
 J Am Assoc Gynecol Laparosc 2000, 7:503-09
- 104) Wittich P, Steyerberg E, Simons S, Marquet R, Bonjer H.
 "Intraperitoneal tumor growth is influenced by pressure of carbon dioxide pneumoperitoneum."
 Surg Endosc 2000, 14:817-19
- 105) Yerdel M, Karayalcin K, Koyuncu A, Akin B, Koksoy C et al.
 "Direct trocar insertion versus Veress needle insertion in laparoscopic Cholecystectomy"
 Am J Surg 1999, 177:247-49
- 106) Zannoli R, Balbi C, Repetto C, Alfonso D, Nilariño Lopez E et al.
 "Colecistectomia laparoscopica en Colecistitis aguda"
 Rev Argent Cirug 1998, 74:109-117
- 107) Zayyan K, Christie Brown J, Van Noorden S, Yiu C, Sellu D et al.
 "Rapid flow carbon dioxide laparoscopy disperses cancer cells into the peritoneal cavity but not the port sites in a new rat model."
 Surg Endosc 2003, 17:273-77

