



Universidad  
Nacional  
de Córdoba



**UNIVERSIDAD NACIONAL DE CÓRDOBA**

**FACULTAD DE ODONTOLOGÍA**

**ESCUELA DE POSGRADO**

**“ESTUDIO ANATÓMICO Y DIMENSIONAL DEL DISCO DEL  
COMPLEJO ARTICULAR TEMPOROMANDIBULAR  
DURANTE EL DESARROLLO PRENATAL HUMANO.  
CORRELACIÓN HISTOLÓGICA”**

TESISTA:

**OD. LUIS AUGUSTO GIAMBARTOLOMEI**

DIRECTOR:

**PROF. DRA. MARÍA ELSA GOMEZ DE FERRARIS**

**CÓRDOBA, 2005**



Esta obra está bajo una [Licencia Creative Commons Atribución-  
NoComercial-CompartirIgual 4.0 Internacional](https://creativecommons.org/licenses/by-nc-sa/4.0/).

**Estudio Anatómico y Dimensional del Disco del Complejo Articular  
Témporomandibular durante el Desarrollo Prenatal Humano.  
Correlación Histológica**

**Trabajo de Tesis para optar al Título de Doctor en Odontología**


**LUIS AUGUSTO GIAMBARTOLOMEI**

Año: 2005

**DIRECTORA DE TESIS: PROF. DRA. MARÍA ELSA GOMEZ DE FERRARIS.**

*A uno de los puntales en el camino de la vida, mi Mamá Irene.*

*Y a los amores de mi vida, Elisa mi compañera en este camino, y mis hijos Nahuel, Belén y Nehuén. Porque comprendieron, disimularon y compartieron el empeño puesto en este capítulo tan importante de mi andar.*



Mi árbol y Yo:

*14 meses después de nacer Nahuel, mi amor y yo plantamos ese árbol, que sólo era una rama, con tierra y mucha agua. Lo cuidamos, el tiempo pasó, y hoy bajo su sombra tengo recuerdos de...*

*de mi árbol y Yo, ese árbol que plantamos hace tantos años, él brotó, y el tiempo pasó, mitad de mi vida con él se quedó. Hoy, bajo su sombra que tanto creció, tengo recuerdos, los más lindos que he vivido, junto a mi amor y a mi hijo, y cuan más crecía mi árbol, nació Belén, y ya grande otro corazón, Nehuén, que son todos, los más hermosos frutos que llenan mi corazón.*

*Y hoy de ese nogal abro otra nuez, un fruto más de la vida.*

*Un camino siempre lleno de verdes primaveras y marrones otoños.*

*Y toda la inmensa esperanza de volver a nacer cada una de esas primaveras junto a mi árbol.*

*Luis Augusto*

**Agradecimientos:**

Distingo a cada uno de los que han contribuido en esta obra científica, en el nuevo milenio de la articulación, o mejor del Complejo Articular Témporomandibular:

Prof. Dra. María Elsa Gómez de Ferraris, quien fue una guía experiencial, implacable y también afectiva de este trabajo tan importante en mi vida profesional y personal.

Prof. Dra. Alicia del Valle Simbron, quien como clínica pediatra, me insertó desinteresadamente y en beneficio de la prevención y salud humana, en el mundo de la sanidad y el lactante. Ella fue el impulso del equilibrio, capacidad de guía en equipo y el calor de una compañera de labor sin igual.

Prof. Dra. Miriam Carranza, que como bióloga y excelente docente, me instruyo detalladamente sobre el proceso biológico de crecimiento y desarrollo humano.

Al Prof. Dr. Cesar Aranega, quien como Profesor Titular de la Cátedra de Anatomía de la Facultad de Ciencias Medicas de la Universidad Nacional de Córdoba, permitió el acceso al material del Museo de Anatomía del Hospital de Clínicas

Prof. Dra. Sofía P. De Fabro, que como integrante de mi comisión de Tesis ha sido una guía científica calificada. Y una persona con la humildad de los grandes

Prof. Dr. Rafael Moncho: como integrante de mi comisión de Tesis y por su colaboración literaria prestada a expensa de su rica biblioteca personal.

Prof. Dra. Rosita Lucero, como integrante de mi comisión de Tesis, con sus consejos siempre tan certeros en lo científico y en el proceder diario en la vida

Dra. Mabel Brunotto, quien realizó el asesoramiento y procesamiento estadístico de este trabajo, con absoluta dedicación y siempre dispuesta con la humildad y el gran conocimiento que la caracteriza.

Técnica Ana Chalabe, quien con toda dedicación, responsabilidad e idoneidad, realizó el procesamiento del material objeto de estudio.

.Personal profesional y auxiliares del servicio de anatomía patológica del Hospital Materno Neonatal (ministerio de Salud la Provincia de Córdoba)

Docentes de la Cátedra B de Anatomía, Facultad de Odontología, Universidad Nacional de Córdoba

Docentes de la Cátedra B de Histología, Facultad de Odontología, Universidad Nacional de Córdoba

Laboratorio Área de Biología Oral, Facultad de Odontología, Universidad Nacional de Córdoba

Prof. Jorge López, quien me capacitó en el idioma inglés para realizar este trabajo.

Od. Lucas Sorbera Ferrer y Od. Gaspar Martín quienes me asistieron en las disecciones realizadas para este trabajo.

Secretaría de Ciencia y Técnica (Se.C. y T.) de la Universidad Nacional de Córdoba - Subsidio Res. N° 1657. Beca de formación superior. Que permitió afrontar el costo económico del desarrollo de esta investigación de Tesis Doctoral.

## INTRODUCCIÓN:

El complejo Articular Témporomandibular (CATM) es una de las articulaciones más complejas del cuerpo humano. Es la encargada de conectar la mandíbula al cráneo, lo que permite el movimiento de la mandíbula para una de las funciones vitales del ser humano, como es la alimentación, y la lactancia en el recién nacido. Su alteración, involucra deficiencias nutritivas, neurológicas, sensoriales, inmunológicas y afectivas, disturbio que afecta también el normal desarrollo bucomáxilofacial. Por tanto, es necesario la detección precoz de las disfunciones que alteren o impidan la lactancia en el recién nacido, para prevenir aquellos trastornos del crecimiento y desarrollo (10-11). Muchos neonatos no inician la succión, o lo hacen en forma incoordinada y carente, siendo su etiología variada. Se señalan numerosos factores por lo cuales el neonato no podría prenderse al pezón materno o biberón, como alteraciones anatómicas y funcionales a nivel bucomáxilofacial, disturbios metabólicos o del sistema nervioso central y algunos síndromes del 1° arco (4-6-11-13-20-21-28-36)

El conocimiento anatómico, histológico y por ende embriológico del CATM, respalda de manera significativa la etio y fisiopatogenia de las disfunciones que dañan esta articulación. Razón por la cual ha sido estudiada por numerosos investigadores, sobre todo desde el punto de vista fisiológico y clínico, principalmente en el período post natal del ser humano (4-17-34-36). La morfología y la dimensión del disco articular (D) durante el desarrollo prenatal no ha sido descripta en la bibliografía disponible, como tampoco está establecido un patrón de normalidad del disco articular en esta etapa prenatal. La formación del disco articular, se identifica al final del período embrionario (doce semanas) y se desarrolla a partir de ambos blastemas condilar y glenoideo (porción superior e inferior del disco) respectivamente, comprobándose su íntima relación con el músculo pterigoideo lateral superior, y con el cartílago de Meckel que da origen al martillo (12-17).

Desde el punto de vista anatómico, las estructuras que constituyen el CATM quedan establecidas aproximadamente en la décima cuarta semana de vida prenatal, aunque desde el punto de vista histofisiológico son aún estructuras inmaduras. A partir de dicho momento, los principales procesos que acontecen en el desarrollo del CATM están en relación con la diferenciación de los tejidos articulares, el aumento de tamaño de los componentes de la articulación y la adquisición de su capacidad funcional (7-9-17). Se ha sugerido que la maduración neuromuscular bucofacial, imprescindible para adquirir los reflejos de succión y deglución previo al nacimiento, se inicia entre las 14 o 15 semanas de gestación y se completa alrededor de las 20 semanas del desarrollo (5-6)

La formación y maduración del proceso condilar a expensas del cartílago secundario (cartílago condilar), y la capacidad neuromuscular para realizar los movimientos mandibulares prenatales (apertura y cierre), se alcanzarían alrededor de las 20 semanas de gestación. Ambos mecanismos son imprescindibles para desarrollar las actividades reflejas relacionadas con la alimentación (7-8-9). Es de destacar que en los recién nacidos

prematuros, hay una alteración parcial o global de estas funciones, dependientes directamente de la edad gestacional (10-20-21).

La alimentación en el lactante, se realiza mediante una función vital e indispensable, como lo es la succión, la cual se establece cuando existe una vía refleja que desencadena la acción de ciertos efectores musculares y glandulares, permitiendo éstos la búsqueda, prehensión del pezón o tetina y producción de saliva para una correcta deglución del alimento ingerido. El CATM en el recién nacido se caracteriza por la escasa profundidad de la fosa mandibular (cavidad glenoidea del temporal) el cóndilo poco prominente y en vías de osificación (endocondral), y el disco constituido por abundantes fibrillas colágenas onduladas y fibroblastos (18).

En el lactante, la apertura bucal, se realiza, a nivel de la articulación, cuando el cóndilo mandibular (CM) rototraslada bajo el disco, muy poco o casi nada. Posteriormente, el mayor recorrido de la apertura se realiza en traslación, desde la posición de reposo hacia delante, pero este recorrido no lo hace sólo, sino que el subcomplejo cóndilo – disco, es el que se desplaza bajo la eminencia articular (EA) casi plana. El movimiento de apertura, casi en su totalidad se produce en traslación.

Entre tanto en la succión de la mamadera o el pecho, se produce una pequeña apertura bucal en rototraslación mandibular, para la prehensión de la tetina o pezón, para luego sólo realizar movimientos de traslación ánteroposteriores repetidos, movimiento de desplazamiento del subcomplejo cóndilo - disco desde la fosa mandibular (FM) o articular, a la eminencia articular (EA), y viceversa, siendo estas casi planas. Así es que no sólo el CM se desplaza durante la alimentación por succión de un lactante, sino que es acompañado por el disco. Por tanto estas funciones biomecánicas en los niños recién nacidos, a términos y/o prematuros, pueden estar alteradas, por lo que se considera de importancia conocer las variaciones morfodimensionales de las etapas prenatales del desarrollo, para poder indicar una rehabilitación funcional en estos niños, que les permitirían una alimentación adecuada y prevenir disfunciones futuras y anomalías postnatales del desarrollo y crecimiento. Así es que, por lo enunciado se ha llevado a cabo un estudio estructural y morfométrico del disco articular, medio de adaptación indispensable para el normal funcionamiento del CATM.

**OBJETIVOS GENERALES:**

Analizar la morfodimensión del disco articular durante el desarrollo prenatal, con el propósito de establecer un patrón de normalidad, a partir de los conocimientos embriológicos, anatómicos e histofisiológicos existentes. Este patrón nos podría ayudar a identificar en forma precoz, las disfunciones disco condilares del CATM que dificultarían al lactante, la alimentación normal, realizada a través de la succión.

**OBJETIVOS ESPECÍFICOS:**

- Analizar las características morfológicas del disco interarticular en cortes sagitales oblicuos
- Determinar las dimensiones del disco, en el plano mencionado mediante morfometría, donde se registran las:
  - Medida del grosor en la banda anterior.
  - Medida del grosor en la banda intermedia.
  - Medida del grosor en la banda posterior.
  - Medida de la longitud desde el borde anterior al borde posterior del disco.
- Analizar las características histológicas del disco interarticular en cortes sagitales oblicuos, y correlacionar los hallazgos, semejanzas y diferencias en las distintas edades estudiadas.



## RESEÑA DE ANTECEDENTES BIBLIOGRÁFICOS

### ANATOMÍA Y FUNCIÓN NORMAL DE LA ATM

#### ANATOMÍA:

En los últimos años con el avance de la tecnología especialmente “el diagnóstico por imágenes”, ha contribuido a un mayor conocimiento de la articulación témporomandibular y diferenciarla funcionalmente de otras articulaciones del organismo.

Por ello, ha permitido actualmente a definirla de distintas maneras según el enfoque sea: anatómico o biomecánico.

El complejo articular témporomandibular (CATM), articulación que también se la denomina: Articulación Témporomandibular (ATM); Complejo Articular Cráneomandibular (CACM); Articulación Cráneomandibular (ACM); Articulación Cérvicocráneomandibular (ACCM); Complejo Articular Cérvicocráneomandibular (CACCM); Articulación Sinovial Témporodiscomandibulodentaria (ASTDMD). Sin embargo en el desarrollo de esta actualización utilizaremos la denominación y la sigla más comúnmente empleada para referirse a ésta, Articulación Témporomandibular (ATM), que es como la encontramos en las distintas publicaciones, (pues es de conocimiento mundial) ATM en español y TMJ (temporomandibular joint) en inglés.

El nombre de Articulación Témporomandibular (ATM) surge de las superficies óseas que la conforman. Area donde se relaciona la base del cráneo, a través del hueso temporal, con el cóndilo de la mandíbula, mediados por un disco de adaptación. La ATM es una de las articulaciones sinoviales del cuerpo humano, pero el nombre de ATM no hace a la Unidad del Sistema Masticatorio. Todo lo contrario, sólo se está individualizando dos huesos, el Hueso Temporal (hueso del cráneo), el cual no es independiente, sino que está articulado con el resto de los huesos del cráneo y éstos a su vez con los huesos de la cara mediante articulaciones del tipo de las sinartrosis. Por ello también se denomina a esta conexión del cráneo y mandíbula, “Articulación Cráneomandibular” (ACM) (Figura 1, 2 y 3). En realidad, no es sólo una articulación, sino un complejo articular derecho e izquierdo, “Complejo Articular Cráneomandibular” (CACM).

La función de la ATM también está relacionada de manera directa con la de la columna cervical, en articulación con el cráneo. De allí la denominación de Articulación Cérvicocráneomandibular (ACCM) o Complejo Articular Cérvicocráneomandibular (CACCM).

Por otro lado hay que considerar siempre que las dos articulaciones están conectadas por la mandíbula, por tanto no podemos interpretar la acción de una sin tener en cuenta la actividad biomecánica en la opuesta. Además la mandíbula está en relación con el cráneo mediante el disco de adaptación articular, y también se relaciona a través de los dientes superiores con los inferiores en oclusión. Así entonces, se da origen a la denominada Articulación Sinovial Témporodiscomandibulodentaria (ASTDMD) (figura 4). La ATM es una de

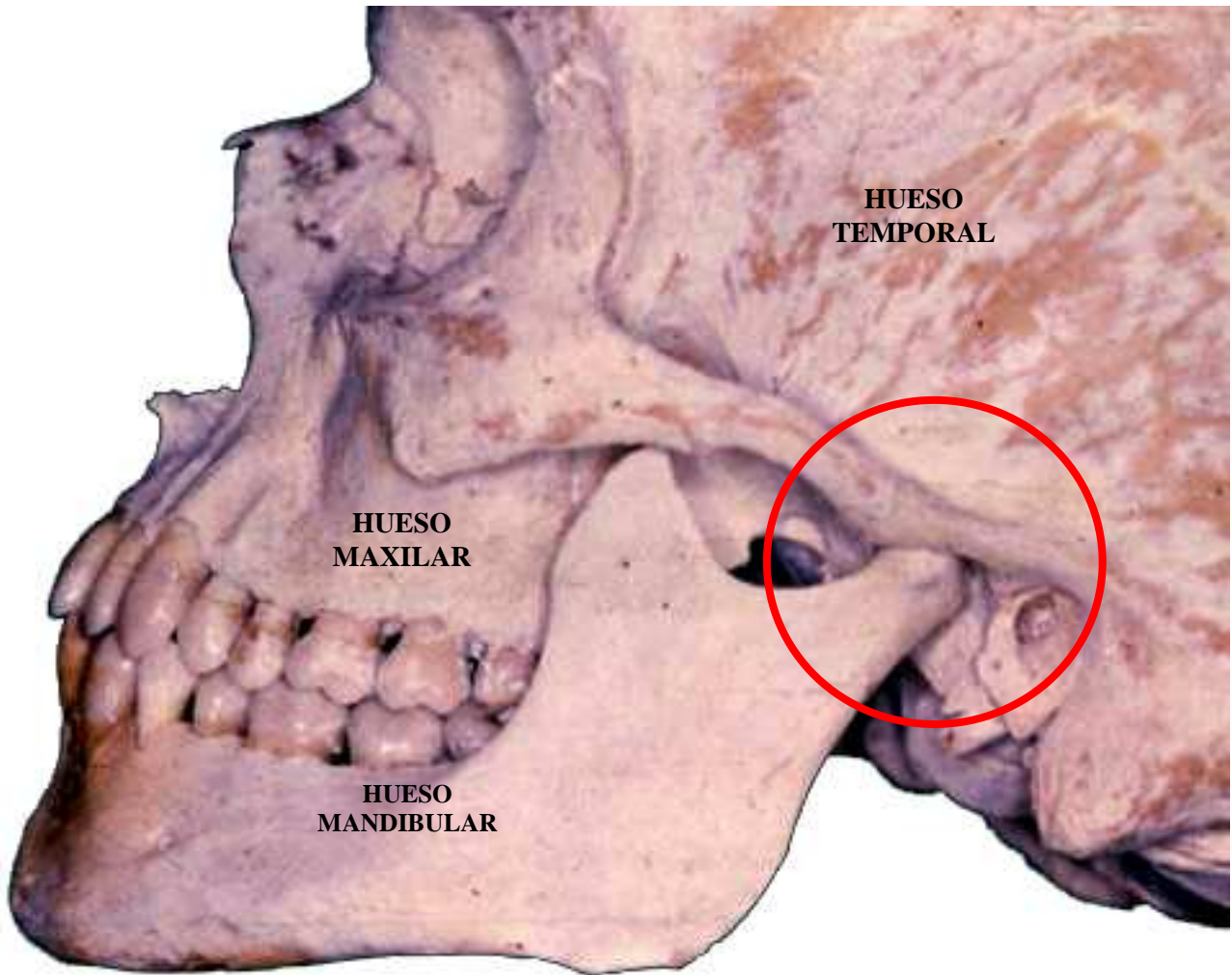
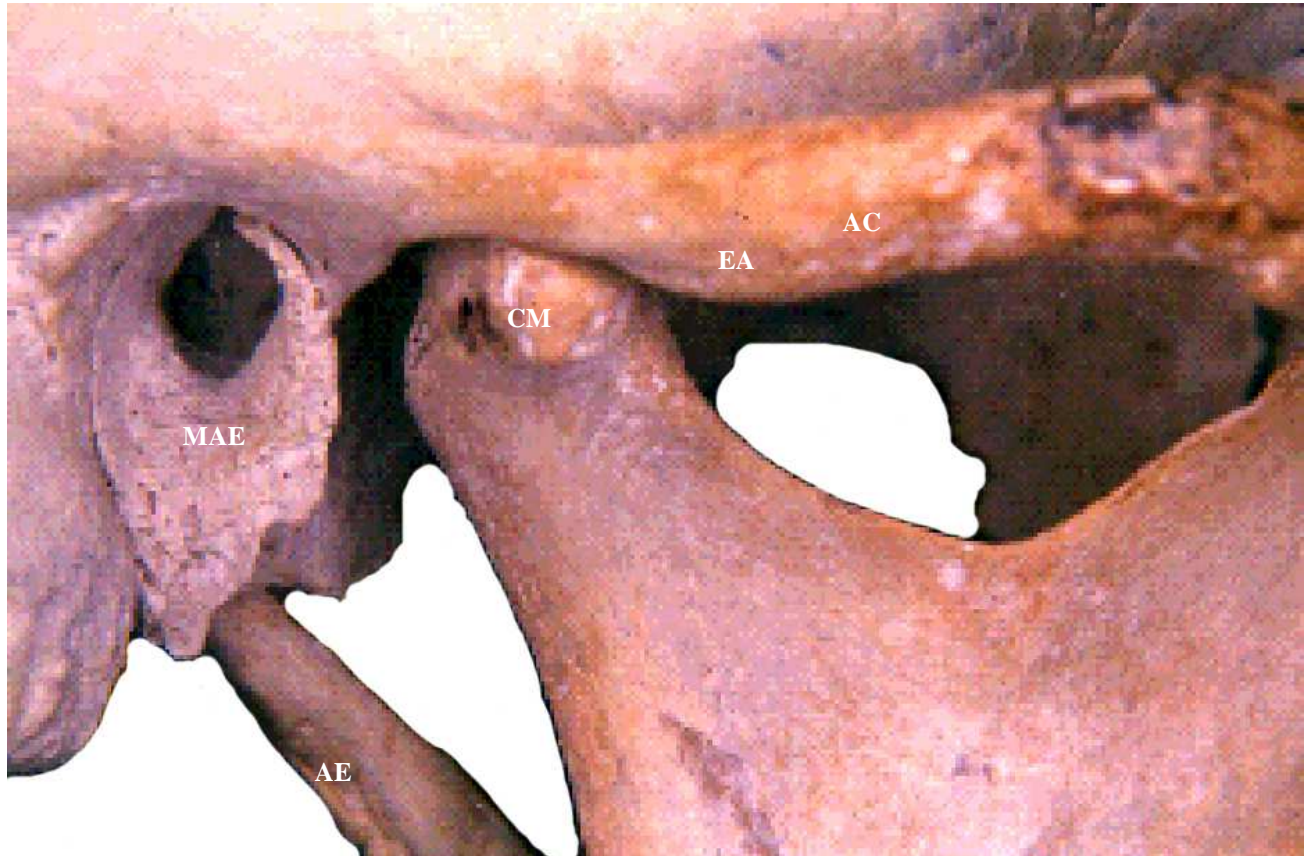
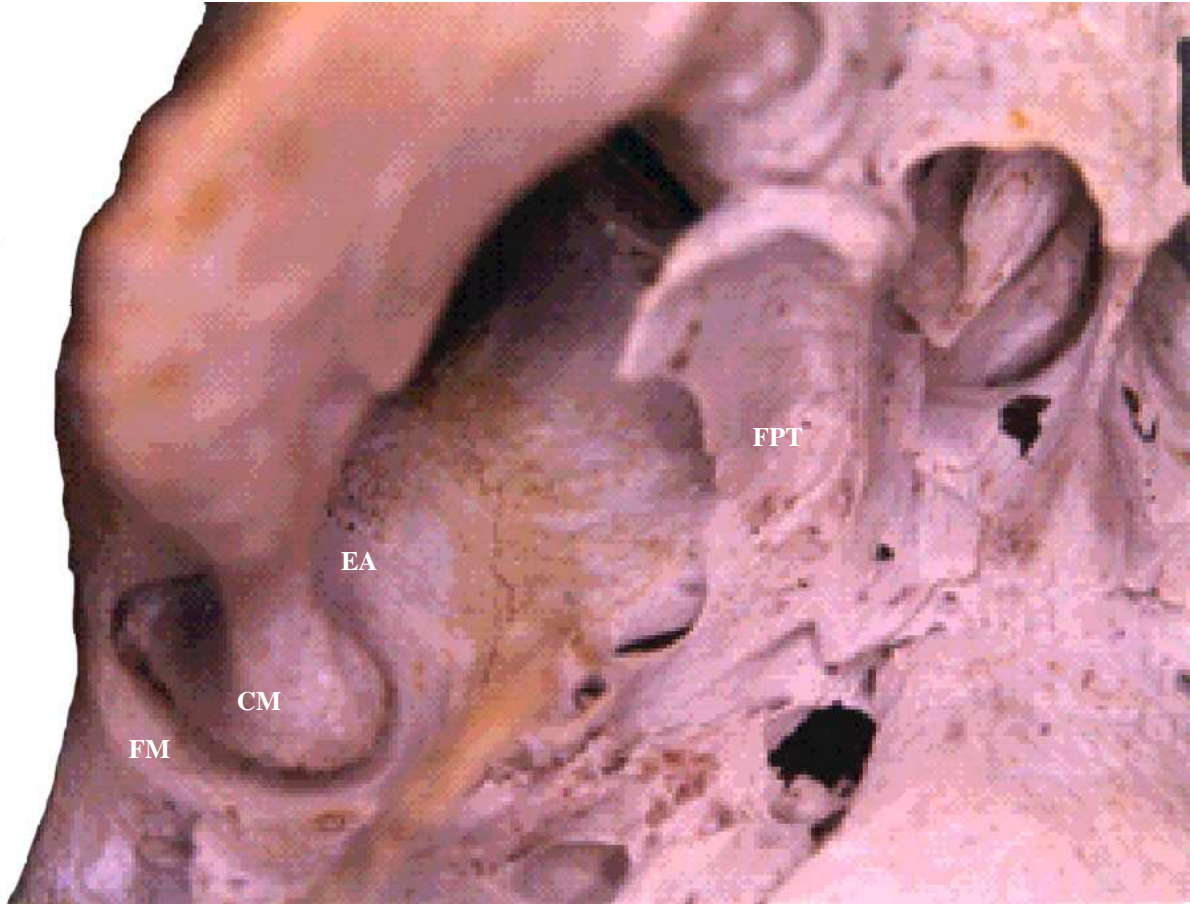
Figura 1: imagen lateral del cráneo.



**FIGURA 2:** imagen lateral de la ATM (CM: cóndilo mandibular – EA: eminencia articular – AE: apófisis estiloides – MAE: meato acústico externo – AC: arco cigomático.)



**FIGURA 3:** imagen inferior de la ATM (CM: cóndilo mandibular – EA: eminencia articular – FM: fosa mandibular – FPT: fosa pterigoides)

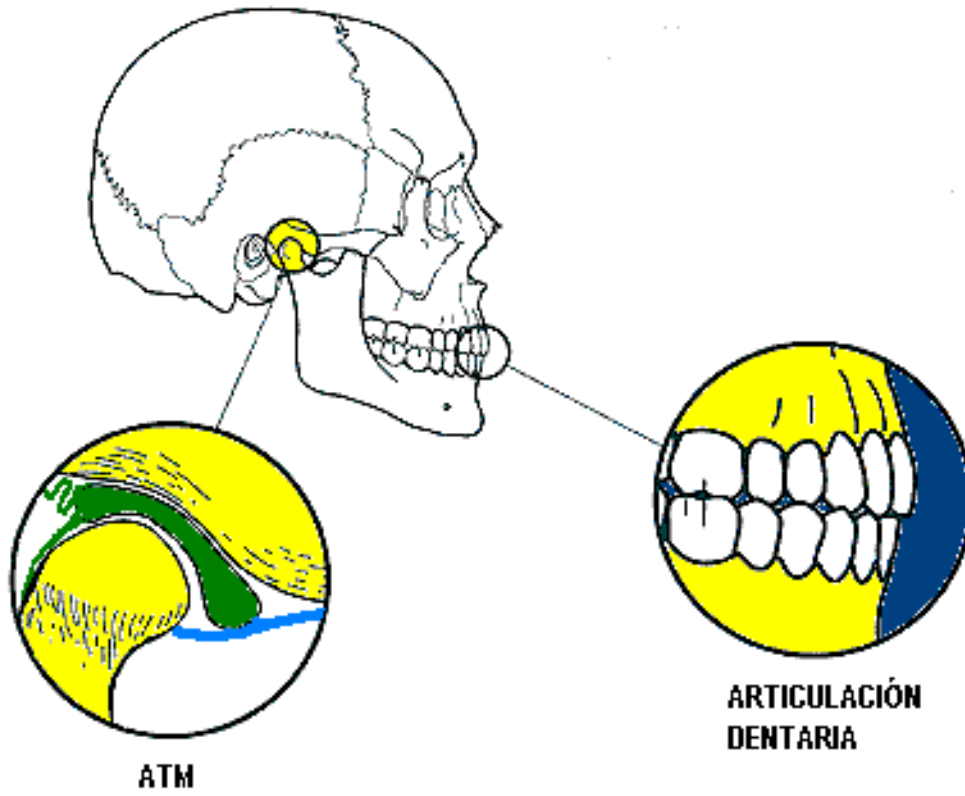


FIGURA 4: Relación del cráneo con la mandíbula, a través de la ATM y la articulación dentaria

las articulaciones más complejas del ser humano. Se la clasifica dentro de las diartrosis, posee movimiento de rotación en el plano sagital por lo cual se la puede considerar una articulación gínglimoide. Al mismo tiempo, también permite movimientos de traslación o de deslizamiento amplio en el plano sagital y limitado en sentido transversal, lo que hace a una articulación artrodial. Funcionalmente es una articulación GÍNGLIMOARTRODIAL, denominación que es puntualmente aclarada en el desarrollo de esta actualización.

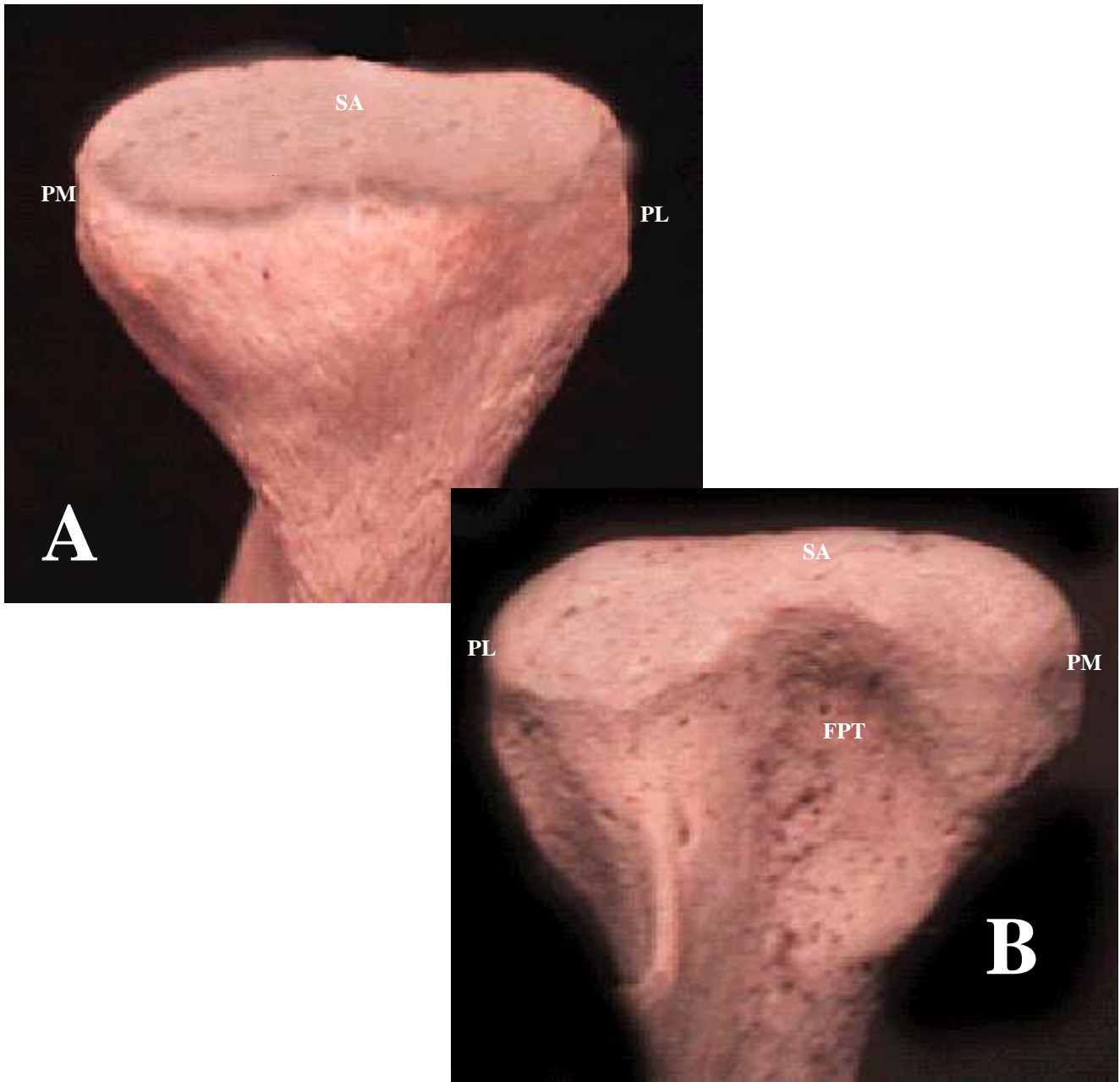
La ATM en general, está constituida por el cóndilo mandibular (CM), posicionado en la fosa mandibular (FM) (cavidad glenoidea o fosa articular), detrás de la eminencia articular (EA) (cóndilo del temporal o raíz transversa del cigoma). Estas dos últimas estructuras pertenecen a la porción horizontal de la escama del hueso temporal. Entre estos dos huesos se ubica un disco de adaptación de las superficies articulares óseas, evitando el roce directo de ambos huesos.

**Las superficies articulares** del CM y EA, que están destinadas a soportar o resistir las fuerzas mecánicas que se originan durante los movimientos mandibulares, se denominan superficies funcionales. Las mismas están recubiertas por un tejido conectivo fibroso de mayor espesor, localizado por un lado en la vertiente posterior de la EA, donde alcanza un grosor de 0,50 mm, y en la vertiente anterior del CM, donde presenta un espesor de 2 mm. Una de sus funciones principales es amortiguar las presiones y distribuir las sobre las superficies óseas articulares.

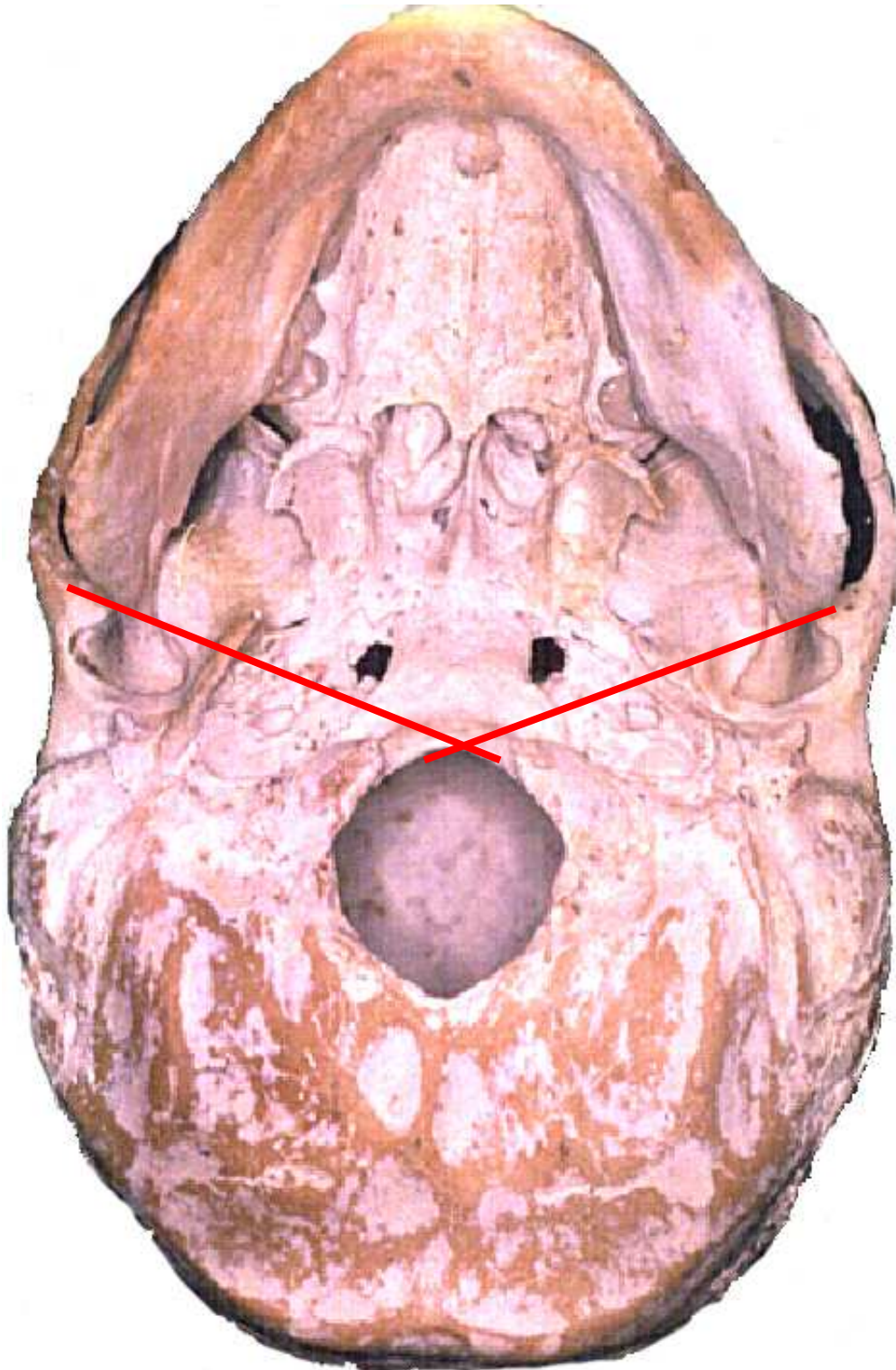
**Cóndilo mandibular:** el cóndilo es la estructura de la mandíbula que mediado por un disco se articula con el cráneo. En una vista coronal, el cóndilo mandibular (CM) tiene una proyección medial y otra lateral denominadas polos (figura 5). El polo medial o interno generalmente es más prominente que el lateral o externo. En una vista inferior del cráneo, siguiendo una línea imaginaria que pase por el centro de los polos del cóndilo, ésta se extenderá en sentido medial y posterior hacia el borde anterior del orificio occipital (figura 6). La longitud promedio del eje mayor del cóndilo es de 15 a 20 mm y la ánteroposterior entre 8 a 10 mm. En la parte superior el cóndilo presenta dos vertientes, anterior y posterior, divididas por una cresta roma, redondeada. Son las superficies articulares reales del cóndilo (figura 5), de las cuales la posterior es mayor que la anterior. La superficie articular del cóndilo es muy convexa en sentido ánteroposterior y sólo presenta una leve convexidad en sentido mediolateral.

El cuello del CM en su parte ánteromedial presenta una depresión donde se inserta el músculo pterigoideo lateral inferior. Depresión denominada fosita pterigoidea (figuras 5)

**Superficie articular temporal:** El CM se articula en la base del cráneo con la porción escamosa del hueso temporal (figura 7). La porción horizontal e inferior o externa de la escama del temporal, está formada en parte por una fosa mandibular (cavidad glenoidea) cóncava (37- 43), dividida en dos partes, anterior y posterior, por la fisura escamosotimpánica (cisura de Glasser) que se extiende en sentido mediolateral (37- 43). Delante de la

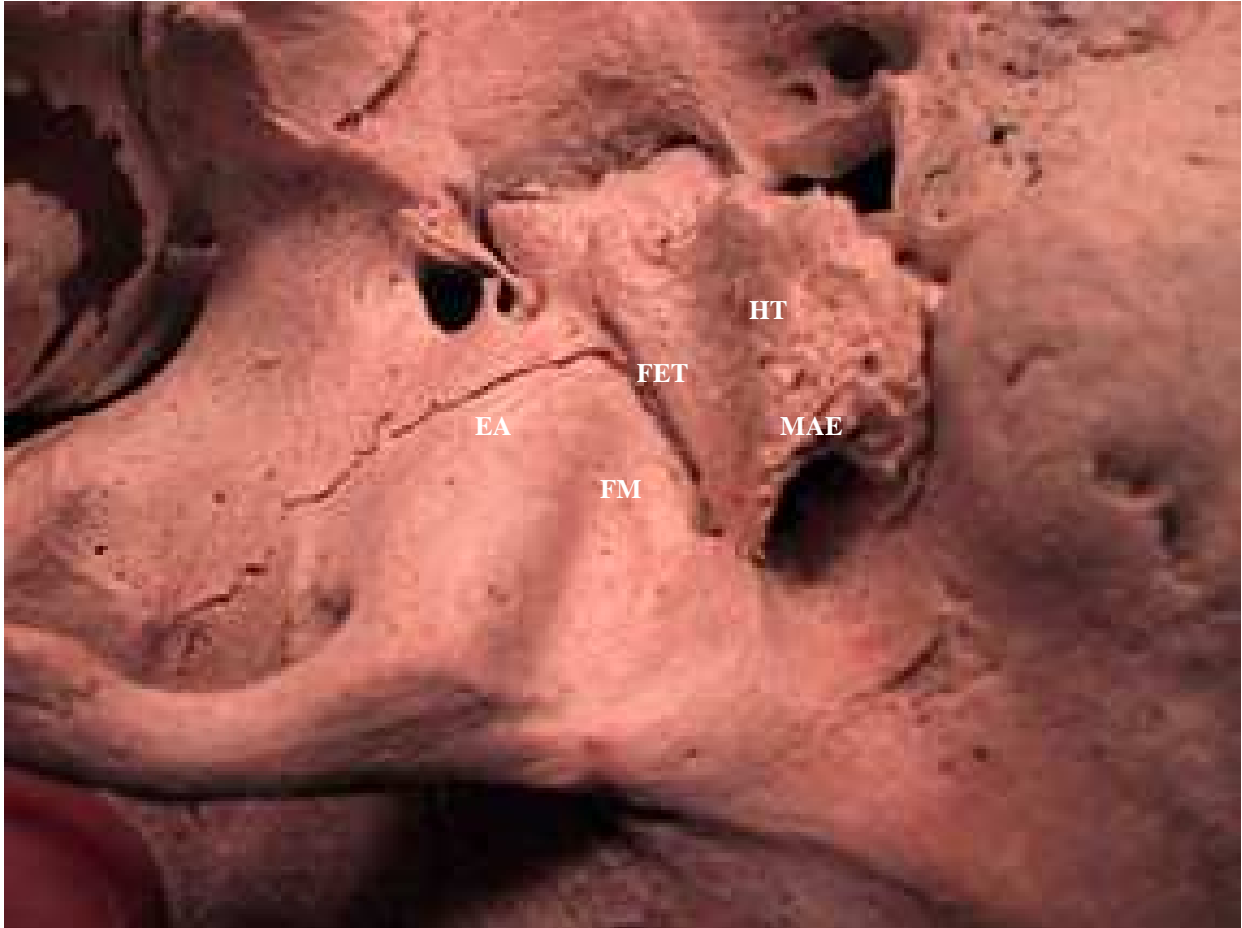


**FIGURA 5.** (A: imagen posterior del cóndilo mandibular – B: imagen anterior del cóndilo mandibular) .  
PL: polo lateral; PM: polo medial; SA: superfície articular; FPT: fosita pterigoides.



**FIGURA 6.** Imagen inferior de cráneo y mandíbula ( el trazo de una línea imaginaria por los polos medial y lateral de los cóndilos mandibulares, extendida en dirección posterior y medial se unen aproximadamente por delante del agujero occipital)





**FIGURA 7** Imagen inferior de la porción horizontal de la escama del hueso temporal. (EA: eminencia articular; FET: fisura escamosotimpánica; HT: hueso timpánico; MAE: meato acústico externo; FM: fosa mandibular)

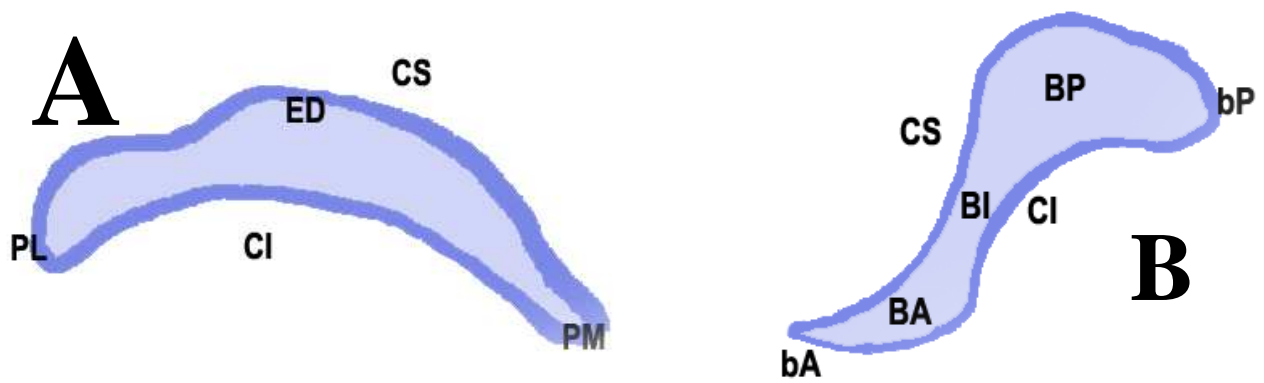
fosa se encuentra una prominencia ósea convexa, llamada eminencia articular (EA) (raíz transversa del cigoma o cóndilo del temporal) (37-43). El grado de convexidad de la EA es variable, siendo la vertiente posterior de esta superficie quien dicta el camino del cóndilo y disco cuando la mandíbula se traslada hacia delante, lateralmente o en máxima apertura bucal. Por detrás de la fisura escamosotimpánica, el techo de la fosa mandibular es muy delgado lo cual indica que esta área no está diseñada para soportar fuerzas intensas. En tanto, la EA está formada por hueso denso y de gran espesor y es probable que soporte más fuerzas.

**Disco articular:** el disco articular (DA) está formado por un tejido conectivo compuesto por una densa trama de fibras colágenas (tipo I), escasos fibroblastos y ocasionales fibras elásticas en proximidad de la porción pósterosuperior del disco, está desprovisto de vasos y fibras nerviosas. En el plano sagital, el disco se divide en tres bandas según su grosor (Figuras 8 y 9). El área central, la más delgada, es la banda intermedia (1 a 2 mm), siendo el disco de mayor grosor por delante y detrás. El borde posterior (3 - 5 a 7mm) es más grueso que el anterior (2 - 3 a 4mm). Las características anatómicas de estas bandas deben ser tenidas muy en cuenta en la biomecánica articular. En el plano coronal, el disco es más grueso en medial, correspondiéndose con el mayor espacio entre el CM y la FM, en la parte medial de la articulación (figura 10).

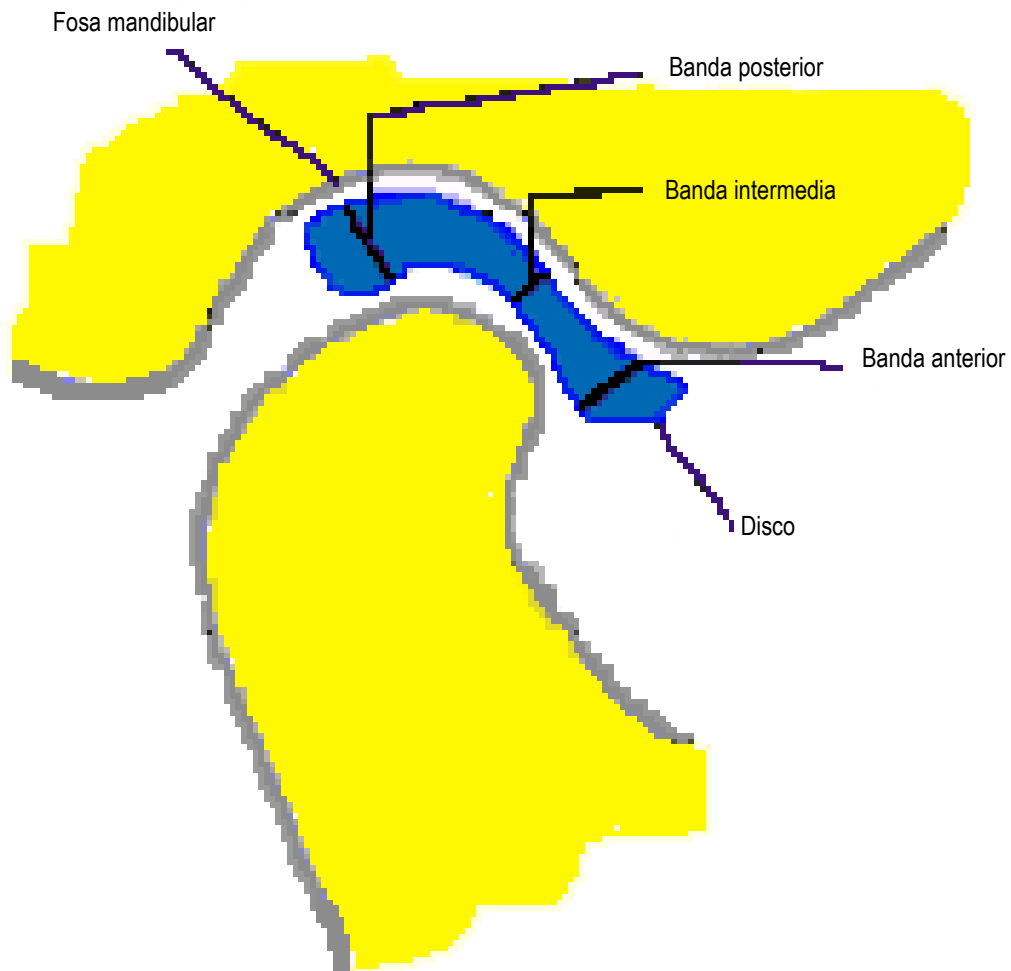
La banda posterior del disco, en un plano coronal, posee, en su cara superior, la eminencia discal (figura 10), de suma importancia morfológica y funcional, tanto en reposo como en la dinámica mandibular. Si bien el disco es flexible, de gran adaptabilidad y reversible a los cambios morfológicos que sufre en función normal, puede alterarse irreversiblemente su morfología cuando se producen fuerzas destructoras pequeñas, repetidas en el tiempo, o cambios estructurales articulares (31).

Por detrás, el disco está unido a un tejido conjuntivo laxo muy vascularizado e innervado (Figura 11). Es el tejido retrodiscal o almohadilla retrodiscal (38), limitado hacia delante por la zona bilaminar posterior del disco. La lámina retrodiscal superior, formada por fibras colágenas y elásticas (3), se presenta plegada cuando el cóndilo mandibular y el disco están en reposo. Esta lámina se extiende desde el borde pósterosuperior del disco, donde se origina, hasta la fisura escamosotimpánica (cisura de glasser). El límite anteroinferior de la almohadilla retrodiscal está dado por la lámina retrodiscal inferior, extendida desde el borde pósteroinferior del disco, donde se origina, al margen posterior de la vertiente articular posterior del CM (Figuras 11 y 12). Esta lámina es una estructura formada principalmente por fibras colágenas no distensibles. El tejido retrodiscal se une a un gran plexo venoso arterial que se llena de sangre cuando el disco y el cóndilo mandibular se desplazan hacia delante. El tejido retrodiscal debe su sustento al parénquima de la glándula parótida y su aponeurosis. Es de destacar como los acinos de la glándula parótida llegan a estar muy próximos al tejido retroarticular, tejido que ocupa una posición en la parte más alta de la fosa retromandibular y tiene por suelo al polo superior de la glándula parótida, no tiene un límite posterior definido.

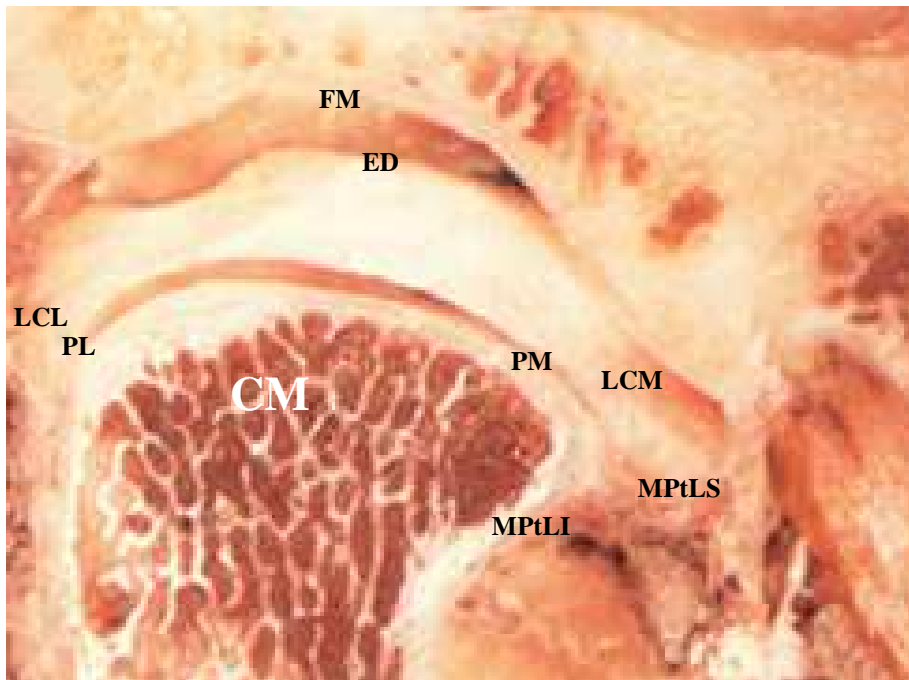
Al disco se insertan, por delante, las fibras colágenas elásticas de la cápsula y los ligamentos colaterales en sus polos lateral y medial, formando así dos cavidades, supra e infradiscal (figuras 10 y 13). Al borde anterior y



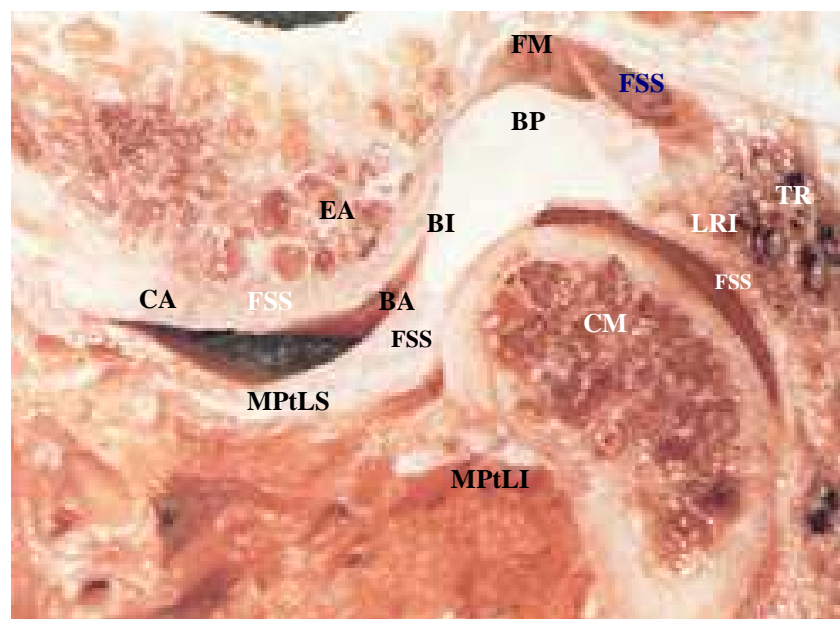
**FIGURA 8.** (A: Corte coronal a la altura de la banda posterior – B: corte sagital)  
bP: borde posterior; bA: borde anterior; BP: banda posterior; BA: banda anterior; BI: banda intermedia; PM: polo medial; PL: polo lateral; CS: cara superior o ánterosuperior; CI: cara inferior o pósterosuperior.



**FIGURA 9** Imagen de un corte sagital oblicuo de la ATM en reposo.



**FIGURA 10: Imagen de un corte coronal oblicuo de ATM adulta en reposo.** (ED: eminencia discal; FM: fosa mandibular; CM: cóndilo mandibular; PL: polo lateral; PM: polo medial; LCL: ligamento colateral lateral; LCM: ligamento colateral medial; MPtLI: músculo pterigoideo lateral inferior; MPtLS: músculo pterigoideo lateral superior)



**FIGURA 11: Imagen de un corte sagital oblicuo de ATM adulta en reposo.** (FM: fosa mandibular; CM: cóndilo mandibular; MPtLS: músculo pterigoideo lateral superior; MPtLI: músculo pterigoideo lateral inferior; BA: banda anterior; BI: banda intermedia; BP: banda posterior; LRI: lámina retrodiscal inferior; FSS: fondo de saco sinovial; FP: fosita pterigoides; TR: tejido retrodiscal; CA: cápsula; EA: eminencia articular)

(Cortesía del Dr. Kenchiro MuraKami, Kyoto University, Japón - Imágenes autorizadas)

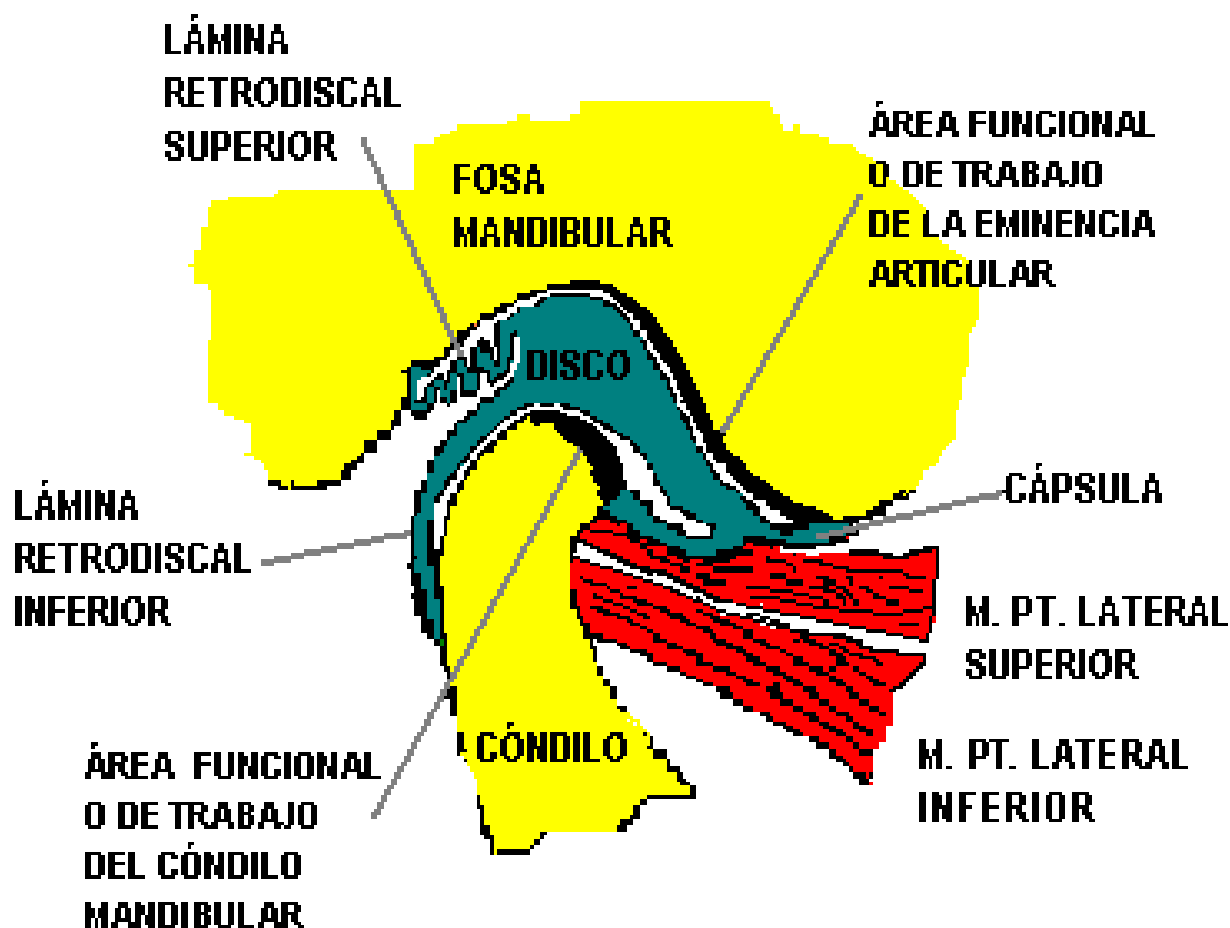
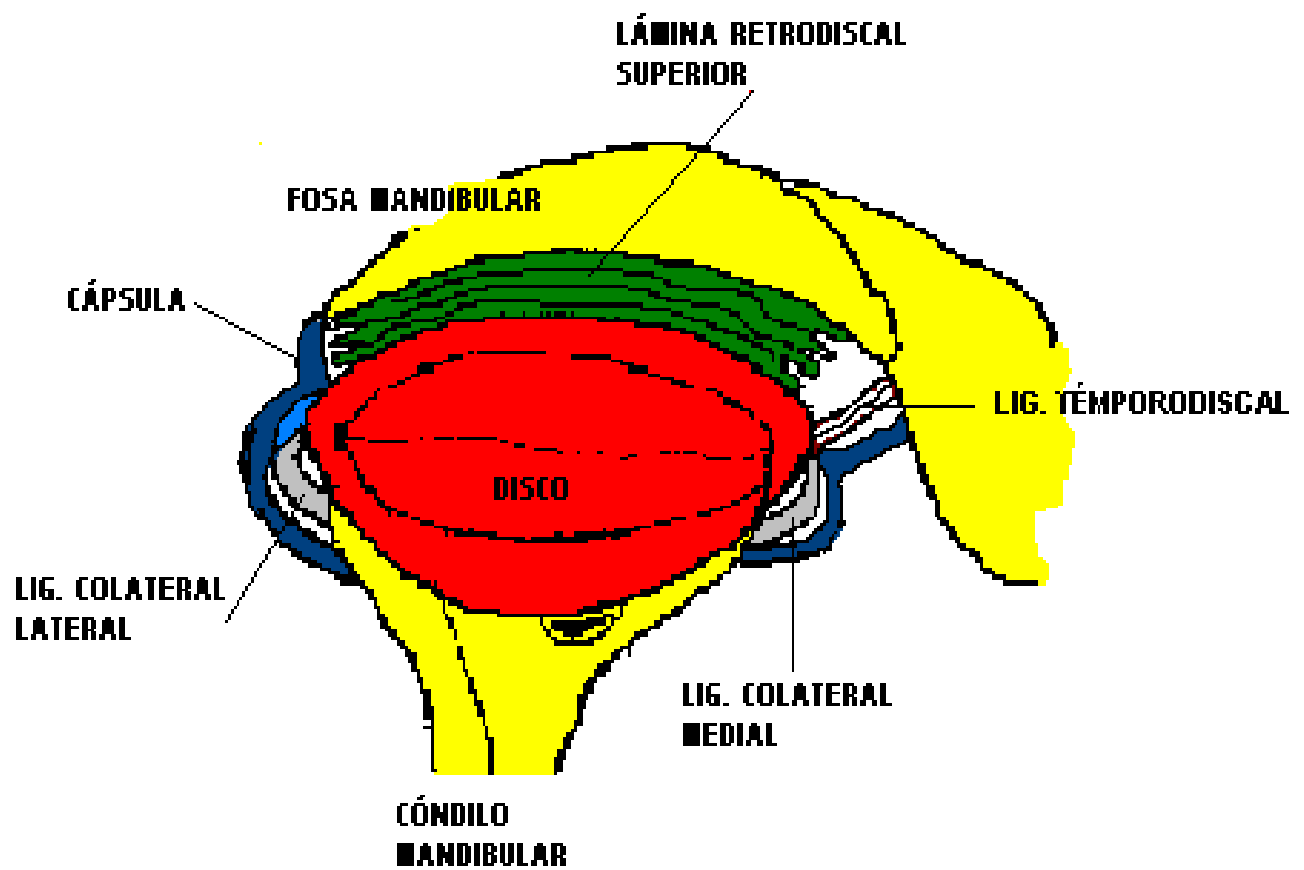


FIGURA 12: Imagen corte sagital oblicuo de la ATM en reposo. (véase la superficie funcional o de trabajo del CM de 2mm de espesor y la de la EA 0.5mm)



**FIGURA 13:** Imagen vista ánterosuperior de la ATM, con sección coronal de la fosa mandibular, para exponer el disco, láminas y ligamentos.

medial del disco, además de insertarse la cápsula, está unido el 30% a 40% de las fibras tendinosas del músculo pterigoideo lateral superior (37- 43) (figuras 11 y 12). Las superficies internas de la cápsula y zona bilaminar, en las cavidades supra e infradiscal, están tapizadas por células endoteliales especializadas que forman la pseudomembrana sinovial, la cual produce el líquido sinovial reservado en los fondos de saco. Este líquido tiene por función ser el medio para el aporte de las necesidades metabólicas de las superficies articulares, ya que éstas son avasculares. Existe un intercambio entre los vasos de la cápsula, el líquido sinovial y los tejidos articulares. El líquido sinovial también es el lubricante entre las superficies articulares y el disco. Lubricación que se realiza mediante dos mecanismos: la "lubricación límite" y "lágrima", mecanismos muy importantes, que juegan un papel fundamental en la biomecánica articular (17- 19)

## **LIGAMENTOS**

**Ligamentos principales o de acción directa:** Como en otras articulaciones, los ligamentos poseen una función muy importante en la protección de las estructuras articulares, limitando los movimientos. Los ligamentos están constituidos por tejido conectivo colágeno, inextensible. Los ligamentos no actúan activamente en la función articular sino que restringen el movimiento articular; es el mecanismo de defensa en función (14- 15).

La ATM tiene ligamentos funcionales principales o de acción directa que intervienen en la misma articulación.

1) Ligamento capsular; 2) Ligamentos colaterales; 3) Ligamento témporomandibular; 4) Ligamento témporodiscal; 5) Lámina retrodiscal superior; 6) Lámina retrodiscal inferior; y el 7) Ligamento discomaleolar.

Existen ligamentos de acción indirecta o accesorios tales como el 8) Ligamento ptérigomandibular (ptérigomaxilar); 9) Ligamento esfenomandibular (espino - espinoso o esfenomaxilar); y el 10) Ligamento estilomandibular (o estilo maxilar), ligamentos estos últimos que algunos autores lo citan como accesorios de la ATM y otros no los tienen en cuenta como tales. Por las inserciones que poseen, la limitación impuesta por estos ligamentos a los movimientos mandibulares, no es de manera alguna muy importante, sino que restringirían la proyección anterior y descenso de la mandíbula. Los ligamentos accesorios se extienden desde la base del cráneo a la rama mandibular (14-15)

**El ligamento capsular** envuelve a la articulación por medial, lateral y por delante, no encontrándose evidencia alguna de su existencia en la parte posterior, en la cual sólo están presente las láminas retrodiscales, junto a las cuales, una de sus funciones es retener el líquido sinovial. Otra función importante de la cápsula es la de oponer resistencia a cualquier fuerza medial, lateral o vertical inferior, que tienda a separar o luxar las superficies articulares. No se observa una cápsula articular posterior a modo de fibras directas que van desde el cóndilo al temporal sin interrupción discal, como la describen y representan esquemáticamente algunos autores.



Por tanto, la concepción capsular en el sentido de que la región bilaminar se encuentra cerrada dorsalmente por fibras témporocondilares directas, formando un espacio triangular cerrado que contiene al plexo venoso y el tejido retroarticular en general, no sería correcta. Esta afirmación se basa en las numerosas observaciones de las disecciones efectuadas. En este sentido, coincidimos con otros autores que afirman la inexistencia de la pared posterior de la cápsula. El tejido conectivo que separa las láminas superior e inferior se continúa con el conectivo de la fosa retromandibular. (16)

El ligamento capsular se inserta en los márgenes de la superficie articular superior, en la cara inferior de la porción horizontal de la escama del hueso temporal. Por delante, se inserta en el contorno anterior de la EA; por dentro, en el borde medial de la fosa mandibular, y entre ésta y la llingula esfenoidal (espina del esfenoides); y por fuera, en el borde lateral de la misma, que incluye el tubérculo cigomático anterior y la raíz longitudinal del cigoma a la altura de la FM. Desde aquella inserción superior, se extiende hasta el cuello del CM. Por delante, se inserta inmediatamente debajo de la vertiente articular anterior del CM; por fuera y por dentro la línea de inserción es oblicua de adelante hacia atrás, y de arriba abajo en el cuello del CM.

El ligamento capsular está unido al disco articular por delante, medial y lateral, lo cual divide la articulación en dos cavidades diferenciadas, juntamente con la zona bilaminar del disco por detrás. (Figuras 14, 15, 10, 11 y 13). Una cavidad por encima del disco, llamada supradiscal, y otra por debajo del disco, denominada cavidad infradiscal.

**El ligamento témporomandibular:** tiene dos órdenes de fibras, unas oblicuas laterales o externas y otras horizontales mediales o internas. Las fibras oblicuas se insertan, en el tubérculo cigomático anterior y arco cigomático, desde donde se extienden hacia abajo, atrás y medial para terminar en el borde pósterolateral del cuello del CM. Las fibras horizontales, con la misma inserción craneal que las anteriores pero profundas a aquellas, se dirigen horizontales hacia atrás y medial, y a través de la cápsula alcanzan el polo lateral del CM y parte pósterolateral del disco (31). Este ligamento protege el tejido retrodiscal o retroarticular de los traumatismos que produciría el desplazamiento del complejo cóndilo discal hacia atrás. También limita la apertura rotacional y protege al músculo pterigoideo lateral inferior o externo inferior de una excesiva distensión. El ligamento témporomandibular pone de manifiesto su eficacia, cuando a causa de traumas mandibulares, se fractura el cuello del CM (considerado fusible, porque cuando la fuerza por trauma es excesiva, se interrumpe fracturándose), antes que se lesionen los tejidos retrodiscales o que el cóndilo penetre en la fosa craneal media (figura 16).

**Ligamentos colaterales:** los ligamentos colateral lateral (LCL) (lateral externo) y colateral medial (LCM) (lateral interno) fijan el disco al polo lateral y medial del CM, respectivamente. Dividen la articulación en sentido frontal, a la altura de los polos en cavidades supra e infradiscal (15-31). Constituidos por fibras de tejido conjuntivo colágeno, no distensibles. Permiten la rotación del disco sobre el cóndilo mandibular, pero impiden o limitan el

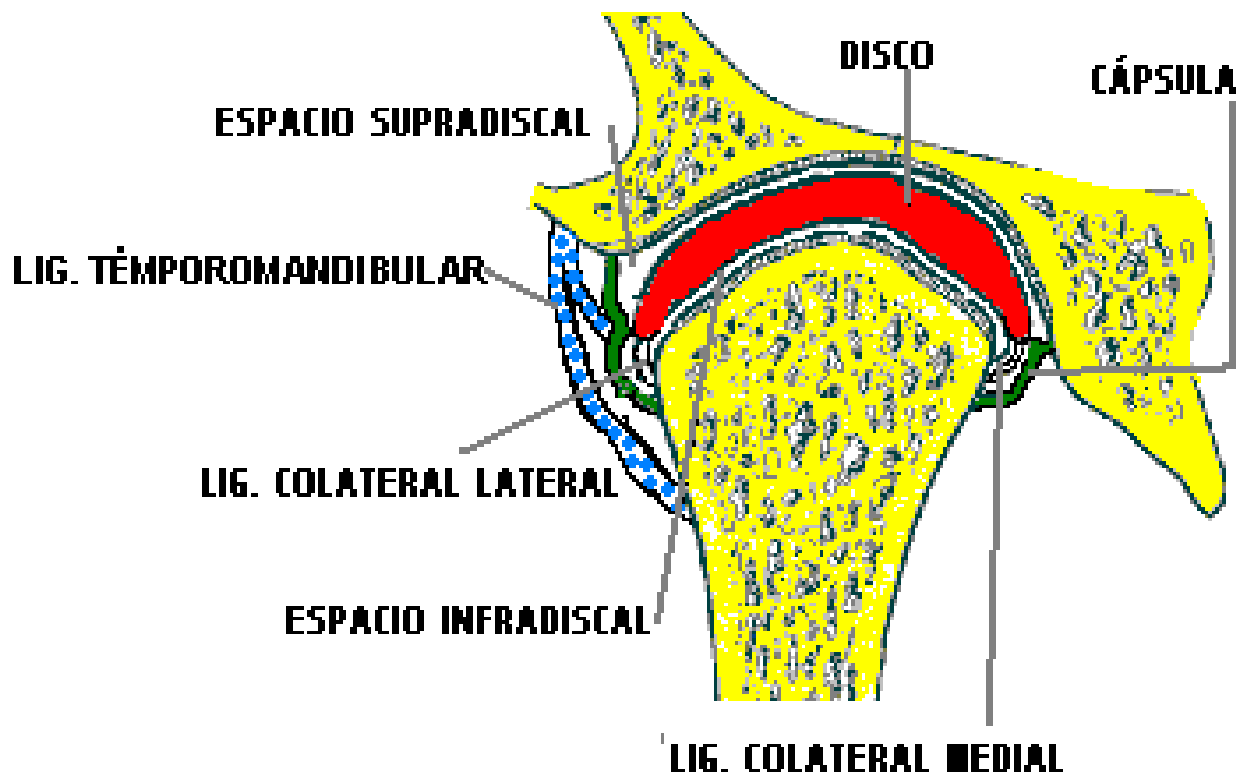


FIGURA 14: Imagen corte coronal de la ATM.

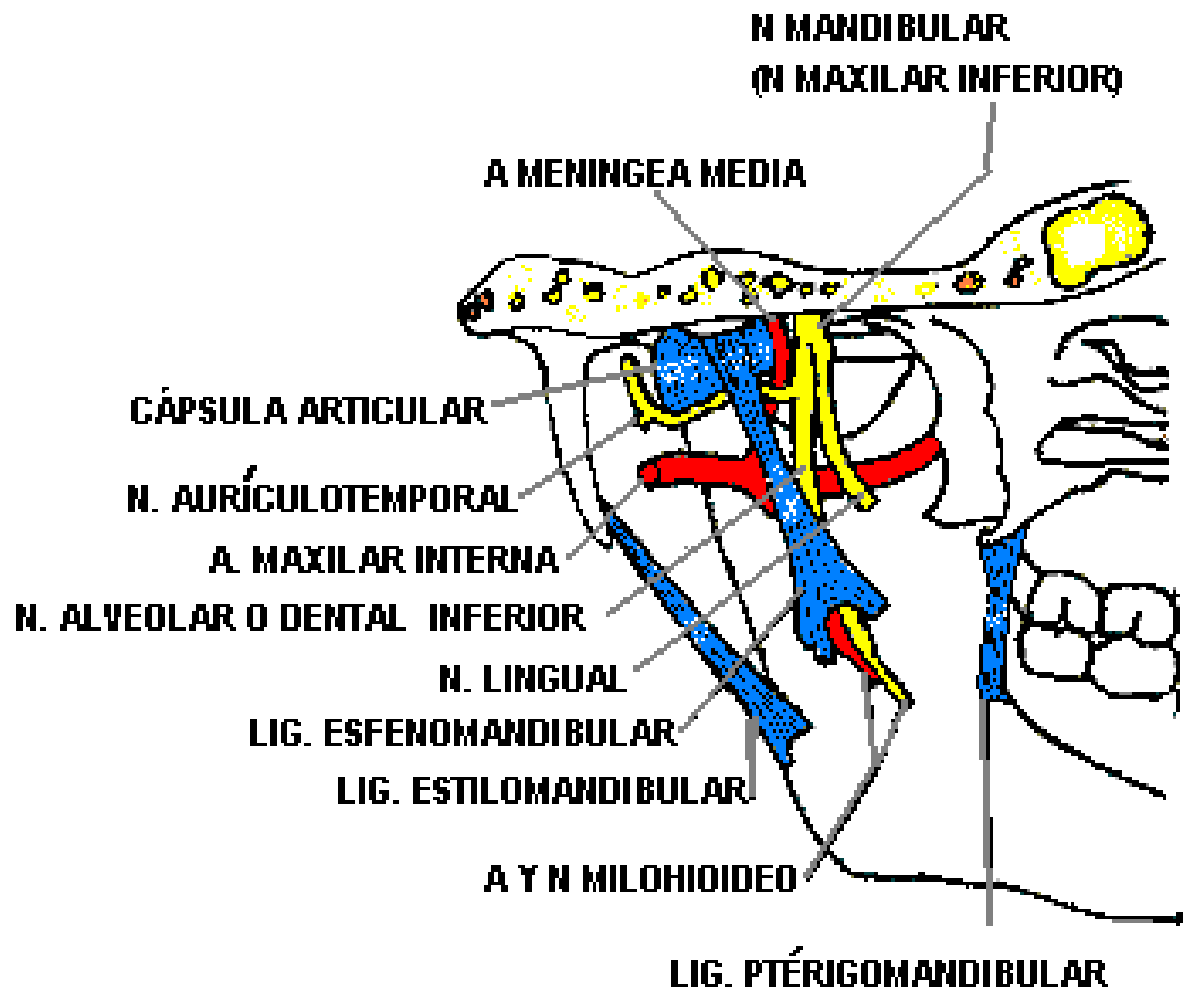


FIGURA 15: Imagen medial de la fosa cigomática. Se exponen los tres ligamentos accesorios de la ATM.

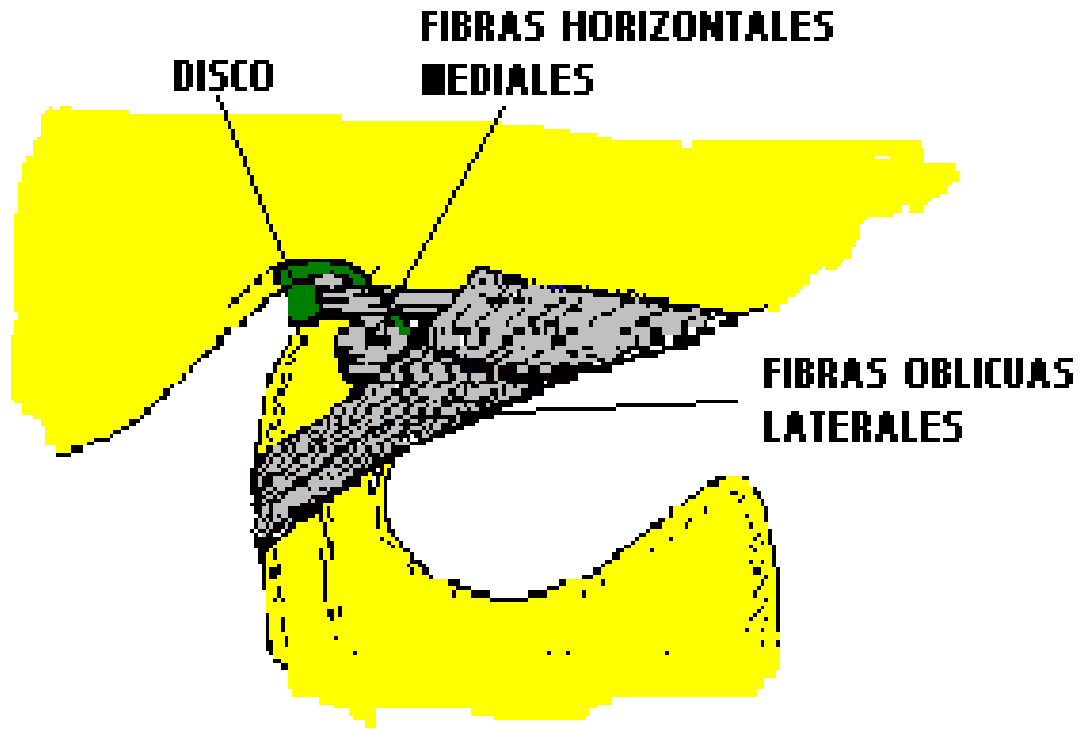


FIGURA 16: Ligamento temporomandibular

desplazamiento transversal, medial o lateral del disco sobre el CM. Cada uno de ellos, se insertan en los polos lateral (externo) y medial (interno) del disco articular, desde donde se dirigen hacia abajo y adentro el LCL, y hacia abajo y afuera el LCM, para insertarse en los polos correspondientes del CM (figuras 10, 13 y 14).

**El ligamento témporodiscal** se extiende desde el polo medial del disco, hacia atrás y adentro, al borde también medial de la FM (15-31). Este ligamento limita el movimiento ánterolateral del disco articular (figura 13).

**Lámina retrodiscal superior (LRS)**: esta lámina que se origina en la zona bilaminar del disco articular (figura 12) se extiende desde su origen en el borde posterior y superior de aquel hasta la fisura escamosotimpánica (cisura de glasser) donde termina insertándose (15); y algunas fibras de la LRS, que se originan en la región pósteromedial del disco, atraviesan la fisura escamosotimpánica, dando cuerpo al **ligamento disco maleolar (LDM)** (figura 17), que llega hasta el oído medio, al ligamento anterior del martillo y/o al mismo martillo (12-23). Clínicamente justificado en algunos pacientes con disfunción de la ATM, que presentan síntomas en el oído (otalgias, tinnitus, sordera subjetiva, sensación de presión y vértigo), síntomas que explicarían la existencia de aquella conexión a través del LDM, capaz de transmitir los movimientos del disco al martillo (figuras 11 y 13).

La lámina retrodiscal superior tiene la particularidad de encontrarse plegada entre sus dos inserciones, pues en una excursión anterior del CM y el disco, esta banda se despliega hasta su extensión, y cuando pone límite al traslado anterior del disco articular, hace al disco rotar hacia atrás sobre el CM (Figuras 18 y 19), como en una máxima apertura bucal.

**Lámina retrodiscal inferior (LRI)**: Ésta se origina en la zona bilaminar del disco. Se extiende desde el borde pósteroinferior del disco hasta el margen posterior de la superficie articular del cóndilo (15). Formada por fibras de colágeno no distensibles, la LRI limita la traslación anterior del disco sobre el CM. Colabora así, juntamente con la cápsula y los ligamentos colaterales, en mantener al disco siempre sobre el CM en las excursiones por movimientos mandibulares (figuras 11 y 12).

## **SINOVIALES**

**La membrana sinovial** no posee una lámina basal, por tanto es una pseudomembrana, que reviste la cara interna de la cápsula articular y la zona bilaminar del disco. Esta pseudomembrana está ausente en las áreas articulares como las superficies óseas y las superficies del disco. Las células de aquélla secretan ácido hialurónico y una secreción rica en proteínas. La pseudomembrana está irrigada por una red de capilares y vasos linfáticos que se originan en fondo de saco, a corta distancia de la superficie sinovial (15-31-24).

En los fondos de saco de los espacios supra e infradiscal (figuras 10, 11 y 12) se encuentra el reservorio de **líquido sinovial** que tiene la función de lubricar la articulación. El líquido sinovial es un filtrado del plasma

sanguíneo, con una viscosidad característica que le otorga la propiedad de lubricar y nutrir la articulación.

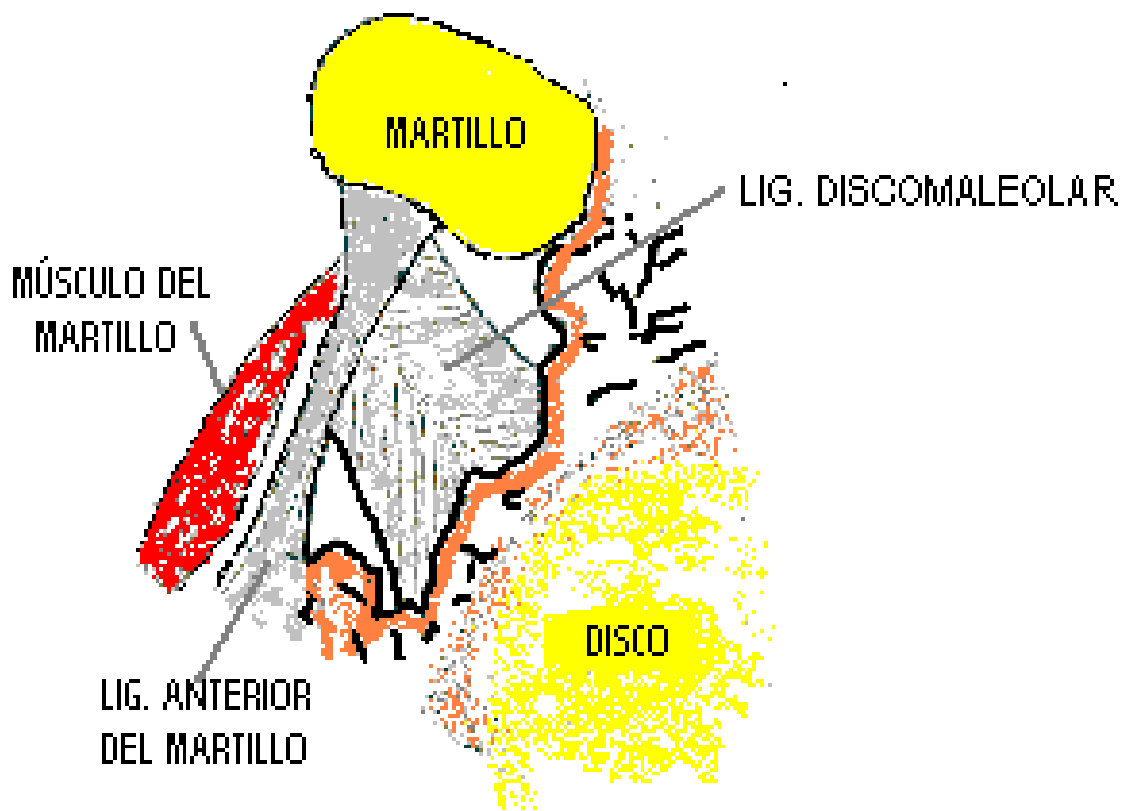
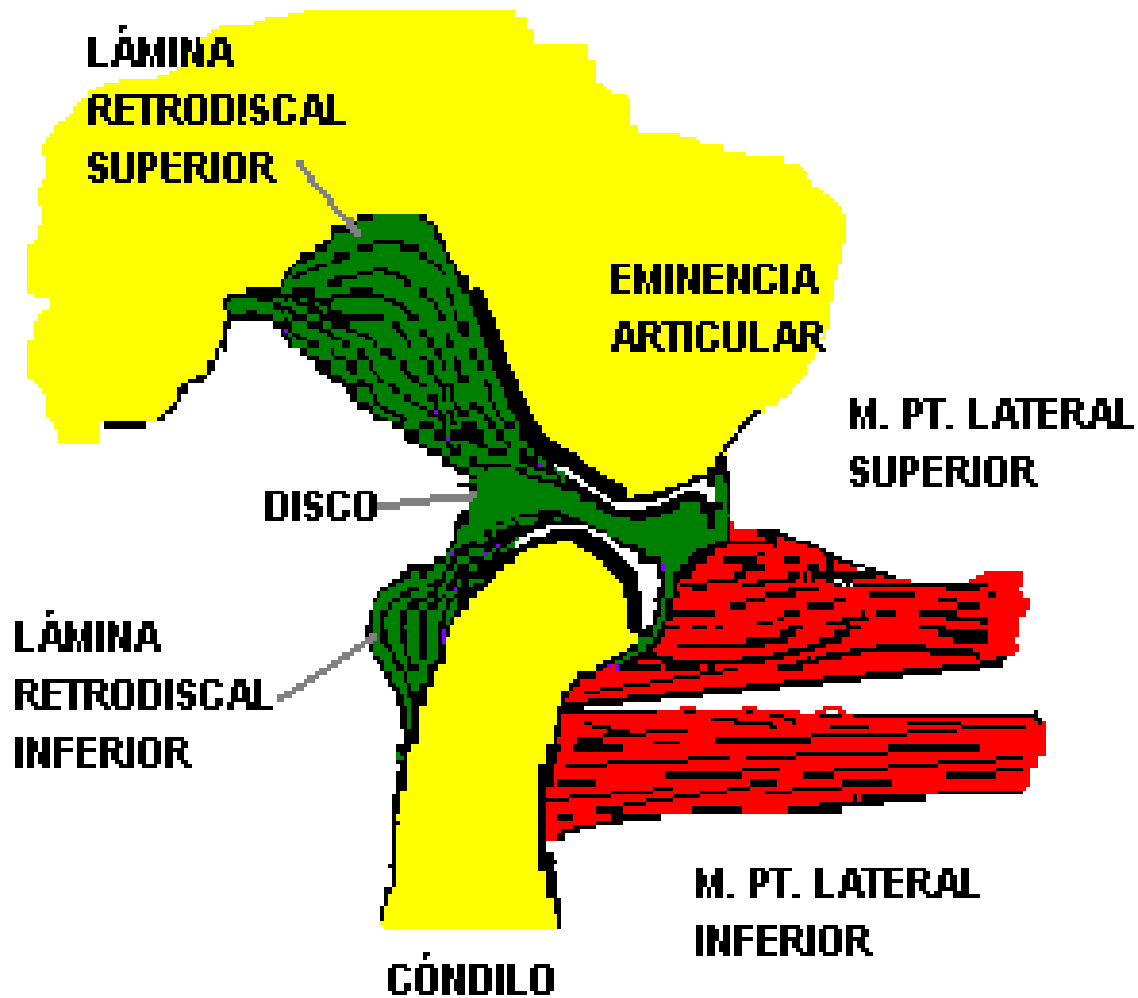
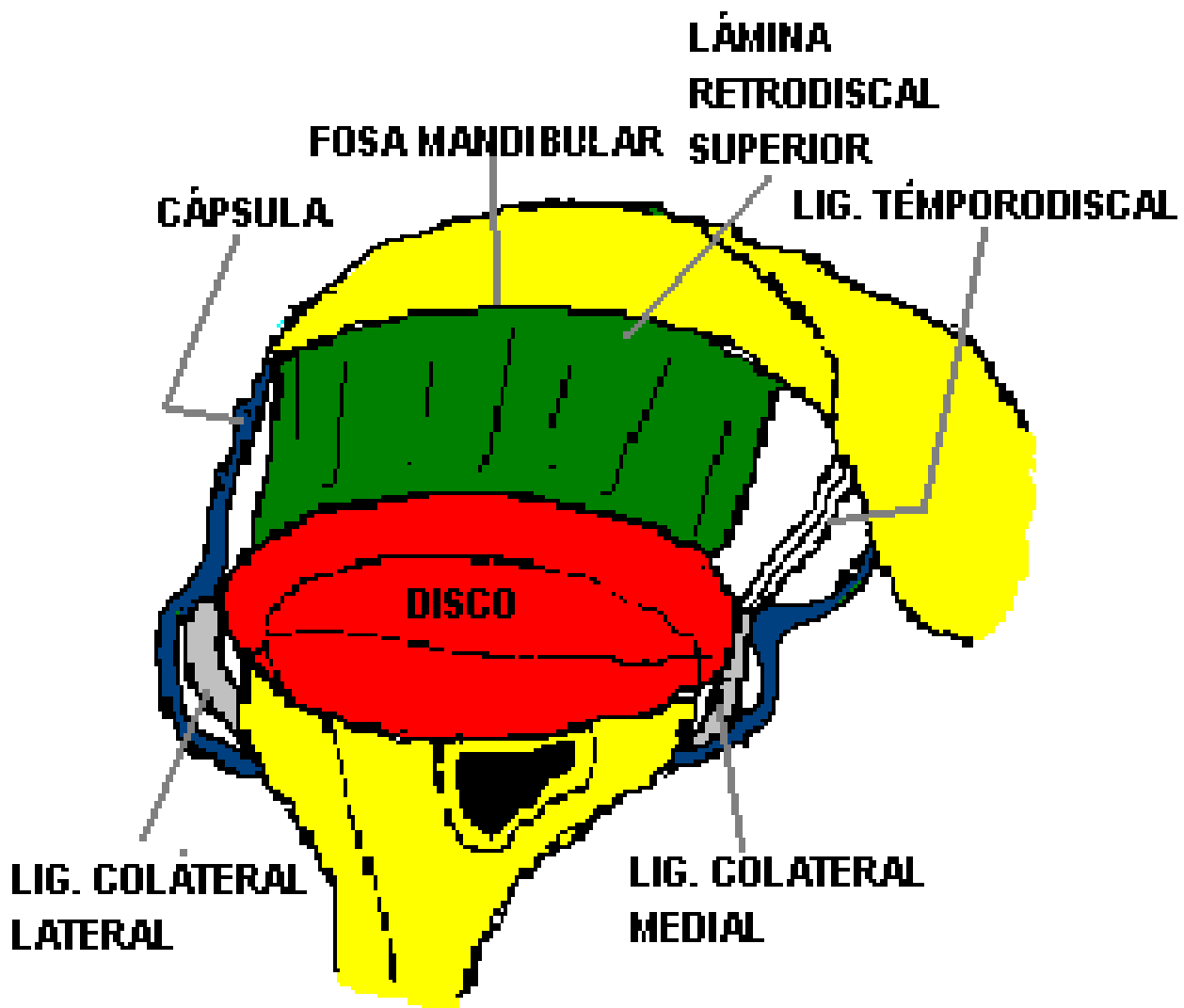


FIGURA 17: Ligamento discomaleolar



**FIGURA 18:** CM y DA en su máxima proyección anterior (imagen sagital), posición en la cual el DA es traccionado en poco por la LRS, la cual se ha desplegado. Rotando entonces el DA hacia atrás sobre el CM. En este movimiento no actúa el M. Pt. Lateral Superior.



**FIGURA 19:** CM y DA en su máxima proyección anterior (imagen ánterosuperior), posición en la cual el DA es traccionado en poco por la LRS, la cual se ha desplegado. Otros ligamentos que limitan este movimiento es la cápsula y el ligamento temporodiscal.



También, presenta células libres descamadas y macrófagos en los fondos de saco. El líquido es producido por difusión a partir de la rica red vascular de la sinovial. Durante los movimientos articulares, el líquido sinovial lubrica las superficies en contacto de la siguiente forma: el tejido conectivo de revestimiento de las superficies articulares óseas están embebidas de líquido sinovial. Entonces, cuando el cóndilo presiona sobre el disco y éste sobre la eminencia articular, emerge el líquido, lubricando inmediatamente las superficies en roce. A esto, se lo llama “lubricación lágrima” pues surgen como gotitas evitando el roce directo del CM con el disco y de éste con la EA. Así también, cuando el CM juntamente con el disco se desplaza en sus movimientos excursivos, al llegar a sus extremos límites, presionan sobre los reservorios de líquido sinovial presentes en los fondos de saco, forzando al líquido a proyectarse sobre las superficies articulares y lubricándolas, a esta función sinovial se la denomina “lubricación límite”. El líquido sinovial, además de lubricar las distintas regiones articulares, nutre los condrocitos, y por la capacidad fagocítica de las células sinoviales, degrada y elimina las sustancias de desecho. (17-19)

### **Ligamentos accesorios, secundarios o de acción indirecta**

**Ligamento esfenomandibular** (esfenomaxilar): el ligamento esfenomandibular tiene de 3 a 4 mm de ancho, se extiende de la base del cráneo a la parte media de la rama de la mandíbula. Se inserta por arriba, en la cara lateral de la línula esfenoidal (espina del esfenoides) y en la porción más medial de la fisura escamosotimpánica (cisura de Glasser). Este ligamento engrosa y refuerza la parte posterior de la aponeurosis interpterigoides (14-15- 41- 42) . Desde el cráneo se dirige oblicuamente hacia abajo, adelante y afuera, pasa entre los músculos pterigoideos y termina en la cara medial de la rama mandibular, cerca del orificio superior del conducto dental, en la línula de la mandíbula (espina de Spix) (figura 15).

**Ligamento estilomandibular** (estilomaxilar): el ligamento estilomandibular es una cintilla fibrosa más ancha por abajo que por arriba (14-15- 41- 42). Se inserta, por arriba, en la apófisis estiloides, cerca de su vértice, desde donde se extiende hacia abajo, adelante y afuera, hasta el borde parotideo de la mandíbula, un poco por encima del ángulo o en él mismo (figura 15).

**Ligamento ptérigomandibular** (pterigomaxilar): El ligamento ptériomandibular también llamado aponeurosis buccinatófaringea se extiende desde el gancho del ala medial (interna) de la apófisis pterigoides, hacia abajo, afuera y adelante a la extremidad posterior del borde alveolar de la mandíbula (14- 15- 41- 42). Este ligamento sirve de punto de inserción común, por detrás, al constrictor superior de la faringe, y por delante, a las fibras medias del músculo buccinador (figura 15).

**RELACIONES de la ATM:**

a) La ATM, por fuera, se relaciona con la piel de la cara que tapiza el tejido celuloadiposo, por el cual corren la arteria transversal de la cara y los ramos temporales del nervio facial. El CM está situado por delante del trago de la oreja y en relación con un pequeño ganglio linfático llamado ganglio preauricular, que se sitúa entre el cóndilo y el trago (14-15- 41). En el tejido celular subcutáneo está presente el nervio auriculotemporal, la arteria temporal superficial y la vena del mismo nombre (figura 20).

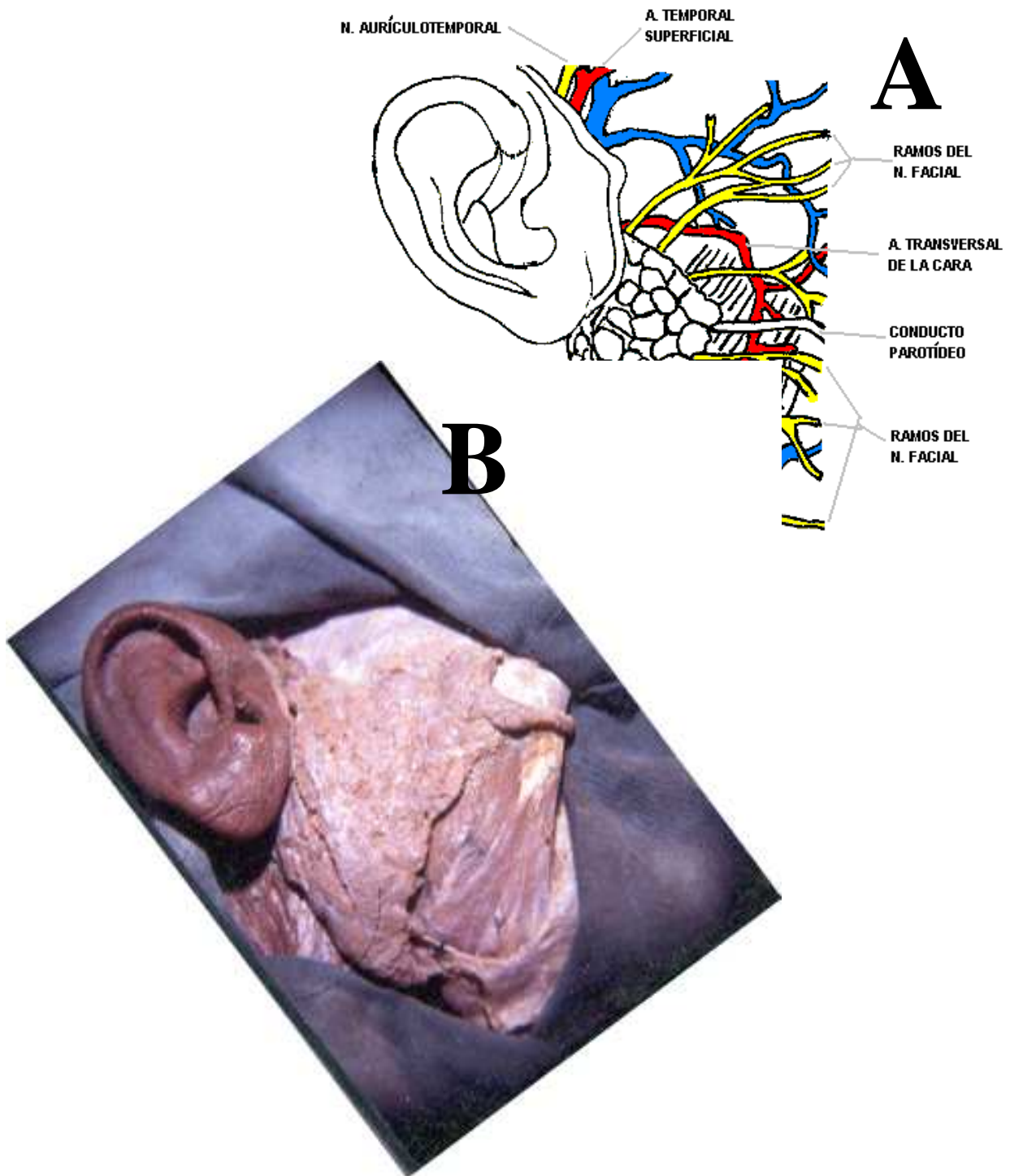
b) La ATM en medial se relaciona 1- con el nervio alveolar inferior (dental inferior) y el lingual, ramas del mandibular (nervio maxilar inferior); 2- con el ramo cuerda del tímpano, del nervio facial que se une al lingual; 3- con el nervio auriculotemporal, rama del nervio mandibular, que pasa entre la articulación y el ligamento esfenomandibular (rodeando el cuello del CM para alcanzar la región temporal); 4- con la arteria maxilar interna y con las diferentes ramas ascendentes que emite a este nivel, principalmente con la timpánica, la meníngea media y la meníngea menor; 5- con un rico plexo venoso, que se continúa por detrás y lateralmente con relación a la ATM (figura 15) (14-15- 41).

c) La ATM, por delante, se relaciona con el músculo masetero profundo que rodea la parte ánterolateral de la cápsula articular y por dentro, con el músculo pterigoideo lateral superior e inferior, que se insertan a la vez en el disco y cápsula y en el cuello del CM respectivamente (Figuras 11 y 12). Entre estos dos planos musculares la articulación está en relación con la escotadura sigmoidea de la mandíbula, por la cual pasan vasos y nervios maseterinos, y más adelante por la apófisis coronoides, en la cual se inserta el tendón del músculo temporal (14-15- 41).

d) El disco y el CM por detrás, están en directa relación con un tejido conectivo laxo rico en células, vasos y nervios, llamado tejido retrodiscal o almohadilla retrodiscal, atravesado de adentro hacia fuera por el nervio auriculotemporal, y en parte por una prolongación ascendente de la glándula parótida, que a veces asciende hasta la raíz longitudinal del cigoma. Más atrás se relacionan con el conducto auditivo externo (figuras 2 y 11) (14-17- 41).

e) La articulación por arriba está en relación con la pared craneal, y por su mediación con las meninges y las circunvoluciones cerebrales. El espesor de esta pared disminuye desde la EA hacia la FM, en la parte posterior es siempre muy delgada y a veces hasta transparente (14-15- 41). La cavidad articular está así sólo separada del cerebro y sus cubiertas por un intervalo de 1 o 2 mm (figuras 3 y 11).

**ARTERIAS:** la ATM está irrigada por arterias de diversos orígenes; por la Arteria Temporal Superficial, por detrás, rama de la Carótida Externa; por la arteria Timpánica, Meníngea Media por delante (figura 15) y Arteria



**FIGURA 20:** "A" Imagen: celular subcutáneo de la región parotidea y maseterina. Relación lateral de la ATM. "B" Fotografía: área superficial a la ATM. Cortesía Prof. Rafael Moncho

Temporal Profunda Media, ramas de la Arteria Maxilar Interna desde abajo; por las ramas Parotídeas de la Arteria Auricular Posterior de la Arteria Carótida Externa; por la Arteria Faríngea Superior, a través de las ramas que envía a la trompa acústica (trompa de eustaquio). El cóndilo se nutre de la arteria alveolar inferior (dental inferior), a través de los espacios medulares y también de los vasos que penetran directamente en la cabeza condílea por delante y detrás (14-15-41-26).

**INERVACIÓN:** La ATM está inervada por el mismo nervio responsable de la inervación motora y sensitiva de los músculos que la controlan, el V par craneal o Nervio Trigémino, a través del nervio Mandibular en sus ramas, principalmente Aurículotemporal por detrás (figura 15), Masetero y Temporal Profunda Posterior por delante. El nervio auriculotemporal, se separa del mandibular por detrás de la articulación y asciende lateral y superiormente envolviendo la región posterior de la articulación (14-15-41-26).

**ARTROLOGIA:** la ATM desde el punto de vista funcional se la clasifica como una articulación Diartrosis Gínglimoartrodial (31). Gínglimo, es un término funcional que significa rotación, y corresponde al quinto género de las articulaciones diartrosis. Así, al quinto género también se lo conoce como articulaciones trocoides desde el punto de vista estructural, y gínglimos desde el punto de vista funcional. El movimiento de rotación, sólo se genera entre disco y cóndilo mandibular, pues el CM puede rotar bajo el DA, y éste sobre el CM, que es el único movimiento posible en la relación entre estas dos estructuras articulares. Esta correspondencia morfofuncional entre el disco y el CM, se lo denomina subcomplejo cóndilo-disco, y sus características son:

- **Caras articulares:** de una parte el cóndilo mandibular, convexo tanto ánteroposterior como mediolateral, y por la otra parte la superficie inferior del disco, cóncava en todo sentido y adaptable al CM (Figuras 5 y 8).
- **Medios de unión:** ligamentos colaterales, lámina retrodiscal inferior, ligamento capsular.
- **Movimientos:** la rotación es el único movimiento posible. Aunque no es una rotación pura, pues en este movimiento está presente un pequeño movimiento de traslación (Rotación impura) (22).

El término artrodial, que es la otra palabra que compone la expresión gínglimoartrodial, corresponde al sexto género o artrodias (31- 41). Esta clasificación se corresponde a la relación entre el disco y la eminencia articular, entre las cuales sólo puede haber movimiento de deslizamiento o traslación. El disco arrastrado por el CM es trasladado bajo la EA, cuando la mandíbula se proyecta hacia delante, lateralmente o en máxima apertura bucal. Y es el único movimiento posible entre estas dos estructuras, que forman parte del denominado subcomplejo disco-eminencia articular de la ATM. Sus características son:

- **Caras articulares:** vertiente posterior de la eminencia articular (área de trabajo convexa) Y la cara superior del disco, cóncava convexa adaptable (figuras 8, 9 y 12) a la superficie articular ósea superior.
- **Medios de unión:** cápsula, lámina retrodiscal superior, ligamento témporodiscal.

- Movimiento: únicamente el deslizamiento o traslación.

Se puede encontrar en textos de anatomía que la ATM se clasificaba como una articulación del tipo de las diartrosis de segundo género, cóndilartrosis. Sin embargo, las articulaciones condíleas tienen todos los movimientos, a excepción de la traslación, que sí posee la ATM en la relación entre el disco y la EA. Las superficies articulares de las cóndilartrosis son de un lado una cabeza y del otro una cavidad, no se tiene en cuenta la eminencia articular que presenta la ATM, cuya vertiente posterior es realmente una de las superficies funcionales de esta articulación, lo cual aparta a la ATM de las cóndilartrosis (14-31- 41).

También se la encuadra dentro del tercer género de diartrosis, como de semiencaje recíproco. Pero entre las características de este género, las superficies articulares son cóncavas convexas en sentido inverso, cosa que no sucede en la ATM. Otra característica que no coincide, es que éste género tiene todos los movimientos pero no tiene rotación, que sí tiene la ATM. Por esta razón, actualmente se la enmarca como una articulación Gínglimoartrodial y no como una cóndiloartrosis bicondílea de semiencaje recíproco.

**Posición normal en reposo de la ATM:** Por todo lo antes expuesto, se entiende que la posición del CM en la FM, es ánterosuperior y media (en sentido transversal), en contacto con el DA y éste con la vertiente posterior de la EA simultáneamente. Situación de posición mantenida por los músculos responsables de la biomecánica de la ATM en contracción tónica. Esta posición estática de normalidad debe ir acompañada por la función. Es decir, durante el movimiento mandibular, en la ATM no debe haber ruidos, roces ni dolores articulares. La amplitud de los movimientos mandibulares deben ser proporcionales, sin desviaciones ni deflexiones.

Tiempo atrás se imponía la teoría empírica (sin el debido fundamento científico) que el CM normalmente debería estar en la posición más superior (en sentido vertical), más posterior (en sentido ánteroposterior), y media (en sentido mediolateral). Lo cual no es posible porque casi todos los músculos elevadores tienen un vector de contracción ánterosuperior. De estar el CM hacia atrás, presionaría el tejido retrodiscal, con una constante vasocontracción y sus respectivas consecuencias; de estar el CM hacia adelante no habría contacto entre éste, el DA y la EA. Así pues, ni la ATM, ni alguna otra articulación del ser humano puede presentar sus componentes separados porque de éste modo habría una inestabilidad articular, haciendo imposible el normal funcionamiento de la articulación (14).

**Anatomía en imágenes:** El estudio de las estructuras de la ATM puede realizarse mediante distintos métodos de diagnóstico por imágenes: la radiología convencional, la tomografía axial computarizada (TAC) y la resonancia nuclear magnética (2). En la actualidad las dos últimas son las de elección, imponiéndose la resonancia magnética.

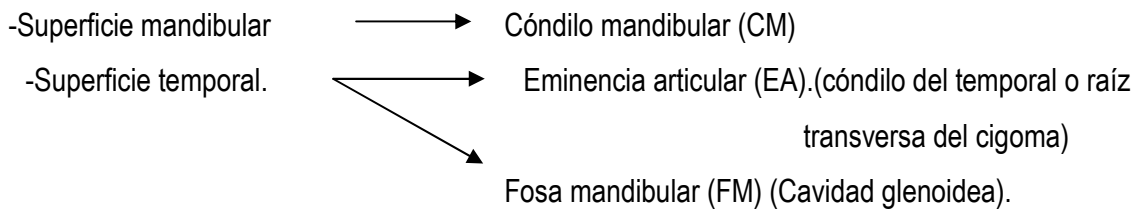
La atención está puesta en la utilidad clínica de los métodos, es decir en la identificación y el diagnóstico exacto de las estructuras normales y sus eventuales alteraciones patológicas, proporcionando bases más racionales para la planificación de un tratamiento.

Este objetivo sólo es alcanzable a través de la obtención de una adecuada calidad de imágenes. Las técnicas de radiología convencional han quedado relegadas al estudio o valoración anatómica de las estructuras óseas. Así como de las lesiones o patologías de éste macizo óseo (figuras 21 y 22).

La resonancia magnética no utiliza radiaciones ionizantes, como la radiología, sino electromagnéticas, minimizando así los efectos perjudiciales para el organismo. La resonancia magnética posee una alta calidad en resolución de imágenes por contraste, como en precisión anatómica, y otorga la posibilidad de estudio multiplanar (figuras 23 y 24).

### Resumen del Complejo Articular Cráneo-mandibular Adulto:

- Superficies articulares:



- Disco articular (DA): caras superior (ánterosuperior) e inferior (pósteroinferior).

Bordes anterior y posterior.

Extremos o polos medial y lateral.

Bandas anterior, media y posterior

Zona bilaminar

- Medios de unión.

Ligamentos principales o de acción directa

Ligamento capsular.

Lámina retrodiscal superior

Lámina retrodiscal inferior.

Ligamento témporomandibular

Ligamento témporodiscal

Ligamento colateral lateral (lateral externo)

Ligamento colateral medial. (lateral interno)

Ligamentos accesorios, secundarios o de acción indirecta

Ligamento esfenomandibular.

Ligamento estilomandibular.

Ligamento ptérigomandibular.

- Sinoviales:

Membrana sinovial (pseudomembrana). Líquido sinovial.

ARTERIAS : Art. Temporal superficial (carótida externa)

Art. Timpánica. (carótida externa)

Art. Dental inferior o alveolar inferior (maxilar interna)

Art. Menígea media (maxilar interna)

Art. Temporal profunda media. (maxilar interna)

Art. Auricular posterior. (carótida externa)

Art. Faríngea superior. (faríngea inferior - carótida externa)

NERVIOS: N. Aurículotemporal

(N. mandibular).

N. Témporomaseterino

(N. mandibular)

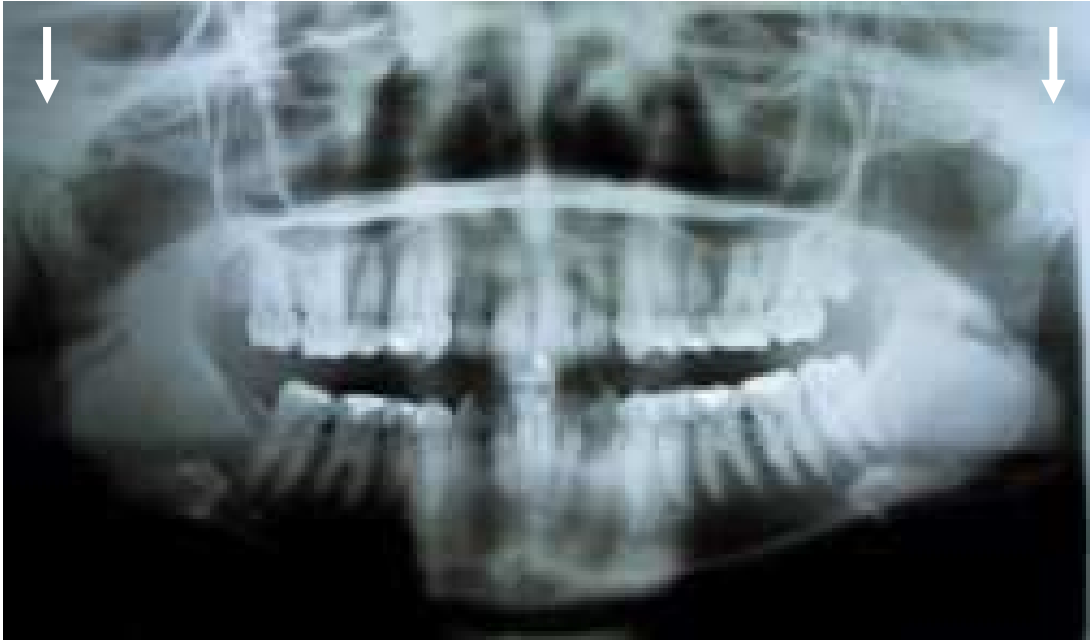#### MOVIMIENTOS MANDIBULARES.

a – de descenso y de elevación.

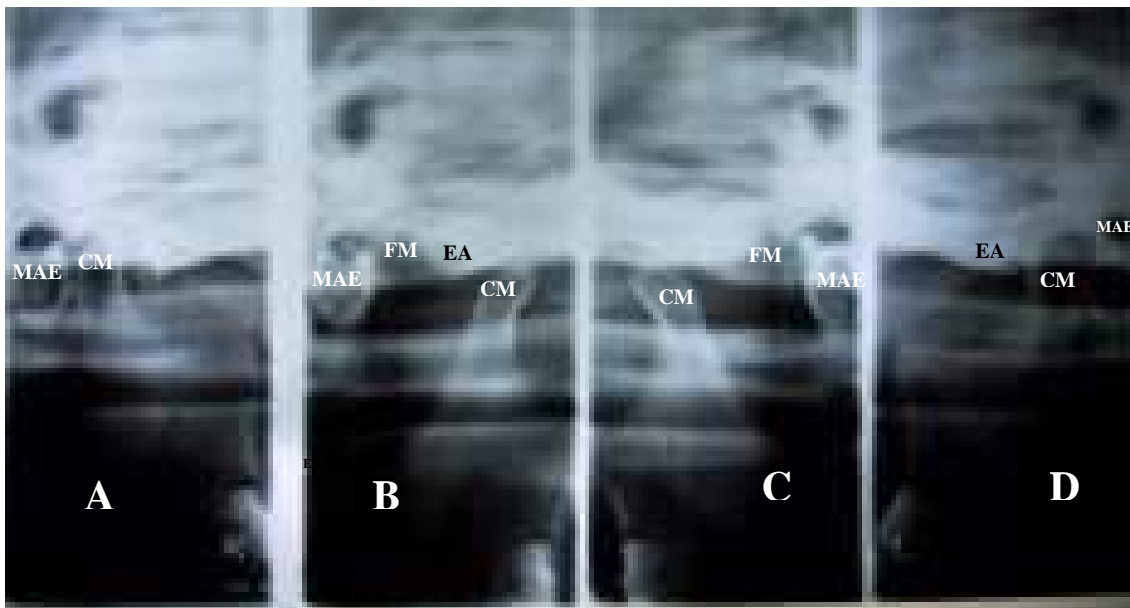
b – de proyección hacia delante y de proyección hacia atrás.

c – de lateralidad

d – combinados

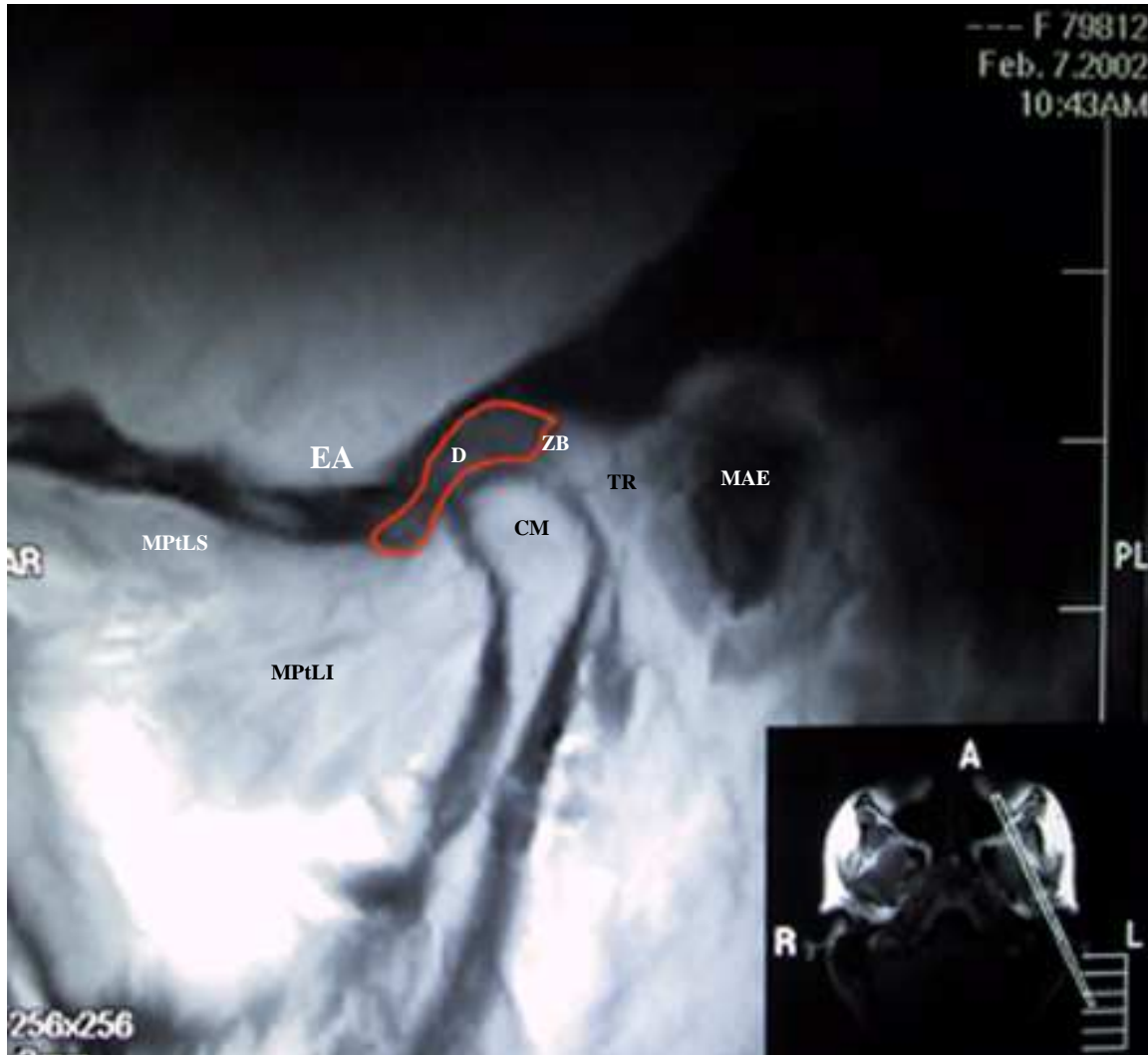


**FIGURA 21.** Ortopantomografía. Esta técnica muestra una imagen general del macizo óseo mandíbulo-maxilar y dentario. Así como una panorámica de las ATMs. (flechas)

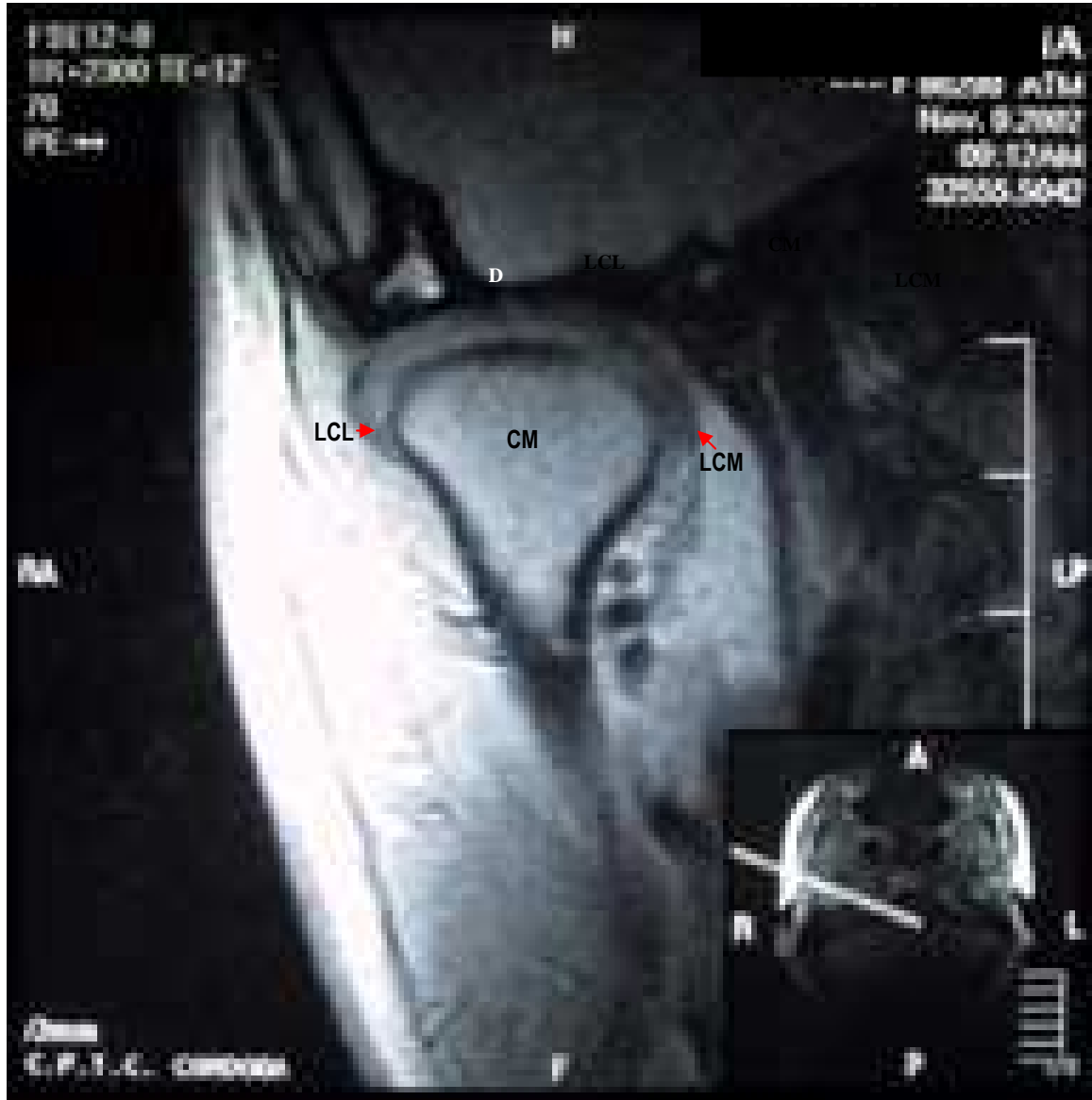

**FIGURA 22:** Condilografía. Técnica que tiene como objetivo, sólo las ATMs  
 A – D = cóndilo mandibular en la fosa mandibular (boca cerrada).  
 B – C = cóndilo mandibular fuera de la fosa mandibular (boca abierta)  
 CM: cóndilo mandibular; FM: fosa mandibular; EA: eminencia articular; MAE: meato acústico externo;





**FIGURA 23:** Imagen de Resonancia Nuclear Magnética de la ATM. Plano sagital oblicuo. (D: disco articular; CM: cóndilo Mandibular; EA: eminencia articular; MAE: meato acústico externo; ZB: área bilaminar del disco; TR: tejido retrodiscal; MPtLI: músculo pterigoideo lateral inferior; MPtLS: músculo pterigoideo lateral superior)



**FIGURA 24:** Imagen de Resonancia Nuclear Magnética de la ATM. Plano coronal oblicuo.  
(D: disco articular; CM: cóndilo Mandibular; LCL: Lig. Colateral lateral; LCM: Lig. colateral medial)

## **BIOMECÁNICA ARTICULAR:**

Para comprender la función y/o disfunción de esta articulación, y en si, el sistema masticatorio, es imprescindible tener un conocimiento sólido de la biomecánica del Complejo Articular Témporomandibular (CATM). Es muy importante recordar, pues generalmente se deja de lado, o simplemente se omite, el hecho de que las dos articulaciones témporomandibulares (ATM) pertenecen al mismo hueso (mandíbula), y por ende se complica más todavía, el funcionamiento de todo el sistema. Frecuentemente se las hace funcionar por separado, algo totalmente alejado de la realidad, debido a que cada articulación, si bien es independiente, sin embargo, no puede del todo actuar sin la ayuda de la otra. Por ejemplo cuando esta en función una, puede estar realizándose la misma función en la opuesta o desempeñar otro tipo de actividad diferente en su fisiología articular y muscular. (31-16)

La ATM es una articulación compuesta. Su estructura y función pueden dividirse en dos subcomplejos, el cóndilo-discal y condilo-disco-temporal en cada una de las articulaciones (derecha e izquierda) (31-16).

- 1) El disco con su inserción en el cóndilo mandibular (CM) hace al subcomplejo cóndilo - discal y constituye el sistema responsable de la ROTOTRASLACIÓN del cóndilo bajo la cara inferior del disco, y es el único movimiento fisiológico que puede producirse entre estas superficies, debido a que el disco está unido al CM mediante los ligamentos colaterales (15).
- 2) El segundo subcomplejo, esta compuesto a su vez por dos áreas, a) el sistema cóndilo – discal y b) la fosa mandibular (FM) – eminencia articular (EA), en conjunto forman este subcomplejo articular. Por esta característica anatómica, el disco no esta tan fuertemente unido a la superficie articular superior, pero si, a la inferior, pues es posible el deslizamiento del complejo cóndilo–discal bajo la FM y la EA. Este movimiento del conjunto condilo-discal es denominado TRASLACIÓN. Esta traslación se produce entre la FM, EA y la superficie superior del disco (15).

Recuérdese que en la constitución individual de cada ATM participan los dos subcomplejos articulares, nuevamente considerando el conjunto bilateral de las ATM. Las superficies articulares no tienen unión estructural alguna, pero sin embargo, es necesario mantenerlas siempre en contacto, para proteger la estabilidad articular, conseguida gracias a la actividad constante de los músculos masticadores, sobre todo los elevadores. Es necesario no olvidar que aún en situación de reposo los músculos están en contracción continua o permanente (a la que puede llamársele contracción inconsciente – inteligente) es el denominado “tono muscular”, una de las tres funciones musculares fundamentales que hacen a la comprensión tanto del funcionamiento normal, como de la disfunción articular (15).

Cuando aumenta la actividad muscular de los elevadores, el CM presiona progresivamente al disco y éste a su vez contra la vertiente posterior de la EA y en menor proporción contra la FM, es así como se produce, un

aumento de la presión intra articular de éstas estructuras. De no existir esta presión dada por el tono muscular, las estructuras se separarían, produciéndose un desplazamiento discal, condilar o cóndilo – discal.

Cuando la presión es muy alta, como cuando apretamos los dientes, el espacio discal se estrecha, y se ensancha cuando la presión es baja, como en la posición de relajación tónica. La morfología del disco permite un contacto permanente con las superficies articulares óseas, tanto en movimiento como en reposo. Al aumentar la presión intra – articular, el cóndilo se sitúa sagital y coronalmente, en la banda intermedia del disco, que es la más delgada. Cuando la presión se reduce, el disco se desplaza para completar este espacio con la parte más gruesa, y poder mantener siempre el contacto con las superficies óseas. Por acción mecánica el disco podría desplazarse hacia delante, como hacia atrás, para cumplir con la función recién descrita, sin embargo ese desplazamiento, no se realiza aleatoriamente, sino que está regulada por las estructuras unidas a los bordes del disco (31-16)

La lámina retrodiscal superior del disco, está formada por cantidades variables de tejido conectivo: fibras colágenas y elásticas, las que le confieren a esta estructura, sus propiedades elásticas. Cuando la mandíbula está en reposo, la lámina queda plegada sobre sí misma (figura 12), por lo que el cóndilo mandibular puede salir con facilidad de la FM sin dañarla. Así es que, cuando la boca está cerrada, la tracción elástica sobre el disco es mínima o nula. La forma del disco y el tono del Músculo Pterigoideo Lateral Superior, lo mantienen en posición respecto del CM.

Durante la apertura bucal, descenso mandibular, el CM rototraslada primero casi en su eje transversal (figura 25 A, B y C), luego en traslación, se desliza hasta la cresta roma de la EA (figura 25 D, E y F). La lámina retrodiscal superior se distiende hasta su máxima expresión y se crea una fuerza de retracción sobre el disco. Situado entonces el CM en el límite funcional inferior, la fuerza de retracción posterior de la lamina retrodiscal superior, crea, en forma distendida, una fuerza de tensión máxima. La presión intra articular y la morfología del disco, impiden su retracción posterior. Es decir, la lámina retrodiscal superior se despliega, y mantiene al disco sobre el cóndilo en su excursión anterior hasta su límite funcional, en la medida que la amplitud del espacio discal lo permite. Es importante recordar que la lámina retrodiscal superior es la única estructura capaz de retraer el disco en sentido antero-posterior sobre el cóndilo. Este precepto es fundamental en la comprensión de la función articular. (31-16)

El músculo pterigoideo lateral superior esta unido por uno de sus extremos al borde ánteromedial de la cápsula, el disco y el CM (29-30), éste músculo tracciona al disco hacia delante y adentro, pero no actúa en conjunto con el músculo pterigoideo lateral inferior, que en su extremo mandibular esta inserto a la parte ánterointerna del cuello del cóndilo. Cuando éste último se contrae lleva al cóndilo hacia delante y/o adentro según sea un movimiento anterior y/o lateral de la mandíbula respectivamente. Durante estos movimientos, el músculo pterigoideo lateral superior esta inactivo, este músculo se contrae junto con los músculos elevadores en el cierre bucal, al morder con una fuerza de intensidad importante. Es elemental el conocimiento de la acción detallada de los músculos asociados en cada movimiento articular, con y sin interposición de alimentos entre las arcadas

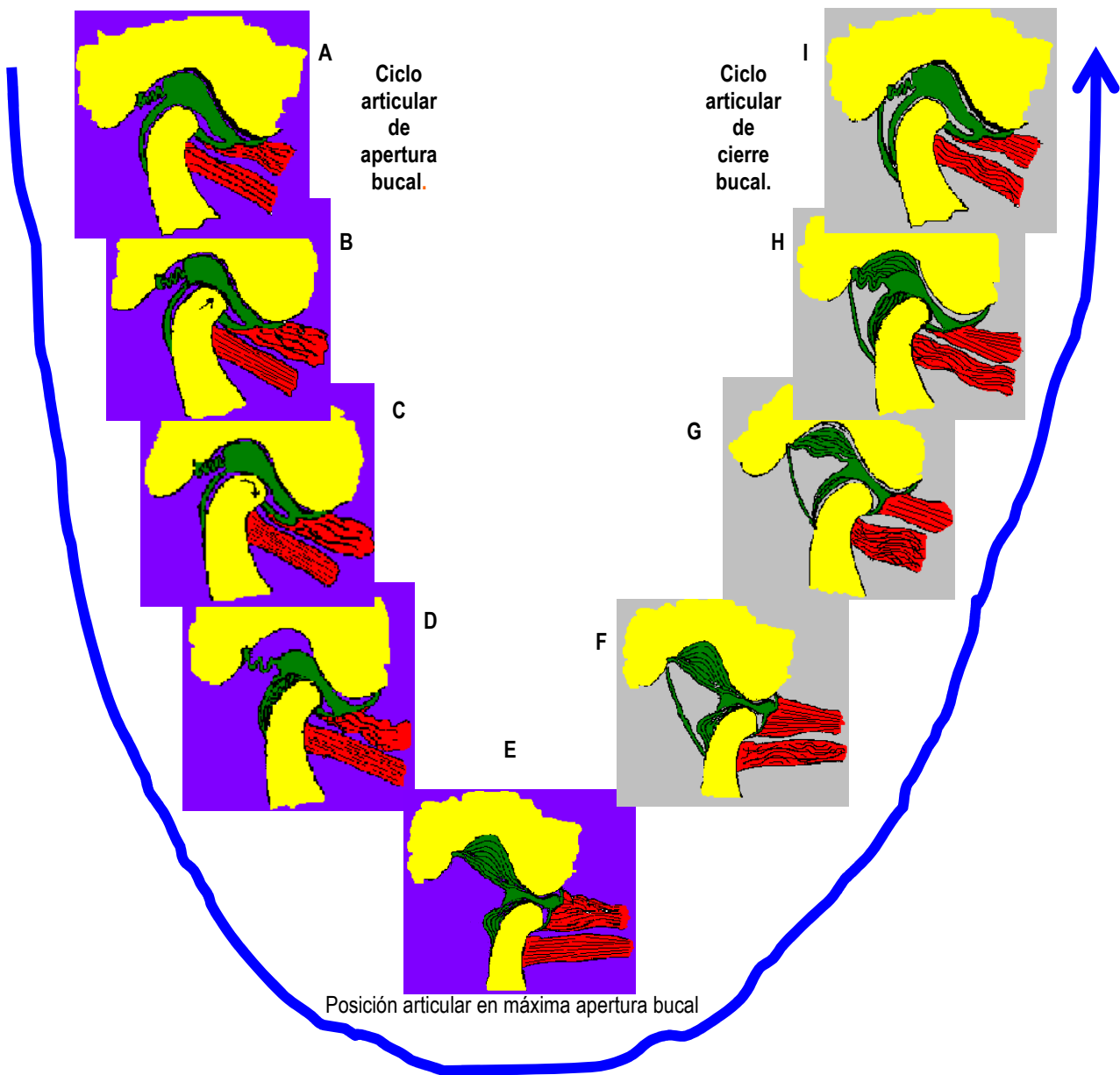


Figura 25: secuencia de apertura y cierre mandibular expresado en ambas ATM de un adulto

dentarias, para poder interpretar lo que sucede en la articulación, tejido conjuntivo, músculos, etc., en actividad funcional normal y no.

A pesar que el ligamento capsular anterior, une el disco al margen de la vertiente articular anterior del cóndilo mandibular, y la lámina retrodiscal inferior une el borde posterior del disco, al margen posterior de la superficie articular del CM, ambos ligamentos están dotados de fibras colágenas no distensibles. Y estos ligamentos, no son los que permiten al disco primariamente acompañar al cóndilo en su excursión anterior. Esto es así, porque los ligamentos no participan de manera activa, en la función articular normal, sólo limitan los movimientos extremos. El mecanismo por el cual el disco acompaña al cóndilo en el desplazamiento anterior, es debido a su morfología y a que aumenta la presión intra-articular, lo cual reduce el espacio discal, apoyándose el cóndilo en la banda discal intermedia, forzando al disco a desplazarse hacia delante, bajo la vertiente posterior de la EA, hasta el límite condilar funcional inferior. Es conveniente destacar la presencia de estos dos factores, morfología y presión intra articular para el autoposicionamiento del disco, porque si uno de ellos esta alterado, hace al inicio de un trastorno articular. Disfunción articular que comienza en los tejidos blandos, y luego continua con patología en los tejidos duros.

Importante es remarcar que en la actividad muscular leve o tónica, (a boca cerrada, en inoclusión fisiológica) donde la presión intra-articular, no es suficiente para mantener al disco en situación normal, el cóndilo mandibular, en situación sagital está en contacto con las bandas, intermedia, y sobretodo posterior del disco, debido al desplazamiento anterior de este último, producida por el tono del músculo Pterigoideo Lateral Superior (M.Pt.L.S.). Cuando el cóndilo rototraslada y/o se desplaza con el disco por apertura bucal, no actúan los músculos elevadores, pues tampoco actúa el M.Pt.L.S., el disco acompaña al cóndilo por su morfología y se despliega la lámina retrodiscal superior, se tensa y tracciona al disco, este se desliza hacia atrás en función del espacio discal existente. Al retornar el cóndilo, (figura 25 G, H e I) actúan los músculos elevadores, la contracción del M.Pt.L.S. supera ahora, la tensión de la lamina retrodiscal superior y el disco se desliza hacia delante sobre el cóndilo a su posición de reposo, siempre que lo permita el espacio discal (16).

### **DIFERENCIAS ESTRUCTURALES Y FUNCIONALES DE LA ATM DEL RECIÉN NACIDO Y DEL INFANTE:**

El lactante, cuyo medio de alimentación es la prensión y succión, sea del pezón materno o del biberón, y en el niño o adulto, donde la alimentación ya es semisólida o sólida. Es un conocimiento imprescindible para diagnosticar y tratar las disfunciones de esta articulación y sus músculos asociados que impiden la alimentación por medios naturales en el lactante, es decir la succión (32). Entonces veamos que sucede, no en la succión de la figura 26 donde casi no necesita de la biodinámica mandibular sino del actuar de los músculos faciales. Si no, de la succión que representa la figura 27 durante el amamantamiento en el recién nacido a término o prematuro, durante la lactancia.



Figura 26

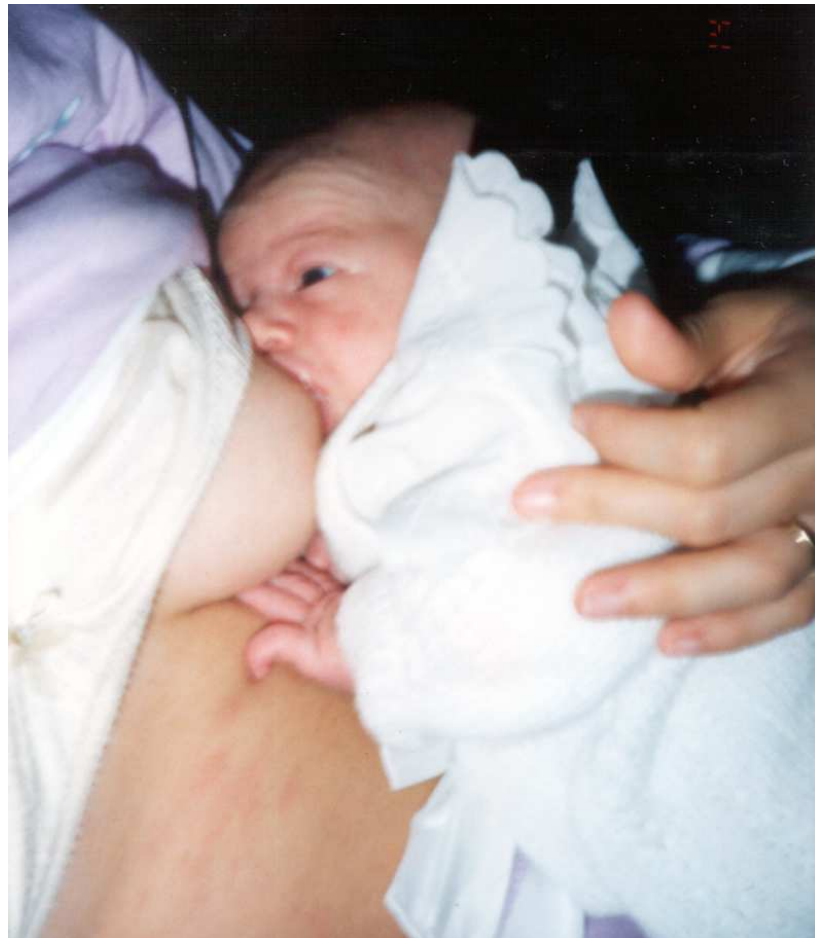

Figura 27

Con el objetivo de prevenir o devolver la salud articular ante una disfunción, para lo cual es necesario el conocimiento de la morfología y la biomecánica, durante el crecimiento y desarrollo, debe establecer el Odontólogo una estrecha relación interdisciplinaria desde el neonato, para abordar en equipo la fisiopatología articular y su terapéutica. En la figura 28 y 29 se pueden comparar las ATM's de un recién nacido y de un adulto dentado, con alimentaciones totalmente diferentes. En el adulto la EA sumamente marcada. La FM cóncava casi horizontal, el conducto auditivo externo un verdadero canal. En el niño, la EA casi imperceptible, la fosa mandibular en sus 2/3 mediales es casi vertical, solo en el 1/3 lateral es algo horizontal. Y el anillo timpánico que en su diámetro vertical alcanza los 2/3 superiores de la rama mandibular.

En la articulación adulta (Figura 30), es sumamente pronunciada la EA, profunda la FM, el CAE, solo está por detrás de la ATM - existiendo un espacio muy importante entre ambos, que es la zona de nutrición que vemos en la figura 31 con una abundante irrigación de esta zona, que debe ser tenida muy en cuenta en los tratamientos de disfunciones, en el lactante, niños, adolescentes y adultos.

En la ATM del recién nacido (figura 32 y 33) puede verse lo vertical de la fosa mandibular en sus 2/3 mediales y la poca convexidad de la EA. Para permitir el movimiento de traslación antero posterior del CM durante la alimentación del lactante.

En un Hueso temporal de un recién nacido (figura 34), observamos la FM, el esbozo de la EA, la raíz longitudinal del cigoma. Claramente se identifica que el ángulo que se forma entre la FM y la escama del temporal es verdaderamente obtuso, 115° en promedio. A diferencia del adulto que es un ángulo casi recto.

A partir de la figura 35 y hasta la 40 se pueden valorar los cambios morfológicos evolutivos y de situación de la FM, desde el nacimiento hasta los 3 años, que coincide con la erupción completa de todos los elementos dentarios en boca. Se puede ver que la fosa mandibular, sólo en el tercio lateral es casi horizontal y la mayor porción es inclinada a 115° respecto de la escama. A los tres meses de vida (figura 35), y cinco meses (figura 36) se mantiene la proporción horizontal y oblicua, casi vertical de la fosa articular.

Al año de edad (figura 37) es mayor la superficie casi horizontal de la FM, y la EA bien marcada, pues la alimentación ya es sólida y el movimiento mandibular predominante es de apertura y cierre. A los dos años la superficie medial es muy reducida, casi vertical u oblicua, predomina la superficie horizontal y es notable la EA debido a la alimentación, pues la función va moldeando la morfología (figura 38). A los 2 años y medio, está prácticamente formado el CAE similar al del adulto, igual que la FM y la EA (figura 39). A los 3 años el CATM, se aproxima a la de un adulto, FM profunda y horizontal, la porción vertical sólo es parte de la pared medial de la fosa articular y el hueso timpánico está bien formado. (figura 40). Gráficamente se pueden apreciar las diferencias con la ATM adulta en la figura 41, donde la FM es absolutamente íntegra, y el CM ajusta muy bien por dentro del perímetro de la FM.

En estudios embriológicos previos hemos descrito los componentes de la articulación (19) que repasa la imagen de la figura 42 en un corte coronal donde se puede identificar una articulación de un feto de 5 meses de vida intrauterina, en la cual casi la 1/2 lateral del CM y D no tienen techo óseo, y el ángulo formado por la FM y la



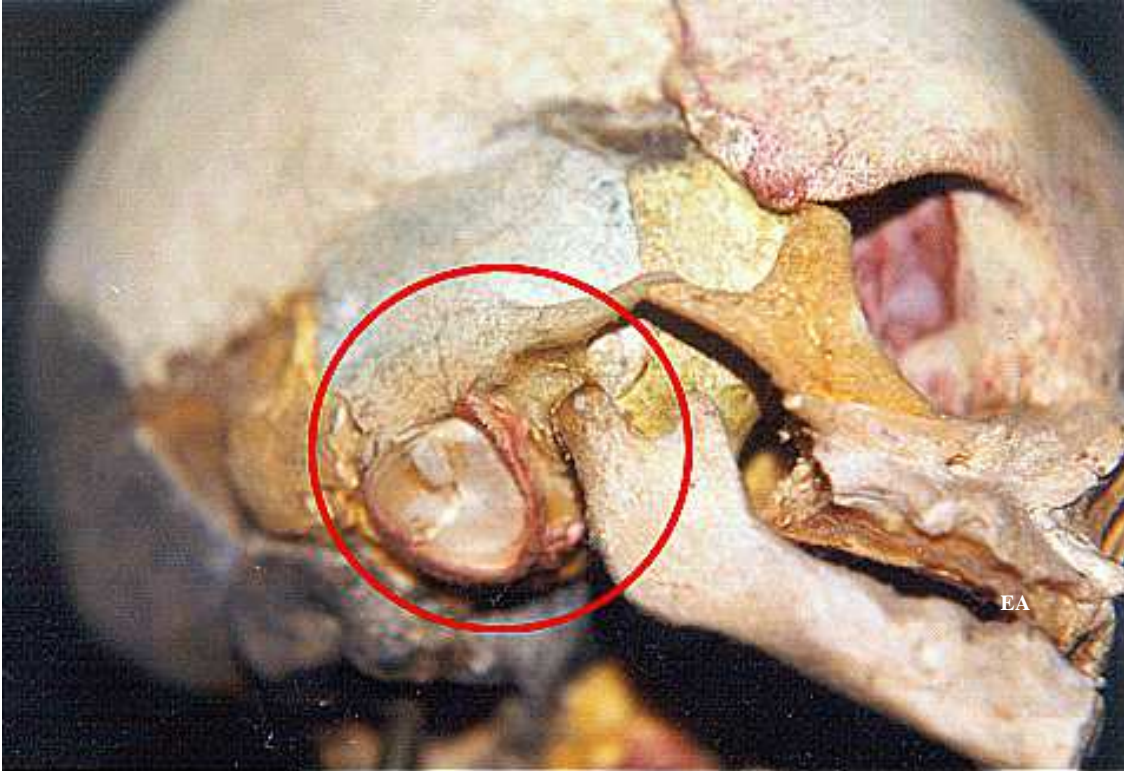


Figura 28: Cabeza ósea de un neonato.

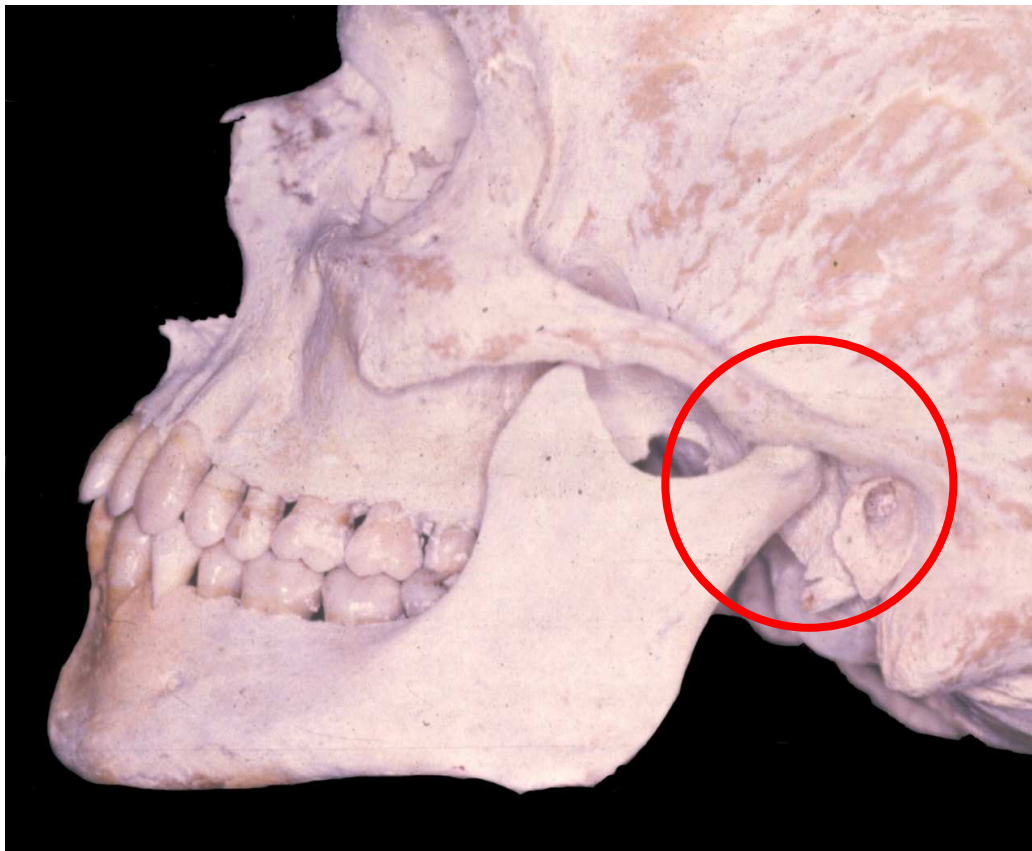


Figura 29: cabeza ósea de un adulto

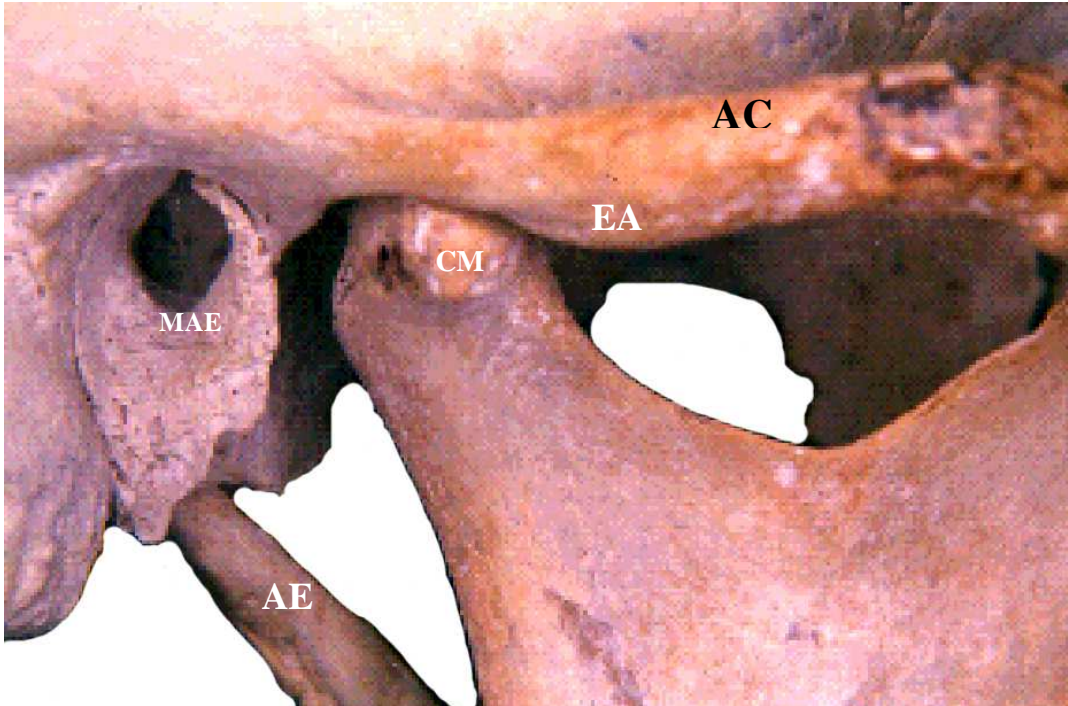
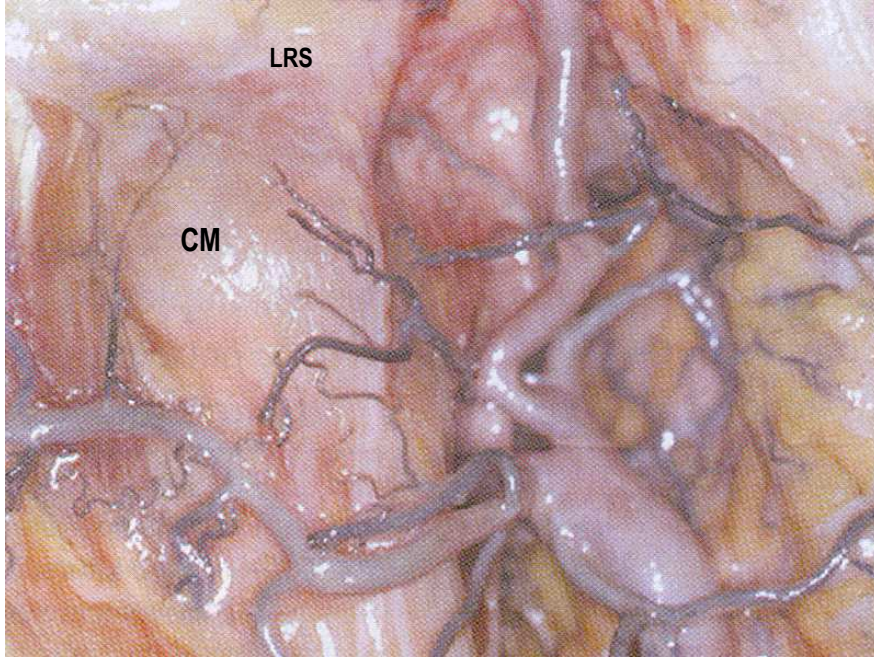


Figura 30: imagen lateral de la ATM (Referencias en figura 2)



**Figura 31:** Preparado anatómico, con la presencia de una vasta red de vasos (LRS: lámina retrodiscal superior; CM: cóndilo mandibular).

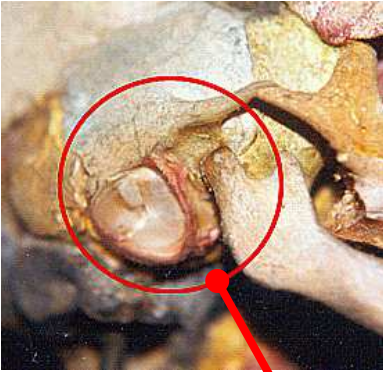


Figura 32: ATM estructura ósea de un neonato.

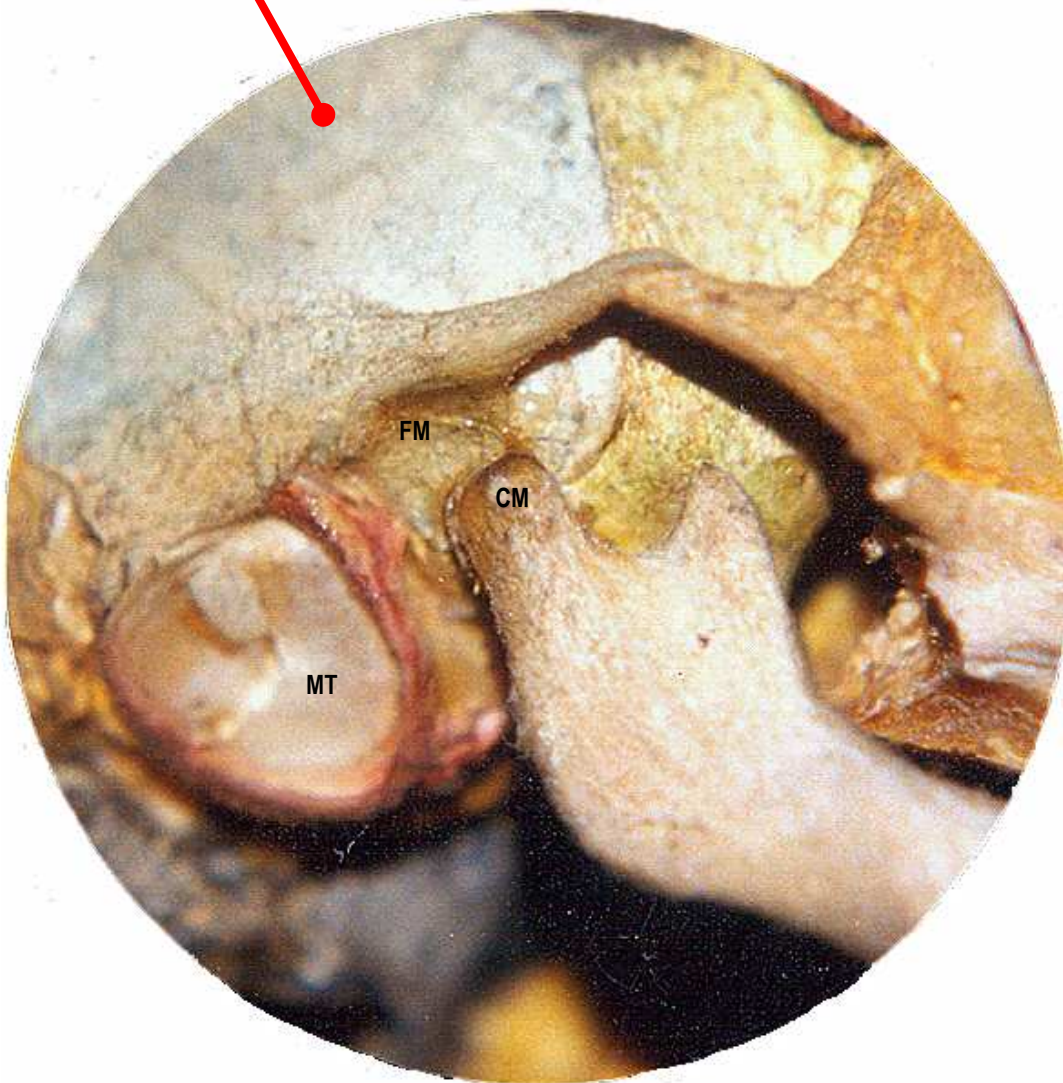
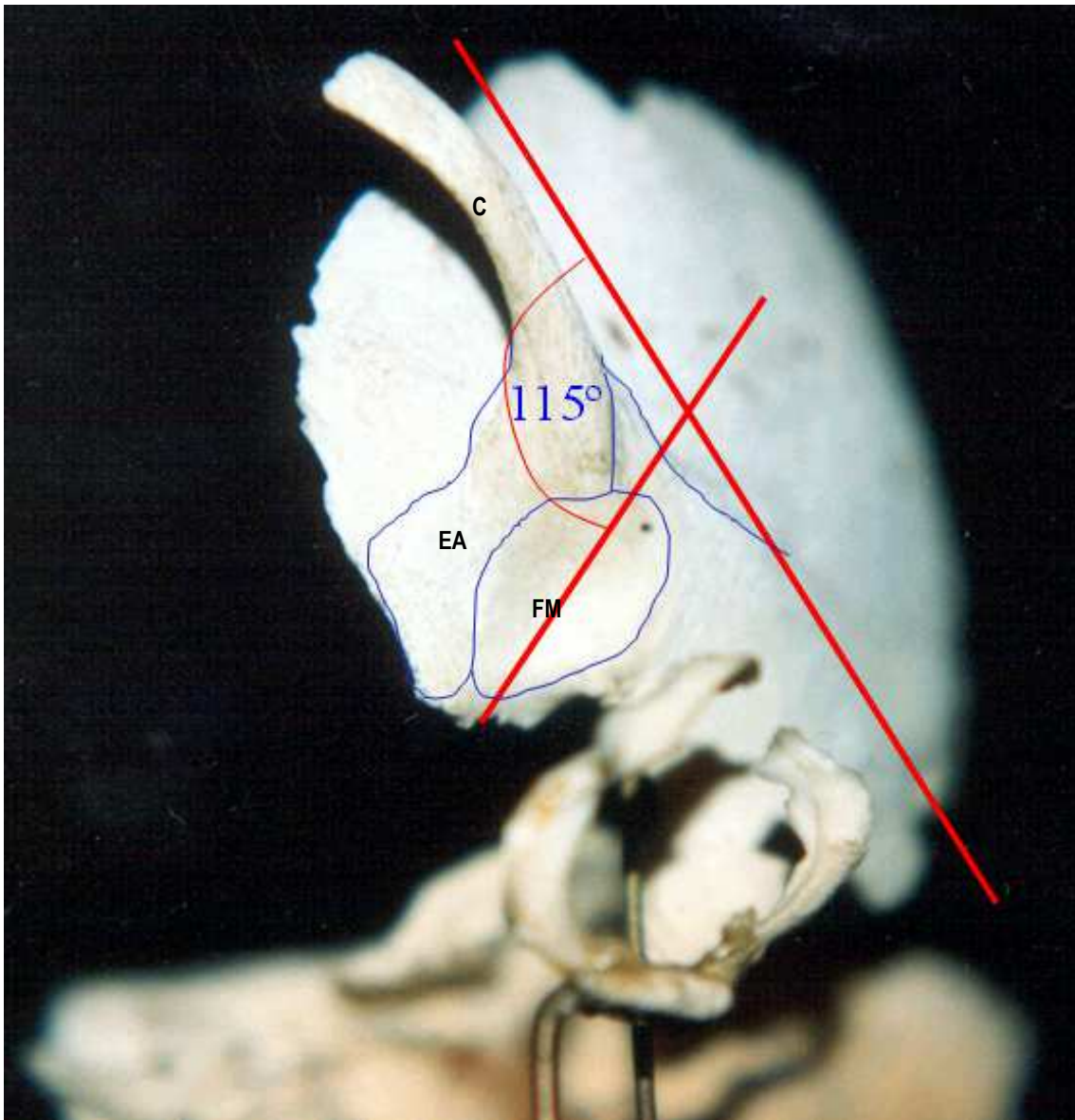


Figura 33: imagen lateral de ATM de un recién nacido. CM: cóndilo mandibular; MT: membrana del tímpano; FM: fosa mandibular.



**Figura 34:** hueso temporal de un neonato (C: raíz longitudinal del cigóma; FM: fosa mandibular; EA: eminencia articular)

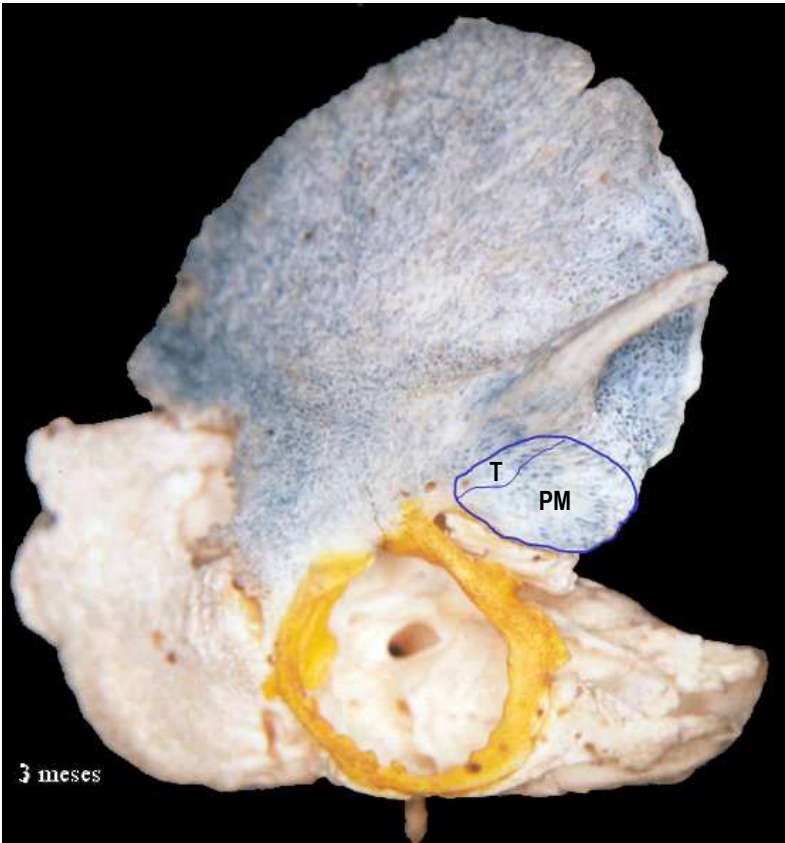


Figura 35: hueso temporal humano a los 3 meses de vida (T: techo de la fosa mandibular muy reducida; PM: pared medial de la fosa mandibular oblicua casi vertical)

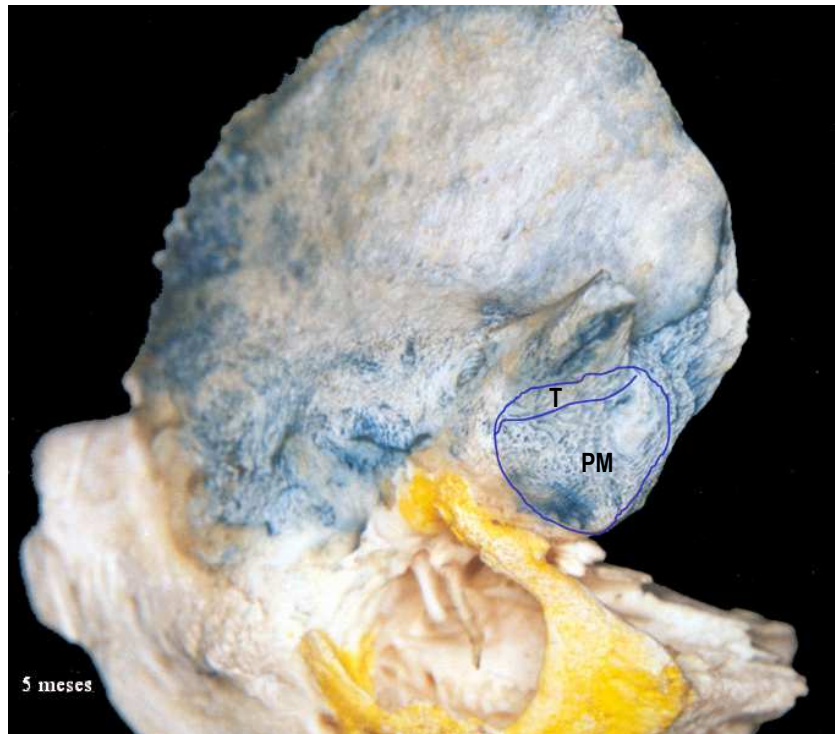


Figura 36: hueso temporal humano a los 5 meses de vida. (T: techo de la fosa mandibular muy reducida; PM: pared medial de la fosa mandibular oblicua casi vertical)

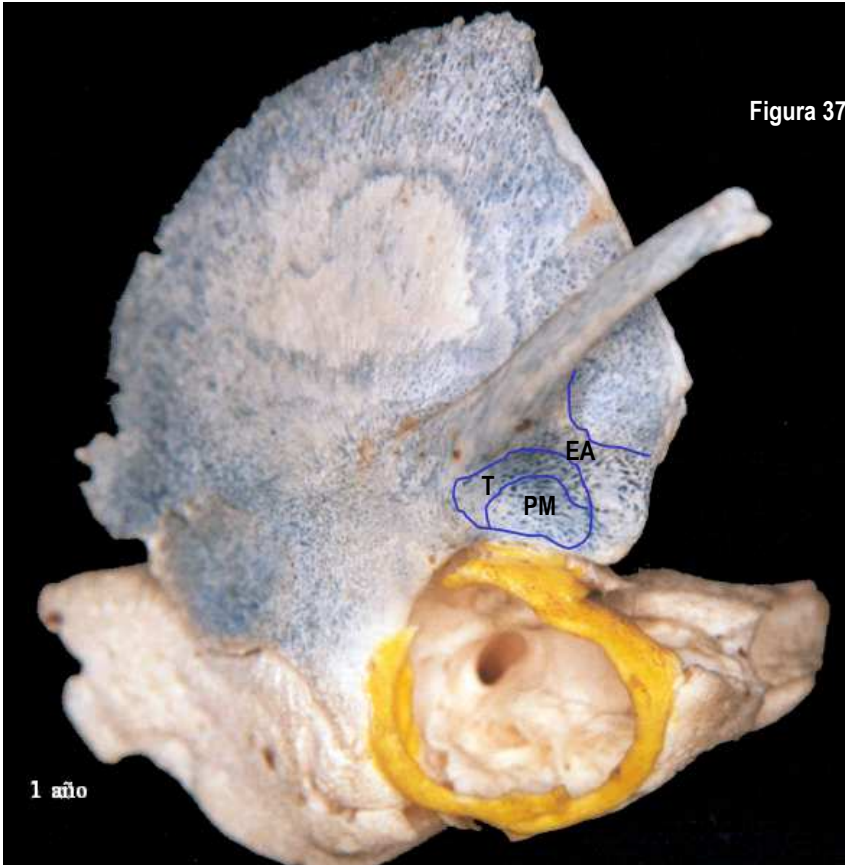


Figura 37: húmero temporal a los 12 meses de vida. (EA: eminencia articular; T: techo de la fosa mandibular; PM: pared medial de la fosa mandibular)

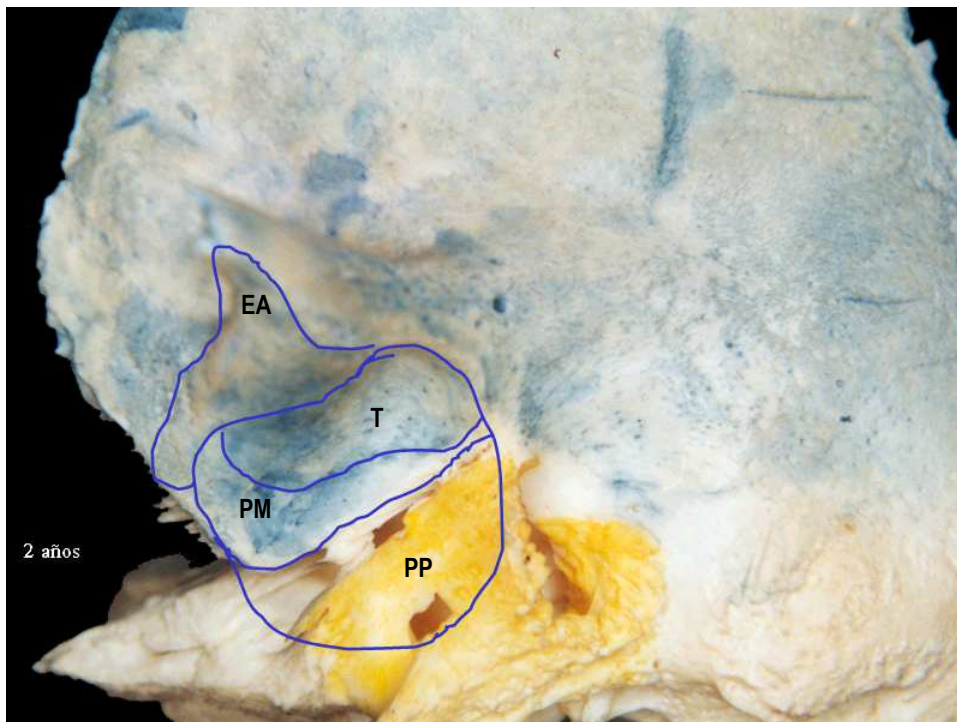
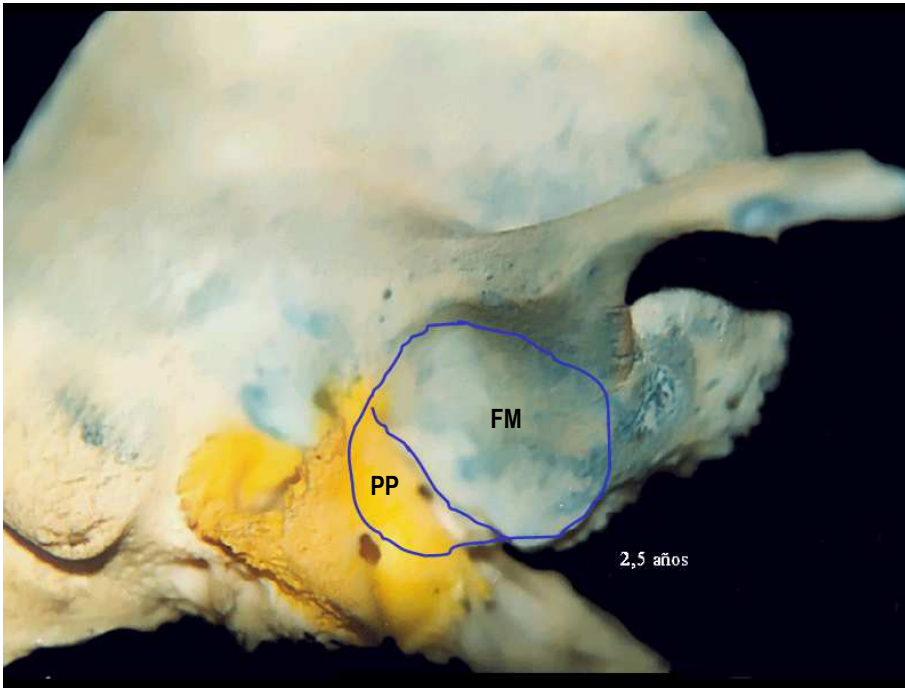
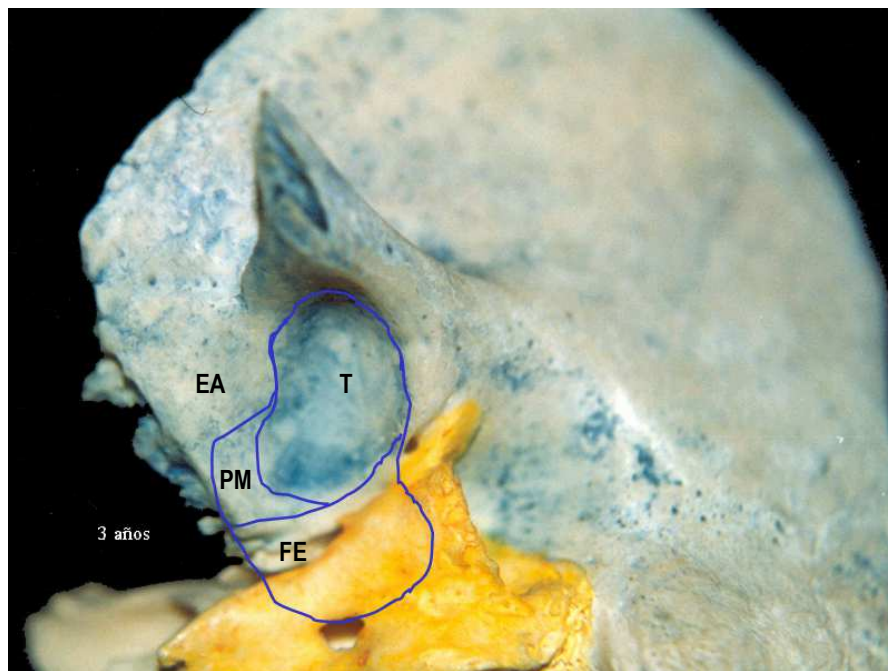


Figura 38: húmero temporal a los 2 años de vida. (EA: eminencia articular; T: techo de la fosa mandibular; PM: pared medial de la fosa mandibular; PP: porción posterior de la fosa mandibular por detrás de la fisura escamoso-timpánica que no se corresponde con la parte articular de la ATM)



**Figura 39:** hueso temporal a los 2,5 años de vida. (FM: fosa mandibular que forma parte de la ATM; PP: porción de la fosa mandibular por detrás de la fisura escamosa-timpánica que no forma parte de la superficie articular de la ATM)



**Figura 40:** hueso temporal a los 3 años de vida. (T: techo de la fosa mandibular; EA: eminencia articular; PM: pared medial de la fosa mandibular; FE: fisura escamoso-timpánica.)



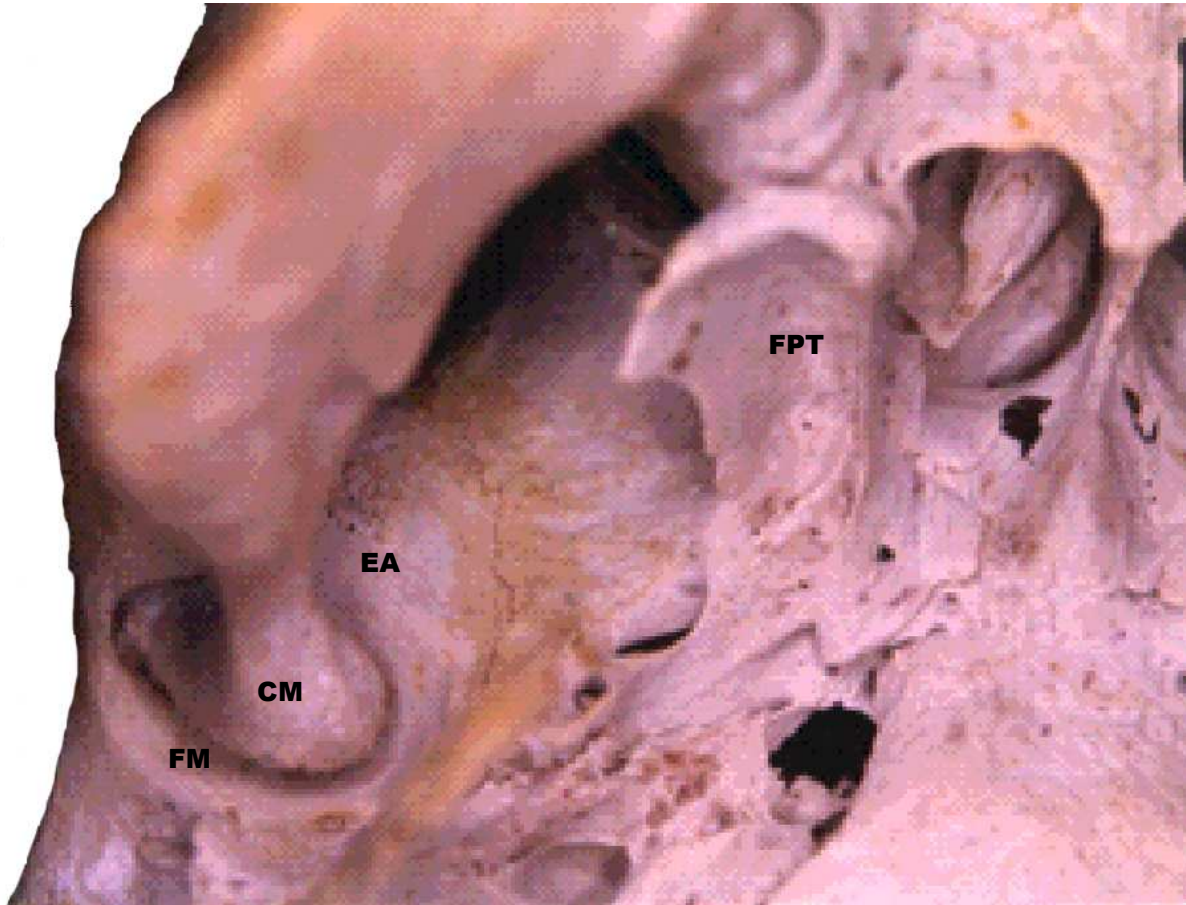
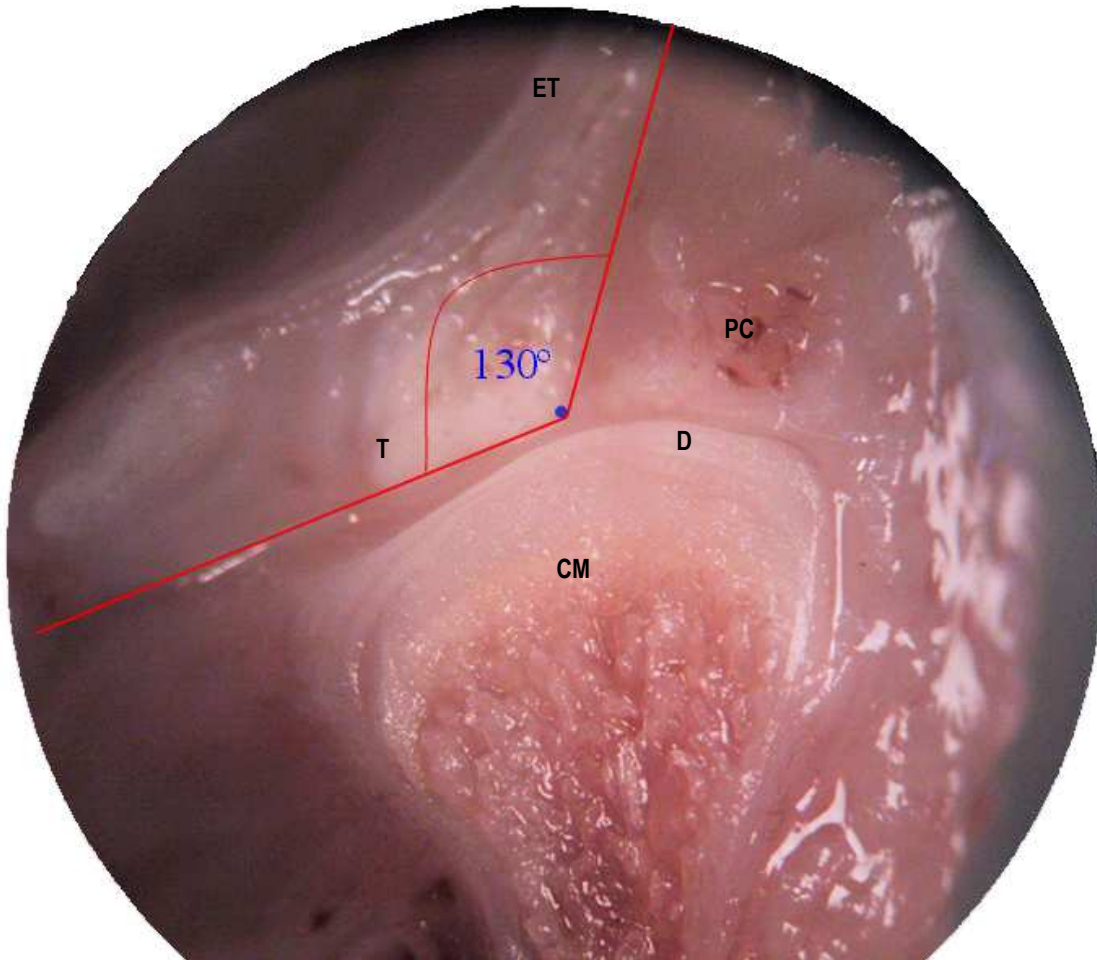


FIGURA 41: imagen inferior de la ATM (referencias en figura 3)



**Figura 42:** corte coronal de ATM de un feto de 5 meses de vida intrauterina. (CM: cóndilo mandibular; D: disco; T: techo óseo de la fosa mandibular; PC: proceso cigomático; ET: escama del temporal)

escama del temporal es de 130°. Al nacimiento es de 115° aproximadamente, lo cual muestra los cambios evolutivos de la ATM en el crecimiento y desarrollo del ser humano a nivel de la ATM.

En la figura 43 se muestra una articulación de un recién nacido (corte sagital) con el anillo acústico o timpánico, el cóndilo mandibular y el disco articular con sus laminas retrodiscal superior e inferior y los músculos Pterigoideos Lateral superior e inferior que tienen origen y funciones diferentes.

En la figura 44 y 45 de ATM se marcan las diferencias en todas sus estructuras, en relación a las distintas funciones.

### **BIOMECÁNICA ARTICULAR EN EL RECIÉN NACIDO:**

A continuación se describe la secuencia de los movimientos de succión en la ATM de un neonato y su expresión gráfica.

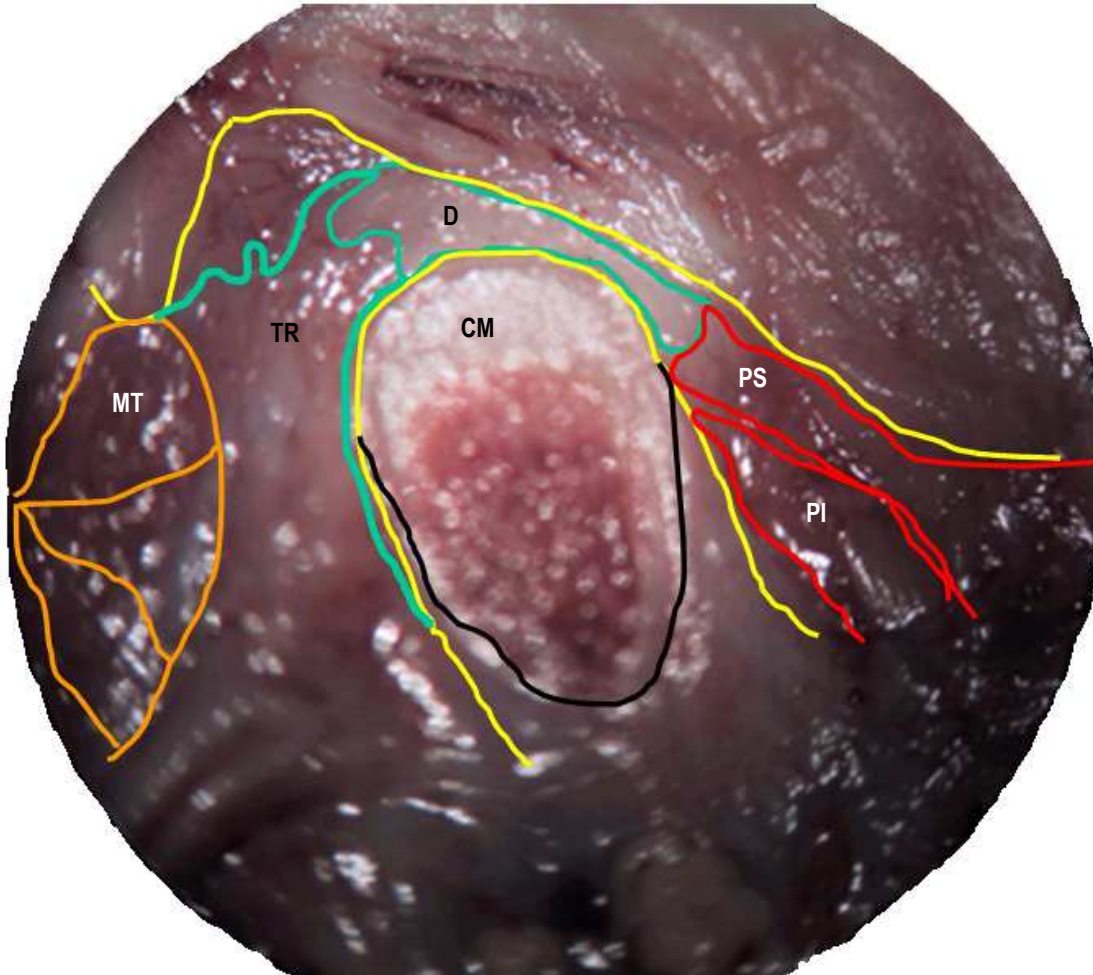
Se inicia la secuencia con la prehensión del pezón o tetina del biberón, para lo que se produce una apertura en traslación anterior de la mandíbula, y por supuesto lo mismo sucede con el subcomplejo cóndilo - disco, seguido empieza el movimiento antero posterior de la mandíbula, a nivel articular durante el movimiento anterior se despliega la lamina retrodiscal superior, actúa entre otros músculos, el Pterigoideo Lateral inferior. Continúa la traslación con mayor elongación de la LRS hasta la máxima traslación anterior con desplazamiento posterior del D sobre el CM por tracción de la LRS (figura 46 A, B, C, D y E). Se inicia ahora el movimiento posterior de la mandíbula, junto con los músculos elevadores de la mandíbula, pues está en acción el músculo Pterigoideo Lateral superior, que se inserta en la cápsula, el disco y el cóndilo mandibular. Continúa la retroposición del CM - DA, con el pliegue del LRDS y desplazamiento anterior del DA por tracción del músculo Pterigoideo Lateral superior. Para completar la Secuencia del movimiento de succión en el lactante a nivel de la ATM (figura 46 F, G, H, I y J). La cual puede ser comparada en imágenes con la función articular en el adulto en la figura 25.

### **DESARROLLO PRENATAL DE LA ATM:**

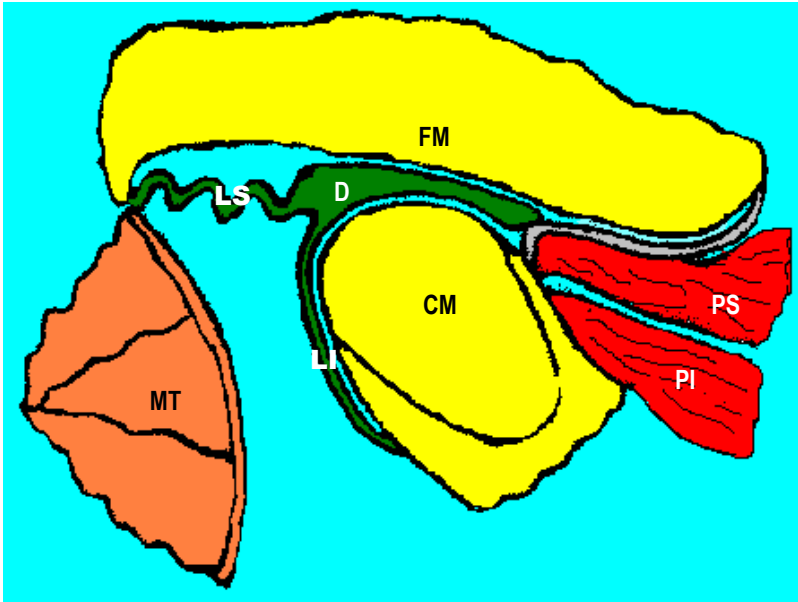
El complejo articular cráneo-mandibular es una articulación sinovial que presenta características especiales ya que se forma entre dos huesos de osificación membranosa, el temporal y la mandíbula.

El peñasco del hueso temporal se desarrolla en la base del cráneo cartilaginoso por osificación endocondral, pero la porción escamosa se origina en el tejido mesenquimático de la bóveda craneal por osificación membranosa

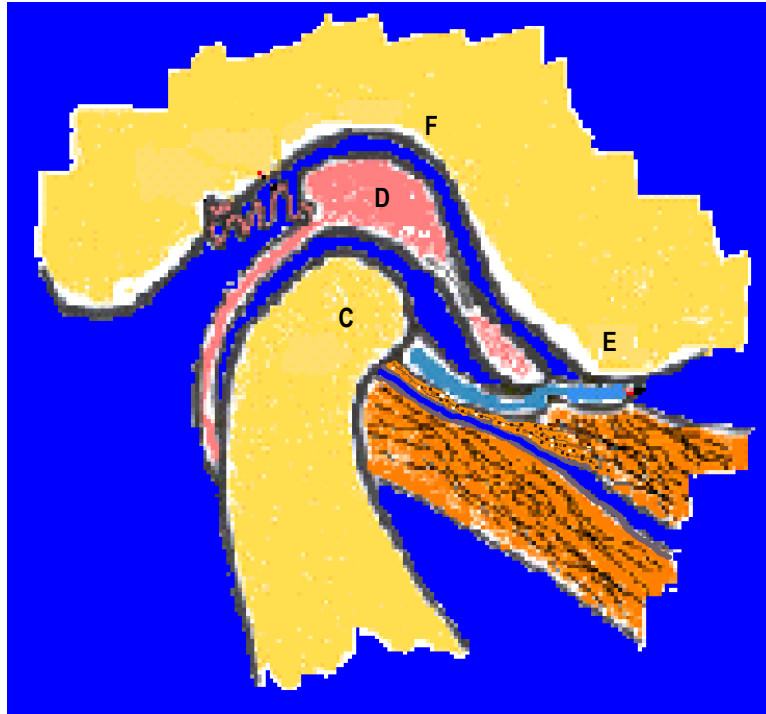
En el proceso mandibular que forma la cara, el cartílago mandibular o de Meckel no se osifica para formar la mandíbula, sino que el tejido mesenquimático circundante se transforma en tejido óseo. En el mesénquima de la cara lateral del cartílago mandibular, aparecen dos centros de osificación en los ángulos formados por la bifurcación del nervio dentario inferior en sus ramas incisiva y mentoniana. El hueso en formación se extiende rápidamente en sentido anterior hasta la línea media y hacia atrás, hasta el punto donde el nervio mandibular se



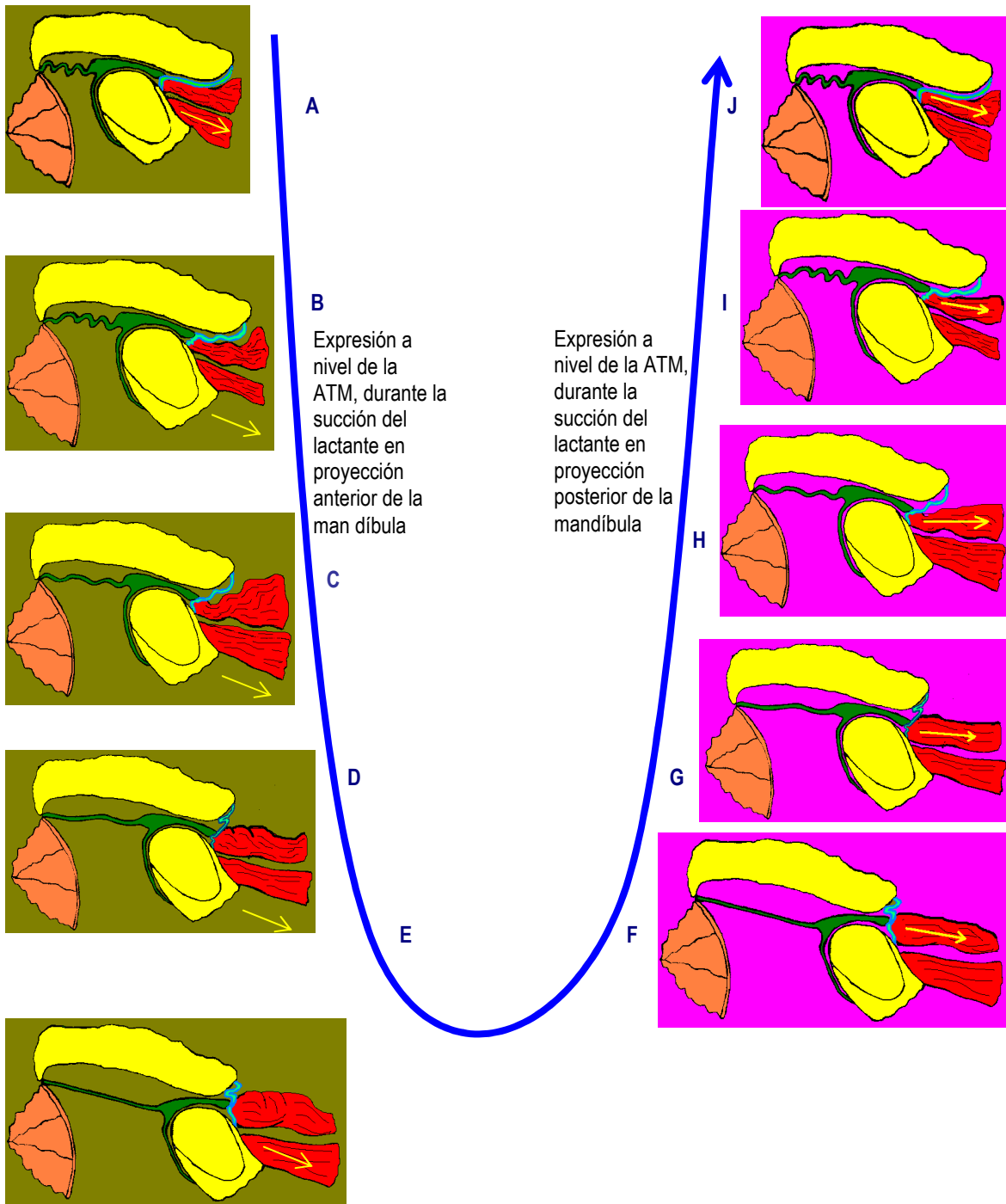
**Figura 43:** corte sagital de ATM al nacimiento. (CM: cóndilo mandibular; D: disco; PS: músculo pterigoideo lateral superior; PI: músculo pterigoideo lateral inferior; TR: tejido retrodisca; MT: membrana del tímpano)



**Figura 44** ATM sagital de un neonato. Se observa la poca profundidad de la fosa mandibular y la eminencia discal apenas es un esbozo, lo que permite el libre movimiento ánteroposterior en la succión. (CM: cóndilo mandibular; D: disco; PS: músculo pterigoideo lateral superior; PI: músculo pterigoideo lateral inferior; MT: membrana del tímpano; LS: lámina retrodiscal superior; LI: lámina retrodiscal inferior; FM: fosa mandibular)



**Figura 45.** ATM sagital de un adulto. Puede observarse lo profundo de la fosa mandibular F, y lo prominente de la eminencia discal E, lo que marca la diferencia con la ATM del neonato debido a las distintas formas de alimentarse y la consistencia de alimentos. (C: cóndilo mandibular; D: disco)



**Figura 46:** En el sentido de la flecha se ilustra la secuencia de movimiento a nivel de la ATM, de un lactante durante la succión para alimentarse.

divide en las ramas lingual y dentaria inferior. Estos dos huesos permanecen separados en la sínfisis mentoniana hasta el segundo semestre de vida. El hueso recién formado va envolviendo al nervio y a la arteria dentaria inferior y rechazando al cartílago mandibular hacia lingual.

La rama de la mandíbula se desarrolla por un rápido crecimiento del proceso de osificación hacia atrás en el tejido mesenquimático del primer arco faríngeo, pero separándose del cartílago de Meckel (figura 47). Este punto de divergencia corresponde al punto en que el nervio dentario inferior entra al cuerpo de la mandíbula. De este modo, alrededor de la décima semana está estructurada la mandíbula, formada completamente por osificación membranosa. La mayor parte del cartílago mandibular desaparece sin contribuir a la formación del hueso mandibular, excepto a nivel de la región canina, donde el cartílago experimenta osificación endocondral. Su extremo posterior se osifica para formar el martillo y el yunque y la porción intermedia del cartílago involuciona, persistiendo su envoltura fibrosa o pericondrio, como el ligamento anterior del martillo y el ligamento disco-maleolar. (12-23).

El crecimiento posterior de la mandíbula hasta el nacimiento, está influenciado por la aparición de tres cartílagos secundarios, no derivados del cartílago de Meckel, ubicados en la apófisis coronoides, en el cóndilo y en la sínfisis mentoniana, constituyendo centros de crecimiento.

El cartílago de la apófisis coronoides aparece alrededor de los tres meses de gestación y desaparece antes del nacimiento.

El cartílago de la sínfisis mentoniana se desarrolla en el tejido conectivo ubicado entre las dos mitades de la mandíbula y desaparece a fines del primer año de vida.

El cartílago del cóndilo aparece a las diez semanas de gestación y forma la mayor parte de la rama en desarrollo. Este cartílago se mantendrá hasta los 20 años aproximadamente (44).

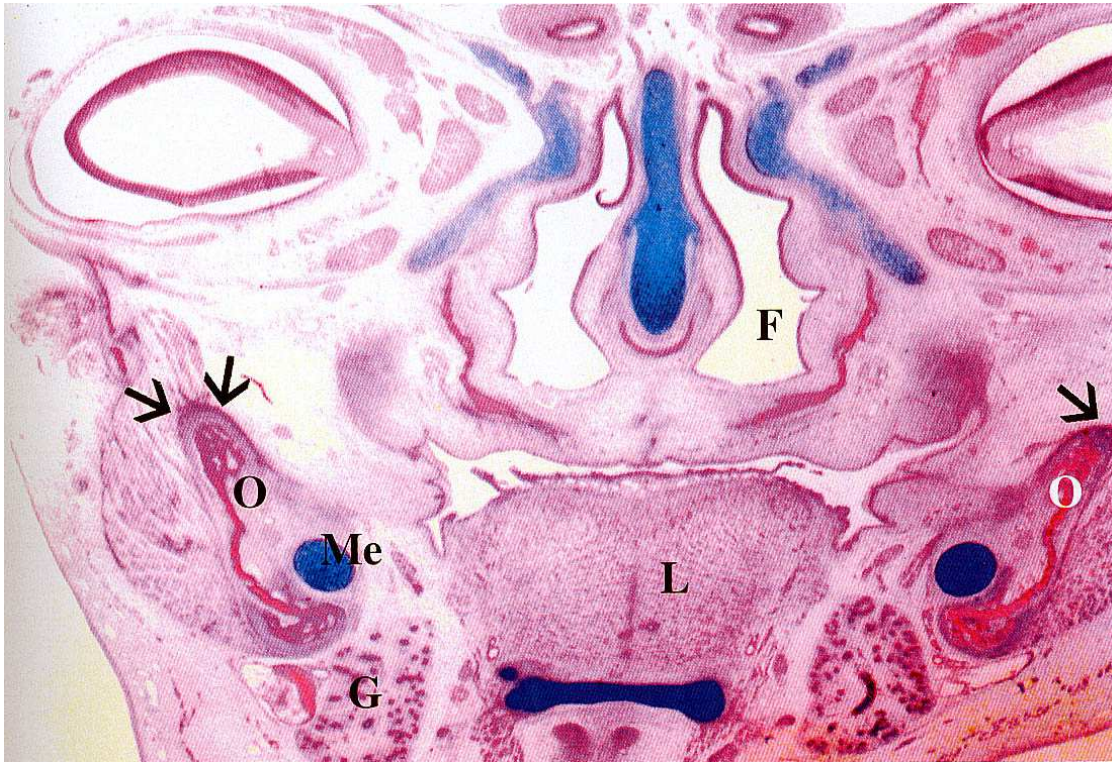
Las estructuras de la ATM se forman a las 8 semanas de desarrollo, con la aparición de dos condensaciones mesenquimáticas: el blastema condilar y el blastema temporal. En la 8ª semana, no sólo aparecen las condensaciones mesenquimáticas de los blastemas condilar y temporal, sino que también se inicia la osificación membranosa del temporal.

En esta etapa temprana, entre la rama de la mandíbula y el hueso escamoso del temporal en desarrollo, existe una gran zona de tejido mesenquimático (figura 48)

La ATM, al igual que todas las articulaciones sinoviales, se originan a partir del tejido mesenquimático que se ubica entre los futuros huesos articulares. Este tejido mesenquimático se condensa al centro para formar el disco articular y en la zona externa forma la cápsula con la membrana sinovial. En la cavidad articular sólo queda la matriz extracelular amorfa del tejido mesenquimático, que será la base en la formación del líquido sinovial articular (figura 48)

El cartílago del cóndilo aparece a los 3 meses de gestación, y forma rápidamente un cono cartilágneo que ocupa la mayor parte de la rama en desarrollo, este cartílago se convierte luego en hueso por osificación

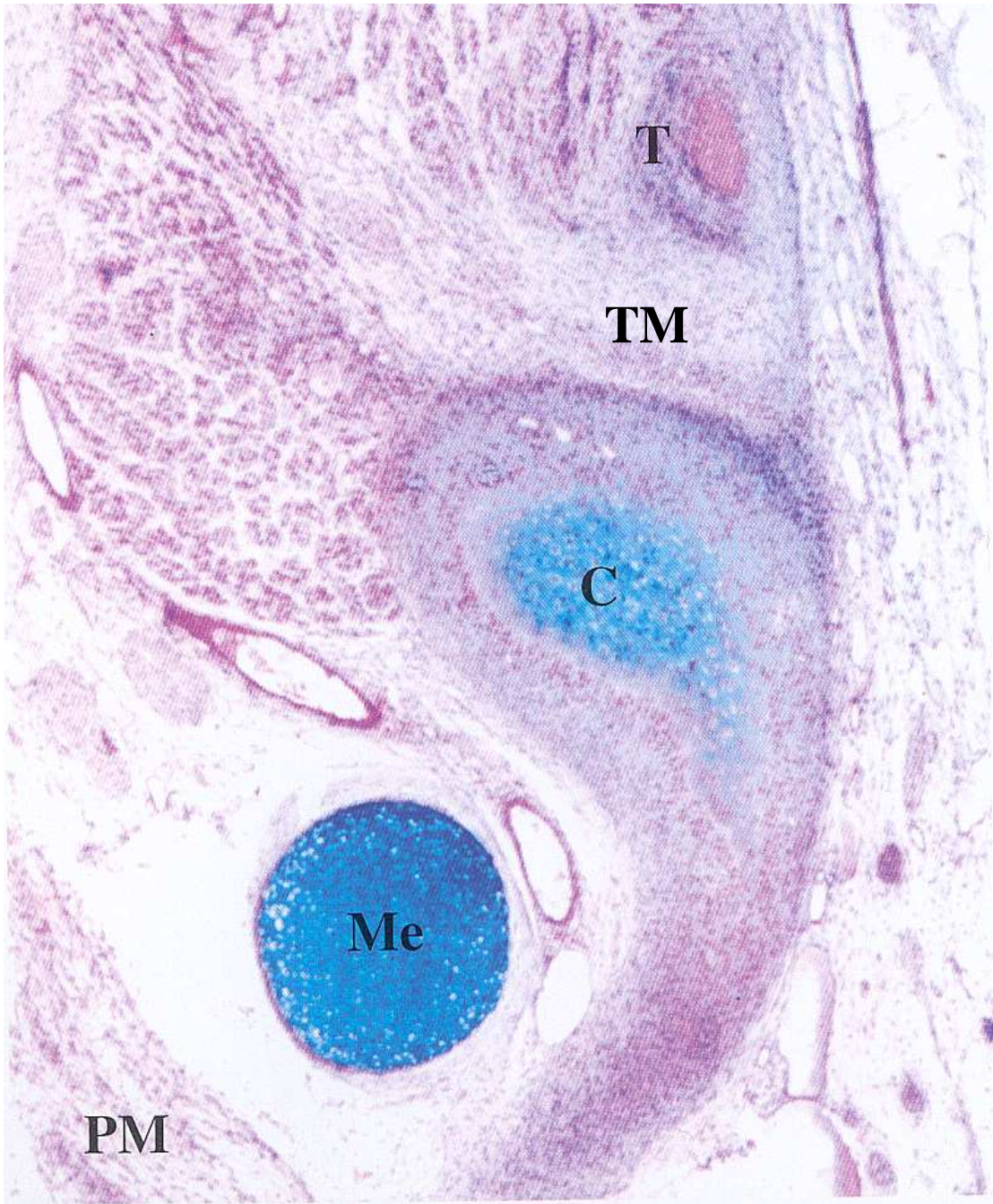




**Figura 47 :** Feto humano de 2 meses de gestación. Corte coronal de cabeza.

H-E, Azul de Alcian.

Bajo las fosas nasales (F), encontramos el paladar fusionado. A ambos lados de la lengua (L), se observa la osificación membranosa de la rama mandibular (O), los cartílagos de Meckel (Me), el cartílago hioideo y el esbozo de las glándulas salivales (G), el primer indicio de ATM, la osificación membranosa del temporal (flechas) y la osificación de la rama mandibular (O), con el blastema condilar.



**Figura 48 :** ATM de feto de 2,5 meses de gestación.  
Tinción: H-E, Azul de Alcian.  
Se observa el blastema condilar cartilaginoso (C), la osificación membranosa del hueso temporal (T), el cartílago de Meckel (Me) y el esbozo del músculo pterigoideo medial (PM). Tejido mesenquimático (TM)

endocondral, de modo que a los 5 meses sólo queda una delgada capa de cartílago en la cabeza del cóndilo. Este cartílago persiste hasta los 20 años como centro de crecimiento de la mandíbula.

Al 3er mes de vida intrauterina, se inicia la formación de la cavidad infradiscal. En esta zona aparecen hendiduras aisladas, debido al aumento de la matriz extracelular amorfa. Estas hendiduras van coalesciendo hasta formar una cavidad continua ocupada por el líquido sinovial. Una semana después se forma el compartimiento supradiscal por un proceso similar. De esta manera queda estructurado el disco primitivo. A los 4 meses se observan todos los componentes histológicos de la ATM.

La radiografía de una ATM fetal de 4 meses de gestación, no muestra zonas radiopacas por la escasa calcificación de los tejidos articulares. Estas aparecen entre los 4 y 5 meses delimitando los contornos de las piezas óseas de la ATM. La osificación membranosa del hueso temporal aumenta gradualmente a través de la vida fetal.

Poco antes de los 4 meses de desarrollo, se inicia la osificación endocondral del cóndilo mandibular y aumenta rápidamente. El blastema condilar cartilaginoso disminuye gradualmente a través de la vida fetal. La hematopoyesis en el tejido óseo esponjoso del cóndilo, aparece a los 5 meses de desarrollo y va aumentando durante la gestación.

Una vez que los diferentes elementos de la ATM están constituidos, no se observan mayores cambios excepto por el tamaño de las partes. El crecimiento del cóndilo es de tipo intersticial y aposicional, pero además comienzan a aparecer las primeras formaciones de hueso endocondral. La rápida formación del cartílago embrionario y la continua formación de hueso endocondral, aumenta el tamaño del cóndilo y este proceso ayuda al crecimiento de la rama de la mandíbula.

Simultáneamente con el desarrollo del cóndilo, existe una formación de hueso membranoso en la región temporal, de modo que a los 5 meses de gestación, la cavidad articular está bien formada.

La capa fibrosa que recubre la superficie del cóndilo mandibular, mantiene su grosor hasta el 6º mes de gestación, pero después aumenta gradualmente. Esta capa fibrosa es más delgada que la del temporal durante toda la vida fetal.

A los 5 meses de desarrollo, ya se pueden observar las capas características de la superficie del cóndilo: una capa superficial fibrosa, una capa proliferativa, una capa de maduración (cartílago hipertrófico) y una capa de osificación.

A los 4 meses de desarrollo, el esbozo del disco articular está constituido por tejido mesenquimático condensado y se ubica entre los compartimentos supra e infradiscal, distinguiéndose muy bien de los otros tejidos, a medida que avanza la gestación, las células mesenquimáticas se diferencian en fibroblastos que sintetizan colágeno tipo I, dando origen al tejido fibroso denso que caracteriza al disco adulto (19- 44).

Los tejidos sinoviales son fácilmente observables en las superficies articulares a los 4 meses de vida intrauterina, siendo más evidentes en la cavidad infradiscal que en la supradiscal durante toda la vida fetal.

La fisura escamoso-timpánica se ubica ente el oído medio y la región témporomandibular. El cartílago de Meckel pasa a través de esta fisura escamoso-timpánica y se continúa hacia el oído medio con el esbozo del martillo, que se forma en su extremo posterior. Del mesénquima ubicado craneal y lateral al cartílago de Meckel, emerge un tracto de tejido fibroso que entra desde el área posterior del disco articular de la ATM al oído medio a través de la fisura escamoso-timpánica. La transformación del cartílago de Meckel en el ligamento esfenomandibular y el ligamento anterior del martillo, determina su continuidad a través de la fisura escamoso-timpánica. Las fibras pósteromediales del disco articular dan origen al ligamento disco-maleolar que se inserta en el ligamento anterior del martillo. (12-23- 44)

## RESUMEN

- 2 meses:
- aparecen los blastemas condilar y temporal.
  - se inicia la osificación membranosa en el hueso temporal.
- 3 meses:
- aparece el cartílago del cóndilo mandibular.
  - se forma el disco y las cavidades articulares.
  - se inicia la osificación endocondral en el cóndilo mandibular.
- 5 meses en adelante:
- desaparece el cartílago de Meckel
  - se desarrolla el disco y las cubiertas conectivas de las superficies articulares.
  - aumenta la osificación membranosa del hueso temporal.
  - aumenta la osificación endocondral en el cóndilo mandibular.

**MATERIALES Y MÉTODOS:**

En el estudio morfológico y dimensional del disco articular en corte sagital oblicuo se emplearon fetos humanos (sin anomalías macroscópicas aparentes), fijados en formol al 10%, y en diferentes edades gestacionales de 16, 18 y 20 semanas de desarrollo. Los fetos de abortos espontáneos, receptados desde diciembre del año 2002 a Abril de 2004 en el Servicio de Anatomía Patológica del Hospital Materno Neonatal (Ministerio de Salud de la Provincia de Córdoba) fueron cedidos para este trabajo (Figura 49).

En cada uno de los especímenes se determinó la edad gestacional según longitud céfalo – caudal (Figura 50 y cuadro 1), de acuerdo a la tabla del desarrollo humano (27).

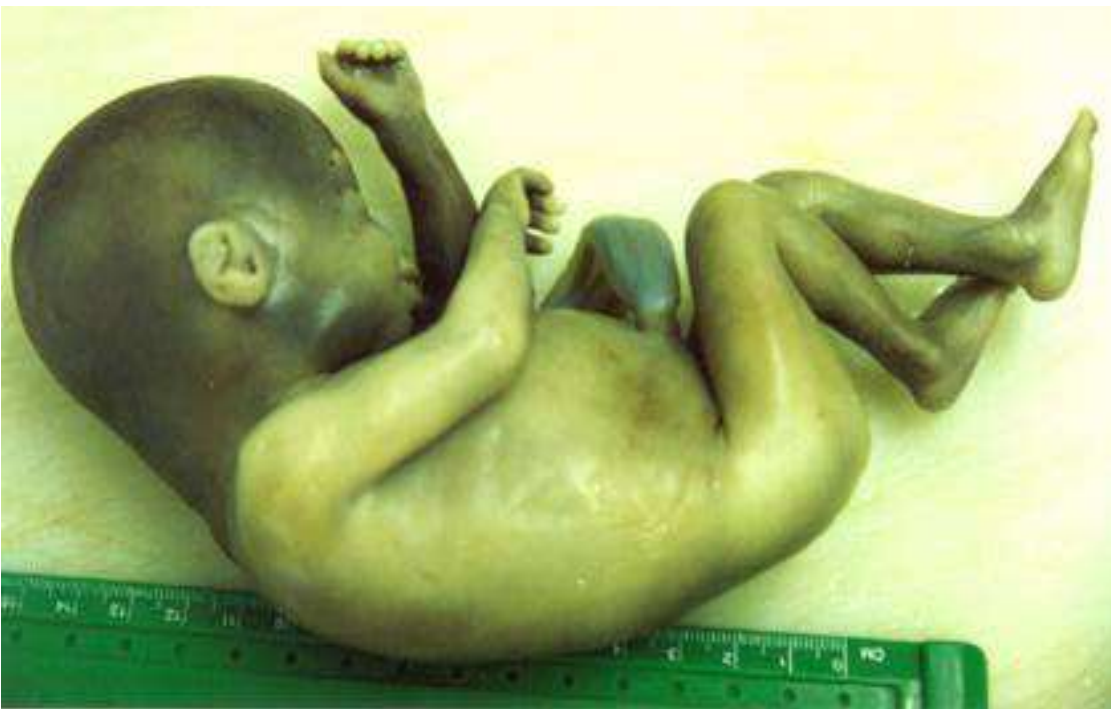Edad (semanas)	Longitud craneoglútea (mm)	Edad (semanas)	Longitud craneoglútea (mm)
8	40	22	210
9	50	24	230
10	61	26	250
12	87	28	270
14	120	30	280
16	140	32	300
18	160	36	340
20	190	38	360

**Cuadro 1 Criterio para calcular la edad gestacional - Embriología clínica. Keith L. Moore (27)**

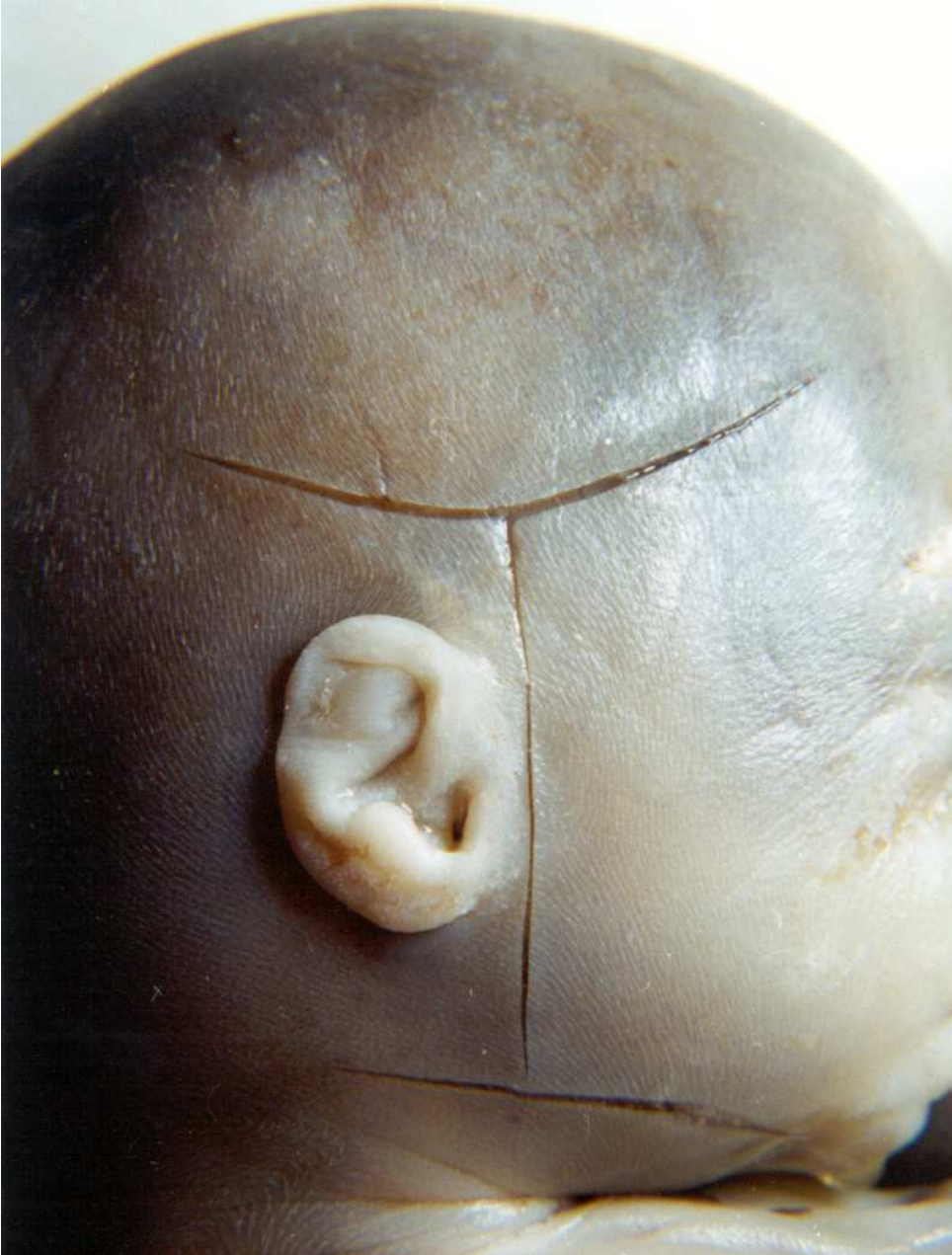Se llevaron a cabo disecciones anatómicas en la zona correspondiente al CATM según Carranza y Col. (7). Las disecciones se efectuaron mediante una incisión vertical preauricular unida a una semicircular superior y una horizontal siguiendo el borde inferior de la rama y cuerpo mandibular. Decolada la piel y el tejido celular subcutáneo, se descubrieron los músculos temporal y masetero, que también se separaron, llegando hasta la cápsula articular, sin alcanzarla. Se retiró en bloc la articulación completa (eminencia articular y fosa mandibular o articular del temporal, cóndilo mandibular, y todos los componentes de tejidos blandos), se fijó en formol al 10%. con su rótulo indentificadorio (Figuras 51, 52 y 53). La muestra fijada fue luego seccionada en forma sagital oblicua, mediante bisturí (Figura 54), para lo cual se utilizó una lupa estereoscópica.



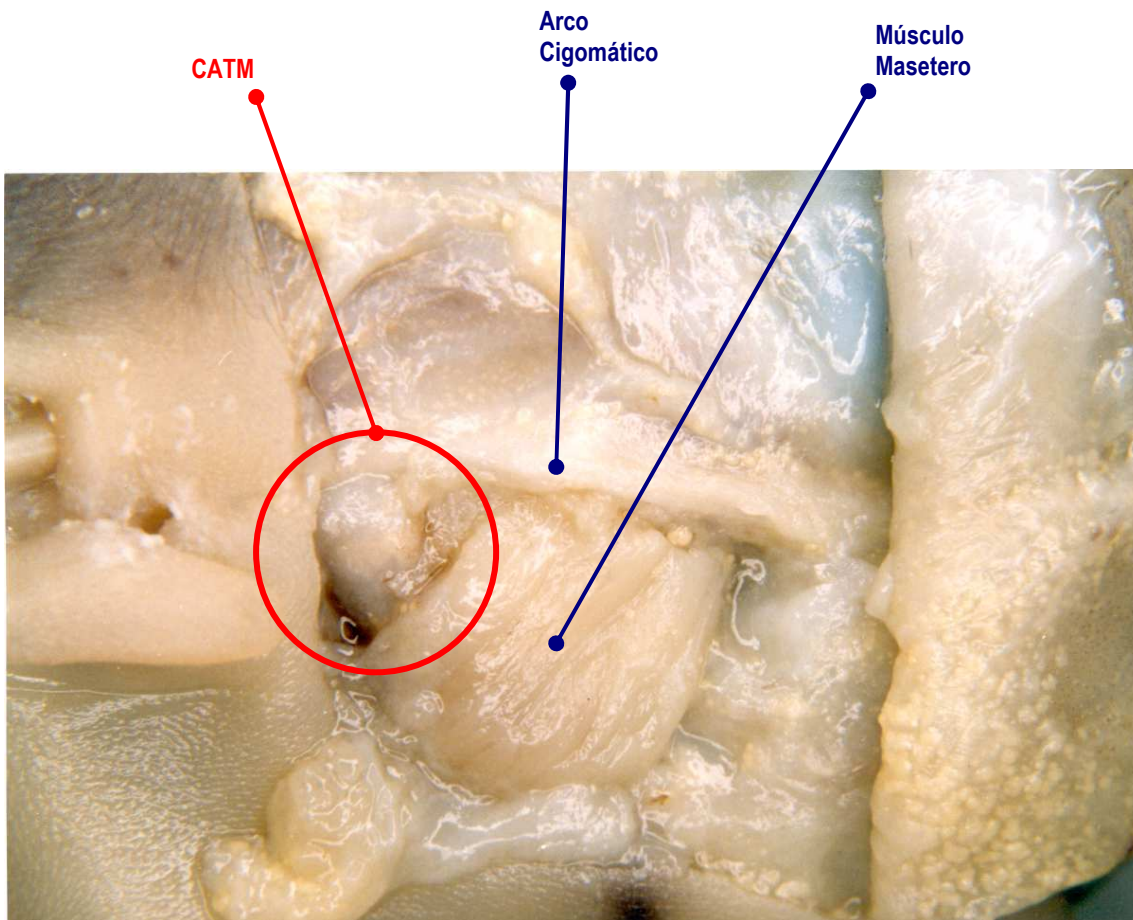
**Figura 49:** Sala del servicio de Anatomía Patológica del Hospital Materno Neonatal (Ministerio de Salud de la Provincia de Córdoba) donde se reciben los fetos y se realizaron las disecciones.



**Figura 50** Feto de 16 semanas de edad gestacional. Longitud céfalo caudal 155 mm.

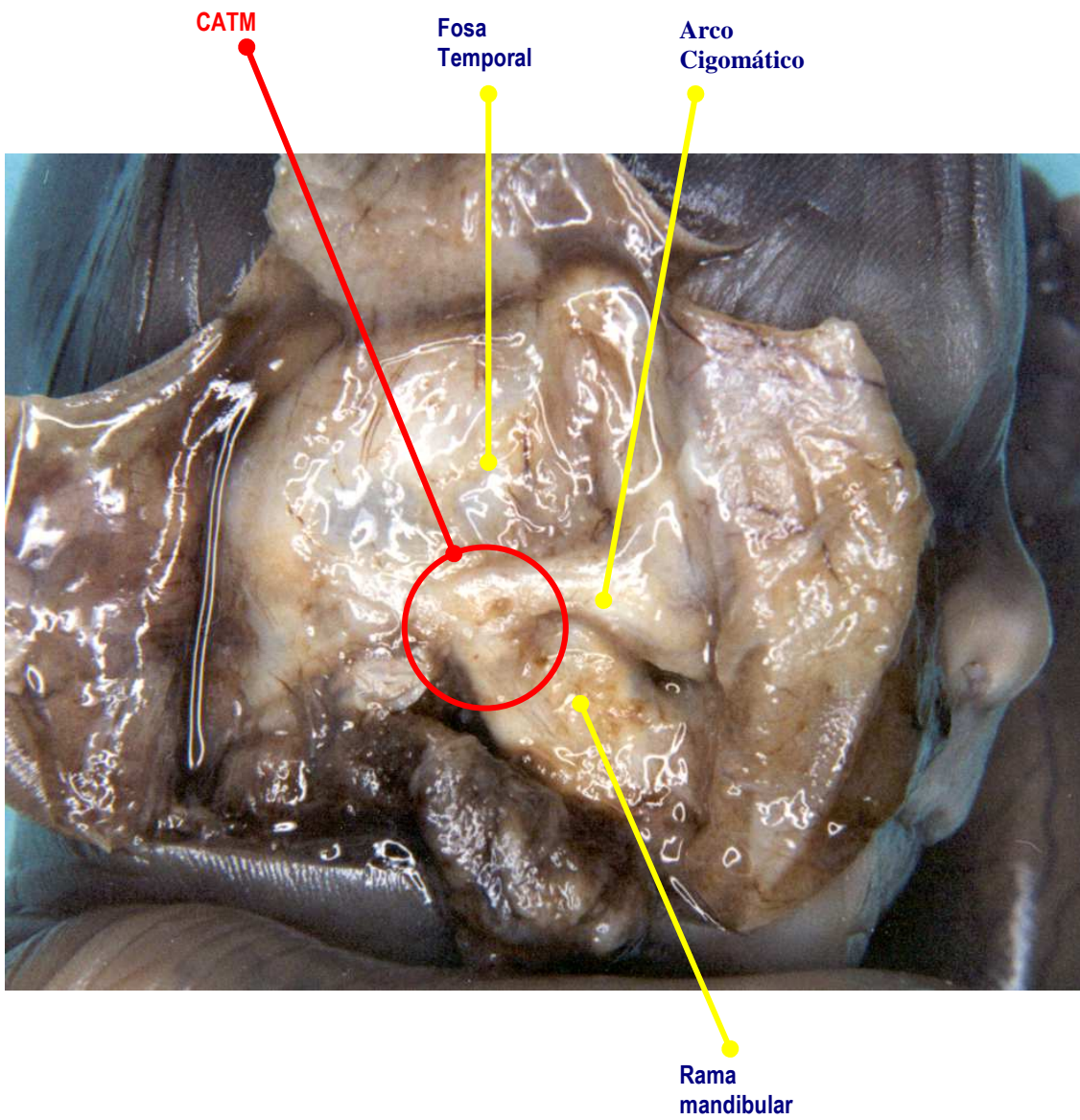


**Figura 51:** Feto de 16 semanas de edad gestacional. Longitud céfalocaudal =155 mm. Incisión en "H" para evidenciar región ténporo - maseterina y el CATM.

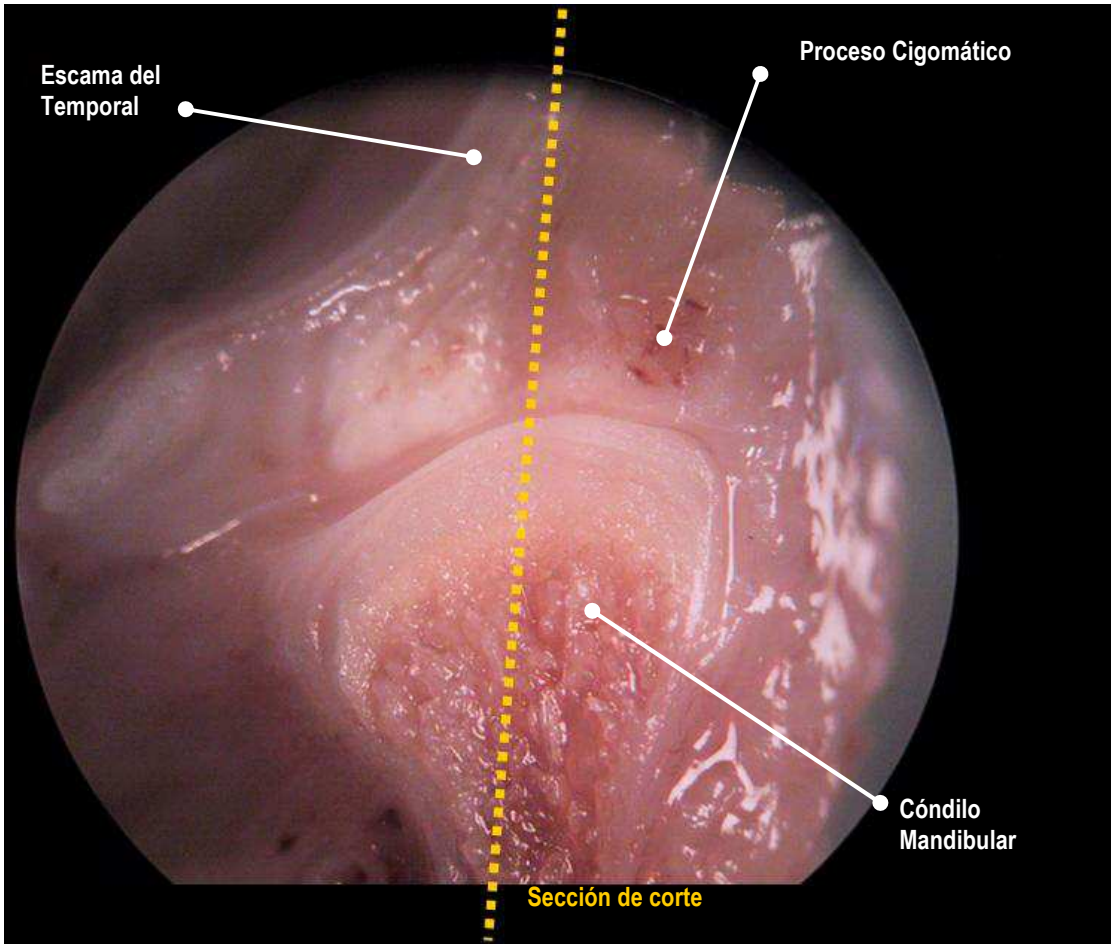


**Figura 52:** Feto 16 SVI – decolado el tejido cutáneo y celular subcutáneo.





**Figura 53:** (Feto) Colgajos rebatidos y retirados los músculos Masetero y Temporal.



**Figura 54** Trayecto del corte sagital oblicuo (línea de puntos) en el plano coronal del CATM de un feto de 18 SVI.

Corte sagital oblicuo que se realizó con hoja de bisturí N° 22, junto y paralelo a la escama del temporal, justo por encima de la pared superior de la articulación, donde nace el proceso cigomático, lo cual estandarizó el corte, para lograr reproducirlo y minimizar errores (Figura 54). Importante es destacar que en el feto, como en el niño lactante, la FM no es de situación horizontal, sino que es oblicua, con dirección lateral medial y superior inferior.

El total de las muestras obtenidas fueron 72 (setenta y dos). Éstas se examinaron en lupa estereoscópica a un aumento de 2x (Figura 55). Siendo criterio de selección, poseer la zona bilaminar sin daño alguno, así también el borde anterior y sus tres bandas, que debieron presentar una imagen nítida y clara al corte sagital oblicuo, sin estigma de desgarros por el corte, debido a la necesidad de visualizar con precisión las muestras y poder identificar los límites anterior y posterior del disco (D) así como los límites de los espesores de cada banda. como límite anterior, se consideró al vértice del ángulo formado por la bifurcación de las fibras capsulares anteriores. El límite posterior, al vértice del ángulo formado por la bifurcación del área bilaminar (Figura 56).


Se realizó la documentación fotográfica digitalizada bajo la lupa a 2x de cada una de las 36 (treinta y seis) muestras seleccionadas del total de las 72, para realizar el análisis dimensional correspondiente según los objetivos planteados a tal fin. En la misma lupa, se capturó la imagen digital de un calibre milimetrado que fue utilizado como parámetro dimensional (Figura 57).

Fotografías, que se expusieron a un digitalizador de imágenes perteneciente al laboratorio del ABO (FOMECA), de la Facultad de Odontología que dispone de un procesador con un programa especializado (Image Pro-Plus) para distintos tipos de mensura. Se creó un patrón de medida con la imagen digital del calibre milimetrado, a partir del cual se registraron todas las dimensiones de las imágenes de las muestras anatómicas; siguiendo exactamente un mismo procedimiento, ordenado y secuencial para que sea posible la reproducibilidad y poder valorar igualmente a todas las muestras, minimizando de esta forma el margen de error. (Figura 58)

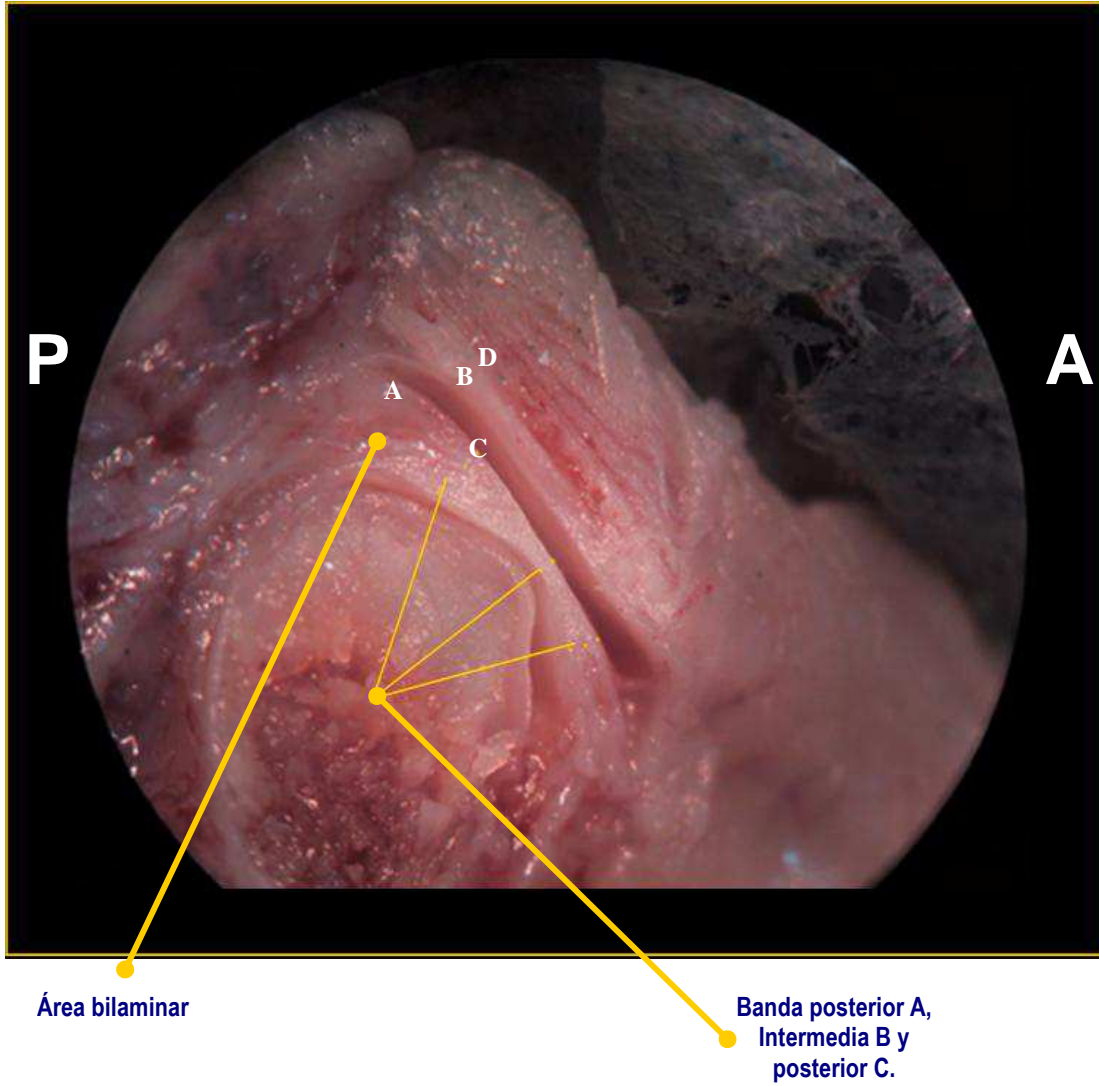
Se agruparon las muestras según las diferentes edades gestacionales (cuadro 2), Grupo I (GI): constituido por 9 (nueve) muestras de los CATM de fetos de 16 semanas de vida intrauterina (SVI) (figura 59). Grupo II (GII): constituido por 12 (doce) muestras de los CATM de fetos de 18 SVI (figura 60). Y Grupo III (GIII): constituido por 15 (quince) muestras de los CATM de fetos de 20 SVI (Figura 61).

<b>Agrupación de muestras según las edades gestacionales</b>		<b>Número de muestras estudiadas en cada grupo</b>
<b>16 semanas de vida intrauterina (SVI)</b>	<b>GRUPO I</b>	<b>9 especímenes</b>
<b>18 semanas de vida intrauterina (SVI)</b>	<b>GRUPO II</b>	<b>12 especímenes</b>
<b>20 semanas de vida intrauterina (SVI)</b>	<b>GRUPO III</b>	<b>15 especímenes</b>
<b>NÚMERO TOTAL DE MUESTRAS</b>		<b>36 especímenes</b>


**Cuadro 2: señala el grupo que le corresponde a cada edad de gestación en estudio, el número de muestras que componen cada una y la población total.**



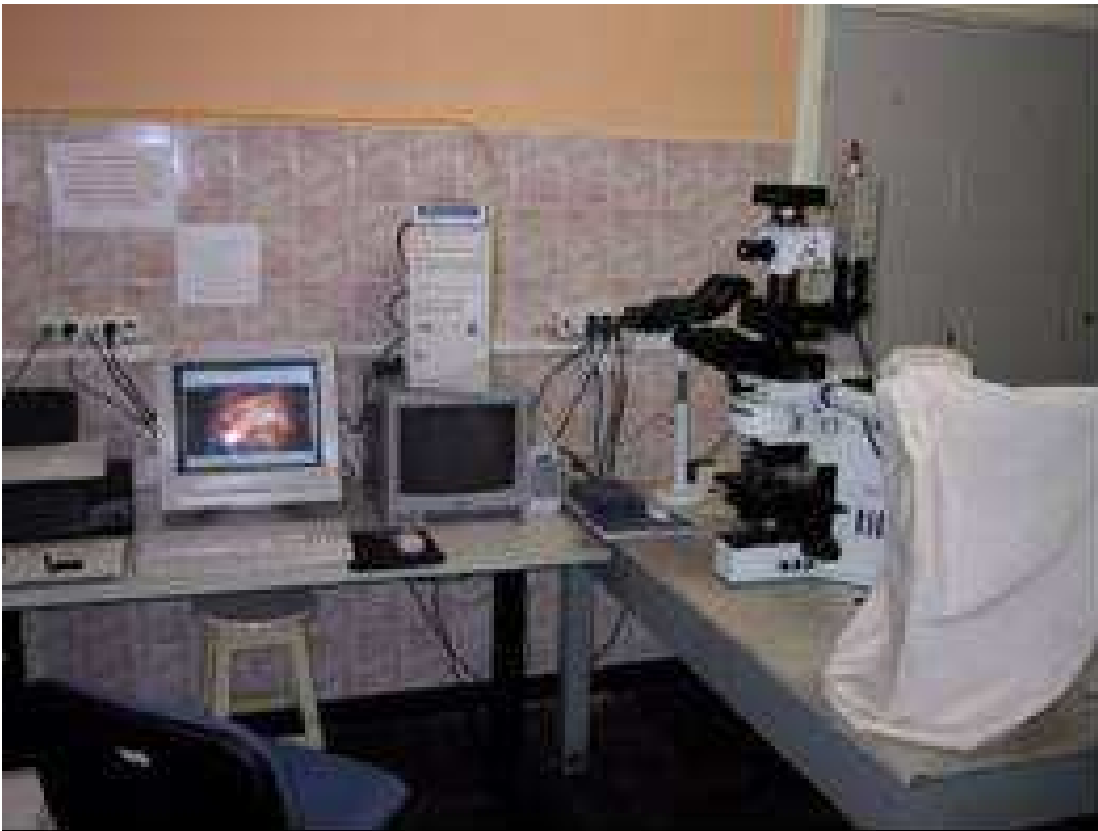**Figura 55:** Lupa estereoscópica para identificación y registro de las muestras



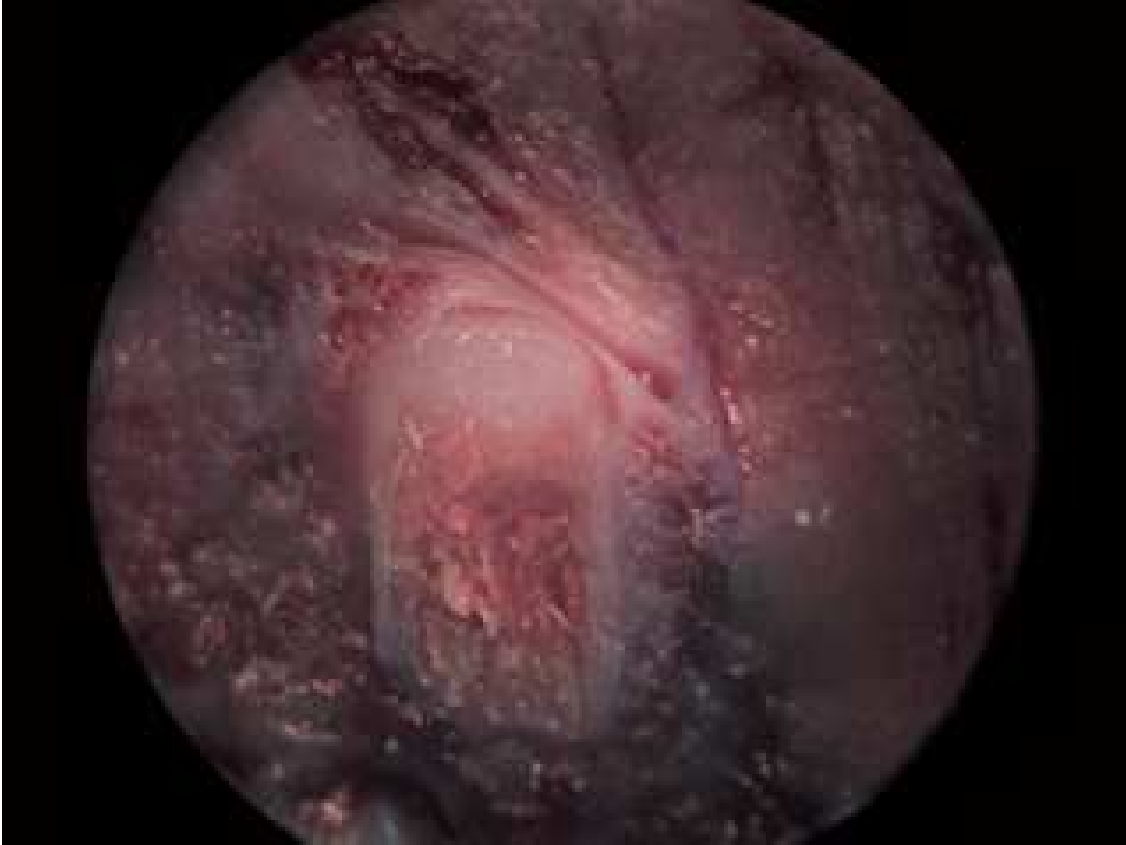**Figura 56** CATM en plano sagital. El corte de la muestra debe ser nítido para su identificación y registro (D: disco; S: superior; A: anterior; P: posterior.) (feto de 18 SVI)



**Figura 57** Regla milimetrada de alta precisión. Flecha amarilla (1 milímetro)

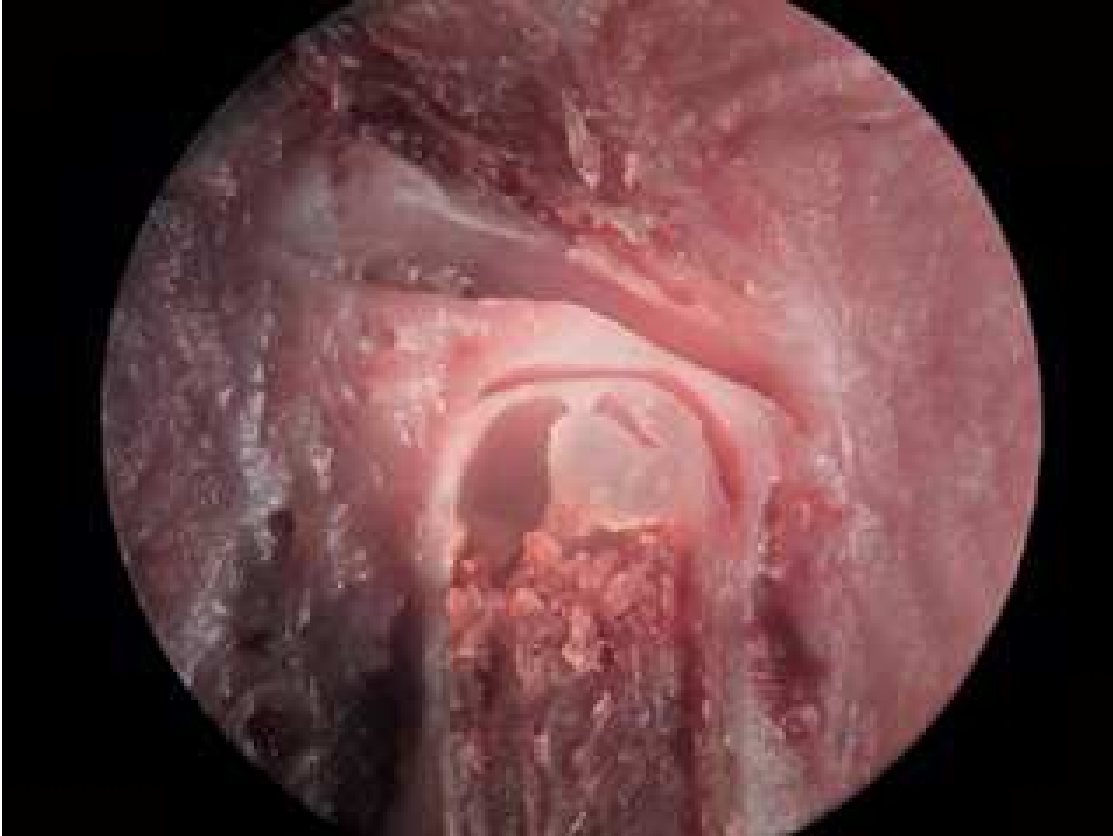

**Figura 58** Laboratorio de procesamiento digital de imágenes (Facultad de Odontología – UNC)

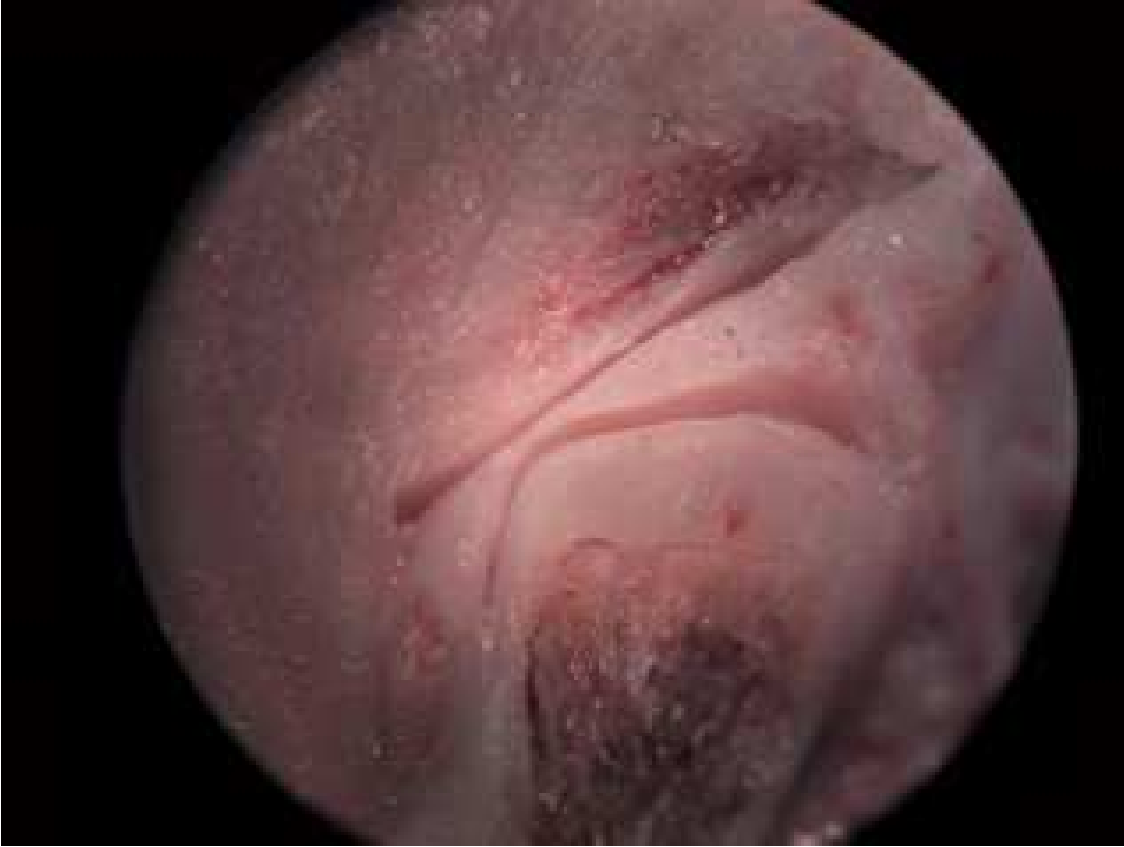

**Figura 59** Espécimen del grupo GI de estudio. Muestra N° 40 – 150 mm céfalo caudal  
Masculino - derecha – 16 SVI – 2x





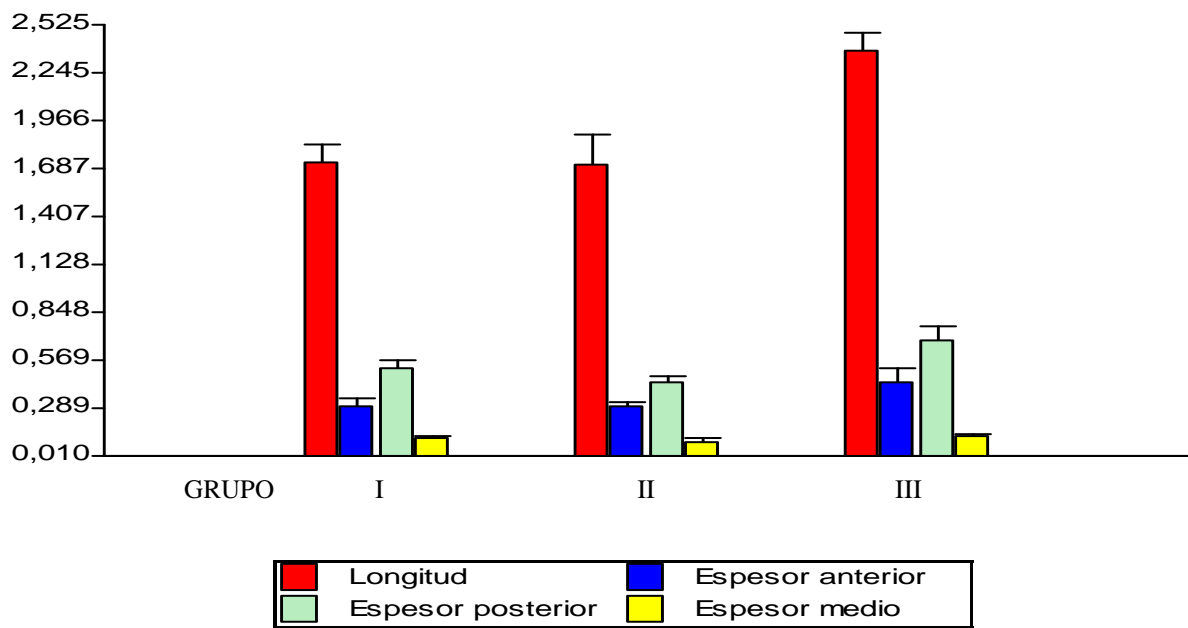
**Figura 60** Espécimen del grupo GII de estudio. Muestra N° 54 – 170 mm céfalo caudal masculino - derecha – 18 SVI – 2x



**Figura 61** Espécimen del grupo GIII de estudio. Muestra N° 36 – 190mm céfalo caudal femenino – izquierda – 20 SVI – 2x

**RESULTADOS:**

En el análisis de datos de la morfometría del disco articular el objetivo fue la asociación de las diferentes variables dimensionales en estudio, en las tres edades gestacionales. Resultados estadísticos preliminares conseguidos cuando se llevaban procesadas 13 muestras en total (4 muestras de fetos de 16 SVI, 7 de 18 SVI y 2 de 20 SVI), mostraron que la longitud y el espesor de la banda intermedia tienden a aumentar a medida que aumenta la edad gestacional. Comportamiento representado en la gráfica de barras, donde se expresaron los valores promedio más el error standard por edades (Grafico 1).



**Gráfico 1** La horizontal representa a los grupos etarios de las muestras, y la vertical las dimensiones del disco registradas en cada grupo

Los resultados totales de las 36 muestras procesadas están expresadas en los cuadros 3, 4, 5, 6 y el gráfico 2. Las dimensiones estudiadas presentaron homocedasticidad (significa igualdad de varianza, es decir que la variabilidad en la respuesta en cada muestra es casi la misma entre las muestras) y normalidad por lo cual para cada característica estudiada (las medidas de: longitud, banda anterior, media y posterior) se aplicó un test de análisis de la varianza (ANOVA) considerando diferencias estadísticamente significativas a partir de un valor  $p < 0.05$ .

**CUADRO 3:** espesor de la banda anterior en los tres grupos. (DMS: desviación media Standard; ID: identificación de los grupos de estudio)

**Test: LSD Fisher Alfa:=0,05 DMS:=0,10849**

*Error: 0,0167 gl: 33*

<u>ID</u>	<u>Medias</u>	<u>n° de muestras</u>	
GI	0,32	9	A
GII	0,50	12	B
<u>GIII</u>	<u>0,50</u>	<u>15</u>	<u>B</u>

*Letras distintas indican diferencias significativas( $p <= 0,05$ )*

**CUADRO 4:** espesor de la banda intermedia en los tres grupos. (DMS: desviación media Standard; ID: identificación de los grupos de estudio)

**Test: LSD Fisher Alfa:=0,05 DMS:=0,04302**

*Error: 0,0026 gl: 33*

<u>ID</u>	<u>Medias</u>	<u>n° de muestras</u>	
GI	0,06	9	A
GII	0,13	12	B
<u>GIII</u>	<u>0,14</u>	<u>15</u>	<u>B</u>

*Letras distintas indican diferencias significativas( $p <= 0,05$ )*

**CUADRO 5:** espesor de la banda posterior en los tres grupos. (DMS: desviación media Standard; ID: identificación de los grupos de estudio)

**Test: LSD Fisher Alfa:=0,05 DMS:=0,15473**

*Error: 0,0340 gl: 33*

<u>ID</u>	<u>Medias</u>	<u>n° de muestras</u>	
GI	0,51	9	A
GII	0,71	12	B
<u>GIII</u>	<u>0,75</u>	<u>15</u>	<u>B</u>

*Letras distintas indican diferencias significativas( $p <= 0,05$ )*

Test: LSD Fisher Alfa:=0,05 DMS:=0,43488

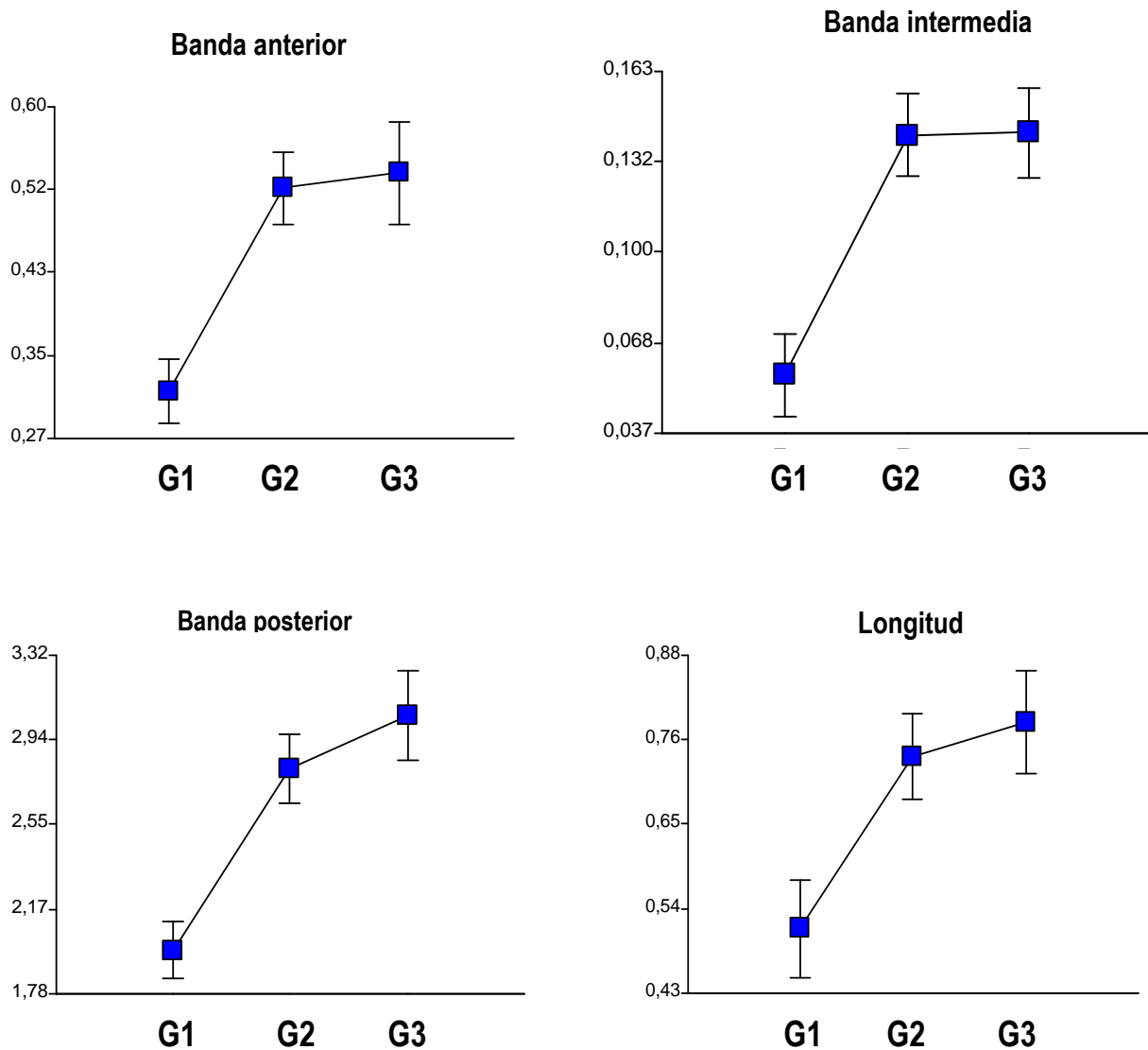
Error: 0,2683 gl: 33

ID	Medias	n° de muestras	
GI	1,98	9	A
GII	2,69	12	B
GIII	2,90	15	B

Letras distintas indican diferencias significativas( $p \leq 0,05$ )

**CUADRO 6:** espesor de la longitud del disco en los tres grupos.  
(DMS: desviación media Standard; ID: identificación de los grupos de estudio)

En todas las medidas se encontraron diferencias estadísticamente significativas entre los tiempos GII y GIII con respecto a GI. No existieron variaciones entre los dos últimos tiempos (GII Y GIII, es decir entre 18 y 20 semanas de gestación).



**Gráfico 2** Gráficos de cajas: la horizontal representa la edad y la vertical las medidas registradas en milímetros, relacionadas las medias, las medianas y los valores que no están dentro de los más frecuentes de cada dimensión (en cada gráfico) en los tres grupos etarios

Los gráficos de cajas expresan los valores medios aritméticos de cada dimensión registrada del D, en los tres grupos de edades, así como también la relación entre las medianas y los valores que no están dentro de los más frecuentes (pero que no son raros) (Gráfico 2).

La síntesis de los resultados en los distintos grupos se expresa en el siguiente cuadro:

GRUPO ETARIO	EDADES GESTACIONALES	LONGITUD PROMEDIO DEL DISCO EXPRESADO EN MILÍMETROS	ESPESOR DE LA BANDA ANTERIOR DEL DISCO EXPRESADA EN MILÍMETROS	ESPESOR DE LA BANDA INTERMEDIA EXPRESADA EN MILÍMETROS	ESPESOR DE LA BANDA POSTERIOR EXPRESADA EN MILÍMETROS
I	16 SVI	1,98	0,32	0,06	0,51
II	18 SVI	2,69	<b><u>0,50</u></b>	<b><u>0,13</u></b>	<b><u>0,71</u></b>
III	20 SVI	2,90	<b><u>0,50</u></b>	<b><u>0,14</u></b>	<b><u>0,75</u></b>

**Cuadro 7:** pueden compararse las dimensiones promedios del disco articular en los tres grupos estudiados. Obsérvese en el espesor de la banda anterior la igualdad promedio entre el grupo de 18 y 20 SVI. Así también la escasa diferencia entre los espesores de la banda intermedia del disco de 18 y 20 SVI.

### **ANÁLISIS MORFOLÓGICO DEL MEDIO DE ADAPTACIÓN ARTICULAR:**

El disco embrionario entre las 16 y 20 SVI presentó características morfológicas semejantes a las descriptas para el CATM de la etapa postnatal (ver Figura 56). En el plano sagital el disco de adaptación articular a las 20 SVI se divide en tres bandas según su grosor. El área central más delgada, es la denominada banda intermedia, mide **0,14mm**. El disco es de mayor grosor por delante y detrás. Su banda posterior es de **0,75mm**, más gruesa que la banda anterior que es de **0,50mm** de espesor.

El disco en las edades estudiadas no posee en su cara superior una elevación en la banda posterior denominada eminencia discal, presente en la articulación de un adulto (ver Figuras 10, 11, 54 y 56) debido a que la función mandibular es diferente. La biomecánica articular en la etapa prenatal no necesita aún de esa configuración morfológica.

En el plano sagital, la cara superior del disco articular (16 a 20 SVI) es casi plana, en coincidencia con la configuración de la fosa mandibular o articular. También es muy poco marcada la convexidad de la EA del hueso temporal, así mismo es poco cóncava la superficie inferior del disco, adaptada a la convexidad del cóndilo mandibular (Figura 56).

### **ANÁLISIS HISTOLÓGICO DEL DISCO ARTICULAR:**

El aspecto histológico del disco en las diferentes edades estudiadas fueron: El disco a 16 SVI presenta tejido conectivo a predominio de células fibroblásticas, con escasas fibras colágenas, a diferencia del disco de la ATM adulta que tiene abundantes fibras colágenas. En esta edad están presente pequeños capilares en el area central, que al organizarse se distribuyen hacia los bordes anterior y posterior (Figura 62). Quedando avascular esta área central, característica típica del disco articular adulto.

A las 16 SVI mediante coloración tricrómica de Cason se observan fibras colágenas de disposición paralela hacia la cara superior del disco (fibras que derivan del blastema temporal). Hacia la superficie inferior las fibras son más finas y separadas. En la parte central entre los manojos de fibras colágenas se observan capilares. Hacia los bordes anterior y posterior pueden visualizarse fibras colágenas dispuestas al azar, desorganizadas y distribuidas en todo el espesor (Figura 63), en relación con vasos y nervios de mayor calibre.

Se observó una suave metacromasia en la matriz extracelular (MEC) del disco articular en comparación con la intensa metacromasia del cartilago condilar en desarrollo, al usar coloración de azul de toluidina (Figura 64)

A 20 SVI se identifican un menor número de células, y se aprecian claramente los espacios interfibrilares a diferencia del disco de 16 SVI (Figura 65)

Con el tricrómico de Cason (a 20 SVI), se observo abundancia de fibras colágenas en la banda intermedia, en comparación con las bandas anterior y posterior donde relativamente son más escasas. En el borde posterior se identificaron vasos sanguíneos en dirección al área postdiscal. (Figura 66)

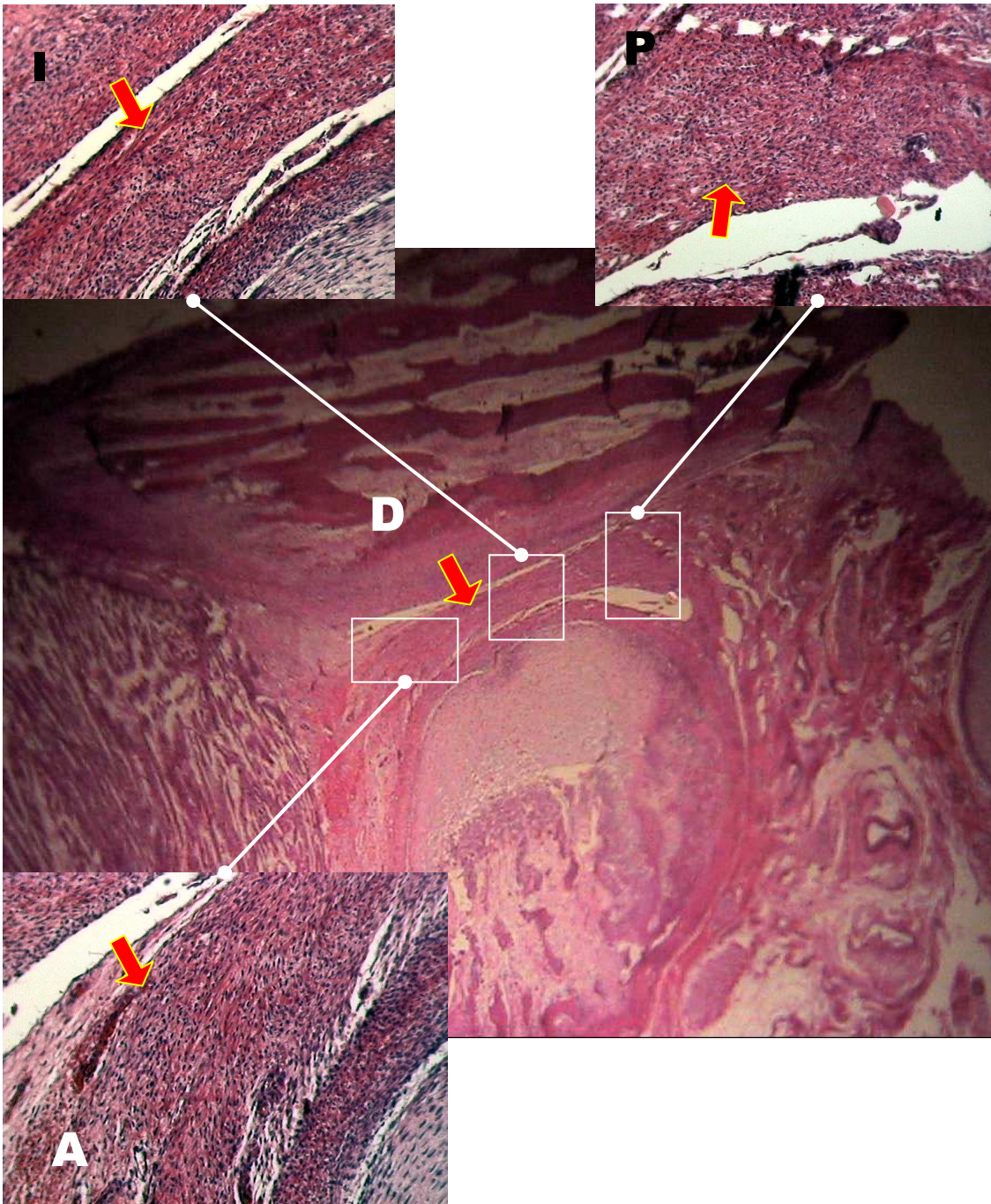
En la figura 67 se puede observar en el disco de esta edad embrionaria la presencia de una metacromasia más fuerte al compararla con la estructura discal de los especimenes de 16 SVI. La porción inferior del disco de menor contenido fibrilar y en relación con el cóndilo mandibular fue la sustancia interfibrilar siempre más metacromática que la parte superior, donde predominan los haces de fibras colágenas mas gruesas y de disposición paralela a la superficie articular del temporal en la zona central.

La metacromasia de la MEC (matriz amorfa no fibrilar) indica la presencia de proteoglicanos (GAGs unidos a proteínas), que le confiere al disco articular la propiedad de oponer resistencia a la compresión, al poseer un gel altamente hidrofílico. Las fibras colágenas que forman el componente fibrilar del disco son resistentes a la tracción, mientras que las elásticas que se localizan en la lámina superior le proporcionan la elasticidad.

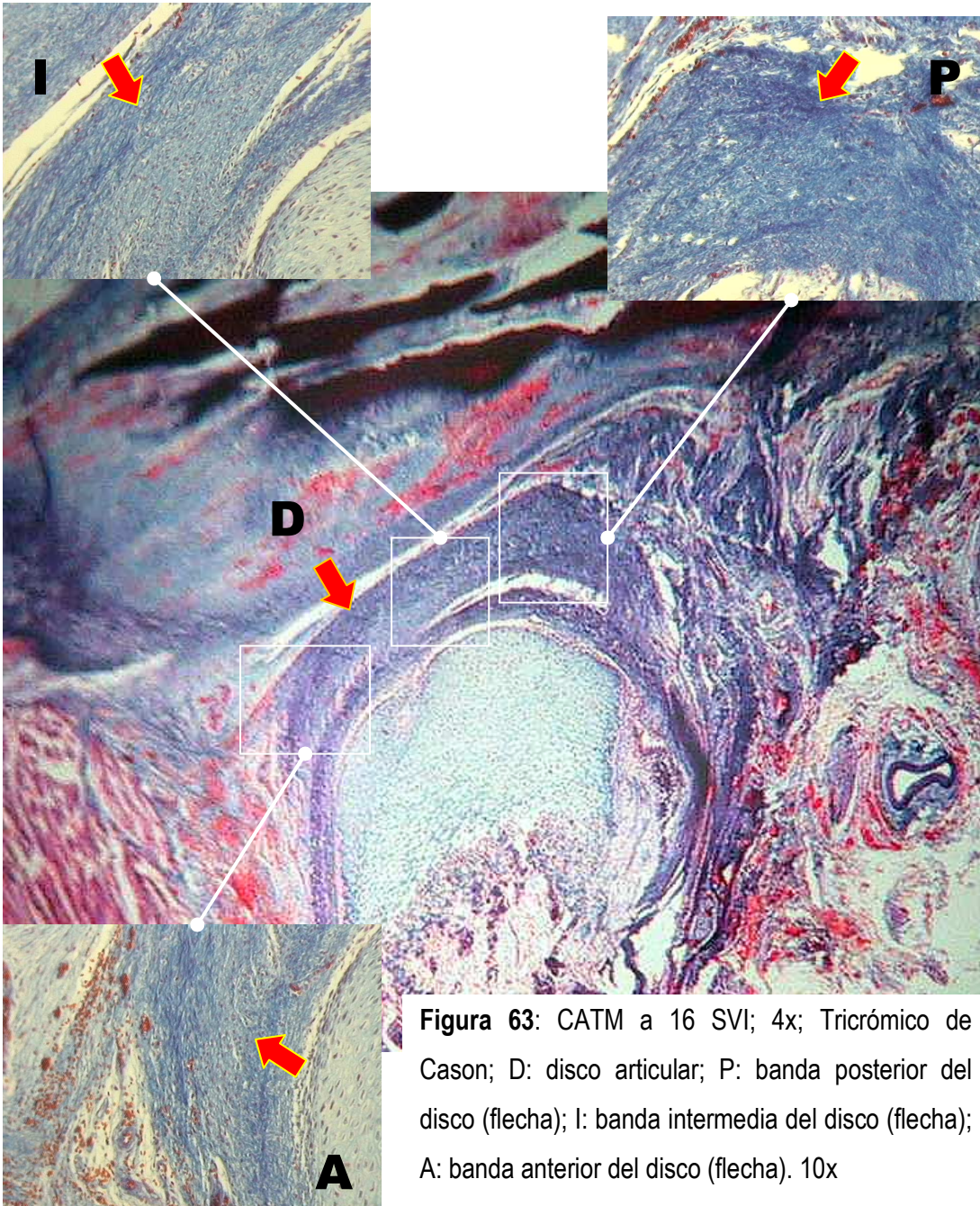
Con la edad el disco morfológicamente se va adaptando a las superficies óseas en desarrollo. Estas estructuras se encuentran en pleno proceso de osificación intramembranosa la porción del temporal y endocondral (a partir del cartílago secundario) en el cóndilo mandibular (figuras 64 y 67).

El disco adquiere una forma ligeramente cóncava – convexa en su cara superior y cóncava en su cara inferior, características que se acentúan en la etapa postnatal e histológicamente presenta los aspectos estructurales en sus diferentes zonas, semejantes a las descritas para el neonato.

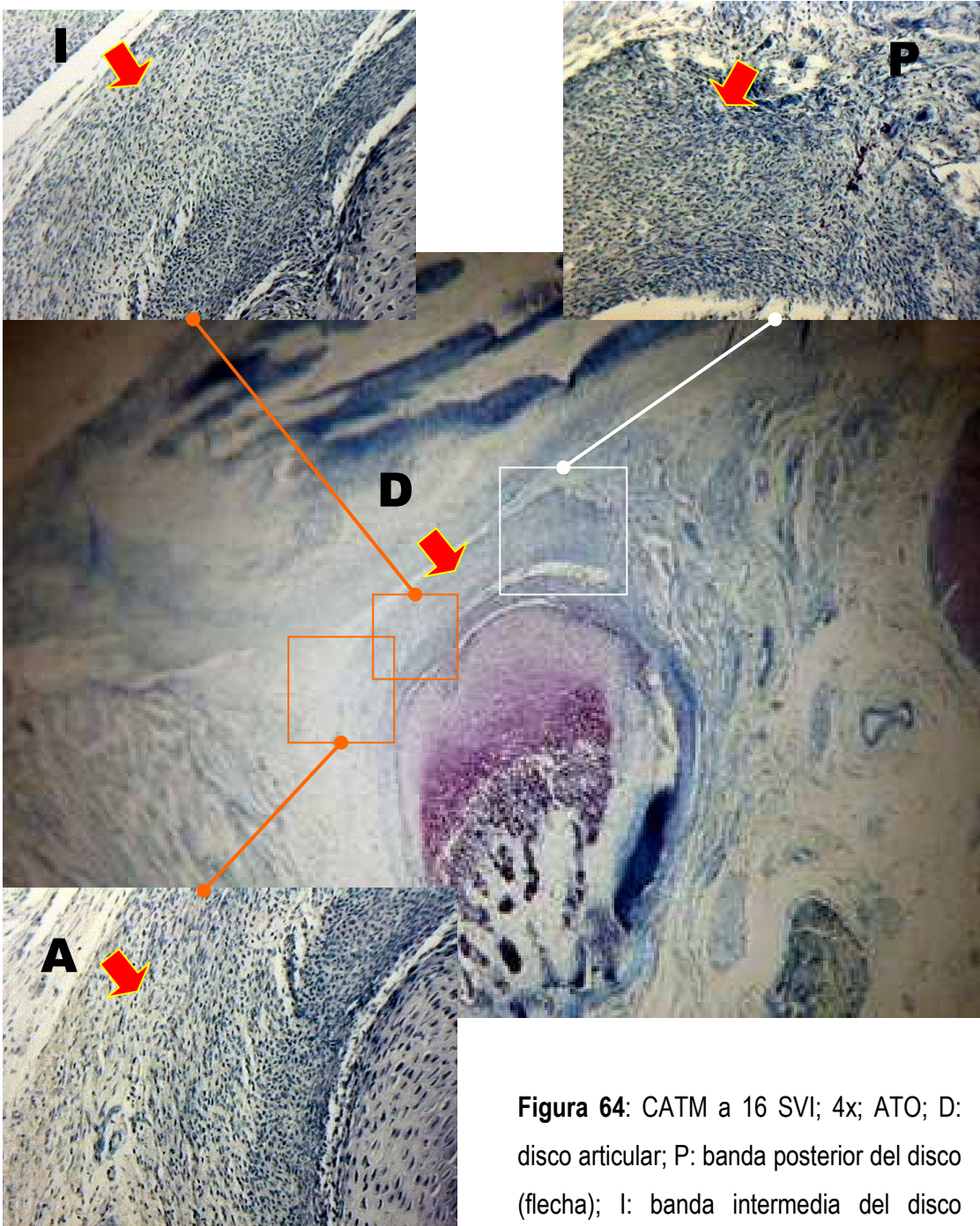




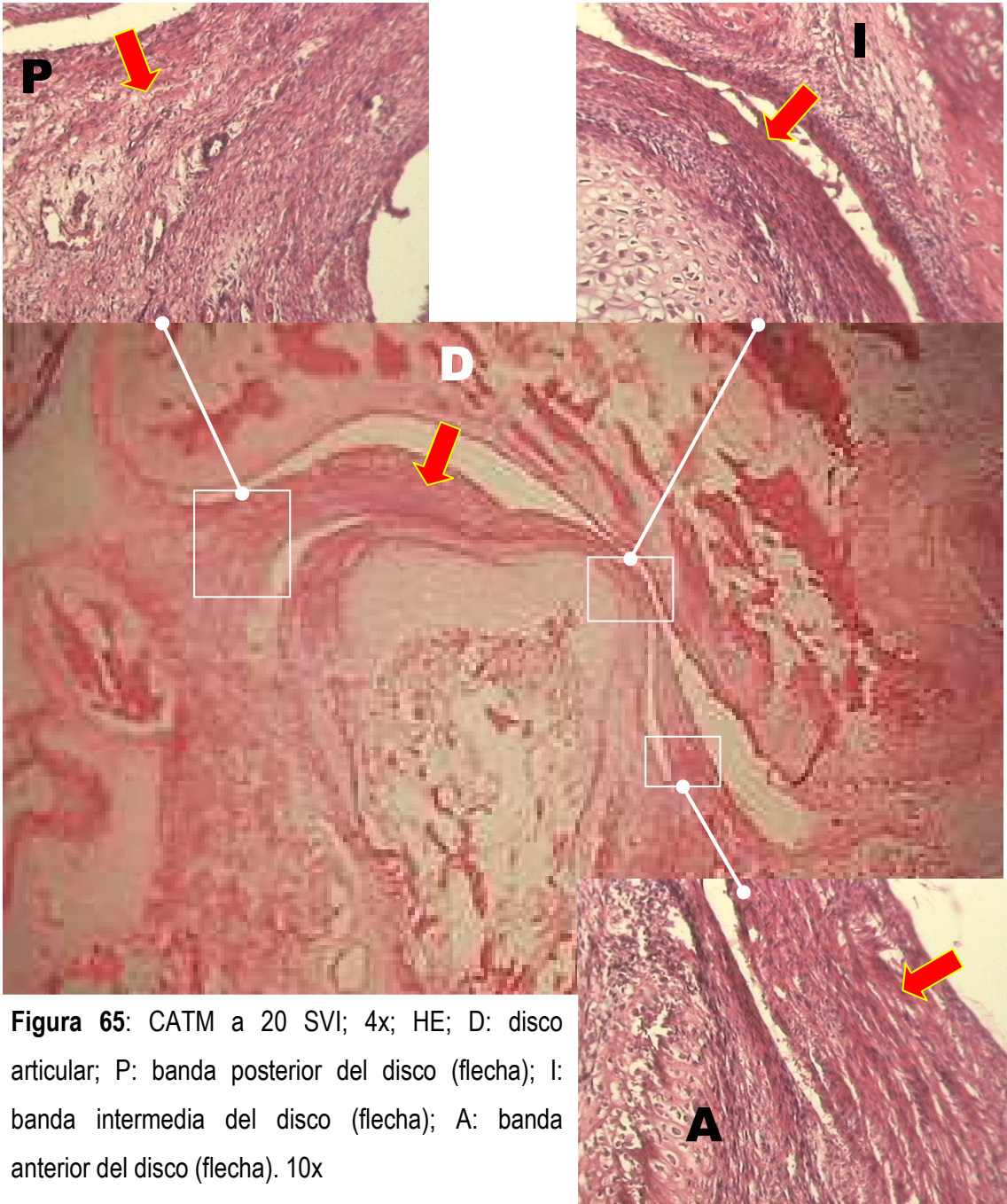
**Figura 62:** CATM a 16 SVI; 4x; HE; D: disco articular; P: banda posterior del disco (flecha); I: banda intermedia del disco (flecha); A: banda anterior del disco (flecha). 10x



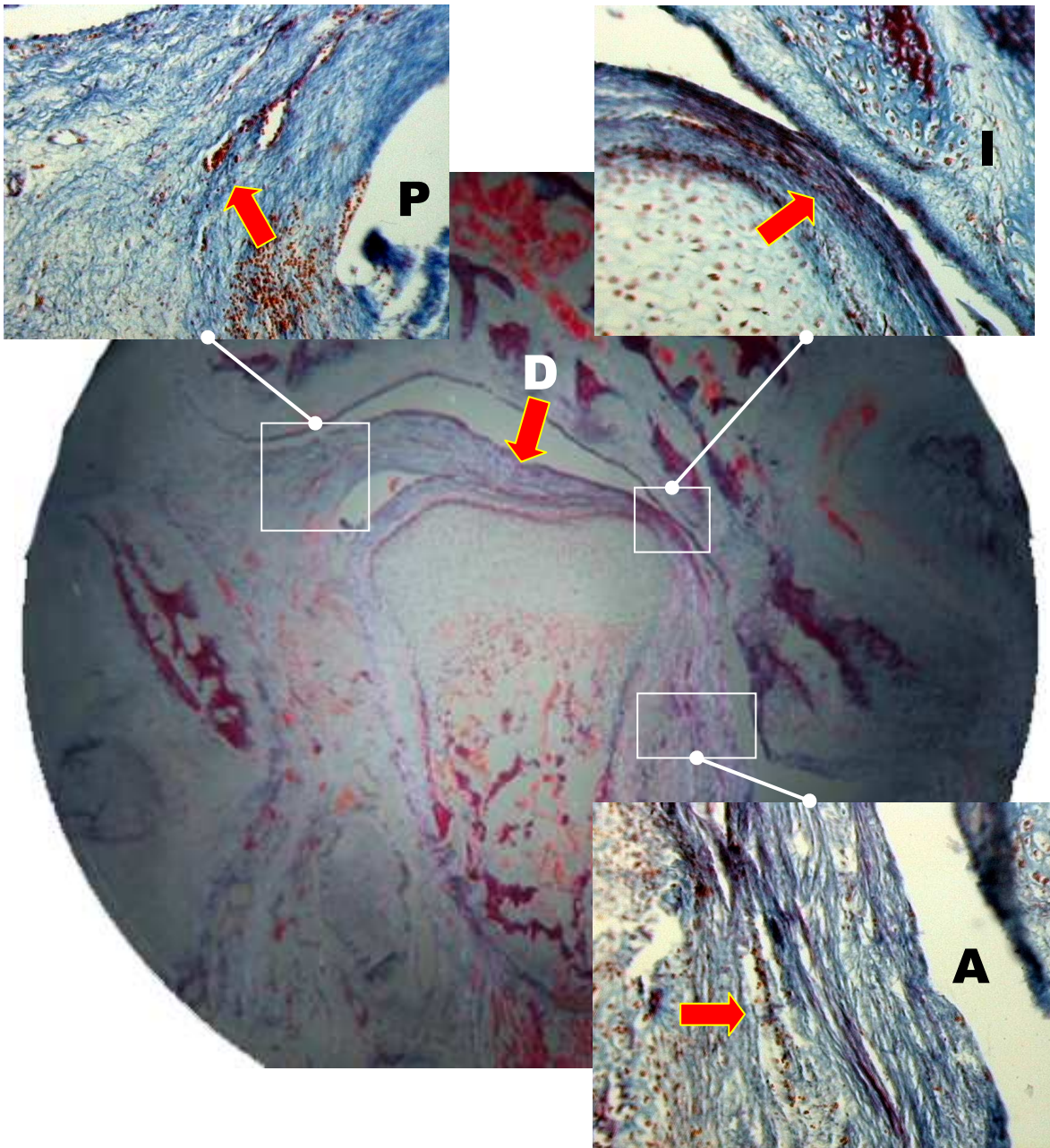
**Figura 63:** CATM a 16 SVI; 4x; Tricómico de Cason; D: disco articular; P: banda posterior del disco (flecha); I: banda intermedia del disco (flecha); A: banda anterior del disco (flecha). 10x



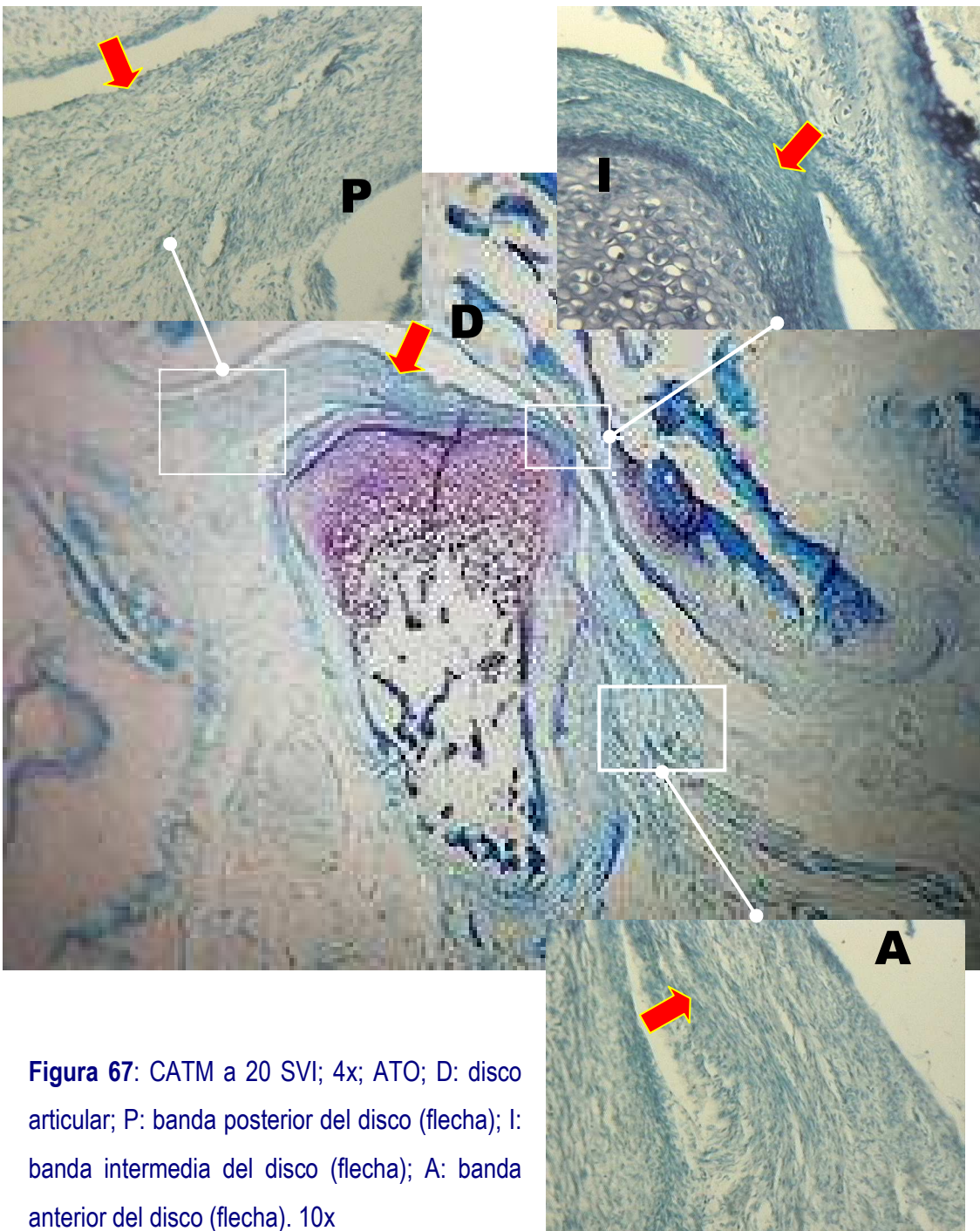
**Figura 64:** CATM a 16 SVI; 4x; ATO; D: disco articular; P: banda posterior del disco (flecha); I: banda intermedia del disco (flecha); A: banda anterior del disco (flecha). 10x



**Figura 65:** CATM a 20 SVI; 4x; HE; D: disco articular; P: banda posterior del disco (flecha); I: banda intermedia del disco (flecha); A: banda anterior del disco (flecha). 10x



**Figura 66:** CATM a 20 SVI; 4x; Tricrómico de Cason; D: disco articular; P: banda posterior del disco (flecha); I: banda intermedia del disco (flecha); A: banda anterior del disco (flecha). 10x



**Figura 67:** CATM a 20 SVI; 4x; ATO; D: disco articular; P: banda posterior del disco (flecha); I: banda intermedia del disco (flecha); A: banda anterior del disco (flecha). 10x

**DISCUSIÓN:**

Con respecto a los datos del estudio morfométrico, sólo podemos compararlos con lo descripto para el CATM adulto, pues no existen tablas o valores para el recién nacido. Las características morfológicas macroscópicas del disco embrionario son semejantes a las del CATM del neonato. Sus dimensiones aumentan con la edad y con la funcionalidad del disco, que depende de los movimientos articulares por acción de los músculos masticadores asociados impulsados y coordinados por el sistema nervioso (14 – 25 – 26 – 42). En el plano sagital, según su espesor el disco de adaptación articular se divide en tres bandas (15- 41). El área central, la más delgada, es la banda intermedia de 1,5mm promedio en el CATM adulto y es de **0,14mm** en el feto de 20 SVI. El disco (D) es de mayor grosor por delante y detrás, su banda posterior es de 5mm promedio en el CATM adulto y es de **0,75mm** en el feto de 20 SVI. La banda anterior es de un promedio de 3mm en el CATM adulto y de **0,50mm** en el feto de 20 SVI (Figuras 68 y 69).

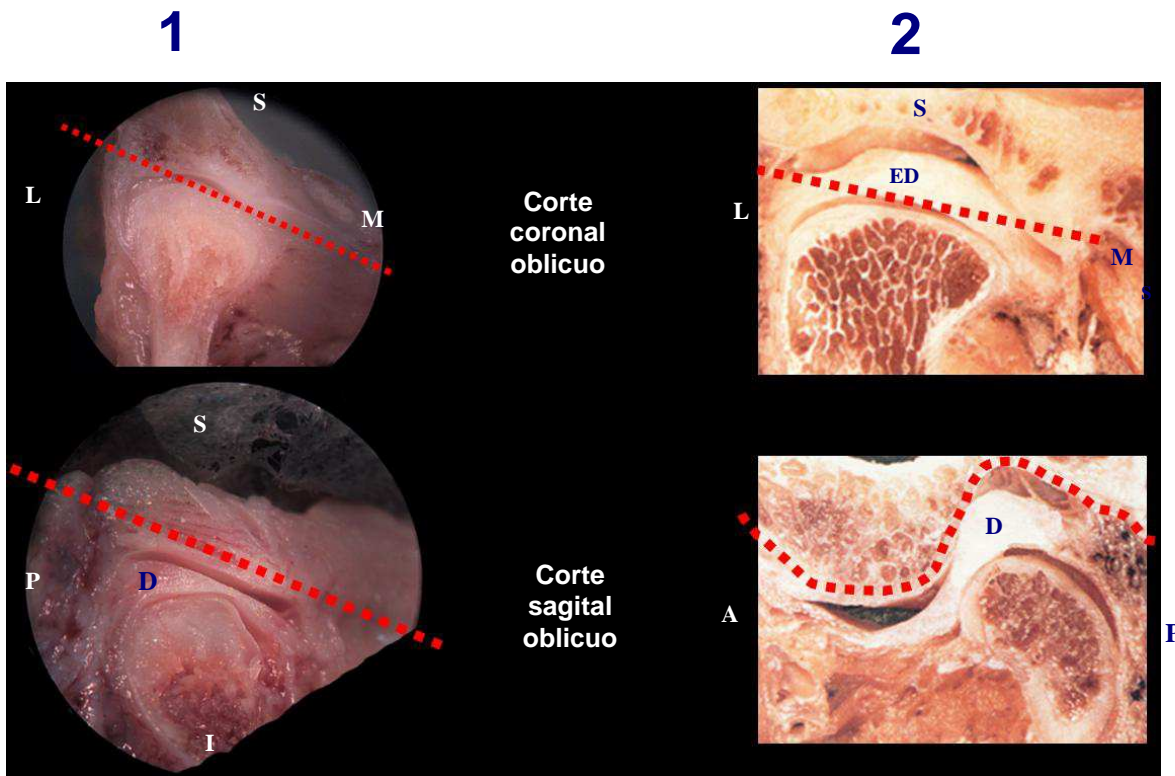
La BI del D en el feto de 20 SVI es más de 5 veces menor que el espesor de la BP y 3,5 veces menor que el de la BA. Mientras que en el adulto el espesor de la BI del D es más de 3 veces menor que el de la BP y 2 veces menor que el de la BA, en promedio.

Es notable la similitud de los valores obtenidos en el espesor de la banda anterior e intermedia en los discos de 18 y 20 SVI, lo cual se interpreta en una meseta de crecimiento en esta etapa del desarrollo, al menos en cuanto al disco articular del CATM.

SVI	GRUPO	Espesor de la banda anterior	Espesor de la banda intermedia
18	II	0,50mm	0,13mm
20	III	0,50mm	0,14mm

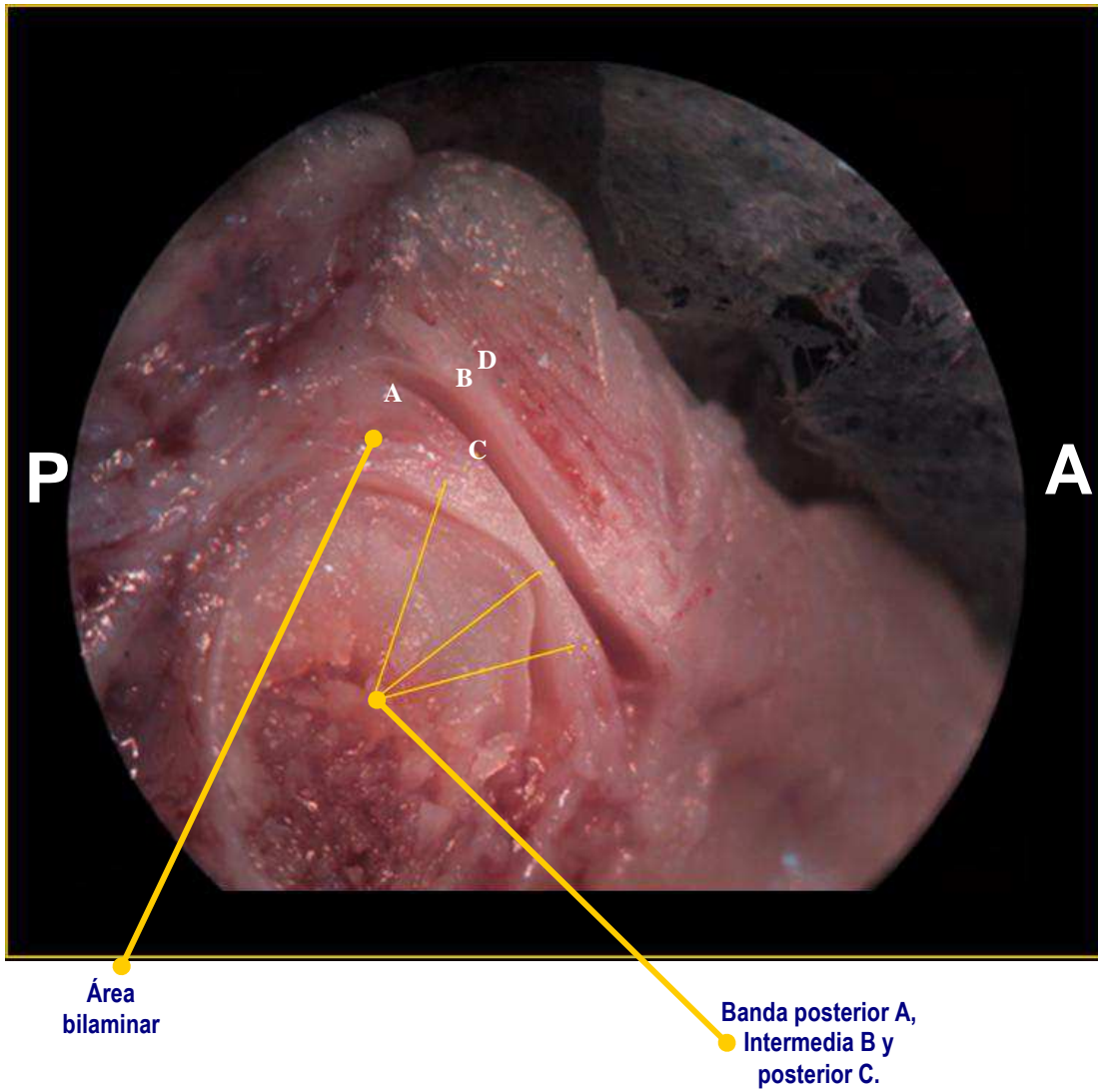
Los resultados o aspectos histológicos en las distintas edades son similares a las descritas por otros autores (7- 8) y corrobora lo observado en las edades mas tempranas sobre la presencia de capilares sanguíneos en la zona central y su redistribución hacia los bordes anterior y posterior a las 20 SVI. Datos de importancia teniendo presente que se ha sugerido que los movimientos del CATM se iniciarían a las 24 SVI (7 – 9 – 40 – 44). Así mismo se identificó la relación con el músculo Pterigoideo lateral en la zona anterior del disco embrionario Se destaca la presencia de proteoglicanos en la matriz extracelular, lo cual le confiere a la matriz actuar de colchón hidráulico, al realizar los movimientos de apertura y cierre mandibular, ya presentes en la etapa prenatal.

En el plano coronal el D de un adulto posee en su cara superior y banda posterior la eminencia discal (15), que no posee el D de un feto entre 16 y 20 SVI (Figuras 68) debido a que la función mandibular es también distinta, por tanto la biomecánica articular a cinco meses de desarrollo no necesita de esa configuración morfológica.



**Figura 68** Diferencias en el plano sagital y coronal, entre el CATM del feto/lactante 1, y el de un individuo con alimentación semisólida/sólida 2. (L:lateral; M: medial; S: superior; I: inferior; A: anterior; P: posterior; ED: eminencia discal; D: disco)





**Figura 69** CATM en plano sagital. El corte de la muestra debe ser nítido para su identificación y registro (D: disco; S: superior; A: anterior; P: posterior.) (feto de 18 SVI)

En el feto y/o lactante durante la succión, el cóndilo mandibular se desplaza junto al disco en sentido pósterioanterior sin modificación de la trayectoria desde la FM a la EA, estructuras éstas que son casi planas en sentido sagital. A diferencia de la articulación de un individuo cuya alimentación ya es semisólida o sólida, por lo cual necesita de la masticación, por tanto el CM y el disco, se desplazan hacia delante y abajo, pues la FM ya es una cavidad y la EA es prominente (15 - 41), tal como se puede apreciar en la figura 66. Es decir la topografía del CATM esta en relación directa con la presencia o ausencia de elementos dentarios y la función mandibular.

Ante la presencia de una disfunción articular, es importante que el profesional esté capacitado a reconocer la patología por la que esta cursando, previendo que se agravará en el tiempo de no intervenir el profesional, y destacar lo necesario de su tratamiento temprano, como cualquier otra enfermedad (Odontología preventiva). Es esencial también conocer los medios de diagnóstico que se utilizan hoy, como la imagen de resonancias magnética (IRM) (2), y tomografías computadas, ambas nos brindan detalles sobre la relación entre los componentes óseos y los tejidos blandos (disco y músculos) asociados. Estas técnicas permiten además como la zona retrodiscal cambia de morfología durante los movimientos articulares, y como los vasos sanguíneos participan activamente en estos cambios de forma (42 - 44). Otros estudios para el diagnóstico son las condilografías seriadas, teleradiografías lateral, ortopantomografía, centellograma óseo en cámara gamma (2-33-35-39), entre otras, y de las terapias disponibles, dentro de las cuales están las terapias fisioterapeúticas: quiropráxia, osteopatía; terapias físicas (Calor en sus distintas formas, ultrasonido entre otros) , ejercicios que se realizan a cargo del Odontopediatra o especialista en disfunción del CATM (31-33); Además se pueden indicar, farmacoterapia (antiinflamatorios y analgésicos) recurso a utilizar en casos muy particulares (31-35), terapia fonoaudiológica, terapias ortopédicas (dispositivos interoclusales), electroterapia (electrorelajación músculo masticadores y facial), y la rehabilitación ocluso - dentaria ( ortodoncia, prostodoncia, operatoria, etc.) para mantener estable, en el tiempo, la situación y función de la ATM (31-33-34-36). Actualmente entre las afecciones que se suman como causa de la disfunción articular y muy difícil de tratar, por un mecanismo indirecto de acción, es el estrés emocional (que no es nada más que el afrontar con dificultad las situaciones de la vida) exacerbado por estímulo interno y externo, el cual produce actividades parafuncionales por la hiperactividad muscular (por supuesto en el subconsciente), El estrés no es más que un estado defensivo ante las distintas experiencias diarias habituales, no un trastorno Neurótico o psicótico, sin embargo cuando se hace crónico (es llamado distrés) y provoca enfermedades en distintos órganos de choque o en minusvalía (31-35). Por tanto, no es que deba eliminarse el factor emocional, si no, reducirse la frecuencia y duración de los factores estresantes, mediante indicaciones precisas por el profesional actuante.

En función del conocimiento de la biomecánica articular en el lactante, se hace más fácil detectar las alteraciones de la misma y de las estructuras asociadas para implementar la terapéutica apropiada y devolver la posibilidad de alimentarse naturalmente al bebe. Para lo cual es muy útil la incorporación de un odontólogo en el equipo multidisciplinario de salud, posibilitando la implementación de un tratamiento específico biológicamente adecuado.

## CONCLUSIONES

- Los resultados obtenidos proporcionan datos histológicos, anatómicos cualitativos y cuantitativos sobre los rasgos normales del disco articular entre las 16, 18 y 20 SVI humana.
- La longitud promedio del disco fue de 1,98 mm, 2,69 mm y 2,90 mm respectivamente en las tres edades estudiadas
- El patrón de normalidad morfológico obtenido podría ser utilizado en el área clínica como complemento de la imagen de resonancia nuclear magnética en el diagnóstico de las disfunciones del CATM en el neonato.
- El mayor conocimiento del disco articular durante el desarrollo prenatal es una contribución, para tratar de prevenir algunas patologías y favorecer un tratamiento correcto en forma precoz.
- Estos resultados aportan datos para facilitar la rehabilitación clínica funcional mandibular y articular, sobre todo de los niños prematuros de muy bajo peso (que actualmente con 400 gramos de peso y 5 meses de gestación pueden sobrevivir, gracias al avance médico – clínico – científico) o bebés, con disfunciones disco condilares por falta de maduración, estimulación y/o por maniobras de entubación para poder alcanzar su sobrevida.
- Los datos morfológicos y dimensionales constituyen una referencia anatómica importante que puede servir de base para ulteriores estudios científicos biomecánicos o morfológicos del CATM humano, generando un patrón de referencia inédito que puede ser transferido al área de la enseñanza y/o de la salud.

## **RESUMEN**

Estudio Anatómico y Dimensional del Disco del Complejo Articular Témporomandibular durante el Desarrollo Prenatal Humano. Correlación Histológica

El complejo articular témporomandibular (CATM) permite el movimiento de la mandíbula para una de las funciones vitales del ser humano, como es la lactancia. Su alteración, involucra desde deficiencias nutritivas, neurológicas, sensoriales, inmunológicas hasta afectivas. También afecta el normal desarrollo buco - máximo - facial, por tanto es necesario la detección precoz de las disfunciones que alteren o impidan la adecuada alimentación en el recién nacido. Entre los factores por los cuales el neonato no podría prenderse al pezón materno o biberón, se señalan las alteraciones anatómicas articulares. El conocimiento anatómico del CATM durante el desarrollo prenatal, respaldaría significativamente la valoración clínica de la fisiopatología en las disfunciones articulares. El propósito de este trabajo fue realizar el estudio estructural (macro y microscópico) y morfométrico del disco articular con la finalidad de establecer un patrón normal en la etapa embrionaria.

Mediante un analizador de imágenes, se registró la longitud sagital, el espesor de las bandas anterior, media y posterior del disco (D), en cortes sagitales oblicuos del CATM de fetos humanos de 16, 18 y 20 semanas de vida intrauterina (SVI).

La longitud promedio del disco fue de 1,98mm, 2,69mm y 2,90mm a las 16, 18 y 20 SVI respectivamente. También los espesores de las bandas anterior, intermedia y posterior mostraron diferencias significativas. Los resultados proporcionan datos anatómicos e histológicos normales del D entre las 16 y 20 SVI. Referencia que puede servir de base para ulteriores investigaciones del CATM humano, generando un patrón de referencia que puede ser transferido al área de la salud y/o enseñanza

## **PALABRAS CLAVES**

Disco – Articulación Témporomandibular – Morfometría – ATM.

## **FUENTE DE FINANCIAMIENTO**

Subsidio SeC y T .UNC - Res. N° 1657. Beca de formación superior

## **ABSTRACT**

Anatomical and dimension study of the temporomandibular joint disc during the prenatal development human.

Histology correlation

The component to temporomandibular joint (CTMJ), allows the movement to mandibular for a vital functions of the human being, as the lactancia. Its alteration, involves from nutritious, neurological, sensorial, immunological deficiencies to affective. Also affects the normal buco-maxilo-face development, therefore the precocious detection of function disease is necessary that alter or prevent the suitable newborn feeding in. Between the factors by which the newborn one could not catch on to the maternal nipple or baby's bottle, the function anatomy joint alterations are indicated. The anatomical knowledge of the CTMJ during the prenatal development, would significantly endorse the clinical valuation of fisiopatogenia to function disease joint. The intention of this work was to make the structural study (macro and microscopic) and morphometry to joint disc with the purpose of establishing a normal pattern in the embryonic stage. By means of an images analyzer, the sagital length, thickness of the bands was registered previous, average and later of the disc (D), in oblique sagitales cuts to CTMJ to human fetuses of 16, 18 and 20 weeks of intrauterine life (WIL). promedio

The disc middle length was of 1,98mm, 2,69mm and 2,90mm to 16, 18 and 20 SVI respectively. Also the thicknesses of the bands previous, intermediate and later showed significant differences. The results provide normal anatomical and histology data to D between 16 and 20 WIL. Reference that can serve as base for later investigations to human CTMJ, generating a reference pattern that can be transferred to area of health and/or education.

## **Keywords**

Disk - temporomandibular joint – morphometry - TMJ.

## **Finance**

Supported by SeCyT - UNC - Res. N° 1657

## GLOSARIO ESTADÍSTICO

**Análisis cuantitativo**: la manipulación de datos numéricos mediante técnicas estadísticas con el fin de descubrir fenómenos a evaluar la magnitud y confiabilidad de las relaciones entre éstos.

**Análisis de varianza**: técnica estadística para corroborar el efecto de uno o más tratamientos en grupos diferentes al comparar la variabilidad entre ellos con la variabilidad intragrupal; también es conocido como ANOVA.

**Anonimato**: protección del participante en un estudio, al grado que el mismo investigador no puede vincularlo con la información generada.

**Computadora**: aparato electrónico que ejecuta operaciones sencillas con extraordinaria rapidez y exactitud.

**Concepto**: abstracción basada en observaciones de algunas conductas o características como serían “estrés” o muerte.

**Confiabilidad**: el grado de congruencia con la que un instrumento mide el atributo que se pretende medir.

**Datos**: piezas de información obtenidas en el curso de un estudio.

**Desviación estándar (típica)**: el estadístico más usado para medir el grado de variabilidad en un conjunto de valores.

**Diseño de la Investigación**: plan global para reunir y analizar datos que incluyen especificaciones para mejorar la validez interna y externa del estudio.

**Diseño de medidas repetidas**: diseño experimental en el que un grupo de sujetos se expone a más de una condición o tratamiento.

**Empirismo**: proceso en el cual los datos provenientes de la realidad y que se reúnen a través de los sentidos, se utilizan como base para generar conocimientos.

**Error de medición**: grados de desviación entre puntuaciones verdaderas y las que se obtienen cuando se mide una característica.

**Error estándar**: desviación estándar de una distribución muestral.

**Error tipo I**: decisión de rechazar la hipótesis de nulidad cuando es verdadera; esto es, el investigador concluye que existe una relación cuando de hecho no la hay.

**Error tipo II**: decisión de aceptar la hipótesis de nulidad cuando es falsa, como sería cuando el investigador concluye que no hay relación, y de hecho sí la hay.

**Escala**: medición compuesta de un atributo que consiste en varios puntos de indagación con relación lógica o empírica entre sí; comprende la asignación de una cifra para colocar a los sujetos en un continuo con respecto al atributo.

**Estadística descriptiva**: estadística utilizada para describir y resumir el conjunto de datos del investigador, por ejemplo, media, desviación estándar y otras.

**Estadística inferencial (o deductiva)**: estadística que permite al operador deducir si las relaciones en una muestra pueden ocurrir en una población mayor.

**Estadístico**: estimación de un parámetro calculado a partir de datos de la muestra.

**Estrato**: subdivisiones de la población con arreglo a alguna característica (p. Ej. Varones y mujeres).

**Estudio transversal**: estudio basado en observaciones de grupos de edades o desarrollo diferente en un punto cronológico particular, con el fin de deducir tendencias cronológicas.

**Ética**: la calidad de técnicas de investigación en lo que respecta de su cumplimiento de obligaciones profesionales, legales y sociales, para los sujetos del estudio.

**Gráfica de cuantificación**: escala en la cual los informantes deben calificar a algún elemento como concepto, tema o institución en un continuo bipolar numerado que va desde excelente hasta totalmente inadecuado.

**Hipótesis**: suposición de relaciones anticipadas entre las variables de investigación; las hipótesis son el punto de partida de estudios empíricos que intentan confirmar o refutar las predicciones.

**Homocedasticidad**: significa igualdad de varianza, es decir que la variabilidad en la respuesta en cada muestra es casi la misma entre las muestras.

**Análisis cualitativo**: la organización e interpretación no numéricas de observaciones con el fin de identificar algunas dimensiones ocultas importantes y patrones de relaciones.

**Homogeneidad**: 1) en término de la confiabilidad de un instrumento, el grado con el cual sus partes integrantes (subpartes) muestran congruencia interna, esto es, miden el mismo atributo crítico. 2) en términos más generales, el grado de semejanza de los objetos, es decir, caracterizarse por su poca variabilidad.

**Intervalo de confianza**: la amplitud de valores dentro de la cual queda un parámetro de la población.

**Investigación básica**: investigación planeada para ampliar la base de conocimiento de una disciplina, con el fin de generar datos o elaborar teorías y no para resolver un problema inmediato.

**Investigación básica**: investigación planeada para ampliar la base de conocimiento de una disciplina, con el fin de generar datos o elaborar teorías y no para resolver un problema inmediato.

**Investigación correlacional**: investigaciones que exploran las interrelaciones entre variables de interés sin intervención activa por parte del investigador.

**Investigación descriptiva**: estudios que tienen como objetivo fundamental la identificación y descripción precisa de características de personas, situaciones o grupos y la frecuencia con la cual ocurren algunos fenómenos.

**Investigación no experimental**: estudios en que el investigador reúne datos sin introducir nuevos tratamientos o cambios.

**Investigación observacional:** estudio en que se reúnen datos por medio de observación y registro de conductas o actividades de interés.

**Investigación:** encuadre sistemático que usa en forma ordenada métodos científicos para solucionar problemas o resolver preguntas.

**Ítem o elemento:** unidad o mensaje completo que también puede categorizarse en términos de una o más de sus características.

**Literatura, revisión de la:** resumen crítico de investigación en un tema de interés que se prepara en forma general para colocar al problema por estudiar en su debido contexto o identificar deficiencias y faltas en estudios anteriores, para así justificar la nueva investigación.

**Media:** estadístico descriptivo que mide la tendencia central computada por la suma de todas las puntuaciones, y dividida entre el número de sujetos.

**Mediana:** estadístico descriptivo que mide la tendencia central y representa la puntuación media exacta en una distribución de valores; la mediana constituye la cifra por arriba y por debajo de la cual queda el 50% de las puntuaciones, exactamente.

**Medición de los resultados o culminación:** término que a veces se usa para señalar a una variable dependiente; p. Ej., aquella que el investigador intenta predecir, explicar o conocer.

**Medición, cuantificación o medida:** la asignación de cifras a objetos con base en normas especificadas para caracterizar las cantidades de algún atributo.

**Medida de intervalo:** nivel de medición en el cual un atributo de una variable se ordena por jerarquías o rangos en una escala que tiene iguales distancias entre los puntos de la misma (como serían los grados Fahrenheit)

**Medida nominal:** el nivel menor de medición que comprende la asignación de características a categorías (como sería asignar a los varones, la categoría 1 y las mujeres, la categoría 2).

**Medida ordinal:** nivel de medición que genera órdenes por jerarquías (rangos) de una variable siguiendo alguna dimensión.

**Método de investigación:** las fases técnicas y estrategias para reunir y analizar los datos en una investigación.

**Muestra:** subgrupo de una población escogida para participar en un estudio de investigación.

**Muestreo aleatorio estratificado:** selección al azar de sujetos de dos o más estratos de la población de manera independiente.

**Muestreo aleatorio:** selección de una muestra en la cual cada miembro de una población o subpoblación tiene igual posibilidad de ser incluido

**Muestreo cronológico:** en la investigación por observación, la selección de períodos durante los cuales se harán las observaciones.

**Muestreo de cúmulos o grupos:** forma de muestreo de múltiples fases en el cual, ante todo, se escogen grandes grupos (cúmulos), como serían todas las estudiantes de medicina, con submuestreo sucesivo de unidades menores (p. Ej., las estudiantes de un año particular)



**Muestreo intencionado**: método no probabilística de muestreo en el cual el investigador escoge sujetos para el estudio con base en su criterio personal, respecto de aquellos que tendrán mayor representatividad o productividad. También se lo conoce como muestreo por criterio.

**Muestreo**: proceso de escoger parte de la población para que la represente toda.

**Nivel de confianza**: la probabilidad estimada de que un parámetro de población esté dentro de un intervalo dado de confianza.

**Número**: utilizado a menudo para designar el número de sujetos en un subgrupo en una celda del estudio (como sería la expresión: "cada uno de los cuatro grupos tuvo  $n$  de 125 con una  $N$  total de 500").

**Parámetro**: característica de la población (como sería la edad promedio de todos los ciudadanos de un país)

**Población**: el conjunto completo de individuos u objetos que tienen alguna característica en común (como serían todas las enfermeras en un estado o país). A veces se le conoce como universo.

**BIBLIOGRAFÍA:**

- 1- Alonso, A. A.; Albertini, J. S.; Bechelli, A. H.; Anatomía aplicada de la articulación temporomandibular. En: Oclusión y Diagnóstico en Rehabilitación Oral; Ed: Médica Panamericana; Buenos Aires, Oct 2000; pp. 79-87
- 2- Aveigo, T.; Lanosa, E.; Bruno, C.; Diagnóstico por imágenes en la articulación temporomandibular; S.A.O.; junio 1999; V. 63: 125.
- 3- Benigno, M. I.; Azeredo, R. A.; Lemos, J. L.; Konig Junior, B.; Liberti, E. A.; The structure of the bilaminar zone en the human temporomandibular joint: a light and scanning electron microscopy study in young and elderly subjects; J Oral Rehabil ; Feb 2001; 28(2): 113-9.
- 4- Bermejo Fenoll, A.; Medicina Bucal; Editorial Síntesis; Madrid, 1998; vol. II: pp. totales.
- 5- Bosna, J.; Hepburn, L.; Josell, S.; Baker, K.; "Ultrasound demonstration of tongue motions during suckle feeding"; Dev Med Child Neurology; 1990; 32: 223-229.
- 6- Carlson, B.; Capitulo 8. En: Embriología Humana y Biología del Desarrollo; Editorial Harcourt; Madrid España, 2000; pp.180-186.
- 7- Carranza, M.; Ferraris, M. E.; Actis, A.; Simbrón, A.; Diferenciación Anatómica e Histología de los componentes tisulares de la ATM; Acta Odontológica Venezolana 1997; 35(1):41-45.
- 8- Carranza, M.; Ferraris, M. E.; Actis, A.; Simbrón, A.; Gestational Tissular Changes of Human Temporomandibular Joint (TMJ); J. Dent. Res 1998; 77(5):111.
- 9- Carranza, M.; Ferraris, M. E.; Sanchez Quevedo, M.; Actis, A.; Simbrón, A.; Microanalytic Histologic study on condyles of different age human fetuses; J. Dent. Res 2000; 79 (5): 1006.
- 10- Daniels, H.; Devlieger, H.; Casaer, P.; Callens, M.; Eggermont, E.; Nutritive and non-nutritive sucking in preterm infants; J. Dev. Physio 1986; 18(2):117-121.
- 11- Dargassies, S. A.; Desarrollo neurológico del Recién Nacido a término y Prematuro; Ed. Panamericana.1977; pp. totales.
- 12- Dominguez, M.; Taramasso, F.; Rossano, A.; Manchini, T.; Gutierrez, J.; Conexiones ligamentosas entre la articulación temporomandibular y el oído medio en el feto a término; Rev. Odontología Uruguaya; AOU, 1999; XLVII - Nº 1:13-18.
- 13- Enlow, D. H.; Crecimiento Maxilofacial; Editorial Interamericana-McGraw-Hill, 3° ed.; México1990; pp. totales.
- 14- Figún, M. E.; Garino, R. R.; Capitulo 2. En: Anatomía Odontológica Funcional y Aplicada. Editorial El Ateneo; Buenos Aires 1984; pp. 35.
- 15- Giambartolomei L. A.; Anatomía del Complejo Articular Cráneomandibular – ATM; Ed: Publicaciones Universidad Nacional de Córdoba; Córdoba, Nov. 2003; pp. totales.

- 16- Giambartolomei, L. A; Ferraris, M. E.; ¿Conoce la biomecánica articular? Conceptos básicos para interpretar las disfunciones de la Articulación Cráneomandibular”; Cúspide, Revista de Fundación Creo; Sep. 2003; N° 8: 23-28.
- 17- Gómez de Ferraris, M. E.; Campos Muñoz, A; Capítulo 7: Articulación Témporomandibular. En: Histología y Embriología Bucodental; Ed: Médica Panamericana; España, marzo 2000; pp. 166.
- 18- Gómez de Ferraris, M. E.; Campos Muñoz, A.; Capítulo 7: Articulación Témporomandibular. En: Histología y Embriología Bucodental; Ed: Panamericana, 2ª edición; España, 2003; pp159-170
- 19- Gómez de Ferraris, M. E.; Carranza M; Giambartolomei, L. A.; Bases Anatómicas e Histofisiológicas del Complejo Articular Témporomandibular (CATM) para Comprender las Disfunciones; Cúspide, Revista de Fundación Creo; Nov. 2002; N° 7: 4 –9.
- 20- Gordon, B.; Avery, M. D.; Neonatology pathophysiology and management of the newborn; Ed: J. B. Lippincott Company; Philadelphia.1981; pp. totales.
- 21- Nalón, M. B.; Tripp, J. H.; Ellis, R. E.; Flack, F.C.; Selley, W.G.; Shoesmith, H. J.; Deglution apnoea as indicator of maturation of suckle feeding in bottle-fed preterm infants; Dev. Med. Child. Neurol. 1997; 39(8):534-42.
- 22- Hellsing, G.; Hellsing, E.; Eliasson, S.; The hinge axis concept: A radiographic study of its relevance; J. Prosthet Dent. 1995; 73: 60-64.
- 23- Kim, H. J.; Jung, H. S.; Kwak, H. H.; Shim, K. S.; Hu, K. S.; Park, H. D.; Chung, I. H.; The discomalleolar ligament and the anterior ligament of malleus: an anatomic study in human adults and fetuses; Sug. Radiol. Anat., 2004; 26: 39-45.
- 24- Leonore, C.; Dijkgraaf, DDS.; Lambert, G.M. de Bont, DDS, PHD; Geert, B., DDS, PHD; Liem, R. S. B., PHD; Structure of the normal synovial membrane of the temporomandibular joint: a review of the literature; J. Oral Maxillofac. Surg. 1996; 54: 332-338.
- 25- Lindblom, G.; On the anatomy and function of the temporomandibular joint; Acta Odontológica Scandinavica; Stockholm 1960; 7: Sup 28.
- 26- Moore Keith, L.; Anatomía con Orientación Clínica; Ed: Panamericana; Madrid, 1996; pp.
- 27- Moore, Keith L.; capítulo 6: Período fetal. En: Embriología Clínica; Ed: Interamericana; 1975; pp. 78.
- 28- Moyers; Crecimiento y desarrollo facial. En: Manual de Ortodoncia; Editorial Médica Panamericana; Buenos Aires 1992; pp. 32-36.
- 29- Myers, L. J.; Newly described muscle attachments to the anterior band of the articular disk of the temporomandibular joint; JADA September 1988; 117: 437-439.
- 30- Ögütçen-Toller, M.; Juniper, R. P.; The development of the human lateral pterigoid muscle and the temporomandibular joint and related structures: a three dimensional approach; Early Hum. Dev. 1994; 39 (1): 57-68.

- 31- Okeson, J. P.; Anatomía funcional y Biomecánica del Sistema Masticatorio. En: Tratamiento de oclusión y afecciones temporomandibulares; Ed: Mosby; Madrid España, 1999; pp. 7-17.
- 32- Olivar Bonilla, A., Gordillo Cuellar, C.; Relación entre la incapacidad para la búsqueda y succión del seno y la presencia de trauma perinatal; Revista de la Federación Médica Odontológica Colombiana, 2000; 197.
- 33- Palacios, S. B.; Conto, M; Goldin, A; Varela, L. B; Articulación temporomandibular Evaluación y criterios Básicos; Manual de actualización en Odontología; Ed. Microsules - Bernabo; Mayo, 2001; 5-35.
- 34- Pelegano, J. P.; Nowysz; Goepferd. S.; Temporomandibular Joint contracture in spastic quadriplegia effect on oral-motor skills; Dev. Med. Child Neurol, 1994; 36:487-494.
- 35- Piccinini, C. M.; Enfermedades sistémicas. Tratamientos. En: Disfunción Cráneo Mandibular; H&H Editores S.R.L.; Argentina, Nov. 1999; pp. 62-67, pp. 167-198.
- 36- Pillemer, F. G., Masek, B. J.; Kaban, L.; Un enfoque para el diagnóstico y tratamiento de la disfunción de la articulación temporomandibular con dolor facial en los niños; Pediatrics 1987; 24: 231-236.
- 37- Reyes Tellez – Girón J.; Núñez - Tovar C.; Nomenclatura Anatómica Internacional; Ed. Médica Panamericana; México, Agosto 1998; pp. 19, 59, 44-45.
- 38- Rodríguez – Vázquez J. F.; Mérida – Velasco J. R.; Arráez – Aybar L. A.; Herrero – García H.; Jiménez – Collado J.; Morphology of the posterior region of the temporomandibular joint in human fetuses; Arch. Esp. Morfol, 1999; 4:25-34.
- 39- Rodríguez-Pose, M. C.; Saban-Gutierrez, L; Ripolles de Ramón, M. J.; Interpretación radiológica de la articulación temporomandibular por la proyección transcraneal lateral oblicua; RCOE, 1999; 4 (6): 605-613.
- 40- Sato, I.; Ishikawa, H.; Shimada, K.; Ezure, H.; Sato, T.; Morphology and analysis of the development of the human temporomandibular joint and masticatory muscle; Acta Anat, 1994. 149: 55-62.
- 41- Testut, L.; Latarjet, A.; Articulación de la mandíbula inferior con el cráneo o articulación temporomaxilar. En: Anatomía Humana; Ed: Salvat; Barcelona, 1954. pp. 525-536
- 42- Velayos, J. L.; Santana H. D.; Capítulo 5: Articulación temporomandibular. En: Anatomía de la cabeza con enfoque odontoestomatológico, 3ª Ed.; Ed: Médica Panamericana; España, Sep. 2001; pp. 115-125
- 43- Whitmore, I.; Thieme Verlag, G.; The International Federation of Associations of Anatomists (IFAA) and the Federative Committee of Anatomical Terminology (FCAT), – Sociedad Anatómica Española (SAE); “Terminología Anatómica – Terminología Anatómica Internacional”; Ed: Panamericana; España, Sep. 2001; pp. 13, 27.
- 44- Wurgaft Dreiman, R.; Montenegro, M. A; capítulo 3. Desarrollo prenatal de la ATM. En: Desarrollo y estructura de la Articulación Temporomandibular; Ed: Servimpres Ltda.; Chile, junio 2003; pp. 43-73

**INDICE**

• Dedicatorias .....	1
• Agradecimientos .....	2
• Introducción .....	3
• Objetivos .....	5
• Reseña de antecedentes bibliográficos	
- Anatomía de la articulación témpormondibular (ATM) .....	6
- Superficies articulares de la ATM .....	11
- Cóndilo mandibular .....	11
- Superficie articular temporal. ....	11
- Disco articular .....	15
- Ligamentos de la ATM	
- Ligamentos principales o de acción directa .....	21
- Ligamento capsular .....	21
- Ligamento témporomandibular .....	22
- Ligamentos colaterales .....	22
- Ligamento temporodiscal.....	22
- Lámina retrodiscal superior .....	26
- Lámina retrodiscal inferior .....	26
- Sinoviales	
- Membrana sinovial .....	26
- Líquido sinovial .....	26
- Ligamentos accesorios, secundarios o de acción indirecta .....	30
- Ligamento esfenomandibular, estilomandibular y pterigomandibular .....	30
- Relaciones de la ATM .....	31
- Arterias .....	31
- Nervios .....	33
- Artrología .....	33
- Posición normal en reposo de la ATM .....	34
- Anatomía en imágenes .....	34
- Resumen del Complejo Articular Cráneomandibular .....	35
• Biomecánica articular.....	40

- Diferencias estructurales y funcionales de las articulaciones t mporomandibulares del reci n nacido y del Infante .....43
- Biomec nica articular en el reci n nacido .....56
- Desarrollo prenatal de la ATM.....56
- Resumen del desarrollo de la ATM .....65
- Materiales y m todos ..... 66
- Resultados .....80
- An lisis morfol gico del medio de adaptaci n articular (Disco) .....83
- An lisis histol gico del disco articular ..... 84
- Discusi n .....92
- Conclusiones .....96
- Resumen .....97
- Abstract . .....98
- Glosario estad stico .....99
- Bibliograf a .....103