

ANÁLISIS DE BIOMARCADORES

OXIDANTES, ANTIOXIDANTES Y ESTUDIO

HISTOMORFOLÓGICO EN MIOPATÍA EXPERIMENTAL

TRATADA CON LÁSER Y MAGNETOTERAPIA

ROMANUTTI C, SILVERA L, SIMES J, DI PIETRO A, CREMONEZZI D, CAMPANA V.

Cátedra de Física Biomédica. Facultad de Ciencias Médicas. UNC. Sta. Rosa 1085. (5000) Córdoba

OBJETIVOS: Evaluar el efecto de la Terapia Láser de Baja Energía (LLLT) a distintas λ y de campos magnéticos pulsados (PEMF) a diferentes intensidades en un modelo de miopatía experimental; determinando biomarcadores del sistema oxidativo: Catalasa (CAT), Antioxidantes totales (TAS), Glutatión Peroxidasa (GPX), Óxido nítrico (ON) y análisis histomorfológico.

MATERIALES Y METODOS

ANIMALES: 80 ratas Wistar, hembras de $220 \pm 20g$ y separadas en 10 grupos (n=8).

INDUCCION DE MIOPATIA: por una inyección intramuscular de 50 μ l de carragenina λ al 1% en la base plantar del miembro posterior izquierdo.

GRUPOS:

A con láser de $\lambda = 808$ nm

B con $\lambda = 620$ nm

C con $\lambda = 632.8$ nm

E con $\lambda = 808$ nm + PEMF (20mT)

F con $\lambda = 632.8$ nm + PEMF (20mT)

G control intactas

H con PEMF (20mT)

J con PEMF (50mT)

D: con miopatía sacrificado 8^o día

I: con miopatía sacrificado a las 24 hs

TRATAMIENTOS: Diarios durante 7 días.

LASER: 9,5 J/cm² – Magnetoterapia 20 y 50 mT.

SACRIFICIO: Decapitación (previa ketamina).

DETERMINACIONES BIOQUÍMICAS: Por espectrofotometría. TAS, GPX Y CATALASA con kit Cayman Chemical y ON por reacción de GRIESS.

ANÁLISIS ANATOMOPATOLÓGICO: Las muestras para observar por microscopía óptica fueron colocadas en formol al 10% y coloreadas con H&E. Para microscopía electrónica fueron inmersas en solución de Karnovsky y post-fijación en tetróxido de osmio e incluido en araldita.

RECuento DE CÉLULAS

INFLAMATORIAS: con el programa Image J en 7 fotos de aumentos similares en forma aleatoria por grupo. La inflamación se clasificó en *ausente*, *moderada* y *severa*.

CLASIFICACIÓN DE GRADO DE

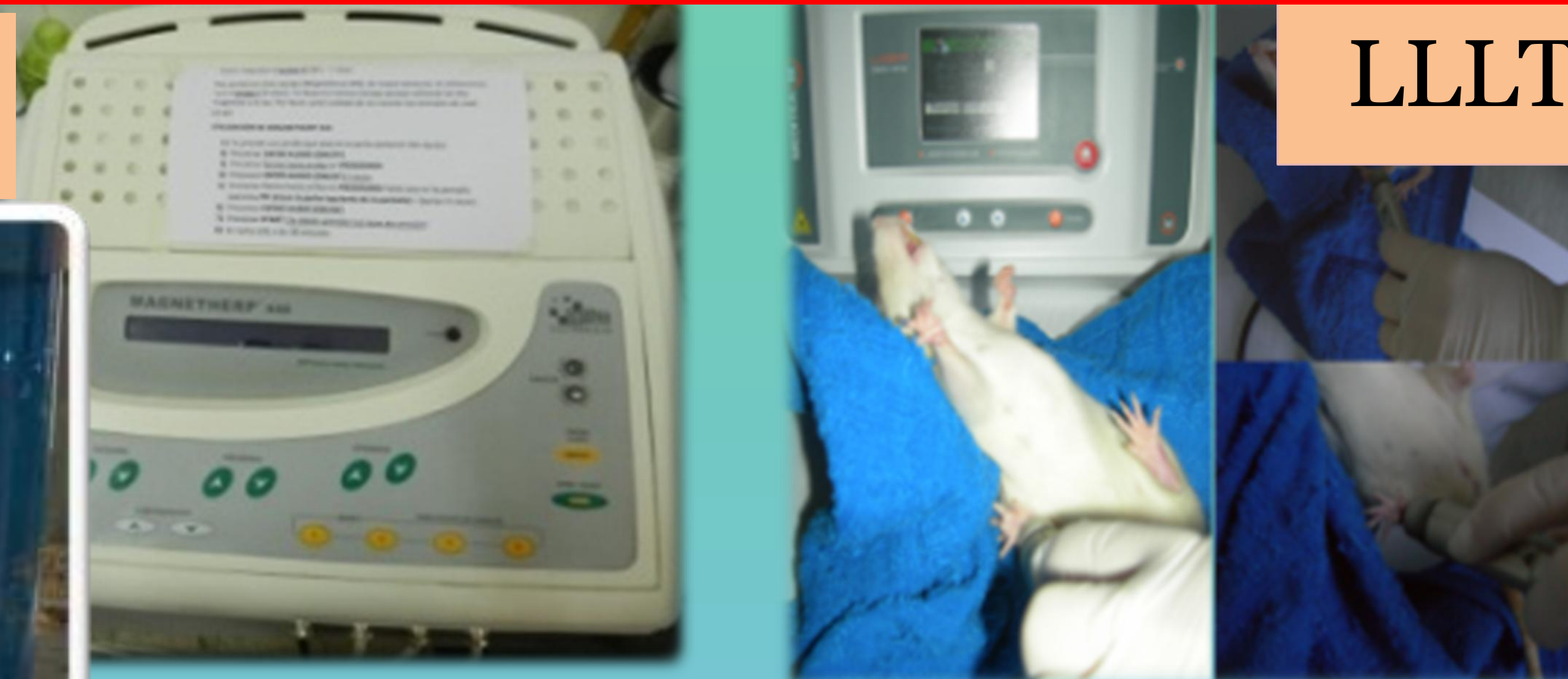ALTERACIÓN MITOCONDRIAL: se realizó según la siguiente escala: **Grado I**, apariencia normal; **Grado II**, tamaño normal, con crestas dilatadas; **Grado III**, de mayor tamaño al normal y algunas crestas o restos de ellas y **Grado IV**, tamaño muy por encima al normal, tumefacción, aclaración de la matriz, separación anormal de la membrana interna y externa.

ANÁLISIS ESTADÍSTICO: se aplicó ANAVA Test de Fisher y Chi Cuadrado – T. de Pearson para datos categóricos (nivel de significación $p < 0.05$).

CONCLUSIONES

LLLT y PEMF actuarían como aceleradores de la recuperación de miopatía experimental evidenciado por los niveles de marcadores oxidativos e histomorfometría estructural y ultraestructural

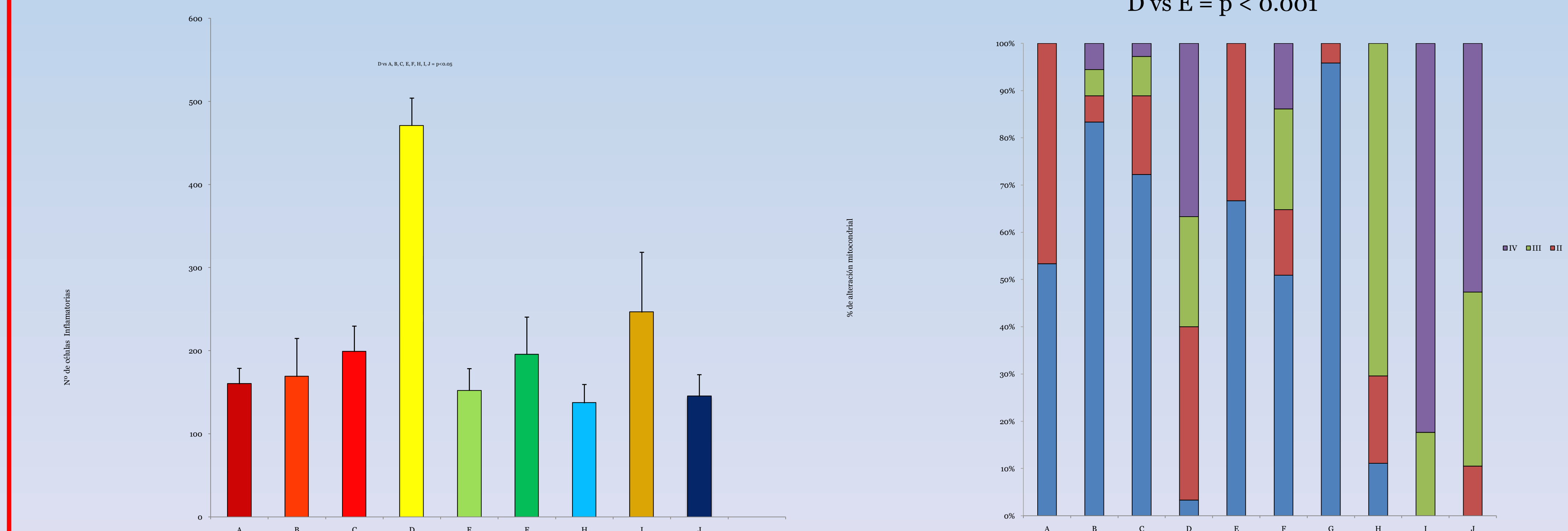
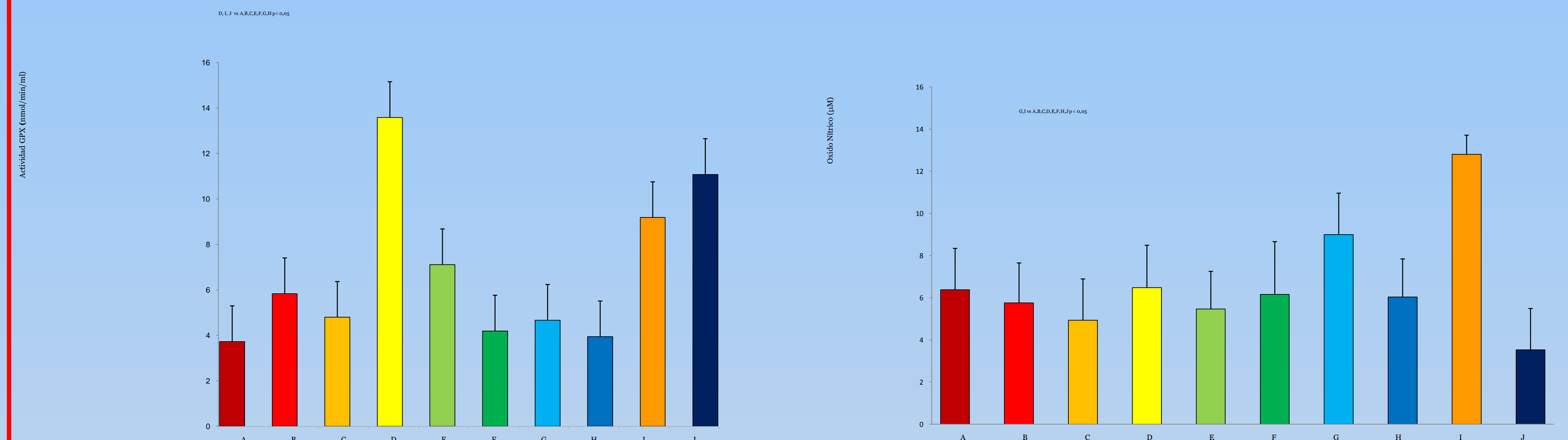
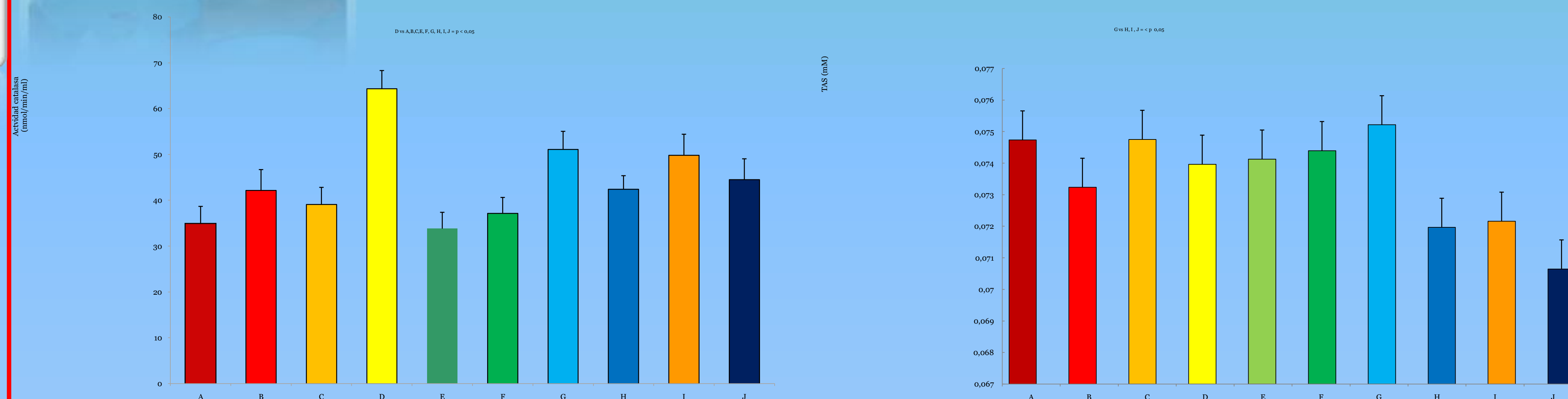
PEMF



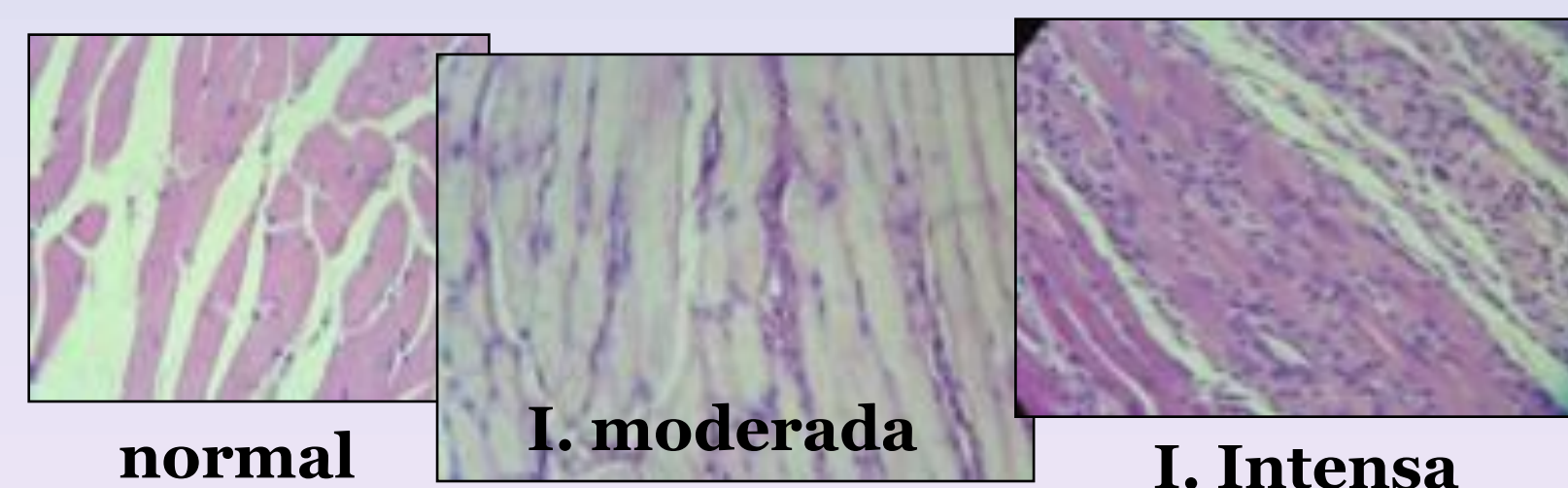
LLLT



RESULTADOS



D, E vs. A, B, C = $p < 0.001$
D vs E = $p < 0.001$



REFERENCIAS BIBLIOGRÁFICAS:

- Parra R, Vargas F, Mella H. *Int J Morphol*, 25, 43, 2007.
- Servetto N, Cremonezzi D, et al. *Laser Surg Med*, 42, 577, 2010.
- Dávila S, Vignola MB, et al. *Laser Therapy* 20: 287, 2011.
- Nakano J, Kataoka H, et al. *Exp Physiol*, 94:1005, 2009.
- Karu T. *Photomed Laser Surg*, 28: 159, 2010.