

**EJERCITACIONES: Casos Clínicos**

**Autores: Od. Garofletti, María Julieta. Od. Carvajal , Mariana.**

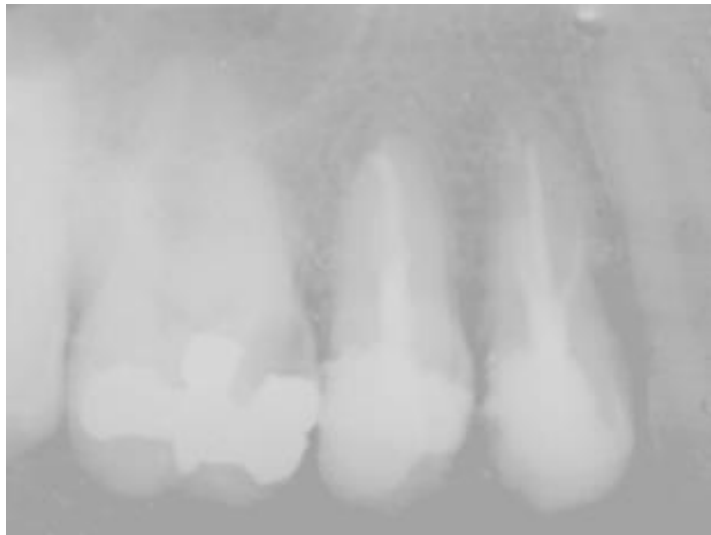**SITUACIÓN CLÍNICA 1**

Carlos de 50 años de edad concurre al consultorio odontológico del Dr. Juan García. El profesional realizó la historia clínica, en la anamnesis general el paciente relata que es diabético.

En la anamnesis local manifiesta que al ingerir bebidas frías y calientes siente dolor en los premolares superiores, y que el mismo permanece varios minutos después de la ingesta.

Además, agrega que toma analgésicos porque siente un dolor intenso durante el día.

En la radiografía se observa tratamiento endodónticos en los elementos dentarios 24 y 25.

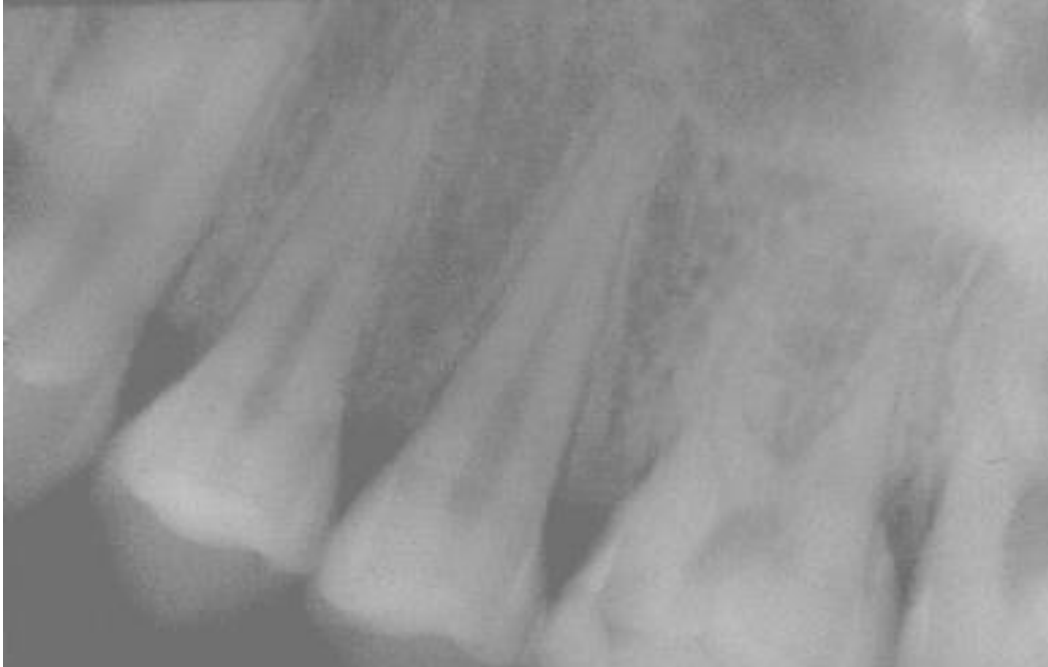**Analice y plantee su resolución teniendo en cuenta:**

- a) Estado de Salud del paciente: Importancia.
- b) ¿Cuál es el Diagnóstico? ¿Cómo le explico al paciente el origen del dolor?
- c) Necesito realizar pruebas complementarias o los datos que tengo son suficientes.
- d) Es un proceso reversible o irreversible. ¿Por qué?
- e) ¿Qué tratamiento realizaría?
- f) ¿Qué medicación e indicación le daría al paciente?
- g) ¿Cuál sería la evolución si no se realizara el tratamiento correspondiente?

---

## SITUACIÓN CLÍNICA 2

Susana de 47 años de edad, concurre a consulta a la Facultad. Al realizar la historia clínica relata que siente molestias en el 2º premolar superior. En la anamnesis describe dolor provocado al frío, al calor y lo dulce, pero que desaparece rápidamente. En la radiografía se observa una cavidad de caries en la pieza dentaria 26.



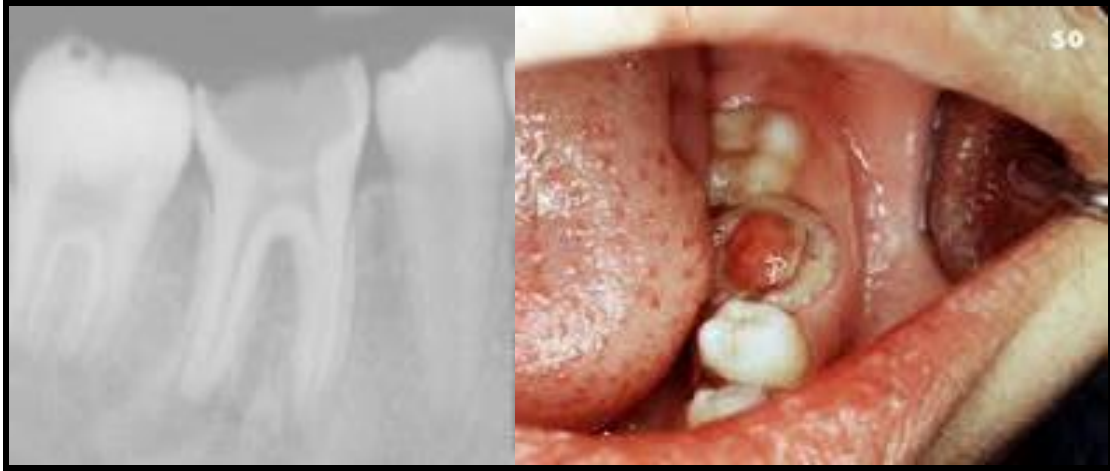### Resuelva esta situación clínica

- ¿Cuál es el diagnóstico de esta patología?
- Es un proceso reversible o irreversible ¿Por qué?
- ¿Cómo realizaría el alivio del dolor en caso de considerarlo necesario?
- ¿Qué tratamiento realizaría en esta situación?
- ¿Qué medicación e indicación daría al paciente?
- ¿Es una patología a cámara abierta o cerrada? ¿Cómo influye esto?
- ¿Cuál sería la evolución si no se realizara el tratamiento correspondiente?

---

### SITUACIÓN CLÍNICA 3

Martín de 15 años de edad asiste al centro odontológico del barrio acompañado por su mamá. En el momento de realizar la anamnesis relata que a veces siente molestia al masticar en la muela y como si estuviera la encía inflamada por qué él se ve rojo con sangre en la zona.



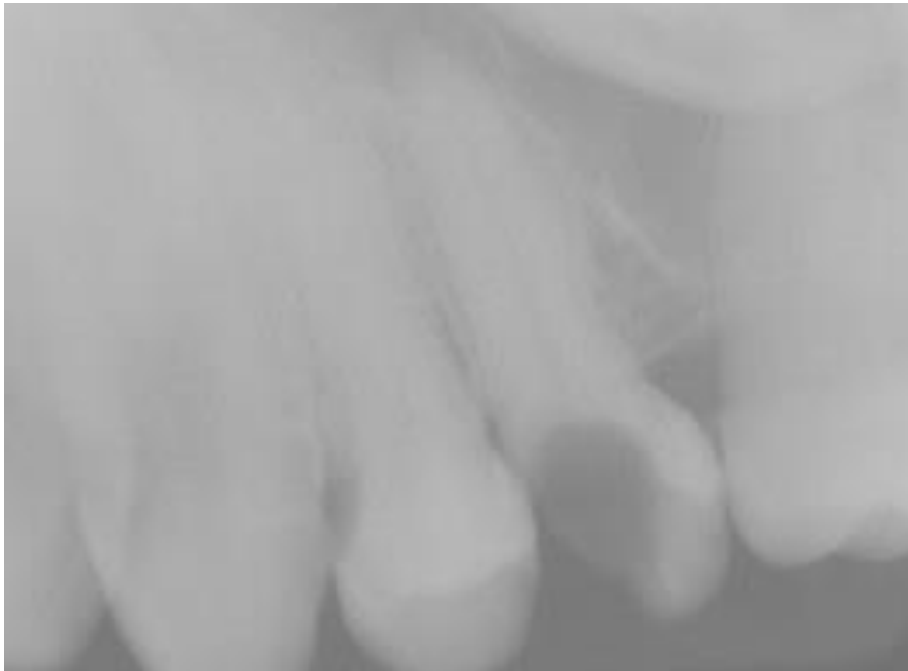**Analice esta situación clínica, observe la radiografía y resuelva**

- ¿Qué patología pulpar se presenta en esta situación clínica?
- ¿Qué datos me pueden brindar el examen clínico y radiográfico?
- ¿Cómo realizaría el alivio del dolor, en caso de considerarlo necesario?
- ¿Qué tratamiento realizaría al observar la radiografía?
- ¿Qué medicación e indicaciones daría al paciente?
- ¿Con que otras patologías debo establecer el diagnóstico diferencial? Realice un cuadro comparativo, teniendo en cuenta origen, vitalidad, estudio clínico-Rx.

---

## SITUACIÓN CLÍNICA 4

Cecilia de 55 años de edad concurre a la clínica odontológica. La Dra. López realiza la historia clínica, en la anamnesis la paciente relata que tiene problemas cardíacos, que hace 4 años le realizaron 3 bypass y que necesitaba arreglarse una muela. No tenía dolor pero que si le molestaba por que le quedaba comida atrapada en la pieza dentaria.



### Analice y plantee su resolución

- a) Estado de Salud del paciente: Importancia.
- b) ¿Cuál es el diagnóstico? Necesito realizar alguna prueba o sólo con la radiografía es suficiente.
- c) ¿Cómo realiza el alivio del dolor en caso de considerarlo necesario?
- d) ¿Cómo está la pulpa?
- e) ¿Qué tratamiento realizaría?
- f) ¿Cómo le explica a la paciente?
- g) ¿Qué medicación e indicación daría a la paciente?
- h) ¿Cuál sería la evolución si no se realizara el tratamiento correspondiente?

---

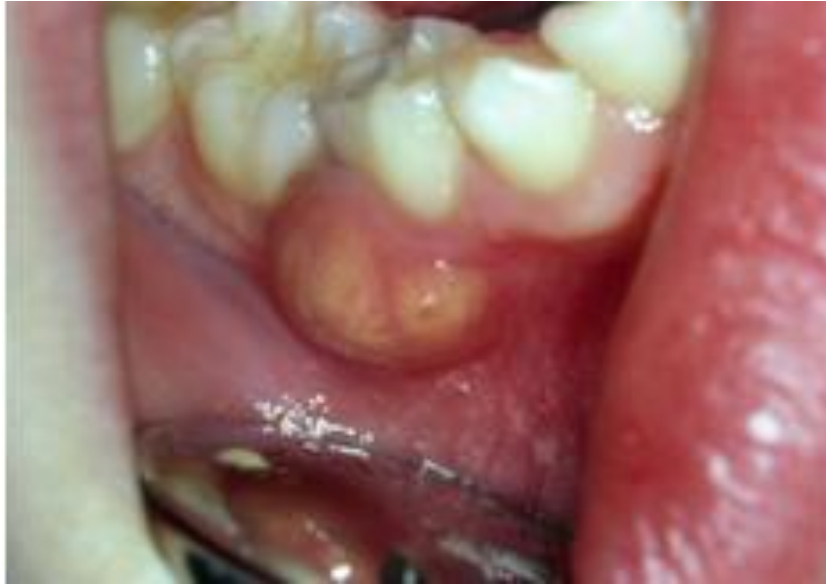## SITUACIÓN CLÍNICA 5

Susana de 25 años de edad, concurre a la consulta manifestando mucho dolor en la zona de premolar inferior.

A la inspección clínica se lo observa caries, y una obturación de resina mesiopalatina mediana y antigua, según el relato del paciente.

El elemento además se presenta con movilidad y dolor intensificado a la presión. Los tejidos blandos se presentan con edema facial y en el fondo de surco.

En la Rx sólo se logra observar un ligero ensanchamiento del espacio periodontal.



### Analice esta situación clínica y resuelva

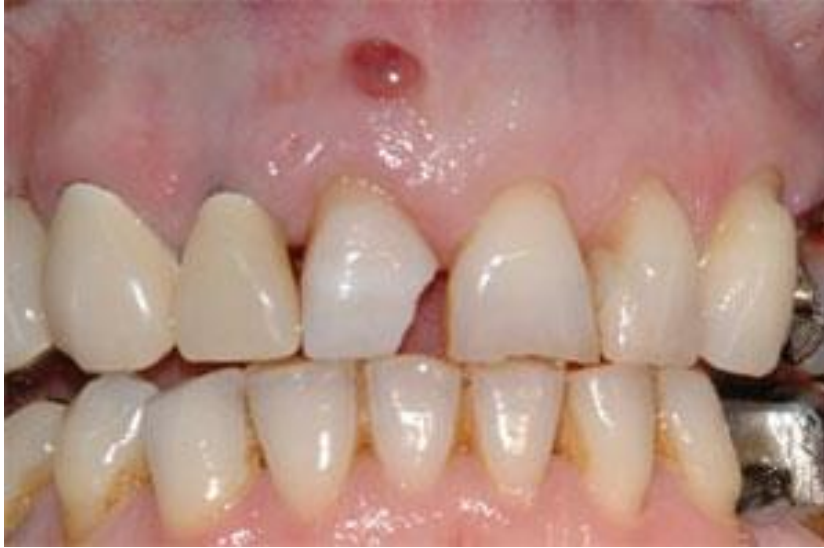- a) Establezca un diagnóstico para esta patología.
- b) ¿Cómo realizaría el alivio del dolor en caso de creerlo oportuno?
- c) ¿Qué Tratamiento realizaría ante esta situación clínica?
- d) Indicaría medicación. ¿Cuál? ¿Por qué?
- e) Realizaría el tratamiento en una o dos sesiones. Justifique.

---

## SITUACIÓN CLÍNICA 6

Laura de 50 años concurre a la consulta por caries en la pieza dentaria 11. En la anamnesis general relata que es hipertensa, que no presenta dolor manifiesto de ningún tipo, pero se observa en la mucosa de encía como una ampolla (pequeño abultamiento fibroso). En la Rx se observa zona radiolúcida en el periápice del diente.

Relata que tuvo dolor hace 3 ó 4 meses atrás, al cual lo alivió con un medicamento.



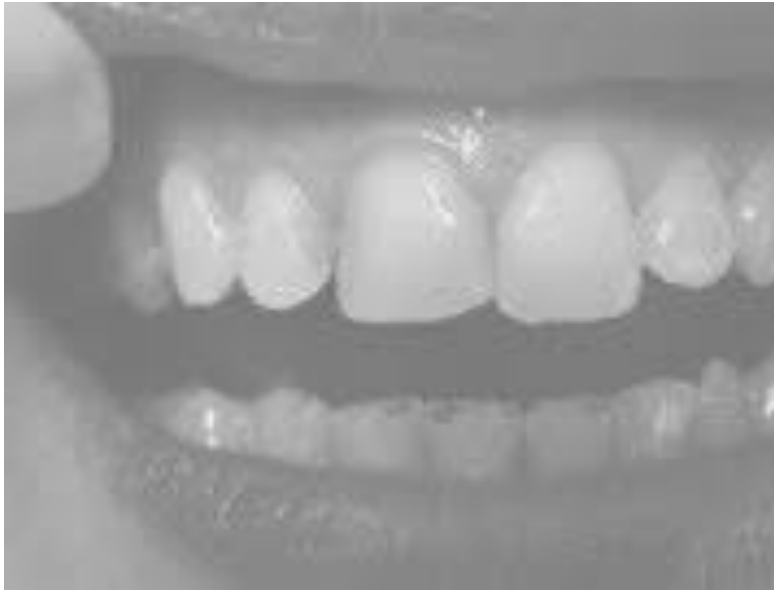### Resuelva esta situación clínica teniendo en cuenta

- a) Estado de salud del paciente: Importancia
- b) ¿Cuál es el diagnóstico de esta patología?
- c) Los datos aportados por el paciente y la radiografía son suficientes para el diagnóstico o necesito aplicar otros métodos.
- d) ¿Cómo realizaría el alivio del dolor si lo cree oportuno?
- e) ¿Qué tratamiento realizaría?
- f) ¿Indicaría medicación? Sí No ¿Cuál? ¿Cuándo?

---

## SITUACIÓN CLÍNICA 7

Alejandra de 35 años de edad concurre a un Centro Odontológico, en el momento de la consulta relata que hace un tiempo nota que un diente a cambiado el color, está más oscuro. Por lo cual ella quería que le realizaran un blanqueamiento.



### **Analice esta situación clínica y resuelva.**

Si usted fuera el profesional:

- a) ¿Cuál es el diagnóstico de este caso clínico?
- b) Los datos aportados por la paciente son suficientes para el diagnóstico. ¿Qué métodos utilizaría? ¿Por qué?
- c) ¿Cómo le explica a la paciente que está sucediendo?
- d) ¿Qué tratamiento realizaría?
- e) ¿Qué indicación debe dar a la paciente y qué medicación prescribiría?
- f) Si los test de vitalidad dan negativos con que patología debo diferenciarla. ¿Cómo?

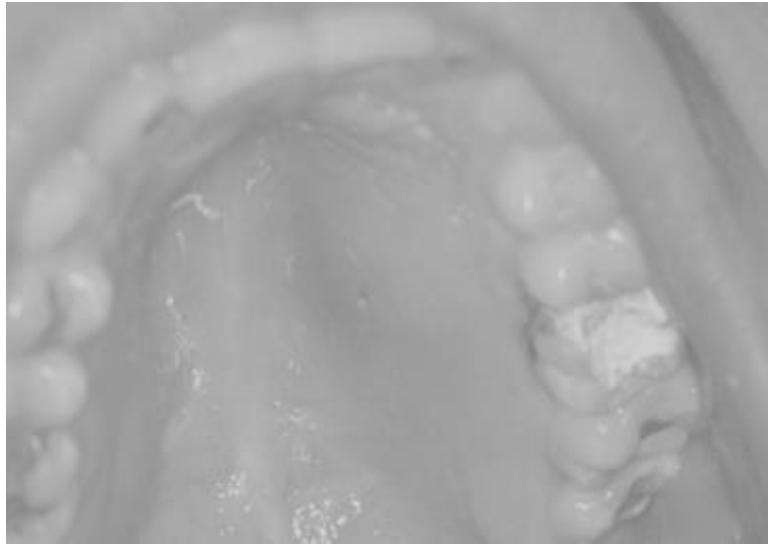
---

## SITUACIÓN CLÍNICA 8

Un paciente de 35 años de edad, concurre a la consulta manifestando dolor a la masticación en la pieza dentaria 26.

A la inspección clínica se observa una restauración de tipo provisoria, y relata además que hace 4 días se le practicó un tratamiento endodóntico total, ya que presentaba una patología inflamatoria irreversible.

En el análisis radiográfico se observa un tratamiento correctamente obturado, en cada uno de los conductos del molar.



### Resuelva esta situación clínica

- a) ¿Qué tipo de patología considera usted que presenta la pieza dentaria?
- b) ¿Qué alivio del dolor realizaría en caso de creerlo oportuno?
- c) ¿Cuál sería la conducta que adoptaría ante esta situación clínica?
- d) ¿Indicaría medicación? Si-No.Cuál?
- e) ¿Es una reacción esperable o estamos frente a un fracaso?
- f) ¿Realizaría nuevamente el Tratamiento Endodóntico? Si – No ¿Por qué?



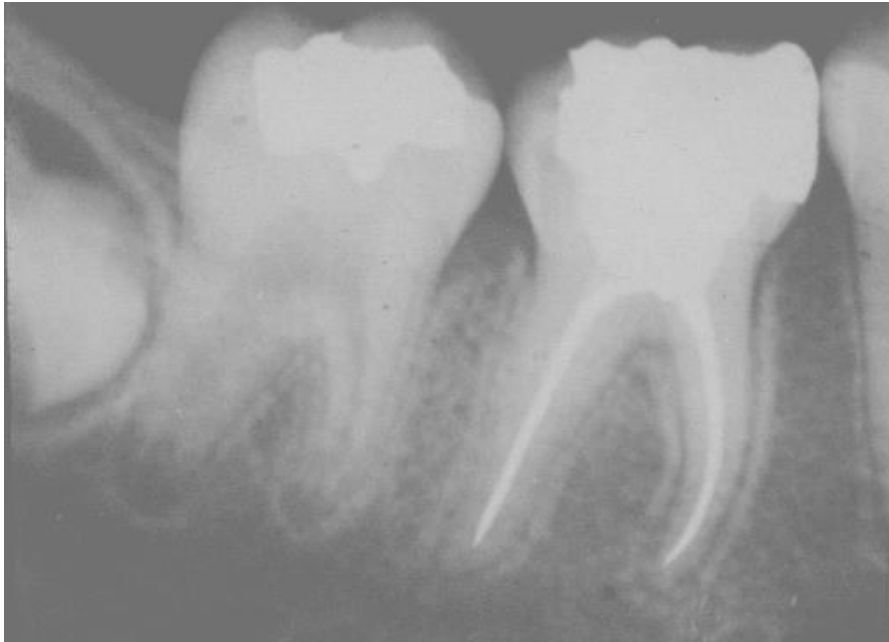---

## SITUACIÓN CLÍNICA 9

Rodrigo de 17 años concurre a la consulta manifestando dolor a la masticación desde hace unos días en la pieza dentaria 46. En dicho elemento se realizó un Tratamiento Endodóntico hace 2 meses.

La radiografía muestra un tratamiento correctamente obturado con ligero ensanchamiento periodontal.

Ante la inspección clínica se observa al diente con una restauración realizada la semana anterior, según relato del paciente.



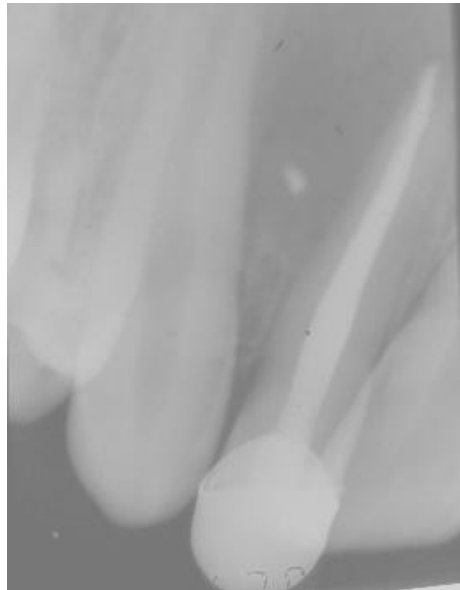### Resuelva esta situación clínica

- Establezca el diagnóstico de la patología.
- ¿Cómo realizaría el alivio del dolor si lo considera oportuno?
- ¿Qué tratamiento sugiere para este caso clínico?
- ¿Indicaría medicación? Si- NoCuál?
- ¿Realizaría nuevamente el tratamiento? Justifique
- ¿Cómo le explica al paciente que está sucediendo?

---

## SITUACIÓN CLÍNICA 10

José de 40 años concurre a la consulta con dolor a la presión, edema, movilidad en el elemento 12. En la historia clínica se observa la realización de un tratamiento endodóntico hace 72hs en esa pieza dentaria, con un diagnóstico de Periodontitis Apical Crónica. En la radiografía observamos una adecuada preparación y correcta obturación.



### Analice esta situación y resuelva

- a) ¿Cuál es el diagnóstico?
- b) ¿Cómo realizaría el alivio del dolor, si lo cree necesario?
- c) ¿Qué conducta seguiría en este caso clínico?
- d) ¿Indicaría medicación? Sí No Cuál?
- e) ¿Podemos hablar de éxito o fracaso?
- f) ¿Cómo le explica al paciente que está sucediendo?
- g) Si esto ocurriera a los 3 meses: ¿Cómo lo considera?