

SECCIÓN 10

TÉCNICAS COMPLEMENTARIAS (5º NIVEL DE PREVENCIÓN)

Autores: Dra.Liliana Menis de Mutal, Od. Carolina Villalba.

Objetivos Específicos

- * Conocer las distintas técnicas quirúrgicas complementarias
- * Analizar sus indicaciones y contraindicaciones
- * Reconocer las situaciones clínicas en las cuales está indicada una técnica complementaria en particular.

Idea Básica

La relación **Endodoncia-Cirugía** no es reciente, alrededor de 1500 años atrás ya se registraban técnicas de incisión y drenaje para aliviar la sintomatología de las enfermedades ápico-periapicales. Prácticas que aún siguen vigentes.

El objetivo es preservar los elementos dentarios, que no responden al tratamiento endodóntico convencional o al retratamiento y restablecer el periodonto a su estado de salud biológica y funcional.

La cirugía no siempre es una conducta necesaria para el éxito de la endodoncia, pero es sin duda, una opción importante y complementaria en la terapia endodóntica.

El desarrollo y aplicación de las técnicas de la cirugía endodóntica han progresado y es importante destacar que los recursos quirúrgicos para la eliminación de los procesos periapicales son una conducta conservadora.

INDICACIONES QUIRÚRGICAS

- * Necesidad de drenaje quirúrgico.
- * Fracaso del tratamiento endodóntico e imposibilidad de retirar restauraciones protéticas fijas (pernos y coronas).
- * Calcificación total del espacio pulpar.
- * Persistencia de una lesión radiolúcida apical extensa que no repara por vía endodóntica.
- * Algunos casos de reabsorción radicular

- * Errores de procedimiento: a) fractura de instrumento.
b) perforación radicular.
c) sobreobtención radicular que provoca inflamación.
- * Desviaciones anatómicas: a) dilaceraciones radiculares.
b) fenestración radicular.
- * Reubicación dentaria: reimplante y trasplante.
- * Sospecha de fractura radicular, no detectada por métodos clínicos.

CONTRAINDICACIONES QUIRÚRGICAS

Generales (por indicación médica)

- Diabetes no compensada
- Cardiopatías
- Insuficiencia Hepática o Renal
- Enfermedades Infectocontagiosas
- Estados Hemorrágicos
- Neoplasias Malignas

Locales

- Necesidad de cortar más de un tercio radicular
- Diente con compromiso periodontal irreversible
- Compromiso con estructuras anatómicas: Seno Maxilar, Fosas Nasales, Nervio dentario inferior, Agujero mentoniano.
- Proceso infeccioso agudo.

CLASIFICACIÓN

Aún cuando esta clasificación describa situaciones específicas, no son indicaciones: "automáticas", sino que se aplican conforme al criterio y a las circunstancias que lo determinen.

- FISTULIZACIÓN
 - INTRABUCAL (MUCOSA)
 - EXTRABUCAL (CUTÁNEA)
- CIRUGÍA DIAGNÓSTICA EXPLORATORIA
- CIRUGÍAS PERIAPICALES
 - CURETAJE APICAL
 - APICECTOMÍA
 - OBTURACIÓN RETRÓGRADA
- TRATAMIENTO DE LAS PERFORACIONES RADICULARES
- RADECTOMÍA
- HEMISECCIÓN
- PREMOLARIZACIÓN
- REIMPLANTE
 - ACCIDENTAL
 - INTENCIONAL
- TRANSPLANTE

Cirugía de Urgencia: Fistulización o Drenaje Quirúrgico

La **Incisión y Drenaje** es el tratamiento para los casos que el exudado inflamatorio ha pasado a través de hueso alveolar medular y cortical.

Si es intrabucal y localizado se efectúa una incisión con un bisturí afilado a través del punto focal de edema en la mucosa, pinchando firmemente hacia el hueso, para aliviar la presión, eliminar el exudado y las toxinas. Para ello el tejido inflamatorio debe encontrarse fluctuante, blando, lo que permitirá que el exudado purulento fluya.

Para permitir la permeabilidad de la abertura quirúrgica, puede colocarse un trocito de goma dique cortado en forma de H o de I (DREM).

El tratamiento se completa con antibióticoterapia por vía sistémica.

Con una inflamación difusa, no localizada, no fluctuante, no es recomendable realizar una incisión. Aquí debe instruirse al paciente para que realice buches con agua caliente y antibióticoterapia, buscando llevar el proceso inflamatorio a un estado más blando.

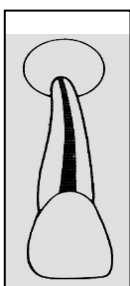
Otro método es la **Trepanación**, que consiste en la perforación de la lámina cortical para aliviar la presión de un exudado inflamatorio. Es una técnica que se aplica como último recurso, cuando el dolor no cesa aún habiendo realizado la apertura, la medicación sistémica parece ser inefectiva y el uso de buches no modifica la maduración del proceso.

Cirugía Diagnóstica Exploratoria

A pesar de haber realizado un examen minucioso, es factible que no se pueda conocer la etiología del problema o la patología. En estas situaciones se realiza un examen visual de la raíz a través de una cirugía exploratoria, que permite revelar fisuras-fracturas, defectos o anomalías de la raíz, ápices mal obturados, etc.

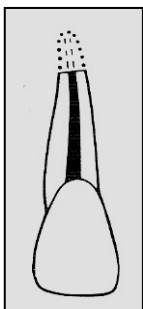
Cirugía Periapical

Curetaje Apical



Consiste en la **remoción del tejido apical patológico**, tejido de granulación, restos de membrana quística y aún cuerpos extraños, dejando el ápice intacto. El curetaje se realiza con curetas alveolares, periodontales anguladas, bien afiladas. De ésta manera podemos realizar una buena y precisa eliminación del tejido enfermo. La remoción del contenido residual se efectúa por abundantes irrigación–aspiración con suero fisiológico.

Apicectomía

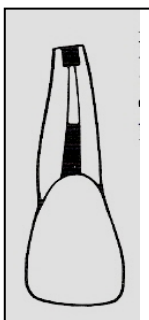


Es un procedimiento quirúrgico que consiste en la **amputación del ápice** radicular, hasta el nivel en que el material de obturación se encuentra íntegro. Las indicaciones se relacionan con factores biológicos y técnicos. Los factores biológicos son síntomas persistentes y presencia continuada de la lesión. Aquellos casos en que el tratamiento endodóntico está bien realizado, pero el curetaje es una limitación para su reparación; la presencia de resorciones radiculares externas ó fracturas, son ejemplos de estos factores. Los factores técnicos son: pernos intrarradiculares, dientes con coronas sin pernos, material de obturación del conducto no recuperable.

La técnica consiste una vez abordado los tejidos blandos y la cortical ósea, realizar la amputación con una fresa Endo-Z con abundante irrigación, corte de la porción radicular. Éste deberá tener un plano ligeramente inclinado en sentido apical (según distintos autores: 30° a 40° desde el eje longitudinal de la raíz hacia vestibular ó bucal). El paso siguiente es redondear los bordes con una pequeña cureta, ó con una fresa redonda diamantada.

Obturación Retrógrada

Es la colocación de un material de obturación en una preparación radicular para obtener un sellado.



La técnica consiste en una vez realizada la apicectomía, proceder a la exploración del conducto radicular en su porción apical, con la ayuda de una sonda angulada, ensanchando, buscando la confección de una cavidad retentiva que permita alojar el material de obturación. Las retropreparaciones deben obturarse con materiales que sirvan para sellar previsiblemente el sistema del conducto radicular de los tejidos periapicales.

Se debe cumplir con los siguientes criterios:

1. Limpiar y remodelar los 3mm apicales de la raíz.

2. Preparar un plano paralelo al contorno anatómico de la cavidad pulpar y superpuesto al mismo.
3. Crear una forma de retención adecuada.
4. Eliminar todo el tejido del istmo.
5. Conservar las paredes dentinarias evitando debilitarlas.

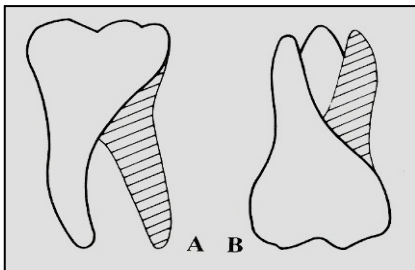
La técnica de retropreparación ultrasónica facilita una preparación ideal.

Cirugía Rediseño Anatómico

Dentro de estas situaciones encontramos la Radectomía, y la Hemisección. Están indicadas en aquellos casos donde la terapia quirúrgica y no quirúrgica no pueden corregir el problema, como en el caso de:

- * Algunos tratamientos periodontales.
- * Caries extensas que comprometen el piso cameral, dividiendo las raíces.
- * Conductos obstruidos.
- * Reabsorción o defectos radiculares imposibles de tratar.
- * Errores de técnica endodóntica.
- * Fracturas.

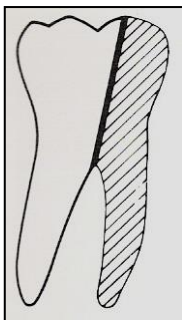
Radectomía o Amputación radicular



*

Es la eliminación de una raíz de un diente multirradicular, conservando la porción coronaria intacta.

Hemisección



*

Es la eliminación de una raíz y su porción coronaria en un diente multirradicular. El corte se realiza a expensas de la raíz que se va a eliminar.

* Material didáctico del personal de la Cátedra

Premolarización

Indicado en lesiones de la bifurcación ya sea por perforaciones, enfermedad periodontal, caries cervical en sentido vestibuloingual o vestibulo palatina.

El tratamiento quirúrgico consiste en dividir tanto la corona como la raíz y transformar el molar en dos premolares permitiendo así retener ambas mitades.

Reimplante

El **reimplante accidental**, como su nombre lo indica obedece a un traumatismo dental, donde el diente es avulsionado y eliminado de la cavidad bucal. Siendo su tratamiento el reimplante en forma inmediata.

Mientras que el **reimplante intencional** supone extraer el diente, realizar una retroobturación y reimplantar el diente en su alvéolo. Puede considerarse cuando no es posible ninguna otra vía de tratamiento y la extracción sería inevitable. Su pronóstico es dudoso.

Transplante

Es la transferencia de un diente de un alveolo a otro en el mismo o diferente individuo.

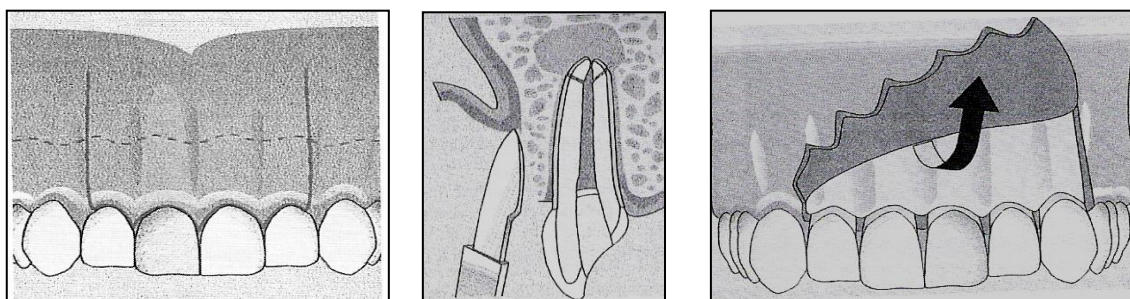
Un transplante **autógeno** es pasar un diente de un alveolo a otro en el mismo paciente, mientras que un transplante **homogéneo** es transferir el diente de un paciente a otro.

TÉCNICA de CIRUGÍA ENDODÓNTICA TRADICIONAL

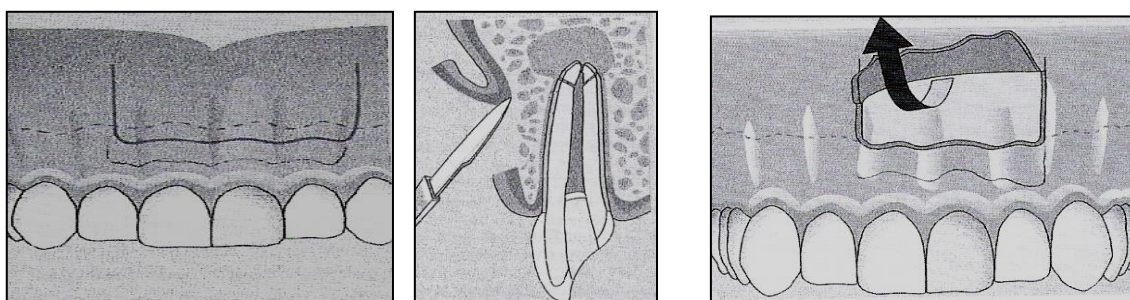
Conceptos y Principios de los Procedimientos Quirúrgicos

- 1) Necesidad de una anestesia local profunda y de hemostasia.
- 2) Manejo de los tejidos blandos (Tipos de colgajos).

Colgajo de Espesor Total



Colgajo Mucogingival



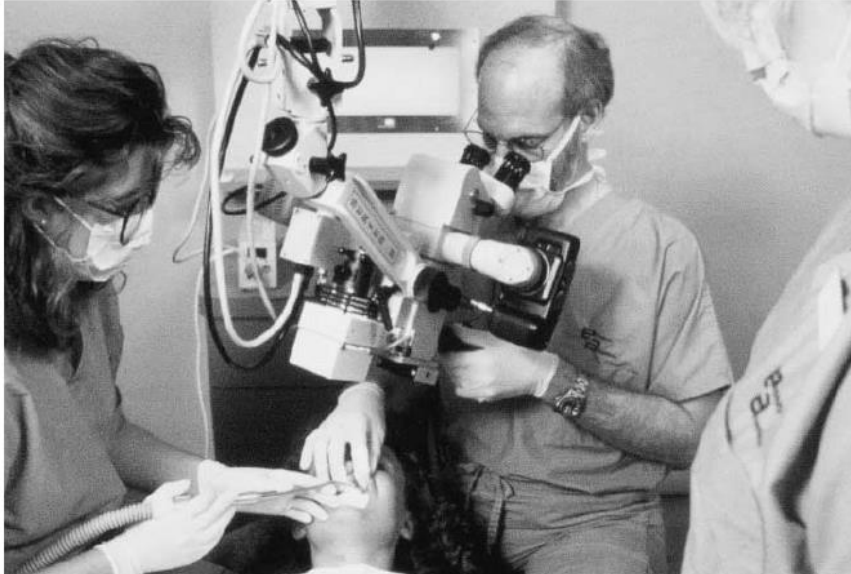
- 3) Manejo de los tejidos duros.
- 4) Acceso quirúrgico, tanto visual como operatorio.
- 5) Acceso a la estructura radicular.
- 6) Curetaje perirradicular.
- 7) Resección de la terminación de la raíz.
- 8) Preparación de la terminación de la raíz.
- 9) Obturación de la terminación de la raíz.
- 10) Reposición y sutura de tejidos blandos.
- 11) Cuidados posquirúrgicos.

MICROCIRUGÍA MODERNA

En los años 60, algunos odontólogos europeos comenzaron a utilizar el microscopio en intervenciones odontológico-quirúrgicas.

Las principales ventajas de la microcirugía son las pequeñas osteotomías, y el ángulo de resección plano, que ayudan a conservar tanto la cortical ósea como la sustancia radicular. Además, el microscopio revela rápidamente detalles anatómicos de la superficie de resección.

En combinación con los instrumentos de ultrasonidos, es posible una instrumentación conservadora, siguiendo el eje del diente, del ápice radicular y una obturación exacta. Los errores quirúrgicos pueden reducirse claramente o incluso eliminarse.



Tomado de: **INGLE JI, BAKLAND LK:** Endodoncia. 5ta. Edición, Ed. BC Decker Inc., London, 2002.

Las diferencias entre la cirugía convencional y la microcirugía se resumen como:

PROCEDIMIENTO	CIRUGÍA	MICROCIRUGÍA
Osteotomía	Grande	Pequeña
Inspección de la superficie radicular	Difícil	Fácil
Ángulo de resección	Agudo(45 ^a)	Plano (< 10 ^a)
Búsqueda del istmo	Imposible	Fácil
Preparación retrógrada	Ángulo favorable	Paralela a la raíz
Obturación retrógrada	Imprecisa	Precisa

BIBLIOGRAFÍA

LIBROS

COHEN S, BURNS R: Vías de la Pulpa. 8º Edición, Editorial Mosby. España 2002.

WALTON, RE; TORABINEJAD, M: "Endodoncia, principios y práctica clínica". Segunda edición. Editorial Interamericana, México, 1996.

INGLE JI, BAKLAND LK: Endodoncia. 5ta. Edición, Ed. BC Decker Inc., London, 2002.

LASALA A. Endodoncia. 4ta Edición, Editorial Masson - Salvat. España; 1992.

COHEN S, HARGREAVE K M. Vías de la pulpa ed. Elsevier Science 9º. Madrid ,2008.

GUTMANN, JAMES L THOM C. DUMSHA, PAUL E. LOVDAHL. Solución de problemas en endodoncia: prevención, indentificación y tratamiento. Ed. Elsevier, 4º Madrid ,2006.

REVISTAS

SCHOEFFEL G. Apicectomía y procedimientos de retosellado para dientes anteriores. Den Clin North Am. 1994; 38(2):325-53

GUTMANN, J, HARRISON J. W. Posterior endodontic surgery: anatomical considerations and techniques. Int Endod J. 1985; 18:8-34

ABRAMOVITZ I. Case selection for apical surgery: a retrospective evaluation of associated factors and rational. J Endod. 2002; 28 (7): 527-30.

FUSS Z, TROPE M. Root perforations: Classification and treatment choices based on prognosis factors. Endod Dent Traumatol 1996; 12: 255-64.

ZUOLO M, FERREIRA M, GUTMANN J. Prognosis in periradicular surgery: a clinical prospective study. Int Endod J. 2000; 33; 91-8.

CIRUGÍA PARA-ENDODÓNTICA

Bibliografía recomendada por la Sociedad Argentina de Endodoncia

Siskin M. Surgical Techniques applicable to endodontics Dent Clinic of North Amer Nov 1967

Lin L, Skribner J, Shoolin F, Langeland K. Periapical surgery of mandibular posterior teeth: anatomical and surgical considerations. J Endod 1983; 9 (11): 496-501.

Molven O, Halse A, Grung B. Observer strategy and the radiographic classification of healing after endodontic surgery. Int Oral Maxillofac Surg 1987; 16:432-39.

Kahnberg KE. Surgical extrusion of root-fractured teeth - a follow-up study of two surgical methods. Endod Dent Traumatol 1988; 4: 85-89.

Goldberg F et al. Uso de la gutapercha termoplastizada como material para la obturación retrograda Rev. Asoc. Odont. Arg. 1991; 79:142-146

- Torabinejad M, Watson TF, Pitt Ford TR.** Sealing ability of a mineral trioxide aggregate when used as a root-end-filling material. *J.Endod.* 1993; 19 (12): 591-
- Goldberg F, Pruskin E, Blasco F.** Fisuras apicales post-apicectomía: efecto de la amalgama sin zinc y de la gutapercha termoplastizada utilizados como materiales para la obturación retrograda *Rev. Asoc. Odont. Argent.* 1993; 81(2): 121-3
- Goldberg R, Soares I, Cruz A.** Obturación apical retrógrada con amalgama frente a retroinstrumentación y retroobturación con gutapercha termoplastificada. Evaluación en dientes de perro apicectomizados. *Quintessence (esp.)* 1998; 11(3): 184-88.
- Yaltirik M, Ozbas H, Erisen R.** Surgical management of overfilling or the root canal: a case report. *Quintessence Int* 2002; 33 (9): 670-
- Doornbusck H, Broersma L, Boering G, Wesselin K.** Radiographic evaluation of cases referred for surgical endodontics. *Int Endod J* 2002; 35:472-77.
- Ozawa T, Tsuchida M, Yamazaki Y, Arai T.** Minimally invasive periaical cuettage of foreing materials in periapical lesion using a fiberscope. *Int Dent J* 2003; 53 (5): 314-22
- Chong B S, Pitt Ford T T, Hudson M B.** A prospective clinical study of Mineral Trioxide aggregate and IRM when used as root end fillin material in endodontic surgery. *Int Endod J* 2003 ; 36 (8): 520-6
- Benenati F W.** Intentional replantation of a mandibular second molar with a long term follow-up: report of a case. *Dent Traumatol* 2003 ; 19 (4): 233-6
- Maddalone M, Gagliani M.** Periapical endodontic surgery: a 3 year follow up study. *Int Endod J* 2003; 36 (3): 193-8
- Tomé L, Zmener O.** Posibilidades del MTA como material de sellado para la obturación retrógrada en la cirugía endodóntica. *Endodoncia (esp)* 2003; 21 (3): 159-66
- Matthews D C, Sutherland S, Basrani B.** Emergency management of acute apical abscesses in the permanent dentition: a systematic review of the literature. *J Can Dent Assoc* 2003; 69 (10): 660 Review
- Braun A, Appel T, Frentzen M.** Endodontic and surgical treatment of a geminated maxillary incisor. *Int Endod J* 2003; 36 (5): 580-6
- Apaydin ES, Shabahang S, Torabinejad M.** Hard-tissue healing after application of fresh or set MTA as root-end-filling material. *J.Endod.* 2004; 30 (1): 21-4.

