

SECCIÓN 4

HISTOFISIOLOGÍA Y PATOLOGÍA ÁPICO – PERIAPICAL

Autores. Od. Gómez, Cleotilde; Od. Llupart, Liliana.

Objetivos Específicos

- * Conocer cómo está constituido el periodonto apical, como así también su fisiologismo.
- * Identificar los agentes etiológicos
- * Reconocer, identificar y diagnosticar los distintos estados patológicos, que pueden afectar e instalarse en la zona ápico-periapical del diente, como así también, el diagnóstico diferencial con otras patologías, orientar el tratamiento y establecer el pronóstico.

Idea Básica

IDEA BÁSICA. Características morfo – funcionales del periodonto apical

El periodonto apical y lateral es un tejido conectivo semidenso que proviene del saco dentario. Posee irrigación sanguínea colateral abundante y sus vasos tienen paredes resistentes. Sus vasos linfáticos están bien organizados. En cuanto a su inervación, presenta nervios propios y mecano-receptores. Cicatriza por regeneración.

Sus funciones son:

- * Formativa: neo-formación.
- * Reaccional: reabsorciones.
- * Defensiva: a través de los macrófagos.
- * Sostén: sistema de fibras.

Componentes del área Periapical

Cemento dentinario
Cortical ósea alveolar
Fibras periodontales
Células { diferenciadas
 { indiferenciadas
Vasos sanguíneos
Vasos linfáticos
Fibras nerviosas
Restos epiteliales de Malassez

Debido a esas diferencias morfo - funcionales que presenta con el tejido pulpar, se puede comprender que este tejido reaccione de manera distinta ante una agresión, dando origen a las **Periodontitis Periapicales**, que pueden ser **Agudas** o **Crónicas** (según la intensidad y duración de la agresión; como así también de las defensas orgánicas).

El conocimiento de estas patologías nos permite llegar al diagnóstico presuntivo, realizar el alivio del dolor si existiera, aplicar la terapéutica adecuada y establecer el pronóstico.

VÍAS DE ATAQUE AL PERIODONTO ÁPICO – PARIAPICAL

La pulpa se comunica con el periodonto a través del foramen apical (conducto principal), foraminas (conducto laterales, secundario, accesorios, delta apical) y el cabo conducto con el periodonto interradicular.

Las vías por las que puede ser atacado el periodonto pueden ser:

- * **Canalicular** (a través de forámen y foraminas)
- * **Marginal o Periodontal**
- * **Metastásica.**

AGENTES ETIOLÓGICOS: (Que afectan al Periodonto Apical)

Tóxicos: Necrosis pulpar, bolsas periodontales

Traumáticos: *Extracanaliculares:* trauma oclusal, tratamientos ortodóncicos, maniobras operatorias, etc.

Intracanaliculares: sobre instrumentación, sobre obturación, etc.

Químicas: hipoclorito de Na, fenol, clorofenolalcanforado, eugenol, componentes de los cementos de obturación canalicular, etc.

Otras causas:

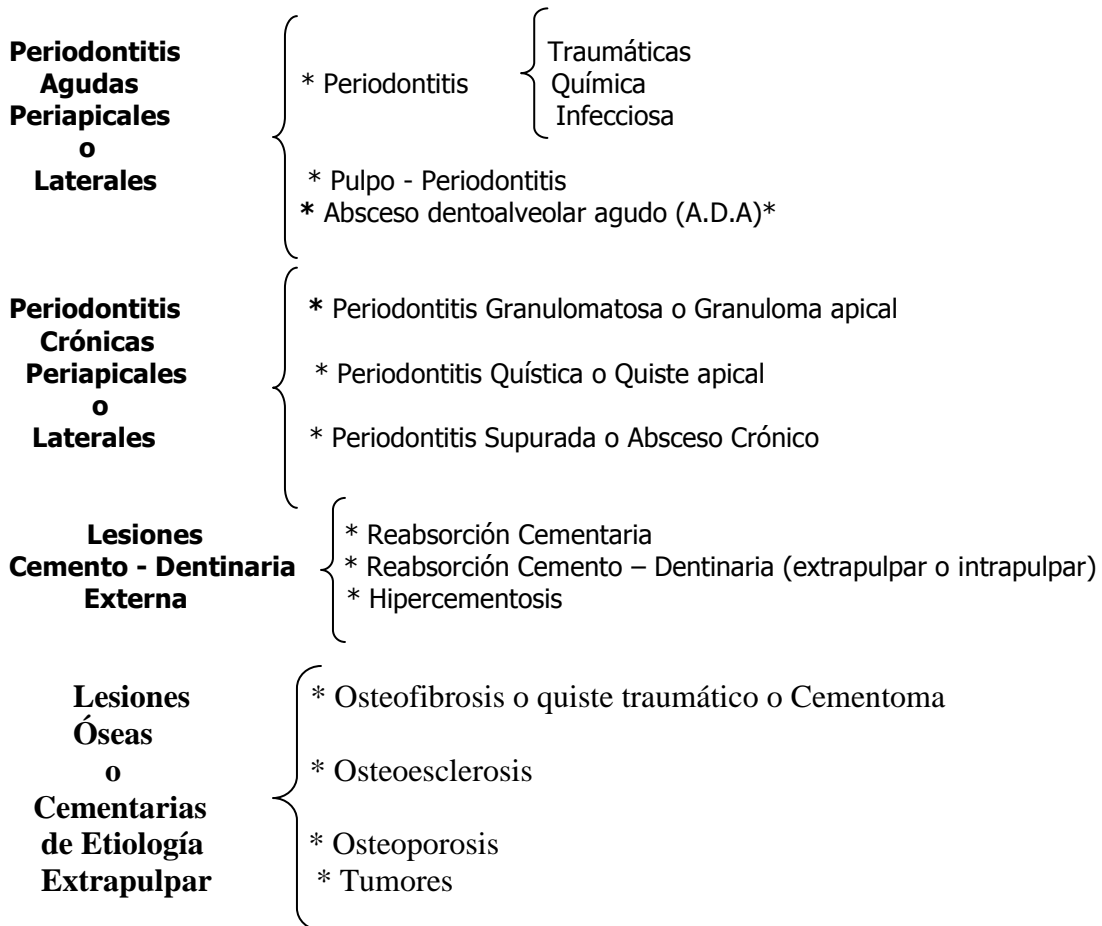
* Periodontitis crónicas (quistes y granulomas)

* Dientes incluidos

* Reimplantes y transplantes

* Tumores

CLASIFICACIÓN DE LAS LESIONES ÁPICO-PERIAPICALES



* La **fístula** es un signo patognomónico del absceso crónico y pueden drenar hacia la cavidad bucal (canalicular, mucosa o periodontal), o a zonas vecinas (fosas nasales, senos maxilares, piel, etc.)

PERIODONTITIS PERIAPICALES O LATERALES AGUDAS

PERIODONTITIS TRAUMÁTICAS - QUÍMICAS - INFECCIOSAS

	Etiología	Estado Pulpar
PERIODONTITIS TRAUMÁTICA	<p>* Origen extra-canalicular: Sobreoclusión Uso de separadores dentales Ganchos protéticos Movimiento ortodóncicos Traumatismos Mal uso de elevadores Empaquetamiento alimenticio</p> <p>Origen intra-canalicular: Extirpación pulpar Sobre instrumentación Sobreobturación Sobreextensión Perforaciones Laterales</p>	<p>Generalmente la pulpa es vital, salvo que el diente haya sido tratado endodónticamente.</p> <p>Conducto tratado endodónticamente</p>
PERIODONTITIS QUÍMICA	<p>Antisépticos tópicos Sustancias irrigadoras Medicación Intermedia Cemento selladores Materiales de obturación</p>	<p>Post-intervención endodóntica Diente despulpado</p>
PERIODONTITIS INFECCIOSA	<p>Necrosis o gangrena Contaminación durante el tratamiento endodóntico Filtración coronaria en un tratamiento endodóntico Tratamiento deficiente</p>	<p>Pulpa necrótica Diente despulpado</p>

Histopatología

Ligamento periodontal lesionado. Hiperemia, infiltrado polimorfonucleares. Edema. (Inflamación aguda)

Anamnesis:

Local remota:

* **Periodontitis traumática:** traumatismo o intervención odontológica extra-canalicular. Intervención intra-canalicular.

* **Periodontitis Química:** Intervención intra-canalicular.

* **Periodontitis Infecciosa:** Como consecuencia de una necrosis reciente o fracasos de tratamientos endodónticos de mediana o larga data

Local actual:

Dolor al contacto con el antagonista, masticación, presión digital, sensación de diente elongado.

Inspección y Exploración

Reconstrucción coronaria. Cubierta protectora intacta. Pérdida de tejido duro por caries o por traumatismos. Cambio de coloración coronaria. Ligera movilidad.

Percusiones: tanto la vertical como la horizontal son positivas.

Pulpotermograma:

Cuando son de origen extracanalicular, la respuesta a los estímulos térmicos es positiva.
Cuando es de origen intracanalicular, la respuesta a los estímulos térmicos es negativa.

Examen Radiográfico

Periapice normal. Ensanchamiento periodontal. Tratamiento endodóntico

Evolución

Las traumáticas de origen extracanalicular e intracanalicular pueden evolucionar a la normalidad eliminando la causa. En caso contrario a diferentes tipos de periodontitis agudas o crónicas.

Alivio del Dolor

Periodontitis traumática de origen extra-pulpar: alivio de la oclusión, antiinflamatorios y analgésicos.

Periodontitis traumática de origen intra-canalicular y periodontitis química: alivio oclusal, antiinflamatorio y analgésico.

Periodontitis infecciosa originada por una necrosis o gangrena pulpar: apertura cameral, instrumentación e irrigación del conducto, obturación con pasta de hidróxido de calcio y sellado de la cavidad. Analgésicos, Antiinflamatorios y antibióticos.

Periodontitis infecciosa post intervención endodóntica inmediata y mediata: antibióticos y antiinflamatorios.

En las de etiología extracanalicular (traumática) generalmente sólo bastará eliminar la causa.

En las químicas será suficiente con la neutralización del irritante con antiinflamatorios.

Las infecciosas requerirán antibióticos y antiinflamatorios cuando se presentan inmediatamente después de la muerte pulpar o de su tratamiento **NO DESOBTURAR**

Si el problema se manifiesta a distancia de haber efectuado el tratamiento habrá que rehacer el tratamiento porqué se está ante un fracaso.

Esperar con la medicación sistémica, que pase la faz aguda para **DESOBTURAR** y poder realizar el tratamiento endodóntico.

PULPO PERIODONTITIS**Anamnesis:**

Dolor pulpar a la exploración y masticación.

Cámara pulpar abierta

Sombra radiográfica periapical. Puede estar asociada a una pulpitis ulcerosa secundaria o poliposa.

Procesos característicos de pulpas jóvenes.

Exploración: pulpa vital, cámara pulpar abierta, pólipo pulpar apexogénesis completa o incompleta

Evolución

Necrosis pulpar parcial o total.

Alivio del Dolor

Eliminando la causa, es decir la pulpa, de la misma manera que una pulpitis aguda

Pulpotermograma:

Respuesta positiva a pesar de observar una imagen radiolúcida a nivel apical

.

Tratamiento:

En dientes con ápice inmaduro: pulpotomía parcial profunda o biopulpectomia parcial. En dientes con ápice maduro: tratamiento de la pulpa vital o biopulpectomía total.
--

ABSCESO DENTOALVEOLAR AGUDO (ADA)

Histopatología:

Colección purulenta a nivel del periápice.

Etiología

Evolución de una periodontitis infecciosa cuando las defensas son bajas o intensa la virulencia.

- * Exacerbación o reagudización de una periodontitis crónica.
- * Reacción post tratamiento.
- * Contaminación que lleva al fracaso.

Estado Pulpar:

Pulpa necrosada o gangrenada: diente despulpado.

Anamnesis

Local remota: Historia dolorosa de variada intensidad. Tratamiento endodóntico. Traumatismos. Obturación coronaria. (Materiales estéticos)

Local actual: Tumefacción, movilidad, dolor provocado a la oclusión y presión por elongación de la pieza dentaria.

Dolor espontáneo, pulsátil, localizado, irradiado o difuso. Eventualmente compromiso general. (Fiebre, adenopatías, dolor de cabeza, halitosis)

Inspección y Exploración

Cubierta protectora alterada o intacta. Reconstrucción coronaria. Cambio de coloración coronaria. Movilidad. Dolor a la presión. Dolor a la palpación de los tejidos blandos. Tumefacción leve o grave.

Percusiones: muy positivas.

Examen Radiográfico

Periápice normal. Ensanchamiento periodontal. Zona radiolúcida. (Reagudización de una periodontitis crónica)

Pulpotermograma: Respuesta negativa

Evolución:

Hacia la periodontitis apical crónica.

Alivio del Dolor:

- * Apertura cameral, drenaje, canalización de conducto.
 - * Antibióticos y antiinflamatorios.
 - * Si las condiciones del paciente lo permiten, limpieza, irrigación profusa con hipoclorito e instrumentación del conducto, desinfección y obturación con pasta de hidróxido de calcio hasta la próxima sesión.
 - * Absceso mucoso: Incisión.
 - * Si hubo tratamiento endodóntico previo: antibióticos, antiinflamatorios y buches de agua caliente hasta que cronifica y se rehace el tratamiento.
- .

Tratamiento:

Cuando los síntomas hayan remitido: tratamiento de necrosis pulpar.

DIAGNOSTICO DIFERENCIAL DE ABSCESOS

PULPAR - APICAL AGUDO (ADA) - PERIODONTAL AGUDO

Pulpitis Purulenta o Abscedosa	<ul style="list-style-type: none">* Pulpa vital* No recibió tratamiento endodóntico* Con caries, traumatismos, etc.* Periapice al examen radiográfico normal o ligeramente ensanchado* Dolor espontáneo intenso y provocado al calor* Localización en la pulpa
Absceso Apical Agudo (A.D.A)	<ul style="list-style-type: none">* Pulpa necrótica* Tratamiento endodóntico fracasado* Eventualmente, sombra radiolúcida que involucra el ápice por reagudización de un crónico* Edema en tejido mucoso y facie* Dolor intenso de diferentes magnitudes* No hay presencia de bolsa periodontal* Localización: periápice
Absceso Periodontal Agudo	<ul style="list-style-type: none">* Pulpa vital* Sombra radiolúcida marginal que puede no llegar al ápice. Puede llegar a verse una pérdida ósea horizontal o vertical.* Enfermedad periodontal.* Presencia de bolsa.* Localización: periodonto

Los **abscesos gingivales** por lo general están producidos por cuerpos extraños, y presentan edema localizado, sólo en encía marginal o en la papila.

En resumen: el diagnóstico diferencial de los abscesos agudos se establece a través de la sensibilidad pulpar, medición periodontal e imagen radiográfica.

PERIODONTITIS APICAL CRÓNICA

(GRANULOMATOSA – QUISTICA – ABSCESO CRÓNICO SUPURADO)

Etiología

Irritación toxica bacteriana. Evolución de una periodontitis aguda. Filtración y contaminación de un tratamiento endodóntico.

Estado Pulpar: Necrosis o gangrena pulpar. Diente despulpado con tratamiento endodóntico.

Histopatología:

* **Absceso crónico supurado:** Tejido de granulación que contiene una cavidad con pus abierta por medio de una fístula. Esta rodeada por una cápsula fibrosa.

***Granuloma:** Tejido de granulación inflamatorio crónico con infiltrado linfoplasmocitario. Posee cápsula fibrosa.

* **Quiste:** Tejido de granulación que encierra una cavidad revestida de epitelio que contiene cristales de colesterina en el líquido quístico. Posee cápsula fibrosa.

Anamnesis:

Local remota: Sintomatología dolorosa antigua. Tratamientos endodónticos. Traumatismos. Reconstrucción coronaria.

Local actual: Granuloma y quiste: totalmente asintomático
Absceso crónico: supuración, presencia de fístula

Inspección y Exploración:

Reconstrucción coronaria. Pérdida de cubierta protectora. Cambio de coloración difusa. Enrojecimiento de la mucosa a nivel apical acompañada por la boca de una fístula. (Absceso crónico) Las fístulas pueden ser mucosa, sinusal, periodontal, cutáneas o canalicular.

Percusiones: Negativas.

Examen Radiográfico:

Una sombra radiolúcida es patognomónico de las periodontitis apicales crónicas, eventualmente rodeada por esclerosis ósea.

Pulpotermograma: Respuestas negativos.

Alivio del Dolor: No requiere

Evolución:

Pueden permanecer en ese estado por mucho tiempo. Hacia la reagudización.

Tratamiento:

Tratamiento de necrosis pulpar o de la pulpa no vital en una sesión o con terapia intermedia con hidróxido de calcio. Eventualmente, tratamiento quirúrgico complementario.

DIAGNÓSTICO DIFERENCIAL ABSCESOS CRÓNICOS

PULPAR – PERIODONTAL

La confusión diagnóstica de estas lesiones radica cuando el drenaje se produce por el ligamento periodontal a través de una fístula, donde la lesión endodóntica en un diente con pulpa necrótica, puede drenar a través del ligamento periodontal hacia el área del surco gingival. Esta situación puede simular un absceso periodontal, porque la fístula endodóntica tiene un recorrido a través del ligamento periodontal, dando origen a las llamadas pseudo-bolsas periodontales.

Absceso Apical Crónico	}	<ul style="list-style-type: none"> * Pulpa necrótica * Tratamiento endodóntico fracasado * Ausencia de vitalidad * Sombra radiolúcida que involucra el ápice o lateral * No hay presencia de bolsa periodontal Puede fistulizar a través del surco gingival, fístula transperiodontal. <p>Es un punto único de profundización.</p>
Absceso Periodontal Crónico	}	<ul style="list-style-type: none"> * Pulpa vital * Sombra radiolúcida con ligamento periodontal ensanchado. Pérdida ósea horizontal o vertical. * Enfermedad periodontal generalizada. * Presencia de bolsa Profundización en varios puntos

También resulta de suma utilidad para realizar el diagnóstico diferencial de estas lesiones, aparte de los aspectos ya mencionados, canalizar la boca de fístula con un cono de gutapercha y tomar una radiografía. El cono seguirá el trayecto fistuloso y en la imagen nos podrá indicar la posible causa del absceso crónico.

Por la imagen radiográfica no se puede realizar diagnóstico diferencial entre las periodontitis crónicas de origen pulpar y la osteofibrosis o cementoma, donde la pulpa esta vital.

TRATAMIENTO DE LAS LESIONES DEL PERIODONTO APICAL

DE ORIGEN PULPAR O CANALIACULAR:

Muerte pulpar.....	{	Tratamiento de necrosis o de la pulpa no vital
Diente despulpado	{	Rehacer el tratamiento y ocasionalmente Intervención complementaria (Tratamiento fracasado)
Pulpo – periodontitis.....	{	Biopulpectomía parcial Biopulpectomía total Tratamiento de necrosis

DE ORIGEN EXTRAPULPAR:

Enfermedad periodontal	{	Tratamiento periodontal, eventualmente tratamiento endodóntico.
Traumático		Eliminar la causa

REABSORCIONES DE ORIGEN PULPAR O EXTRAPULPAR:

Periodontitis crónicas	Tratamiento de necrosis pulpar. Eventualmente apicectomía.
Traumatismos	Eliminar la causa.
Dientes con tratamiento previo	Rehacer el tratamiento. Eventualmente curetaje apical y/o apicectomía
Reimplantes y transplantes	Tratamiento con pasta alcalina. Pronóstico dudoso
Tumores	Eliminar la causa

BIBLIOGRAFÍA

- ABRAMOVICH.** "Histología y Embriología Dentaria". 2º edición. Mendoza 1999.
- BASRANI, E.** "Endodoncia Integrada". Bs. As. 1994. 1º edición.
- BASRANI, E.** "Endodoncia y Traumatología". Bs. As. 1994.
- COHEN, S.** "Vías de la Pulpa". Traducción de 8º edición en inglés. 2004
- COHEN S, HARGREAVE K M.** Vías de la pulpa. 9a. ed. Elsevier Science Madrid: 2008.
- GANI, O.** "Manual de Prácticas Endodónticas". 8edición. Fac. de Odontología U.N.C. Córdoba 2002.
- GOMEZ DE FERRARIS, M. E. CAMPOS MUÑOZ.** "Histología y Embriología Bucodental". 2º edición. 2002 España - Argentina.
- INGLE J, BAKLAND L.** "Endodoncia". Traducción de 5º edición en ingles. Interamérica. México 2004.
- LEESON, T. LESSON, R. PAPARO** "Histología y Embriología Dentaria" 10º edición en español. 1999.
- MAISTO, O.** "Endodoncia". 4edición. Argentina 1984.
- ORBON, B.** "Histología y embriología Bucodental". 3º edición. 1964.
- Resumen de Jornadas Latinoamericanas de Operatoria Dental y Odontología Restauradora. 2001. Realizada en Córdoba
- Resumen del Curso "Histopatología Ápico – Periapical". Dictado por la Prof. Dra. C. CORDA (España). Organizado por A.B.O. de Fac. de Odontología U.N.C. año 2003
- Resumen del curso "Patología Pulpar y del periodonto de Inserción". Dictado por Prof. Dra. KESLER. Escuela de graduados. Fac. de Odontología U.N.C. año 2003.
- TRONSTAD, L.** "Endodoncia Clínica". 1993.
- CARLOS ESTRELA.** Ciencias Endodónticas. Artes Médicas Latinoamericanas. 2005
- CARLOS CANALDA SAHLÍ, ESTEBAN BRAUN AGUADA:** Técnicas clínicas y bases científicas. 2006
- GUTMANN, JAMES L THOM C. DUMSHA, PAUL E. LOVDAHL.** Solución de problemas en endodoncia: prevención, indentificación y tratamiento 4a. ed. Elsevier, Madrid ,2006.

REVISTAS

- MENIS de MUTAL, Liliana VILLALBA Carolina.** Diagnóstico diferencial de fístulas de distintos orígenes" Revista Claves. Nº 43 Noviembre/ Diciembre 2000.
- ARENA. A. L, MENIS DE MUTAL. L. GANI. O** Tratamiento de dientes con fractura Vertical. Una alternativa en la terapéutica clínica. Rev. Asoc. Odontol. Argent. Vol.89.Nº 5 Set.Oct. 2001
- MENIS de MUTAL, Liliana** Reabsorción Dentinaria Interna: una Combinación de técnicas para su obturación Revista CLAVES de Odontología. Circulo Odontológico de Córdoba – Volumen 13, Numero 58, Julio 2006

ANALÍA ARENA, LILIANA MENIS de MUTAL y MARÍA ELENA AHUMADA

Tratamiento y seguimiento a distancia de un dens in dente en un diente con ápice inmaduro"Claves de Odontología: Pág. 39-44 **Vol** 14 Octubre 2007 Pag. 39-44

ENFERMEDADES Y ALTERACIONES PERIAPICALES - DIAGNOSTICO

Bibliografía recomendada por la Sociedad Argentina de Endodoncia

- Bender I B, Seltzer S.** Roentgen graphic and direct observation of experimental lesions in bone I. J Am. Dent Assoc 1961; 62: 152-160
- Wineberg W B, Waldon Ch A, De Laune G F.** A clinical, roentgenographic and histopathologic evaluation of periapical lesions. Oral Surg Oral Med Oral Path 1964; 17: 467-72
- Bhaskar S N.** Bone lesions of endodontic origin. Dent Clin N Amer 1967; Nov: 521-33
- Ohelers F A.** Periapical lesions and residual dental cyst. Brit J O Surg 1970; 8: 103-13
- Yanapisawa S.** Pathologic study of periapical lesions. 1 Periapical granulomas: clinical, histopathologic and immunopathologic studies. J Oral Path 1980; 9: 288-300
- Sierra L.** Participación del sistema inmune en la patología peri apical crónica de origen pulpar. Rev. Asoc. Odont Arg. 1990; 78 (3): 142-151
- Mtzger Z.** Macrophages in periapical lesions. Endod Dent Traumat 2000; 16: 1-8
- Halse A, Molven O, Fristad I.** Diagnosing peri apical lesions; disagreement and borderline cases Int Endod J 2002; 35 (8): 703-9
- Nicopoulou Karayianni K, Bragger U, Patrikiou A, Satassinakis A, Lang N P .** Image processing for enhanced observer agreement in the evaluation of periapical bone changes Int Endod J 2002; 35 (7): 615-22
- Cotti E, Campisi G, Ambu R, Dettori C.** Ultrasound real-time imaging in the differential diagnosis of periapical lesions Int Endod J 2003; 36 (8): 556-63
- Yoshioka T, Kobayashi C, Suda H, Sasaki T.** An observation on the healing process of periapical lesions by digital subtraction radiography. J Endod 2002; 28 (8): 589-91
- Hirshberg A, Tsesis I, Metzger Z, Kaplan I.** Periapical actinomycosis: a clinicopathology study. Oral Surg Oral Med Oral Parh 2003; 95 (5): 614-20

