

# **COMPENDIO DE CONTENIDOS Y EJERCITACIONES**

## **ÁREA CLÍNICA**

**Prof. Titular: Dra. LILIANA MENIS de MUTAL**

**Prof. Adjunta: Dra. ANA LÍA ARENA de CASTELLANO**

### **Colaboradores**

Dra. GABRIELA GIOINO  
Od. GABRIELA LUJÁN  
Od. MARISA GUTIERREZ  
Od. LILIANA LLOMPART  
Od. CLOTILDE GOMEZ

Od. PATRICIA FADEL  
Od. MARIANA CARVAJAL  
Od. JULIETA GAROFLETTI  
Od. GABRIELA MAREGA  
Od. CAROLINA VILLALBA

Menis de Mutal, Liliana

Manual de Contenidos y Ejercitaciones : área clínica : cátedra de endodoncia. / Liliana Menis de Mutal y Ana Lía Arena de Castellano. - 1a ed. - Córdoba : Universidad Nacional de Córdoba. Facultad de Odontología. , 2011.

214 p. ; 21x30 cm.

ISBN 978-950-33-0866-0

1. Odontología. 2. Endodoncia. I. Arena de Castellano, Ana Lía II. Título  
CDD 617.6

Fecha de catalogación: 27/04/2011

Este ejemplar fue realizado en el Área Medios Audiovisuales de la Facultad de Odontología (UNC), en el mes de mayo de 2013.

## ÍNDICE

CONDICIONES ACADÉMICAS	1
DISPOSICIÓN DEL INSTRUMENTAL	3
PREPARACIÓN DE LA MESA OPERATORIA	4
GUÍA CON RECOMENDACIONES BÁSICAS Y BIOSEGURIDAD	5
SECCIÓN 1 ENDODONCIA. HISTORIA	17
SECCIÓN 2 HISTORIA CLÍNICA. DIAGNÓSTICO	21
SECCIÓN 3 HISTOFISIOLOGÍA Y PATOLOGÍA DEL COMPLEJO PULPO-DENTINARIO	37
SECCIÓN 4 HISTOFISIOLOGÍA Y PATOLOGÍA ÁPICO – PERIAPICAL	61
SECCIÓN 5 TRATAMIENTOS ENDODÓNTICOS	71
SECCIÓN 6 OBTURACIÓN DE LOS CONDUCTOS RADICULARES	103
SECCIÓN 7 ERRORES Y/O ACCIDENTES DURANTE LA TERAPIA ENDODÓNTICA	111
SECCIÓN 8 TRATAMIENTO DE DIENTES CON APEXOGÉNESIS INCOMPLETA	123
SECCIÓN 9 RETRATAMIENTO ENDODÓNTICO	135
SECCIÓN 10 TÉCNICAS COMPLEMENTARIAS (5º NIVEL DE PREVENCIÓN)	141
SECCIÓN 11 TRAUMATISMOS DENTARIOS	149
SECCIÓN 12 EJERCITACIONES DE SITUACIONES CLÍNICAS	165
SECCIÓN 13 HISTORIAS CLÍNICAS DE TRATAMIENTOS ENDODÓNTICOS	175

## SECCIÓN 12

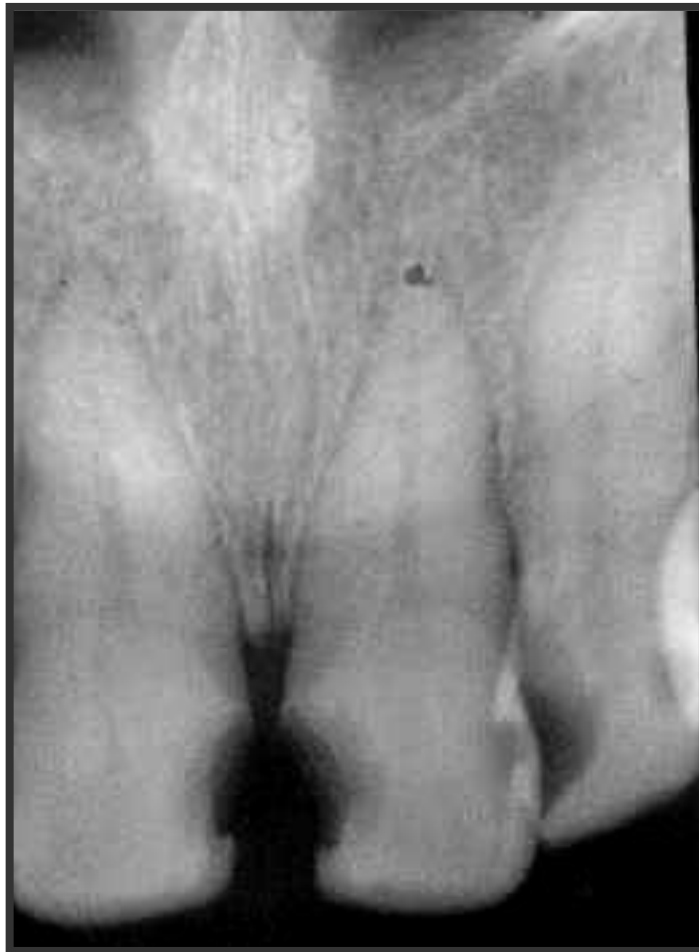### EJERCITACIONES DE SITUACIONES CLÍNICAS

**Autores: Dra.Liliana Menis de Mutal Od.Carvajal Mariana.**

#### SITUACION N° 1

Se presenta a la consulta un paciente de 56 años manifestando que desea "arreglar" los dientes en el sector anterior. En la radiografía solo se observa la profundidad de las caries, el paciente no relata síntomas dolorosos y tampoco se observa ninguna complicación periapical.

1. ¿Por qué el paciente no relata dolor?
2. Si los test diesen positivos ¿cómo estaría la pulpa?
3. Si los test diesen NEGATIVOS ¿cómo estaría la pulpa?
4. ¿Podría suceder que los test diesen negativos?
5. ¿Qué test aplicaría para el diagnóstico diferencial?
6. Establezca un diagnóstico definitivo.Cuál es el tratamiento indicado



-----  
-----  
-----  
-----

---

---

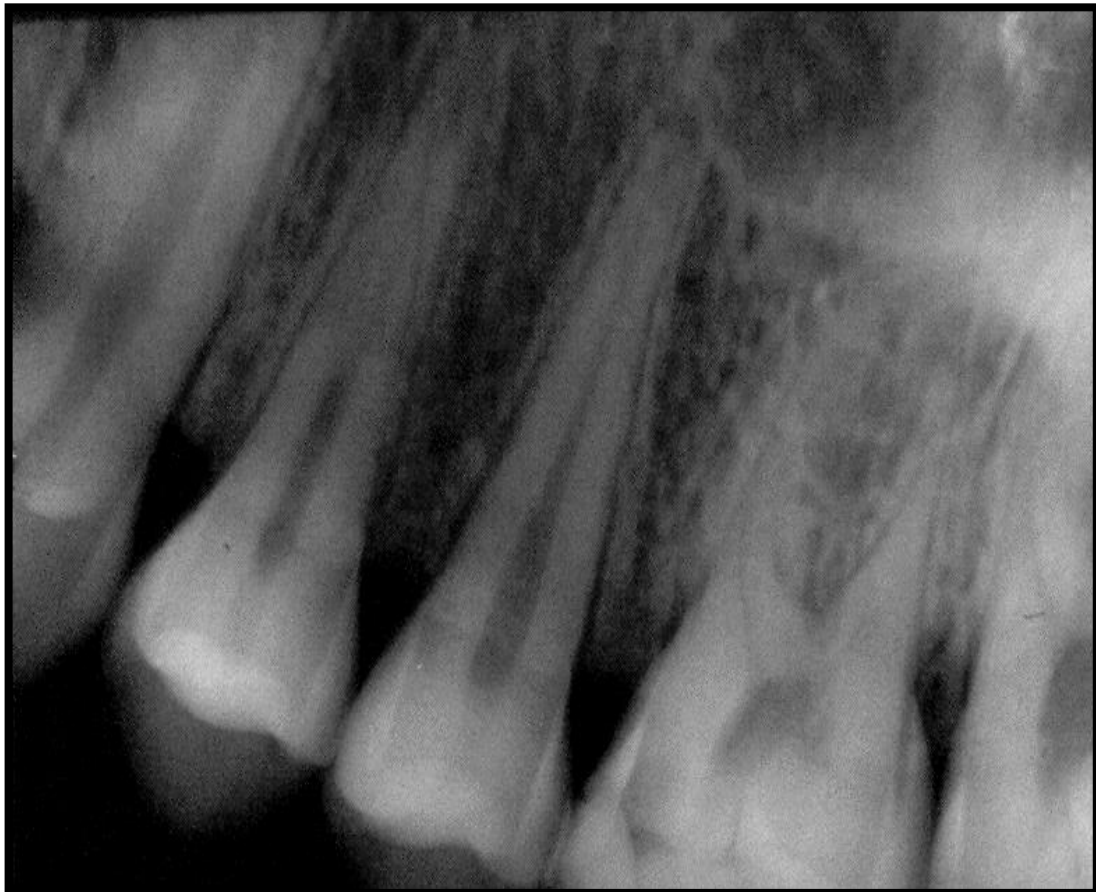## **SITUACION Nº 2**

Un paciente de 29 años de edad, concurre a la consulta y relata dolor en la pieza dentaria 25; el dolor se manifiesta al ingerir bebidas tanto frías como calientes y permanece varios minutos después de la ingesta.

Además presenta dolor espontáneo bastante intenso durante el día, por lo cual está tomando analgésicos.

En la radiografía se observa que la pieza 25 está sana, sin restauraciones pero en la 26 una caries mediana ocluso-mesial y la apicoformación completa.

1. Establezca un diagnóstico presuntivo para esta patología.
2. ¿Cómo realizaría el alivio del dolor en caso de creerlo oportuno?
3. ¿Cómo le explica al paciente que esa pieza está normal y qué test aplicará para que el paciente note e identifique la pieza causante?
4. ¿Cómo se llamaría este tipo de dolor?
5. ¿Qué tratamiento realizaría ante esta situación clínica?
6. ¿Indicaría otra medicación? Si- No Cuál?
7. Establezca un diagnóstico definitivo. ¿ Es una patología a cámara abierta o cerrada? Influye esto último en el diagnóstico?











---

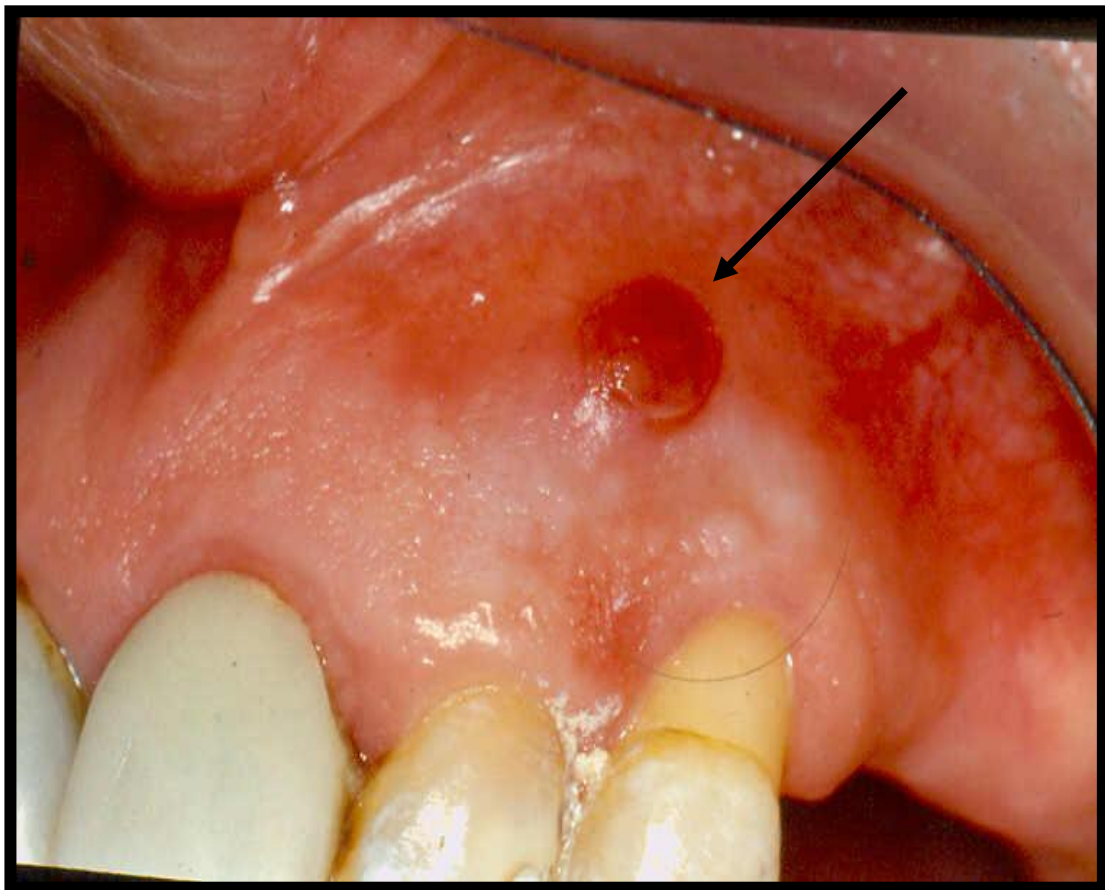
---

### **SITUACION Nº 6**

Un paciente concurre a la consulta por caries en la pieza dentaria 22. No hay dolor manifiesto de ningún tipo, pero se observa en la mucosa de encía adherida un pequeño abultamiento fibroso. En la Rx se observa zona radiolúcida en el periápice del diente.

Relata que tuvo dolor hace 3 ó 4 meses atrás, al cual lo alivió con un medicamento.

1. Establezca un diagnóstico presuntivo de esta patología.
2. ¿Conoce alguna prueba particular para aplicar en este caso que ayude al diagnóstico?
3. ¿Cómo realizaría el alivio del dolor si lo cree oportuno?
4. ¿Qué tratamiento sugeriría para este caso clínico?
5. ¿Indicaría medicación? Si No ¿Cuál? ¿Cuándo?



---

---

---

---

---

---

---

---

---

---

-----  
-----

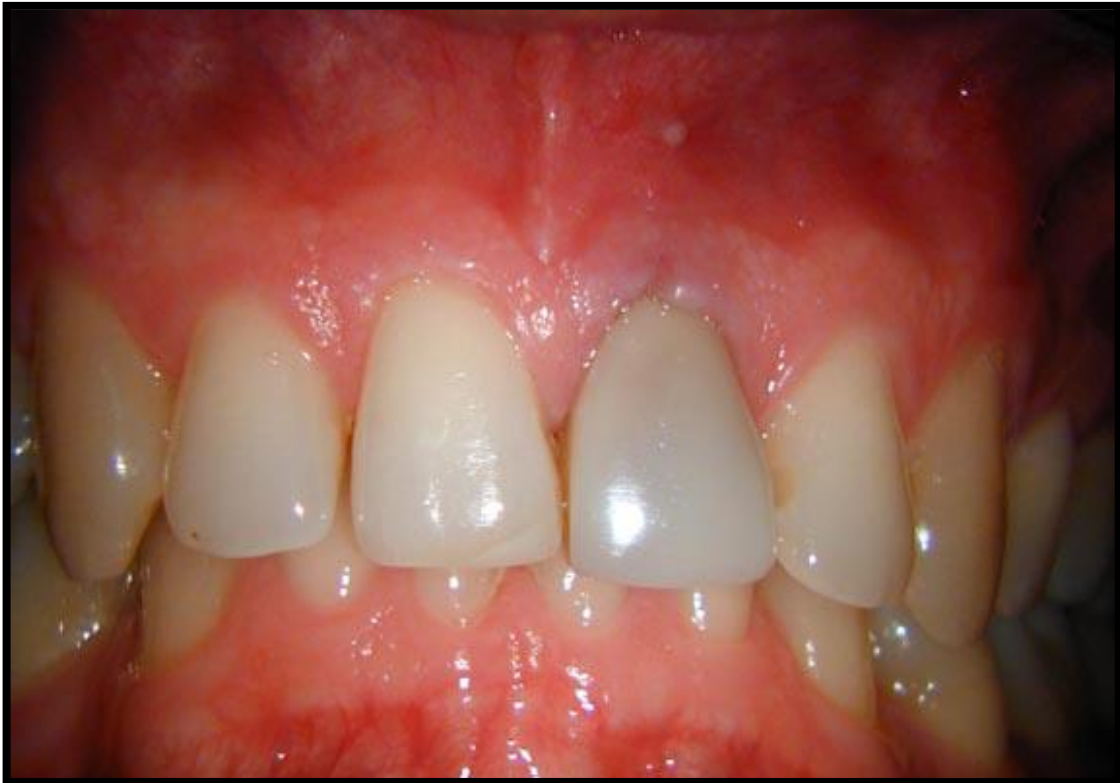**SITUACION Nº 7**

Se presenta a la consulta un paciente de 20 años de edad, manifestando si sería posible realizar un Blanqueamiento Dentario en la pieza dentaria 21 ya que lo nota más oscuro que los otros.

A la inspección clínica se observa un cambio de coloración generalizado en la corona del diente y el mismo se presenta sin caries ni restauraciones.

El paciente recuerda que hace aproximadamente 3 años sufrió un traumatismo en el mismo y relata sentir el diente bastante sensible a la presión como si tocara antes que los demás Radiográficamente se observa un ligero ensanchamiento periodontal.

1. Establezca un diagnóstico presuntivo.
2. ¿Cómo realizaría el alivio del dolor si lo considera necesario?
3. ¿Indicaría medicación? Si NoCuál? Cuándo?
4. ¿Qué tratamiento o qué conducta adoptaría ante esta situación clínica?
5. ¿En qué estado se encuentra el tejido pulpar?
6. Establezca un Diagnóstico definitivo.



-----  
-----  
-----  
-----  
-----  
-----

-----  
-----  
-----

**SITUACION Nº 8**

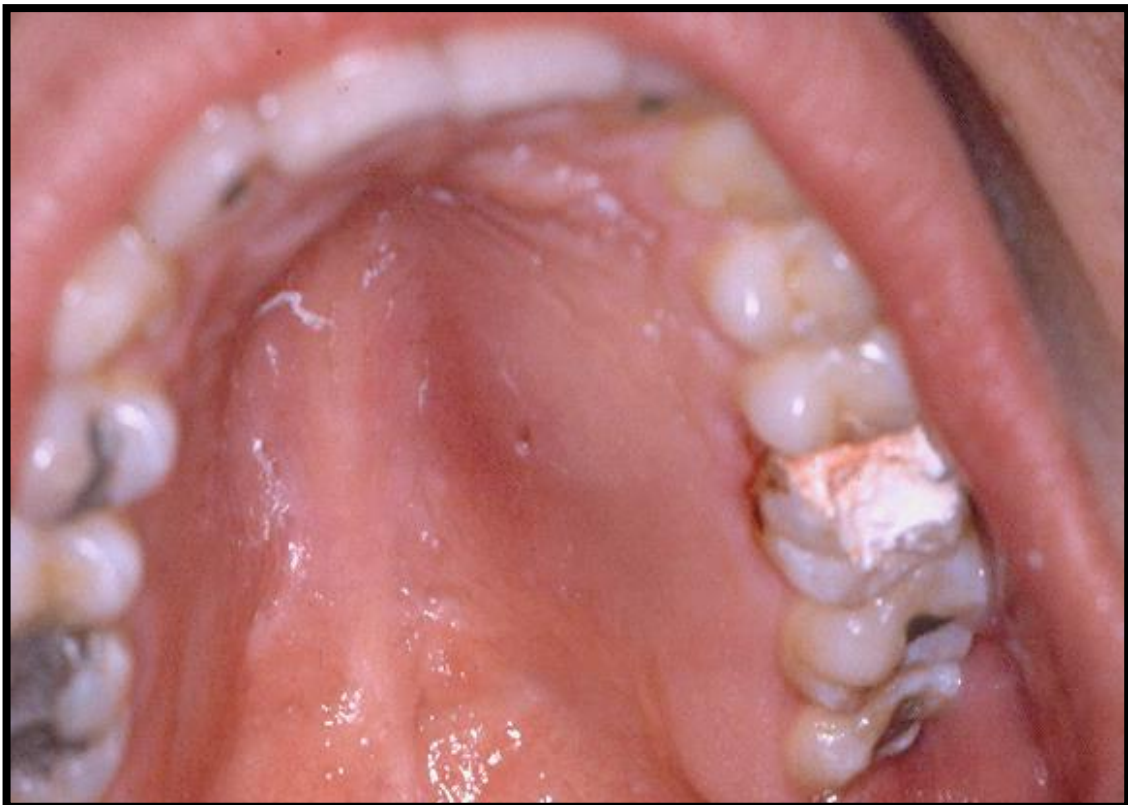
Un paciente de 35 años de edad, concurre a la consulta manifestando dolor a la masticación en la pieza dentaria 26.

A la inspección clínica se observa una restauración de tipo provisoria, y relata además que hace 4 días se le practicó un tratamiento endodóntico total, ya que presentaba una patología inflamatoria irreversible.

En el análisis radiográfico se observa un tratamiento correctamente obturado longitudinal y transversalmente en cada uno de los conductos del molar.

Analice los siguientes ítems:

1. ¿Qué tipo de patología considera usted que presenta la pieza dentaria?
2. ¿Qué alivio del dolor realizaría en caso de creerlo oportuno?
3. ¿Cuál sería la conducta que adoptaría ante esta situación clínica?
4. ¿Indicaría medicación? Si-No. Cual?
5. ¿Realizaría nuevamente el Tratamiento Endodóntico? Si – No ¿Porqué?



---

---

---

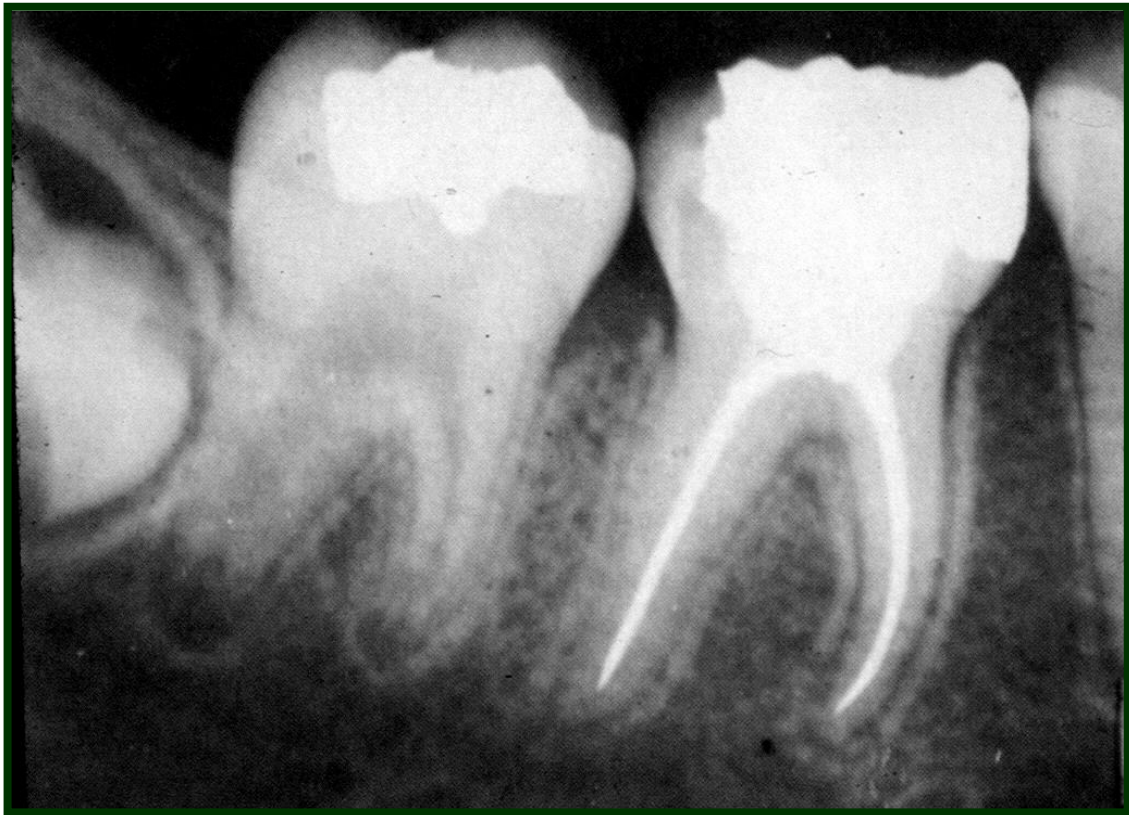### **SITUACIÓN Nº 9**

Un paciente concurre a la consulta manifestando dolor a la masticación desde hace unos días en la pieza dentaria 46. En dicho elemento se realizó un Tratamiento Endodóntico hace 2 meses.

La radiografía muestra un tratamiento correctamente obturado con ligero ensanchamiento periodontal.

Ante la inspección clínica se observa al diente con una restauración de Incrustación cementada la semana anterior, según relato del paciente.

1. Establezca el diagnóstico presuntivo de la patología.
2. ¿Cómo realizaría el alivio del dolor si lo considera oportuno?
3. ¿Qué tratamiento sugiere para este caso clínico?
4. ¿Indicaría medicación? Si No Cuál?
5. ¿Realizaría nuevamente el tratamiento? Si..No ¿Porqué?
6. Establezca un diagnóstico definitivo. Fundamente.



---

---

---

---

---

---

---

---

---

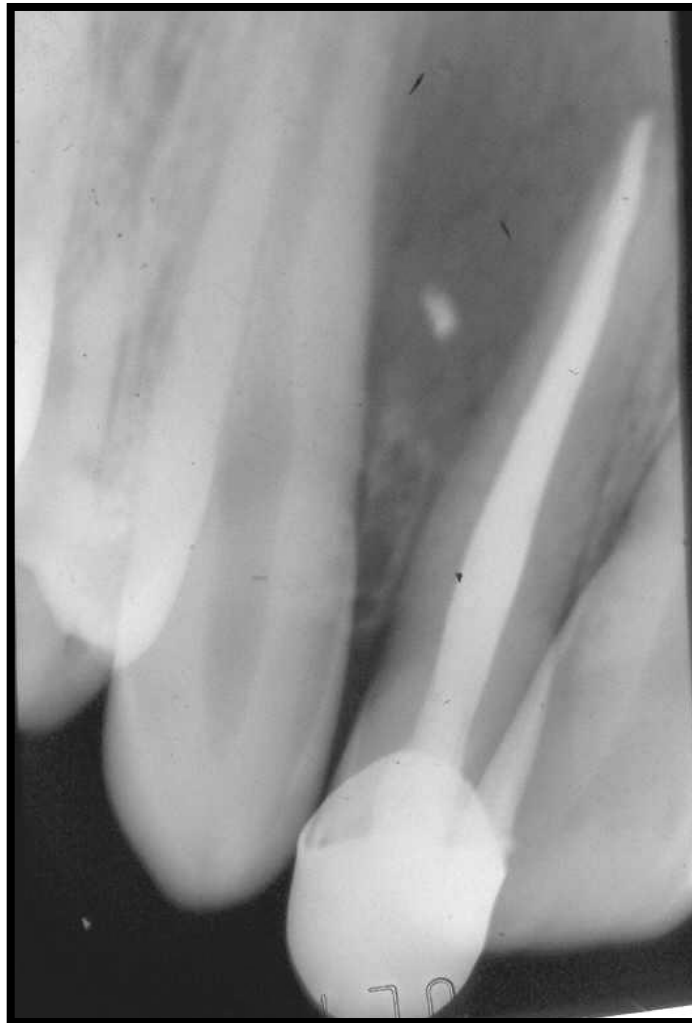---

-----  
-----  
-----  
**SITUACIÓN N ° 10**

Ante el diagnóstico de Periodontitis Apical Crónica, se realiza en un paciente de 40 años el Tratamiento Endodóntico Total de la pieza dentaria 12, lográndose sin inconvenientes la preparación biomecánica del conducto y su correcta obturación.

A los tres días el paciente concurre a la consulta con dolor y edema en la zona, movilidad y dolor a la presión en el diente tratado.

1. Establezca un diagnóstico presuntivo.
2. ¿Cómo realizaría el alivio del dolor, si lo cree necesario?
3. ¿Qué conducta seguiría en este caso clínico?
4. ¿Indicaría medicación? Si No Cuál?
5. ¿Realizaría nuevamente el tratamiento Endodóntico? Si--No ¿Porqué?
6. Establezca un diagnóstico definitivo. Fundamente y explique esta patología.



-----  
-----  
-----

