

NEUMONÍA POR COVID-19: HALLAZGOS TOMOGRÁFICOS*COVID-19 PNEUMONIA: TOMOGRAPHIC FINDINGS**PNEUMONIA COVID-19: APRESENTAÇÃO TOMOGRÁFICA**Horacio Matías Castro¹, Alberto Seehaus².***Resumen:**

La enfermedad por coronavirus (COVID-19) se ha expandido mundialmente y convertido en un problema prioritario de salud a nivel mundial. Se presenta el caso de un paciente con COVID-19 y se describen las características radiológicas más relevantes

Palabras clave: infecciones por coronavirus; coronavirus; tomografía computarizada multidetector.

Abstract:

Coronavirus disease (COVID-19) has spread worldwide and has become a priority health problem. We described a case of a patient with COVID-19 and the main characteristics of imaging findings.

Keywords: coronavirus infections; coronavirus; multidetector computed tomography.

Resumo

A doença de coronavírus (COVID-19) se espalhou pelo mundo e se tornou um problema de saúde prioritário. O caso de um paciente com COVID-19 é apresentado e as características radiológicas relevantes descritas.

Palavras-chave: infecções por coronavirus; coronavirus; tomografia computadorizada multidetectores

1- Médico especialista en Medicina Interna y Neumonología. Sección de Neumonología. Hospital Italiano de Buenos Aires, Argentina. E-mail de contacto: matias.castro@hospitalitaliano.org.ar

2- Médico especialista en Diagnóstico por Imágenes. Servicio de Diagnóstico por Imágenes. Hospital Italiano de Buenos Aires, Argentina.

Recibido: 2020-04-26 **Aceptado:** 2020-04-27

DOI: <http://dx.doi.org/10.31053/1853.0605.v77.n2.28336>



© Universidad Nacional de Córdoba

NEUMONÍA POR COVID-19

La enfermedad por coronavirus (COVID-19) se ha expandido mundialmente y convertido en un problema prioritario de salud a nivel mundial. Se presenta el caso de un paciente con COVID-19 y se describen las características radiológicas.

Varón de 62 años con antecedentes de hipertensión arterial y dislipidemia que consultó al servicio de urgencias por fiebre y tos seca de 48 horas de evolución. En la auscultación pulmonar presentaba rales crepitantes bibasales. La radiografía torácica no presentó alteraciones. Se solicitó una tomografía computarizada torácica que evidenció áreas en vidrio deslustrado de distribución periférica (fig. 1A, flechas rojas), multifocales a predominio de lóbulos inferiores (fig.1B), asociadas a focos de consolidación (fig. 1C, flechas negras), y áreas de patrón en empedrado. (fig. 1D, flechas negras). Ante la sospecha de una infección por SARS-CoV-2 se llevó a cabo un hisopado nasofaríngeo y orofaríngeo y se solicitó una reacción en cadena de la polimerasa transcriptasa inversa (RT-PCR) para SARS-CoV-2 que fue positiva. Se estableció el diagnóstico de COVID-19 y se internó al paciente en sala de cuidados generales acorde a las guías locales.

La radiografía de tórax tiene una baja sensibilidad (69%) para el diagnóstico de COVID-19^[1]. En cambio la sensibilidad diagnóstica de la

tomografía es del 97%^[2]. Aunque presenta una especificidad del 27% y puede ser normal si el inicio de los síntomas fue dentro de las primeras 48 horas^[3]. Por lo que una tomografía normal no excluye el diagnóstico, ni una tomografía con alteraciones sugestivas lo confirma. Los hallazgos tomográficos suelen ser característicos y se presentan como opacidades en vidrio deslustrado (88%), de distribución periférica (82%), con compromiso bilateral (88%), multifocales (79%) y localizados en lóbulos inferiores (55%)^[4]. Otras alteraciones que pueden encontrarse son: consolidaciones, engrosamiento septal, bronquiectasias y patrón en empedrado (superposición de opacidades en vidrio deslustrado asociadas a engrosamiento de los septos inter e intralobulillares). Es raro hallar derrame pleural, signo del halo y adenopatías. La Sociedad de Radiología Norteamericana propone categorizar los hallazgos radiológicos como típicos, indeterminados o atípicos para COVID-19^[5]. Durante la evolución de la enfermedad la consolidación y el patrón en empedrado se vuelven más predominantes. La mejoría radiológica comienza después de las 2 semanas de inicio del cuadro y suele ser más tardía que la mejoría clínica. Si bien la tomografía es una herramienta útil para el diagnóstico y evaluar la severidad del cuadro, no debe ser utilizada en el abordaje inicial de todos los pacientes. Solo debe llevarse a cabo en situaciones seleccionadas dado el riesgo que conlleva para el personal que la realiza.

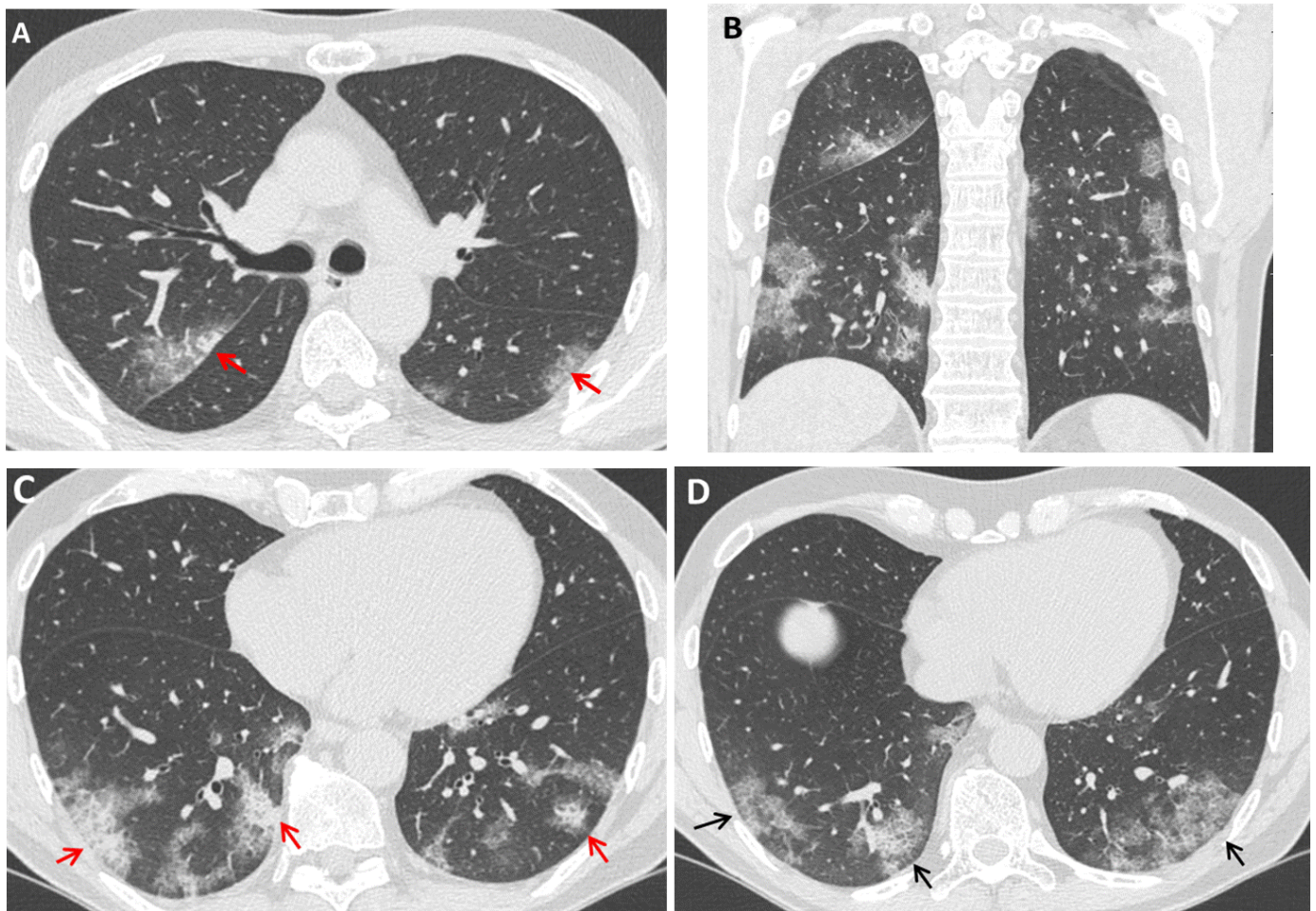


Figura N° 1. Tomografía computarizada torácica en paciente con COVID-19.

Conflicto de interés

Los autores no poseen conflictos de interés relacionado directa o indirectamente con los contenidos del manuscrito.

Este trabajo no se encuentra en revisión en otra revista ni sus contenidos han sido publicados previamente.

Participación

Todos los autores han participado en la concepción y escritura del manuscrito.

Sesión de derechos

ceden los derechos de publicación a la Universidad Nacional de Córdoba para publicar en la Revista de la Facultad de Ciencias Médicas de Córdoba y para la traducción al inglés del manuscrito por parte de la RFCM.

Bibliografía

1. Wong HYF, Lam HYS, Fong AH, Leung ST, Chin TW, Lo CSY, Lui MM, Lee JCY, Chiu KW, Chung T, Lee EYP, Wan EYF, Hung FNI, Lam TPW, Kuo M, Ng MY. Frequency and Distribution of Chest Radiographic Findings in COVID-19 Positive Patients. *Radiology*. 2019 Mar 27;201160. doi: 10.1148/radiol.2020201160.
2. Ai T, Yang Z, Hou H, Zhan C, Chen C, Lv W, Tao Q, Sun Z, Xia L. Correlation of Chest CT and RT-PCR Testing in Coronavirus Disease 2019 (COVID-19) in China: A Report of 1014 Cases. *Radiology*. 2020 Feb 26;200642. doi: 10.1148/radiol.2020200642.
3. Yang W, Yan F. Patients with RT-PCR-confirmed COVID-19 and Normal Chest CT. *Radiology*. 2020 May;295(2):E3. doi: 10.1148/radiol.2020200702.
4. Salehi S, Abedi A, Balakrishnan S, Gholamrezanezhad A. Coronavirus Disease 2019 (COVID-19): A Systematic Review of Imaging Findings in 919 Patients. *AJR Am J Roentgenol*. 2020 Mar 14;1-7. doi: 10.2214/AJR.20.23034.
5. Kay FU, Abbara S, Bhalla S, Chung JH, Chung M, et al. Radiological Society of North America Expert Consensus Statement on Reporting Chest CT Findings Related to COVID-19. Endorsed by the Society of Thoracic Radiology, the American College of Radiology, and RSNA [Internet]. Vol. 2, *Radiology: Cardiothoracic Imaging*. 2020. <http://dx.doi.org/10.1148/ryct.2020200152>.