



Rehabilitación del desdentado total: clínica y laboratorio por Platini, Tito Livio se distribuye bajo una [Licencia Creative Commons Atribución-NoComercial-CompartirIgual 4.0 Internacional](https://creativecommons.org/licenses/by-nc-sa/4.0/).

**REHABILITACIÓN**  
**DEL**  
**DESDENTADO TOTAL**  
  
**Clínica y Laboratorio**





**El Sacamuelas (1628)**

Honthorst, Gerrit van

Óleo sobre lienzo Musée du Louvre, Paris. Francia.



Prohibida la reproducción total o parcial de esta obra, por cualquier medio sin autorización escrita de los autores.  
Derechos reservados con © 2012

ISBN 978-987-33-2967-8



9 789873 329678

Impreso en Córdoba, República Argentina

# NOTA DE LOS AUTORES

La creación de este libro de Prostodoncia Total está destinado para toda la comunidad odontológica, ya sea para el profesional avezado como así también al novel graduado y, por sobre todas las cosas, al estudiante que, formándose en esta disciplina, le ayudamos con el mismo a conocer el origen de esta ciencia y arte iniciándolo desde lo cognitivo hasta la práctica misma.

Esta fue nuestra premisa en la elaboración de este libro para así despertar el interés de modo sencillo mediante la simpleza de los esquemas del tema tratado lo que hará que encuentren en él un rico material fácil de comprender y llevar a la práctica diaria en los consultorios.

Sólo así se logra generar la motivación y el entusiasmo, con amena facilidad en cada uno de los temas abordados, con actitud científica pero, especialmente, con la pasión por la Odontología y el perfeccionamiento de esta especialidad, la **Prostodoncia Total**.

Muchas gracias

***Profesor Doctor Tito Livio Platini***

***Profesor Doctor Ricardo Cayetano Rico***

## **AGRADECIMIENTOS**

Este libro de Prostodoncia Total se realizó con la colaboración de los siguientes profesionales docentes de la Facultad de Odontología de la Universidad Nacional de Córdoba:

Doctor Elías W. Casán  
Doctor José L. Atala  
Odontólogo Claudio M. Gotusso  
Odontólogo Isidoro S. Himelfarb

Todos ellos realizaron sus aportes como especialistas en diversos temas. Su valiosa colaboración queda por nosotros, sus autores, reconocida y agradecida.

También vaya nuestro reconocido agradecimiento a todos aquellos que colaboraron en la edición para que este libro de Prostodoncia Total sea hoy una realidad: tipeadores, edición gráfica, realización de impresión, etc.

A todos, muchas gracias.

**PROFESOR DOCTOR TITO LIVIO PLATINI**

**ODONTÓLOGO.** Egresado de la Facultad de Ciencias Médicas de la Universidad Nacional de Córdoba. Escuela de Odontología en 1949.

**DOCTOR EN ODONTOLOGÍA.** Título expedido por la Facultad de Ciencias Médicas de la Universidad Nacional de Córdoba. Escuela de Odontología en 1953.

Premio "Escuela de Odontología", Diploma y Medalla de Oro, otorgado por la Facultad de Ciencias Médicas de la Universidad Nacional de Córdoba. Escuela de Odontología año de 1951.

Docente de la Cátedra de Prótesis Clínica. Escuela de Odontología. Facultad de Ciencias Médicas de la Universidad Nacional de Córdoba.

Docente en la Facultad de Odontología de la Universidad Nacional de Córdoba en la Cátedra de Clínica de Prótesis II.

Profesor Adjunto en la Facultad de Odontología de la Universidad Nacional de Córdoba.

Trabajo de Investigación realizado en la Facultad de Ciencias Médicas Facultad de Odontología de la Universidad Nacional de Córdoba. Tema: "Las Prótesis en las fisuras palatinas congénitas". Tesis de Doctorado año 1951.

**PROFESOR DOCTOR RICARDO CAYETANO RICO**

**ODONTÓLOGO.** Egresado de la Facultad de Odontología de la Universidad Nacional de Córdoba en 1980.

**DOCTOR EN ODONTOLOGÍA.** Título expedido por la Facultad de Odontología de la Universidad Nacional de Córdoba en 2004.

Docente en la Facultad de Odontología de la Universidad Nacional de Córdoba en la Cátedra de Clínica de Prótesis II.

Profesor Adjunto de la Cátedra de Prostodoncia III de la Facultad de Odontología de la Universidad Nacional de Córdoba.

Actual Profesor Titular Interino de la Cátedra de Prostodoncia II de la Facultad de Odontología de la Universidad Nacional de Córdoba.

Dictante de Cursos de Capacitación y de Apoyo de la Facultad de Odontología de la Universidad Nacional de Córdoba.

Director y dictante de Curso de Postgrado en la Escuela de Postgrado de la Facultad de Odontología de la Universidad Nacional de Córdoba.



# **CAPITULO 1**

## **CONSECUENCIAS DE LA PÉRDIDA DE LOS DIENTES NATURALES**

## Rehabilitación del Desdentado Total

### **PROSTODONCIA:**

Ha sido definida como la ciencia y el arte que trata de la sustitución de uno, varios o de todos los dientes ausentes y partes vecinas por medio de un material artificial (\*).

### **PROSTODONCIA TOTAL CON SOPORTE MUCOSO**

Es la parte de la prostodoncia que repone la totalidad de los elementos dentarios perdidos de ambos arcos maxilares y sus estructuras asociadas, por medio de aparatos removibles.

De acuerdo a ello podemos distinguir una prótesis completa superior y una prótesis completa inferior. Si aplicamos la Fórmula dentaria, tendremos la expresión matemática de 0/0 cuyo numerador y denominador significan que son pacientes totalmente desdentados, tanto del maxilar superior como del inferior y, como consecuencia, corresponde la construcción de una prótesis bimaxilar donde se colocarán 14 dientes en el maxilar superior y 14 dientes en el maxilar inferior, resultando un total de 28 dientes. (Cuando se construye una prótesis completa superior e inferior, los terceros molares no se reponen, excepto que se trate de un maxilar grande y con mucho espacio).

La fórmula dentaria 0/16 nos indica que el maxilar superior es completamente desdentado y el maxilar inferior completamente dentado. La inversa, 16/0 se da cuando el maxilar superior es dentado total y el maxilar inferior desdentado total.

En ambos casos corresponde que se construyan prótesis completas unimaxilares.

Una última fórmula dentaria sería 0/X donde el maxilar superior es desdentado total y el maxilar inferior, parcialmente desdentado.

La inversa, X/0, nos indica que el maxilar superior es parcialmente desdentado y el maxilar inferior totalmente desdentado.

La fórmula Morfo-funcional relaciona las articulaciones tèmpero-mandibulares con la oclusión dentaria. Cuando expresamos la fórmula 2/1 significa en el numerador la existencia de las dos ATM (\*\*), mientras que el denominador está indicando que hay contacto interdentario.

A su vez, 2/0 señala en el numerador las dos ATM y en el denominador la falta de contacto dentario, aún cuando se hallen presentes algunos elementos.

(\*) La palabra "Prótesis" significa un órgano artificial tal como un ojo, nariz, oreja, pierna o dentadura, que es usado para reemplazar una parte ausente del cuerpo (Clarke, 1945).

(\*\*) ATM: Articulación tèmpero mandibular.



**FINALIDAD.**

La construcción de una prótesis completa para que cumpla con los requisitos de un aparato útil y desempeñe sus funciones correctamente en la boca del paciente, nos obliga a cumplir con tres objetivos:

1. **Cumplir con una faz funcional**, mediante la cual podremos devolver la función masticatoria y la función fonética.

a) Para **devolver la función masticatoria** es necesario tener presente y recordar que, en un paciente dentado, existen procesos alveolares sobre los cuales se hallan ubicados los dientes con sus respectivos periodontos que le dan resiliencia, que existe una guía incisal, un plano de oclusión con su curva de **Spee** y de **Wilson**, una posición mandibular de reposo y un espacio libre interoclusal propio de cada paciente. Existe también una dimensión vertical oclusiva y una relación céntrica también propia. Existen las articulaciones témporo-mandibulares normales y un sistema equilibrado que rige los movimientos normales de la mandíbula.

En un desdentado total, por el contrario, encontramos procesos alveolares residuales atrofiados por la falta de dientes, se ha perdido la DVO (\*) y la RC (\*\*), y las ATM y el mismo sistema neuro-muscular se han alterado.

Como consecuencia, se necesitan hacer buenos registros intermaxilares, transferirlos al articulador, deducir la altura de las cúspides de los dientes artificiales, de la guía incisal y las curvas frontales y ántero-posterior, un plano oclusal, una DVO y un ELI (\*\*\*) que deberá ser el más adecuado para el paciente, adaptando todo el complejo oclusal al sistema estomatognático del mismo.

Al hacer una restauración protética, colocamos un bloque de resina (dentadura) donde la resiliencia periodontal de cada diente, ha sido reemplazada por una resiliencia de la mucosa en su conjunto. Histológicamente, las terminaciones nerviosas en el espacio del ligamento periodontal transmiten la propiocepción y la discriminación táctil; la importancia de esta transmisión es prevenir los contactos oclusales prematuros.

Con la pérdida de los dientes naturales hay un aumento de contactos oclusales destructivos ya que solamente permanecen centros de transmisión neuronal en la mucosa que cubre el hueso. Las fuerzas ejercidas sobre un segmento de la dentadura artificial, tendrá un efecto directo sobre la prótesis entera.

Esto es contrario a la dentición natural donde la presión aplicada a un diente individualmente no influye en los dientes adyacentes ni en los dientes del lado opuesto. Los dientes naturales están bien sostenidos contra las fuerzas oclusales por la configuración de las fibras del ligamento periodontal; así, las fuerzas no verticales ejercidas sobre los dientes naturales no pueden ser dañinos para los tejidos de soporte.

(\*) DVO: Dimensión vertical oclusiva.

(\*\*) RC: Relación céntrica.

(\*\*\*) ELI: Espacio libre interoclusal.

## Rehabilitación del Desdentado Total

En una situación similar en una dentadura completa, las fuerzas no verticales aplicadas a algún diente causarán desde rozamiento de la base de la dentadura contra la mucosa oral hasta el desplazamiento de la dentadura de su soporte basal, con efectos negativos sobre los tejidos duros y blandos residuales.

En un esfuerzo para compensar esta pérdida del Soporte Basal y facilitar la adecuada intercuspidad cuspídea, el balanceo bilateral de la dentadura es un medio lógico para lograr este objetivo. La oclusión balanceada facilita la estabilización de la dentadura (Appelbaum, 1984).

En prótesis completa, las fuerzas oclusales se transmitirán al hueso por la vía mucosa que actuarán en forma de presión produciendo efectos osteolíticos, contrariamente al efecto osteogénico que produce el ligamento periodontal al hacer tracción, (Cuadro 1).

En virtud de las demandas de tipo estético por parte de los pacientes, el protesista a menudo incorpora a las dentaduras un overjet vertical como ocurre con la dentadura natural. Este alineamiento facilita la incisión con los dientes anteriores en detrimento del reborde residual; por otro lado, la incisión con los dientes anteriores de una dentadura, crea un brazo de palanca fuerte con la consecuencia del dislocamiento posterior del asiento basal. La continua reabsorción y remodelado del hueso alveolar con el asentamiento de la dentadura, produce un movimiento hacia arriba y adelante de la mandíbula; como consecuencia, se producirá un contacto anterior traumático el cual resultará en una rápida reabsorción ósea.

En la dentadura natural la zona de masticación más favorable es la región de la primera y segunda molares, mientras que en dentaduras completas, es la zona de la segunda premolar y la primera molar (Appelbaum, 1984)

En resumen, las diferencias entre los pacientes que usan dentaduras completas y los pacientes con dientes naturales, son manifiestas;

- por el mecanismo de soporte de la mucosa en lugar del soporte proporcionado por el periodonto.
- por los movimientos que experimentan las dentaduras.
- por los cambios progresivos que se establecen en las relaciones máxilo-mandibulares por migración de las dentaduras.
- por los diferentes estímulos físicos para los sistemas sensitivos-motores.

### **CUADRO 1**

Fuerzas Oclusales	Dientes naturales	Prótesis
Intermediario	Periodonto	Fibromucosa
Modo de acción	Tracción	Presión
Acción sobre el tejido óseo	Osteogénico	Osteolítico

## Rehabilitación del Desdentado Total

La eficiencia masticatoria de una dentadura artificial está en relación directa con su retención y estabilidad.

b) La dificultad en la fonación es debida a la disminución del espacio oral que dificulta los movimientos de la lengua y de los labios.

La función fonética no siempre es fácil de superar y, si se encuentran desdentados desde hace mucho tiempo atrás, más aún. En estos casos la lengua que, por propiedad innata puede aumentar su volumen, al aumentar el continente que la contiene, como producto del desdentamiento, puede llegar, en casos extremos, a ocupar en reabsorciones manifiestas, hasta desbordar los rebordes alveolares residuales.

Cuando se instala una prótesis, la lengua se encuentra aprisionada, su campo de acción se ve limitado y, por lo tanto, necesita mayor tiempo de adaptación que le permita recuperar su volumen original. Aún cuando construimos prótesis inmediata donde la lengua no tiene tiempo de cambiar de tamaño debido al espesor de la placa, la misma encuentra un nuevo apoyo en la emisión de algunas sílabas y, en consecuencia, también requiere un período de adaptación.

Debemos hacer prótesis que se adapten a la capacidad de movimiento de las partes blandas (lengua, músculos, frenillos).

- 2. Cumplir con una faz estética** que es la de devolver los rasgos naturales del paciente de acuerdo a la edad del mismo en el momento de la instalación de la prótesis. Es imposible que, con una prótesis, podamos rejuvenecer al paciente, lo único que podemos hacer con una prótesis bien realizada es retrotraer al paciente los rasgos estéticos propios de acuerdo a la edad. Las prótesis no rejuvenecen. Se debe tratar de devolver los rasgos naturales que debe poseer el paciente en ese momento y no como cuando era joven.

Según **Pound**, la estética depende de la selección de los dientes artificiales, del alineamiento de los mismos y del flanco vestibular ántero-superior de la base. Hay que señalar que la gran mayoría de los pacientes desean que se les coloquen dientes blancos y parejos. Ese problema debe ser discutido con el paciente antes de hacer la prótesis: se debe hablar del color, forma, tamaño y posición de los elementos artificiales a reponer. También se deben realizar todas las pruebas necesarias, si es posible, con uno o más familiares del paciente para que opinen. Solamente recién cuando todos están de acuerdo, se hace la mutación.

Debe recordarse que es distinta la edad cronológica de la edad biológica. De tal manera que, dos personas que tienen la misma edad cronológica, una de ellas puede tener una edad biológica mucho mayor (más avejentada) que la otra. Esto también debe tenerse en cuenta al construirse una prótesis completa.

3. **Cumplir una finalidad profiláctica:** somos conscientes de la enorme seguridad que **DE VAN** dijo, que para los protesistas “es mucho más importante conservar lo que queda que restituir o reponer lo que falta”. Es decir, que la prótesis deberá no sólo reponer sino también conservar o mejorar los elementos residuales y todos los otros componentes del terreno protético. Por ello sería preferible no hacer prótesis que hacer una prótesis incorrecta.
- Decimos rehabilitar sin afectar la salud del terreno sobre el cual asienta la prótesis. La prótesis removible no es la mejor de todas; la mejor, en primer lugar, es la que no se necesita; en segundo término, la prótesis fija y, en tercer lugar, la prótesis removible, porque todo elemento protético incorpora siempre alguna posibilidad de dañar las estructuras dentarias o mucosas; la que menos daño puede ocasionar en la boca del paciente es la prótesis fija bien realizada. Cuando hablamos de una buena prótesis removible, en primera instancia se ubica la prótesis dento-soportada pura; si ésta no es posible de realizar por razones anatómicas, se ubica la prótesis dento-mucosoportada.
- En prótesis completa no tenemos otra posibilidad que hacer la prótesis mucosoportada pura (excepto en casos de hacer overdenture). Mientras que en prótesis parcial removible, nunca debe hacerse una prótesis mucosoportada pura, aún cuando exista un solo elemento dentario remanente. También cumplimos con una función profiláctica cuando preferimos no hacer nada, que hacer una prótesis parcial removible de acrílico en lugar de hacer lo correcto, que es una prótesis parcial removible colada.

La base protética denominada también área basal de la prótesis, se adapta al terreno sobre el cual asienta; éste se halla compuesto por hueso recubierto por la membrana mucosa y submucosa, donde se encuentran los vasos sanguíneos y las terminaciones nerviosas.

El soporte óseo del maxilar superior está dado por los huesos maxilares derecho e izquierdo y las láminas horizontales de los huesos palatinos, formando el paladar y proveyendo el soporte adecuado para la prótesis total superior.

El hueso mandibular es impar y medio y con aspecto de herradura, constituyendo el principal componente del aparato masticatorio; es un cuerpo sólido, resistente y se moviliza por la acción de los músculos masticatorios.

De acuerdo a la Unidad funcional de soporte, la cara interna de la prótesis transmite al terreno las cargas generadas en la superficie oclusal de las prótesis completas. El soporte puede ser clasificado en:

- 1) **Muco-soportado:** que es la prótesis convencional que hace uso de la retención física y funcional.
- 2) **Dentosoportado y Dento-muco-soportado:** que son aquellas que aprovechan la retención de tipo mecánico. Se incluyen dentro de los mismos, las sobredentaduras u overdentures.

- 3) Implantosoportado e Implantomucosoportado: que se conocen como prótesis implantadas y que hacen uso de la retención mecano-quirúrgica.

Los fundamentos y las técnicas que se han de describir durante la construcción de las prótesis completas se han de referir únicamente a las prótesis mucosoportadas puras, o sea, prótesis convencionales y que asientan indirectamente sobre tejido óseo a través de la fibromucosa.

### **Consecuencias de la mutilación de los arcos dentarios:**

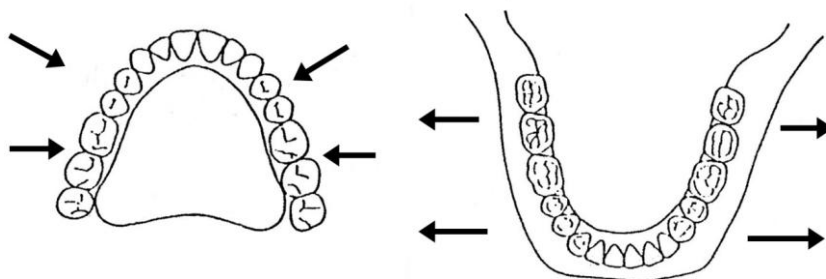
El desequilibrio que produce la desdentación total transforma el aspecto facial, trastorna la dicción, perturba la alimentación, modifica la nutrición, altera la expresión, repercute mentalmente y afecta la vida de relación.

Aparte de las consecuencias de orden general, interesa también conocer las que inciden en el orden técnico en la construcción de una prótesis.

De allí que debemos estudiar los problemas que surgen en él:

1. Orden mecánico-funcional
2. Orden estético
3. Orden psíquico

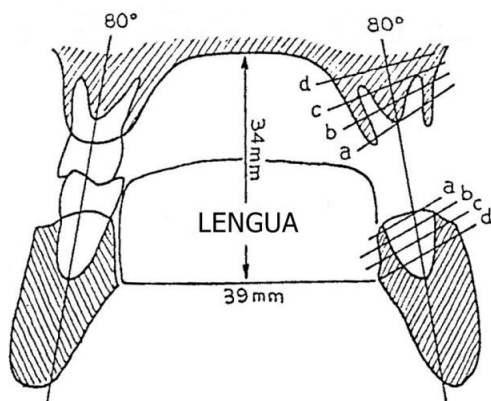
**1. De Orden Mecánico-Funcional:** Aumento de la angulación del eje interalveolar, la mutilación de los arcos dentarios produce diferentes reabsorciones alveolares residuales según se trate del maxilar superior o inferior. En el maxilar superior la reabsorción se hace a expensas de la tabla externa lo que hace que el maxilar se achique, es decir es una reabsorción centrípeta o sea que se realiza de afuera hacia adentro. En el maxilar inferior la reabsorción se hace a expensas de las tablas internas, lo que hace que el maxilar se agrande o sea que la reabsorción es centrífuga, es decir se realiza de adentro hacia fuera (Figura 1-1).



**Figura 1-1**

## Rehabilitación del Desdentado Total

La diferencia en la reabsorción de los rebordes de ambos maxilares provoca el aumento de la inclinación del eje interalveolar que son dos líneas imaginarias que en los planos frontal y sagital, pasan por la zona más prominente de ambos rebordes (Figura 1-2). A medida que se va achicando el maxilar superior y agrandando el maxilar inferior, la angulación aumenta inclinándose cada vez más, lo que trae problemas en la colocación de los elementos dentarios artificiales, sobre todo en los posteriores, que llega, a veces, a tener que cambiar la posición natural de los dientes y en el sector anterior en el plano sagital también nos trae problemas en el ordenamiento en el sentido estético y en los casos muy extremos hasta nos obliga a colocar los inferiores por delante de los superiores, cuando no es posible solucionarlo con un borde a borde. El patrón de reabsorción ósea tras la pérdida de los dientes naturales crea una disparidad en el tamaño relativo de los maxilares.



**Figura 1-2**

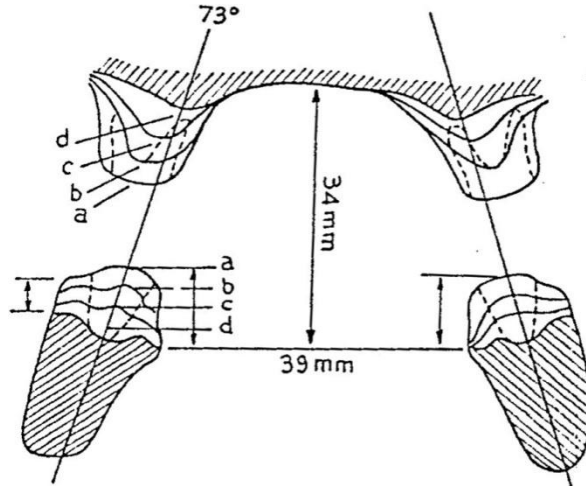
Dientes naturales en una inclinación normal de 80 grados.

Las líneas "a" hasta "d" muestran sucesivas etapas de reabsorción y aumento de la disparidad entre el ancho de los arcos (Gysi)

La compresión ejercida por la prótesis acelera la reabsorción ósea. Una de las fuerzas que controlan la compresión ósea es la oclusión de la prótesis. Al aumentar la angulación el eje interalveolar mecánicamente nos trae problemas sobre todas las unidades funcionales como son el soporte, la fijación, la retención, la superficie oclusal y la estabilidad (Figura 1-3).

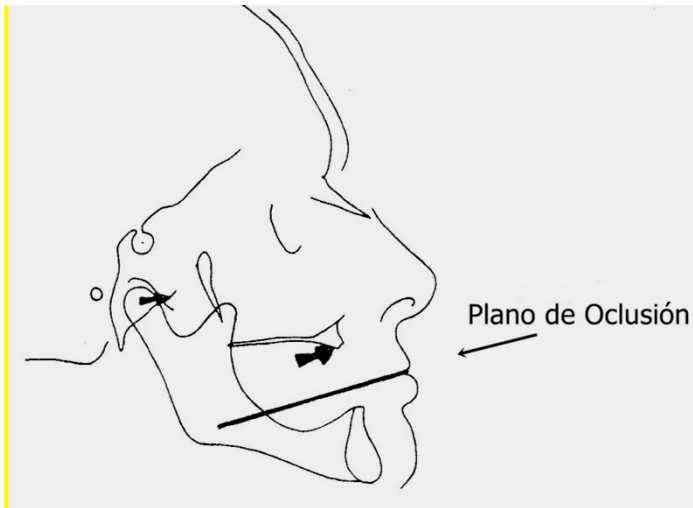
En lo funcional también inciden las perturbaciones digestivas y de la fonación. La pérdida de la dimensión vertical puede provocar alteraciones de la articulación témporo-maxilar (Figura 1-4).

## Rehabilitación del Desdentado Total



**Figura 1-3**

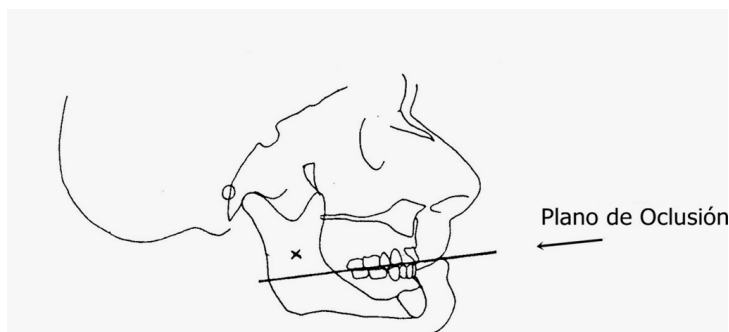
La reabsorción no se realiza en niveles paralelos. Las líneas enteras muestran sucesivas formas de bordes; en la etapa "d" el ángulo de la línea inter-alveolar es solamente de 73 grados (Gysi)



**Figura 1-4**

En pacientes portadores de prótesis desadaptadas, se produce una fuerte pérdida de la DV, lo cual desplaza el maxilar inferior extremadamente hacia adelante; como consecuencia de ello, la región de la cresta superior anterior sufre cambios notables y el plano de oclusión desciende en su parte posterior produciendo falta de **contacto con los antagonistas**. La **ATM** es comprimida contra la eminencia articular sobrecargada por la presión, produciéndose un remodelamiento óseo en el cóndilo y en la eminencia articular. (Drücke, 1991)

## Rehabilitación del Desdentado Total



**Figura 1-5**

Portador de prótesis total después de 5 años. Las partes blandas han perdido el soporte y se detecta una retracción extrema en la zona incisiva hacia el interior de la boca. El plano de oclusión cae fuertemente hacia atrás y abajo. (Drücke, 1991)

Los cambios se producen por asentamiento o migración de las dentaduras causado por la adaptación de los tejidos blandos, reabsorción de las estructuras óseas, desgaste de la superficie oclusal, alteración de los contactos oclusales y procedimientos de rebasados erróneos. (Figura 1-5)

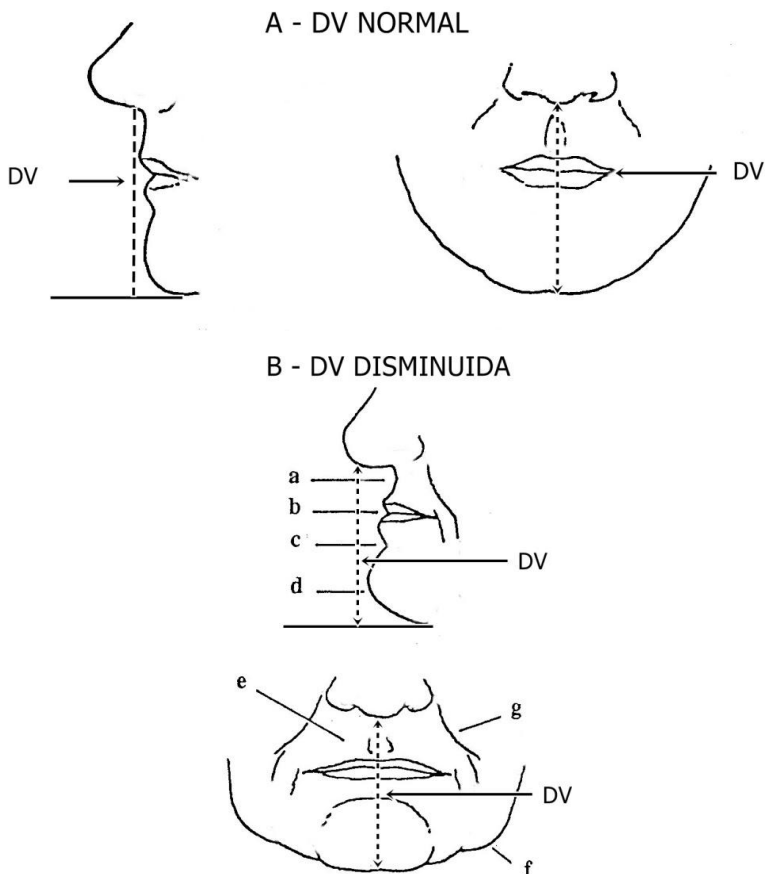
**2. De Orden Estético:** en el aspecto estético se va perdiendo la naturalidad, recordando que la mejor prótesis artificial es la que no se nota, es decir que tenemos que hacerla pasar desapercibida. La pérdida de los elementos dentarios puede llevar al acortamiento del tercio inferior de la cara, por la pérdida de los topes oclusales con lo que se pierde la dimensión vertical. Con la pérdida de los elementos dentarios y por ello de la dimensión vertical, se reduce el volumen de la cavidad bucal y el apoyo de las masas musculares no es igual a lo que tenía anteriormente: hay una flacidez muscular con un avejentamiento prematuro. Este avejentamiento es producido en parte por la flacidez muscular y también porque se ahondan los surcos y las arrugas se hacen más manifiestas.

Del acortamiento de la distancia naso-mentoniana resulta el acortamiento de los labios como consecuencia de la invaginación de los mismos quedando así alterado también el mecanismo de trabajo de las masas musculares de la mímica y de la deglución; por retrusión de la lengua se perturba la deglución de la saliva, permitiendo una acumulación de la misma que se traduce en "queilitis comisural".

Cuando se pierde la dimensión vertical y no se reponen los dientes inmediatamente, se produce una saliencia del mentón. La desdentación total obliga al paciente a llevar durante la deglución y la pseudomasticación a una propulsión de la mandíbula que hace que el mentón se vaya hacia adelante y arriba de su posición natural y todo esto hace que se produzcan alteraciones de la forma de la boca y de los labios. (Figura 1-6).



## Rehabilitación del Desdentado Total



**Figura 1-6**

A: Expresión natural y normal de quien posee sus dientes naturales.  
B: Cambios producidos por la pérdida de los Dientes (o por uso de las mismas dentaduras artificiales durante mucho tiempo) como consecuencia de la reabsorción de los rebordes residuales.

- a y c: los surcos se hacen más pronunciados en los labios superior e inferior.
- b: los labios se aprietan entre sí y hacen prominencia hacia adelante.
- d: el mentón se desplaza hacia adelante y arriba, a la vez que se vuelve aguzado.
- e: la curva de unión de los labios se pierde convirtiéndose en una línea recta.
- f: se hacen pronunciadas bolsas a cada lado del maxilar inferior. g: surco naso-geniano más pronunciado. Se produce acortamiento del tercio inferior de la cara, flacidez de las masas musculares, en el cuerpo y borde de los labios aparecen profundas líneas verticales y se observa marcado adelgazamiento y acortamiento de los labios por la tendencia de sus bordes a enrollarse hacia adentro, A mayor que B.

Es esencial para el odontólogo reconocer la psicodinámica del hombre total en relación con su cavidad oral. Desde la infancia hasta la terminación de la vida, la boca es el centro de la actividad dinámica. Es la principal entrada del cuerpo para la nutrición, necesaria para el mantenimiento de la vida, un área esencial que refleja los rasgos de la personalidad tales como las emociones, amor, odio, belleza y expresión de la capacidad intelectual (Kelly).

**3. De Orden Psíquico:** se produce un verdadero trauma psíquico; el paciente al verse sin sus dientes anteriores se siente disminuido y sufre depresión eludiendo los contactos sociales. Los varones asocian muchas veces la pérdida de sus dientes con la virilidad y muchas mujeres con la idea de la edad madura.

### **Cambios que se producen en los Tejidos de Soporte con la Edad.**

Los cambios comunes que se producen con la edad actúan en forma negativa sobre el éxito de una prótesis, pues se produce un gradual deterioro de las funciones del cuerpo con el transcurso del tiempo. No obstante, los mejores resultados protodónticos se obtienen cuando la salud es buena.

Las estructuras de soporte, la membrana mucosa y las glándulas salivales son afectadas por la senilidad. La mucosa tiene una apariencia edematosa o satinada con pérdida de la elasticidad. La sintomatología es más frecuente en las mujeres que en los hombres. Algias sin ninguna patología en áreas desdentadas es común y característico en el período senil. Sensación quemante pueden producirse por deficiencias en la dieta, comidas condimentadas o por un desequilibrio de las hormonas sexuales.

La alteración de las glándulas salivales se traduce por una reducción de la cantidad de saliva; la mucina aumenta y la saliva se vuelve más viscosa y más pegajosa. La falta de acción de limpieza de la saliva deja los tejidos más susceptibles a la infección. A menudo el resultado es un sangrado doloroso, grietas y fisuras. La pérdida de la dimensión vertical oclusiva impide el flujo de saliva; si a ello agregamos el Síndrome de Sjögren que ocurre predominantemente en edad avanzada, tendremos una sequedad de la boca que causará sensaciones anormales tales como gusto ácido o metálico, sensación quemante de la lengua y de los tejidos gingivales. La pérdida de acción lubricante de la saliva causa una abrasión adicional sobre los tejidos blandos por las dentaduras y la retención decrece y hay mayor movilidad.

Hay un excesivo crecimiento de la *Cándida Albicans* con la edad, especialmente debajo de las dentaduras completas y sobre la lengua, agravada por una pobre higiene oral.

La función de los músculos son mejores con una correcta DVO y su eficiencia se reduce grandemente si la misma se reduce; aún bajo condiciones ideales, la fisiología de los tejidos musculares decrece con la edad.

El tamaño de la lengua aumenta en pacientes sin dientes naturales o sin dentaduras y esto es probablemente debido a que el órgano intenta hacer contacto con los carrillos. La depapilación de la lengua, con pérdida particularmente de las papilas filiformes deja una glositis lisa el cual puede estar asociado con deficiencias del complejo B y proteínas.

## Rehabilitación del Desdentado Total

Con el aumento de la edad, la corteza ósea se vuelve rarefacta y atenuada por la pérdida de calcio; el hueso trabecular se vuelve indefinido.

Una de las más frecuentes alteraciones de la mucosa bucal relacionada con la edad, son las llamadas varicosidades representadas por agrandamiento vascular localizado principalmente en la superficie ventral de la lengua, producidas posiblemente por la presión sanguínea alta a raíz de los cambios en los componentes en la pared vascular que pierde su elasticidad con la edad.

La nutrición es uno de los factores que influyen en la salud del paciente. Debido a la debilidad de los músculos, hay una reducción de la eficiencia masticatoria; cuando la masticación presenta dificultad, el paciente tiende a restringir su dieta a comidas blandas, particularmente rica en carbohidratos. La falta de vitaminas, minerales y proteínas son, a menudo, el resultado de la deficiente masticación. A su vez, el tracto gastrointestinal es menos capaz de compensar los defectos de la masticación de la comida resultando en alteraciones digestivas; se ha establecido que la gastritis primaria ocurre ocho veces más frecuentemente entre los pacientes desdentados que entre aquellos con un aparato masticatorio eficiente.

Enfermedades carenciales son frecuentemente observadas, resultando en cuadros clínicos a menudo complejos. La vitamina A es una vitamina oleosa soluble necesaria para el mantenimiento de la estructura y función del tejido epitelial.

Severos cambios se producen como resultado de la deficiencia de la Vitamina A en las células epiteliales. Estas células de las glándulas parótidas, submaxilar y sublingual y glándulas accesorias de la lengua son afectadas. El grupo de vitaminas del Complejo B son solubles en agua. Los principales miembros son la tiamina, niacina, riboflavina, ácido fólico, B12, ácido pantoténico, biotina y piridoxina. Cambios de color se han observado en estas deficiencias. Una lengua rojo escarlata es característica de la pelagra\*. Una lengua roja carnosa representa una deficiencia subaguda de niacina y otras fracciones del complejo B. Una hipertrofia papilar puede sugerir una deficiencia de una vitamina o múltiples del complejo B. En las deficiencias de tiamina los tejidos gingivales pueden perder el punteado característico en edad temprana y asumir un color rosa profundo.

El ácido ascórbico es esencial para la síntesis de los aminoácidos con los cuales forma el colágeno. Afecta la formación ósea y la susceptibilidad de los tejidos a las infecciones. Los tejidos gingivales parecen ser especialmente sensibles a la avitaminosis C. En deficiencias agudas los tejidos aumentan de tamaño, son hemorrágicos y de color azulados.

La vitamina D es interviniente primariamente en la absorción del Calcio y del Fósforo del tracto intestinal. La posibilidad de que una ingestión mínima de Ca. durante un cierto tiempo pueda contribuir a una osteoporosis.

En relación con cambios histológicos, generalmente los tejidos gingivales tienen menos células y más tejidos fibrosos con la edad. La corneificación es característica de los tejidos en todas las edades, pero el tejido conectivo muestra cambios con el avance la edad. La capa superficial epitelial es reducida en número y la mucosa muestra una disminución de su espesor.

**\*Pelagra:** deficiencia vitamínica especialmente del complejo B y del ácido nicotínico.

## Rehabilitación del Desdentado Total

Como la submucosa se adelgaza, las regiones desdentadas parecen tener un tejido blando de cubierta que es menos resiliente.

La deshidratación general de los tejidos del cuerpo que acompaña a la edad tiene efecto en la reducción de la resiliencia de los tejidos que cubren los rebordes residuales desdentados. La encía tiene un alto grado de queratinización que se reduce de espesor en la edad avanzada.

Esto puede observarse como uno de los cambios más perjudiciales en la ancianidad para los prostodoncias. Otros cambios que tienen lugar son el retardo de la división celular, incapacidad de crecimiento de las células y reparación de los tejidos, degeneración del tejido elástico y atrofia celular.

Los tejidos pierden su adaptabilidad y tolerancia a los factores irritativos y lo que es más importante, es que se pierde el potencial de repararse ellos mismos.

Todos estos cambios hacen a la encía más susceptible a la irritación mecánica, química y bacteriana. Hay un aumento peligroso de cambios malignos; la mayoría de los carcinomas orales se producen en personas por sobre los 50 años.

Los cambios que se producen en el hueso tienen que ver con el aumento de la desnutrición ósea por una disminución del tejido de reemplazo. Hay generalmente una deficiencia proteica que impide la construcción de la parte orgánica del hueso. La osteoporosis no puede ser diagnosticada por medio de una radiografía intraoral; debe ser confirmada por medio de la densimetría ósea.

El climaterio es un proceso natural que tiene lugar en mujeres y hombres a partir de los 40 a 45 años. Incluye los períodos de premenopausia, menopausia y postmenopausia. Muchos de los problemas se presentan en forma más severa en las mujeres postmenopáusicas. Los tejidos gingivales presentan un aspecto edematoso, inflamados que son dolorosos al tacto. Cambios regresivos severos pueden ocurrir en la capa mucosa y submucosa en el climaterio en aquellas mujeres que tienen una privación repentina y completa de estrógenos. Los síntomas orales pueden ser gusto anormal, glositis atrófica, sensación quemante y disconfort generalizado.

La encía sufre cambios con la edad que la hacen menos tolerante a las fuerzas ejercidas bajo las dentaduras. Se vuelven edematosas, menos elásticas y más susceptibles a las enfermedades. Muchos de estos pacientes deben ser referidos a su médico para un tratamiento de su salud general para que el tratamiento protético pueda resultar exitoso.

### **Alteraciones de los Mecanismos Sensitivos-Motores con la Desdentación Total.**

Las estructuras que componen el sistema estomatognático (Prof. John Thompson), están integrados por los músculos, ATM, dientes y sus periodontos, mucosa, lengua y mejillas, asegurando su coordinación y funcionamiento armónico mediante el equilibrio neuromuscular. Para ello el sistema nervioso dispone de elementos para ejercer ese control.

## Rehabilitación del Desdentado Total

1. Mecanismos neuromotores que transmiten el movimiento.
2. Mecanismos sensitivos-sensoriales que son los receptores que captan a información y la transmiten o conducen (los impulsos) hacia los centros nerviosos, a través de las vías aferentes.

Los receptores pueden clasificarse en:

1. Exteroceptores: que se hallan localizados con los revestimientos cutáneos y mucosos. Son los receptores sensoriales del tacto, gusto, del dolor, de la presión y de la temperatura.
2. Interoceptores: entre los cuales se hallan los propioceptores ubicados en los músculos, tendones, huesos, articulaciones (incluida la ATM) y el periodonto. Son los responsables del control posicional de la mandíbula.

Los exteroceptores hacen que tengamos conocimiento a través de la corteza cerebral de todas las sensaciones dentro de la cavidad bucal. Así tenemos las terminaciones nerviosas encapsuladas como el Corpúsculo de Pacini que receptan las presiones, el Corpúsculo de Meisner para el tacto, el Corpúsculo de Ruffini que recepta el calor y el Bulbo Terminal de Krause que recepta el frío. Las terminaciones nerviosas simples están relacionadas con la sensibilidad dolorosa superficial.

Los receptores se distribuyen en la cavidad bucal de la siguiente forma:

- Existe mayor densidad de receptores en la parte anterior de la boca.
- Existe mayor densidad de receptores en la parte anterior del maxilar superior. En el paladar duro los receptores disminuyen de adelante hacia atrás.
- Existe mayor densidad de receptores en la papila interdental y en la cara dorsal de la lengua con respecto a la cara ventral.
- Existen abundantes órganos de Krause en el paladar blando y en la lengua y abundantes órganos de Krause y Meisner en el paladar duro.

La actividad bucal se encuentra muy bien provista de receptores sensoriales en particular en la región anterior. Esta inervación prolífica es responsable de la gran habilidad que tienen para percibir los estímulos del dolor, temperatura, táctiles y, especialmente, los estímulos de presión. La mayoría de los receptores propioceptivos están localizados en el espacio periodontal y son excitables a la presión al estiramiento y a los cambios de tensión. Son sensibles a pequeñísimas presiones que permiten evaluar la dirección de las fuerzas, su intensidad y realizar durante la masticación una acción coordinada de los músculos. Permite discriminar los objetos según su tamaño y forma. Debido al elevado número de receptores sensitivos el periodonto desempeña un papel importantísimo en la regulación de los movimientos masticatorios mandibulares. La estimulación de estos receptores intrabucales ejercerá un efecto inhibitorio sobre las neuronas motoras que inervan los músculos elevadores de la mandíbula, de modo que este reflejo sirve para proteger a la dentición y demás estructuras orales contra presiones exageradas durante el acto de cierre de la mandíbula.

De allí que el periodonto:

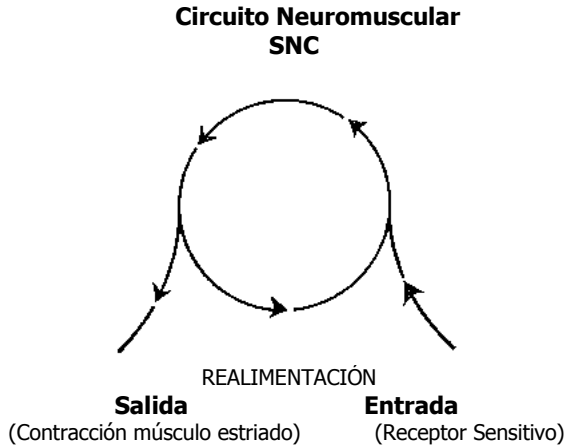
## Rehabilitación del Desdentado Total

- a) Asegure la regulación de las fuerzas masticatorias en relación con la consistencia del bolo alimenticio. Bajo su acción el control de la contracción de cierre se realiza en el momento del contacto dentario e incluso aún antes de que llegue a producirse.
- b) Asegure el final de la contracción de los músculos elevadores mandibulares cuando los dientes entran en contacto.
- c) Asegure la existencia de un reflejo de protección cuando las fuerzas aplicadas sobre los dientes son excesivos.

Los dientes anteriores son más sensibles a los estímulos táctiles (un incisivo central percibe la fuerza de 1 gramo realizada en dirección axial). Los caninos presentan una sensibilidad particular que les permite detectar diferencias de espesores mínimos. Existen esquemas oclusales en la dentadura natural que se conocen como de protección canina porque son ellos los que intervienen regulando los movimientos céntricos y especialmente excéntricos de la mandíbula.

Con la pérdida de los dientes, los pacientes totalmente desdentados, presentan problemas variando su habilidad para la percepción bucal y su capacidad para detectar cuerpos colocados entre las superficies oclusales en comparación con la percepción en los individuos con dientes naturales. La propiocepción pasa a ser regida por los receptores localizados a nivel de la cápsula y ligamentos de la ATM que representan un personaje mucho menor. En consecuencia los receptores de la ATM desempeñan un importante papel en la percepción de la posición mandibular y sus movimientos así como en la modificación por reflejo de la actividad de los músculos masticatorios. Estos receptores también han sido relacionados con la discriminación de los tamaños de los objetos dentro de la boca. Desde la mucosa o fibromucosa los exteroceptores también transmiten informaciones al sistema nervioso central; sin embargo, el poder de discriminación de éstos es bastante reducido, menos preciso.

La organización neuromuscular que gobierna la actividad del músculo esquelético puede ser descrito como un círculo que consiste en una entrada (receptor) que aporta la información al sistema nervioso central el que, a su vez, la integra, la almacena, la modifica y la distribuye en forma de impulsos que llegan a las zonas efectoras, dando lugar a alguna acción o salida que puede hacerse en forma de contracción muscular (Figura 1-7)



**Figura 1-7**

Los receptores sensitivos de la mucosa, tejido periodontal, músculos y cápsulas de la ATM liberan impulsos nerviosos a través de las vías aferentes hacia el sistema nervioso central; los receptores propioceptivos del periodonto están conectados con el núcleo mesencefálico y la información alcanza el núcleo sensitivo del nervio trigémino; la respuesta tiene lugar por vía refleja a través del núcleo motor y de las vías nerviosas eferentes del trigémino que terminan en los músculos de la masticación.

Las prótesis totales se diferencian de la dentadura natural en que carecen de la inervación y del soporte del ligamento periodontal; la propiocepción derivada de los receptores periodontales que contribuyen al control neuromuscular de los movimientos mandibulares, permite que la dentadura natural funcione sobre una posición de máxima intercuspidación (PMI)\* estable.

El paciente edéntulo no logra dominar los contactos oclusales defectuosos ni los movimientos mandibulares. Por ello, una maloclusión a nivel de dentadura natural se logra acomodar sin grandes problemas pero, en la dentadura total un error en la oclusión, provoca el movimiento inmediato de la base protética con la consiguiente compresión e irritación de los tejidos de soporte subyacente. (Howat, 1992).

### **RELACIÓN PACIENTE-PROFESIONAL**

Una efectiva comunicación con el paciente conduce a la confianza con el profesional, la cual es de suma importancia en la relación del paciente con el profesional. El primer contacto del paciente con el profesional debe ser agradable.

\***PMI** = Posición de Máxima Intercuspidación.

## Rehabilitación del Desdentado Total

De allí que una asistente dental cortés que tenga la habilidad de recibir al paciente con amabilidad hace que éste comience a relajar su tensión nerviosa ya que, generalmente, el paciente es temeroso; pero con trato suave, seguro y cortés de parte del profesional y de su personal auxiliar, llega a tranquilizarse. No es lo mismo cuando uno atiende al paciente poniéndose la chaquetilla que los atienda una secretaria. Se considera esencial una secretaria porque no todos tenemos las condiciones necesarias para enfrentar el momento de cobrar y, a medida que vamos avanzando en la relación con el paciente, se crea una cierta amistad, entonces no podemos cobrarle; pero cuando va a pedir el próximo turno la secretaria se encarga de hacerlo. El contacto se establece entre el paciente y la secretaria.

El primer contacto efectivo entre el paciente y el profesional está dado por el examen del paciente. Esta circunstancia destaca la importancia que asume la manera como es encarado y orientado este enfrentamiento.

El profesional ha de procurar en todo momento de conseguir el dominio psíquico de su paciente. La frase tan frecuente en boca del paciente "yo sólo tengo confianza en el Dr. X", es una expresión concreta de este dominio y, por otra parte, la primera escaramuza ganada a la patología.

Los recursos de que dispone el profesional para conquistar esta autoridad sobre su paciente son múltiples y su ejercitación constituye un verdadero arte.

Será necesario decir desde ya que al mencionar estos recursos sólo estimamos como tales a los que están condicionados por una recta intención y calificados dentro de una norma de ética muy rigurosa.

El odontólogo en general y el protesista, por ende, obran sobre la mentalidad del paciente por acción de su influjo personal y por la acción de la atmósfera de trabajo de su propio gabinete. El lugar de trabajo debe ser agradable, confortable y que relaje al paciente. La música, por ejemplo, juega un papel importante que quizás nosotros no la escuchemos, pero el paciente sí. La temperatura del ambiente también influye. Debe ser estable porque no hay que olvidar que, el paciente que está acostado o sentado, sufre la falta de temperatura del ambiente y, si está frío, impide que el mismo se relaje. El calor también influye y molesta al paciente. Al colocar compresas de género o plástico para proteger al paciente, si hace calor, ello causa molestia, recomendando, en estos casos, que sean de papel.

En lo personal y en el medio ambiente, el factor de captación más inmediato y también más decisivos sobre el paciente, es la **pulcritud** y el **aseo**. Nunca podrá ser mucho el cuidado que se ponga en atender a estas exigencias y la constante vigilancia del profesional sobre su personal y sobre los elementos de trabajo. No es igual que nos sentemos en un consultorio y que el instrumental ya esté puesto, que si entra la secretaria con el instrumental en una bandeja y la coloca delante de nosotros y asegure así su cambio (esto significa pulcritud). Lo mismo ocurre con el babero y el vaso.

El dominio de sí mismo que fluye de una completa capacitación en la disciplina que se ejercita, la mesura en las actitudes y en las palabras, la capacidad para reprimir todas las expresiones que puedan resultar incómodas para el paciente, constituye otro aspecto del tema que no debe ser descuidado. Debe tenerse en cuenta que el



paciente frecuentemente se encuentra en un estado de recepción psíquica propicio para magnificar sus reacciones.

**La cordialidad y postura comprensiva** ante el paciente no excluye en el momento y en la medida necesaria el uso de ciertas dosis de firmeza. Es frecuente que el paciente tenga opinión propia sobre el origen de sus trastornos y aún sobre el tratamiento que más le conviene. Es así como frente al protesista sugiere él una restauración fija, pongamos por caso, y sostiene su punto de vista pretendiendo imponerlo si éste no coincide con el odontólogo. En tales circunstancias el profesional agotará los recursos de convicción para justificar ante el paciente el tipo de tratamiento que estima conveniente y sólo cederá posiciones en cuanto no afecte el pronóstico del caso. De lo contrario mantendrá su decisión. Así el profesional podrá imponer las decisiones que le dicte su recto criterio, controlará las reacciones del paciente y será el regulador de las relaciones entre ambos.

Los pacientes que han hecho denodados esfuerzos para conservar sus dientes naturales, poniendo en evidencia una historia odontológica de restauraciones, más tarde de prótesis parcial fija, luego de una prótesis parcial removible hasta que, por último, se hace necesario una prótesis completa, exhiben una experiencia y práctica a través de los años que dan como resultado un paciente de prótesis potencialmente bueno.

### **Examen Fisiográfico Referido al Diagnóstico, Pronóstico y Tratamiento Protético**

Por Clínica se entiende la asistencia profesional prestada junto al paciente y basada en su observación directa. Los trastornos de la salud, sea enfermedad, afección o lesión, son fenómenos biológicos que acaecen en el organismo respondiendo a causas determinadas y dando lugar a manifestaciones subjetivas u objetivas, denominadas síntomas y signos. El profesional que pretende informarse de las manifestaciones o síntomas de la enfermedad, reconocer la naturaleza de la misma, prever su curso y arbitrar medios para tratarla, necesita ajustarse a una serie de reglas ordenadas y metódicas cuyo conjunto constituye el **Arte Médico**, el cual comprende cuatro partes esenciales: el examen, el diagnóstico, el pronóstico y el tratamiento.

Debe tenerse en cuenta, indudablemente, el factor personal del profesional que aporta su capacidad interpretativa para captar los síntomas y signos y su capacidad para juzgarlos y condicionar luego, de acuerdo a ello, los recursos que permitan instituir el tratamiento. Esta capacidad interpretativa es, en muchos casos, un verdadero don, pero también puede ser adquirido o acrecentarse a través de un proceso de adiestramiento.

Estas cuatro fases clínicas comprenden, en conjunto, la serie de actos cumplidos por el profesional en su empeño por devolver al individuo su equilibrio biológico.

- **El examen** permitirá al protesista determinar las características topográficas y estructurales de la cavidad bucal y, en particular, de los rebordes alveolares y de las áreas que le son subsidiarias, precisando todas las manifestaciones ofrecidas,

## Rehabilitación del Desdentado Total

sean lesiones en los mismos o desórdenes en su funcionalismo que, en principio pueden, presumiblemente, ser motivo de una intervención protética.

- **El diagnóstico** se define como el arte o acto de reconocer la enfermedad en sus signos y síntomas que pueden ser clínicos, histopatológicos o roentgenológicos. (**Munair**, 1993).  
El diagnóstico será cumplido por el protesista estudiando todos los síntomas y signos recogidos, analizando cada una de las lesiones acusadas por los tejidos orales y cada uno de los desórdenes funcionales descubiertos, indagando con minuciosa prolijidad el grado en que están afectadas las estructuras y las particularidades de los trastornos funcionales. En ambas etapas el odontólogo debe recurrir a utilizar todos los medios accesorios de diagnóstico necesarios (radiografías, análisis, biopsias, etc.).
- **El pronóstico** permite anticipar el probable curso de las lesiones constatadas y la evolución de los desórdenes funcionales anotados, así como el grado de restauración morfofuncional que puede esperarse del aparato protético que se instala.
- **El tratamiento** comprende la suma de recursos, sea cual fuere su naturaleza, de que se vale el profesional para actuar sobre la enfermedad y sus secuelas referida a la salud. En nuestro caso, será la aplicación de los recursos de que se vale el protesista y la ciencia odontológica, destinados a procurar la rehabilitación morfológica y funcional de las arcadas devolviendo al individuo el equilibrio biológico alterado, ejecutando los diferentes pasos para lograr este objetivo.  
La elección de éste tratamiento será realizado por el profesional en primera instancia, teniendo en cuenta las características biofísicas del **terreno** y, luego, por el paciente el que será **instruido** y **motivado** convenientemente y para compartir dicha elección.

Su objetivo será, pues:

1. Evitar las alteraciones fisonómicas del individuo por la falta total de sus elementos que llevan a un envejecimiento prematuro.
2. Reconstruir las arcadas mutiladas devolviéndoles su poder de dividir y reducir el alimento para poder tener dietas completas y variadas.
3. Devolver y/o mejorar la función fonética.
4. Reponer el equilibrio arquitectónico del macizo cráneo-facial.

Se constituye así el aparato protético en **verdadero agente de rehabilitación funcional del organismo**.

El tratamiento protético por sus particularidades obliga a distinguir dos etapas claramente definidas: el **proyecto** y la **ejecución**.

El proyecto de tratamiento es la consecuencia última del proceso de discriminación que ha comenzado con el examen del paciente y que ha continuado a través del

diagnóstico y el pronóstico, donde el protesista va definiendo su decisión a favor de cierto tipo de restauración protética. Conjuntamente con la elección de este "agente terapéutico", el protesista debe proyectar también las modificaciones necesarias a realizar en el terreno para mejorar sus condiciones naturales.

A esta altura de su proceso de elaboración mental, el clínico debe ser capaz de "visualizar" la restauración terminada, instalada en el terreno, trabajando y provocando en los tejidos, las reacciones que sean presumibles.

Si este esfuerzo imaginativo le permite tener la seguridad cual de los aparatos proyectados es el mejor para el caso, recién se está en condiciones de planearle la solución al paciente, antes de comenzar a realizar el plan elegido.

Luego el tratamiento definitivo surgirá del diagnóstico, pronóstico, la elección del profesional y, por fin, la aceptación del paciente del plan propuesto.

Nos interesa también conocer la experiencia protética vivida por él o por familiares o amigos, para saber si existe la necesidad de un tratamiento de adecuación psicológica previa.

El protesista en su diagnóstico nunca debe hacer una valoración subjetiva de las **condiciones económicas** del paciente. Si nosotros estuviéramos haciendo una apreciación apresurada y pensáramos que un tipo de prótesis no está dentro de las posibilidades del paciente, sin conocerlo, solamente porque el aspecto exterior del mismo así nos hace pensar, estaríamos fallando desde el principio. Se le debe proponer lo mejor de acuerdo al diagnóstico realizado, haciendo abstracción, aún conociéndolo, de sus condiciones económicas.

Solamente él, en definitiva, es el responsable y el único en condiciones de decidir, si va a hacer una u otra realización protética. Nunca debemos dejar de lado proponerle lo mejor al paciente.

Nunca erigirnos en juez del bolsillo o capacidad económica del paciente.

A veces, planeada la problemática de una solución u otra, el paciente se inclina a un esfuerzo de tipo económico que nosotros no pensábamos.

Siempre tratar de darle lo mejor en base a las condiciones inherentes de la boca. Nuestro objetivo será rehabilitar sin afectar la salud y, para ello, debemos ofrecer el medio más idóneo a ese fin. En muchas instancias una buena comunicación con el paciente llevará a este a aceptar la opinión del profesional esencial para una adecuada y correcta atención.

### **Información Pre y Post-Protética**

La información al paciente debe hacerse con lenguaje claro y de acuerdo a su nivel cultural y debe explicársele correctamente, pues tiene derecho a saber qué se le va a hacer por lo que paga.

Colocada la prótesis, se debe instruir suficientemente al paciente, sobre:

1. Colocación y retiro: haciendo realizar la tarea por el mismo paciente hasta que aprenda.
2. Etapas de aprendizaje o asimilación sobre el terreno: según el caso, primario o con experiencia anterior.
3. Higiene y conservación de la prótesis.
4. Concientización de la necesidad de control periódico.

# **C A P I T U L O 2**

## **EXAMEN DEL DESDENTADO TOTAL**

## Rehabilitación del Desdentado Total

## **EXAMEN CLÍNICO DEL DESDENTADO TOTAL**

La evaluación de los pacientes para efectuar un tratamiento protético, debe ser exhaustivo y bien documentado.

Desde hace muchos años, los clínicos han desarrollado sistemas de clasificación para establecer las características generales, anatómicas y psicológicas de los pacientes para las dentaduras completas.

Nunca debe iniciarse la construcción de una prótesis total sin antes haber realizado un perfecto examen del paciente y, especialmente, de su cavidad bucal sobre la que ha de asentar la rehabilitación protética.

El examen es la suma de los actos destinados a conseguir del paciente la mayor información posible.

El uso de historias clínicas (ficha protética en nuestro caso) impresas, permiten obtener un gran nivel de conocimientos de los problemas del paciente.

El examen a realizar estará en función de la futura prótesis, integrado a uno general en lo que pueda relacionarse con nuestro objetivo.

Un examen correcto debe cumplir con los siguientes requisitos:

1. Debe ser completo, es decir clínico y radiográfico.
2. Debe ser prolijo, es decir minucioso.
3. Debe ser metódico, es decir seguir un orden para no olvidar ningún dato.

### **Métodos:**

Los métodos de que se vale el operador para realizar el examen son los siguientes:

1. **Interrogatorio:** son los datos que obtenemos de la conversación con nuestro paciente.  
A excepción de casos extremos, es decir la incapacidad del paciente para recibir una prótesis por distintas causas, especialmente por la pérdida de la adaptación a causa de la edad o por intolerancia psicógena, queda un amplio campo donde el éxito del tratamiento protésico depende en gran medida del comportamiento del paciente; de ahí la importancia de conocer perfectamente al paciente mediante una anamnesis minuciosa realizada a través de la conversación. Se logra así obtener información detallada acerca de su "estado general", de su "entorno social" y de sus "experiencias odontológicas hasta la fecha". Una anamnesis detallada nos permitirá obtener datos positivos y negativos que influirán en el desarrollo o el resultado del tratamiento. Según lo demuestra la experiencia clínica, el tiempo insumido en la conversación con nuestro paciente antes del inicio del tratamiento resulta, en última instancia, un tiempo bien empleado (Geering).
2. **Examen Directo:** es el que realizamos por medio de la observación visual y la exploración digital o palpación. Para ello es necesario que la yema de nuestros dedos se acostumbren a apreciar aquello que nuestros ojos no pueden ver con

## Rehabilitación del Desdentado Total

el simple examen visual acostumbrado o con el auxilio del espejo bucal; debemos poder "ver" con los dedos lo que es una zona dura o blanda, una inserción tensa o flácida, o un músculo potente o débil, si la mucosa es espesa o delgada, una eminencia o una depresión, etc.

**3. Examen Indirecto:** es aquél que se efectúa sobre modelos de estudios y que permite observar mejor algunos accidentes anatómicos o zonas inaccesibles al examen directo.

**4. Examen Radiográfico:** utilizando técnicas periapicales y/o panorámicas.

Todos los datos obtenidos por medio del examen son asentados por escrito en una historia clínica de ese paciente que, en nuestro caso particular, se denomina Ficha Protética. En ella quedarán registrados todos los datos aportados por el examen: ésta ficha puede servir para hacerla valer ante el paciente, en acciones legales en caso necesario ante la justicia, para consultar el caso en estudios posteriores y de archivo y de documentación para la casuística y la investigación científica. Generalmente la ficha viene impresa por razones de comodidad y practicidad.

**1. Interrogatorio:** debe darnos los siguientes elementos de juicio:

**Datos personales:** que corresponden a la identificación del paciente y que comprenden: nombre y apellido, edad, sexo, raza, ocupación, domicilio, teléfono, etc., datos que pueden ser adelantados por la secretaria.

**Edad:** es un indicador de la habilidad del paciente para usar una dentadura. La edad proporciona al odontólogo una indicación general de la capacidad del paciente para adaptarse al uso de una prótesis. Los más jóvenes suelen ambientarse con mayor facilidad a nuevas situaciones.

Hasta los cuarenta años de edad los tejidos cicatrizan rápidamente y presentan una relativa resiliencia; la estética es lo más importante.

Después de los cincuenta años los pacientes tienen más dificultad para aprender a usar una prótesis removible; los tejidos no cicatrizan rápidamente y el cuerpo no se adapta rápidamente a la nueva situación.

La salud general, la resistencia a las lesiones y la respuesta a la cicatrización se relaciona directamente con la edad de las personas.

Los adultos se preocupan por la función y comodidad y, en cierta medida, por la estética, mientras que los más ancianos se interesan principalmente por la comodidad de sus dentaduras.

Las mujeres exhibiendo sus problemas fisiológicos y psicológicos, a menudo, son pacientes exigentes que están muy interesados por la estética.

Los hombres a esta edad a menudo están preocupados por sus profesiones u ocupaciones.

No es inusual en ellos encontrar pacientes indiferentes que están preocupados, solamente, por el confort y la comodidad.

## Rehabilitación del Desdentado Total

**Sexo:** generalmente la apariencia es de muy alta prioridad en las mujeres con relación a los hombres.

Los hombres jóvenes, a menudo, están preocupados por la estética, mientras que los hombres de edad avanzada, a menudo, son indiferentes a su propia apariencia. Durante este proceso los hombres se preocupan por el confort y la función de las dentaduras.

**Raza:** la raza suele ser un factor crítico en la caracterización de las dentaduras (ejemplo: la elección del matiz de la base de la dentadura, colocación de los pigmentos en la base de la dentadura, etc.)

**Ocupación:** el empleo del paciente y el nivel social a menudo determina el valor que él o ella tienen sobre su salud oral, como también sobre la estética y otras cualidades deseadas en la dentadura.

Es importante tener en cuenta la ocupación del paciente, porque de acuerdo a ello vamos a construir nuestra prótesis. Damos como ejemplo aquellos pacientes que ejecutan instrumentos musicales de viento, como ser el clarinete; estos pacientes necesitan que se le construyan dos juegos de dentaduras: una para usar y otra para ejecutar.

Si analizamos la forma de ejecutar el clarinete, observaremos que el instrumento se introduce dentro de la boca por medio de una pieza bucal en forma de bisel. Los incisivos superiores descansan sobre la superficie superior de la pieza bucal, mientras que el labio inferior se coloca entre la superficie inferior de la pieza bucal y los incisivos mandibulares.

Si recordamos que una fuerza de 100 gr. es suficiente para mover ortodónticamente un diente, la fuerza de un instrumento aplicado contra los dientes (más de 500 gr.), puede dañar la oclusión y los dientes. Está probado que este instrumento aumenta el overjet al ejercer una presión similar a la succión del pulgar.

Colocando una prótesis completa convencional, la presión que ejercerá el instrumento sobre los dientes antero-superiores y antero-inferiores, producirá un efecto de apalancamiento sobre la prótesis, que provocará un dislocamiento de las mismas en su parte posterior, con pérdida de la retención.

Algunos autores aconsejan construir una férula sobre la prótesis inferior de manera de mantener una separación adecuada de los dientes anteriores por donde se introducirá el instrumento, manteniendo un firme contacto en la zona posterior.

En pacientes de cualquier edad, cuyas ocupaciones requieren trato con el público, el aspecto suele tener una consideración especial. La capacidad para hablar en forma natural y fácil puede ser en extremo importante para, por ejemplo, un maestro o un predicador.

**Antecedentes hereditarios y personales:** las preguntas han de seguir un orden y es conveniente partir de los que cuenta el paciente y, así, conducirlo posteriormente, mediante preguntas a recabar todos los datos y antecedentes.

Como la boca no es una cavidad aislada dentro del sistema general, los procesos como la avitaminosis, los procesos infecciosos, la diabetes, la osteoporosis, etc.,



## Rehabilitación del Desdentado Total

tienen una repercusión local que puede comprometer los resultados del tratamiento protético.

Una **diabetes** incontrolada, disminuye la resistencia tisular y puede ser causa de una pérdida más acelerada de tejidos, con el consiguiente desplazamiento de las dentaduras y la aparición de varios grados de dolor de los tejidos. El profesional que construye una dentadura debe recalcar muy bien al paciente este hecho y el paciente diabético debe aceptar la responsabilidad de mantener sus niveles sanguíneos de glucosa, lo más cerca posible, de los límites normales.

Las enfermedades que debilitan al organismo, tales como el **carcinoma** o la **tuberculosis**, provocan cambios metabólicos anormales en el cuerpo; como resultado de estos cambios, las estructuras de soporte de las dentaduras sufren y, el efecto sobre la retención de los aparatos, puede ser adverso; el dolor está, generalmente, asociado a una disminución de la resistencia tisular que presenta el paciente.

En la mujer desdentada, la condición de **osteoporosis post-menopáusica**, puede muy bien ser causa de reabsorción excesiva, con el consiguiente dolor crónico, sensación de quemazón en los tejidos orales, sobre todo, debajo de las dentaduras.

En el **aspecto dietético**, puede ocurrir que la boca comience a doler, en principio, por una o por varias causas. Luego, el paciente experimenta dificultad e incomodidad para masticar; ello lo lleva a elegir comidas más blandas y menos fibrosas, generalmente carbohidratos, de manera que la carne y las proteínas principales son, prácticamente, eliminadas de la dieta. El nivel nutricional cae, entonces, a lo que sería una dieta de "té y tostadas". Juntamente con la caída del nivel nutricional, la resistencia de la mucosa bucal, decae también con el resultado de que los tejidos se vuelven, todavía, más dolorosos y sensibles bajo los aparatos. De esta manera, ha comenzado un círculo vicioso y, la mala nutrición, comienza a hacer sentir sus efectos.

Al respecto, se debe recordar también que la ausencia de ciertos alimentos en la dieta de los pacientes puede ser consecuencia de indicaciones médicas estrictas.

Las **enfermedades alérgicas** de cualquier índole pueden repercutir sobre los tejidos de soporte como también sobre el resto de los tejidos orales que pueden llevar a un estado de gran inflamación. Localmente, la base de acrílico que tenga un exceso de monómero, debido a un deficiente curado, puede provocar una reacción de sensibilidad. Los acrílicos autopolimerizantes, pueden provocar tales reacciones debido al exceso de monómero presente.

Es bien sabido que, donde existe una inflamación de los tejidos blandos, el hueso contiguo a éstos, sufrirá un proceso de reabsorción; de manera pues que las maniobras protéticas, deben planearse teniendo en cuenta que, primero, se debe normalizar los tejidos blandos. Es probable que el profesional pueda detectar formaciones neoplásicas incipientes.

Estudios recientes han demostrado que, gran número de pacientes que requieren tratamientos protéticos, toman uno o varios tipos de medicamentos. Muchos de esos

## Rehabilitación del Desdentado Total

fármacos afectan de manera adversa a los tejidos bucales, ya sea de forma directa o indirecta. Así, por ejemplo, las **drogas psicotrópicas**, pueden causar efectos colaterales que influyen, en forma dramática, sobre el éxito de una rehabilitación protética. Los pacientes sufren de xerostomía o insuficiencia salival y, a menudo, sensación quemante por la sequedad, estomatitis por la falta de lubricación de la saliva; hay una disminución en la retención de las dentaduras; la comida se adhiere a las mismas y se acumula debajo de las bases y hay dificultad para tragar.

El medicamento "Banthine" para el tratamiento de la úlcera péptica y el "Catapres", usado como antihipertensivo, reducen notablemente, la secreción salival (Wilson y col., 1984).

La xerostomía también puede producirse por sialoadenitis crónica por la aplicación de radioterapia en la zona de la cabeza y cuello y el Síndrome de Sjögren.

Los síntomas de este síndrome son:

1) Queratoconjuntivitis que constituye el signo patognomónico con sensación de cuerpos extraños en la conjuntiva, fotofobia, escozor lagrimal y escozor y edema en los bordes palpebrales.

2) Xerostomía, sequedad de la piel y todas las mucosas: faríngea-esófago, estómago (anaclorhidria), anal, genital, nasal. Hay también lengua geográfica. El epitelio secretor va siendo sustituido por tejido fibroso o fibroadiposo, lo que da lugar a la abolición o disminución de la saliva, así como la obstrucción parcial o total de los conductos excretores, con la consiguiente retención y agrandamiento de las glándulas.

3) Poliartritis crónica progresiva.

El **paciente geriátrico** se queja, con frecuencia, de disminución de saliva, lo que implica, indudablemente, una disminución del aporte de ptialina que contiene. Aproximadamente el 60% de los almidones cocidos ingeridos, se dirigen en la boca del adulto joven pero, muy poco en cambio, en la del anciano; se cree que la amilasa pancreática puede compensar la falta de ptialina por escasez de saliva.

La xeroftomía o boca seca también puede resultar de muchos otros factores como la diabetes mellitus o insípida, fiebre, deficiencias vitamínicas, especialmente, de la vitamina A, etc.

Las **enfermedades sistémicas**, como las disfunciones endocrinas, alergias, anemias, etc., se manifiestan en los tejidos orales, donde la mucosa es fácilmente injuriada y su cicatrización más lenta.

**Daños neurológicos** causados por enfermedades degenerativas pueden, a menudo, establecerse en individuos seniles, complicando también el problema protético.

Los pacientes que presentan **parálisis facial**, como las ocasionadas por hemiplejías cerebrales, pueden tener dificultad para la masticación del lado afectado y, también, constituir un problema protético de difícil resolución.

Muchas veces, puede ser conveniente, buscar la cooperación de un médico.

**Antecedentes locales:** debemos indagar acerca del motivo de la pérdida de los dientes, época, si fue por caries, paradentosis o trauma y si hubo tratamiento ortodóncico. Las razones de la pérdida de los dientes del paciente son importantes y deben obtenerse en el interrogatorio. Un antecedente de caries dental intensa hace pensar en problemas de negligencia o nutricionales actuales o pasados. La extracción de dientes por enfermedad periodontal avanzada no sólo sugiere una historia de negligencia sino que predice, asimismo, la reabsorción continua del hueso alveolar o del reborde residual por factores sistémicos. La pérdida de dientes por lesiones traumáticas o extirpación quirúrgica de tejidos malignos es importante; los efectos secundarios de los traumatismos y la cirugía suelen ser prolongados. La fecha de la o las últimas extracciones podrá indicarnos el poder de cicatrización de los rebordes alveolares.

**Antecedentes protéticos:** durante este paso deberá conseguirse establecer claramente la historia protética, para consignar si ha usado prótesis, si usa todavía, cuánto tiempo hace que las usa, averiguando si le han confeccionado prótesis y no las ha podido usar y las posibles causas del fracaso. Es esencial que se determine cómo el paciente ha aceptado y se ha adaptado al tratamiento anterior. Las actitudes pasadas del enfermo tenderán a persistir durante el tratamiento futuro. Es en especial importante notar todos los comentarios de insatisfacción o las quejas sobre otros colegas para alertarse como éstas "banderas rojas" sobre problemas insalvables, pacientes no tratables o enfermos posiblemente insatisfechos.

Si las viejas dentaduras que lleva el paciente son exhaustivamente examinadas, pueden servir de gran ayuda para la información diagnóstica. Se puede observar en este momento cuál es el grado de soporte del labio superior, si hay un espacio interoclusal excesivo o ausente, posición del borde incisal, la forma dentaria y la posibilidad de desarmonía con la cara del paciente, posición de los dientes y la apariencia.

No obstante, podemos encontrar que esas posibles discrepancias pueden ser el resultado de lo que desea el paciente acerca de su apariencia. En este caso las dentaduras existentes pueden ser copiadas para recrear la misma apariencia en las nuevas dentaduras, mediante impresiones en alginato de las mismas y vaciadas en yeso piedra. Estos modelos nos darán un punto de referencia para construir las nuevas prótesis.

En la selección de los dientes, si el paciente piensa que los dientes que están en la vieja dentadura son perfectos, la prudencia nos dice que debemos copiar la forma y el molde lo más exacto posible, aunque es prudente también decirle que es imposible hacer una reproducción absolutamente perfecta de las viejas dentaduras.

Si, en cambio, el paciente piensa que los dientes son "demasiado chicos" o "demasiado blancos" o que "no se ven real", ello constituye el punto de partida para seleccionar nuevos dientes.

Es conveniente preguntar al paciente si las dentaduras viejas han copiado sus dientes naturales o bien si han sido modificados.

En la colocación de los dientes, el paciente debe estar enterado de los cambios en la apariencia que han sufrido debido a la reabsorción de los rebordes; como sus dientes

## Rehabilitación del Desdentado Total

anteriores pueden haber desaparecido gradualmente de la vista por el labio; se hace necesario discutir los cambios a realizar y registrarlos.

Puede obtenerse información de las dentaduras acerca de la dimensión vertical oclusiva del paciente. Evaluar el espacio interoclusal para determinar si la dimensión vertical debe ser aumentada (lo más común) o disminuida. Si la DVO está reducida y la mandíbula está dirigida a una posición anterior y superior anormal, el problema está justificado y el pronóstico para un mejoramiento estético es excelente. Si, en cambio, las dentaduras existentes están dentro de una aceptación standard, el potencial para el mejoramiento estético es generalmente limitado.

El agregado de rellenos de resinas acrílicas a la superficie interna de la dentadura indicará problemas con el contorno y la función. El agregado en la superficie oclusal sugiere problemas de oclusión o disfunción de la ATM. El agregado de resina acrílica en la superficie pulida indica insatisfacción con la estética debido a la falta de soporte labial.

Mejoramientos podemos lograr si hay dientes inadecuadamente posicionados o que tienen contornos muy pobres o están astillados.

Las dentaduras viejas también pueden ser usadas para la selección y la adaptación de las cubetas para la toma de las impresiones primarias.

Las dentaduras existentes pueden ser usadas para evaluar al paciente en lo que se refiere a su adaptabilidad a las prótesis. Algunas preguntas harán su información esencial para establecer un pronóstico.

**Estado psicológico:** desde hace muchísimos años (House, 1950), numerosos protesistas han insistido en clasificar a los pacientes desdentados totales de acuerdo a sus diferencias psicológicas y emocionales para poder evaluar su estado mental a la futura prótesis y su capacidad para aceptarla. Se necesita esa información antes de iniciar el tratamiento obteniéndola a través de la conversación con el paciente y en la expresión de su cuerpo, cara y brazos y analizando su forma de actuar y de reaccionar. Discernir si sus expresiones son moderadas o extremas y si es calmo y considerado o si es nervioso y poco amistoso y agresivo.

De acuerdo a ello, un paciente puede ser considerado:

- a) Receptivo: es el que acepta de buen grado lo que va a recibir. Tiene deseos de colaborar y prestará ayuda con su paciencia. Podríamos considerarlo como optimista. Es sensato y bien equilibrado. No espera la perfección sino un grado razonable de estética, comodidad y eficacia de la prótesis. El pronóstico es excelente.
- b) Escépticos: es un incrédulo con respecto a nuestro trabajo. Tiene poca fe en nuestros procedimientos. Son pesimistas sobre su capacidad de utilizar una prótesis dental con éxito.
- c) Pasivo o indiferente: no se preocupa de su aspecto ni de su salud. Reaccionan con resignación ante los cambios de la edad. No intentan superar los problemas debido a la vejez a través de la adaptación. Tienen

## Rehabilitación del Desdentado Total

poca paciencia para adaptarse a una prótesis. Su interés por el estado de la dentadura e higiene bucal deja bastante que desear. Consideran a la prótesis como algo innecesario. Como no opinan ni sugieren, hacen que el profesional piense que es un paciente fácil; sin embargo, una vez que se instala la prótesis suelen ser pacientes difíciles que no cooperan.

- d) Históricos: critican los detalles más mínimos de estética, ajuste y función. Todo está mal y estará mal. Es un escéptico más avanzado, pero más agresivo. El pronóstico es pobre.

Este método es de primordial aplicación en aquellos pacientes que atendemos por primera vez y que concurren a la consulta con su boca totalmente desdentada, sin haber utilizado nunca ninguna prótesis.

Si el paciente es portador de una prótesis completa (Vig, 1971), puede ser catalogado como:

1. **Protético-receptivo**: que es aquel que cuando se le pregunta por sus dentaduras contesta con gusto que son bellas, pero se han vuelto flojas y los dientes están "astillados" y que por eso necesita una prótesis nueva. Su actitud es de optimismo.
2. **Protético-escéptico**: criticará las dentaduras, al profesional que lo atendió, el tratamiento dental y a la Odontología en general; también dirá que sus dentaduras pueden ser modificadas según su criterio.

Según M. M. De Van (1961), los pacientes insatisfechos con sus restauraciones protéticas revelan:

- a) Que sus dientes fueron extraídos sin el beneficio de una prótesis inmediata.
- b) Que las dentaduras completas fueron instaladas en el paciente sin un período de prueba con una dentadura parcial.

La instalación brusca de una dentadura completa, en un paciente altamente sensitivo, causará un trauma físico y psicológico, cuya reacción y resultados son impredecibles. El trauma mental será proporcional a la sensibilidad del paciente y se traduce por sentimiento de inferioridad física, pérdida de su autoestima, de su auto respeto y de su gusto por vivir. La pérdida de los dientes va asociada mentalmente con la pérdida del vigor y de la juventud.

Sin embargo, cuando la pérdida de los dientes ocurre gradualmente durante muchos años, la personalidad del paciente tiene tiempo de hacer el ajuste mental necesario con menos cantidad de trauma y alteración.

Así, como un diabético sabe que no puede comer de todo si no quiere tener un ataque de su enfermedad, que un cardíaco no puede jugar al fútbol, que un paciente ortopédico no puede doblar la rodilla, un paciente con dentaduras artificiales aprende que no puede comer y masticar con la misma fuerza y vigor que antes.

El procedimiento de permitir al paciente ser parcialmente desdentado con el uso de una prótesis parcial removible o bien de una overdenture por una extensión de tiempo, es generalmente justificado por razones fisiológicas, físicas y psicológicas.

### **Relación entre los Factores Emocionales y la Prótesis Total**

Gran parte de su tiempo el prostodoncista se halla dedicado a la atención de pacientes de mediana edad y ancianos.

Los problemas emocionales asociados con el avance de la edad pueden relacionarse con arteriosclerosis cerebral u otros trastornos circulatorios, enfermedad orgánica cerebral, alteraciones del metabolismo o la nutrición y, más generalmente, efectos psicogénicos de inseguridad al cambio de su situación con su entorno. La tendencia a observar enfermedades afectivas en el anciano, resulta de una arteriosclerosis cerebral o de un proceso deteriorante cerebral.

Si establecemos como límite inferior de la edad mediana los 50 años y el inicio de la ancianidad empezando a los 65 años (Algunos establecen los siguientes límites con respecto a la edad: Presenil: de 40 a 60 años Senil: de 60 a 75 años Ancianidad: de 75 años en adelante), podemos observar en estos grupos, similares tendencias emocionales, difiriendo, no obstante, en la magnitud de sus reacciones, relacionados en cambio en el entorno familiar, alteraciones en los patrones económicos, sociales, vocacionales y en el aumento en la incidencia de enfermedades físicas.

En general, en el primer grupo suelen encontrarse una gran variedad de síntomas neuróticos, siendo la **ansiedad** el responsable de los conflictos, mientras que en el grupo de los ancianos los problemas son más agudos y la reacción más común a la frustración y a la inseguridad en el desarrollo de **estados depresivos**.

Los pacientes que requieren prótesis total plantean al prostodoncista no solamente sus problemas dentales sino también una amplia variedad de estados emocionales que deben ser considerados en el diagnóstico y plan de tratamiento. La pérdida de los dientes en este período de la vida, frecuentemente, coincide con el alejamiento de los hijos de la casa, fallecimiento de parientes, el aumento de la incidencia de fallecimientos de amigos del mismo grupo de edad, la declinación del estado general físico o la disminución de la actividad glandular. La pérdida de los dientes también recuerda al paciente que ha empezado su declinación física. Muchos se preocupan de su estado de salud y dedican, considerablemente, tiempo en su médico y odontólogo buscando los beneficios que puedan brindarles la habilidad de estos profesionales.

A menos que estos pacientes sean tratados adecuadamente, el tratamiento dental puede ser recibido con hostilidad, agresividad o repulsa. Por el contrario, una atención solícita probablemente redundará en un paciente crónicamente dependiente.

Varios problemas son encontrados en la práctica protética que asume su verdadera significación cuando se examinan a la luz de las alteraciones emocionales: sequedad, boca quemante e hiposalivación a menudo explicado como parte de un estado involucional o menopáusico, son reconocidos como concomitantes con estados depresivos y de ansiedad.

En los trastornos orgánicos cerebrales como la demencia senil, donde hay un deterioro irreversible de las facultades intelectuales, en la depresión extrema, etc., el

tratamiento protético constituye un impedimento casi insalvable porque, frecuentemente, el paciente se vuelve hostil, retraído y, prácticamente, incapaz de adaptarse a la prótesis. Alteraciones del gusto y la percepción del gusto son comúnmente las quejas de los pacientes protodónticos que se quejan de la disminución de la percepción de gusto producido, probablemente, por la degeneración de las papilas gustativas de la lengua.

La extrema labilidad emocional de muchas mujeres durante la menopausia es frecuentemente descrita como una disminución de la secreción hormonal. Serios problemas en el manejo de estos pacientes ocurren durante este período si no son enviadas al médico para el tratamiento con hormonas sintéticas. La mujer que interpreta a la menopausia como una pérdida de la feminidad puede volverse irrazonable en sus demandas por la estética o para la preservación de sus dientes naturales.

Si una gran evidencia de enfermedad mental es revelada, la inmediata cooperación con los familiares del paciente y el médico familiar debe ser realizada. Esta actitud se justifica cuando el profesional encuentra severa ansiedad o estados depresivos, adicción al alcohol o drogas, alucinaciones o síntomas persecutorios, tendencias homicidas o suicidas o evidencia de enfermedad cerebral orgánica.

Entre los pacientes geriátricos hay una elevada incidencia de depresión y sentimientos de inseguridad. Aparecen nuevos hábitos tales como el apretamiento de los dientes y ello hace que las fuerzas agregadas incidan sobre los tejidos cuya capacidad para soportarlas, ya se encuentra disminuida.

La consulta psiquiátrica o psicológica debe ser considerada cuando se encuentran problemas emocionales menores donde el paciente magnifica la salud oral o el tratamiento dental. Bajo ninguna circunstancia debe el dentista intentar formular un diagnóstico psiquiátrico.

### **CONTRAINDICACIONES DE LA PRÓTESIS TOTAL**

Existen algunas contraindicaciones para realizar una rehabilitación de Prostodoncia Total:

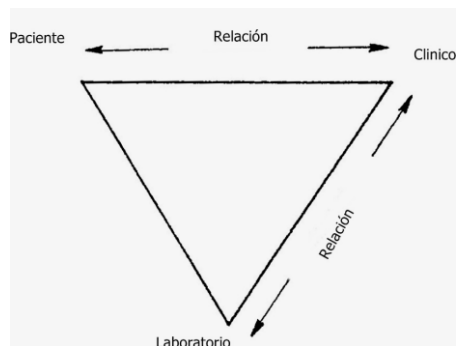
1. Cuando la rehabilitación protética no constituye un beneficio para el paciente. Por ejemplo en casos de:
  - Caquexia
  - Dolencia grave de Parkinson
  - Senilidad avanzada
2. Cuando la rehabilitación significa un riesgo. Por ejemplo en circunstancias de:
  - Demencia
  - Epilepsia
  - Pacientes con maxilares irradiados
3. Cuando la rehabilitación puede agravar el estado del paciente. Por ejemplo en caso de:
  - Cáncer

## Rehabilitación del Desdentado Total

- Sífilis
- Tuberculosis bucal
- Otros procesos graves en evolución

4. Cuando las posibilidades de éxito son negativas, cuando el estado psíquico del paciente impide su comprensión, tolerancia o confianza.

Se define en caso difícil como aquel que exige siempre más tiempo, mayores exigencias para su ejecución acompañada de insatisfacción del paciente. Cualquier caso se puede volver difícil, pero las dificultades no significan, necesariamente, éxito o fracaso. El clínico, con su preparación y experiencia personal, tiene que contar con las características generales de paciente, con el estado de sus tejidos de soporte y tejidos vecinos, con su habilidad para confeccionar prótesis y, además, contar con la calidad del laboratorio que colabora con el clínico (Figura 2-1).



**Figura 2-1**

Elementos intervinientes en la rehabilitación de Prótesis Total.

### **2. Examen Directo**

Se inicia con el examen del rostro que puede permitirnos obtener información que puede resultarnos útil en la confección de nuestra prótesis.

#### **Examen Facial**

Cara o rostro (faciales en medicina) es la parte anterior de la cabeza que se extiende desde la línea del cabello hasta la base del mentón y constituye el marco de la labor del protesista.

Hay una serie de marcas y detalles esenciales que se observan en el aspecto facial. En la línea media de la zona roja del labio superior hay una leve proyección llamada **tubérculo** (Figura 2-2), que da la conformación de arco de cupido al mismo.

Por arriba, existe una depresión vertical terminada a ambos lados por un reborde y que conecta con el septum nasal o base de la nariz: el **filtrum**, que existe prácticamente en todas las personas con dentadura normal.



## Rehabilitación del Desdentado Total

Su origen está en discusión. Según la hipótesis clásica es el vestigio del proceso frontal embrionario.

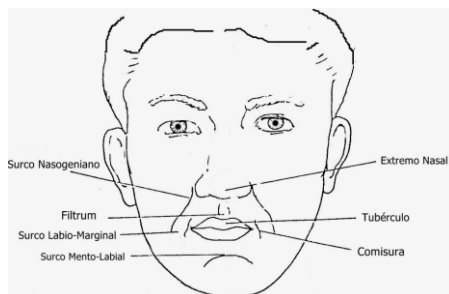
Cuando no existen dientes y se pierde el tono del músculo orbicular de los labios y de los restantes músculos faciales, el filtrum pierde su integridad anatómica, su forma característica y se aplana. Ello es debido a la falta de soporte del labio superior por ausencia de los dientes anteriores superiores y el reborde alveolar correspondiente o bien puede deberse a una distorsión por sobre-extensión de una dentadura. Su privación significa una mala dentadura o carencia de ella; el lograrlo con una prótesis dental se considera como señal de que se ha conseguido una forma satisfactoria de la cara.

En la línea media del labio inferior, debajo del tubérculo, hay una pequeña muesca. Desde esta área donde la zona roja de los labios es ancha, se van enangostando gradualmente hasta los **ángulos de la boca o comisuras** (angularis oris), lugar donde los labios están unidos uno con el otro por medio de un repliegue delicado. La comisura está situada en la confluencia del buccinador y los músculos faciales, y su posición es mantenida por la forma del arco de los dientes superiores; cuando éstos se pierden, caen las comisuras, se desplazan y la persona toma un aspecto desdentado. Esta área es fácilmente afectada por malnutrición y otros procesos (queilitis angular).

El área roja o borde bermellón de los labios es la "zona de transición entre la piel que cubre la superficie externa del labio y la verdadera membrana mucosa que tapiza la superficie interna". (Orban, 1953).

Ambos labios son grandemente variables en cuanto a su contorno, tamaño y forma y son muy móviles. La línea de unión entre los labios es la abertura de la cavidad oral. Generalmente los grandes movimientos de los labios están asociados con la abertura o cierre de esta línea de unión, por efecto de la depresión o elevación de la mandíbula.

El surco **naso-geniano** es la depresión que se irradia lateralmente y hacia abajo desde el ala de la nariz. Se hace más prominente con la edad. Como no es fácil eliminarlo y, por otra parte es difícil reducirlo enteramente con una restauración protésica, se debe ser parco en las promesas hechas a los pacientes sobre su modificación.



**Figura 2-2**

## Rehabilitación del Desdentado Total

No son un medio satisfactorio los rellenos o engrosamientos de los flancos de la dentadura; en cambio se considera que el mejor medio para restaurar el contorno facial adecuado para cualquier tipo de edad, es lograr una correcta separación intermaxilar o DV y una correcta alineación de los dientes artificiales.

El surco **mento-labial** corre de derecha a izquierda entre el labio inferior y el mentón, puede indicar por su curvatura, visto de perfil, el tipo de relaciones intermaxilares. En la Clase I, casi siempre forma un ángulo obtuso, en la Clase II, un ángulo agudo y, en la Clase III, un ángulo recto cuando miramos de lado las dos vertientes que forma el surco. Esto no es absoluto, sino tan sólo una referencia de la relación entre ambos maxilares.

El surco **labio marginal o labio-geniano**, es convexo para atrás y se extiende desde el ángulo de la boca hacia el borde inferior de la mandíbula; se torna más evidente con el avance de la edad.

Los labios son elementos altamente expresivos de la cara, considerados como la "cortina de la boca". Juntos con la boca constituyen un órgano único, el cual juega un doble rol en la habilidad del hombre de transmitir sus pensamientos y emociones a través de la fonación y la expresión facial.

Uno de los aspectos que ejercen mayor influencia en el contorno facial y, especialmente, en el perfil, es la **eminencia del mentón**. El grado de prominencia puede aumentar en los pacientes de edad avanzada, por la pérdida de los dientes y la propulsión mandibular.

Si los dientes posteriores están perdidos y no adecuadamente reemplazados, las **mejillas no soportadas**, tienden a colapsarse y moverse hacia adentro para encontrarse con la lengua lateralmente expandida. Este hundimiento de las mejillas puede exagerar el predominio de la **región cigomática** con un efecto de un cambio radical en el contorno facial.

Un estudio general del aspecto del paciente y las estructuras óseas sirve como guía para crear una restauración prostodóntica que deberá estar en armonía con ese aspecto.

### **Tono muscular**


Clasificación de acuerdo con House:

1. El paciente exhibe una tensión normal, tono de los músculos masticatorios y de la expresión facial.  
No aparenta cambios del tono muscular. La mayoría de los pacientes desdentados tiene experiencia sobre un grado de tensión normal.  
Solamente los pacientes con dentaduras inmediatas, tienen musculatura normal.
2. Los pacientes muestran, aproximadamente, una función normal pero ligeramente desmejorado su tono muscular.
3. El paciente muestra un alto grado de desmejoramiento del tono muscular y la función. Esto, generalmente, está asociado con una pobre salud, ineficiencia de las dentaduras, pérdida de la DV, arrugas, disminución de la fuerza de mordida y caídas de las comisuras observando de frente la cara del paciente, es posible

## Rehabilitación del Desdentado Total

encontrar **asimetría facial unilateral** por desviación de la mandíbula hacia uno u otro lado de línea media (Figura 2-3).

La asimetría facial menor o no detectable, es un hallazgo común en la población en general y no tienen ninguna significación estética o funcional. Las asimetrías se vuelven importantes cuando afectan la función y la estética de una persona. La asimetría facial es el resultado de las variaciones en el potencial de crecimiento de la mandíbula; la forma y estructura del hueso dependen de la influencia de la función genética y músculo-funcional. La rama ascendente mandibular juega un rol clave en el desarrollo del esqueleto facial. Las variaciones en el crecimiento del cóndilo pueden ser, especialmente, críticas. (Thompson, 1994).



**Figura 2-3**

Asimetría facial (vista frontal)

El lado derecho de la cara es más corto que el lado izquierdo y la línea media mandibular. Consiguientemente, se halla desviada hacia la derecha. La desviación es de tipo estructural, no de un desplazamiento funcional. (Thompson)

Las personas no son idénticas y cada una crece con su propio patrón de crecimiento facial único; la naturaleza presenta toda clase de variaciones individuales, desde ligeras diferencias entre el lado derecho y el izquierdo de una persona, hasta una variación extrema como se observa entre los enanos y en los gigantes.

El proceso condilar es particularmente vulnerable a las influencias genéticas y a los factores extrínsecos, el cual puede llevar a alteraciones del crecimiento uni o bilaterales. (Skolnick y col., 1994).

Simetría significa igualdad en la forma de las partes distribuidas alrededor de un centro o eje, es decir, igualdad entre los dos lados opuestos del cuerpo. Clínicamente significa, equilibrio.

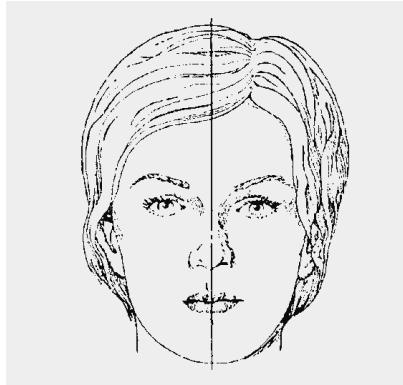
Sin embargo una perfecta simetría bilateral del cuerpo es un concepto mayormente, hipotético, más que real, en todos los organismos vivientes. Las asimetrías en el área craneofacial pueden ser reconocidas por las diferencias en el tamaño o relación entre los dos lados de la cara.

Asimetría significa, desequilibrio.

## Rehabilitación del Desdentado Total

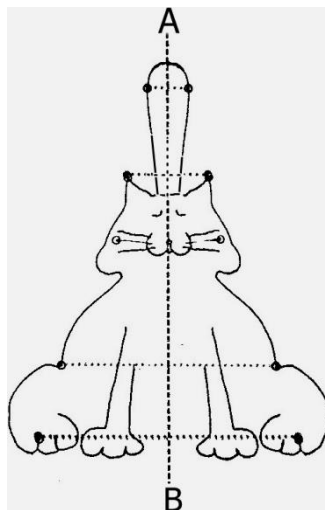
Esto puede resultar de las discrepancias en la forma del hueso en forma individual o a una malposición de uno o más huesos en el complejo craneofacial. La asimetría también puede estar limitada a los tejidos blandos de recubrimiento. (Sykora O., 1994)

Los resultados de las investigaciones (Horn, 1983), demuestran que, solamente, un 50% de los pacientes tienen un rostro relativamente simétrico (Fig. 2-4).



**Figura 2-4**  
Rostro simétrico

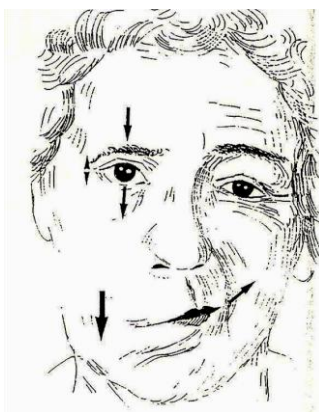
Todo desarrollo asimétrico facial provoca, a menudo, una desviación de la protuberancia nasal o bien del arco mandibular y, en consecuencia, el "centro facial" sufre una desviación hacia la derecha o hacia la izquierda.



**Figura 2-5**

Este gato es simétrico con relación al eje AB, porque cada punto de un lado se halla a la misma distancia con respecto a los del eje AB (Figura 2-5).

**La parálisis facial** se traduce por una asimetría facial manifiesta, como consecuencia de un desequilibrio estático y dinámico de la hemicara afectada. A las consecuencias funcionales y estéticas se agregan los graves trastornos de orden psicológico (Figura 2-6). (Gola y col., 1995).



**Figura 2-6**

Parálisis facial. Análisis de las deformaciones del costado paralítico (derecho) y la contracción hipertónica de los músculos de la piel del lado sano (izquierdo). (Gola)

Las causas que pueden producir asimetría son:

1. **Hiperplasia condilar** es decir, crecimiento exagerado de un cóndilo mandibular por un osteocondroma o alteraciones similares.

El osteocondroma es una lesión benigna (el 1% puede hacerse maligno), de origen óseo y cartilaginoso, descrito por primera vez por Cooper en 1878. La mayoría se localiza en huesos largos como el fémur, tibia y húmero, pero también puede observarse en el apófisis coronoides y, más raramente, en el cóndilo, cigoma, maxilar y base del cráneo.

El osteocondroma condilar se muestra frecuentemente sintomático con una clínica similar al síndrome de disfunción-dolor de la ATM. La manifestación más corriente es la alteración de la oclusión y, posteriormente, el desarrollo de una asimetría facial progresiva, con prognatismo y desviación de la mandíbula hacia un lado. La limitación de la abertura bucal ocurre en los tumores de la apófisis coronoides.

Puede encontrarse también osteomas, condromas, tumor de células gigantes, mixomas, fibroosteomas, displasia fibrosa, fibrosarcoma, condrosarcoma.

El tratamiento del osteocondroma más corriente es la condilectomía.

## Rehabilitación del Desdentado Total

2. Hipoplasia condilar o sea cuando existe falta de crecimiento de un cóndilo siendo el opuesto normal, en cuyo caso la desviación mandibular se producirá hacia el cóndilo menos desarrollado.
3. Remoción de un cóndilo durante el período activo de crecimiento.
4. Fractura condilar
5. Anquilosis témporo-mandibular
6. Desórdenes intrarticulares como ser desarrollo interno asociado con artrosis o artritis inflamatoria.
7. Pérdida prematura de piezas dentarias posteriores  
La asimetría facial está generalmente caracterizada clínicamente por uno o varios de los siguientes signos:
  - a. Desviación del mentón hacia un lado. Si el aumento de tamaño del cóndilo es del lado izquierdo, la desviación mandibular será hacia la derecha y viceversa.  
La hiperplasia condilar unilateral es una condición caracterizada por un desarrollo lento y progresivo agrandamiento del cóndilo y la elongación del cuello mandibular que resulta en asimetría facial y alteraciones oclusales (Rushton, 1951-Norman y col., 1980). La etiología es oscura: algunos sugieren trauma, alteraciones circulatorias locales, alteraciones neurotróficas, hormonales, infecciones y virosis (Schultz y col. 1960-Miller, 1979).  
Por otro lado, estudios histológicos han revelado una sobreactividad del cartilago articular (Norman y col. 1980-Kessel 1969-Oberg y col. 1962).
  - b. Discrepancias dento-esqueletales de la línea media superior e inferior.
  - c. Lento y progresivo alargamiento de la cara opuesta a la desviación producido por un aumento en la altura de la rama ascendente mandibular.
  - d. Leve o marcada maloclusión que suele acompañarse de mordida cruzada o mordida abierta.
  - e. Discrepancia vertical con mentón desviado hacia un lado y abajo con marcado prognatismo.
  - f. Comisura labial más baja del lado opuesto a la desviación.
  - g. Limitación del movimiento.

La asimetría facial puede comprobarse por medio de una foto-montaje realizada de la siguiente manera (\*):

Una persona es fotografiada de frente (A). Luego el negativo es cortado a lo largo de la línea media de la cara, obteniéndose una mitad o hemirostro derecho y un hemirostro izquierdo (B) (Figura 2-7).

Rehabilitación del Desdentado Total

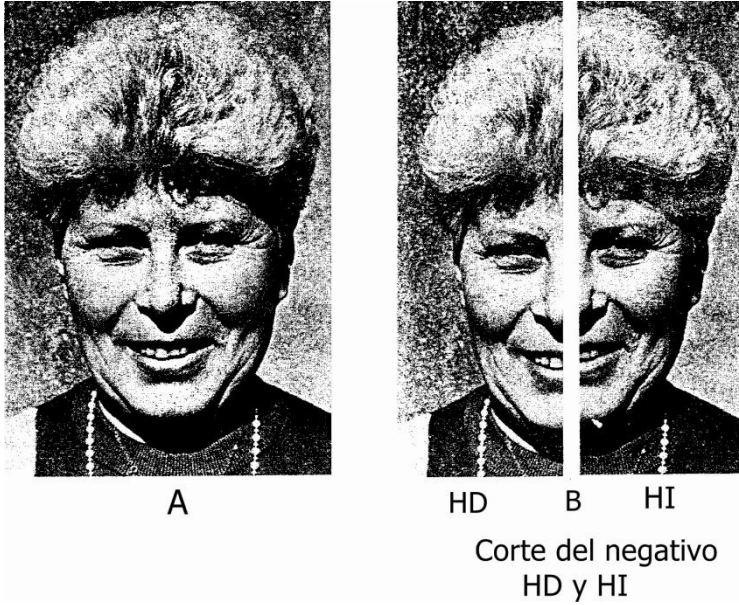


Figura 2-7

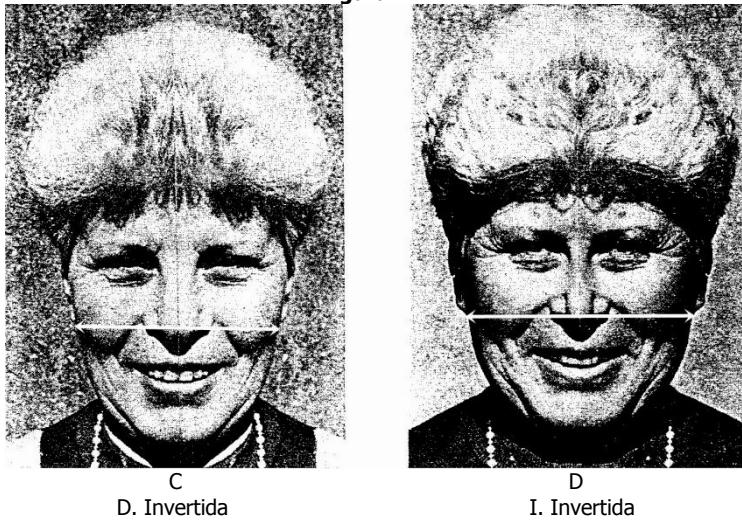


Figura 2-8  
Asimetría Facial

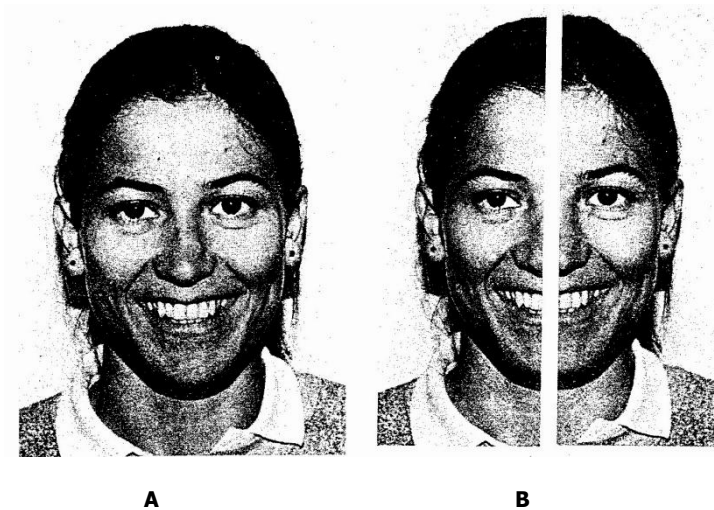
C - Fotografía compuesta con las dos hemicaras derechas.  
D - Fotografía compuesta con las dos hemicaras izquierdas.

## Rehabilitación del Desdentado Total

Con el negativo del hemirostro de la derecha desarrollamos un rostro que está compuesto del heminegativo derecho y la faz opuesta del mismo heminegativo. (Se obtiene girando la película (180°) para lograr la faz de la otra parte de la cara).  
Con el otro heminegativo izquierdo realizamos la misma composición fotográfica para lograr otra cara.

Puede observarse la diferencia existente en el ancho de ambas caras, lo que revela que ambos lados de la cara son distintos, es decir, son asimétricos.

Negativo





## Rehabilitación del Desdentado Total



**C**  
D. Invertida

**D**  
I. Invertida

### Figura 2-9 Simetría Facial

A – Fotografía de frente normal. - B – Negativo dividido en la línea media. –  
C – Fotografía compuesta con la hemicara derecha. –  
D – Fotografía compuesta con las hemicara izquierda.

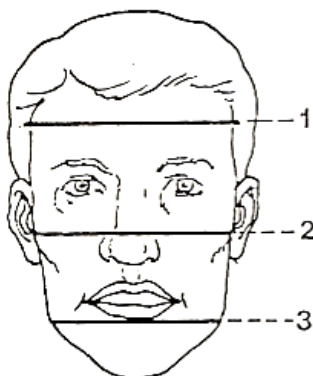
Debemos establecer la:

<b>Forma de la Cara</b>	De Frente	<ul style="list-style-type: none"> <li>▪ Triangular</li> <li>▪ Cuadrada</li> <li>▪ Redondeada</li> </ul>
	De Perfil	<ul style="list-style-type: none"> <li>▪ Recto</li> <li>▪ Cóncavo</li> <li>▪ Convexo</li> </ul>

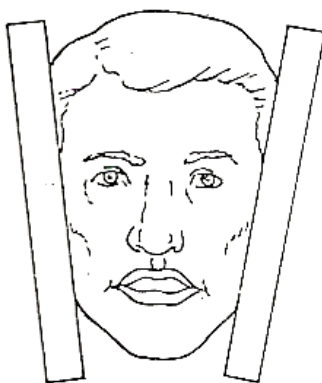La forma de la cara en sentido frontal, observándola de frente, se puede establecer tomando las siguientes medidas:

1. Ancho de la frente (1).
2. Distancia media desde el conducto auditivo externo de un lado al conducto auditivo del lado opuesto (2).
3. Distancia del ángulo mandibular o gonión de un lado al ángulo mandibular del lado opuesto (3). (Figura 2-10).

\* (Composiciones fotográficas sobre asimetrías faciales según L Árgonaute, 1985)



**Figura 2-10**



**Figura 2-11**

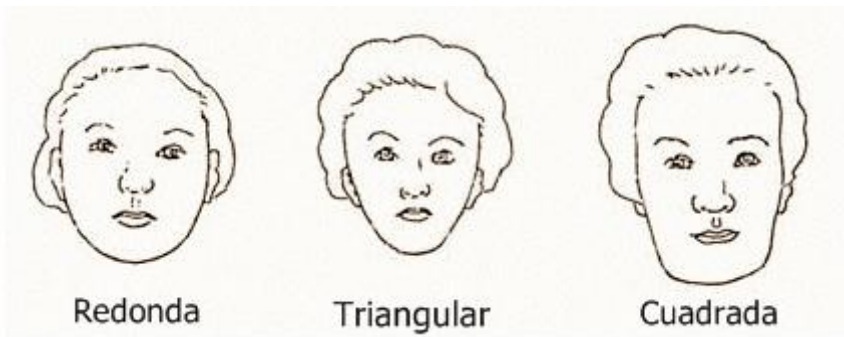
En la cara cuadrada, las tres medidas enunciadas son prácticamente iguales.  
En la cara triangular, las tres medidas van disminuyendo desde la frente hacia abajo, es decir, las tres son desiguales.  
En la cara redondeada, la medida a nivel del conducto auditivo es siempre mayor que las otras dos. Estas medidas pueden tomarse con un compás.

Otra forma de determinar la forma de la cara se realiza colocando dos reglas rígidas, una a cada lado de la cara, de manera que contacten con el arco cigomático y el ángulo mandibular. Si ambas reglas convergen hacia abajo, la cara es triangular; si resultan paralelas entre sí, la cara es cuadrada, mientras que si las dos reglas divergen hacia abajo, la cara será redondeada. (Figuras 2-11, 2-12 y 2-13).

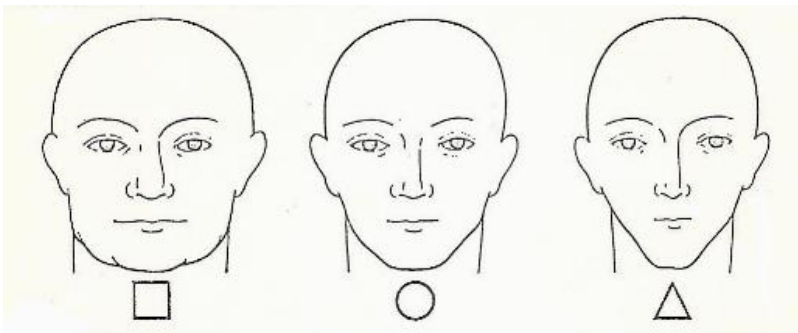
## Rehabilitación del Desdentado Total

La importancia que tiene la forma de la cara en la construcción de prótesis completa, fue anunciada por James L. Williams hace ya muchos años, al difundir su teoría de la correspondencia de la forma de la cara con la forma o contorno del incisivo central superior; si bien esta teoría no se cumple matemáticamente, no deja de ser un método orientador, sencillo y práctico para la elección de los dientes artificiales cuando no existen registros previos, ni ningún otro elemento que nos ayude a establecer la forma de sus dientes naturales.

De acuerdo a ciertos principios (Williams, Gysi y otros), la forma del diente debe elegirse sobre la base de los distintos tipos de cara:



**Figura 2-12**

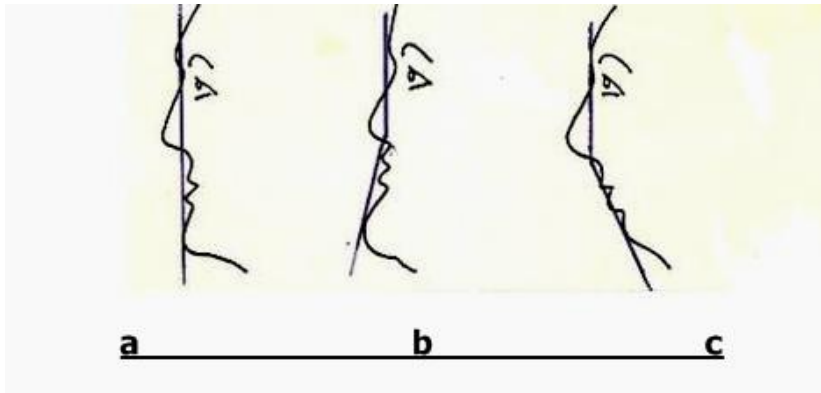


**Figura 2-13**  
(Geering)

El perfil facial está integrado por la frente (que incluye la glabella), la depresión nasal, el caballete y extremo nasal, la columela, los labios y el mentón. En cuanto a la forma del perfil facial, el mismo está condicionado por el grado de desarrollo del maxilar inferior (Figura 2-14).

## Rehabilitación del Desdentado Total

Desde el momento que el tamaño y la posición mandibular determinan que el perfil facial sea convexo, recto o cóncavo, es evidente que ejerzan influencia sobre el tercio inferior de la cara. (Saizar).



**Figura 2-14**

### CLASIFICACIÓN DE ANGLE

- a) Si el maxilar inferior es normal, el perfil correspondiente será normal o recto.
- b) Si el desarrollo mandibular ha sido mayor que el desarrollo del maxilar superior, que hace que el mentón se proyecte hacia adelante, tendremos un perfil cóncavo, llamado también, prognata.
- c) Si la mandíbula se halla insuficientemente desarrollada con relación al maxilar superior normalmente desarrollado, tendremos un perfil convexo o también llamado, micrognata, vulgarmente conocido como "cara de pájaro".

La relación intermaxilar, o sea, la relación de posición del reborde alveolar inferior con respecto al reborde superior en el plano sagital, condiciona el perfil de cada paciente.

### **Diferencias Raciales de la Forma de la Cara y del Perfil Facial**

La apreciación de la belleza basada en la proporción, simetría y equilibrio, ha sido largamente formulada por artistas y pintores. El perfil de los tejidos duros y blandos con vista a mejorar la apariencia facial ha sido el foco de interés entre odontólogos y, especialmente, entre los ortodoncistas.

A raíz del desarrollo de la moderna transportación aérea, las poblaciones se han convertido en ciudades cosmopolitas lo que para los prostodoncistas constituye un desafío cuando deben restablecer una apariencia facial armoniosa en pacientes que no se ajustan a un determinado estereotipo. Lo que puede ser normal para un grupo racial puede, muy bien, ser considerado anormal para otro. Las diferencias en los rasgos faciales están determinadas por las características genéticas y hereditarias de cada raza. Esto es importante cuando construimos una restauración protética para que armonice con las estructuras craneofaciales de un individuo determinado.

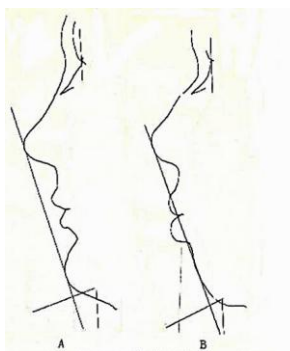
## Rehabilitación del Desdentado Total

Así, la altura facial entre los japoneses, coreanos, hawaianos, filipinos y chinos, es menor que en los caucásicos o blancos; en cambio exhiben un ancho facial bicigomático mayor que en estos últimos.

El gran ancho facial bicigomático de estos grupos raciales significa que existe más espacio lateral a ser llenado por la restauración protética. Esto requiere una exhibición mayor de los dientes anteriores, mostrando también los dientes posteriores.

Levelle (1972), demostró que el ancho mesio-distal de los dientes anteriores es más grande en los negros que en los asiáticos y, en éstos, más grande que en los caucásicos. Posiblemente el mayor ancho facial bicigomático contribuya a que el arco dental también sea más grande. Cuando los dientes son colocados sobre el reborde y, en la necesidad de articularlos con dientes opuestos, se llena el corredor bucal.

Cuando se compara el perfil facial teniendo en consideración el plano estético de Ricketts (1968), se concluye que el perfil facial en los asiáticos es más convexo que en los caucásicos. En éstos, el plano estético, extendido desde la punta de la nariz al pogonion\* debe estar de tal manera que los labios superiores e inferior estén, respectivamente, ubicados a 4 mm. y 2 mm. posteriormente a dicho plano (Figura 2-15).



**Figura 2-15**

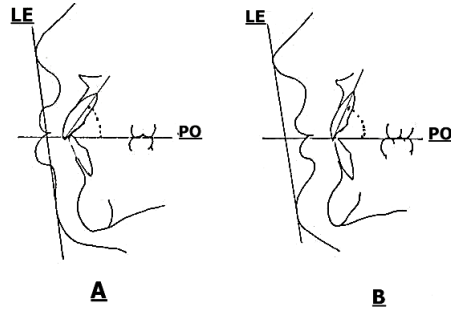
El perfil de un paciente es definido por la medida de la convexidad facial tomada desde el nasion al pogonion. Japoneses, chinos, etc., tienen un perfil más salido hacia adelante en lo que corresponde al 1/3 inferior de la cara. A) Perfil de un americano. B) Perfil de un japonés. (Johnson, 1992).

Sin embargo, el grado de prominencia de la nariz y del mentón o de ambos, debe ser considerado. Con una nariz menos prominente o el mentón menos prominente o ambos a la vez, los labios se vuelven, relativamente, más protrusivos.

La inclinación de los incisivos superiores es de la mayor importancia en la diferenciación entre caucásicos y no caucásicos. En éstos últimos la inclinación de los dientes es mucho mayor y el problema de la colocación de los dientes anteriores, debe ser tenido en cuenta para no ser colocados muy verticalmente. (Figuras 2-16 y 2-17).

\* **Pogonion= punta del mentón.**

## Rehabilitación del Desdentado Total



**Figuras 2-16 y 2-17**

Inclinación de los dientes anteriores en relación con el plano oclusal. A) Guía incisal en un hombre japonés. B) Guía incisal de un hombre caucásico. PO = Plano oclusal. LE = Línea estética de Ricketts. (Johnson, 1992)

**Altura Facial:** es la altura de la cara considerada de frente y medida en la línea media. Para medirla se toman puntos de referencia anatómicos. La **altura fisonómica** es la distancia que existe entre la base del mentón (Gnación)\* y la línea del nacimiento del cabello (Trichión). Si consideramos que la mandíbula se moviliza en sentido vertical, es lógico suponer que esa altura facial puede modificarse; en un sujeto dentado normal la **altura facial mínima** se produce cuando los dientes están en oclusión; cuando la mandíbula va a posición de reposo (2 ó más milímetros más abierto), tenemos la **altura facial postural** o de reposo y mayores para distintas alturas faciales a medida que se produce la abertura de la boca hasta llegar a la **máxima** (bostezo). Al producirse la desdentación total se pierde el tope oclusal que determina la altura facial y se modifica la altura facial mínima ahora llamada **altura facial gingival** que ya es patológica. A lo largo de la vida, la altura facial varía. Aumenta con el crecimiento, llegando al máximo entre los 30 y 40 años y se mantiene estable hasta los 50 años para ir declinando de allí en adelante; hacia los 70 años se habría reducido unos 2 a 3 mm. (Saizar).

**El color de la piel, de los cabellos y de los ojos** podrá servirnos de elementos de juicio en el momento de la elección del color de los dientes artificiales a reponer. En términos generales, si el color de la piel y del cabello es oscuro, deben enfilarse dientes de color más oscuros; si, por el contrario, el color de la piel y del cabello es claro, se colocarán dientes de color más claros.

Deben examinarse las **arrugas faciales** y relacionarlas con la ausencia de dientes. Surcos normales como el naso-geniano y el labio-mentoniano se encontrarán en el desdentado total, más pronunciados. El surco o pliegue naso-geniano es una depresión a cada lado de la cara que baja oblicuamente desde el ala de la nariz, aproximadamente, a la comisura labial; muchos pacientes desean borrar ese surco porque se convierte en arruga al perder la piel su elasticidad; sin embargo, un aumento del volumen en esta región con ese fin puede producir un aspecto poco natural; el surco es normal y no debe ser eliminado.

\* Gnación= punta de la nariz

## Rehabilitación del Desdentado Total

En algunos pacientes las arrugas son más numerosas y más exageradas que en otros y de allí la necesidad de actuar de acuerdo a la posibilidad que ofrece cada caso en particular.

**Las mejillas o carrillos:** limitan lateral y externamente el vestíbulo de la boca formados, en su mayor parte, por el músculo buccinador que se extiende en forma de lámina plana desde el ligamento ptérido-mandibular hasta el músculo orbicular con el que entrecruza sus fibras a la altura de la comisura labial. Internamente, la masa muscular del buccinador y un grado correcto de tensión, son factores que influyen favorablemente en la retención funcional, tanto en la restauración del maxilar superior como en el maxilar inferior. Las mejillas podrán ser tensas o flácidas y gruesas o delgadas, siendo las más favorables a la retención, aquellas flácidas porque hay menor tensión muscular.

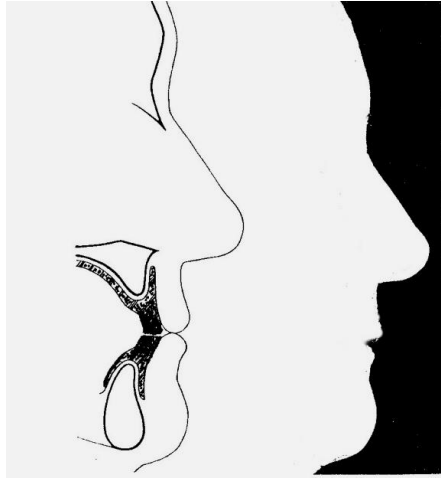
**Los labios:** exigen un estudio muy detallado porque son los que condicionan y definen el espacio necesario para la elección y ubicación de los dientes anteriores artificiales; principalmente los superiores, (sector estético).

El contorno y la apariencia del borde bermellón de los labios, generalmente, están alterados por la pérdida de los dientes (Figura 2-18).

El orbicular es el músculo de los labios; es un músculo esfinteriforme que se inserta en el maxilar superior en la línea media por medio de una banda de tejido fibroso conocido como el frenillo labial superior. Una vez perdidos los dientes, la función del orbicular de los labios, como así también del músculo buccinador y de los demás músculos que allí se insertan, se altera; al carecer éstos músculos del soporte adecuado que mantienen la longitud fisiológica de los mismos, la contracción de las fibras musculares sin soporte, modifica la expresión facial normal; los labios pierden su soporte y, como resultado, los tejidos faciales se deprimen produciendo una apariencia de envejecimiento prematuro. Para restablecer el aspecto y la función normales, es preciso ubicar los dientes artificiales en la misma posición que tenían los dientes naturales perdidos, adelgazando o engrosando las partes del soporte labial para lograr la armonía con las otras partes del rostro.

La restauración del soporte del labio y del ancho del borde bermellón, debe ser considerado durante la colocación de los dientes anteriores.

## Rehabilitación del Desdentado Total



**Figura 2-18**

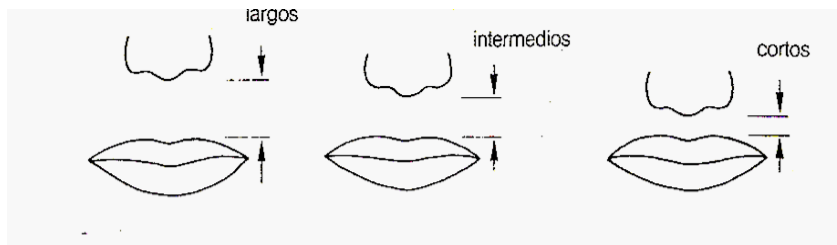
En las personas dentadas, los dientes determinan la dimensión vertical y sirven de apoyo a las partes blandas. Dentro de lo posible, estas funciones, deben lograrse en el desdentado por medio de la prótesis.

Se pueden observar distintos tipos de labios: (Figura 2-19)

<b>LABIOS</b>	Tonicidad	Tenso Flácido
	Espesor	Grueso Mediano Fino
	Longitud	Largo Mediano Corto
	Movilidad	Poca Mucha



### Distinta longitud del labio superior



### Distintos espesores de los labios



Figura 2-19

**Movilidad Labial:** debe ser muy tenida en cuenta porque los pacientes que tienen una movilidad mínima muestran muy poco los dientes anteriores.

#### Clasificación de la movilidad labial:

- normal
- reducida
- paralizada

Resulta favorable desde el punto de vista protético los labios que tengan poca tensión, que sean relativamente gruesos y largos y, que tengan poca movilidad.

La forma de justipreciar la tonicidad labial es haciendo silbar al paciente o hacerle hacer "muecas". (Campagnoli).

Tonicidad y elasticidad deben ser muy tenidas en cuenta calculando cuánto y cómo podemos distenderlo, ya que la toma de impresiones, en especial en el maxilar inferior, demandará una franca distensión de los músculos labiales.

En muchas personas con sus dientes naturales, sólo se ven los superiores, en otras sólo los inferiores y, en otros casos, se ven tanto los superiores como los inferiores.

Durante la contracción de los labios, podemos observar un labio inferior hipertónico que podrá levantar la dentadura de su posición de asentamiento si la posición de los dientes artificiales usurpa e invade la zona de actividad muscular. Contrariamente, en los labios hipotónicos, se requiere que los dientes anteriores sean posicionados más adelante para obtener un adecuado soporte labial.

## Rehabilitación del Desdentado Total

Debe también tenerse presente que podemos encontrar en los labios, cicatrices y bridas cicatriciales provenientes de lesiones traumáticas o de cirugía que obligaran a tomar mayores precauciones por la pérdida de elasticidad.

Con los labios en movimiento, las partes visibles de los dientes, varían constantemente durante el habla o la risa. La sonrisa comienza con una mueca que consiste en un movimiento hacia fuera de los ángulos de la boca, permaneciendo los labios cerrados; si el labio superior es corto, se verán parte de los dientes. Cuando se separan los labios, la mueca se transforma en sonrisa; cuando la sonrisa se convierte en risa, la boca se abre y se forma un espacio entre los dientes superiores e inferiores.

La sonrisa es atribuida a la actividad de los músculos cigomáticos, con relajación del orbicular de los labios. El cambio en la apariencia facial es debida a que los músculos cigomáticos elevan los ángulos de la boca y profundizan el surco nasogeniano; debajo de los ojos se forma una depresión y, es frecuente, la presencia de "patas de gallo" en el ángulo externo de los ojos.

Una atractiva sonrisa ha sido siempre el foco de atención en el hombre, tratando de obtener o mejorar su aspecto estético y, consecuentemente, su autoestima.

El medio en que vivimos dicta las reglas para la belleza y, una dentición estética, puede ser observada en las revistas, carteleras, cine y televisión.

En una sonrisa, el contraste de las formas, color, líneas, etc., permiten diferenciar los objetos dentro de una composición: un diente del otro, los dientes de la encía, la sonrisa de una cara.

Una sonrisa estéticamente agradable, es aquella en la cual el tamaño, forma, color y alineamiento de los dientes, están en armonía proporcional y relativa simetría, con los demás elementos que la enmarcan.

En una sonrisa, los labios son el factor controlador en la visión de los dientes, encía y corredor bucal.

Es requisito imprescindible para tener o crear una sonrisa agradable; pero, solamente, es una parte de una gran composición que está integrada por los dientes, el tejido gingival, el corredor bucal, los labios y, finalmente, la cara.

La sonrisa puede variar de una persona a otra y puede extenderse en mayor o menor grado, hacia arriba y abajo y lateralmente, partiendo de la posición de reposo. Frecuentemente el corredor bucal es el elemento de contraste que encuadra la sonrisa.

Durante una sonrisa, lo que más nos llama la atención, son los incisivos centrales superiores; estos elementos son dominantes tomando de un 30% a un 50% del área total de la sonrisa; ellos demandan y centralizan nuestra atención. (Moskowitz y col. 1995).

En general, las mujeres muestran dos veces más los dientes que los hombres; pero, a partir de los 60 años, son menos visibles y, en algunos casos, no son visibles con el labio superior en reposo; esto sucede debido al desgaste de los bordes incisales y a la pérdida de elasticidad del labio superior.

Desde el punto de vista facial, el borde incisal de los dientes superiores deben contactar con el labio inferior en su borde bermellón, en la unión de la mucosa seca con la mucosa húmeda, cuando el paciente pronuncia las consonantes "F" y "V".

## Rehabilitación del Desdentado Total

Idealmente, durante una sonrisa, el borde incisal de los superiores, debe seguir la curvatura del labio inferior.

Con relación a los tejidos gingivales, la sonrisa es agradable cuando se ve un mínimo de tejido queratinizado; se ha establecido que, como máximo, debe observarse solamente un 25% o menos de la altura del incisivo central superior. Si la mostración de la encía es mayor o extrema como ocurre en pacientes con labios cortos o labios cóncavos, la sonrisa se torna desagradable. También ocurre lo mismo en pacientes con extrema movilidad en sus labios.

Interesa conocer qué relación tiene la sonrisa con los ejes faciales, tanto sea horizontal como vertical.

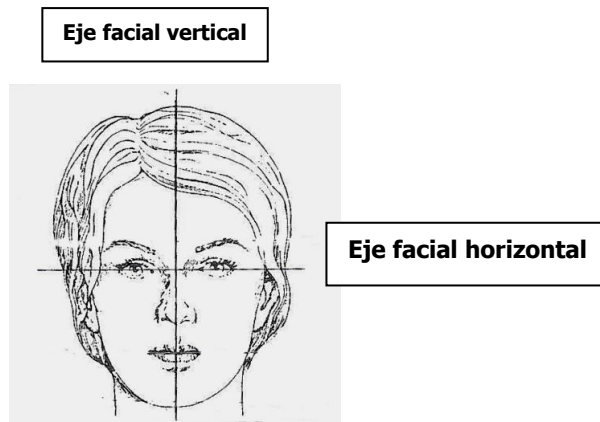
El eje horizontal se relaciona con una línea trazada a través de las pupilas de ambos ojos; sirve como referencia para evaluar el contorno, la posición de los bordes incisales, el margen gingival, la orientación del arco maxilar y el plano oclusal.

Líneas trazadas a través de las cejas, pómulos y la comisura de los labios también nos ayudan a confirmar este eje.

A su vez, el eje facial vertical, ayuda a establecer la línea alrededor de la cual se desarrolla la simetría de la sonrisa. Es también una guía para determinar la inclinación individual de los dientes.

El eje vertical se visualiza a partir de la mitad de la línea interpupilar, pasando a través de la columna nasal y el filtrum y dividiendo los labios superior e inferior en dos segmentos, relativamente, iguales.

Los dos ejes faciales, horizontal y vertical son, generalmente, perpendiculares entre sí (Figura 2-20).



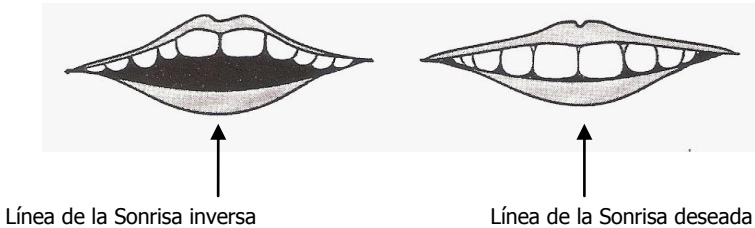
**Figura 2-20**  
Ejes faciales horizontal y vertical (Dibujado simétricamente)

**Orientación del plano de oclusión**

En pacientes con prótesis antiguas, puede observarse una inadecuada orientación como resultado del asentamiento de la dentadura o cambios en la arquitectura ósea, presentando una "sonrisa inversa".

Esta condición está caracterizada por los dientes posteriores que se inclinan hacia abajo y atrás, en forma progresiva.

Consecuentemente, los dientes anteriores asumen una curvatura que no sigue el arco del labio inferior (Figura 2-21).



**Figura 2-21**

(Engelmeiers y Phoenix)

**La Abertura bucal, orificio bucal o distancia intercomisural:** es la abertura longitudinal de la boca ubicada entre los labios y que permite la entrada a la cavidad bucal. (Del Glossary de Términos Prostodónticos, 1994) (Figura 2-22).

<b>Abertura bucal</b>	Grande
	Mediana
	Chica

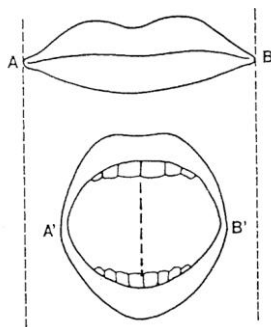


**Figura 2-22**

Distintas distancias intercomisural

Cuando nos hallamos frente a aberturas bucales chicas, es conveniente prevenir al paciente de las molestias que esto le ocasionará, principalmente, en la toma de las impresiones. Puede ser útil en estos casos lubricar los labios y tratar de evitar que el paciente abra ampliamente la boca (Figura 2-23).

## Rehabilitación del Desdentado Total



**Figura 2-23**

La distancia entre los puntos A 'B' es menor a la distancia entre los puntos AB cuando la boca está cerrada en descanso.

Cuando la boca está ampliamente abierta, se ejercen fuerzas máximas horizontales sobre los dientes y los flancos de las superficies externas, labial y facial.

### **Queilitis Angular**

Por muchos años la queilitis comisular fue atribuida a la reducción de la dimensión vertical y a deficiencias de riboflavina y tiamina. Aunque cualquiera de esos factores puede ser predisponente. Cawson, 1963 y Makila, 1969, demostraron que es una afección secundaria a una estomatitis protética y, comúnmente, el resultado de una infección de Cándida que responde a la terapia fungicida. Sin embargo, aparte del tratamiento medicamentoso, la restauración de la dimensión vertical por medio de dentaduras que funcionen correctamente, es necesario para una correcta cicatrización.

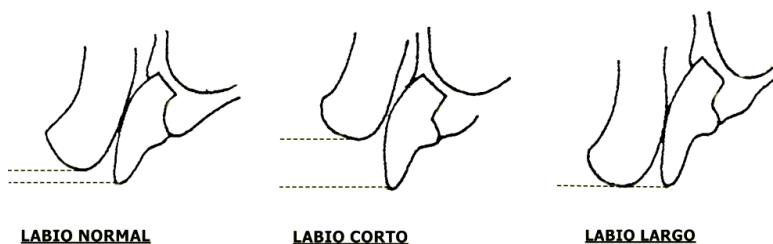### **Relación Labio-Reborde Alveolar Residual**

La relación que se establece entre el labio superior, el reborde alveolar superior y los dientes artificiales anteriores superiores, son los elementos que debemos manejar para determinar el grado de estética que va a exhibir un paciente cuando la restauración protética sea colocada en la boca.

La cantidad de exhibición de los dientes anteriores superiores al hablar y durante las expresiones faciales, depende del largo y movilidad del labio superior en relación con el tamaño del reborde alveolar.

De su estudio podemos inferir que hay:

1. **Variaciones de la longitud del labio superior:** considerando un reborde alveolar anterior normal. (Figura 2-24)

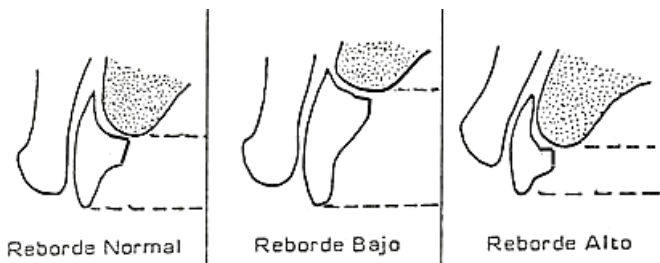


**Figura 2-24**  
Longitud del labio superior en reposo

- a) **Labio normal:** es aquel que, estando en reposo, permite visualizar de 1 a 2 mm. del borde incisal de los dientes ántero-superiores.
- b) **Labio corto:** permite visualizar gran parte del diente al tiempo que obliga a colocar dientes más cortos.
- c) **Labio largo:** es aquel que cubre totalmente los dientes y que obliga a colocar dientes más largos

2. **Variaciones de la altura del reborde alveolar superior:** considerado un labio superior normal. (Figura 2-25)

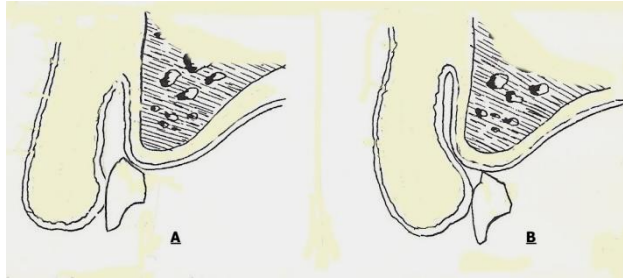
- a) **Reborde normal:** el tamaño de los dientes son normales y el borde incisal de los dientes anteriores se encuentran, generalmente, de 1 a 2 mm. por debajo del borde libre del labio en reposo.
- b) **Reborde bajo:** el labio se relaciona con un reborde atrofiado y donde para una estética, es necesario utilizar dientes largos.
- c) **Reborde alto:** el labio se relaciona con un reborde prominente que obliga a la colocación de dientes más cortos y que, para evitar la visibilidad del acrílico rosa de la encía, es necesario adaptar los dientes directamente a la encía o bien recurrir a la reducción quirúrgica del reborde.



**Figura 2-25**  
Altura del reborde alveolar superior anterior con el labio superior en reposo

## Rehabilitación del Desdentado Total

Labio superior y el reborde correspondiente, son los elementos anatómicos que permanecen invariables a no ser que una cirugía cambie su forma, método no siempre posible de aplicar en la mayoría de los pacientes, por diferentes motivos. Entonces, los dientes artificiales son los únicos que podemos variar y adaptar a los distintos casos, seleccionando tamaño, ancho y forma de los mismos, de acuerdo a cada paciente. De allí que, de la correcta ubicación de los dientes artificiales superiores anteriores, en el sentido ántero-posterior y en el sentido vertical, dependerá el éxito en el aspecto estético y fonético. (Figura 2-26)



**Figura 2-26**

Ubicación de los dientes anteriores superiores.

- A - El labio recibe un adecuado soporte para la correcta colocación de la superficie labial del diente artificial. B - Colocación incorrecta del diente artificial donde por falta de soporte adecuado, el perfil del labio se hace convexo con virtual desaparición del borde rojo.

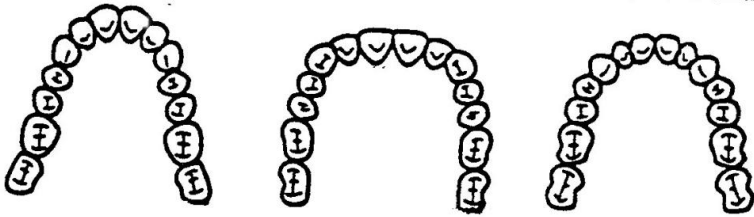
Es recordable observar y tener en cuenta a aquellos pacientes dentados totalmente que, al sonreír, muestran los dientes en toda su altura y también una cierta cantidad de encía natural labial. Un paciente con estas características puede, a través, del tiempo llegar a ser un desdentado total; esto puede obligarnos a construir una dentadura superior sin encía a fin de lograr una mejor estética; no obstante, funcionalmente, se disminuye la retención física por rotura del sellado periférico. Tiene suma importancia el estudio clínico de la forma, tamaño de los maxilares y la altura de los rebordes alveolares residuales. El estudio debe ser realizado en particular en cada maxilar, luego relacionarlos observando sus características particulares en su interrelación y las implicancias en el pronóstico.

### Clasificación de la forma de los maxilares según House (1950)

Forma de los maxilares	Triangular
	Cuadrado
	Redondeado

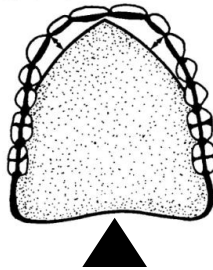
Figura 2-27

## Rehabilitación del Desdentado Total



**Figura 2-27**

Formas dispares pueden asociarse en una misma boca; es decir, que se pueden encontrar en un paciente, un maxilar superior cuadrado y uno inferior de forma triangular o viceversa. Esta disociación de formas en un mismo individuo, complica los problemas técnicos del enfilado dentario al determinar variantes en la angulación del eje interalveolar. (Figura 2-28)



**Figura 2-28**

Forma triangular del maxilar superior: los dientes son colocados fuera del reborde residual por razones estéticas, en la región del incisivo lateral y canino. Como consecuencia, cualquier fuerza que se ejerza sobre ellos, actuará como un brazo de palanca, pudiéndose dislocar la dentadura.

### Clasificación del tamaño de los maxilares:

Tamaño de los maxilares	Grande
	Mediano
	Pequeño

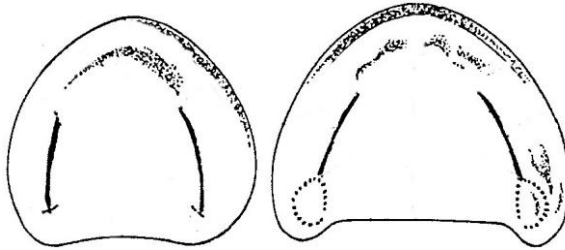
1. Grande: mejor para la retención y estabilidad.
2. Mediano: buena retención y estabilidad pero no ideal.
3. Pequeño: dificultad para obtener buena retención y estabilidad.

En cuanto al tamaño, interesa este distinguo en la superficie maxilar porque de él va a surgir un primer diagnóstico sobre el éxito de la prótesis. En principio, cuánto más extenso es el área del maxilar, es decir, cuando mayor sea el tamaño del maxilar, se



## Rehabilitación del Desdentado Total

dispondrá de mayor soporte útil y, en consecuencia, de mayor retención y estabilidad.

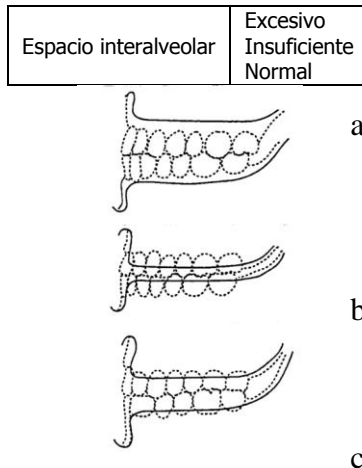


**Figura 2-29**

Crestas del reborde y líneas de referencias marcadas sobre los modelos desdentados maxilares y mandibulares donde, es posible, observar la diferencia de tamaño de ambos maxilares

Pueden también coincidir en la misma boca, maxilares superiores pequeños e inferiores grandes o viceversa. Esa disociación de tamaños en una misma boca, puede crear problemas en el enfilado dentario por obra de la angulación del eje interalveolar. El desdentamiento trae aparejado un supuesto agrandamiento del maxilar inferior y un achicamiento del superior, que puede llevar a un enfilado invertido o cruzado, es decir, cuando los dientes inferiores desbordan vestibularmente a los superiores (Figura 2-29)

**Espacio interalveolar:** es la distancia que existe entre el reborde superior e inferior con una adecuada dimensión vertical. (Figura 2-30)

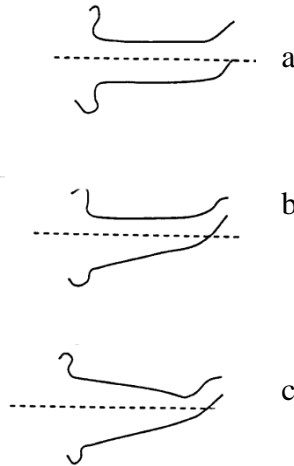


**Figura 2-30**

a- Excesivo espacio interalveolar. b- Espacio insuficiente para acomodar los dientes artificiales.  
c- Espacio interalveolar normal, ideal para acomodar los dientes artificiales (Engelmeler y Phoenix).

## Rehabilitación del Desdentado Total

Paralelismo de los Arcos Alveolares, estos pueden ser paralelos o divergentes al plano oclusal. (Figura 2-31)



**Figura 2-31**

- a- Los arcos alveolares son paralelos al plano oclusal, en consecuencia, son paralelos entre sí.
  - b- El arco mandibular es divergente hacia delante con relación al plano oclusal.
  - c- El arco maxilar es divergente hacia delante del plano oclusal o ambos arcos son divergentes hacia adelante.
- (Engelmeler y Phoenix)

El rebordado alveolar residual es la porción del proceso alveolar que permanece después de haberse perdido los dientes.

Los alvéolos que contenían las raíces de los dientes se llenan con hueso nuevo. Este proceso alveolar se convierte en rebordado residual que es la base para la dentadura.

Debemos distinguir la altura, ancho y forma de los rebordados alveolares de los maxilares.

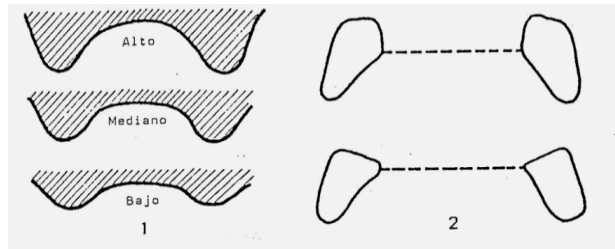
Altura de los rebordados	Altos Medianos Bajos
--------------------------	----------------------------

La altura y forma de los rebordados alveolares cambian a medida que se pierden los dientes. En principio, la reabsorción, es rápida pero, con el tiempo, se vuelve más lenta, continuando durante toda la vida.

La tendencia del rebordado de reducirse de tamaño con el tiempo, puede llegar a formar amplios canales nutricios o espinas óseas agudas, que pueden causar dolor como resultado de la presión ejercida por la prótesis. (Turano).

## Rehabilitación del Desdentado Total

La altura de los rebordes varía de un paciente a otro y, a menudo, en el mismo paciente, de una zona a otra (Figura 2-32).

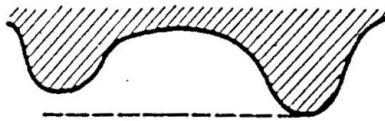

**Figura 2-32**

Altura de los rebordes 1. Maxilar Superior. 2. Maxilar Inferior.

Los rebordes altos son los más favorables por la manera como resisten las fuerzas de lateralidad en el proceso de trabajo de la prótesis. Los rebordes bajos son completamente desfavorables. A veces, la atrofia de los rebordes alveolares del maxilar superior es tan grande que se continúa con la porción basilar, llegando, en algunos casos, hasta la espina nasal anterior. En el maxilar inferior esto se agrava por la existencia de una menor superficie útil.

Cuando un lado del maxilar han permanecido algunos dientes remanentes por bastante tiempo, la extracción posterior de los mismos, suele dejar un reborde más prominente que el del lado opuesto que se presenta más reabsorbido y atrofiado.



**Figura 2-33**

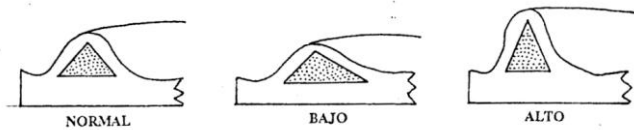
Altura desigual de los rebordes

La reducción quirúrgica de ese reborde prominente, no implica ninguna ventaja, mientras no interfiera con la colocación de los dientes artificiales, por lo cual es mejor conservarlo, pues contribuirá a la retención y estabilidad de la prótesis. (Figura 2-33)

En un corte transversal de un reborde podemos establecer que:

- Cuando la altura del reborde es normal, los tres lados del triángulo equilátero, son iguales.
- Cuando la altura del reborde es bajo o reabsorbido, la base del triángulo es mayor que los lados del triángulo.
- Cuando la altura del reborde es alto, la base del triángulo es menor que los lados. (Figura 2-34).

## Rehabilitación del Desdentado Total



**Figura 2-34**  
(Tamaki)

La atrofia más acentuada de los rebordes se observa en el maxilar inferior y no es raro que este reborde inferior esté reemplazado por un filo que no tolera la presión de la base de la prótesis durante el esfuerzo masticatorio.

La prominencia del reborde en la parte anterior del maxilar superior, suele ser ventajoso para la prótesis, siempre que no sea muy marcado como para constituir un defecto estético.

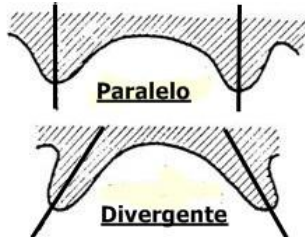
Ancho de los rebordes	Gruesos Medianos Delgados
-----------------------	---------------------------------

Dirección de los rebordes	Paralelos Divergentes
---------------------------	--------------------------

Son particularmente útiles los rebordes cuyos flancos vestibulares en el caso de los superiores y flancos vestibulares y linguales, en el caso de los inferiores, mantienen un discreto paralelismo; en tales casos, es más fácil mantener en la prótesis un buen cierre periférico efectivo.

En el maxilar superior los rebordes tienen, generalmente, una dirección divergente hacia abajo, siguiendo la inclinación que tenían cuando se encontraban los dientes naturales. Cuando el reborde es muy retentivo, con mucha divergencia, es probable que los flancos de la prótesis no puedan ser aprovechados para lograr el cierre periférico, como suele ocurrir en la zona de la tuberosidad maxilar, como veremos más adelante. (Figura 2-35)

En el maxilar superior, la dirección de los rebordes tiene una inclinación convergente hacia arriba, como ocurre con la inclinación de los dientes naturales (Figura 2-36).



**Figura 2-35**

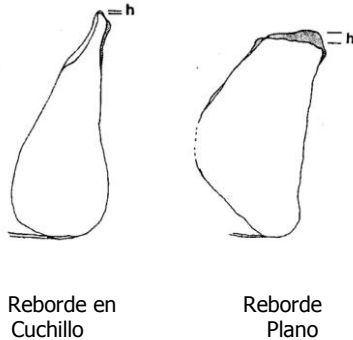
Dirección de los rebordes en el plano frontal, (Zona posterior) en el maxilar superior.

## Rehabilitación del Desdentado Total



**Figura 2-36**

Dirección de los rebordes en el plano sagital en el maxilar superior. Algunas veces la existencia de un reborde impide la inserción de una prótesis con flanco labial, al presentar una estrangulación cérvico-alveolar (retención). En consecuencia, el camino de la inserción deberá ser paralelo a la superficie labial del reborde o al eje del reborde.



Reborde en  
Cuchillo

Reborde  
Plano

**Figura 2-37**

Patrón de Remodelamiento Óseo: geoméricamente el primero tiene tendencia al angostamiento labio-lingual dando un reborde en cuchillo, mientras que, el segundo, representa la tendencia a hacerse plano. (Nishimura y col., 1992).

Después de la extracción de los dientes, hay una formación activa de hueso en el fondo del alvéolo y reabsorción ósea en los bordes, de manera que al cabo de alrededor de seis meses, se encuentra completamente relleno. Se produce un remodelado óseo rápido, pero la reabsorción ósea continúa a nivel de la superficie externa de la cresta del hueso alveolar resultando en un cambio morfológico del hueso y de los tejidos blandos que lo recubren a través de los años. La actividad remodeladora ósea está localizada, primariamente, en la cresta del reborde residual. Cuando la reabsorción ósea se localiza en las superficies bucal y lingual del reborde, se produce la formación de un reborde filoso llamado, en forma de "cuchillo".

Por el contrario, si la mayor reabsorción se produce en el área de la cresta y no en el área lingual y bucal, el reborde alveolar tenderá a volverse plano. (Figura 2-37).

En las mujeres hay una tendencia a desarrollar rebordes en cuchillo, comparado con los hombres.

## Rehabilitación del Desdentado Total

Los defectos de la estructura ósea de los rebordes residuales pueden presentarse en forma de:

- a) Rebordes en forma de sierra.
- b) Rebordes en forma de navaja.
- c) Rebordes con discretas espinas.

Cualquiera de ellos puede producir dolor; de ahí que constituye un llamado de atención el dolor que se produce al realizar una presión digital sobre el reborde.

Según Goodsell (1995), los rebordes en forma de filo de navaja o de sierra, son una de las causas más frecuente de disconfort del paciente por las dentaduras. Muchas dentaduras se construyen sobre rebordes no adecuadamente preparadas.

La prevención es posible, por lo menos en parte, de la siguiente forma:

- a) Adecuada preparación de los rebordes en el momento de las extracciones.
- b) Control de las enfermedades sistémicas.
- c) Adecuada nutrición.
- d) Examen periódico de las dentaduras y tejidos orales con el adecuado tratamiento. (Meyer, 1966).

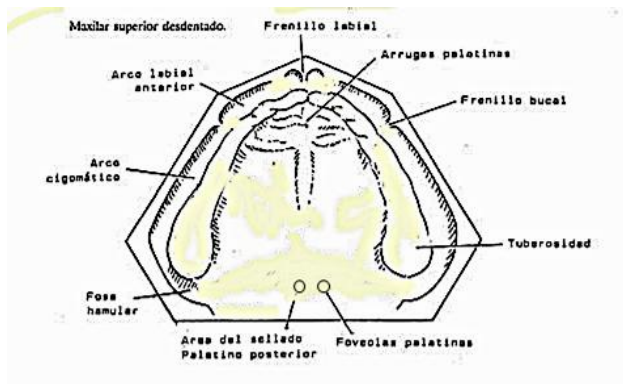
El tratamiento puede ser realizado:

1. Mediante alivio en el modelo o en la dentadura terminada.
2. Mediante cirugía.
3. Mediante el uso de material resiliente como las siliconas para bases.

Uno de los aspectos críticos en el tratamiento del desdentado total que, a menudo, no es tenido muy en cuenta, es el examen clínico y la adecuada preparación de las superficies de soporte.

Estas preparaciones de las áreas de soporte pueden involucrar, a veces, a intervenciones quirúrgicas de las estructuras anatómicas; otras veces, dependiendo de la necesidad, pueden ser utilizados procedimientos no quirúrgicos. En muchas instancias, ambas formas de tratamiento, son necesarias para volver los tejidos de soporte a su normalidad, a un estado óptimo de forma y salud.

**Examen del Maxilar Superior Desdentado** (Figura 2-38)



**Figura 2-38**

**Bóveda palatina:** es la parte más profunda y superior del paladar: es la curvatura del paladar. (Glossary de términos Prostodónticos, 1994). Es la superficie de asiento del maxilar superior que está dado por la conjunción de los dos huesos maxilares superiores y de los dos huesos palatinos que, reunidos en la línea media, conforman la bóveda palatina ósea.

Debe analizarse su forma, profundidad y rafe palatino (Figura 2-39).

Forma	Cuadrangular Redondeada Ojival Plana
-------	---

La bóveda cuadrangular presenta un techo plano y paredes laterales casi perpendiculares; ofrece grandes posibilidades de estabilidad. (Figura 2-40).

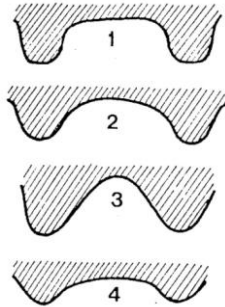
La bóveda redondeada sigue siendo propicia, pero menos que la anterior.

La bóveda ojival o triangular, suele ser considerada poco retentiva por sus características que facilitaría la expulsión de la prótesis. (Figura 2-41).

El paladar ojival es la consecuencia de la respiración bucal, por la obstrucción de las vías respiratorias superiores, ya sea por: tabique nasal desviado, pólipos, hipertrofias amigdalinas, adenoides, etc.

La bóveda plana es la que ofrece muy poco relieve con los rebordes, facilitando el desplazamiento lateral de la prótesis, dificultando la estabilidad horizontal y creando problemas de retención.

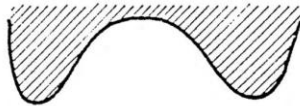## Rehabilitación del Desdentado Total



**Figura 2-39**

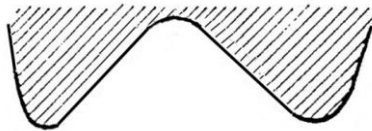
Formas de la bóveda palatina

1) Cuadrangular. 2) Redondeada. 3) Ojival. 4) Plana



**Figura 2-40**

Paladar en forma de U favorable para la prótesis



**Figura 2-41**

Paladar en forma de V desfavorable para la prótesis

Profundidad	Profunda
	Medianamente profunda
	Plana

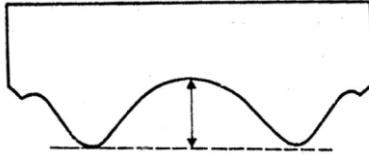
La bóveda profunda y la medianamente profunda, son las más favorables para el éxito de nuestra prótesis.

La mayoría de las veces, la bóveda profunda adquiere la forma ojival.

La profundidad del paladar se mide por medio de compases que se apoyan sobre los rebordes; si relacionamos el ancho del paladar con el alto, tendremos un índice que determinará las características del paladar. (Figura 2-42).



## Rehabilitación del Desdentado Total



**Figura 2-42**

Forma de determinar la profundidad del paladar.  
(Massad y Golean, 1994)

La bóveda profunda (ojival), tiene una profundidad de más de 0,50 pulgadas.

La bóveda medianamente profunda (en forma de U), tiene una profundidad de 0,25 a 0,50 pulgadas\*.

La bóveda plana es aquella que tiene menos de 0,25 pulgadas.

Rafe Palatino	Rafe duro Prominente (Torus) Rafe imperceptible En surco
---------------	---

El torus palatino es una convexidad ósea de crecimiento lento, localizado a nivel de la sutura media palatina.

Puede crear problemas significativos durante la construcción de una prótesis completa superior.

Esta prominencia puede variar en tamaño desde un guisante hasta una gran estructura multilobular que puede llegar a llenar y sobresalir de la bóveda palatina.

El tejido blando que recubre este agrandamiento es, generalmente, delgado; por ello, si se construye una dentadura sobre un torus, se debe prever realizar un adecuado alivio interno de la prótesis para evitar irritación de la delgada mucosa.

La incidencia de los torus en los adultos es, aproximadamente, el 20% con una diferencia de 2 a 1, a favor de las mujeres. Parece crecer gradualmente ya que pocas personas lo perciben como un crecimiento anormal.

Según su morfología, podemos encontrar cuatro tipos de torus:

1. **Planos:** que se presentan como una suave convexidad simétrica y de base amplia.
2. **Fusiformes:** a veces con surco en la línea media.
3. **Lobulares o multilobulares:** que tienen una base común para los diferentes lóbulos.
4. **Nodulares:** que presentan pequeñas protuberancias con base individual.

**\*1 pulgada = 25,4 mm.**

## Rehabilitación del Desdentado Total

El torus más frecuente es el plano (49%), siguiéndole el fusiforme (35%), el lobular (7,9%) y, finalmente, el nodular (6,5%). Su causa parece ser genética.

Se mencionan en la literatura, dos casos de torus palatino transversales.

Es frecuente utilizar procedimientos no-quirúrgicos para conservar un torus; en este caso, la dentadura se construye sobre la prominencia ósea, considerando que debe efectuarse un alivio interno.

Los torus maxilares, en general, no son removidos excepto en los siguientes casos:

- a) Si el torus se halla extendido posteriormente más allá de la línea de vibración y que no exista suficiente tejido desplazante para asegurar un adecuado sellado palatal posterior.
- b) Si el torus es demasiado grande, lobulado y que con sus retenciones atrapan comida causando irritación de los tejidos.
- c) Un torus muy grande que puede dar lugar a un contorno palatal excesivo de la dentadura, resultando en dificultad en la fonación e inestabilidad de la dentadura debido a un potencial eje de fulcrum. (Ogle, 1977).

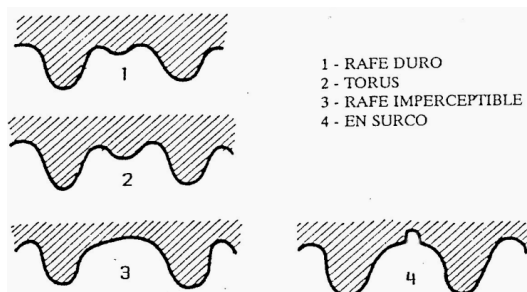
El rafe duro es aquel que se destaca netamente pero sin hacer excesiva prominencia; obliga a un alivio.

El rafe imperceptible no ofrece ningún relieve a la palpación.

Más raramente suele observarse el rafe palatino en forma de surco que recorre la línea media del paladar duro o, por lo menos, su parte anterior; frecuentemente está flanqueado por dos crestas delgadas; se observan, generalmente, en paladares ojivales.

El rafe imperceptible y en forma de surco no requiere alivios Figura 2-42.

### **Cuánto mayor relieve tiene la zona dura, mayor alivio será necesario.**



**Figura 2-42**  
Rafe Palatino

### **FOVEOLAS PALATINAS. VELO DEL PALADAR.**

Interesa destacar dos pequeñas depresiones ubicadas en la zona posterior de la bóveda que se presentan en el borde posterior del paladar duro, a ambos lados de la línea media definida por la espina nasal posterior y que se conocen con el nombre de **foveolas, fosetas palatinas o foveas palatinas.**

Se encuentran en más del 90% de los individuos. En la mayoría de los casos existen dos, una a cada lado, pero también es muy frecuente que haya una sola.

Se han descrito también tres, cuatro y hasta cinco. Se admite que son orificios de conductores excretorios de varias glándulas mucosas subyacentes que luego se atrofian en el adulto. Saizar y col. (1942), las encontraron a la altura de la espina nasal posterior. Esta referencia anatómica nos permite presumir por inspección visual el límite entre la bóveda y la cortina muscular movable. Sin embargo, Chen (1980), concluyó diciendo que no son confiables como referencia para localizar el borde posterior de la prótesis en la parte media.

El límite distal de la prótesis debe estar ubicado en la línea de vibración o línea del "ah" que, generalmente, está situada unos 2, 3 o 4 mm. (según los casos), por detrás de las foveolas palatinas.

El límite exacto que diferencia la parte móvil de la parte fija del velo del paladar, se localiza fácilmente a boca abierta e invitando al paciente a repetir en forma entrecortada la expresión iah!, grave y prolongado.

Otra forma es marcar pequeñas líneas horizontales separadas entre sí por espacios de un milímetro entre ellas, mediante un lápiz tinta o dermatográfico sobre la mucosa en la zona que se presume se halla el cierre posterior. Luego, con la boca abierta siempre y apretando con los dedos las fosas nasales para cerrar las narices, se le pide al paciente que trate de expulsar el aire por la misma. De esta manera, la zona posterior del velo vibrará y se podrá detectar por las líneas donde se halla la zona de cierre que coincidirá con la línea más posterior que permanece sin moverse.

Algunos autores recomiendan no apoyar la prótesis sobre las foveolas, es decir, llegar con la prótesis hasta ellas para no perturbar su excreción.

Otros apoyados en que se atrofian en el adulto, no la tienen en cuenta en el afán de ocupar una mayor superficie. Nuestro criterio es tratar de llevar el cierre posterior lo más atrás que sea posible y, luego si las reacciones de la mucosa lo exigen, recién acortamos la prótesis.

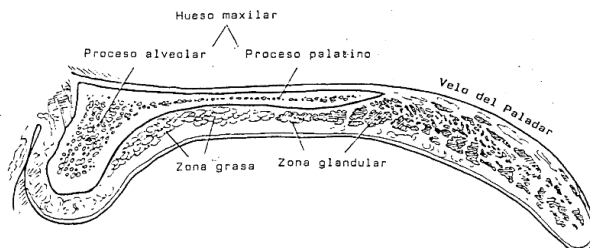
En todo el borde posterior de la bóveda ósea, se insertan las masas musculares que constituyen el velo del paladar, haciéndolo por medio de una aponeurosis cuyo límite virtual se tiende de gancho a gancho pterigoideo; de modo que se puede aceptar, en términos generales, que entre el límite óseo y esa línea convencional, existe una masa de tejido no muscular sino aponeurótico, que es a donde va a conseguirse el cierre periférico del post-damming. Este tejido aponeurótico es estacionario y muestra cierta depresibilidad.

La anatomía del paladar blando es importante para el protesista porque su tercio anterior está formado, casi exclusivamente, de aponeurosis mientras que, en los dos tercios posteriores, son ricas en fibras musculares. (Marino, 1988).

El límite entre el paladar duro y blando no siempre es detectado por la palpación digital, por cuanto es imposible ubicar el margen óseo de la bóveda palatina porque

## Rehabilitación del Desdentado Total

ésta se continúa con la lámina fibrosa aponeurótica que siempre se presenta tensa y resistente. No debe confundirse la línea de vibración con la unión del paladar duro con el blando, pues aquella, siempre, se halla situada en el paladar blando (Figura 2-43)



**Figura 2-43**

Corte sagital del paladar duro y blando. El paladar blando es casi tan largo como el paladar duro. Distribución de los tejidos glandulares y grasos; células glandulares mucosecretoras que se hallan ubicadas en la zona del sellado posterior.

(Boucher)

El post-damming es una zona elevada de la base protética superior situada en la parte interna de su límite posterior y que se extiende bilateralmente desde la línea media posterior a las foveolas palatinas hasta las fosas ptérido-maxilar. Esta extracompresión que se realiza en la zona posterior, es posible dada sus características histológicas de los tejidos que la componen, tejidos ricos en tejido glandular, que la confiere una gran depresibilidad, la que se aprovecha para obtener el sellado posterior.

Existen tres clases de velos de acuerdo con su longitud (House, 1958):

**Clase I: Velos largos**

**Clase II: Velos medianos**

**Clase III: Velos cortos**

**Clase I:** los velos largos tienen una posición casi horizontal, declinando hacia atrás, en forma suave, como continuándose casi en una misma línea con el paladar duro. Este velo no debe elevarse mucho para observar la pared posterior de la faringe y cerrar así, la abertura rinofaríngea.

Nos determina una zona estacionaria ancha, de 5 a 7 mm., sobre la cual podemos hacer extracompresión para lograr el sellado posterior o post-damming. Esta clase es considerada la más favorable para obtener el cierre palatino posterior apropiado.

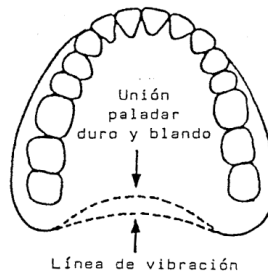
En los velos largos, la extensión ántero-posterior del cierre posterior, es una zona mayor y, en consecuencia, es más tolerante frente a eventuales errores.

**Clase II:** son los velos que tienen un área estacionaria de 3 a 5 mm. y su caída es más brusca. Necesita de una actividad muscular mayor para cerrar la rinofaringe.

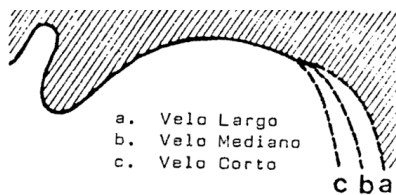
**Clase III:** los velos cortos son los que tienen un área estacionaria muy estrecha de 1 a 3 mm. y tienen una posición casi oblicua, de arriba hacia abajo y de adelante hacia atrás. En algunos casos, cae abruptamente, casi vertical. Requieren de una actividad muscular notable para cerrar la rinofaringe. Aquí resulta difícil obtener el cierre palatino posterior. Como el velo cae casi verticalmente, el cierre posterior se sitúa en un área muy reducida, no permitiendo ningún error en su determinación

**Cuánto más largo sea el velo del paladar, mayor será el ancho del área estacionaria.** (Fig. 2-44).

**Relación entre la profundidad del paladar y el largo del velo:** generalmente, la línea de vibración varía con la profundidad del paladar. Cuánto más profunda sea la bóveda, tanto más adelante estará la línea vibratoria. Por el contrario, en una boca con una bóveda plana, la línea vibratoria se situará más posteriormente, admitiendo un área de sellado palatino posterior más ancho (Fig. 2-45). En conclusión: una bóveda palatina profunda coincide con velo de paladar corto y, en consecuencia, con un post-damming reducido. A la inversa, una bóveda palatina plana, coincide con un velo de paladar largo y, como consecuencia, una zona de post-damming, ancha (Figura 2-46).

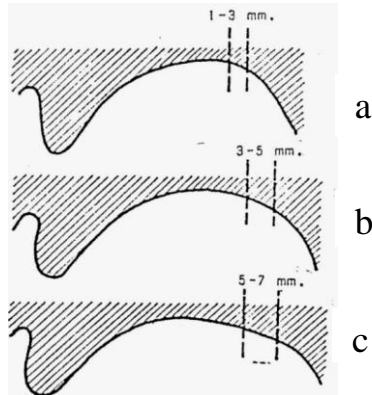


**Figura 2-44**

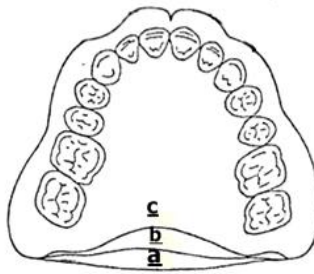


**Figura 2-45**

## Rehabilitación del Desdentado Total



**Figura 2-46**  
Áreas Estacionarias



**Figura 2-47**  
Áreas Estacionarias (a, b, c)

Cuánto más ojival sea la bóveda, más vertical (c) será el borde posterior de la prótesis.

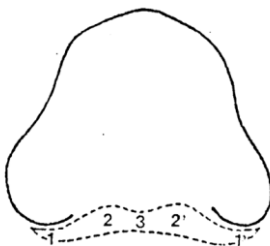
El desarrollo del post-damming puede ser realizado en dos formas diferentes:

- Directamente en boca, colocando un material de impresión pesado sobre el borde posterior de la cubeta individual, para que efectúe la extracompresión de los tejidos del área estacionaria. Pueden usarse sustancias termoplásticas, así como siliconas pesadas.
- Desgaste sobre el modelo: después de registrada la línea de vibración o del "ah" y transferida la misma al modelo, se procede a hacer un surco con un bisturí filoso con una profundidad de 1,5 mm. a lo largo de la línea de vibración que se extiende de una fosa hamular a otra. Luego se sigue desgastando el modelo hacia delante, yendo de mayor a menor, para que el desgaste termine en forma esfumada y con la forma de un semiocho acostado. (Técnica de Passamonti).

## Rehabilitación del Desdentado Total

La zona de tejidos estacionarios contiene glándulas palatinas y tejido adiposo y su superficie es lisa y de un color rosado, lo que nos indica su alto grado de vascularidad. En maxilares fuertemente reabsorbidos y con velos largos, si el reflejo de las náuseas lo permite, podemos extendernos más distalmente, es decir, agregar una zona adicional al post-damming, lo que traerá aparejado un mejor cierre y una mayor retentividad. No se afecta el funcionamiento del velo si no se lleva muy hacia atrás el borde protético.

Asimismo, el post-damming presenta distintos grados de depresibilidad de la fibromucosa, por lo cual Lytton Harris lo ha dividido en tres zonas. (Figura 2-48)



**Figura 2-48**

Clasificación de Lytton Harris.

1 y 1': corresponden a los surcos hamulares y la depresibilidad es mediana.

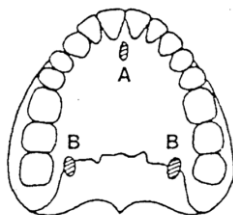
3: corresponde al rafe medio y la depresibilidad es escasa.

2 y 2': intermedias a las anteriores, poseen una depresibilidad pronunciada.

La depresibilidad de la fibromucosa puede evaluarse por medio de un instrumento romo, como por ejemplo, un bruñidor o algo similar.

### **Agujeros Palatinos**

Tres agujeros palatinos se abren en la bóveda: los dos agujeros palatinos posteriores ubicados a cada costado, a la altura del 2º y 3º molares superiores y, el agujero palatino anterior, situado detrás de los incisivos centrales superiores por donde emergen los vasos y nervios naso-palatinos. (Figura 2-49)



**Figura 2-49**

A: Agujero Palatino Anterior

B: Agujero Palatino Posterior

## Rehabilitación del Desdentado Total

El agujero palatino anterior o fosa incisiva y sus foraminas, presenta cuatro canales que se hallan en el fondo de esta fosa: las foraminas de Stensen derecha e izquierda y las foraminas de Scarpa, una adelante y otra detrás; por éstas últimas pasan los nervios nasopalatinos.

La fosa incisiva generalmente no está protegida y los vasos sanguíneos y nervios están en contacto estrecho con los márgenes óseos que son muy filosos. Bajo esta circunstancia, presiones indebidas sobre estos tejidos pueden impedir la circulación de la sangre. Asimismo, la presión sobre los nervios puede ser la causa de varios síndromes que comprenden, paladar quemante y boca quemante; el continuo escozor en el ala de la nariz es, frecuentemente, concomitante con una presión excesiva. Una presión intermitente, como se observa frecuentemente, con una prótesis completa superior, cuando ésta se mueve hacia delante en función y ejerce presión indebida sobre la fosa incisiva, puede ser causa de severo dolor. La sensibilidad de los tejidos sobre la foramina con irradiación de dolor hacia varias direcciones sobre la cavidad oral y aún sobre la cara, es causada por dentaduras inestables. (Landa).

Los agujeros palatinos posteriores están cubiertos por una capa de tejido bastante espeso y la propia configuración socavada de dichos agujeros que protegen los elementos que emergen de ellos, hacen de manera que no necesiten ser aliviados para no ser comprimidos. El agujero palatino anterior se halla cubierto por una eminencia que tiene la forma de huso o, a veces, redondeada, de un tamaño aproximado de 2 mm. de ancho por 3 ó 4 mm. de largo, llamada papila palatina incisiva o retroincisiva. Su consistencia es muy variable; en algunos casos es bastante depresible, mientras que en otros, es tensa, similar al resto de la fibromucosa palatina. Cuando se produce una gran reabsorción, la papila se ubica sobre el reborde alveolar; incluida dentro del terreno de soporte, será objeto de alivio la mayoría de las veces, especialmente cuando es muy firme por ser fácilmente irritable si es comprimida.

Se la considera una referencia anatómica útil para el enfilado de los dientes anteriores en prótesis completa. Se encontró que la distancia entre la mayor convexidad de la cara vestibular de los incisivos centrales y el centro de la papila era promedialmente de 10 mm., mientras que al punto más posterior de la papila había 12 mm. Sheiffman (1964) observó que, en el 92 % de los casos, la línea transversal que une las cúspides de los caninos, pasa por el centro de la papila o, al menos, de 1 mm. de él. Según Watt y Mac Gregor (1986), la papila incisiva se desplaza ligeramente hacia arriba y adelante durante el proceso de reabsorción alveolar por lo que la fosa incisiva queda situada un poco por detrás de ella en el desdentado.

### **Rugosidades Palatinas**

En la mitad anterior o tercio anterior del paladar se presenta un sistema de crestas rugosas transversales, más o menos oblicuas, llamadas arrugas palatinas o pliegues palatinos transversales o rugosidades palatinas. La disposición general es individual y apenas cambian en el transcurso de la vida. Son bilateralmente asimétrica y absolutamente diferentes entre sí. Nunca cruzan la línea media, suelen ramificarse y,



especialmente, las posteriores pueden presentarse ramificadas. El territorio de las arrugas se circunscribe a la mitad anterior del paladar duro. En la mayoría de los casos, el límite posterior está situado a la altura de los segundos premolares aunque en algunos casos llega hasta los primeros molares y otros no sobrepasan los primeros premolares.

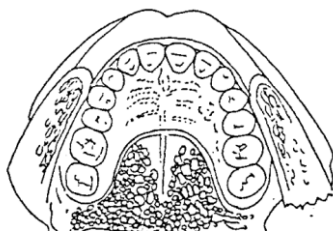
Son estructuras que han logrado sobrevivir en el proceso evolutivo, reduciéndose en números y en dimensiones, perdiendo todas o casi todas sus funciones. En muchos mamíferos colaboran en la prehensión del pezón materno y, también, en el agarre y trituración de los alimentos. En el hombre, donde se presentan disminuidas en número y tamaño, tal vez su única función sea la primera.

Su número varía entre 2 a 8 a cada lado. El concepto clásico sostiene que algunas arrugas comienzan a desaparecer ya en la etapa fetal y que el resto puede terminar por desaparecer completamente, especialmente, en edades avanzadas. Aunque no se han aportado pruebas, parece que las prótesis pueden ocasionar un desvanecimiento total de las arrugas. Se las ha propuesto como medio de identificación aunque se las encontró como poco confiables. Parece tener importancia en cuanto la lengua se aplica sobre estas arrugas en un 90% durante la fonación. De allí que algunos autores aconsejen reproducir las rugosidades individuales del paciente sobre la cara externa o pulida de la prótesis en la misma posición en que se encuentran las naturales.

También se pueden reproducir en forma standard utilizando preformas que vienen confeccionadas en metal delgado y que son fácilmente adaptables en el momento de enmufado.

### **ZONA DEL SELLADO PALATINO POSTERIOR O POST-DAMMING**

El borde posterior de la dentadura superior presenta límites anatómicos y fisiológicos definidos. El sellado palatino posterior se realiza en una zona de tejidos blandos que se encuentran a lo largo del paladar blando sobre los que una dentadura puede ejercer presión dentro de los límites fisiológicos de los tejidos para ayudar a la retención de la misma. (Figura 2-50)



**Figura 2-50**

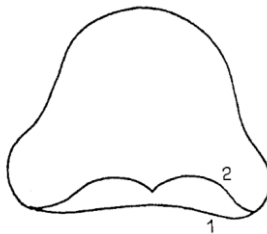
La submucosa de la región de la línea vibratoria del paladar blando, contiene tejido glandular, lo que permite mayor presión sin perjuicio para los tejidos blandos. (Turano)

## Rehabilitación del Desdentado Total

El sellado periférico de la dentadura superior es la zona de contacto entre la mucosa y los bordes periféricos pulidos de la dentadura; este sellado depende de la extensión adecuada de los bordes, tanto en altura como en ancho de forma de llenar el espacio muco-bucal, para que hagan contacto con los tejidos de los carrillos.

Para completar este cierre periférico es necesario efectuar el sellado palatino posterior si se desea lograr una prótesis superior con retención óptima.

La zona del sellado palatino posterior se encuentra entre dos líneas: una anterior y otra posterior. Para localizar ambas, es necesario realizar una observación y palpación cuidadosa de los tejidos ya que su localización varía según las características anatómicas del paladar blando. La distancia entre ambas líneas es, término medio, de 8 mm. pudiendo llegar hasta los 12 mm. (Silverman, 1971), en su parte más ancha. (Figura 2-51).



**Figura 2-51**

Post-Damming

1 – Límite posterior (Línea de "ah!")

2 – Límite anterior (Variable)

Una forma de localizar la línea posterior, llamada también la línea de vibración posterior, es pedir al paciente que realice la maniobra de Valsalva que exige que, ambas narinas se aprieten con fuerza, mientras se sopla con suavidad a través de la nariz. Esto colocará al paladar blando en la posición más inferior. También puede localizarse visualizando el área mientras se le pide al paciente que diga "ah!" en movimientos rápidos y vigorosos.

La línea anterior del post-damming está determinada por la resiliencia de los tejidos y de acuerdo a la forma de un ocho acostado debido a que el ancho es reducido en las fosas hamulares y en la línea media y más ensanchadas en las zonas intermedias que coinciden con las zonas secundarias de soporte.

El sellado palatino posterior realizado correctamente no hará presión excesiva sobre los tejidos, ni limitará los movimientos musculares del paladar blando. No causará líneas eritematosas cuando se retire la dentadura. En la región pterigomaxilar o hamular, se unen las líneas anterior y posterior, mientras que en la región palatina media es más estrecha debido a la proyección de la espina nasal posterior que contiene poca o ninguna submucosa, por lo cual no toleran compresión. La prótesis nunca deberá cubrir las apófisis pterigoides porque, de lo contrario, tendríamos episodios dolorosos.

La causa más común del fracaso del sellado posterior, es hacer corto el borde distal de la dentadura y, casi siempre, es el resultado de emplear las foveolas palatinas

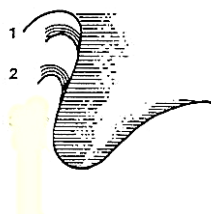
como punto de referencia anatómica para la terminación de la base; el hacer esto puede privarse de una cobertura tisular de algunos milímetros que podría utilizarse para mejorar en forma significativa, la retención de la dentadura. Si bien la extensión del borde distal puede ser correcta, en algunos casos falta sellado por no haberse realizado suficiente compresión de los tejidos; si llegan a observarse burbujas de aire que escapan por el borde distal, significa que en este punto, la base carece de cierre suficiente. Si la prótesis ya está terminada, se deberá emplear resina de auto polimerización para llenar este vacío. Puede violarse la fisiología de la musculatura del paladar blando y colocar el borde distal demasiado hacia atrás; la queja será que la deglución será dolorosa y difícil porque se producirán ulceraciones al apoyar el paladar blando contra la base rígida de la prótesis que es incapaz de ceder.

### **Finalidad:**

- 1) El objetivo principal es la retención de la dentadura superior.
- 2) Reduce la conciencia del paciente de esta zona con una disminución subsecuente del reflejo nauseoso ya que no habrá separación entre la base y el paladar blando durante los movimientos funcionales normales.
- 3) Reduce la acumulación de alimentos bajo la prótesis.
- 4) Reduce la molestia que produce el contacto entre el dorso de la lengua y el borde posterior de la dentadura.
- 5) Compensa los cambios dimensionales propios de los procedimientos de laboratorio el procesado de resinas de metacrilatos de metilo que suele ser de 0,1 a 0,2% (de contracción lineal en la región posterior).

**Surco Vestibular:** de la topografía de los surcos labial y yugal dependerá el ancho, el contorno y amplitud de los flancos de la prótesis.

En la región anterior, separando el labio superior y en la línea media, notamos un pliegue triangular de haces fibrosos que comienza en forma amplia y que converge a medida que desciende hacia su inserción terminal: es el **frenillo labial superior**. (Figura 2-52)



**Figura 2-52**

Frenillo Labial Superior

1. Inserción Alta – 2. Inserción Baja

## Rehabilitación del Desdentado Total

	Forma	Largo	Inserción
<b>Frenillo Labial</b>	Simple	Largo	Alta
	Doble	Mediano	Mediana
	En abanico	Corto	Baja

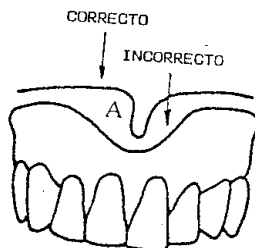
Una tendencia recesiva caracteriza su desarrollo normal. En el feto es, relativamente, voluminoso y se extiende desde el tubérculo hasta la papila incisiva. En el recién nacido persiste su vinculación con la papila, pero la erupción de los dientes temporarios, primero, y luego de los permanentes asume su posición definitiva. El núcleo fibroso del frenillo está constituido por fibras colágenas y elásticas y hacia el labio por tejido adiposo. Ninguno de los autores consultados, encontró fibras musculares estriadas por lo que no tiene acción propia.

Hacia adelante, los haces colágenos del frenillo, se mezclan con el tejido conjuntivo del labio (orbicular) y, hacia atrás, la hacen en el periostio y conjuntivo del proceso alveolar.

La forma del frenillo es variada. Sewerin (1971), encontró que el frenillo simple es el más frecuente (60%). Con menor frecuencia, observó frenillos bífidos y frenillos dobles.

Este pliegue es de distinta amplitud; unas veces es angosto, otras veces, ancho; no siempre está situado en línea media. Su inserción puede estar muy próxima a la cresta de reborde. Puede obligar a su resección quirúrgica para eliminar esta interferencia. Otras veces, es una simple insinuación. Su acción es de descenso al descender el labio superior. De allí que sea fácilmente irritable y doloroso cuando hay una sobre extensión en altura de la escotadura de la prótesis. Siempre debe escotarse la prótesis para permitir el libre movimiento del frenillo; de lo contrario producirá la lesión del mismo; el recorte debe hacerse en forma de V alargada para mantener al máximo el contacto del flanco con el fondo del surco y no romper el sellado periférico (Figuras 2-53 y 2-54).

Una inserción alta puede ser explotada, en ciertos casos, como un elemento de estabilización gracias a una extensión juiciosa durante la impresión secundaria. (Campagnoli).



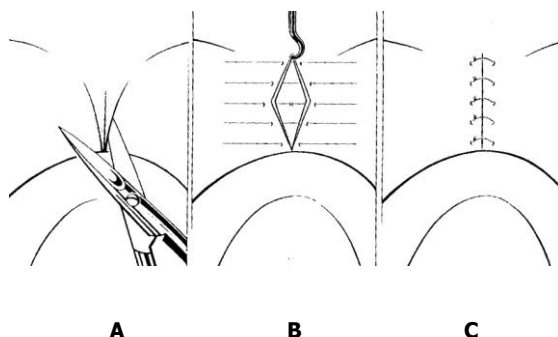
**Figura 2-53**

Un frenillo labial estrecho colabora en la retención de la dentadura cuando la impresión es cuidadosamente adaptada alrededor del mismo.

Un frenillo ancho, en forma de abanico puede llevar a un borde insuficientemente extendido y corto que no llenará correctamente el surco labial con pérdida de retención.

A: área que debía haber sido cubierta. (Swenson)

## Rehabilitación del Desdentado Total



**Figura 2-54**

Corrección quirúrgica de los frenillos

- A) El frenillo que parte arriba de la cresta alveolar, impide la correcta configuración de los bordes de la prótesis y su sellado; importante para su estabilidad. Después de la anestesia por filtración, se separa el frenillo de la cresta con una incisión con tijeras. B) Después de levantar el frenillo, se produce una herida romboidal que se cose a lo largo, procurando que la sutura penetre, cuánto más sea posible, en el periostio. C) Situación después de la sutura. (Geering).

Por debajo del frenillo labial, se encuentra la **Espina nasal anterior** que es un proceso óseo mediano, cortante, adyacente al margen inferior de la apertura anterior de la nariz, formado por la prolongación de los dos huesos maxilares. (GTO, 1994). En casos de rebordes fuertemente reabsorbidos, debe ser aliviado.

Lateralmente, al frenillo labial el surco vestibular, se eleva en forma de arco; es el llamado **arco labial superior**. La palpación permitirá constatar el músculo mirtiforme, el haz incisivo del orbicular de los labios y el canino. La extensión de la prótesis en esta área está regida por el lugar de inserción muscular que puede estar, unas altas o más bajas, pero como no son músculos muy tensos, permiten un ligero desplazamiento. La extensión varía, también, de acuerdo al grado de reabsorción alveolar.

Esta porción de superficie libre, es interferida por la presencia de otro **frenillo, el lateral**.

También diremos que:

	<b>Forma</b>	<b>Largo</b>	<b>Inserción</b>
<b>Frenillo Lateral</b>	Simple	Largo	Alto
	Doble	Mediano	Mediano
	En abanico	Corto	Bajo

Los frenillos laterales únicos o múltiples, son menores que los labiales y se sitúan en la zona de los caninos y de los premolares y suelen ser amusculares. Saizar y col,

## Rehabilitación del Desdentado Total

(1942), encontraron dos casos de fibras del músculo canino y del buccinador, pero eran escasas y tenues. Generalmente, se insertan más apicalmente. El músculo canino, al descender en busca del modiollo se sitúa, inmediatamente, por delante de la zona del frenillo lateral superior.

A veces, la inserción del músculo canino es muy baja, debiéndose, en estos casos, practicar una doble escotadura en esta zona de la prótesis. Una escotadura inadecuada o de un espesor excesivo, puede causar el desprendimiento de la prótesis al sonreír. Como el orbicular tira hacia delante al frenillo lateral y el buccinador hacia atrás, se requiere una escotadura mayor o espacio libre para que funcione correctamente.

Siguiendo hacia atrás del frenillo lateral del surco, vuelve a aumentar de altura, en la medida que lo permitan las inserciones óseas del buccinador, que se lleva a cabo en la vertiente externa del reborde maxilar a lo largo de una línea que se extiende del 2º premolar hacia atrás.

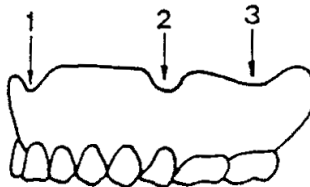
De inmediato se encuentra una zona ósea resistente, pétreo, la prominencia del **proceso cigomático** que obliga hacer una amplia escotadura en la prótesis para salvar e impedir que el flanco vestibular presione esta zona que suele resultar muy dolorosa porque la fibromucosa, es poco espesa. (Figura 2-55).

A continuación, se encuentra una zona libre de acción muscular, pues antes de llegar al surco hamular, las fibras del buccinador, se desprenden de su inserción ósea para ir a insertarse en el ligamento pterigomandibular; zona amplia (de 1 a 1.1/2 cm.), que corresponde a la tuberosidad del maxilar, zona que también se conoce como el espacio bucal posterior o retrocigomático.

Tuberosidad maxilar se define como la porción más distal del reborde alveolar maxilar. (GTP, 1994).

Tuberosidades	Favorables o Alta
	Desfavorables o Bajas

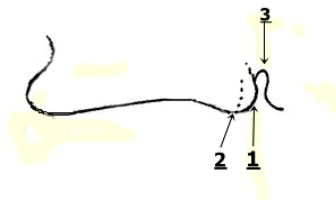
Es una zona de retención por excelencia. La prótesis debe elevarse y aumentar de espesor en su flanco, para ocupar toda su altura. Cuando, por su configuración y consistencia, una tuberosidad en el desdentado total es favorable, es una ayuda valiosísima en la retención y estabilidad de la prótesis (Figura 2-56).



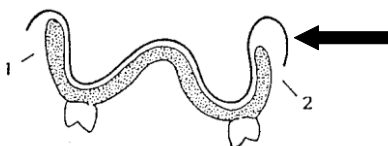
**Figura 2-55**

1. Escotadura frenillo labial. 2. Escotadura frenillo lateral. 3. Escotadura cigomática

## Rehabilitación del Desdentado Total



1. Correcto - 2. Incorrecto - 3. Fosa Hamular



**Figura 2-56**

1. Espacio bucal alto  
2. Llenado incorrecto

Las tuberosidades altas son las que ofrecen mayor superficie para ser cubierta, logrando un mayor control de la estabilidad horizontal. Sin embargo, las tuberosidades "prominentes" o hipertróficas, a veces, constituyen un obstáculo anatómico que puede resultar un inconveniente que se manifiesta a nivel de las bases protéticas y a nivel oclusal. En estos casos de dimensiones anormalmente grandes, puede ser necesario recurrir a la regularización quirúrgica.

Las tuberosidades hipertróficas, se clasifican en dos grandes grupos (Mariani y col., 1994):

- Tuberosidades hipertróficas horizontales (THH).
- Tuberosidades hipertróficas verticales (THV).

Las THH son las más comunes y se manifiestan por presentarse como zonas muy retentivas (estrangulación cervicoalveolar), especialmente hacia vestibular, lo que no resulta favorable por más que sean altas ya que el borde protésico no puede alcanzar el fondo del surco y, consecuentemente, no puede mantenerse el sellado periférico al tener que desgastarlo para lograr su inserción. (Figura 2-57).

Las THH pueden presentarse de un solo lado (unilaterales) o de ambos lados (bilaterales).

El problema es mantener el sellado del borde correspondiente al espacio bucal posterior o retrocigomático; éste varía en tamaño y forma, pero debe ser llenado para evitar el ingreso de aire dentro de la base de la dentadura. Este espacio debe llenarse completamente durante el modelado del borde, en la toma de la impresión definitiva.

En caso de una THH, el espesor del borde en la zona de las tuberosidades, debe ser aumentado considerablemente para permitir, luego, el desgaste necesario delacrílico

## Rehabilitación del Desdentado Total

en la parte interna de dicha zona, sin disminuir el grosor del borde que nos dará el cierre potencial de la prótesis.

Se eliminará la resina que interfiera con la inserción (punteado), pero cuidando de conservar el contacto entre la dentadura y los tejidos blandos para mantener el cierre periférico.

Las THH pueden tener un origen:

- Dentario
- Óseo
- Mucoso

La de origen dentario, generalmente, es producida por una molar de juicio retenida que se pone en evidencia por medio de una radiografía. En estos casos, la hipertrofia horizontal está, a menudo, asociada con una hipertrofia vertical. La extracción del diente causante eliminará este inconveniente.

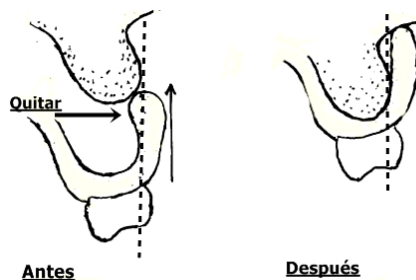
La de origen óseo, se pone en evidencia mediante la palpación, encontrándose una fibromucosa de espesor normal, mientras que el hueso subyacente, está hipertrofiado.

La de origen mucoso, está causada por un espesamiento importante de la fibromucosa. La existencia de una capa espesa de tejido fibroso debajo de la mucosa o tejido pendular se resuelve con una simple cirugía. (Figuras 2-57, 2-58 y 2-59).



**Figura 2-57**

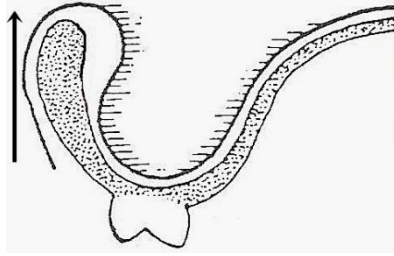
Tuberosidad muy retentiva que impide la colocación del flanco vestibular de la prótesis en su sitio de forma correcta. (Borel)



**Figura 2-58**



## Rehabilitación del Desdentado Total



**Figura 2-59**  
Solución posible

Las THV son, a menudo, asimétricas. Los problemas que presentan son, esencialmente, oclusales:

- Descenso del plano oclusal en la zona posterior.
- Dificultad en el montaje de los dientes.
- Asimetría en el montaje teniendo, en ocasiones, problemas estéticos.
- Imposibilidad de obtener contactos oclusales dinámicos equilibrados.
- Imposibilidad de montar los dientes si no se aumenta la DVO de manera exagerada.

La falta de espacio en el sentido vertical, generalmente, es consecuencia de la pérdida de los segundos y terceros molares **inferiores** donde los dientes superiores se extruyen llevándose consigo la apófisis ósea. Con la pérdida de los molares superiores e inferiores, la tuberosidad puede aproximarse demasiado o contactar con el reborde inferior antes de que la mandíbula alcance su DVO correcta, lo que impide o dificulta la adecuada ubicación del plano oclusal. (Figuras 2-60, 2-61 y 2-62).

Las THV pueden tener un origen:

- Dentario
- Óseo
- Mucoso

La de origen **dentario** se debe, a menudo, a la presencia de un molar de juicio retenido.

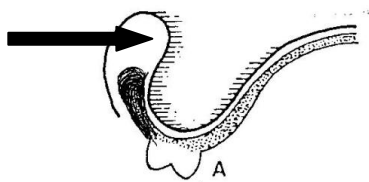
La de origen **óseo**, se examina con la palpación, asociado al examen radiográfico que nos permiten imputar un origen óseo a esta hipertrofia. Es importante realizar los modelos de yeso que serán montados en articulador a la DVO adecuada. Sobre este articulador podremos materializar la posición del plano oclusal para efectuar una resección ósea paralela a este plano.

Si se efectúa cirugía, cuando las tuberosidades no permiten la adecuada extensión de las bases de la dentadura, debe tenerse presente que, cuando existe una pequeña capa de submucosa y luego se encuentra el hueso, la solución no es simple.

## Rehabilitación del Desdentado Total

El hueso debe ser removido si el seno maxilar no se extiende demasiado dentro de la tuberosidad; si el seno está ampliamente desarrollado, superior a lo normal y se proyecta dentro de la tuberosidad, el hueso a ser removido, debe hacerse en el reborde del maxilar inferior a fin de lograr el espacio necesario para la base de la dentadura. El examen radiográfico pondrá de manifiesto la presencia del seno.

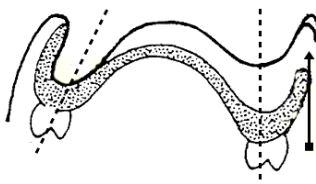
La de origen **mucoso** se pondrá de manifiesto mediante la palpación y el examen radiográfico para detectar el exceso de tejido blando. Estas hipertrofias pueden, a veces, tener proporciones considerables que hacen contacto con la mucosa antagonista en la DVO correcta.



**Figura 2-60**

Solución deficiente.

Se pierde, totalmente, el cierre periférico, permitiendo el ingreso de aire al interior de la dentadura.



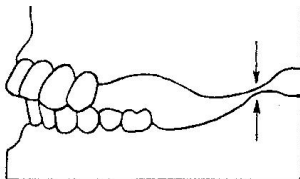
**Figura 2-61**

Tuberosidades muy retentivas de un solo lado.

Si la retención exagerada se presenta de un solo lado, la prótesis no será necesariamente corregida, pues la impresión, primero se retirará del lado no retentivo y, luego, del otro y, para insertar la prótesis, se procederá a la inversa: introduciendo la prótesis del lado retentivo, salvando el inconveniente y, luego, del lado no retentivo (flecha).

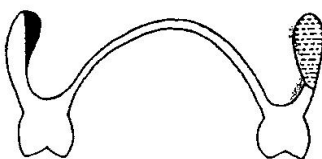
Si existiera suficiente tejido conjuntivo laxo, se puede intentar hacer la introducción, haciendo compresión. Se puede también hacer un flanco articulado con dos alambrecitos que hacen las veces de bisagras. La aparición de los diferentes materiales resilientes (Molloplast-B) han permitido hacer los flancos, o la parte interna, con este material elástico (Mollosil). (Figura 2-63).

## Rehabilitación del Desdentado Total



**Figura 2-62**

La ausencia prolongada de dientes, puede causar una disminución del espacio intermaxilar y, en consecuencia, puede ser difícil extender la prótesis tan atrás como sea necesario, para obtener el máximo de estabilidad y retención.



**Figura 2-63**

Del lado izquierdo, la parte sombreada del reborde, indica la cantidad de material de base a quitar para permitir la inserción de la dentadura por encima de la saliencia y, a la derecha, el flanco construido, enteramente, con material resiliente para obtener una mayor área de contacto.

**Espacio coronoideo-maxilar:** es la región ubicada entre la cara interna del proceso coronoideo de la mandíbula y el aspecto bucal de la tuberosidad del maxilar cerrado, anteriormente, por el arco cigomático. (Glossary de Términos Protodónticos, 1994).

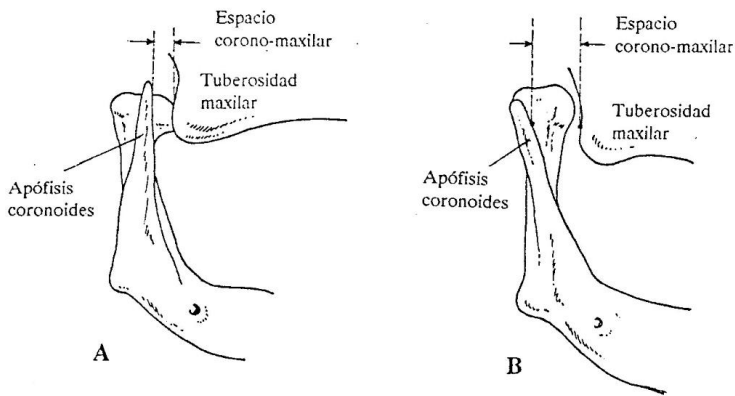
Debe tenerse en cuenta el espesor del flanco vestibular en esta zona y la necesidad de hacer ejecutar al paciente movimientos de lateralidad de la mandíbula al hacer el recorte muscular durante la impresión en las zonas de las tuberosidades.

El grosor funcional de esta zona debe apreciarse colocando un dedo por vestibular y haciendo lateralizar la mandíbula hacia el lado opuesto; de esta forma es factible notar cómo la rama ascendente del maxilar inferior, se aproxima a la tuberosidad y determina el espacio funcional en esta zona.

El espesor también depende del grado de desarrollo vestibular de la tuberosidad, la que podrá estar más o menos cerca de la cara interna de la apófisis coronoides. Así, este borde adquiere, en caso de tuberosidades casi desaparecidas, hasta varios milímetros de espesor; en caso contrario, es sólo un borde filoso. Un espesor de 2 a 4 mm., es favorable. (Capuselli y col.). (Figura 2-64).

Hay que hacer destacar que muchas dentaduras han sido conformadas con un margen disto-vestibular con un espesor muy grueso y, en consecuencia, cualquier deslizamiento de la mandíbula hacia derecha o izquierda, puede causar dolor, dislocamiento de la dentadura o ambos.

## Rehabilitación del Desdentado Total



**Figura 2-64.**

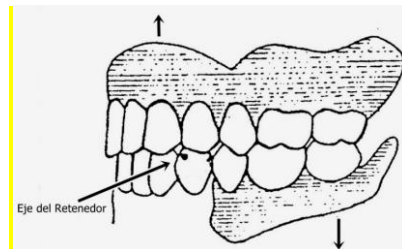
- A) Proceso coronoides relativamente derecho desde una vista frontal.
- B) Proceso coronoides inclinado lateralmente observado desde el punto de vista frontal. (Capuselli)

### **SÍNDROME DE COMBINACIÓN**

(Ellsworth Kelly: Profesor de la Universidad de California. U.S.A., 1972)

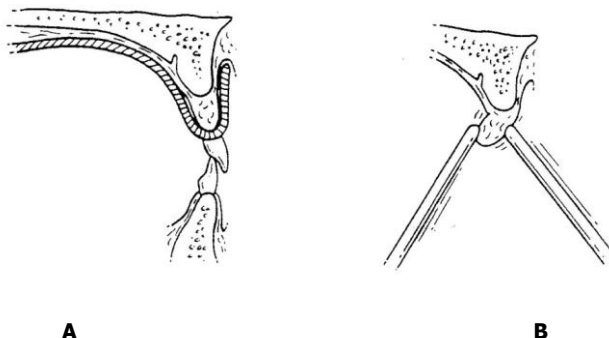
**Las fuerzas moderadas, intermitentes ejercidas sobre** el reborde óseo por una prótesis, puede estimular o ayudar a preservarlos (Carlson y col.). Por el contrario, las fuerzas excesivas causan reabsorción del reborde residual ya que la destrucción de los rebordes por trauma, es bastante común.

Kelly reportó que, más del 25% de los pacientes tratados prostodónticamente, correspondían a Prótesis Completa Superior a la que se le oponía una Prótesis Parcial Mandibular de extensión distal bilateral (Clase I de Kennedy) (Figura 2-65).



**Figura 2-65**  
(Kelly)

## Rehabilitación del Desdentado Total



**Figura 2-66**

Tejido pendular reborde anterior maxilar.

- A. Dientes naturales anteriores mandibulares ejerciendo presión contra la dentadura completa maxilar.
- B. Reborde anterior maxilar fibroso o pendular. (Kelly)

La pérdida de hueso en la zona anterior del maxilar superior producida por el choque continuo de los dientes anteriores inferiores naturales remanentes, indican los cambios que se conocen como el **síndrome de combinación**.

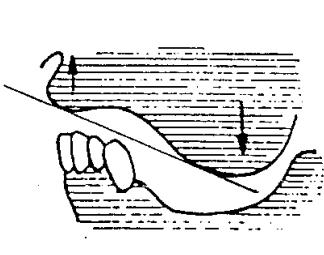
Las modificaciones que se producen son características por:

1. Reabsorción del reborde en la zona anterior superior por el choque continuo y traumático de los dientes anteriores inferiores remanentes, con formación de tejido pendular, incapaz de soportar correctamente la base protética (Figura 2-66).
2. Pérdida de hueso debajo de las bases de la prótesis parcial inferior.
3. Crecimiento debajo de las tuberosidades maxilares generadas por tejidos fibrosos firmes y, algunas veces, por aumento en la altura del tejido óseo.
4. Con esos cambios, el plano oclusal y la dentadura superior, se mueven hacia arriba en la región anterior y hacia abajo, en la región posterior. El eje de fulcrum se sitúa a nivel de la línea que une los apoyos oclusales de la prótesis parcial inferior.
5. Como resultado de todos estos cambios, la estética facial es pobre porque los dientes anteriores superiores, desaparecen por debajo del labio superior y el plano oclusal que desciende posteriormente, expone a la vista los dientes posteriores superiores.
6. Hay pérdida de la dimensión vertical.
7. Hay formación de épulis fisurado en los surcos vestibulares maxilares.
8. Se produce hiperplasia papilar en el paladar duro.
9. Hay extrusión de los dientes anteriores mandibulares remanentes.

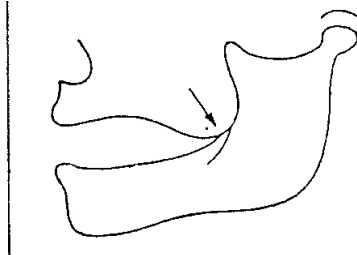
Al producirse el desdentamiento total de la mandíbula, se observa que la tuberosidad hace prominencia hacia el maxilar antagonista, pudiendo aproximarse demasiado hacia el reborde inferior (considerando una correcta dimensión vertical) e impedir la

## Rehabilitación del Desdentado Total

ubicación de un correcto plano de oclusión, dificultar la colocación de los dientes artificiales y aún llegar, en casos extremos, a impedir la colocación de la base protética. (Figura 2-67)



**Figura 2-67**



**Figura 2-68**

Es importante señalar que en estos casos, la influencia que ejercen los músculos maseteros y pterigoides internos sobre los ángulos mandibulares cuando no existe soporte molar, gradualmente, puede ir produciendo una modificación con obtusamiento y proyección hacia delante del mentón, lo que, a su vez, provoca un acercamiento del reborde inferior hacia la tuberosidad. (Figura 2-68)

Por detrás de las tuberosidades encontramos un espacio o escotadura perfectamente definida, llamada fosa hamular o escotadura ptérido-maxilar, por hallarse situada entre la cara distal de la tuberosidad y la apófisis pterigoides del esfenoides.

<b>Fosa Hamular</b>	<ul style="list-style-type: none"><li>▪ Favorable</li><li>▪ Desfavorable</li></ul>
---------------------	--

Es una cavidad existente por detrás del reborde alveolar residual del desdentado que permitirá ser ocupada por el borde posterior de la prótesis.

Debe cubrirse con la prótesis toda la extensión de la tuberosidad y llegar hasta el fondo del surco hamular para lograr obtener estabilidad horizontal en todo sentido, pero sin sobreextenderse pues podemos provocar inflamación y/o laceración del músculo tensor del velo que puede acompañarse de dolor. El tensor del velo o periestafilino externo, se extiende desde el gancho de la apófisis pterigoides hasta la aponeurosis velo-palatina, cruzando la fosa hamular por el límite interno; ello obliga que, al hacer una impresión funcional de esta zona, debe tenerse en cuenta el movimiento de este músculo, haciendo deglutir al paciente. En ocasiones, la fosa hamular prácticamente, no existe, continuándose distalmente, con el velo.

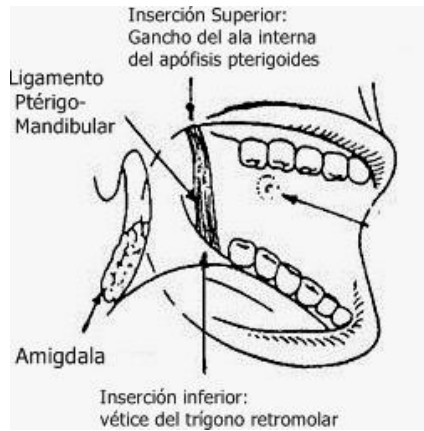
En estos casos, el borde posterior de la prótesis se sitúa por delante del ligamento ptérido-mandibular o aponeurosis buccinato-faríngea que emerge del surco hamular y que, debido a sus numerosas fibras, borran esta fosa.

<b>Ligamento Ptérido-Mandibular</b>	<ul style="list-style-type: none"><li>• Tenso</li><li>• Poco tenso</li></ul>
-------------------------------------	--

## Rehabilitación del Desdentado Total

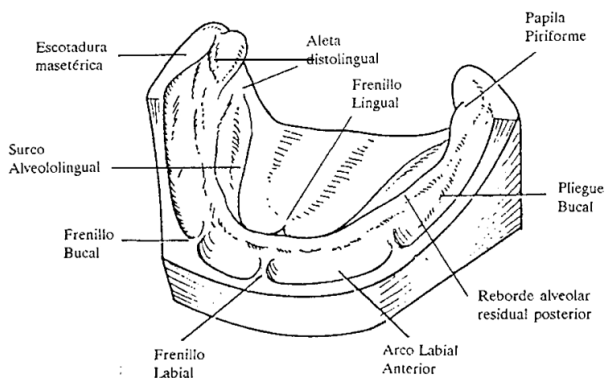
En una lámina fibrosa, a veces, gruesa y resistente y, otras delgadas, que se extiende desde el gancho del ala interna de la apófisis pterigoides hasta el vértice distal del triángulo retromolar del maxilar inferior. Presta inserción por delante al músculo buccinador y, por detrás, al constrictor superior de la faringe. De acuerdo a esto se deduce la necesidad de hacer abrir ampliamente la boca en el momento de hacer una impresión funcional.

Clínicamente se puede constatar el grado de tensión de este ligamento haciendo abrir ampliamente la boca y, luego, palparlo con el dedo índice. Cuando es muy tenso o voluminoso, interfiere con la fosa hamular y se constituye en un factor negativo (Figura 2-69).



**Figura 2-69**

**Examen del Maxilar Inferior Desdentado** (Figura 2-70)

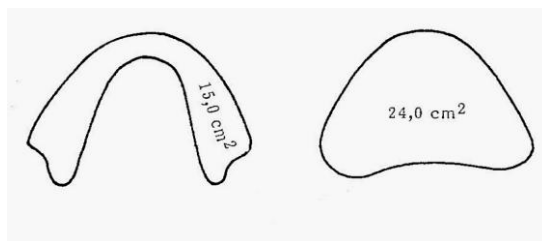


**Figura 2-70**

Debemos señalar que el maxilar inferior se halla en desventaja desde el punto de vista protético con respecto al maxilar superior, por:

- 1. Tiene un área de soporte más reducida:** el terreno protético se circunscribe a los rebordes alveolares; no existe la amplia superficie correspondiente a la bóveda palatina.

En el área basal total de tejidos cubiertos por la dentadura superior, es mayor que aquél provista por la dentadura mandibular en una proporción aproximadamente de 1,6 – 1,8 a 1, considerando siempre la misma boca. Entonces, las fuerzas ejercidas por la unidad de superficie, es sustancialmente mayor en la mandíbula, haciendo el pronóstico correspondiente, menos favorable. Así, por ejemplo, si la superficie cubierta en el maxilar superior es de 24 cm. cuadrados en el maxilar inferior, será de 15 cm. cuadrado. (Figura 2-71).



**Figura 2-71**

Según **Boucher**, el área media portadora de una prótesis, es de 22,96 cm. cuadrados para los maxilares edéntulos y de unos 12,25 cm. cuadrados en la mandíbula desdentada. Estas cifras hacen notorio el contraste con los 45 cm. cuadrados del área del ligamento periodontal disponible en cada arco dental.



## Rehabilitación del Desdentado Total

Si un paciente registra en un gnatodinamómetro una carga de 22 kilos de presión, existe una carga de 5,4 en la dentadura superior mientras que la dentadura inferior tienen que soportar una carga de 10,8 kilos de presión.

Muchas dentaduras inferiores deben soportar de 1 ½ a 2 veces la carga por unidad de superficie comparada con la dentadura superior opuesta.

Sin embargo, en casos de reabsorciones alveolares muy marcadas donde el maxilar superior reduce su tamaño en forma considerable y el maxilar inferior lo aumenta, la proporción entre ambos se ve muy disminuida.

- 2. La presencia de la lengua y el suelo de la boca:** el borde lingual de la dentadura inferior descansa sobre los tejidos blandos, donde el movimiento de la lengua y el piso de la boca, en el plano vertical, afectan la estabilidad de la prótesis inferior.
- 3. La gran movilidad del maxilar inferior:** la mandíbula hace amplios movimientos en todos los planos del espacio durante la función, haciendo la dentadura mandibular vulnerable a los dislocamientos.
- 4. Tipo de depresibilidad y resiliencia de la mucosa:** la membrana mucosa que cubre la mandíbula es más delgada que la que cubre el maxilar superior y contiene menos tejidos conectivos en submucosa, como para acolchar el impacto de las fuerzas masticatorias.  
Para su estudio, dividiremos el maxilar inferior en tres zonas:
  - a. Surco Vestibular**
  - b. Zona Distal**
  - c. Surco Lingual**

### Surco Vestibular

Se extiende desde un ángulo disto-vestibular de un lado al ángulo disto-vestibular del lado opuesto.

Encontramos en la línea media, el frenillo labial inferior:

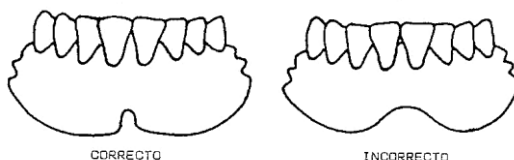
<b>Frenillo Labial Inferior</b>	<ul style="list-style-type: none"><li>▪ Simple</li><li>▪ Doble</li><li>▪ En abanico</li></ul>	<ul style="list-style-type: none"><li>▪ Largo</li><li>▪ Mediano</li><li>▪ Corto</li></ul>	<ul style="list-style-type: none"><li>▪ Alto</li><li>▪ Mediano</li><li>▪ Bajo</li></ul>
---------------------------------	---	---	---

No siempre bien presente, ni tampoco bien marcado como en el superior, contiene un haz de fibras de tejido conectivo fibroso amuscular que obliga a hacer la correspondiente escotadura en el borde de la prótesis; es muy sensible y móvil. La adaptación de la prótesis en este sitio ha de ser exacta para mantener el cierre sin provocar dolor. (Figura 2-72)

A ambos lados del frenillo labial se extiende una zona libre y cuyo fondo de surco está regido por los movimientos de los músculos que se insertan en este lugar como son: el cuadrado de la barba, el borla de la barba y el haz incisivo inferior del

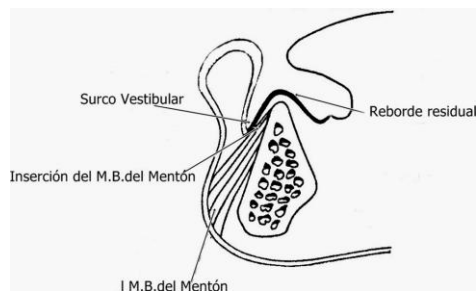
## Rehabilitación del Desdentado Total

orbicular. A este espacio lo denominamos arco labial inferior. Disminuyen la altura del surco gíngivo-vestibular. La zona de extensión es limitada pues las fibras musculares corren bastante próximas a la cresta del reborde. Por lo tanto, el flanco de la prótesis se extenderá menos en esta región. El triangular asciende hacia el modiollo pasando por delante de la zona de los frenillos laterales.



**Figura 2-72**

**Músculo Borla del Mentón:** está localizado sobre la superficie labial de la mandíbula a cada lado de la línea media descansando, profundamente, debajo de los músculos: Depresor del ángulo de la boca (Triangular), del Depresor del labio inferior (Cuadrado de la barba) y del Orbicular de los labios. (Figura 2-73). Son músculos de la expresión facial y actúan elevando la piel del mentón y provocando que el labio inferior se vuelva hacia afuera.



**Fig.2-73**

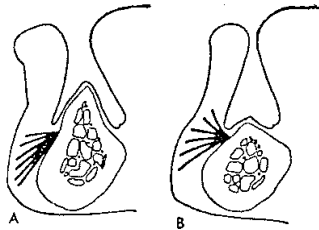
Músculo Borla del mentón: levanta los tejidos blandos de la barbilla, reduciendo la profundidad y el ancho del surco labial.

En los casos de marcada reabsorción del hueso subyacente, éste músculo puede ejercer considerable presión sobre el borde labial de la prótesis, con desplazamiento de la misma hacia arriba y atrás. (Figura 2-74)

El origen puede variar desde la cresta del reborde hasta el fondo del surco vestibular. En caso de atrofia avanzada, muchas dentaduras inferiores se construyen de manera que cubran parte o todo el origen del músculo; no obstante, su contracción puede complicar la extensión del flanco labial inferior, elevando con facilidad la dentadura inferior. Es necesario, por ello que, al realizar la impresión final, el paciente debe ser instruido para que eleve el mentón y protruya el labio inferior. No deberá ser elevado mecánicamente por el profesional, porque este procedimiento no producirá la misma

## Rehabilitación del Desdentado Total

acción en la impresión final que la realiza el paciente bajo su propia actividad muscular.

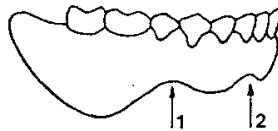


**Fig.2-74**

Efecto de la edad sobre la altura del reborde antero inferior.

- A:** Rebordado bien formado, donde el origen del músculo del mentón, es bajo.
- B:** El rebordado ha experimentado una gran reabsorción y el origen del músculo se encuentra próximo a la cresta del rebordado, con el labio inclinado hacia adentro.

Hacia atrás encontramos el **frenillo lateral** a la altura de los premolares; los frenillos bucales no representan una inserción muscular del buccinador como se piensa habitualmente ya que no contiene fibras musculares. (Winkler, 1982). (Figura 2-75).



**Fig. 2-75**

1. Frenillo Lateral Inferior.
2. Frenillo Labial Inferior.

<b>Frenillo Lateral</b>	▪ Simple	▪ Largo	▪ Alto
	▪ Doble	▪ Mediano	▪ Mediano
	▪ En abanico	▪ Corto	▪ Bajo

Es a este nivel que se encuentra el **agujero mentoniano**, por donde emergen los vasos y los nervios mentonianos y que se ubica en los dentados entre las raíces del 1º y 2º premolar. En los rebordes alveolares inferiores muy reabsorbidos, éste agujero puede ubicarse muy cerca de la parte superior del rebordado de manera tal que la prótesis puede llegar a ejercer presión sobre él. Puede ser necesario realizar el alivio correspondiente por cuanto la presión sobre el nervio mentoniano puede causar dolor, adormecimiento o la anestesia del labio inferior.

Para localizar el punto doloroso efectuamos la palpación digital en vestibular y sobre el rebordado en zona de premolares.

## Rehabilitación del Desdentado Total

El examen, frecuentemente, revela un nódulo que se mueve libremente, de 3 a 4 mm., en todas direcciones. Cuando con el dedo hacemos un ligero contacto con éste nódulo, el paciente experimenta severo dolor. Dicho nódulo representa un lazo formado por el nervio mentoniano y los vasos sanguíneos en su nueva relación, en una mandíbula manifiestamente, atrofiada.

En el lugar exacto donde el paciente acusa dolor intenso, se halla ubicado el nervio mentoniano; se marca el lugar con lápiz tinta y se coloca en posición la prótesis inferior para que la marca se traspase a la dentadura. En el sitio señalado se efectúa el alivio correspondiente que consiste en un desgaste del acrílico con una piedra fina. Luego de ello se vuelve la prótesis a la boca y se prueba; si aún produjera dolor, se repite nuevamente la misma operación hasta que el dolor sea totalmente aliviado.

Hacia atrás del frenillo lateral nos encontramos con la línea oblicua externa que abarca, aproximadamente, el espacio ocupado por los tres molares inferiores.

La línea oblicua externa (LOE), es un suave reborde en la superficie del cuerpo de la mandíbula y que se extiende desde el borde anterior de la rama ascendente de la mandíbula que va disminuyendo en su prominencia hacia abajo y adelante hasta alcanzar la región del foramen mentoniano. Este reborde cambia muy poco su tamaño y dirección a través de la vida. (Del Glossary de Términos Prostodóncicos, 1994). El borde anterior de la rama, al llegar al cuerpo mandibular, se incurva hacia delante formando la LOE.

<b>Línea Oblicua Externa (LOE)</b>	<ul style="list-style-type: none"><li>▪ Marcada</li><li>▪ Poco marcada</li></ul>
------------------------------------	--

Se palpa perfectamente a la exploración digital comprobándose que su forma es redondeada o roma en sentido vestibulo-lingual. La LOE no rige la extensión del flanco vestibular de la prótesis; esta puede extenderse hasta sobrepasarla, ello ocurre porque las fibras musculares del buccinador se insertan por arriba de la LOE y sus fibras corren paralelas al reborde y no perpendicular a él como ocurre con el masetero; no es un músculo de la masticación y su contracción ocurre durante el acto de la deglución. La dirección horizontal del buccinador permite que la prótesis pueda asentarse sobre el mismo sin lesionarlo y sin que desplace a la prótesis. Sin embargo la ubicación de la LOE es una ayuda o referencia valiosa en la determinación del borde protético en esa zona.

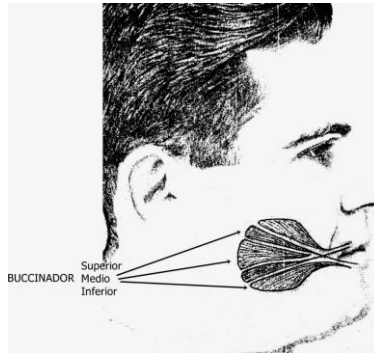
Es de hacer notar que esta área vestibular tiene la forma de una repisa o superficie horizontal relativamente ancha cubierta de hueso cortical plano que se sitúa casi en ángulo recto frente a las fuerzas masticatorias, proveyendo a la prótesis de una superficie mayor más importante de soporte y de mayor resistencia a la masticación.

### **Músculo Buccinador**

El buccinador es el principal músculo del carrillo. A la altura de los premolares y por detrás del frenillo lateral inferior, se hace presente la inserción tendinosa del buccinador; desde allí, éste músculo se extiende hacia atrás, paralelo a la cresta del reborde y, más o menos próxima a ella según el grado de reabsorción producida, dependiendo de ello, la profundidad útil del surco vestibular pósteroinferior. De allí, se dirige hacia arriba y adentro, atravesando oblicuamente la zona retromolar,

## Rehabilitación del Desdentado Total

cruzando la cresta del reborde, siguiendo por la rama externa del triángulo, en la cual se inserta en forma de cinta para alcanzar, así, el vértice de dicho triángulo, donde se encuentra el rafe ptérido-mandibular que le da inserción posterior. De acuerdo con Fish, el buccinador puede ser dividido en: superior, medio e inferior. (Figura 2-76)



**Figura 2-76**

Las fibras superiores actúan asentando la dentadura maxilar y las fibras inferiores contribuyen a la estabilidad de la dentadura mandibular. Las fibras superiores, medias e inferiores, convergen en el ángulo de la boca; las superiores, por encima de los molares superiores y las inferiores, por debajo de los molares mandibulares. Las fibras superiores cruzan sobre las fibras inferiores para continuarse hacia delante, dentro del labio inferior. Las fibras inferiores cruzan para introducirse en el labio superior.

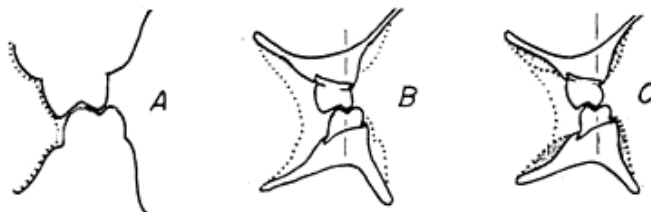
Las fibras medias controlan el bolo alimenticio; su principal función es la de formar la pared bucal de la plataforma de trituración y volver la comida a la superficie oclusal, cuando es forzada dentro del vestíbulo.

Para darnos cuenta de la importancia de este músculo, es necesario saber que, si la función es destruida, el paciente no puede usar nunca más este lado de la boca para masticar. En descanso, el centro de las fibras medias está ubicado ligeramente sobre la superficie oclusal de los dientes posteriores mandibulares.

Cuando se pierden los dientes naturales, se altera la relación y función del buccinador con la cara vestibular del reborde alveolar. Cuando los dientes naturales posteriores estaban en la boca, el buccinador se acostaba, estrechamente, contra las superficies vestibulares. Con la pérdida de los dientes naturales y la reabsorción de los rebordes, la construcción de la dentadura artificial, colocando los dientes en la misma posición vestibulo-lingual en que estaban los dientes naturales.

Las fibras medias del buccinador se tensan antero posteriormente durante la masticación para mover el bolo alimenticio hacia arriba entre los dientes posteriores opuestos y, entonces, apretarse contra la superficie bucal para sostener el bolo cuando los maxilares se cierran en la masticación. (Figura 2-77).

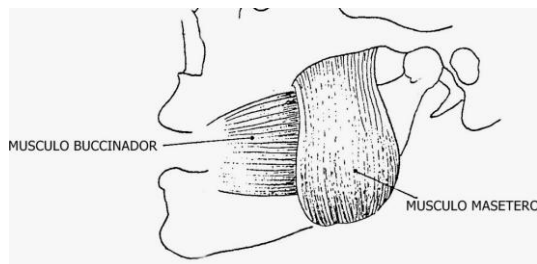
## Rehabilitación del Desdentado Total



**Figura 2-77**

La relación del músculo buccinador con los dientes y tejidos vistos a través de un corte de la región maxilar y mandibular. El músculo buccinador está representado por líneas de punto a la izquierda. **A.** El músculo se apoya contra el lado vestibular del reborde alveolar y la superficie vestibular de los dientes naturales. **B.** El músculo buccinador no está en contacto con la superficie vestibular de la dentadura sino con una superficie bucal tallada arbitrariamente. **C.** Los flancos de la dentadura son tallados para restaurar el tamaño y la forma de los tejidos naturales y aumentar el tamaño de la superficie de la dentadura. Nótese que la línea vertical indica la misma relativa posición en cada diagrama.

En el extremo posterior del surco vestibular, en lo que se denomina el ángulo disto-vestibular, el flanco de la prótesis se ubica en una zona que se denomina la bolsa del buccinador o repliegue mucoso del buccinador y que es el lugar donde este músculo cruza desde su inserción vestibular inferior, en busca del ligamento ptérgo-mandibular; forma así como una cortina que determina que este repliegue imponga la extensión y el espesor del borde de la dentadura en este ángulo. Sin embargo, el músculo masetero puede alterar este ángulo. (Figura 2-78).

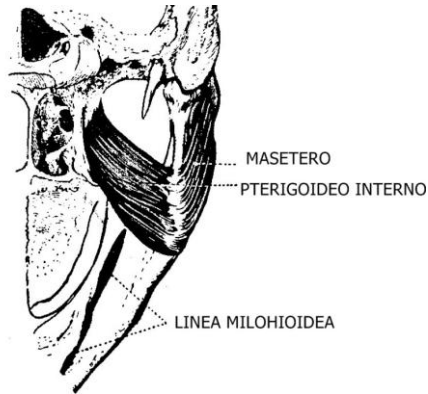


**Figura 2-78:**

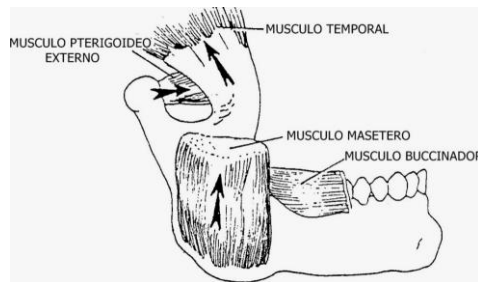
Músculo masetero acostado lateralmente al músculo buccinador.

El músculo masetero es un poderoso músculo masticatorio cuya contracción activa puede ser palpada colocando la mano sobre la región lateral de la rama ascendente de la mandíbula; se contrae en todas las posiciones masticatorias. Junto al músculo pterigoideo interno y al músculo temporal constituyen, unidos, la fuente principal del impulso masticatorio. (Figuras 2-79, 2-80). Si la impresión es hecha en ésta región mientras el masetero está relajado, una dentadura construida de tal impresión, tenderá a ser desplazada cuando este músculo se contraiga.

## Rehabilitación del Desdentado Total



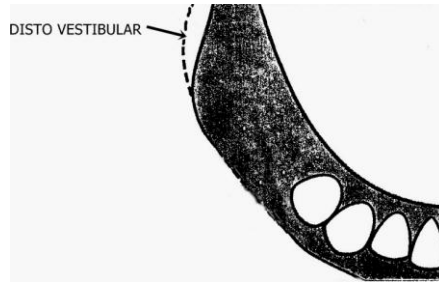
**Figura 2-79**



**Figura 2-80**

Las fibras anteriores del masetero sobrepasan al buccinador y, su acción muscular sobre el borde disto-vestibular, es directa y por lo tanto, afectará y presionará hacia adentro al buccinador y los demás tejidos, reduciendo el espacio en esta zona. De allí que, al tomar la impresión definitiva, sea necesario hacer que, mientras se presiona la cubeta con la sustancia de impresión en estado plástico, hacia abajo, se le pida al paciente que haga fuerza de cierre. Esto hace que se contraiga el masetero y delimite el borde correcto de la impresión. (Figura 2-81)

## Rehabilitación del Desdentado Total

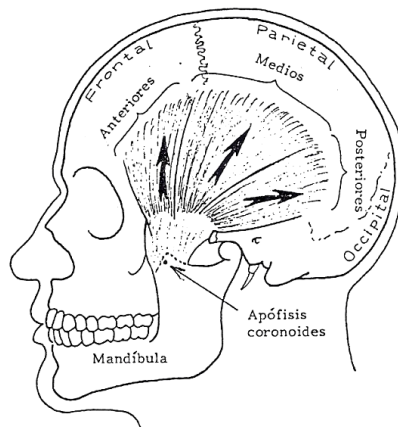


**Figura 2-81**

Recorte del ángulo disto-vestibular. Al ocluir los dientes, el borde anterior del músculo masetero, presiona la zona disto-vestibular de la prótesis. Si el flanco está sobre extendido, la presión resultante causará desplazamiento y dolor.

### **Zona Distal**

Ubicada en cada extremo posterior de la superficie de soporte, la zona distal está formada, por la llamada **Área Retromolar**: de la cara interna de la apófisis coronoides se inicia una cresta en la cual se inserta al tendón profundo del músculo temporal, cresta que se va haciendo más saliente a medida que desciende y que recibe el nombre de **Cresta Temporal** del maxilar inferior; (Figura 2-82) esta cresta al llegar al cuerpo mandibular, se incurva horizontalmente hacia adelante, dividiéndose en dos ramas: una interna y otra externa que, al prolongarse, se confunden con las aristas del reborde alveolar del tercer molar desaparecido (la rama interna se continua con la línea oblicua interna). Estas dos ramas limitan una superficie triangular de vértice posterior del alvéolo del tercer molar y que se llama, **Trígono Retromolar.** (Figura 2-83).

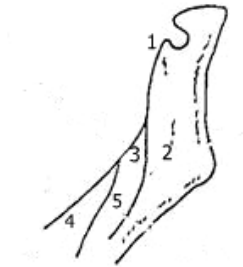


**Figura 2-82**

Músculo Temporal. Fibras anteriores, medias y posteriores. En RC todos los grupos ejercen la misma actividad contráctil.

En propulsión interviene únicamente las fibras anteriores.

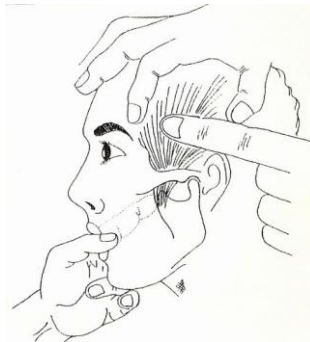



**Figura 2-83**  
Área Retromolar

1.- Cresta Temporal 2. Línea Oblicua Externa 3. Fosa Retromolar 4. Triángulo Retromolar.5. Área Retromolar

A su vez, entre el triángulo retromolar y el borde anterior de la rama ascendente, se extiende una superficie cóncava, pequeña, que se conoce como la fosita retromolar. A este conjunto de triángulo y fosita retromolar, se los denomina "área retromolar" y está localizada en el límite posterior del reborde alveolar inferior donde se une a la rama ascendente (Figura 2-84).



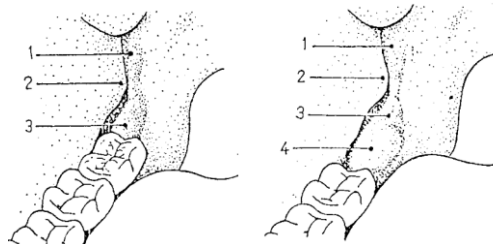
**Figura 2-84**

Exploración del dolor por el espasmo del músculo Temporal por vía externa e interna a nivel de la Apófisis Coronoides.

Sobre esta zona ósea se halla ubicada una elevación de tejido blando denominada **Papila Piriforme**: elemento anatómico en forma de pera, no siempre presente. A veces, a pesar de semejar una papila Piriforme, es parte o en su totalidad, el nacimiento del ligamento ptérido-mandibular que viene a insertarse en el vértice del triángulo. (Figuras 2-85, 2-86 y 2-87).

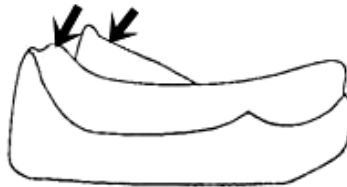
## Rehabilitación del Desdentado Total

(Craddock, en 1953, acuñó el término de papila Piriforme que se refería al área formada por la cicatriz residual de la extracción del tercer molar y la papila retromolar asociada)

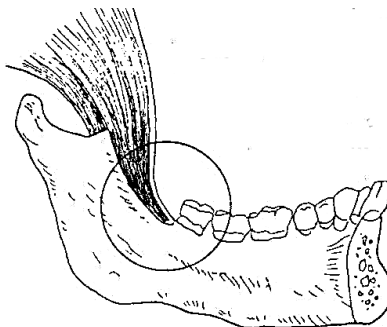


**Figura 2-85**

La pérdida del tercer molar determina la aparición de la papila piriforme.  
1. Ligamento pterigo mandibular. 2. Carrillo. 3. Papila gingival distal. 3 + 4. Papila piriforme.



**Figura 2-86**  
Papila Piriforme



**Figura 2-87**

Inserción del músculo temporal: cuando éste músculo se contrae, la distensión de las fibras que constituyen el tendón profundo y que terminan a la altura del triángulo retromolar, pueden dislocar una prótesis total que haya traspasado sus límites de inserción. (Turano).

## Rehabilitación del Desdentado Total

<b>Papila Piriforme</b>	Visible	Firme
	Poco Visible	Móvil

Para ser considerada papila, además de estar bien definida y delimitada, no debe presentar movilidad cuando el paciente abre la boca, cuando entra en acción el ligamento ptérido-mandibular. La prótesis debe extenderse en su límite posterior hasta el ligamento; si este límite lo permite, incluimos a la papila piriforme dentro de la zona de soporte.

Por su naturaleza histológica, la zona de la papila es zona de sellado posterior, ofrece soporte y ayuda para resistir el desplazamiento distal de la prótesis.

La papila piriforme es importante también para orientación del plano de orientación. El músculo buccinador cruza esta zona de vestibular a lingual para ir a insertarse en el ligamento ptérido-mandibular; por detrás, se inserta en este ligamento, el músculo constrictor superior de la faringe, formando parte de la llamada cadena cinemática de la deglución, que se inicia en el orbicular de los labios, se continua con el buccinador, constrictor superior, medio e inferior para terminar en forma de onda en el esófago. (Swenson).

### **Surco Lingual:**

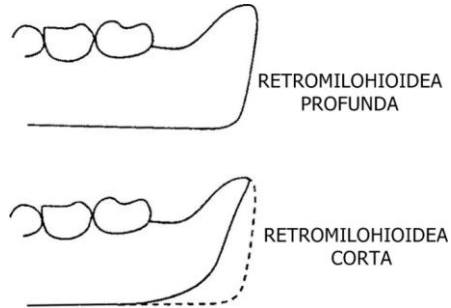
Después de palpar la papila piriforme, deslizamos el dedo índice hacia el interior de la boca o zona lingual, comprobando que hemos caído en una bolsa que se denomina:

<b>Fosa Retroalveolar de Neil, o Fosa Milohiodea, o Fosa Retromilohiodea</b>	Profunda
	Poco profunda

Esta zona está delimitada por fuera por la cara interna del cuerpo mandibular, por dentro, por la base de la lengua, por su parte posterior, por el músculo palatogloso que desciende desde el pilar anterior del velo y se dirige hacia la base de la lengua (Figura 2-88).

Palpando esta fosa con la lengua en reposo, comprobaremos que es bastante profunda; sin embargo, cuando la lengua desarrolla su función en sus diversos movimientos, especialmente hacia adelante, el palatogloso que acompaña a la base de la lengua, hace disminuir o, a veces, desaparecer totalmente esta fosa.

## Rehabilitación del Desdentado Total



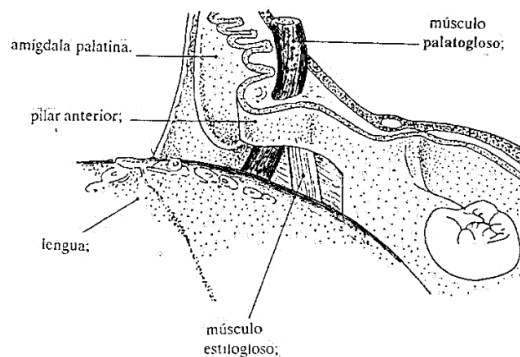
**Figura 2-88**

Forma lateral de la garganta según Neil, Fosa Retroalveolar

El palatogloso actúa en forma indirecta por ser la lengua la que mueve al mismo. La delimitación del ángulo disto-lingual de la prótesis, se realiza en base a impresiones con posiciones normales de la lengua; siempre es de forma redondeada y obtusa, abierto hacia adelante y arriba. La sobre extensión de este borde provocará roce continuo y trastornos que el paciente acusa al deglutir la saliva o los alimentos. (Figuras 2-89 y 2-90)

Debido a las características del funcionamiento del músculo milohioideo, todo desgaste que deba realizarse de éste flanco lingual, deberá realizarse, exclusivamente, por la parte interna del borde y no por el borde mismo como sucede con el músculo buccinador.

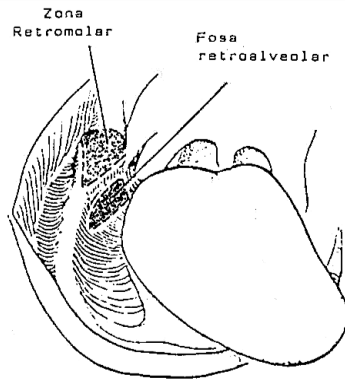
La submucosa en esta zona formada por tejido conjuntivo laxo, manojos del nervio lingual, tejido adiposo y masas glandulares, mostrando una rica vascularización. Se explora únicamente como zona de retención por cierre periférico y para conseguir estabilidad, quedando aliviada de todo esfuerzo de soporte. Este alivio se hace también efectivo sobre la cresta del reborde milohioideo.



**Figura 2-89**

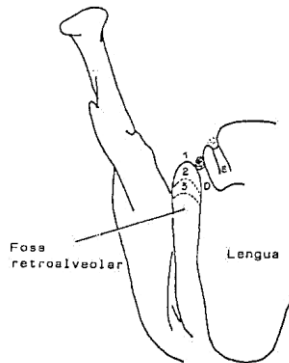
El pilar anterior del velo y el músculo palatogloso. (Esquemático)

## Rehabilitación del Desdentado Total



**Figura 2-90**

Fosa retroalveolar y Zona retromolar



**Figura 2-91**

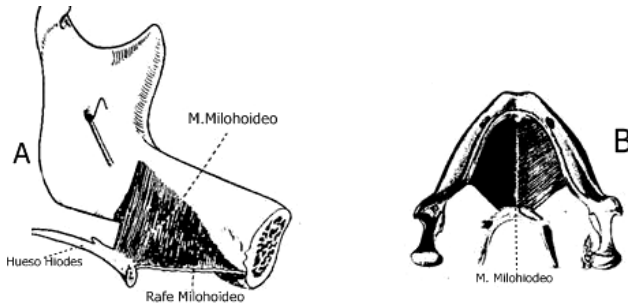
1. Fosa Retroalveolar con la lengua en reposo. 2. Posición intermedia. 3. Fosa Retroalveolar con la lengua en propulsión.

**Línea oblicua interna (LOI) o reborde milohiideo**, reborde oblicuo en la superficie lingual de la mandíbula que sirven a la inserción ósea del músculo milohiideo formando el piso de la boca. (Del Glossary de Términos Prostodóncicos, 1994). (Figuras 2-91 y 2-92) en el tramo que corresponde a los 3°, 2°, 1° molares inferiores.

<b>Línea Oblicua Interna</b> o Reborde Milohiideo	Filosa
	Redondeada

La LOI se dirige de atrás hacia delante y de arriba hacia abajo, de manera que, a partir del 2° premolar, la prótesis no guarda ninguna relación con la misma.

## Rehabilitación del Desdentado Total



**Figura 2-92**

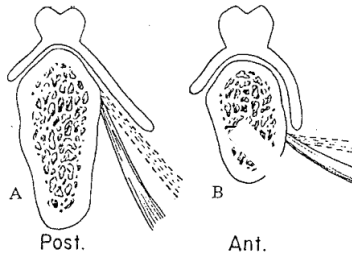
- A.** Vista interna del músculo milohioideo indicando la casi vertical dirección de las fibras posteriores y la progresiva horizontalización de las fibras anteriores. Las fibras posteriores se insertan más superiormente en la mandíbula y luego va descendiendo, gradualmente, hacia adelante siguiendo el trayecto de la línea oblicua interna.
- B.** Los dos músculos milohioideos se unen en la línea media formando el rafe milohioideo que se extiende desde la sínfisis mandibular a la porción anterior del hueso hioides, formando, de esta manera, un diafragma oral.

La LOI puede interferir seriamente con la extensión lingual de la base inferior. Si la LOI es filosa, necesita ser aliviada porque constituye una zona muy irritable y muy dolorosa bajo la presión de una prótesis.

Muchos pacientes pueden ser aliviados mediante la reducción quirúrgica del reborde milohioideo. El músculo milohioideo se inserta a lo largo de esta línea y tiene la misión de elevar la lengua y el hueso hioides en el acto de la deglución; además, ayuda al descenso de la mandíbula.

El flanco lingual posterior, generalmente, puede ser más extendido inferiormente que el flanco lingual anterior. Si bien las fibras posteriores del músculo milohioideo se insertan más superiormente en la mandíbula, ellas descienden, casi verticalmente, para ir a insertarse en el hueso hioides. Cuando las fibras se contraen, como éstas se extienden hacia abajo y hacia adentro hacia la línea media, permite que el flanco posterior se extienda debajo del reborde milohioideo. En cambio, en la zona anterior, las fibras del milohioideo, son directamente más horizontales y se unen con las del lado opuesto para formar el rafe tendinoso medio. Cuando se contraen las fibras anteriores, el músculo pensiona el piso de la boca y limita la extensión del flanco lingual anterior. Esto explica por qué el flanco lingual puede ser más largo en la zona posterior. La extensión de todo el flanco lingual está dictada por la movilidad funcional del piso de la boca. (Figuras 2-93 y 2-94)

## Rehabilitación del Desdentado Total



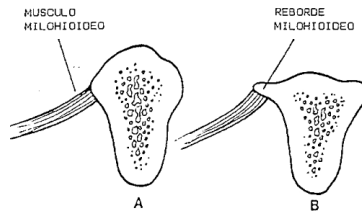
**Figura 2-93**

Diagrama de una sección transversal de una dentadura mandibular, indicando la relación del flanco lingual con el músculo milohioideo subyacente.

Músculo Milohioideo.

A. Sector Posterior. - B. Sector Anterior.

Línea de puntos: Músculo en actividad. (Jacobson-Krol)



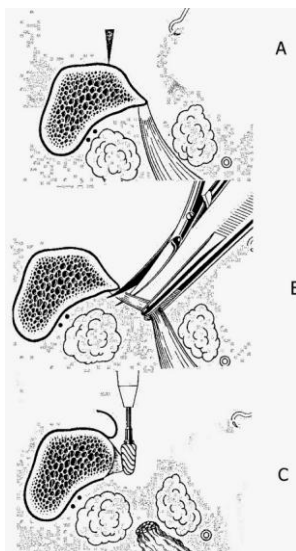
**Figura 2-94**

- A. Reborde milohioideo normal. Después de una severa reabsorción, el reborde milohioideo se vuelve delgado y cortante e interfiere con la extensión ideal del flanco. (Jacobson-Krol)

En la región lingual que se extiende anteriormente al 2º premolar, la LOI desciende junto con el músculo milohioideo y se dirigen a unirse con el lado opuesto en la sínfisis mandibular por debajo de la apófisis geni.

Cuando la LOI es muy filosa se realiza la corrección quirúrgica de la misma, (Figura 2-95)

## Rehabilitación del Desdentado Total



**Figura 2-95**

Corrección quirúrgica de la línea milohioidea.

- A.** Incisión. La mucosa se separa a lo largo de la línea de la cresta.
- B.** Los haces musculares posteriores del milohioideo se separan con un corte de tijera.
- C.** Recorte del borde óseo con una fresa para hueso, irrigando con solución fisiológica estéril. (Geering).

<b>Torus mandibular</b>	Inexistente
	Poco pronunciado
	Pronunciado (torus)

El torus mandibular es considerado un obstáculo mayor que el torus palatino en el éxito de la construcción de una dentadura completa.

A la altura de los premolares, pueden observarse, en algunos casos, una exóstosis ósea que se ubica sobre la superficie alveolar lingual. La mucosa que cubre esa convexidad dura, es delgada y sujeta a una irritación continua durante la función. (Shafer y col., 1983).

Este torus varía en tamaño igualmente que el torus palatino.

Es, generalmente, bilateral y, frecuentemente, impiden el sellado del borde lingual de la dentadura.

Cuando existe una gran reabsorción, se localiza casi al mismo nivel del reborde.

Estos torus son, a menudo, grandes, alargados en sentido anteroposterior y presentan un contorno retentivo en la cercanía del surco lingual.

De manera que la remoción quirúrgica es la elección frecuente en el tratamiento preprotético. Sin embargo, la remoción puede dejar tejido cicatricial y zonas sensibles de manera que el torus debe ser removido, solamente, cuando sea muy necesario.



## Rehabilitación del Desdentado Total

De no ser posible su remoción, se realizará un alivio en esa zona que, por estar cubierta por una capa mucosa delgada, de extrema sensibilidad, determina una zona muy frecuente de inflamaciones y escaras.

Los torus pequeños pueden ser mantenidos a condición de un adecuado alivio sin comprometer la extensión y el sellado del borde de la dentadura.

A este mismo nivel y en el piso de la boca, se encuentran las glándulas sublinguales, situadas por arriba del músculo milohiideo; se encuentran próximos a las crestas de los rebordes e impiden la extensión del flanco de la prótesis. En casos de reabsorción violenta, las glándulas cabalgan sobre los rebordes alveolares.

Hacia la línea media se encuentra el:

**Frenillo lingual**, tendón fibroso y fuerte originado en la superficie ventral de la lengua y que se extiende hasta el surco alvéolo-lingual.

Sensible y resistente, su función es la de impedir el basculamiento posterior de la lengua.

El alto y el ancho del frenillo lingual afectan grandemente la retención de la dentadura. Si es demasiado ancho o se inserta demasiado cerca de la cresta, es necesario una intervención quirúrgica. Es conveniente reproducir en la impresión el frenillo únicamente durante la función pues, en reposo, la altura de su inserción, es engañosa. Durante la función, generalmente, se aproxima a la cresta del reborde, mientras que en reposo se halla mucho más abajo.

El nivel de inserción es determinante para la elaboración del cierre sublingual. (Campagnoli).

La prótesis deberá ser suficientemente escotada para permitir libertad de movimiento al mismo, toda vez que su movilidad está regida por la movilidad de la lengua.

A ambos lados del frenillo lingual se extienden las áreas sublinguales con las carúnculas sublinguales en la que desembocan los conductos submandibulares o de Warton por pequeños orificios llamados "ostium umbilicales" y el conducto sublingual mayor o de Rivinus.

El frenillo lingual corto o anquiloglosia, es una malformación congénita bastante frecuente y que se caracteriza por la adhesión muy hacia adelante del frenillo al piso de la boca o surco gíngivo-lingual. Esto limita, en diferente medida, la movilidad lingual.

Si el borde periférico de la dentadura cubre las carúnculas, se impide la salida de la saliva. Por ello, si el área sublingual es adecuadamente utilizada por el flanco lingual de la dentadura, será un factor determinante en la retención de la dentadura inferior.

También en la línea media y por debajo del reborde alveolar, se encuentra una formación ósea extremadamente dura que son las **apófisis geni**, que constan de dos apófisis geni superiores y dos apófisis geni inferiores. Los superiores dan

## Rehabilitación del Desdentado Total

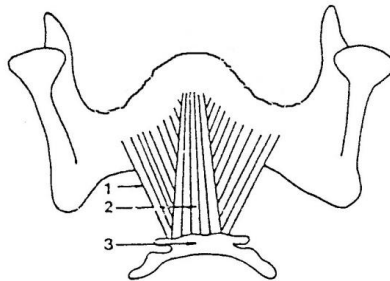
inserción a los músculos genioglosos y los dos inferiores, a los músculos geniohioideos. Adquieren importancia en la construcción de una prótesis cuando existe una gran reabsorción del reborde alveolar anterior; esta formación puede ubicarse a la misma altura o sobrepasar la altura del reborde. Erróneamente no se cubre esta zona con la prótesis cuando, en realidad, debe hacerse un recubrimiento total del mismo siendo recordable efectuar luego un alivio en la prótesis terminada de tal manera que la base de la dentadura apoye sobre ella. La tratamos como una zona de alivio. Si la actividad del geniogloso desaloja la prótesis inferior o si el tubérculo no tolera el contacto del borde protético en esa región, se elimina el tubérculo geni separando el músculo geniogloso. En el caso de tener necesidad de profundizar el surco en esta región, se sutura el geniogloso al músculo geniohioideo que se halla por debajo del mismo.

El músculo geniohioideo se origina en la parte inferior de los tubérculos geni. Corre posterior e inferiormente y se inserta en el hueso hioides. Durante su contracción lleva este hueso, hacia arriba y adelante o bien a la mandíbula hacia abajo y atrás, dependiendo ello de la fijación del mismo, ya sea en la mandíbula o en el hueso hioides.

### **Piso de la Boca**

Formado, principalmente, por los músculos milohioideos que se insertan en las líneas oblicuas internas o milohioideas, abarcando sus 4/5 partes (Figuras 2-96, 2-97, 2-98, 2-99).

Se unen entre sí en la línea media formando el rafe medio central o milohioideo y, hacia atrás, en el hueso hioides. El músculo milohioideo se pone tenso durante la deglución, llevando el piso de la boca hacia arriba, presionando la lengua contra el paladar. Eleva el hueso hioides y su acción se circunscribe al espacio situado entre el 2º bicúspide y el 2º molar. Se completa con los músculos genioglosos y geniohioideos que se insertan adelante en las apófisis geni y hacia atrás en la lengua y el hueso hioides, respectivamente. El piso de la boca está gobernado en su altura por los movimientos de la lengua y su nivel está cambiando continuamente su posición; es el músculo geniogloso el que disminuye el surco lingual anterior cuando entra en actividad, propulsando la lengua.

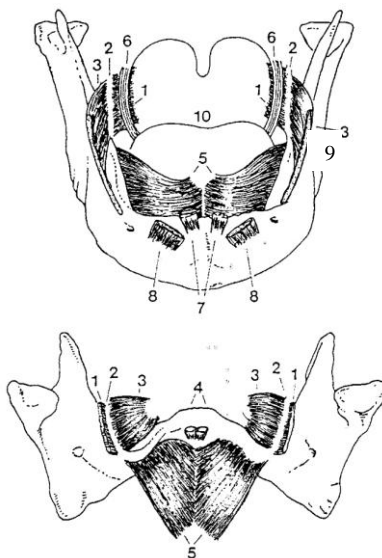


**Figura 2-96**

Suelo de la boca.1-Músculo Milohioideo2-Músculo Geniohioideo3-Hueso Hioides

## Rehabilitación del Desdentado Total

El piso de la boca funciona entre ambos niveles, alto y bajo y, muchos intermedios. El piso de la boca está en el nivel alto cuando la boca está en el nivel alto cuando la lengua alcanza uno u otro carrillo o hacia arriba al techo de la boca, mientras que el nivel bajo ocurre cuando la lengua cae debajo de la superficie oclusal de los dientes mandibulares. El piso de la boca se completa con abundantes masas glandulares, con tejido conjuntivo laxo que facilita la movilidad de la zona y con tejido adiposo.

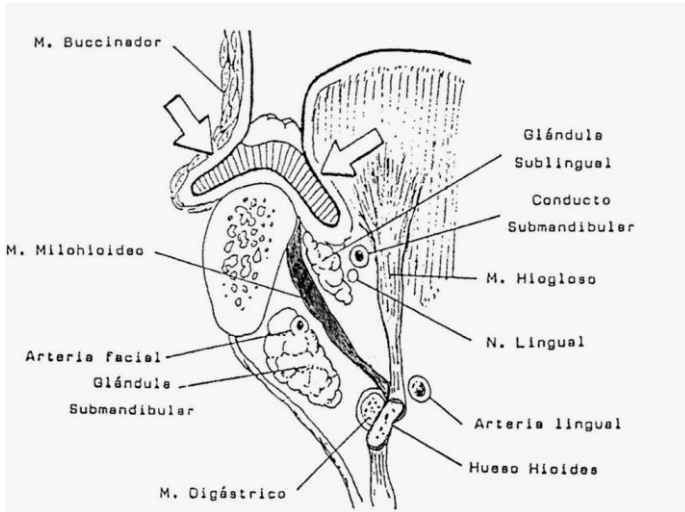


**Figura 2-97**

Músculos de interés protético:

- 1.- Constrictor superior de la faringe.
- 2.- Ligamento pterigomandibular.
- 3.- Músculo buccinador.
- 4.- Músculo geniogloso.
- 5.- Músculo milohioideo.
- 6.- Músculo palatogloso.
- 7.- Borla de la barba.
- 8.- Cuadrado de la barba.
- 9.- Lengua. (Doxtater)

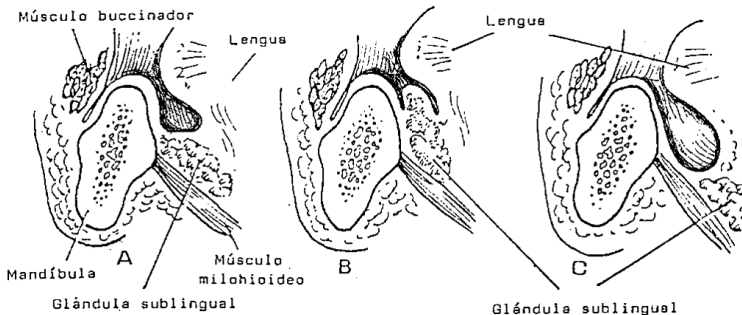
## Rehabilitación del Desdentado Total



**Figura 2-98**

Sección transversal de la mandíbula y estructuras asociadas a la altura de la primera molar.

La posición normal que está entre el nivel bajo y alto, debe ser determinado cuidadosamente haciendo que, solamente, el paciente coloque la lengua en una posición normal del piso de la boca.



**Figura 2-99**

Piso de la boca en relación con la actividad de los músculos y ligamentos.

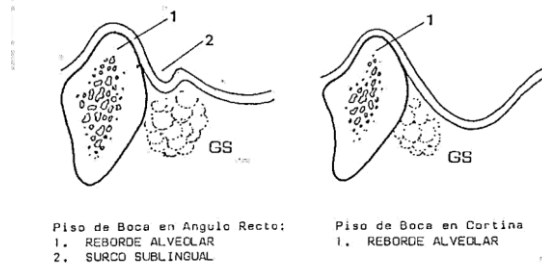
- A.** Posición que toma el piso de la boca en el sector posterior cuando la punta de la lengua se encuentra donde estarían los bordes incisivos de los dientes inferiores. Ésta es la posición óptima de la lengua al tomar la impresión inferior.
- B.** Posición que toma el piso de la boca cuando la lengua sale de la boca en propulsión. Tanto las cubetas individuales como la impresión obtenida, serán muy cortas y la impresión será insuficiente.
- C.** Posición deprimida que toma el piso de la boca con la lengua en reposo. La impresión lograda en tal momento, será sobre-extendida y la dentadura será desplazada más tarde.

## Rehabilitación del Desdentado Total

El piso de la boca obedece, en su forma, a dos tipos principales:

1. Es aquel en el que el piso de la boca se inserta en el reborde alveolar residual casi en ángulo recto, observando que existe un espacio para alojar el borde lingual de la dentadura, considerándose como caso favorable. (Normal o común).
2. Es aquel en el que el piso de la boca se presenta como una cortina que cuelga hacia abajo (menos favorable).

En el primer caso, es posible conseguir un cierre periférico efectivo y conservarlo en las distintas posiciones de la lengua; en el segundo caso, esto es más difícil. (Figura 2-100)



**Figura 2-100**  
GS: Glándula salival.

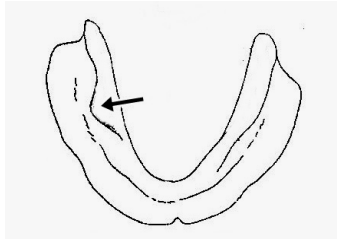
### Anormalidad del Músculo Milohioideo

Según Simmons y Jones (1975), es posible encontrar casos (12 pacientes sobre 500) en la que, ocasionalmente, se encuentra una protuberancia en el flanco lingual de la dentadura (Figura 2-101) o de la impresión cerca del área de los dientes molares que puede variar, desde el tamaño de un guisante hasta el tamaño de una haba y puede presentarse uni o bilateralmente. Esta protuberancia es consecuencia de la existencia de una fosa que no es visible al examen visual pero que puede ser palpada y pueden notarse los fascículos anteriores y posteriores del milohioideo que rodean la fosa a través de la membrana mucosa del surco.

El sitio de la fosa, la mucosa es fácilmente comprensible y no pueden palparse estructuras resistentes. Esta fosa crea, en la impresión, una eminencia que puede ser alterada, si fuera necesario, sin afectar la retención; puede, incluso, ser eliminada totalmente sin alterar el borde la dentadura. Según los autores, en algunos casos, se requirió alguna modificación; en dos casos donde las eminencias eran bilaterales y largas, la dentadura no pudo ser asentada hasta que las mismas fueran reducidas considerablemente. En los momentos de funcionamiento, las eminencias abrasionaron los tejidos de contacto en 8 dentaduras y, esas proyecciones, fueron

## Rehabilitación del Desdentado Total

reducidas en cantidades variables. Ninguna modificación fue necesaria en dos pacientes.

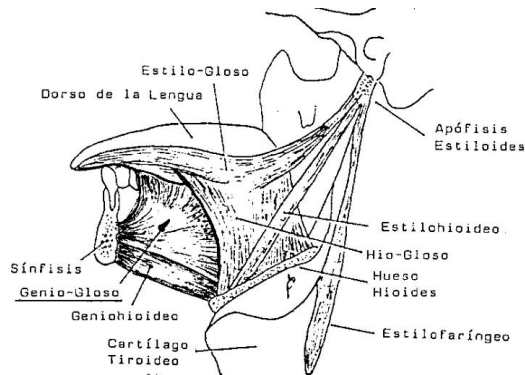


**Figura 2-101**

### **Lengua**

Es un elemento anatómico que debe ser tenido muy en cuenta por su enorme influencia, especialmente, sobre la dentadura inferior.

Está conformada por los músculos intrínsecos que se hallan en su interior que controlan la forma y por los músculos extrínsecos (estilogloso, palatogloso, hiogloso y geniogloso) que se insertan en la lengua para moverla en variadas posiciones (Figura 2-102).



**Figura 2-102**

Estos músculos controlan el movimiento de la lengua y las infinitas posiciones y niveles que es capaz de asumir. De allí que el nivel del piso de la boca tiene una relación directa con la posición de la lengua.

Cuando la lengua se extiende hacia fuera, alrededor de dos tercios de su masa, es visible; el tercio remanente forma la base.

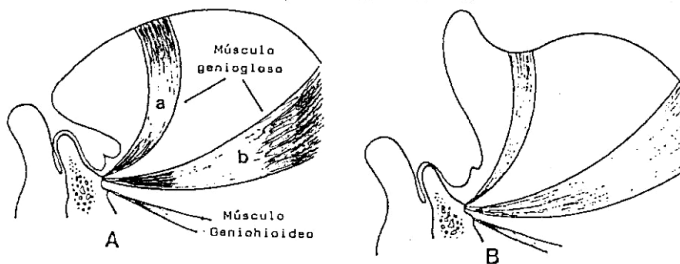
## Rehabilitación del Desdentado Total

La lengua llena y asume la forma del espacio que ocupa. Toma parte en las funciones de succión, deglución, la de recibir la comida dentro de la boca, masticación, vocalización y fonación.

Funcionalmente, los músculos genioglosos constan de dos partes: un grupo de fibras posteriores que se insertan en la parte posterior de la lengua y que cumplen con la función de protruir la lengua por empujamiento de su parte posterior, moviendo la estructura entera hacia adelante.

Un grupo anterior que se inserta justo debajo de la superficie superior de la lengua en la unión de su tercio anterior con el tercio medio y su contracción deprime esta parte de la superficie lingual, produciendo una marcada concavidad tendiendo a retraer la punta de la lengua hacia arriba y atrás.

Este movimiento ocurre durante la formación del bolo alimenticio y es el primer estadio de la deglución. Esto levanta activamente el piso de la boca a su nivel más alto porque las fibras anteriores son contraídas fuertemente y, como están colocadas superficialmente en el piso bucal, ejercen una fuerte presión a través de la cubierta mucosa contra el borde de la prótesis. (Figura 2-103)



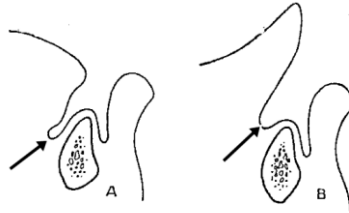
**Figura 2-103**

- A. Posición del piso de la boca en el sector anterior cuando la lengua está en reposo.
- B. Piso de la boca cuando la punta de la lengua está levantada.

Las técnicas de impresiones deben permitir a la lengua asumir sus posiciones normales, resultando dentaduras con bordes adecuados.

El sellado de los bordes, es obtenido por el contacto de la mucosa que cubre el piso de la boca con los flancos de la resina acrílica de la dentadura.

## Rehabilitación del Desdentado Total



**Figura 2-104**

Variación del piso de la boca en el sector lingual anterior.

- A.** Suelo bucal profundo que induce a pensar en el aprovechamiento de esta zona.
- B.** Con la lengua levantada, la gran amplitud de movimiento, limita notablemente la utilización del espacio sublingual.

Es importante controlar la capacidad de reacción y la habilidad y movilidad de la lengua; para ello es necesario hacer llevar la misma hacia distintas posiciones: hacia el paladar, atrás y adelante, hacia izquierda y derecha, hacia las mejillas, sobre el labio inferior, etc. (Figura 2-104).

El sellado de los bordes es obtenido por el contacto de la mucosa que cubre el piso de la boca con los flancos de la resina de la dentadura. De allí que las técnicas de impresión que no permitan asumir sus posiciones normales, resultan en dentaduras con flancos arbitrarios.

La lengua es capaz de adquirir varias formas y posiciones durante la fonación, masticación y deglución y en todas esas funcionales está en contacto con la superficie lingual de los dientes, el flanco lingual de la dentadura inferior y la superficie palatal de la dentadura superior.

Dentro de este gran contacto, la lengua es un factor dominante en el establecimiento de la zona neutra y en la estabilidad o falta de estabilidad de la dentadura inferior. Toda lingualización exagerada de los dientes inferiores, puede convertirse en uno de los mayores factores que influyen la inestabilidad de la dentadura inferior porque viola la zona neutra y se usurpa el espacio de la lengua.

De cualquier manera, la colocación de una dentadura, impone un nuevo ambiente a la lengua de tal modo que su musculatura intrínseca se ve obligada a reorganizarse para el cambio de la forma lingual, con el fin de adaptarla al nuevo espacio disponible.

<b>Tamaño</b>	Grande
	Mediana
	Pequeña

Una lengua excesivamente grande es desfavorable, tanto para los procedimientos de las impresiones, como para el adecuado posicionamiento de los dientes y para la estabilidad de la dentadura inferior. El tamaño de la lengua no es tal por su volumen en sí, sino por volumen comparado con la cavidad bucal. Hay lenguas grandes que



## Rehabilitación del Desdentado Total

se alojan cómodamente en ellas y lenguas, relativamente pequeñas, que parecen desbordar el continente oral.

Cuando los dientes naturales han sido perdidos durante un período largo, sin su reposición con una prótesis, se produce un anormal desarrollo del tamaño.

El volumen de la lengua deberá tenerse en cuenta al determinar y establecer el espesor del flanco lingual de la base de la prótesis inferior.

Una lengua pequeña puede ser normal en cuanto a su tamaño, desarrollo y función.

<b>Movilidad</b>	Amplia
	Regular
	Escasa

La movilidad se halla íntimamente vinculada al funcionamiento del piso de la boca, desde el límite posterior de la fosa Retroalveolar, hasta el frenillo lingual

La movilidad de la lengua depende, también, de la longitud del frenillo lingual. Si éste es demasiado corto origina la anquiloglosia o lengua adherente.

<b>Desbordamiento lateral</b>	Amplio
	Escaso

Otro factor a tener en cuenta es su desbordamiento al no quedar contenida dentro del arco mandibular; esto ocurre, generalmente, por la ausencia prolongada de los molares inferiores lo que hace que la lengua invada los rebordes alveolares residuales. También se observa en desdentados de largo tiempo y no debe confundirse con la lengua anormalmente grande o macroglosia.

La pérdida de los elementos dentarios en el desdentado total produce el agrandamiento de la lengua y, al mismo tiempo, el hundimiento de los tejidos de los carrillos por falta de soporte adecuado.

<b>Posición</b>	Normal
	Anormal o retraída

La posición de la lengua juega un importante rol en la estabilidad de la dentadura inferior. La posición normal de la lengua se encuentra, aproximadamente, en alrededor de tres de cada cuatro pacientes examinados (75%). Presenta las siguientes características:

- 1) Llena completamente el piso de la boca en posición de descanso.
  - 2) Los bordes posteriores descansan sobre el reborde.
  - 3) La punta de la lengua descansa sobre, o justamente, en el lado lingual del reborde anterior inferior. No hay alteración del tamaño y actividad de la lengua.
- Si un paciente tiene sus dientes naturales, el borde lateral de la lengua descansa sobre la superficie oclusal de los dientes mandibulares posteriores y sobre el borde incisal de los dientes anteriores. En otras palabras, cuando hay dientes naturales, se observa solamente la lengua y los dientes.

## Rehabilitación del Desdentado Total

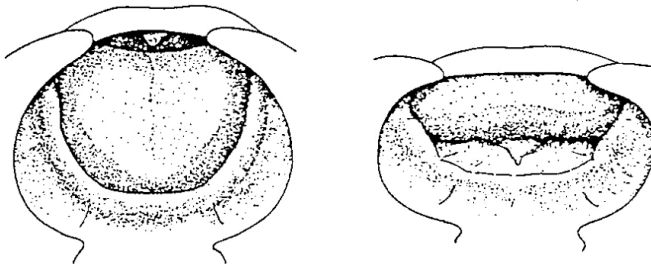
En pacientes con esta posición normal de la lengua, generalmente, puede esperarse tener un pronóstico favorable para la dentadura inferior. Esto ocurre porque el piso de la boca cubre, adecuadamente, el flanco lingual anterior de la dentadura y crea un adecuado sellado valvular, índice positivo de retención protética. Aunque algunas veces la posición de la lengua es normal al nacer, puede perderse y, como resultado, adquirir una posición de lengua retraída.

Un 25% de los pacientes tienen una posición anormal de la lengua. Las características son las siguientes:

- 1) La lengua es empujada hacia atrás y el piso de la boca es expuesto.
- 2) Los bordes laterales hacen contacto con los rebordes, solamente, en la parte posterior.
- 3) La punta de la lengua retrocede y se ubica en la parte posterior del piso de la boca o puede retirarse dentro del cuerpo de la lengua.

Cuando los dientes naturales están presentes, la posición de la lengua no tiene ningún efecto en las funciones ordinarias de la boca; solamente cuando el paciente se vuelve desdentado, la lengua retruida puede constituir un problema porque el operador debe saber que tendrá dificultades para la retención, al no poder proveer sellado en la zona lingual. Al mismo tiempo, su ensanchamiento posterior contacta con los dientes póstero-inferiores y, constantemente, desalojará la dentadura. (Figura 2-105)

Una lengua retruida en descanso, es una posición desfavorable para la estabilidad. (Azzam, 1992).



**Figura 2-105**

Solución para todos los casos: llenado del saco lingual (**Le Pera**).

Para la determinar la posición de la lengua, el paciente debe abrir la boca en un grado normal.

Cuando la comida es dirigida hacia la boca, la lengua debe, necesariamente, estar en posición normal para receptor la misma. Si está en posición retruida, asume una posición anormal. Si el paciente abre inmediatamente la boca puede verse que la comida está siempre en la punta de la lengua.

Esta zona tiene una gran concentración de innervación nerviosa, lo cual hace que pueda distinguir o detectar dos puntas separadas a menos de 1 mm. Esto sirve para prevenir que la comida caiga dentro del piso de la boca. Luego, la punta de la lengua

## Rehabilitación del Desdentado Total

coloca la comida sobre la superficie oclusal de la primera molar mandibular derecha o izquierda. La paciente continua colocando la comida de un lado y, por lo tanto, mucha gente tiene uno u otro lado (derecho o izquierdo) de masticación. Es prácticamente imposible masticar efectivamente de ambos lados de la boca al mismo tiempo ya que la lengua es necesaria para colocar la comida. Luego de ello, el rollo medio del buccinador, se mueve hacia adentro, hacia los dientes, para formar la pared bucal de la tabla oclusal, mientras que la lengua se mueve formando la pared lingual.

La comida está lista para ser masticada. Al ser triturada, parte de ella cae dentro del vestíbulo, la que es devuelta por ser el rollo medio del buccinador y, otra parte de ella, cae dentro del piso de la boca, la que es tomada y colocada nuevamente por la lengua sobre la superficie de la primera molar.

Esto permite establecer la relación armoniosa que existe entre la lengua, los dientes y las fibras medias del buccinador en orden de llevar a cabo la función de recibir la comida dentro de la boca y, subsecuentemente, masticar esta comida. Durante la deglución, la lengua también presiona firmemente contra los dientes posteriores, mientras las fibras medias del buccinador, se hallan tensas. Al mismo tiempo, la parte anterior de la lengua, presiona contra la superficie lingual de los dientes antero-superiores, luego contra la parte anterior del paladar y, finalmente y progresivamente, hacia atrás para forzar la comida posteriormente dentro de la faringe.

### **Mucosa Bucal**

La membrana mucosa bucal está formada por dos capas: la externa o mucosa propiamente dicha, constituida por el epitelio pavimentoso estratificado que, a menudo, se halla cornificado o queratinizado, y una capa subyacente o submucosa formada por tejido conjuntivo, tejido glandular, tejido adiposo, vasos y nervios. La inserción al tejido óseo subyacente se produce entre submucosa y el periostio del hueso.

El epitelio de la mucosa oral provee de una cubierta de protección contra lesiones mecánicas y bacterianas. Es una protección biológica más bien que una estrictamente mecánica. El tejido conectivo mantiene la integridad de las estructuras subyacentes para su resistencia a las fuerzas mecánicas.

La mucosa bucal se puede clasificar en tres categorías (Figuras 2-106 y 2-107).

## Rehabilitación del Desdentado Total

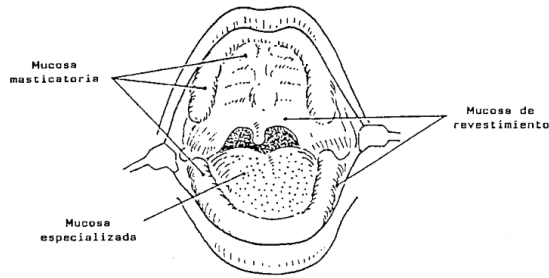


Figura 2-106

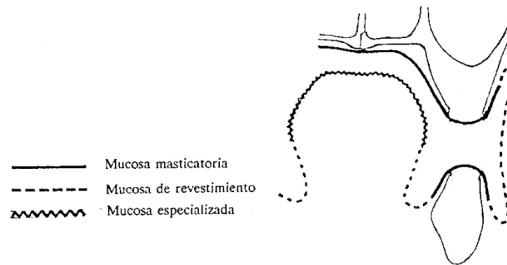


Figura 2-107

**1. Mucosa de revestimiento:** es menos especializada y está formada por un epitelio relativamente delgado y una fina lámina propia. La submucosa está separada del periostio y hueso subyacente, por los músculos de los labios, mejillas y lengua, por tejido adiposo y otros. En consecuencia, es laxa, se desplaza con facilidad y cede inmediatamente a las bases de las dentaduras bajo presión; ésta cualidad de fácil adaptación y elasticidad se explotan para obtener un contacto ininterrumpido con los bordes de la prótesis y preservar el sellado periférico que proporciona retención. Recubre la cara interna de los labios, mejillas, paladar blando, piso de la boca, cara inferior de la lengua y no tiene capa de queratina.

**2. Mucosa masticatoria:** tiene una capa epitelial más espesa, es queratinizada, posee una reducida elasticidad y movilidad por estar firmemente unida al hueso; histológicamente, le falta la capa laxa de fibras elásticas; es más bien un mucoperiostio sujeto al hueso por fibras densas, inelásticas; de allí la capacidad de soportar la acción de las fuerzas masticatorias con mínimo desplazamiento. Cubre la cresta de los rebordes y el paladar duro.

Es característico de la mucosa masticatoria que, cualquier fuerza que la deforme, interrumpe muy pronto su circulación, como lo indica el blanqueamiento o pérdida de su color. Esta interrupción no es, necesariamente, perjudicial; el factor crítico es la duración. Si la palidez es breve e intermitente, con descanso para el reposo y recuperación, el efecto puede considerarse hasta como beneficioso. Por el contrario,

si la palidez es persistente y sin alivio, es inevitable que ocurra daño, desde un eritema leve hasta la muerte del tejido.

**3. Mucosa especializada:** tapiza el dorso de la lengua; está queratinizada e incluye las papilas especializadas.

La **coloración** de la mucosa bucal normal es rosa pálido; cualquier zona enrojecida, está indicando que existe una inflamación por alguna causa que debe ser investigada. Puede, a veces, encontrarse un enrojecimiento generalizado de la mucosa del maxilar superior en un paciente portador de prótesis; el aparato protético sería el causante de la eliminación de la capa cornificada. Debe observarse si existe **integridad** de la mucosa: cualquier solución de continuidad de la misma, indica que puede existir algún estado anormal como, por ejemplo, un resto radicular, una fístula proveniente de un quiste residual, una ulceración, etc. Debe investigarse si existe **dolor a la presión** que se realiza con la yema de los dedos sobre la mucosa, lo que nos puede revelar la presencia de espículas óseas, puntas óseas o bien, un reborde alveolar residual filoso.

El **espesor** de la mucosa está dado, en gran parte, por el espesor de la submucosa, ya que es ésta la que conforma el volumen de la membrana mucosa, así tenemos:

<b>Espesor normal</b>	De 1 a 2 mm.
<b>Espesor subnormal</b>	Más delgada
<b>Espesor supranormal</b>	Más gruesa
<b>Espesor anormal</b>	Tejido pendular o hipertrofiado

El **reborde residual fibroso**, conocido como **mucosa pendular**, es una hiperplasia de naturaleza fibrosa del reborde el que afecta a la estabilidad de la prótesis debido a la falta de un reborde sólido y firme de hueso alveolar, que puede afectar las áreas de soporte, tanto maxilar como mandibular. La tuberosidad maxilar es un ejemplo de un área donde el agrandamiento del tejido fibroso se encuentra a menudo.

La causa del desarrollo de este tejido, es difícil de establecer; el trauma del reborde se considera que juega un rol significativo. Esta causa ha sido descrita por algunos (Kelly, 1982; Desjardins y col., 1984) como el mayor factor en la génesis del llamado **Síndrome de Combinación**.

Una inadecuada oclusión posterior combinada con la existencia de dientes naturales antero-inferiores funcionando contra una dentadura completa maxilar, sería la causa del desarrollo del reborde residual fibroso. (Ver Síndrome de Combinación de Kelly).

La mucosa pendular presenta un problema esencial. El tratamiento constituye un dilema. El profesional debe elegir el tratamiento que resulte más beneficioso. La decisión final está basada en la edad, la salud del paciente, la extensión del tejido pendular y lo que quedará después de su eliminación.

La remoción quirúrgica es, generalmente, considerada.

Si se deja intacto al tejido fibroso, como la mucosa debajo de las dentaduras existentes están, generalmente, distorsionadas, inflamadas o hipertrofiadas, obligatoriamente, deberán, previamente, ser normalizadas antes de la toma de las

## Rehabilitación del Desdentado Total

impresiones con los acondicionadores de tejido. Especial precaución debe tomarse durante la toma de la impresión a fin de no desplazar esos tejidos; éstos, cuando son desplazados, siempre tratarán de retornar a su posición normal, resultando en una dentadura inestable.

El operador debe saber que la presencia de tejido pendular, es un riesgo. Considerando que estos tejidos no son desplazados durante el procedimiento de impresión, podremos obtener una dentadura retentiva, pero no necesariamente, estable. Ante cualquier fuerza ejercida sobre la dentadura, los tejidos y la dentadura, se moverán en masa. Esta falta de estabilidad creará serios problemas en el establecimiento y mantenimiento de la relación céntrica.

La remoción quirúrgica puede llevarse a cabo si el tejido fibroso a ser removido, deje una altura adecuada de reborde residual que permita soportar y retener la prótesis.

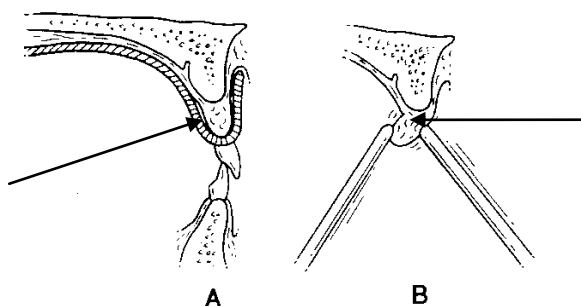
La remoción de todo el tejido fibroso puede, potencialmente, mejorar la estabilidad de la prótesis, pero puede crearse una situación en la cual la altura del reborde, es inadecuada para proveer suficiente retención para la prótesis (Figura 2-108).

El tratamiento quirúrgico es usado, principalmente, donde el área del tejido fibroso está bien definido y limitado.

Por ejemplo, la escisión quirúrgica del tejido fibroso en el área de la tuberosidad estará, generalmente, limitada al área de la tuberosidad. (Lynde y col., 1995).

La implantación de material aloplástico para restaurar la consistencia firme del reborde ha sido usada por algunos operadores (Block y col., 1984; Davis y col., 1990).

Cambios en la técnica de impresión, ayudan a registrar el tejido fibroso en un estado de no-desplazamiento ha sido sugerida como otra alternativa (Filler, 1971).



**Figura 2-108**

- A.** Dientes naturales anteriores mandibulares funcionando contra una dentadura completa maxilar.
- B.** Reborde anterior maxilar fibroso. (Lynde y col., 1995)

Las **propiedades** que presentan las mucosas son:

**1) Depresibilidad:** capacidad que tiene para hundirse.

La mucosa normal es depresible en muy pequeño grado. Tomando un instrumento romo (ejemplo, el mango de un espejo), se puede deprimir la mucosa entre 1 a casi 2 mm. Pero si presionamos una prótesis bien hecha, por la condición de que la mucosa se comporta como una bolsa de agua, apenas se instruirá de 2 a 3 décimas de milímetros (Le Pera, 1987).

El grado de depresibilidad de la mucosa es de gran importancia en la toma de las impresiones. En casos de mucosas poco depresibles (submucosa delgada), la impresión deberá tomarse con materiales livianos que ejerzas muy poca presión; en caso contrario, se puede usar un material que ejerza una mayor presión.

**2) Resiliencia:** mayor o menor velocidad con que la mucosa vuelve a la normalidad después de haber cesado la compresión.

**3) Consistencia:** se refiere a la solidez o trabazón que existe entre los tejidos blandos y duros y que depende del tipo de tejido conjuntivo que se interponga entre submucosa y hueso. Un tejido conjuntivo denso nos da una mucosa de mucha consistencia; un tejido conectivo laxo, a la inversa, nos da una mucosa con mayor o menor movilidad, de acuerdo a la cantidad de tejidos interpuestos.

Cuando la submucosa está firmemente unida al periostio del hueso subyacente del reborde, soporta la presión de la prótesis sin inconveniente. Si la mucosa es floja, el tejido es fácilmente desplazable y resulta desfavorable para el soporte y estabilidad de la prótesis.

El **espesor** y la **consistencia** de la submucosa son, casi por entero, los responsables del soporte que los tejidos blandos proporcionan a las dentaduras.

La mucosa que recubre las crestas del reborde residual inferior es, generalmente, más delgada que la superior y por ello, menos favorable. El hueso subyacente de la cresta, contrariamente al superior, es de naturaleza más esponjosa y sufre mayor reabsorción que puede dar lugar a la formación de mucosa de inserción floja, crestas filosas no aprovechables para soporte o la desaparición, en casos extremos, del reborde quedando, solamente, el hueso basal.

La repisa vestibular inferior, es decir aquella zona de la superficie de asiento ubicada detrás del frenillo lateral y que se extiende desde la cresta hasta la línea oblicua externa, tiene una mucosa de inserción más laxa y es menos fortificada y que no es tan adecuada como soporte; sin embargo, el hueso subyacente, es compacto lo que, unido a su disposición horizontal, se convierte en una superficie de soporte adecuada.

**Los efectos del envejecimiento en los pacientes geriátricos desdentados,** incluyen (Bourcher, 1946 – Massler, 1956):

**1. Cambios en la mucosa bucal:** se produce atrofia con un progresivo adelgazamiento de las capas epiteliales que disminuyen de número, lo que torna vulnerables los tejidos a la mayor agresión. Disminuye la capacidad de

queratinización. La habilidad de los tejidos conectivos para cicatrizar está grandemente reducida y la pérdida de elasticidad parece resultar de la degeneración del tejido conectivo elástico. Las células están difícilmente alimentadas y la desviación del equilibrio líquido del comportamiento intracelular al extracelular y, la función renal disminuida, dan por resultado la deshidratación de la mucosa. Así se vuelve delgada, poco elástica, isquémica con facilidad y tiene una apariencia glaseada (friable) y es fácilmente traumatizable.

**2. Cambios en la piel:** ésta adquiere un aspecto flácido y arrugado o bien a la inversa, estirada, lisa y delgada. A medida que la piel envejece, pierde su textura y su elasticidad. Los músculos, el tejido adiposo y los tejidos conectivos, disminuyen de volumen y conducen a cambios faciales muy evidentes. Hay más piel que la necesaria y así se producen pliegues y se exageran las arrugas. Alrededor de la boca, la piel sufre pérdida de la elasticidad que se traduce en una red de arrugas (especialmente verticales), que son acentuadas. Estas transformaciones de los tejidos no pueden compensarse mediante prótesis.

**3. Alteraciones de la lengua:** a menudo, la lengua se vuelve lisa y brillante o adquiere un aspecto rojizo e inflamado. Una variedad de síntomas asientan en la lengua y que pueden causar dolor, ardor y sensación de gusto anormal. Estas sensaciones son comunes en mujeres post-menopáusicas. La pérdida de los dientes produce una forma lingual más ancha en virtud del sobredesarrollo de algunas partes de la musculatura intrínseca de la lengua.

**4. Factores sistémicos:** muchos factores sistémicos y locales afectan la tolerancia tisular de las dentaduras como son los factores nutricionales, especialmente los concernientes a la absorción y metabolismo de las vitaminas, factores hormonales, enfermedades, metabolismos de las grasas, proteínas, carbohidratos, el balance electrolítico, etc. La edad puede influenciar los factores nutricionales, psicológicos y hormonales. El alcoholismo es particularmente significativo porque, generalmente, los alcohólicos tienen deficiencias nutricionales, especialmente del complejo vitamínico B. Las enfermedades debilitantes en general y la mal nutrición son, a menudo, las causales de la infección moniliásica.

### **Modiolo**

Llamado así del latín "*modiolus*" que significa "eje de carro", porque los músculos que de él irradian, semejan los rayos de una rueda. Es un nudo muscular, considerablemente fuerte, que forma una eminencia cónica cerca de la comisura o ángulo de la boca. En él convergen ocho músculos para separar funcionalmente, el vestíbulo labial del vestíbulo bucal. Los músculos más importantes son el orbicular de los labios y el buccinador. A él también llegan los músculos cigomáticos, el canino y el triangular de los labios; estos últimos forman, en su conjunto, un músculo único en forma de "X" que, cuando se contrae, fija el modiolo.

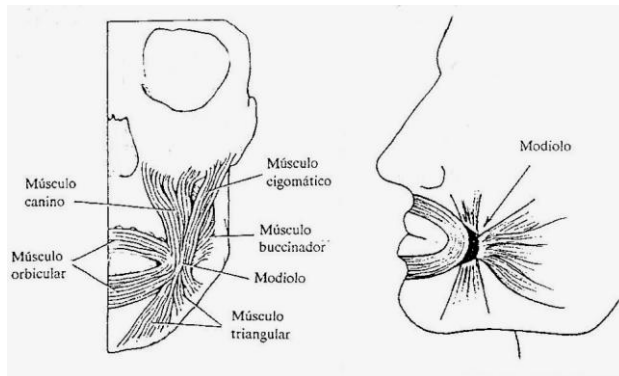


## Rehabilitación del Desdentado Total

Cuando hay fijación del modiolo, el músculo buccinador puede contraerse isométricamente (\*) para colocar el bolo alimenticio sobre las superficies masticatorias; se fija así este músculo en sus dos extremos de modo que, cuando se contrae, forma una joroba en su parte media y empuja el repliegue contra los molares, contrarrestando la acción interna de la lengua y mantenimiento el alimento en posición entre las arcadas.

La contracción del buccinador con ausencia de fijación del modiolo hace que el ángulo de la boca se desplace posteriormente como cuando pronunciamos la letra "E". Una situación inversa ocurre cuando se contrae el orbicular sin fijación del modiolo; el ángulo de la boca se dirige hacia adelante como cuando pronunciamos la letra "O". Puede desalojar la dentadura mandibular y también la maxilar.

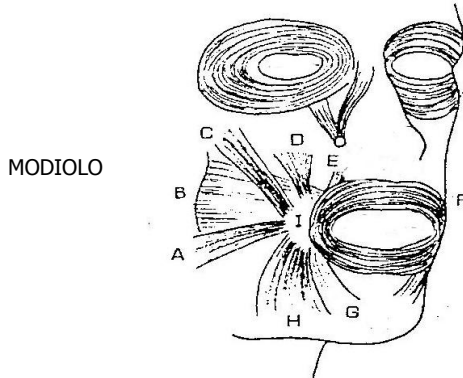
De allí la importancia de ubicar correctamente el plano de oclusión de la futura prótesis. Las comisuras se marcan en los rodetes para registrar la marca anterior para la altura de los 1º premolares. La ubicación de los premolares y el espesor de la prótesis no deben interferir con el libre movimiento del modiolo. La contracción del modiolo presiona la comisura labial contra los premolares; éstos y los molares desmenuzan así los alimentos y no se escapan por las comisuras. El modiolo da la sensación de una nuez, si se coloca el pulgar por dentro de la comisura y al índice por fuera y, después, se contraen los labios y las mejillas. (Figuras 2-109, 2-110 y 2-111).



**Figura 2-109**

**Figura 2-110**

**(\*) Contracción isométrica: contracción muscular en el cual no hay cambios en el largo del músculo durante la contracción (GTO, 1994).**



**Figura 2-111**

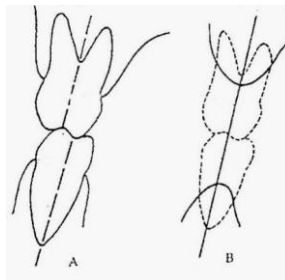
**A.** Risorio de Santorini. **B.** Buccinador. **C.** Cigomático. **D.** Canino. **E.** Incisivo superior. **F.** Orbicular. **G.** Incisivos inferior. **H.** Triangular. **I.** Modiollo

### **Eje Interalveolar**

Es la recta que une las crestas o vértices de los rebordes alveolares residuales superior e inferior del mismo lado.

### **Proyección frontal de los rebordes alveolares superior e inferior**

Los rebordes alveolares maxilar y mandibular en la región posterior, se consideran normales cuando estando en relación céntrica y a una dimensión vertical adecuada, la línea de la cresta interalveolar, forma con el plano horizontal, un ángulo de 80 grados. En estos casos, el reborde inferior, está ligeramente hacia vestibular con relación al reborde superior (Figuras 2-112 y 2-113).

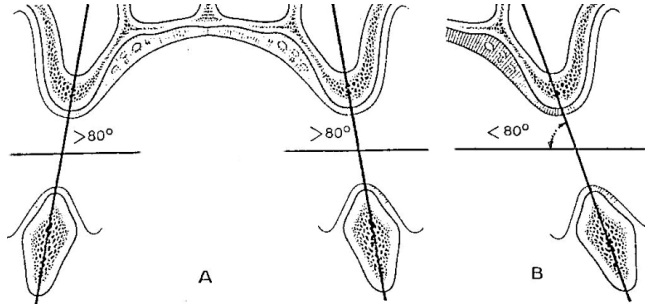


**Figura 2-112**

**A.** Los dientes posteriores naturales del maxilar superior tienen una inclinación bucoaxial mientras que en los del maxilar inferior es linguo axial.  
**B.** La reabsorción normal del hueso alveolar que se produce después de las extracciones dentarias puede producir una ligera relación de mordida cruzada (crossbite) de los rebordes.

## Rehabilitación del Desdentado Total

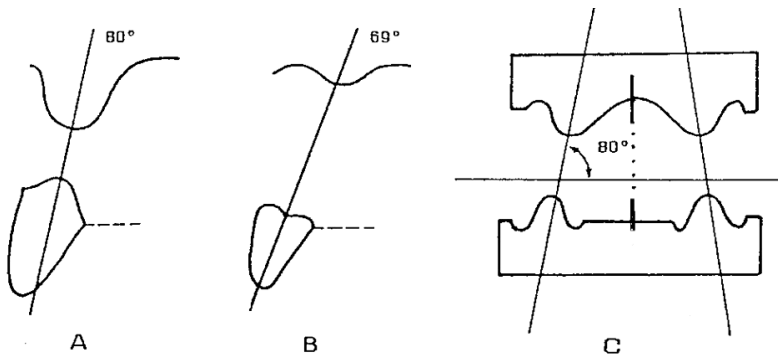
Esto no es difícil de observar porque antes de las extracciones, el soporte óseo de los dientes del maxilar inferior está en relación ligeramente bucal con el soporte óseo del maxilar superior.



**Relación Intermaxilar:** A: relación favorable para la disposición normal de los molares, cuando la línea de unión entre la línea media de la cresta del maxilar inferior y del maxilar superior, forma un ángulo de más de 80 grados con relación a plano oclusal. B: un ángulo de menos de 80 grados con relación al plano de oclusión exige un montaje de mordida cruzada.

A medida que avanza la reabsorción alveolar la inclinación del eje es, cada vez, mayor, pudiendo llegar a formar ángulos de 70 a 65 grados donde, la cresta del reborde inferior, se halla colocada mucho más lejos bucalmente que la normal, en relación con el arco superior. (Figura 2-114).

Esto tiene su importancia en la reconstrucción de las arcadas dentarias o enfilado de las prótesis. En casos extremos, puede obligar al alineamiento de los dientes artificiales en mordida cruzada o al uso de dientes funcionales para conseguir así que la resultante del acto masticatorio caiga dentro del cono de soporte.



**Figura 2-114**  
A-B-C

**Relación entre el eje interalveolar y la dimensión vertical:** debe tenerse presente al hacer los registros intermaxilares que también, disminuyendo la dimensión vertical oclusiva, se aumenta la inclinación del eje interalveolar. Así, por ejemplo, si en una representación esquemática disminuimos la DVO de AB a CB, la inclinación del eje pasa de 73 a 60 grados con un problema mucho mayor en el enfilado dentario (Figura 2-115).

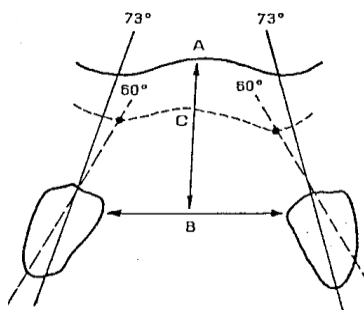


Figura 2-115

### **Relación entre el eje interalveolar y las maloclusiones**

Cuando la línea media del maxilar inferior no coincide con la línea media del maxilar superior, por desviación de la mandíbula hacia la derecha o izquierda (laterotrusión), quedará como secuela de esta maloclusión en el desdentado total, que los ejes interalveolares presentarán distintas inclinaciones con respecto al plano horizontal.

Por ejemplo: de un lado del eje interalveolar tiene una inclinación de 70 grados o menos mientras que del lado opuesto la inclinación es normal. Esto obliga a que, de un lado tengamos que hacer un enfilado cruzado mientras que, del lado opuesto, corresponde hacer un enfilado normal (Figura 2-116).

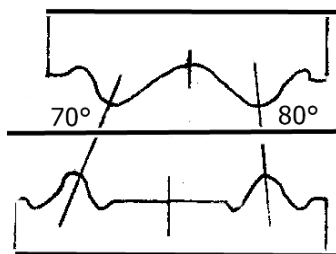


Figura 2-116

### **Proyección sagital de los rebordes alveolares superior e inferior.**

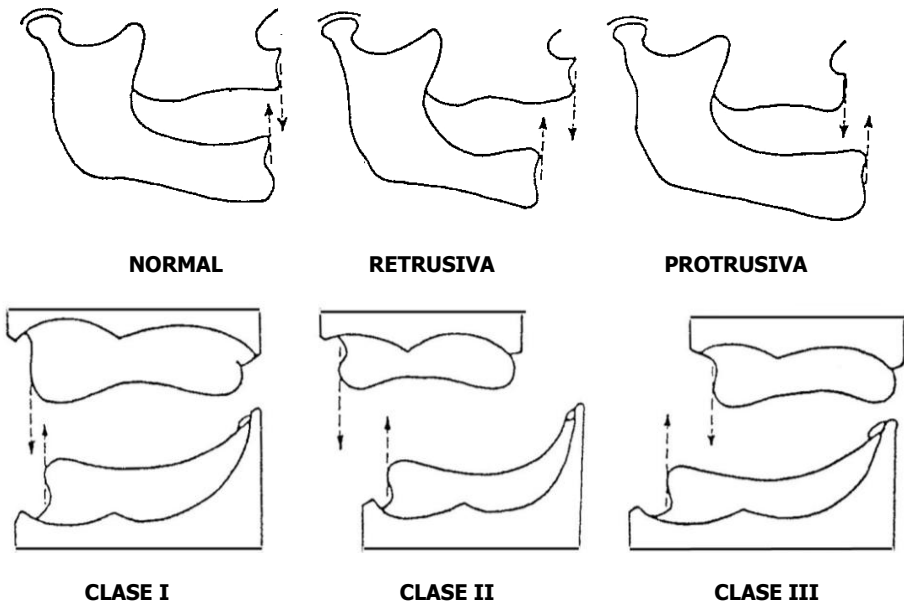
En el desdentado se distinguen tres tipos clínicos de relación antero-posterior de los maxilares (Figuras 2-117 y 2-118):

## Rehabilitación del Desdentado Total

<b>Clase I</b>	Normal u Ortognática
<b>Clase II</b>	Retrusiva o Retrognática
<b>Clase III</b>	Propulsiva o Prognática

- **Normal:** es aquella relación intermaxilar en que, estando los rebordes maxilares y mandibulares en relación céntrica y a una dimensión vertical adecuada, el reborde alveolar inferior anterior, se encuentra ligeramente por detrás del superior. Cualquier desviación en la región de la relación normal de los rebordes, es considerada **anormal**.
- **Retrusiva:** es la relación intermaxilar en la que, estando los rebordes maxilares y mandibulares en relación céntrica y a una dimensión vertical adecuada, el reborde alveolar inferior anterior, se encuentra bastante por detrás de la línea con el superior.
- **Propulsiva:** es la relación intermaxilar en la que, estando los rebordes maxilares y mandibulares en relación céntrica y a una dimensión vertical adecuada, el reborde alveolar inferior anterior, se encuentra bastante por delante del superior.

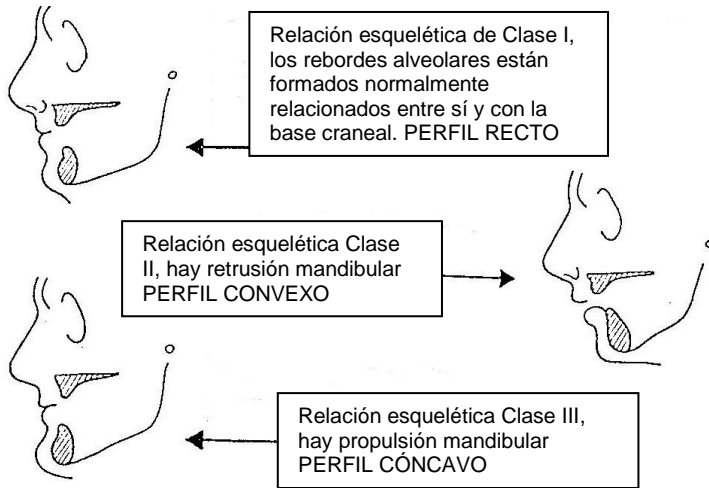
Estas posiciones anormales tienen variaciones que pueden extenderse desde ligeras a un grado muy marcado.



**Figura 2-117**

Modelos desdentados totales, superior e inferior, posicionados entre sí en el plano sagital, según las distintas Clases de relaciones intermaxilares

## Rehabilitación del Desdentado Total



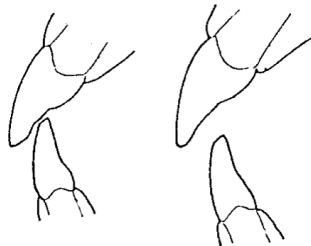
**Figura 2-118**

Relación de los rebordes alveolares entre sí y con el perfil facial

**Proyección sagital o relación antero-posterior de los maxilares** en pacientes totalmente desdentados.

**Clase I:** cuando la retrusión mandibular es aproximadamente de 1 a 3 mm. y el cierre de los dientes anteriores inferiores se realiza sobre el cíngulum de los dientes anteriores superiores o próximo al mismo (Figura 2-119).

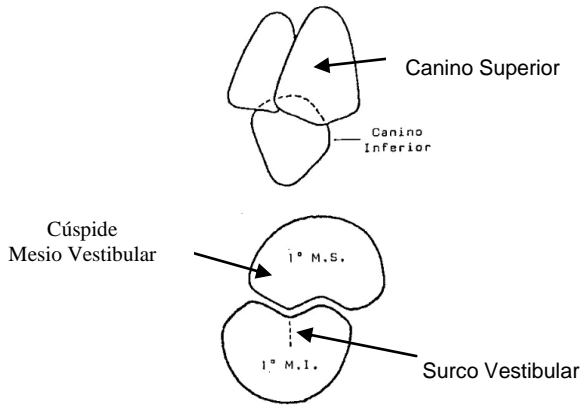
De acuerdo a la Clasificación de Angle, que toma como referencia la posición de los primeros molares y caninos en el sentido antero-posterior, la Clase I se caracteriza porque la cúspide mesio-vestibular del primer molar superior, ocluye con el surco vestibular del primer molar inferior y el canino inferior, ocluye entre canino y el incisivo lateral superiores (Figura 2-120). Es conocida como neutro oclusión. Afortunadamente, alrededor del 80% de todos los pacientes tienen una oclusión de la Clase I.



**Figura 2-119**

Oclusión de Clase I Oclusión de Clase I sin contacto anterior

## Rehabilitación del Desdentado Total

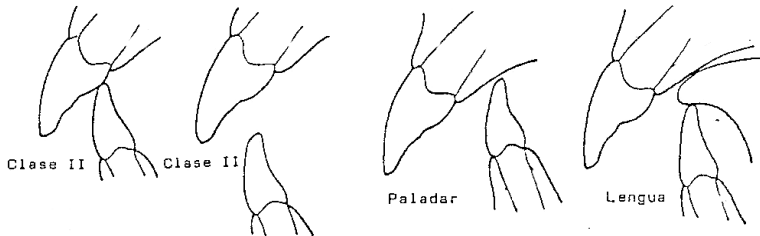


**Figura 2-120**  
Clase I

**Clase II:** cuando la retrusión de la mandíbula es mayor de 3 mm. y el cierre de los dientes anteriores inferiores se hace lingualmente al cingulum o bien sobre los tejidos blandos. Conocida como disto oclusión (Figura 2-121).

Aproximadamente un 15% de la población puede ser clasificado dentro de la relación esquelética de Clase II.

La cúspide disto-vestibular del primer molar superior, ocluye con el surco vestibular del primer molar inferior y el canino ocluye por distal del canino superior (Figura 2-122).

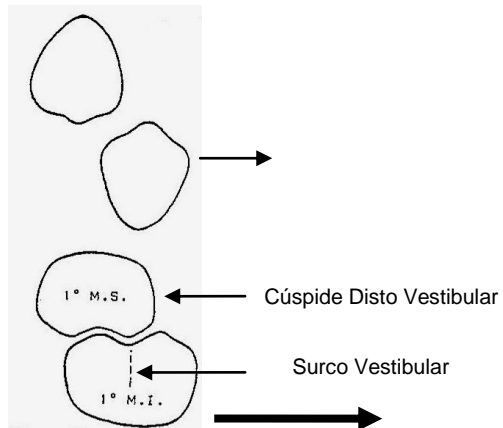


**Figura 2-121**  
Oclusión de Clase II      Oclusión de Clase II sin contacto anterior      Oclusión de Clase II severa

En pacientes con Clase II extrema, los incisivos inferiores contactan, ya sea con el paladar o no hace contacto cuando los maxilares entran en oclusión céntrica. Esta condición es, generalmente, causada por interposición de la lengua durante la

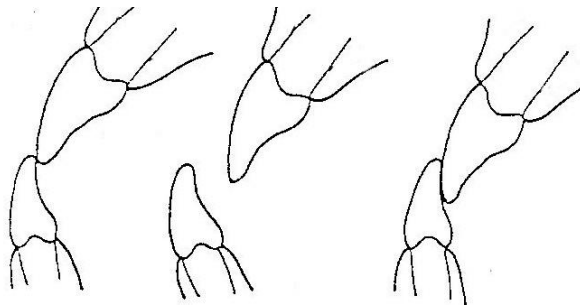
## Rehabilitación del Desdentado Total

fonación y, cuando ello ocurre, los dientes anteriores no pueden ser usados para control de la dimensión vertical.



**Figura 2-122**  
Clase II

**Clase III:** si el paciente no puede retruir la mandíbula y el cierre se hace borde con borde de los dientes anteriores, superiores e inferiores, o bien los dientes anteriores inferiores están ubicados por labial de los superiores en contacto o muy cerca del contacto. Esto crea un overlap vertical (overbite) invertido faltando un tope anterior definido mesioclusión (Figura 2-123).



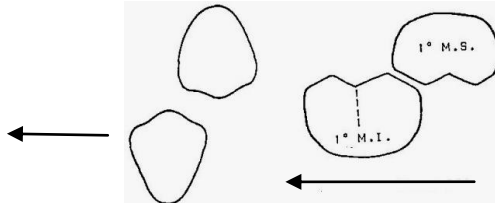
**Figura 2-123**

Oclusión de Clase III, Oclusión de Clase III sin Contacto anterior, Oclusión de Clase III

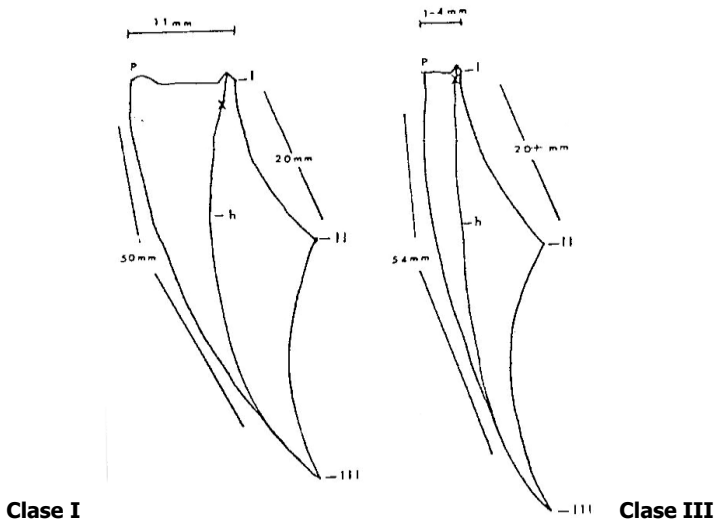
El primer molar superior ocluye por distal del primer molar inferior y el canino inferior ocluye bastante hacia adelante del canino superior (Figuras 2-124 y 2-125).



## Rehabilitación del Desdentado Total



**Figura 2-124**  
Clase III



**Figura 2-125**

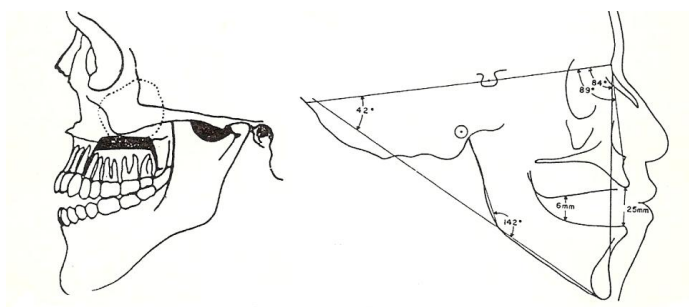
El esquema de Posselt es diferente en la relación mandibular de Clase III de la de Clase I. El movimiento propulsivo es pequeño. La apertura máxima es mayor debido a que es mayor la longitud de la mandíbula. La apertura del eje de bisagra también es mayor debido al tamaño de la mandíbula. El espacio libre interoclusal es menor: la separación vertical de 0,5 a 1 mm. es un espacio interoclusal adecuado en una relación macrognática comparado con los 2,5 mm. de la Clase I y los de 3 a 5 mm. de la Clase II.

**I:** Eje de bisagra. **II:** Apertura terminal de bisagra. **III:** Máxima apertura. **h:** apertura habitual. **x:** posición de descanso fisiológica. **P:** propulsión máxima

**La mordida abierta, open-bite o apertognasia** (Figura 2-126), puede definirse como la falta de contacto de los dientes anteriores. Esta deformidad puede ser de origen esquelético o dental o de una combinación de ambas. Si bien puede ser atribuida a una alteración hereditaria del crecimiento esquelético, también puede atribuirse al hábito de succionar el pulgar, a anquilosis de ATM, deficiencias nutricionales, etc.

## Rehabilitación del Desdentado Total

Después de la remoción de los dientes naturales, los rebordes desdentados, continúan exhibiendo la misma relación máxilo-mandibular de mordida abierta. Cuando la mandíbula se halla en reposo, los rebordes posteriores, contactan o están muy próximos. Puede existir un reborde anterior maxilar corto o una tuberosidad grande. Con esta situación de relación anormal, es difícil construir dentaduras completas satisfactorias.



**Figura 2-126**

Examen cefalométrico indicando la deformidad.  
Tercio inferior de la cara alargada en relación con la altura facial total.  
El ángulo gonial es de 142° (Hammer).

<b>Distancia Interalveolar</b> o longitud del eje interalveolar	Pequeño
	Mediano
	grande

La distancia interalveolar normal permite instalar una prótesis que no tenga excesiva altura. En caso de distancias muy aumentadas, se crean brazos de palanca que favorecen las fuerzas negativas, facilitando el desplazamiento de la prótesis.

El grado de reabsorción de los rebordes alveolares, influye en la distancia interalveolar: a mayor reabsorción, mayor distancia interalveolar.

Cuando la distancia es pequeña, puede acarrear dificultades en la colocación de los dientes artificiales. La distancia interalveolar se verifica correctamente, una vez obtenida la dimensión vertical correcta.

**3. Examen Indirecto:** los modelos de estudio ayudan considerablemente en la completa evaluación de los problemas del paciente. El cuidadoso examen de los modelos, verifica o desaprueba los hallazgos clínicos tales como: altura de los rebordes, forma de los mismos, posición y altura de las inserciones musculares, prevención de torus, áreas retentivas, forma de la bóveda palatina y otros factores previamente discutidos. Además, mientras se toman las impresiones de diagnóstico, se puede evaluar el reflejo nauseoso. Los modelos de estudio son, por supuesto, necesarios para hacer los rodetes de oclusión para registrar la RC de diagnóstico y,

## Rehabilitación del Desdentado Total

puede también, ser usado como modelo preliminar para la construcción de la cubeta individual si el paciente acepta el tratamiento.

El registro de la RC para diagnóstico, es necesario por varias razones. Frecuentemente, el paciente está interesado, principalmente, en mejorar su apariencia con las nuevas dentaduras, es posible evaluar el problema y determinar qué mejoramiento puede hacerse estéticamente. Por el contorneado de los rodetes de oclusión y, estableciendo una DV y RC de diagnóstico, se puede establecer, tentativamente, el contorno labial y facial para analizar, si es posible acceder a los deseos del paciente. La RC también sirve para dar al operador importante información relativa a la posición de descanso de la mandíbula, el espacio libre interoclusal, DV y el espacio interalveolar. Estos factores son importantes para evaluar cómo la posición de los dientes puede afectar la retención y estabilidad de las dentaduras.

Un importante aspecto es la evaluación del espacio existente entre las tuberosidades arriba y la almohadilla retromolar abajo, lo que es imposible visualizar en la boca. No es inusual, al establecer la DV, encontrar que la altura deseada, es insuficiente para el material de base entre la tuberosidad y la almohadilla. Si esta situación existe, hay varias soluciones para el problema:

- Una es aumentar la DV lo suficiente para crear el espacio.
- Otra alternativa es terminar la dentadura inferior por delante de la almohadilla retromolar.
- La tercera posibilidad es por medio de la cirugía sobre la tuberosidad para reducir la altura y el espesor y así, crear el espacio.
- Otra posibilidad es fabricar un colado metálico sobre la tuberosidad y la zona retromolar ya que ellos pueden ser más finos que el material de base de resina de las dentaduras.

### **1. Examen Radiográfico del Desdentado Total**

#### **Antecedentes:**

Desde hace muchos años se ha comprobado radiográficamente que, en el interior de los maxilares, supuestamente desdentados al examen clínico, suelen encontrarse toda clase de sorpresas que revelan alteraciones que pueden causar efectos indeseables secundarios a la instalación de una dentadura completa. No es inusual que se construyan dentaduras completas sin haber realizado, previamente, el examen radiográfico de esa boca y que, posteriormente, el paciente regrese repetidas veces para ajustes en la misma área y que, al final, a veces por iniciativa del profesional, otras veces por iniciativa del paciente, al tomar una radiografía, nos encontramos con un diente impactado o una raíz que ha empezado a erupcionar.

Desde los primeros reportes hechos por Logan y Eusterman (1921), ha habido muchos investigadores que han reafirmado la necesidad de radiografiar las bocas desdentadas antes de hacer nuevas dentaduras completas.

Schlosser (1943), estudiando pacientes con extracciones recientes y otros con dentaduras protéticas desde hacía varios años, obtuvo como resultado la presencia de distintos elementos anormales en un 36,66%. Smith (1946) encontró que 1 de cada 4 a 5 personas, tenía alguna anomalía que, en algunos casos, requerían su remoción quirúrgica con vista a la mejor salud del paciente.

Jones y col. (1985) en sus hallazgos radiográficos, han encontrado fragmentos de raíces retenidas, dientes no erupcionados, cuerpos extraños, radiopacidades, radiolucidez, localización del agujero mentoniano en la cresta del reborde, secuestros, quistes, fracturas, nódulos linfáticos calcificados, etc. Los fragmentos de raíces retenidas fueron las más frecuentemente encontradas, seguidas por los cuerpos extraños y las radiopacidades.

El examen puede ser realizado por medio de radiografía periapicales o por medio de la radiografía ortopantomográfica llamada, simplemente, panorámica.

Si utilizamos técnica periapical, tres placas (Coy y col., 1977 usan 5) por maxilar, pueden ser suficientes para tomar conocimiento de la zona a donde va a ser asentada la prótesis.

La radiografía panorámica proporciona una cobertura aumentada de los arcos dentarios, entregando toda la región máxilo-mandibular, en una sola película, imágenes con poca distorsión, reducción de la dosis de radiación al paciente y simplicidad de operación. No reemplaza a la película dental convencional.

La RP es, a menudo, el método usado para radiografiar a los pacientes desdentados, antes de la terapia protética. Este examen permite detectar cambios patológicos que no pueden ser obtenidos mediante el examen clínico visual.

Frecuentemente el examen radiográfico puede revelar la presencia de:

**1. Restos radiculares superficiales o profundos:** su origen ofrece dos posibilidades:

- a) si se trata de raíces fracturadas espontáneamente debido a la gran extensión de una caries, por ejemplo. En ellas, lo más probable, es que no conserven resto de vitalidad y, a través del conducto expuesto a fluidos bucales, lleguen a constituir focos infecciosos, y,
- b) o bien, el ápice radicular proviene de una fractura durante la extracción y que ha quedado incluida, sea totalmente dentro del tejido óseo o parte dentro de él y parte de la mucosa, pero, de cualquier manera, aislado del medio bucal. En este ápice es posible que no haya infección

Si el resto radicular está libre de infección, la conducta deberá ser conservadora, previo aviso al paciente de la presencia de ese resto radicular (y la anotación correspondiente en su ficha) con el propósito de evitar destruir innecesariamente tejido óseo para extraer ese resto, tejido que es imprescindible conservar para asentar una prótesis. Si se trata de raíces infectadas, su remoción es conveniente realizarla previamente a la construcción de la prótesis, dependiendo ello del estado general del paciente.

**2. Dientes retenidos:** la inclusión dentaria como consecuencia de la evolución del aparato dentario es, cada vez más frecuente y, en caso de existir pueden ser estimulados por la presencia de la prótesis y entrar en erupción tardía, modificando la topografía del terreno. Uno de los procedimientos más comunes realizados por el cirujano oral y máxilo-facial, es la remoción de los dientes impactados sin sintomatología. Un diente impactado no erupcionado, puede causar al paciente problemas de leves a serios. Antes de la construcción de una prótesis fija o removible, el odontólogo debe estar siempre seguro de que no hay dientes impactados en el área desdentada a ser restaurada. Si algún diente está presente, deberá ser removido antes de ser colocada la prótesis. En pacientes de más de 40 años, los dientes enclavados profundamente y cubiertos por completo de hueso (sin cambios patológicos), es improbable que desarrollen problemas. La extracción puede no ser necesaria. Su eliminación significaría una gran destrucción de hueso. Suele ser prudente dejarlo y registrar esa circunstancia en la ficha del paciente. No obstante, si la prótesis removible se construye sobre un reborde donde el diente impactado se halla cubierto por 1 ó 2 mm. de hueso o se halla en posición submucosa, es altamente probable que la capa de hueso se reabsorberá, la cavidad pericoronaria se perforará y se infectará por la presión de la prótesis sobre el tejido blando que quedaría aprisionado entre dos superficies duras: el diente y la prótesis y el área se volvería, a breve plazo, dolorosa y, a menudo, infectada. En esta instancia su remoción está indicada sin mayor discusión y previamente a la labor protética. (Peterson, 1992).

**3. Cuerpos extraños:** como la presencia de restos de obturaciones (amalgamas, etc.), conos de guta provenientes de tratamientos de conductos, restos de instrumentos fracturados durante los citados tratamientos radiculares, los ORNI, es decir **Objetos Retenidos No Identificados**. No es raro encontrar en la zona que correspondió a un alvéolo, restos de amalgamas que en el momento de la extracción quedaron incluidos en el proceso óseo, más común en el maxilar inferior donde pueden introducirse dentro del alvéolo por acción de la gravedad. La amalgama es bien tolerada y no es necesaria una intervención. (Kerr y col., 1983).

**4. Quistes y otras patologías:** que pueden ser originadas en el mismo proceso o ser consecuencia de lesiones periapicales.

**5. Rebordes en cuchillo:** en muchos procesos cicatriciales no se consigue una cortina lisa y uniforme, quedando saliencia e irregularidades que afectan la bondad del soporte óseo. Se ha observado con frecuencia dolores debajo de la dentadura inferior especialmente, que están en relación directa con rebordes cortantes o espinas, generalmente ubicadas en la región ántero-inferior. La solución es el uso del procedimiento quirúrgico o bien el relleno con material blando resiliente en la base de la dentadura inferior.

**6. Zonas de condensación o de rarefacción ósea:** es decir, zonas radio opacas o radiolúcidas, ya sea rodeando a ápices remanentes o carentes de restos

radiculares. Puede obtenerse información sobre la densidad del proceso óseo que al protesista le interesa conocer, ya que permite presumir la solidez de los tejidos de fundamento de la restauración. Es posible determinar el espesor aparente de la fibromucosa en la cresta del reborde, diferenciando el proceso óseo del tejido gingival.

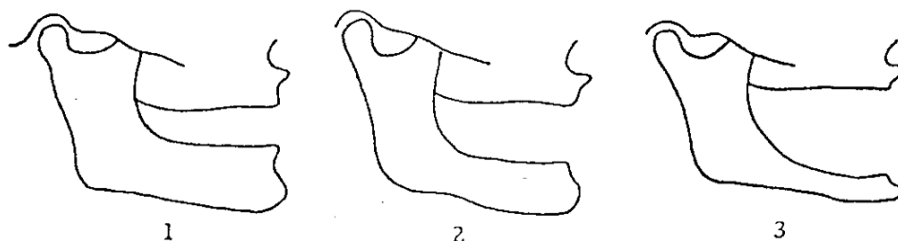
Perrelet y col. (1977) puntualizaron que no todas las anomalías requieren intervención. Johnson y col. (1974) reportaron evidencias de salud en raíces retenidas deliberadamente. En 1980, Garver y Fenster, han reportado la retención deliberada de raíces como medio de preservar la altura de la cresta alveolar.

La radiografía panorámica permite obtener información útil en la pesquisa de lesiones que pueden ser responsables de futuras complicaciones patológicas (por ejemplo, dientes impactados, fragmentados radiculares, quistes, fracturas, modificaciones anatómicas generales, alteraciones estructurales, atrofia, radiolucidez anormal, radiopacidad anormal, tumores, cuerpos extraños, etc.) y es de suma utilidad para determinar el grado de reabsorción ósea producida en la mandíbula desdentada, la relación del agujero mentoniano con el reborde alveolar mandibular y la posición y tamaño de los senos maxilares.

De esta forma es posible distinguir tres grados definidos de reabsorción mandibular. (Figura 2-127)

- 1. Atrofia mandibular reducida**
- 2. Atrofia mandibular media**
- 3. Atrofia mandibular severa**

Sin embargo, algunas sombras pueden superponerse y correr el riesgo de no ver algunos detalles. Tal situación ocurre en la región anterior y la de los premolares en ambos lados del maxilar superior donde las sombras proyectadas por las vértebras cervicales pueden enmascarar dientes retenidos (caninos o premolares) y, consecuentemente, algunas patosis pueden permanecer sin diagnosticar, especialmente cuando no hay signos y síntomas que puedan sugerir la existencia de una condición patológica.



**Figura 2-127**

**RESULTADOS**

Diagnóstico de Lesiones (Crandell y Trueblood, 1960)

<b>Ápices radiculares</b>	50,20 %
<b>Ápices radiculares con radiolucidez o zonas radiolúcidas</b>	04,40 %
<b>Quistes</b>	04,40 %
<b>Cuerpos extraños</b>	08,80 %
<b>Dientes no erupcionados</b>	06,60 %
<b>Dientes incluidos</b>	17,20 %
<b>Dientes supernumerarios</b>	02,60 %
<b>Tumores</b>	00,40 %

Según Seals y col. (1992), registraron la presencia o ausencia de cada una de las cuatro entidades radiográficas (fragmentos radiculares, dientes retenidos, radiopacidades, cuerpos extraños) y el número de agujeros mentonianos sobre o cerca, fueron positivos en un 11,6% mientras que en un 88,4%, estaban libres de hallazgos.

- Fragmentos radiculares fueron detectados en 1,1%.
- Dientes no erupcionados, en un 3,3%.
- Radiopacidades, en un 3,3%.
- Cuerpos extraños, en un 3,8%.
- Agujero mentoniano, sobre o cerca de la cresta, en un 9,4%.

**Sensibilidad Bucal.**

Las pruebas de palpación de la resiliencia mucosa, la exploración digital y el estiramiento un poco forzado de las inserciones, nos dan indicaciones respecto a la sensibilidad del paciente a las náuseas, al dolor y aún al trabajo intrabucal.

En cuanto a las náuseas, ya se sabe que puede complicar seriamente el trabajo. Las náuseas son reflejos involuntarios que pueden ser estimulados tocando la región posterior del paladar. La reacción puede producir vómitos acompañado de lagrimación, salivación y ruborización. Estos síntomas son, generalmente, desencadenados por estimulación táctil del paladar blando por la dentadura superior, pero también puede ser causado por algún otro procedimiento odontológico.

La historia del paciente nauseoso es generalmente referida a la dentadura superior que, a su parecer, es "demasiado larga" y causa náuseas. El acortamiento del paladar protético reduce la sensación de longitud pero, frecuentemente, no alivia las náuseas. Este ciclo de náuseas seguidas de acortamiento y más náuseas, continúa hasta que el paciente abandona todo esfuerzo para usar la dentadura.

Es prudente observar si el paciente es mucho, poco o nada sensible a las náuseas.

Los pacientes que tienen problemas de náuseas pueden ser ayudados haciendo cambios graduales en la extensión del aparato hasta que se obtenga el necesario recubrimiento por la base de la dentadura. Si el paciente es ahogado por la extensión lingual de los flancos linguales de la dentadura inferior, debemos empezar con un mínimo de extensión y, luego, ir adicionando material de a poco, para ir aumentando la tolerancia.

En cuanto a la sensibilidad al dolor, algunas personas, afortunadamente pocas, acusan dolores más o menos agudos, al estiramiento de frenillos e inserciones para la impresión muscular. Esto puede constituir una complicación del trabajo pues, es mucho más difícil en estos pacientes, obtener un recorte muscular correcto. Por otra parte, hay personas a quienes resulta molesta toda esa exploración y manoseo bucal. El momento del examen de la boca es el mejor para observar este tipo de molestias que es, en realidad, un estado mental y no bucal.

### **Saliva Mixta**

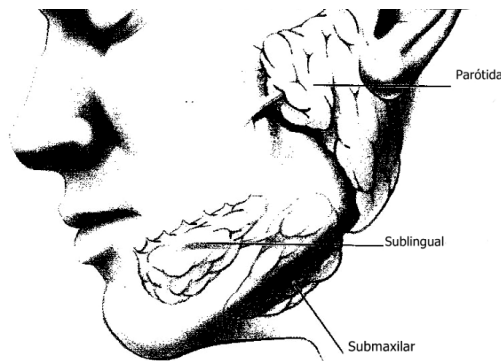
Líquido inodoro, insípido y transparente, producto de la secreción de las glándulas salivales mayores que, en pares de a tres, se hallan a ambos lados de la cavidad bucal. El conducto de Stenon (Parótida), el conducto de Warton (Submaxilar) y el conducto de Rivinus (Sublingual), derraman sus contenidos en la boca para formar la saliva mixta (Figura 2-128).

La Parótida segrega una saliva serosa de características acuosas en una proporción de un 25%.

La Submaxilar segrega una saliva sero-mucinoso en una proporción del 70%.

La Sublingual segrega una saliva mucosa que es más pegajosa y más densa en una proporción del 5%.

La cantidad de secreción salival diaria, en adultos saludables, alcanza a los 1.000 a 1.500 cc. en 24 horas.



**Figura 2-128**



## Rehabilitación del Desdentado Total

Está demostrado que la secreción salival varía en distintas circunstancias:

1. A través del día, siendo máxima entre el mediodía y las 18 hs., escasa en la mañana y mínima en la noche. Autores han sostenido que la secreción parotídea cesa durante el sueño.
2. Con la edad, siendo más abundante entre los 6 a 14 años, disminuyendo paulatinamente después de los 20 años y alcanzando sólo a 0,025 y 0,030 ml/minuto, después de los 60 años.
3. Con el sexo, encontrándose que el hombre secreta más saliva que la mujer.
4. Con estímulos sensoriales.
5. Con la masticación, con estímulos dolorosos, con los cambios de estación, etc.

Su pH es ligeramente ácido (6,8) pero se vuelve alcalina (7,0), cuando se halla expuesta al aire por pérdida de anhídrido carbónico.

La saliva contiene agua, sales minerales (tales como bicarbonato de sodio), cloruros, potasio, fosfatos, aminoácidos, amilasa, ptialina, células epiteliales, leucocitos polimorfonucleares, linfocitos, etc. La ptialina desdobra el almidón y lo transforma en hidratos de carbono.

La saliva posee una acción bactericida por su contenido en lisozima y tiene una función defensora por la secreción de inmunoglobulina A, de manera tal, que ejerce una acción anticariogénica e inmunológica.

Las proteínas que contiene la saliva, participan en la formación de la película adherida; ésta es una cubierta superficial del diente que se deposita después que el mismo ha erupcionado. Está constituida por las glicoproteínas salivales adheridas al esmalte dental donde forma una capa orgánica acelular carente de estructura. Sobre ella se depositan las colonias bacterianas. Se considera que estos elementos son los precursores de las caries dentales y de la enfermedad periodontal.

Todos los clínicos hacen hincapié sobre la importancia en la cantidad y calidad de la saliva para la retención de la prótesis, teniendo un efecto definido sobre el éxito de las dentaduras. Una de las funciones de la saliva es la de formar una fina capa entre la placa y la mucosa, perfeccionando la adaptación, coadyuvando en la adhesión y es un elemento más de resiliencia que contribuye a absorber las modificaciones funcionales a que obliga a los tejidos, la adaptación de las bases. Cuando más fina es la película de saliva entre la base de la prótesis y mucosa del reborde, mejor se sostiene la prótesis.

Ostlund (1960) y Roydhouse (1960), han puesto en evidencia que la viscosidad y la tensión superficial alta eran factores significativos en la retención de la prótesis total. La viscosidad de la saliva es mayor que la del agua.

A mayor cantidad de mucina, mayor viscosidad de la saliva.

La saliva mixta con mayor viscosidad, hacen que las fuerzas físicas de adhesión sean más evidentes. (Gallego, 1947).

La saliva mucosa proporciona mejor retención que serosa.

## Rehabilitación del Desdentado Total

La mucina liberada por las células mucosas obra impidiendo la desecación de las mucosas, lubrica el bolo alimenticio, facilita la deglución y colabora en la autolimpieza de la cavidad oral de residuos y depósitos. También protege la mucosa oral contra las ulceraciones, mantiene la humedad y la lubricación de las mucosas, facilita el habla e influencia, directamente, la retención de la prótesis total.

La saliva no solamente lubrica la boca y la faringe superior sino que también regula la flora oral, ayuda a la digestión inicial de la comida y facilita la fonación y la deglución. La protección de los dientes es una de las más importantes funciones de la saliva. Los ácidos generados de la fermentación de los carbohidratos es el efecto "buffer" que realiza la saliva y ésta está supersaturada con calcio y fósforo, el cual ayuda en la remineralización del diente. Investigaciones recientes sugieren que, la saliva, ayuda a mantener un esófago saludable por el efecto "buffer" sobre el reflujo de ácidos gástricos.

Las glándulas salivales y la saliva, son parte de un sistema de inmunidad mucosa. Las glándulas salivales producen anticuerpos, primeramente de la clase IgA, que son transportadas dentro de la saliva. Adicionalmente, muchas otras moléculas antimicrobianas no inmonoglobulínica, tales como la lisozima, lactoferrina, peroxidasa o histatina, son elaboradas por las glándulas salivales.

Los pacientes con ausencia parcial o completa de saliva, tienen aumentado el riesgo para problemas orales serios. (Atkinson, 1994).

Con la pérdida de la salivación, el comer se vuelve un problema; la masticación y la deglución del bolo alimenticio es, a menudo, dificultosa o imposible. La mucosa oral se vuelve seca y tiende a agrietarse y ulcerarse y, el uso de una dentadura es, extremadamente, inconfortable. El paciente puede experimentar sensaciones de quemazón, úlcera, eritema y dolor. La experiencia clínica demuestra que, en los pacientes afectados de xeroftomía portadores de prótesis total, el umbral del dolor es más bajo con respecto a pacientes con secreción de saliva normal. (Mac Farlane, 1984).

La saliva parece ser también importante en la función gustativa.

Sin salivación, los pacientes sienten xeroftomía combinada con disconfort oral y pérdida del gusto, lo que puede causar que aquéllos se vuelvan, anoréxicos y con pérdida de peso.

La alteración del flujo de saliva se debe, algunas veces, a la medicación que toma el paciente ya sea problemas gástricos, depresión o insomnio. También puede deberse a atrofiar de las glándulas salivales. Falta de saliva suele encontrarse en algunos pacientes, especialmente, durante los trastornos de la menopausia.

La irradiación induce a la xeroftomía y ha sido causa de cambios en la microflora oral, prevaleciendo una población de bacterias acidófilas. Sea cual fuere la causa de la falta de saliva, se disminuye la facilidad de la masticación, se producen trastornos digestivos, hay retención inadecuada de la prótesis, los tejidos se vuelven más propensos al dolor y a la irritación.

Desde el punto de vista protético, una saliva abundante y espesa, interfiere con las técnicas de impresión y, a menudo, causa náuseas pero proporciona un buen lubricante contra la fricción y la ulceración.

La falta de saliva reduce el éxito potencial. La señal para reconocer la xeroftomía en grado avanzado, es observar la adherencia pegajosa de las membranas mucosas al espejo bucal o a los dedos del profesional.

La xeroftomía puede ser causada por un desequilibrio hormonal, el cual depende de muchos factores, incluidos los cambios post-climatéricos.

La falta de saliva también puede deberse a la ausencia congénita de las glándulas salivales mayores. La agenesia de las glándulas salivales, comúnmente, ocurre en forma aislada y puede ser parcial o completa. Muchos casos de agenesia parcial no son detectados clínicamente, probablemente, debido a que pasa desapercibida por la escasa sintomatología clínica.

### **LA ARTICULACIÓN TÉMPORO-MANDIBULAR en los desdentados totales.**

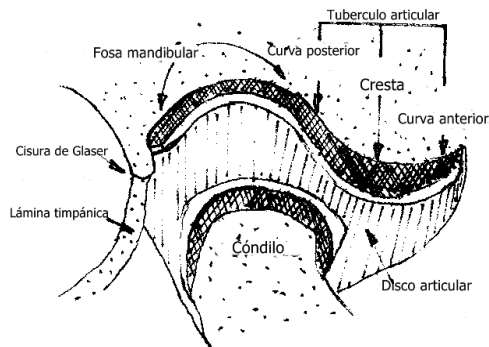
La ATM es una articulación bi-condílea, estando las superficies articulares constituidas por (Figura 2-129):

**1. Cada Cóndilo mandibular:** tiene, más o menos, el aspecto de una elipse soportada por una parte estrecha llamada, cuello.

Están de tal manera orientadas que, sus dos ejes, se irían a encontrar en el borde anterior del agujero occipital.

Tiene dos vertientes: una ántero-superior y una posterior.

Ambas están cubiertas de tejido fibrocartilaginoso avascular.



**Figura 2-129**  
Corte sagital esquemático de la ATM (Moffett y col.)

**2. Tubérculo articular:** es una saliencia ósea alargada en sentido transversal a la base del cráneo. Vista la cavidad glenoidea en un corte sagital, afecta la forma de una "S" cóncava en su parte posterior y convexa en la anterior, que es la que constituye el tubérculo articular. Se observan así, dos vertientes: una anterior y una posterior. La vertiente posterior se continúa con el fondo de la cavidad glenoidea. La vertiente anterior está en contacto indirecto con la vertiente ántero-superior del

cóndilo mandibular, pues el disco se interpone entre ambos. También está cubierto por tejido fibrocartilaginoso avascular.

**3. Disco articular:** (menisco), es una placa oval fibrocartilaginosa que está unida a la cápsula en toda su extensión.

En la parte anterior tiene, más o menos, de 3 a 4 mm. de espesor, 1 mm. en la porción central y, de 4 a 5 mm. en la parte posterior, donde es más gruesa y que corresponde a la parte más profunda de la fosa glenoidea para proteger esta región.

**4. Cápsula articular:** es una membrana de 2 a 3 mm. de espesor que se fija, por una parte al cuello del cóndilo mandibular y, por el otro lado, a la base del cráneo.

En la ATM en la capa subíntima de la cápsula, están los mecanorreceptores que son receptores de presión y dolor (Paccini-Ruffini-Meissner).

**5. Membrana sinovial:** reviste toda la parte interna de la cápsula. Segrega un líquido que tiene la función de hacer deslizar, con más facilidad, la pieza ósea mandibular. Contiene una sustancia encargada de dar viscosidad al líquido sinovial, el ácido hialurónico.

La naturaleza bilateral de la ATM, ejerce una acción limitante sobre los movimientos mandibulares ya que las articulaciones, derecha e izquierda, se hallan relacionadas de tal manera que la función o disfunción de una va a afectar, necesariamente, a la otra. Por eso se dice que el sistema estomatognático es una compleja unidad anátomo-funcional (Mintz).

**Desde el punto de vista radiográfico,** la posición mandibular condilar, en relación con la cavidad glenoidea, se determina por la dimensión del espacio articular en varios puntos. Ya que el cóndilo es la parte móvil, es obvia que la fosa debe ser usada como orientación y medición de una radiografía de la ATM. Cuando los dientes están en oclusión céntrica, el cóndilo está en relación con la fosa (porción superior) y con la pared posterior (porción timpánica) del hueso temporal y con la eminencia articular que forma el límite anterior de la fosa, manteniendo una posición centrada y un espacio uniforme.

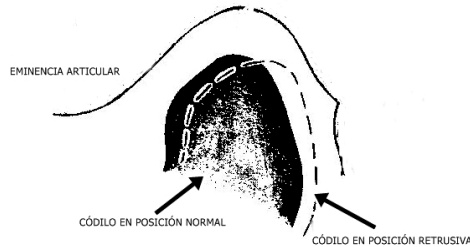
Después de la pérdida de todos los dientes, de uno o ambos arcos dentarios, la posición interoclusal desaparece y las dimensiones del espacio articular, se alteran. Cuando el paciente desdentado aproxima los rebordes residuales maxilar y mandibular, los cóndilos, en la cavidad glenoidea, cambian de posición y el espacio articular posterior, está obviamente, reducido indicando que el cóndilo puede moverse hacia atrás después de la pérdida del tope oclusal natural, mientras la parte anterior de la mandíbula, se mueve hacia adelante y arriba.

Este cambio demuestra también la relación propulsiva que adquiere el reborde alveolar mandibular con respecto al reborde maxilar cuando se disminuye la DVO en los pacientes desdentados.

Esto sugiere que es importante determinar correctamente la dimensión vertical y la posición intercuspil, no solamente por la función y la estética, sino también para la adecuada posición del cóndilo dentro de la cavidad para prevenir desórdenes de la ATM.

## Rehabilitación del Desdentado Total

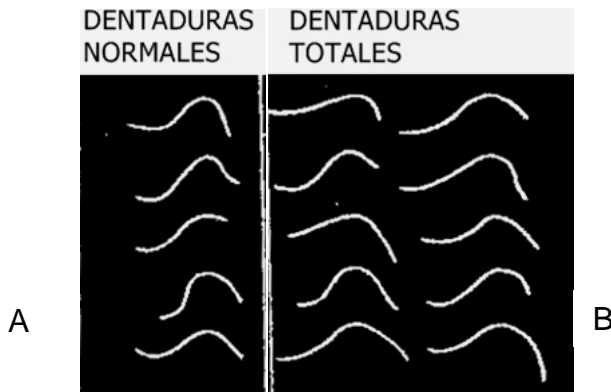
Una posición condilar retruida, altera las dimensiones del espacio articular, siendo mayor en la parte superior y anterior y menor, en la parte posterior. (Figura 2-130)  
Cuando existe abrasión de los dientes naturales o artificiales la mandíbula se mueve hacia adelante y arriba (Hongchen y col., 1992).



**Figura 2-130**

La ATM normal, no duele, es silenciosa y está libre de hipermovilidad o limitaciones. Por ello, la ATM, siempre responde con disfunción y dolor (Borillo). Como corolario surge, claramente, que si bien es fácil decir que existe una patología de la ATM, no siempre es fácil determinar la causa.

Partiendo del recién nacido y hasta el adulto, la evolución de la ATM varía con el desarrollo del individuo; al principio, los declives se acentúan, la cavidad glenoidea se hace más profunda y el tubérculo articular del temporal, más prominente en armonía con una Curva de Spee pronunciada y cúspides dentarias elevadas, llegando a una relación de equilibrio de todo el sistema que podríamos llamar, de funcionalismo óptimo (Berron).



**Figura 2-131**

En las gráficas de Turner puede apreciarse que, a medida que la edentación aumenta, la cavidad glenoidea se ensancha, la altura del tubérculo condíleo disminuye y la trayectoria condílea, se aplana.

**A:** Dentado total. **B:** Desdentados totales.

## Rehabilitación del Desdentado Total

La ATM es una estructura que se halla en continua adaptación y remodelación en respuesta a demandas de tipo funcional. (Figura 2-131)

Si estos mecanismos de adaptación son excedidos en sus límites, se produce una alteración del equilibrio entre las distintas partes del sistema masticatorio.

Aunque la cavidad glenoidea en sí no es funcionalmente, una estructura articular, su profundidad depende de la inclinación de la vertical de la vertiente posterior de la eminencia articular que es, realmente, la superficie articular.

Histológicamente, después de los 40 años, se observan alteraciones de tipo degenerativo en la ATM, sin manifestaciones clínicas. Con la edad, se encontró una disminución progresiva de la profundidad de la cavidad glenoidea; éste cambio morfológico, no parece estar conectado con la presencia de dolor y/o disfunción de la ATM. Este aplanamiento de la cavidad glenoidea se halla conectado con una disminución de la inclinación de la vertiente posterior de la eminencia articular; ésta representa, aunque no exactamente y dada la interposición del menisco, a la trayectoria condílea.

En consecuencia, a medida que la edentación aumenta, la cavidad glenoidea se ensancha, la altura del tubérculo articular disminuye y la TC, se aplanan.

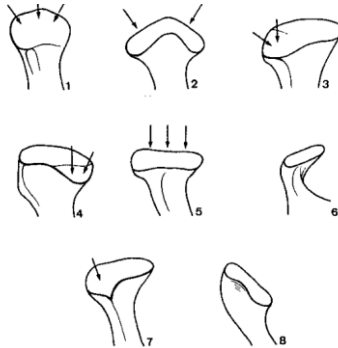
Sin embargo, la curva frontal de Wilson, la curva de Spee, la inclinación de las cúspides y la trayectoria condílea, mantienen una relación de equilibrio funcional óptimo.

La desaparición del reparo oclusal que significa la presencia de los dientes que, normalmente, limitan el movimiento de elevación de la mandíbula, permite que ésta, exigida por la acción de los músculos masticadores, acorte la distancia interalveolar, significa la realización de un movimiento gobernado por dos componentes: una vertical, de abajo hacia arriba y otra, longitudinal, de atrás hacia adelante, que la propulsa.

La conclusión clínica es que el cóndilo va a ser desplazado contra los tejidos retroarticulares al mismo tiempo que el mentón se eleva y se propulsa al hacerse presente la componente posterior-anterior.

**El remodelamiento del cóndilo** mandibular es típico en adultos; con el aumento gradual de la edentación, se inicia, con valores mínimos, en sujetos con dentición completa y continúa, con valores máximos en aquellos donde faltan los molares antagonistas. El remodelamiento no se distribuye casualmente pero es prevalente en ciertos lugares (Mongini, 1977). (Figura 2-132)

## Rehabilitación del Desdentado Total



**Figura 2-132**

Variedad de formas condilares (Mongini)

Moffett y col. (1964), concluyeron que la incidencia de la remodelación no es casual y sugieren que puede estar relacionada con las alteraciones oclusales. Tales alteraciones oclusales, como la pérdida de dientes, abrasión, etc., pueden coincidir con un desplazamiento patológico del cóndilo, incluyendo un desplazamiento posterior, de acuerdo con algunos trabajos (Gerber, 1964; Weinberg, 1972).

**La pérdida de la Dimensión Vertical** significa la alteración del régimen normal de las relaciones glenoideas-condíleas y, esta alteración, significa casi siempre, la presencia de trastornos articulares de distinta intensidad y gravedad. El menisco interarticular es el primeramente afectado y la presión del cóndilo sobre el menisco contra la superficie temporal determina atrofas, perforaciones y amplias lesiones destructivas.

Según algunas investigaciones, en los grupos de pacientes de edades comprendidas entre los 60 a 70 años, más de un 20% de las personas, tienen el disco articular perforado (Drücke).

La pérdida de la dimensión vertical, puede producirse por diversas circunstancias:

1. Desdentamiento total sin rehabilitación protética.
2. Desdentamiento total con rehabilitación protética antigua que ha perdido la DV por la reabsorción de los rebordes alveolares.

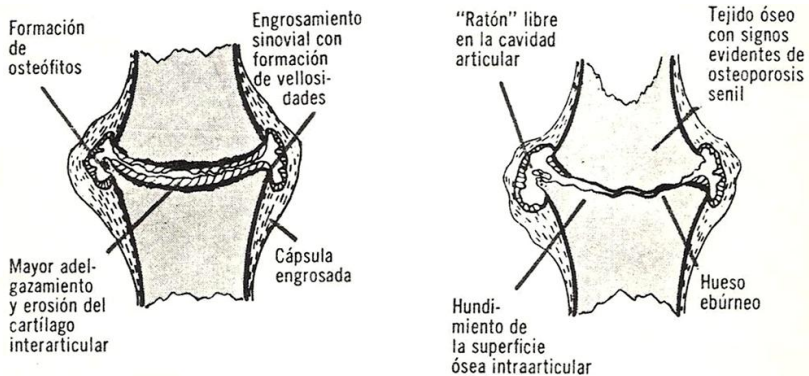
Cuando existe una notable disminución de los movimientos mandibulares, puede esperarse una dificultad en el registro de la relación céntrica.

En los pacientes con desplazamiento del disco, los movimientos condilares, son asimétricos. El cóndilo del lado afectado se traslada, en forma de ocho, distorsionándose al comienzo de la fase de abertura y al final de la fase de cierre (Kawano y col., 1993).

Las variaciones de posición entre el disco y el cóndilo, también constituyen causa frecuente de crepitación; según algunas, al producirse el movimiento mandibular,

tiene lugar un fenómeno de roce de hueso sobre hueso con el conocido ruido de "roce de arena" (Drücke). Alteraciones degenerativas de hueso condilar típicas son: el aplanamiento, irregularidades de la cortical, quistes, esclerosis y formaciones osteofitarias.

Numerosas enfermedades músculo-esqueléticas y del colágeno, pueden afectar la ATM; así también como la columna cervical y otras articulaciones del cuerpo, resultando en dolor y disfunción. Muchos tipos de artritis pueden afectar la ATM (Resnick y col., 1981; Blair, 1976). Uotila (1964) indicó que, síntomas clínicos anormales de la ATM, se presentan en, por lo menos, un tercio de sus pacientes con artritis reumatoidea. La más común de las artritis es la osteoartritis, enfermedad progresiva que se caracteriza por un deterioro de las superficies articulares y un remodelamiento simultáneo del hueso subyacente. (Figura 2-133)



**Figura 2-133**

Hay destrucción del cartílago, proliferación del hueso subcondral y la formación de osteofitos con progresiva destrucción de la articulación. Normalmente, las fuerzas ejercidas sobre la ATM, son disipadas por el cartílago, el hueso subcondral, los músculos circundantes y la cápsula. El cartílago articular recibe sus nutrientes del fluido sinovial y tiene, como única propiedad, la de ser compresible y elástica.

**Las anomalías de la oclusión** están incluidas en el factor local. Investigadores establecieron que, un 80% de los pacientes examinados, tenían como factor etiológico su oclusión porque respondieron positivamente, al tratamiento oclusal mediante una férula oclusal, ajuste oclusal o al colocárseles una prótesis. Krong-Poulsen y Olsson (1968), sugieren una conexión entre la hiperactividad muscular y los contactos dentarios anormales. Cerca de un 20% de los pacientes en los Estados Unidos, sufren de alteraciones de la ATM en diferentes grados y, de ese total, cerca del 90% de los casos, son debido a maloclusiones y, apenas el 10% restante, son ocasionados por otras causas.



Koidies y col. (1993) mostraron una relación de 1 a 4, entre hombres y mujeres, en los casos de disfunción cráneo-mandibular. Se observó un alto porcentaje de molestias en el músculo pterigoideo externo (62%), en el músculo temporal y en el digástrico posterior. El pterigoideo externo tiene tendencia a caer en disfunción, debido a su estructura y funciones complejas y es el más frecuentemente afectado, seguido por el temporal y el masetero. Éste último es activo en los apretamientos prolongados como en el bruxismo. Por otro lado, el temporal, es fácilmente alterado en presencia de irregularidades oclusales y desplazamientos mandibulares (Zarb, 1970). Existe la idea de que la crepitación es debida a la incoordinación de los pterigoideos externos (Vaughan, 1995; Ireland, 1951).

Zarb (1973) demostró que el 61% de los sujetos con disfunción tèmpero-mandibular, mostraron alguna discrepancia oclusal, sugiriendo que hay una conexión entre la disfunción tèmpero-mandibular y la maloclusión. Los movimientos mandibulares están determinados, posteriormente, por las ATMs y, anteriormente, por los dientes incisivos (Motoyoshi y col., 1993).

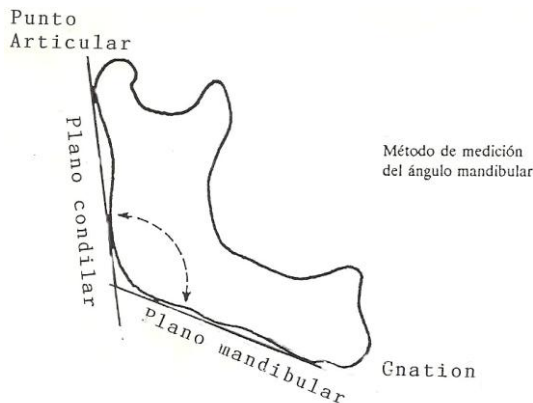
### Ángulo Mandibular del Desdentado Total

Numerosos autores se refieren al ancho del ángulo mandibular en el desdentado. Así, **Weimann y Sicher** (1947), establecieron que "la consecutiva atrofia de los músculos masticatorios que se producen en los pacientes de edad avanzada, después de muchos años de disminuir su función, conduce necesariamente a aumentar el obtusamiento del ángulo mandibular".

**Sicher y Dubrull** (1975), reportaron que "después de la pérdida de todos los dientes, especialmente si no se usó dentaduras", el ángulo mandibular se ensancha".

**Romanes** (1964): por remodelamiento, el ángulo se abre a 140° y el proceso condilar se curva hacia atrás, con lo cual, la mandíbula se ensancha.

Hay un ligero ensanchamiento del ángulo mandibular en el desdentado, pero no tan severo como a menudo se ha sostenido. (Figura 2-138).



**Figura 2-138**

## FICHA PROTÉTICA

Lugar y Fecha: \_\_\_\_\_

Paciente Sr/Sra.: \_\_\_\_\_

Domicilio particular: \_\_\_\_\_

Teléfono: \_\_\_\_\_

Domicilio laboral: \_\_\_\_\_

Teléfono: \_\_\_\_\_

Edad: \_\_\_\_\_ Estado civil: \_\_\_\_\_

Nacionalidad: \_\_\_\_\_

Ocupación: \_\_\_\_\_

Pérdida de los dientes: caries – paradentosis – traumatismo

Fecha de la última extracción: \_\_\_\_\_

Actitud psíquica: Receptivo – Indiferente – Escéptico

¿Usa prótesis? SI – NO

Resultado: Bueno – Negativo – Indiferente

¿Por qué? \_\_\_\_\_

¿Usó prótesis? SI – NO

Resultado: Bueno – Negativo – Indiferente

Forma de la cara:

Apertura bucal: Grande – Mediana – Chica

Tonicidad muscular: Fuerte – Mediana – Flácida

Labio Superior: Largo – Corto – Mediano – Grueso – Fino – Normal

Labio Inferior: Largo – Corto – Mediano – Grueso – Fino – Normal

Ligamento Ptérigomaxilar: Tenso – Poco tenso

Lengua: Normal – Dócil – Indócil

Espacio Inter-alveolar: Pequeño – Mediano – Grande

Saliva: Abundante – Pobre – Viscosa – Fluida

Espacio para adherir radiografías periapicales

Arco Superior. Resultado \_\_\_\_\_

Arco Inferior. Resultado \_\_\_\_\_

## MAXILAR SUPERIOR

Tamaño: Grande – Mediano – Chico

Forma de la cara:  $\triangle$   $\cup$   $\square$

Altura de los Rebordes: Alto – Mediano – Bajo

Dirección: Convergentes – Divergentes – Paralelos

Tuberosidad Derecha: Favorable - Desfavorable

Tuberosidad Izquierda: Favorable - Desfavorable

Estrangulación Cérvico-Alveolar: SI – NO

Fosa Hamular Derecha: Favorable - Desfavorable

Fosa Hamular Izquierda: Favorable - Desfavorable

Mucosa: Depresible – No depresible – Firme – Mediana – Pendular

Cirugía: SI – NO

Inflamada: SI – NO

Zona: \_\_\_\_\_ Causa: \_\_\_\_\_

Rafe Medio: Duro – Prominente – En surco – Torus

Forma de la Bóveda: Plana – Redondeada – Cuadrangular – Ojival

Profundidad de la Bóveda: Plana – Mediana – Profunda

Frenillo Lateral: Largo – Corto – Alto – Bajo – Doble – En abanico

Frenillo Labial: Simple – Doble – En abanico – Largo – Corto – Alto – Bajo

Post-Damming: Plano – Normal – Descendente

## MAXILAR INFERIOR

Tamaño: Grande – Mediano – Chico

Forma: 

Altura de los Rebordes: Alto – Mediano – Bajo

Dirección: Convergentes – Divergentes – Paralelos

Línea Oblicua Externa: Poco Marcada – Muy Marcada

Línea Oblicua Interna: Filosa – Redondeada – Pronunciada

Torus Mandibular: Inexistente – Poco pronunciado – Muy pronunciado

Papila Piriforme: Bien visible – Poco visible – Firme – Móvil

Frenillo Lateral: Simple – Doble – En abanico – Largo – Corto – Alto – Bajo

Frenillo Labial: Simple – Doble – En abanico – Largo – Corto – Alto – Bajo

Fosa Retroalveolar Derecha: Profunda – Poco profunda

Fosa Retroalveolar Izquierda: Profunda – Poco profunda

Estrangulación Cérvico-Alveolar: SI – NO

Mucosa: Depresible – No depresible – Firme – Mediana – Pendular

Cirugía: SI – NO

Inflamada: SI – NO

Zona: \_\_\_\_\_ Causa: \_\_\_\_\_

Disfunción de la ATM: Derecha – Izquierda

Diagnóstico: \_\_\_\_\_

Pronóstico: \_\_\_\_\_

Tratamiento: \_\_\_\_\_

Indicaciones: \_\_\_\_\_

## Rehabilitación del Desdentado Total

# **CAPITULO 3**

## **ACONDICIONAMIENTO DE LOS TEJIDOS DE SOPORTE**

## Rehabilitación del Desdentado Total

## **ACONDICIONADORES DE TEJIDOS**

Frecuentemente se presenta a la observación clínica del protesista, pacientes portadores de prótesis totales desadaptadas con la necesidad de proceder a la construcción de una rehabilitación más satisfactoria. En estos casos es importante un atento análisis preliminar de las prótesis mismas (falta de funcionalidad, extensión incorrecta de los bordes protésicos, incorrecta arquitectura oclusal, modificaciones de las relaciones fisiológicas intermaxilar, impresiones a nivel de la superficie de impresión, incorrecta modelación de los flancos vestibulares), como así también el reconocimiento de las alteraciones inflamatorias de la mucosa subyacente. (Zarone y col., 1991)

La deformación de los tejidos blandos subyacentes a las dentaduras completas mal ajustadas, sobre-extendidas, poco extendidas o mal ocluidas, deben ser tenidas en cuenta antes de realizar la toma de las impresiones para confeccionar nuevas dentaduras. Si bien es cierto que los factores sistémicos pueden impedir mantener buenos rebordes alveolares residuales, también es cierto que las prótesis defectuosas pueden introducir factores mecánicos desfavorables que deforman los tejidos blandos subyacentes y destruyen el hueso basal al crear presiones excesivas en determinadas áreas del soporte.

Es evidente que la presión es la causante de la reabsorción osteoclástica del tejido óseo. Para Wheissman y Sicher, el estímulo para la diferenciación de los osteoclastos es un aumento de la presión en el tejido óseo subyacente. La presión sería, así, directamente responsable de la iniciación de la osteoclasia causado, en primer término, por un trastorno circulatorio del tejido nutricio del hueso. Se sintetiza diciendo que el aumento de la presión más allá de los límites de la tolerancia tisular, lleva a la destrucción del hueso por reabsorción.

En condiciones fisiológicas, la mucosa se presenta de color rosa pálido, de consistencia duro-elástica, adherida a los planos subyacentes y de espesor uniforme. Este aspecto clínico, resulta más o menos alterado, en los pacientes portadores de prótesis totales desadaptadas en los que, frecuentemente, existen señales de inflamaciones crónicas de la mucosa.

Éstas pueden manifestarse como:

- a) Inflamaciones con petequias.
- b) Inflamaciones localizadas.
- c) Inflamaciones generalizadas.
- d) Inflamaciones hiperplásticas. (Zarone y col., 1991).

La patogénesis de estas de estas inflamaciones pueden ser atribuidas a:

- a) Compresión localizada de la mucosa de parte del aparato protético.
- b) Escasa higiene oral con la consiguiente infección bacteriana y/o micótica.
- c) Efecto quimiotóxico y alergia al material base del aparato.
- d) Reducida resistencia de los tejidos por enfermedad sistémica.



## Rehabilitación del Desdentado Total

Si se desea conservar los rebordes residuales, es necesario:

- 1) Comprender que la forma de los tejidos blandos y la salud de los rebordes residuales son afectados desfavorablemente por dentaduras mal ajustadas pudiendo inducir a deformación e inflamación.
- 2) Comprender que los tejidos blandos traumatizados por malas prótesis, deben recuperarse antes de tomar las impresiones para nuevas prótesis. Si esta precaución se omite las zonas de presión excesiva pueden reproducirse en las nuevas prótesis tendiendo a destruir nuevamente el reborde residual.

En un sujeto edéntulo, portador de una prótesis total correctamente realizada, la mucosa bajo la presión masticatoria es rítmicamente comprimida y descomprimida entre el hueso y la superficie basal del aparato protético; por ello, con cargas bien distribuidas, la fibromucosa muestra una notable capacidad de adaptación a esta condición en virtud de su característica visco-elástica (Zarone y col., 1991). Este tipo de compartimiento biomecánico hace que el fluido tisular se desplace con la zona de mayor carga hacia aquella de menor carga, con lo cual se evita que las cargas masticatorias produzcan daño tisular. En cambio, donde las fuerzas son más intensas, como en los casos de prótesis desadaptadas, las modificaciones tisulares se vuelven irreversibles.

La recuperación de los tejidos, es decir, la vuelta a la normalidad de los tejidos traumatizados y deformados en su forma y salud normales, puede observarse cuando las dentaduras mal ajustadas son retiradas de la boca por un período de tiempo, variable para cada paciente, pero que, en ausencia de alteraciones graves y si no hay factores sistémicos desfavorables, en 48 a 72 horas, las alteraciones se resuelven favorablemente. Hoy en día, con la existencia en el mercado de los materiales acondicionadores de tejidos, ya no es necesario el retiro de las prótesis de la boca con lo que se evita el trauma emocional que significa la visión de una boca mutilada.

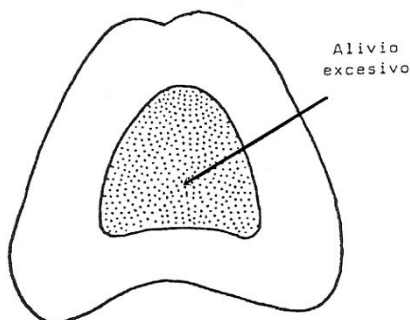
El uso de los acondicionadores de tejido, en la mayor parte de los casos, permite obtener la regresión del cuadro inflamatorio y la restitución **ad integrum** de la anatomía de los tejidos basales a fin de proceder a una nueva rehabilitación.

El desplazamiento promedio de los tejidos blandos, en áreas de lesión extrema, fue establecida en 0,05 a 0,07 pulgadas. (1 mm. = 0,03 pulgadas)

El primer signo de destrucción de los rebordes residuales por dentaduras mal ajustadas, es el estado de deformación y traumatismo de los tejidos blandos donde se ha ejercido excesiva presión.

La colocación de alivios excesivos en la superficie interna de las dentaduras completas superiores, es un método objetable (Figura 3-1). Las grandes zonas de alivio sacrifican superficies de contacto que deban usarse para adaptación y soporte. El resultado es una sobrecarga sobre el reborde residual.

## Rehabilitación del Desdentado Total



**Figura 3-1**

Gran alivio arbitrario en la superficie interna de una prótesis superior

Los **cambios dimensionales** de los materiales acrílicos de base son tales que, la superficie interna de la prótesis, no es la exacta reproducción en negativo de los modelos y, por ello, los tejidos blandos están obligados a adaptarse a prótesis no exactamente ajustadas en lugar de que sea la prótesis la que se adapte a los tejidos. El uso de bases metálicas coladas disminuye al mínimo los cambios dimensionales y ofrece superficies de impresión más exactas.

La **extensión de las dentaduras completas** debe ser tal que tiene que cubrir el máximo de tejidos compatibles con la función de las estructuras del reborde. Así, las fuerzas se distribuyen en una zona más amplia y disminuyen los peligros de una sobrecarga de la base protética. Las prótesis que no cubren debidamente las estructuras anatómicas, tales como la tuberosidad maxilar o la zona retromolar, someten al resto de los tejidos a presiones destructivas.

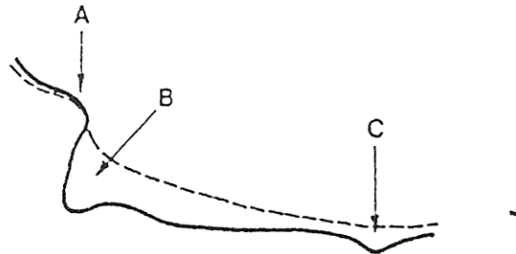
La **desarmonía oclusal**: las prótesis terminadas, muchas veces, son colocadas directamente en la boca hasta que se "amolden". Esto no significa más que la adaptación de la base a errores oclusales y una deformación de los tejidos blandos que pueden acompañarse de alteraciones óseas. Esto explica, en gran parte, las molestias que sufre el paciente y es el motivo de reajustes que hacen perder mucho tiempo al profesional.

Las prótesis que han funcionado sobre tejidos deformados y lastimados, al colocarlas nuevamente sobre los tejidos curados, muestran a menudo una gran desarmonía oclusal. Después de llevarlas nuevamente cierto tiempo, sin hacer las correcciones necesarias, la oclusión parece satisfactoria pero, en realidad, lo que ocurre es que los tejidos subyacentes vuelven a deformarse y traumatizarse, enmascarando las grandes discrepancias oclusales.

Los cambios en la forma deben ser evaluados a través de la comparación de modelo de yeso de los rebordes desdentados. Se hace una impresión y el modelo respectivo antes del primer tratamiento y antes de cualquier otro tratamiento. Por comparación

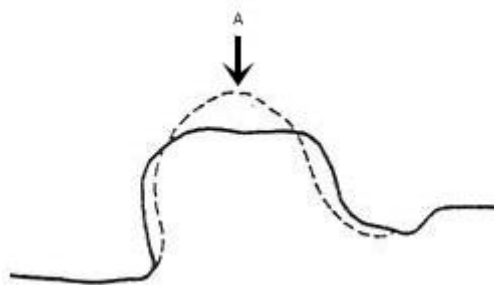
## Rehabilitación del Desdentado Total

de los modelos más recientes con los modelos previos, podemos determinar cómo progresa satisfactoriamente el tratamiento. (Figuras 3-2 y 3-3)



**Figura 3-2**

Comparación de los contornos de los modelos de las impresiones de reborde mandibular tomadas con material liviano, antes (línea llena) y después (línea de puntos) de normalizar los tejidos que se habían deformado. Esta prótesis inferior poco extendida al no cubrir la zona retromolar (A), indica claramente hasta dónde llega el borde distal de la misma. (B) lugar donde la deformación es pronunciada.



**Figura 3-3**

Comparación de los contornos de los modelos (corte transversal), de la región del primer molar donde el reborde mandibular ha estado sujeto a una excesiva presión por una prótesis mal adaptada llevada durante mucho tiempo. La línea llena representa el contorno del reborde antes de normalizar los tejidos y, la línea de puntos, el contorno del reborde después de normalizados los mismos. En (A) es donde los tejidos han recuperado una mayor altura en relación con el mismo tejido deformado.

### **Materiales Acondicionadores de Tejidos**

Los acondicionadores de tejidos son materiales destinados a **normalizar** y **capacitar** la mucosa bucal para resistir las fuerzas producidas y transmitidas por la prótesis. Permiten, asimismo, **corregir** y **estabilizar** los patrones neuromusculares reales en los portadores de prótesis viejas y favorecer la adaptación a dichos niveles de los portadores primarios, posteriormente a la instalación de la prótesis. Utilizando

## Rehabilitación del Desdentado Total

la base en uso, la convierten en cubeta super ajustada y facilitando, además, los registros intermaxilares.

Pueden utilizarse como excelentes recubrimientos temporarios en prótesis inmediatas por sus condiciones y la facilidad de adherencia a las bases acrílicas.

Su uso está indicado, entonces, casi obligatoriamente, en pacientes portadores de prótesis viejas como paso previo a la construcción de una nueva.

En resumen, las indicaciones de los acondicionadores de tejidos, son las siguientes:

1. Normalizar y capacitar la mucosa.
2. Corregir y estabilizar los patrones neuromusculares.
3. Obtener cubetas "superajustadas".
4. Rebase temporario de prótesis.
5. Rebase temporario post-cirugía paraprotética

Las primeras referencias respecto a la investigación de los acondicionadores de tejidos parecen iniciarse con **Litle** (1957) y con **Chase** (1961).

Sin embargo, ya eran utilizados por algunos protesistas, rebases provisorios en las prótesis a renovar (pastas zinquenólicas, óxido de zinc y eugenol, cemento quirúrgico y, posteriormente, siliconas). **Boos** (1956) pone de manifiesto la importancia del acondicionamiento de los tejidos como paso previo al tratamiento protético en el portador de prótesis viejas. Esto nace a raíz de que los pacientes se oponían al retiro de las prótesis viejas, por un período de tiempo determinado, hasta que los tejidos se hubieran recobrado. De allí que se comience a recurrir a los rebases temporarios. **Boucher** (1963) describe una técnica para acondicionar los tejidos que, a la vez, servían con posteriormente, como impresiones preliminares. **Berry** (1963) habiendo experimentado el material Ardee para impresiones funcionales, recomienda su uso durante tres a cuatro días para luego ser renovado en tres a cuatro oportunidades para obtener la normalización tisular. **Vig** (1969), utilizando acondicionadores de tejidos, propone una técnica de impresión funcional en la cual el paciente utiliza toda la noche previa a la impresión, indicándole no masticar alimentos duros o sólidos ni calientes.

**Presentación:** los acondicionadores de tejidos se presentan en forma de:

- a) Polvo y líquido.
- b) Hojas.

Nombres Comerciales	Hydro – cast Coe – soft Coe – confort Lynal Ardee
---------------------	---

### **Composición:**

Los acondicionadores de tejidos se presentan, en la mayoría de los casos, en forma de polvo y líquido.

## Rehabilitación del Desdentado Total

El polvo es una selección de polímeros finamente tamizados, un polimetacrilato en el cual los polímeros pueden estar constituidos de varias combinaciones de etilmetacrilato, metilmetacrilato e isobutilmetacrilato.

El líquido está compuesto de un 30% de etanol, de éteres aromáticos simples o asociados que le dan sabor y olor y de un retardador: el dibutilftalato.

Por la afinidad del alcohol y los éteres aromáticos, el líquido penetra en el polímero acrílico dando origen a una mezcla parecida a un gel que adquiere viscosidad suficiente para ser introducido en la boca en 2 a 3 minutos.

Llega el estadio final de gelificación en 15 a 20 minutos, manteniendo un estado de plasticidad que dura de días a una semana, según la marca. Posteriormente, va perdiendo alcohol por evaporación y, con ello, la plasticidad.

Existen acondicionadores en forma de planchas de 1 mm. de espesor (Ardee) plastificable a la temperatura bucal que se asemejan, en su forma, a una placa base.

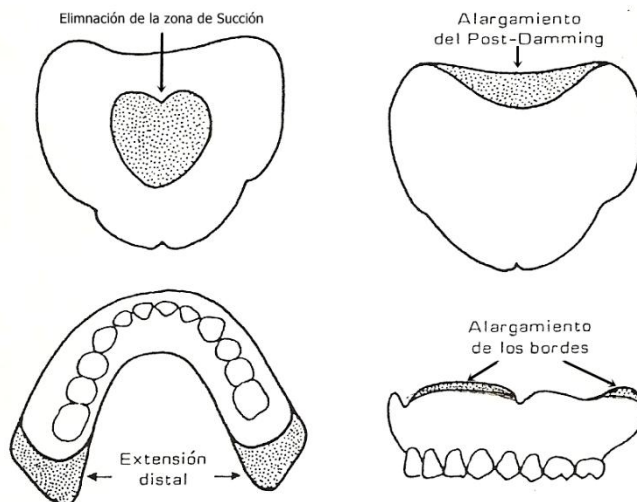
### **Preparación previa de las prótesis: Corrección de las deficiencias:**

- a) **Controlar y corregir la extensión a nivel de las bases:** el control de las bases se realiza respetando los principios sobre el diseño del campo protético. La existencia de una deficiencia en este sentido, obligará a la corrección de la misma hasta lograr su objetivo. Es evidente que una prótesis construida sobre un terreno en malas condiciones sólo servirá para agravar o cronicar los síntomas negativos, lo que desde ya está determinando un alto porcentaje en las posibilidades de fracaso. La corrección a nivel de las bases será necesaria cuando la extensión de las mismas no coincida en más o en menos con dichos límites.

**Bordes sobre-extendidos:** son reducidos a un límite anatómico y fisiológico aceptable.

**Bordes poco-extendidos o cortos:** se pueden extender los flancos utilizando composición de modelar de baja fusión (lápiz de godiva verde). Luego se bloquean o anulan las retenciones dentro de la dentadura y se vacía con yeso piedra para obtener un modelo. Para ello se coloca el modelo en agua a 70°C y la composición ablandada es entonces removida. Los bordes de la prótesis son asperizados con una pieza para acrílico, se aplica separador sobre el modelo y la resina acrílica autopolimizable se agrega en las regiones donde existen las deficiencias de los bordes. El modelo es colocado en agua caliente durante 15 minutos para eliminar el exceso de monómero. Luego se retira el modelo de la dentadura, se recortan los excesos y se pule. También se puede utilizar la godiva en aquellos casos en que presenten **hipertrofias** a nivel de los rebordes (Ej.: rebordes pendulares) como, asimismo, en las **hiperplasias** que se forman en los surcos vestibulares o linguales, para que actuando por extra-compresión reduzca el tamaño de estas anormalidades. En caso de que la extensión a recobrar fuera demasiado extensa, se recomienda realizarla con acrílico rosa autopolimizable, siendo éste un material de elección cuando

debamos extender el post-damming. En caso de hipertrofia producida por la presencia de cámara de succión, se consigue su reducción llenando fuera de la boca la cavidad con cualquiera de los materiales para actúen por extra-compresión. En todos los casos se tratará de evitar la vía cruenta para hacer desaparecer las hipertrofias de tejidos. Solamente si fueran muy extensas podría recurrirse a la cirugía. (Figura 3-4)

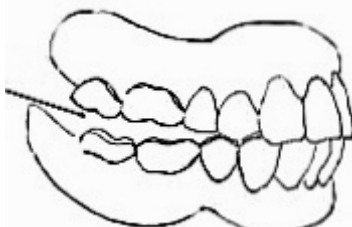


**Figura 3-4**

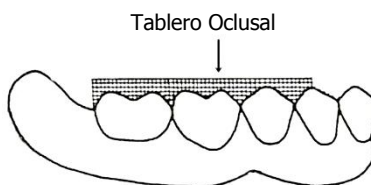
El deterioro oclusal más común de las prótesis completas llevadas durante muchos años, se produce por una combinación de factores: desgaste de las superficies oclusales y hundimiento de las bases en los tejidos de soporte a causa de la reabsorción alveolar. En consecuencia, es imperioso corregir las desarmonías oclusales y la inflamación de la mucosa subyacente.

- b) Rehabilitación del plano oclusal y de la Dimensión Vertical oclusiva:** controlar y/o corregir el plano oclusal inferior, según los Principios de Sears en lo que respecta a los enfilados funcionales en la zona posterior. El plano de oclusión deberá ser corregido en lo que a orientación se refiere; para ello, deberá construirse un tablero oclusal de superficie plana, de manera que coincida con una línea imaginaria proyectada desde el ángulo comisural hasta la mitad de la papila piriforme. (Figuras 3-5 y 3-6). Se utilizará para ello acrílico autopolimerizable blanco con el cual se transforman las caras oclusales en una meseta con esa altura y orientación.

## Rehabilitación del Desdentado Total



**Figura 3-5**  
Falta de contacto oclusal posterior



**Figura 3-6**

La finalidad de realizar tableros oclusales en la zona de premolar y primera molares en la prótesis inferior es debido a la capacidad disminuida de la superficie de soporte mandibular. Se debe recordar que el maxilar inferior posee menor superficie de soporte, soporta más carga por unidad de superficie; por lo tanto, sufre mayores alteraciones mucosas y reabsorción que el superior; tiene menos resistencia a las fuerzas horizontales y tangenciales lo que le da menos estabilidad horizontal, con un mayor trauma sobre los tejidos de soporte.

A todas estas desventajas hay que agregar que la mucosa que lo recubre es más delgada que la del superior y con una sub-mucosa provista de menor cantidad de tejido conectivo; por lo tanto, hay menos capacidad para absorber las presiones oclusales generadas por la masticación además de estar limitado por tejidos blandos muy móviles.

Considerando lo expuesto, se le da importancia a la ubicación del plano inferior de oclusión; luego se modelará el plano de oclusión superior según el inferior. De esta misma forma, se eliminan planos inclinados y, consecuentemente, se obtendrán menos fuerzas desfavorables.

Una vez realizada la corrección del plano inferior, se rectificará el plano superior por desgaste o agregado del mismo material, respetando o restituyendo las relaciones intermaxilares correctas (DV, RC y espacio de inclusión fisiológica). En el caso de usar acrílico en el plano superior, se recomienda usar vaselina en pasta como separador para evitar la unión de las dos superficies. Se desgastan los excesos utilizando piedras o fresas grandes.

Refinar la oclusión mediante desgaste selectivo.

Cuando la dimensión vertical oclusiva está muy disminuida, es conveniente que el tablero oclusal se realice en forma gradual, haciéndolo en varias etapas a fin de permitir a la ATM adaptarse a la nueva posición mandibular. La apertura de la oclusión en forma brusca puede llegar a ocasionar dolores articulares y de la musculatura masticatoria.

- c) **Eliminar retenciones en la cara interna de las bases y asperizar las otras zonas:** para facilitar la retención del material. Utilizando el líquido del

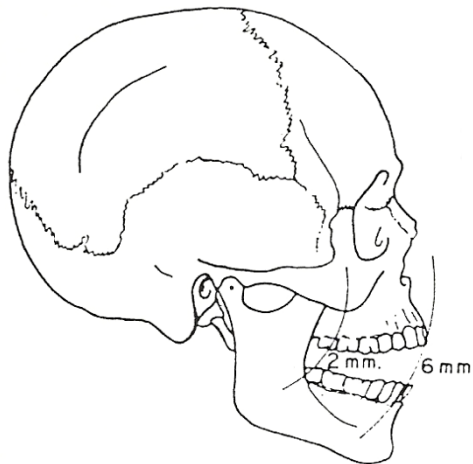
## Rehabilitación del Desdentado Total

acondicionador, se pincela la superficie interna para permitir una mayor adherencia.

### **Preparación del paciente.**

Se enseña al paciente a ocluir en Relación Central. Si la maniobra para obtener este registro fuera dificultosa, esta tarea se facilita colocando al paciente en la posición de Trendelenburg.

Si la Dimensión Vertical Oclusiva es excesiva o está muy disminuida, se determinará la misma teniendo en consideración las técnicas convencionales (fonética, mediciones faciales, etc.) y como guía de conocimiento de que cada milímetro de abertura o cierre posteriores en la región molar corresponde, aproximadamente, a 3 mm. de abertura anterior. (Figura 3-7)



**Figura 3-7**

El pequeño arco de cierre en la región del segundo molar, por la proximidad que existe con el cóndilo, determina un arco de cierre corto, comparado con el arco más grande anteriormente, lo que resulta en un promedio de aproximadamente 3 :1 (Klein)

### **Técnica**

La implementación del procedimiento debe hacerse de una dentadura por vez. La dentadura menos estable debe ser acondicionada en primer término. La dentadura opuesta actúa como base segura para hacer contacto en el asentamiento final de la dentadura con el acondicionador. Está contraindicada realizar una mordida fuerte al cerrar la boca.

Se prepara el interior de la prótesis como un rebase.

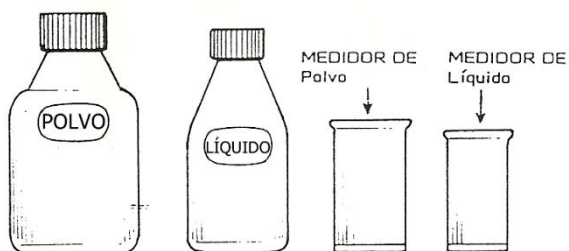


## Rehabilitación del Desdentado Total

En este momento se está en condiciones de preparar el material, respetando condiciones y técnicas propuestas por el fabricante.

Se prepara el material incorporando el polvo al líquido en las proporciones establecidas y revolviendo al mismo tiempo para evitar la formación de grumos; se forma un compuesto (Figura 3-8) espeso, muy adhesivo que, de inmediato, va tomando consistencia, formando un gel blando y elástico, con un alto porcentaje de corrimiento bajo presión. La primera capa será, preferentemente, espesa y, las subsiguientes, más fluidas a medida que se van agregando capas para permitir un mejor corrimiento. Para ello será necesario preparar una mezcla con menor cantidad de polvo. Se pincela la superficie a rebasar con el líquido y se procede a la carga del material en cantidad suficiente en el interior de la base. Se lleva a boca, previamente enjuagada, se coloca en posición, profundizando levemente en forma manual y luego se termina haciendo realizar al paciente una suave presión oclusal en céntrica. Se espera entre cinco a diez minutos, durante los cuales el paciente realizará o simulará todos los movimientos funcionales habituales (silbar, tragar, hablar, reír, fumar, tomar mate, bostezar, etc.).

### AVIO DE ELASTOMERO



**Figura 3-8**

Cuando el material ha tomado consistencia final, se retira. Si fuera necesario, restituir ligeramente la dimensión vertical, es en este momento que debemos realizarlo; detener la presión masticatoria a la altura que creamos correcta.

Se recortan los excesos con tijera o bisturí. Si esta maniobra dejara bordes rugosos o filosos y dado que este material no se puede pulir mecánicamente, se puede corregir su superficie utilizando un instrumento caliente. Este procedimiento se utiliza también en el caso de tener que pegar alguna porción no adherida a la base. El material, que simula un rebasado, puede cubrir toda la superficie de la base de forma uniforme o, de lo contrario, puede aparecer material a través del acondicionador; en este segundo caso, estará indicando una zona de extra-compresión. Con la ayuda de fresas de corte grueso, se desgasta en dicho sitio, aliviando la base; se coloca sobre ella una nueva capa de material pero más fluido hasta uniformizar la superficie. El paciente deberá usar la prótesis normalmente con la sola recomendación de realizar la higienización con cuidado.

El paciente deberá regresar a la consulta no más de 48 horas después. Si por estar fuera de la boca un cierto tiempo se notara un endurecimiento del material

## Rehabilitación del Desdentado Total

acondicionador, es aconsejable colocar la prótesis en un recipiente con agua caliente (60 a 70 grados), para permitir recuperar la plasticidad de la masa.

Este material, por su consistencia, permitirá que las fuerzas lleguen amortiguadas a las zonas inflamadas; de esta manera, disminuida la causa y corregida la calidad de las fuerzas, la mucosa se normalizará rápidamente y, a veces, en forma espectacular. En la próxima visita, pueden aparecer nuevos sitios de visibilidad de la base, producto de la plasticidad y corrimiento de los acondicionadores de tejidos ante la acción de las fuerzas. Esto nos estará demostrando nuevas zonas de extracompresión que obligará a hacer nuevos desgastes y colocar una nueva capa de material, también fluido. En cualquier control que realicemos, si el material ha sufrido corrimiento dejando zonas al descubierto o muy delgadas, que indican compresión, se desgasta la base en dicha zona sin tocar las demás y se vuelve a colocar el material. Este se debe colocar siempre en forma total. El material acondicionador debe quedar en boca hasta lograr la normalidad de los tejidos y, además, todo el tiempo que demore la construcción de las nuevas prótesis.

La renovación total del material sólo será necesaria cuando, por circunstancias no previstas, el paciente no concurriese a la visita previa y el material envejecido por evaporación del alcohol sufriera un endurecimiento de su superficie que lo convierte en un elemento irritativo.

Se deberá ir renovando su superficie por adicción de nuevas capas hasta obtener la adaptación y dimensión vertical propuesta. La recuperación de la DV se hace en forma paulatina para permitir la acomodación suave de los patrones neuromusculares. Para ello, entonces, es útil ir agregando capas sucesivas de acondicionador para obtener el objetivo previsto.

El número de tratamientos necesarios dependerá de: 1. La seriedad del trauma y, 2. la capacidad de recuperación de los tejidos blandos del paciente (Word, 1970). Según Chase (1961), un término medio de 3,5 tratamientos es necesario para el maxilar superior y 3,7 para el reborde mandibular.

Una vez conseguidos los fines propuestos, dicha prótesis puede ser usada para ser:

- 1. Rebasada y, consecuentemente, rehabilitada.**
- 2. Utilizada como cubeta individual** para obtener la impresión definitiva a presión de mordida con posiciones intermaxilares registradas y comprobadas. Si se obtienen impresiones a boca cerrada utilizando las prótesis como cubetas individuales, luego de vaciadas se podrá, con toda seguridad, realizar el montaje en el articulador y ahorrar tiempo clínico para paciente y operador.

## Rehabilitación del Desdentado Total

# **CAPITULO 4**

## **LA REPRODUCCIÓN DEL TERRENO PROTÉTICO**

## Rehabilitación del Desdentado Total

## **LA REPRODUCCIÓN DEL TERRENO PROTÉTICO**

La reproducción del terreno protético mediante la toma de las impresiones, está destinada a confeccionar la base de la dentadura, lo más exacta y precisa posible.

**Terreno Protético:** es la suma de tejidos de la cavidad bucal que sirve para instalar una prótesis. El término "terreno", connota las estructuras tisulares vinculadas y relacionadas para esta función de cimiento, obedeciendo a las leyes que regulan la fisiopatología de los tejidos orgánicos y sus reacciones frente al aparato protético.

**Impresiones:** es la obtención de un calco negativo que reproduce la forma de los tejidos de la cavidad bucal que constituye el área basal para una prótesis, también llamado terreno protético, mediante un material en estado plástico que, al endurecer, conserva su forma y que, al permitir un vaciado o llenado, nos da un positivo o modelo, que es una copia de la forma y tamaño de dicha área.

El objetivo para la toma de cualquier impresión en los maxilares desdentados, es doble:

1. Obtener una fiel y exacta reproducción de los tejidos estacionarios o no movibles, sobre los cuales va a ir a asentar la prótesis; que debe posibilitar la elaboración de una base protética; que consiga una distribución uniforme de la presión en la mayor cantidad de áreas posibles: ésta es la finalidad de las impresiones preliminares o primarias.
2. Registrar el juego de las masas musculares en la zona de reflexión de mucosa movable y lograr el ajuste perfecto, aprovechando todos los factores físicos de la retención: ésta es la finalidad de las impresiones definitivas o secundarias.

Estas dos etapas complementarias son insolubles, donde el resultado final es lograr un modelo definitivo sobre el cual elaborar la base protética.

Esta base debe responder a la tríada mecánica clásica de: soporte, retención y estabilidad.

Si la retención está bajo la dependencia de la calidad del sellado periférico y del sellado lingual, registrada en la segunda fase de la impresión, ella también está influenciada por la precisión de la adaptación que determinará una película salival delgada que posibilite la interfase prótesis-mucosa. (Campagnoli y col., 1993).

Solamente con tejidos orales saludables puede hacerse una adecuada impresión.

**Factores que se conjugan en una técnica de impresión:** se llama técnica de impresión al conocimiento y desarrollo de tres factores esenciales en la reproducción del terreno:

- a- Cubeta
- b- Sustancia de impresión
- c- Maniobras operatorias o maniobras clínicas

**Cubetas:** son aquellos receptáculos destinados a llevar a la cavidad bucal, confinar y controlar el material de impresión hasta el endurecimiento total.

## Rehabilitación del Desdentado Total

Es posible distinguir tres tipos de cubetas:

1. Standard o de stock: son aquellas cubetas que se adquieren en el comercio ya confeccionadas; se proveen en diversos tamaños y formas y se hallan construidas, en metal ya sea, bronce cromado, plomo, aluminio, etc.

Los requisitos ideales de una cubeta de impresión standard o de stock, incluyen:

- a) Rigidez
- b) Fácil de modificar
- c) Compatible con el material de impresión
- d) Pulido y confortable para el paciente
- e) Posibilidad de esterilización

2. Individual: son aquellas que se construyen para cada boca en especial y se realizan sobre un modelo preliminar. Generalmente, se construyen en acrílico ya sea, auto o termopolimerizado.

3. Individualizadas: son las intermedias entre las dos anteriores. Se obtienen usando cubetas standard con las que se hace una primera impresión del campo protético (por ejemplo, con composición de modelar) a la que, luego, por desgaste, se la transforma en cubeta para hacer la personalización del la impresión con un material de fácil corrimiento (alginato, poliéster, silicona, etc.)

El requisito principal de toda cubeta es que debe ser completamente rígida para evitar deformaciones al presionar el material de impresión.

**Materiales de impresión**: sustancia o combinación de sustancias utilizadas para hacer una impresión o una reproducción negativa (GTO, 1994).

Si bien se ha usado dentaduras completas desde hace cientos de años, es tan sólo desde el siglo XVII cuando las técnicas que podemos decir, modernas, han tenido sus fundamentos.

Desde 1711 se empezaron a utilizar las ceras de abejas como material de impresión por espacio de casi 150 años, hasta que Dunning, en 1844, usó con éxito el yeso. Este material era conocido desde el tiempo de los griegos y, por más de cuatro décadas, dominó el mercado creando técnicas y nuevos procesos de impresión.

En 1848, hace su aparición la gutapercha y, en 1875, Charles Stent descubrió una pasta resinosa muy diferente al yeso y que se prestaba bien para el trabajo de impresiones de los tejidos blandos de la boca. Esta pasta no era una sustancia perfecta y en casi nada se parecía a la composición de modelar que conocemos hoy. Por alrededor de 1896, este material alcanza su mayor desarrollo cuando los hermanos Greene explican los conceptos del control de las presiones al hacer la impresión de los tejidos.

En 1925, aparecen las materiales a base de hidrocoloides reversibles y, en 1930, las pastas a base de óxido de zinc y eugenol.

En 1940, los alginatos y, más recientemente, las siliconas y los productos a base de caucho.

Se los puede clasificar en:

## Rehabilitación del Desdentado Total

1. **Pesados:** (pasta para modelar, silicona pesada, cera, etc.). Hace tiempo que ha sido demostrado que la presión a los tejidos vivos, más allá del punto de tolerancia fisiológica, está destinada a causar cambios degenerativos en los tejidos al punto de su destrucción. Las impresiones con pasta de modelar permiten, con su empleo, obtener gran retención y probar la estabilidad. Pero estos factores se pierden a corto plazo a causa de la interferencia que produce el exceso de presión sobre la irrigación sanguínea, lo cual desencadena, indefectiblemente, cambios degenerativos por la falta o deficiente irrigación en la mucosa y el hueso subyacente. Además, excepto en manos hábiles, el tiempo de corrimiento corto de la pasta de modelar, acarrea un gran desplazamiento de los tejidos (Trapozano), lo cual se traduce, posteriormente, en dificultad o interferencia de los movimientos de los frenillos y musculatura paraprotética, que conlleva el peligro del desplazamiento de la prótesis al menor movimiento, cuando no a la lesión traumática por injuria directa.
2. **Livianos:** (alginato, silicona liviana, etc.). Su utilización tiene como objetivo tomar impresiones que capten los tejidos mientras ellos permanecen, teóricamente, en una posición pasiva. Al tomarse una impresión sin presión, se apunta a producir una mínima interferencia con el suministro sanguíneo a los tejidos durante los períodos de masticación reduciendo así la potencialidad de los cambios regresivos.
3. **Semipesados:** (silicona mediana, mercaptanos medianos, pastas zinquenólicas, etc.). Son aquellos materiales que ejercen una presión moderada sobre los tejidos.

### **Requisitos que deben cumplir los materiales de impresión:**

1. **Tiempo de trabajo:** es el espacio de tiempo que transcurre entre el instante en que iniciamos la manipulación del material, hasta el retiro de la impresión de la boca. Nunca podrá ser menor de 3 minutos (Tamaki) pues, de lo contrario, el profesional no dispone del tiempo necesario para manipular, colocarlo en la cubeta, llevarlo a la boca y hacerle al paciente los movimientos funcionales para el recorte muscular. Tampoco debe ser muy exagerado para no cansar al paciente.
2. **Grado de plasticidad:** el material debe permitir que se distribuya con facilidad por la cubeta y mantenga esa plasticidad hasta colocarla en la boca.
3. **Alteraciones dimensionales:** el material no debe sufrir modificaciones dimensionales dentro de un período de tiempo posterior al retiro de la impresión de la boca.
4. **Resistencia a la fractura:** el material no debe fracturarse después de retirada la impresión de la boca, ni durante la confección del modelo de yeso.
5. **Inocuo para los tejidos bucales:** no debe ser irritante para los tejidos bucales, ni causar sensación desagradable.

### **Maniobras Operatorias:**

#### **1. Impresiones a boca abierta y a presión manual.**

El protesista utiliza cubetas con mango para realizar el esfuerzo de intrusión sobre la cubeta con la sustancia de impresión y se realiza con presión manual y a boca



abierta. La presión ejercida por el operador es difícil de regular de manera que resulte igual al esfuerzo masticatorio.

En lo referido al recorte muscular por acción manual, es necesario realizar las tracciones y presiones, por medio del operador mientras la sustancia de impresión se encuentra todavía plástica; ocurre, a menudo, que con este procedimiento, se realiza un recorte excesivo reduciendo la altura de los flancos más de lo necesario.

### **2. Impresiones a boca cerrada y a presión masticatoria.**

El protesista se vale de cubetas sin mango y, en su lugar, se colocan bloques de oclusión para realizar el esfuerzo de intrusión de la cubeta y es ejecutada por el paciente mediante la presión del maxilar antagonista o presión masticatoria y utilizando materiales livianos o semipesados pero con índice de endurecimiento lento. Las maniobras operatorias se realizan a boca cerrada y casi cerrada. La presión ejercida por el antagonista por parte del paciente sobre los rodetes de mordida de que se proveen las cubetas, permiten administrar a los tejidos un esfuerzo muy semejante al que le transmitirá luego a la base de la prótesis terminada. Este esfuerzo es proporcional al poder de las masas musculares y no siempre es igual de uno y otro lado. El recorte muscular ejecutando por el paciente, aumenta la posibilidad de conseguir una correcta delimitación de los flancos de la impresión al dar oportunidad a los tejidos móviles para realizar su juego y modelar los bordes con la sustancia de impresión todavía plástica.

### **Clasificación de las Impresiones:**

- Según el maxilar donde se realicen, las impresiones pueden ser clasificadas en **superiores e inferiores**.
- Según se haga la reproducción del terreno, en parte o en su totalidad, las impresiones pueden ser clasificadas **en totales o parciales**.
- Según existan dientes o no, las impresiones se realizan en **dentados o desdentados**.
- Según el material utilizado en la toma de impresión, se pueden clasificar en impresiones **en yeso, en pasta de modelar**, etc.
- Según la finalidad a que se destina la impresión, pueden clasificarse en impresiones **de estudio, de trabajo, de documentación o archivo**.
- Aquellas que se realizan a una sola maniobra o tiempo, se las denomina impresiones **simples**. Por ejemplo, la impresión simple de pasta de modelar, impresión simple de yeso, etc.
- Aquellas que requieren más de un tiempo bucal de impresión, se las denomina impresiones **complejas**. Entre éstas se hallan las impresiones **mixtas**, que son aquéllas que se toman con más de un material. Por ejemplo, pasta de modelar y alginato, cera y alginato, etc.
- **Sistema de doble impresión**, que son aquéllas que se toman primero con una sustancia pesada y, luego sobre ésta, una impresión con material liviano. Por ejemplo, silicona pesada y silicona liviana.

### **Impresiones Preliminares**

Son aquéllas que permiten obtener modelos en primera instancia para tener una realidad topográfica del terreno desde todos los ángulos o su interrelación con las superficies antagónicas. Hay aspectos topográficos que no pueden verse con visión directa y, por ello, es necesario esta impresión y modelos. Se precisan a veces para ver la relación que existe entre las tuberosidades con el plano inferior. Se obtienen así, modelos de estudios, modelos que luego se pueden convertir en modelos de archivo, que permitirán realizar comparaciones pre y post tratamiento, estudios estadísticos, etc. Si no es necesario realizar modificaciones en el terreno, se puede continuar realizando, en algunas técnicas, la prótesis proyectada. De lo contrario, si hay que modificar el terreno previamente, se debe volver a tomar una nueva impresión preliminar una vez realizada la modificación prevista.

### **Impresiones de Trabajo**

Son aquéllas que se utilizan para construir una prótesis. Si esa base es definitiva y no requiere rebasado, la impresión de trabajo se transforma en definitiva. Si, por el contrario, la prótesis terminada requiere un rebasado como ocurre, por ejemplo, al construir una prótesis inmediata, la impresión es de trabajo y, luego, al realizar el rebasado, esa impresión será definitiva.

### **Impresiones Definitivas**

Son las impresiones que se utilizan para construir una prótesis. Las impresiones serán definitivas cuando la boca está normalizada, es decir que se ha hecho la restitución integral de los tejidos pues, siempre debe existir una normalización previa desde el momento que la mucosa no fue hecha para alojar dientes artificiales.

### **Impresiones Anatómicas o Estáticas**

Son aquéllas que reproducen el terreno en estado inmóvil, que no tiene en cuenta los movimientos de los músculos, de los frenillos y repliegues mucosos, ni la comprensibilidad de los tejidos en las diferentes regiones. Intenta la reproducción pura y simple de las formas externas.

### **Impresiones Funcionales o Dinámicas**

Tienen por objeto reproducir el terreno, permitiendo a los músculos, frenillos y repliegues mucosos, completa libertad de movimientos, teniendo en cuenta la compresibilidad variable de los tejidos. Tienen en cuenta el funcionamiento de los aparatos protéticos en relación con los tejidos que los sostienen.

Hay principios rectores que guían esta técnica.

Los hermanos **Greene**, usando pasta de modelar que portaban en una cubeta metálica muy angosta (portapasta) que cubría únicamente la cima del reborde y que llevaba un mango de alambre desmontable, tomaban una impresión a boca abierta y presión manual.

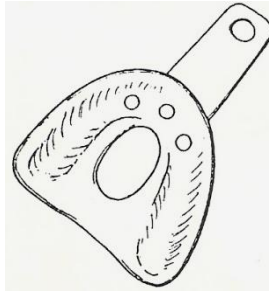
Realizaban el recorte muscular de la impresión de godiva en forma manual.

Resultaba así, una cubeta de godiva recortada con aluminio. Luego retiraban el mango y le colocaban rodetes de pasta de modelar y realizaban una impresión final a presión masticatoria.

## Rehabilitación del Desdentado Total

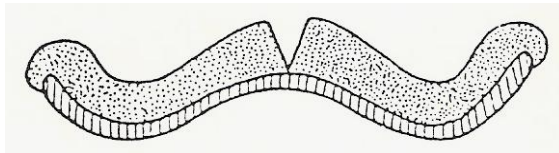
A veces, se terminaba con un rebase final con una lechada de yeso o bien con cera.

**Pendleton** también realizaba la impresión con pasta de modelar y a boca abierta. Él consideraba, también, que la mucosa tenía distintos grados de depresibilidad en las distintas zonas y estableció que, en el maxilar superior, prácticamente en todos los casos, no puede hacerse presión en la zona central o del rafe medio del paladar. Por ello, construye una cubeta perforada en la parte media del paladar (Figura 4-1), cargando en la misma con el material en los flancos y tomando la impresión. Al presionar, el excedente va hacia los bordes y hacia el medio donde hay menor resistencia por no tener oposición y, de esa manera, prácticamente, se disminuye la deformación y la presión exagerada, con lo que se logra un alivio a dicha zona. Si quedara alguna fisura sin llenar, se recubre con cera.



**Figura 4-1**  
Cubeta de Pendleton

**Hight** también toma la impresión del maxilar superior con pasta de modelar. Luego con un bisturí hace un corte longitudinal ántero-posterior, en la línea media, en forma de "V" que llega hasta la cubeta (Figura 4-2), retirando todo este material. Se reblandece el material y se toma nuevamente la impresión a presión manual. El material se va desplazando hacia esa zona libre y va llenando la "V", realizando poca presión y creando una posibilidad de alivio.



**Figura 4-2**  
Técnica de Hight

Las ideas de **Fournet** y **Tuller** dieron un gran impulso en el mejoramiento de las impresiones.

Sin embargo, ya **en 1922, Bowen** aprovechaba la línea oblicua externa y la papila retromolar como regiones anatómicas favorables para la retención.

**Swenson** nos enseñó a aprovechar mejor las tuberosidades para las prótesis maxilares.

**Schreinemakers** da mucho énfasis al comportamiento del músculo geniogloso y nos enseña cómo obtener mayor provecho de su fisiología para armonizar con el borde libre de la prótesis mandibular.

**Neil** aprovecha la fosa retromilohioidea para la extensión del área basal.

### **Requisitos que debe cumplir una Impresión Funcional**

1. La impresión debe someter al terreno a un esfuerzo de intrusión equivalente al masticatorio. Para modificar y obtener la imagen del terreno modificado en función de soporte, el material de impresión debe someter a aquél a un esfuerzo de intrusión de intensidad equivalente a la que ha de propagarle la prótesis en función masticatoria.

2. La impresión debe adaptarse, íntimamente, a toda la superficie de los tejidos que cubre.

3. La cortina de tejidos móviles que limitan el contorno de la impresión ha de adaptarse, íntimamente, al borde de la misma cuando trabajen las masas musculares, a fin de lograr el sellado periférico funcional. "En muchos casos es posible aumentar la retención de las prótesis aumentando el desplazamiento de los tejidos periféricos, sin sobrepasar los límites de la tolerancia fisiológica" (Saizar).

### **Cubetas Individuales**

Según haya o no espacio entre terreno y cubeta, pueden clasificarse en:

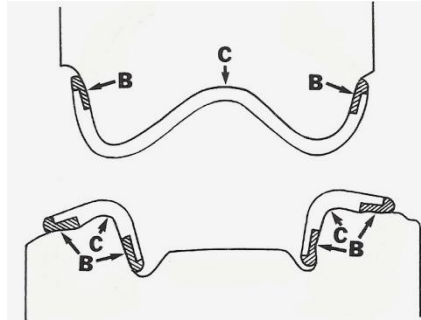
**1. Totalmente aliviadas u holgadas:** son aquellas que se hallan totalmente separadas del terreno por la existencia de un espacio determinado por la interposición de un intermediario entre ambos. Están indicadas en técnicas de impresión en casos particulares, donde se utilizan materiales muy comprensivos para los maxilares fuertemente reabsorbidos (Campagnoli, 1994). Toda la superficie del maxilar es cubierta por una hoja de placa base, que luego quedará solidaria con la cubeta, para permitir su recorte en la boca.

Creando un espacio regular entre cubeta y terreno, la capa plástica conserva la posibilidad de desplazarse hacia los bordes, disminuyendo la posible presión exagerada de la masa. Ofrecería la ventaja ideal de permitir que se forme una capa pareja del material de impresión entre la cubeta y los tejidos, pero en la práctica tiene el inconveniente de que es difícil centrar una cubeta holgada y mantenerla en posición sin movimiento mientras endurece el material. Esto obligaría al empleo de topes que subsanarían el inconveniente pero que acarrearía, a su vez, la presión en esos puntos de apoyo. En las cubetas aliviadas, el esfuerzo de intrusión ejercido sobre la cubeta, llega a la superficie tisular tanto más disminuida, cuánto mayor es el espesor de la capa de sustancia que carga la cubeta. Sin embargo, no hay que olvidar que, cuanto mayor es el espesor del material, mayor será la variación volumétrica y la distorsión.

**2. Sin alivio, ajustadas o adaptadas:** son aquéllas que se aplican directamente sobre el modelo. El material de impresión formará una capa muy fina entre la cubeta y los tejidos, espesor mínimo y uniforme. Tiene la ventaja de la facilidad con que puede ser orientada en la boca. Hay menor variación volumétrica y distorsión.

### **Alivios Parciales**

Circunstancias determinadas por la presencia de rebordes pendulares, torus, concreciones óseas (apófisis geni), rebordes filosos (línea oblicua interna), salida de vasos y nervios, ocasionan variantes en la técnica de impresión (Figura 4-3).



**Figura 4-3**

Vista seccional de modelos de maxilares y mandibulares (Técnica de Halperin), indicando falta de áreas de alivio con material de modelado de los bordes (B) y contacto de la cubeta individual con las estructuras anatómicas desdentadas (C). (Felton y col., 1996)

La pérdida de hueso y tejidos hiperplásicos, pueden ser corregidos con una intervención quirúrgica; de esta manera, la cantidad de tejido perdido puede requerir un espesor excesivo de la dentadura que se hace también más pesada. En algunas instancias el tejido blando, libremente móvil, puede ser mantenido y aceptado.

Esta condición está, frecuentemente presente, en bocas en las cuales una dentadura completa maxilar ha sido usada oponiéndose a dientes anteriores naturales sin reemplazo de los dientes posteriores u opuesto a una dentadura parcial inferior que no ha sido adecuadamente mantenida (Ver Síndrome de Kelly). De esta manera, el tejido blando que recubre la parte inferior del reborde maxilar es, a menudo, movable como el lóbulo de la oreja y, el mero acto de mover el labio superior, lo distorsiona.

En los casos de **rebordes pendulares**, una de las políticas a seguir puede ser, cargar la cubeta en las otras zonas y dejar que el material usado vaya a ocupar la zona pendular. Puede hacerse una impresión en pasta de modelar o silicona pesada y, luego, en la zona de encía pendular, se retira el material de impresión hasta dejar descubierta la cubeta; se perfora en ese sitio la misma y se toma una nueva impresión de ese lugar con material liviano. De este modo, evitamos la compresión, consiguiendo una impresión que en esa zona no deforma la mucosa pendular.

En la zona dura del **rafe medio del maxilar superior**, puede cargarse la cubeta en todos los lugares menos, en esa zona. Al presionar durante la toma de la impresión,

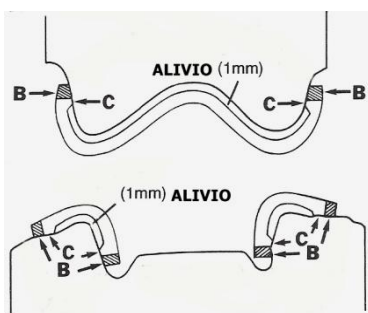
el material discurre hacia esa zona porque no tiene resistencia y hace una especie de alivio.

Otra forma de producir alivio parcial cuando usamos una cubeta individual es hacer una doble separación, por ejemplo, dos placas bases harían como un intermediario que dejaría un espacio mayor donde se requiere hacer el alivio, es decir que, ante la compresión, el excedente del material corre hacia la zona de alivio.

Otra forma, posterior a la colocación de la prótesis, es el uso de acondicionadores de tejidos, los que detectarán las zonas de extracompresión, indicándonos dónde debemos usar instrumental rotatorio para conseguir alivio.

Se coloca luego otra capa de acondicionador durante 24 o 48 horas y a la inspección podremos ver si hemos gastado lo suficiente o no y, si es necesario, colocar nuevamente acondicionador. Cuando el alivio ya es suficiente, la superficie que se visualiza no mostrará transparencia de la base en ninguna parte (leer capítulo correspondiente a "Acondicionadores de Tejidos").

**Reborde en forma de cuchillo:** se da siempre en el maxilar inferior. Hay dos fases a considerar, (Figura 4-4):



**Figura 4-4**

Vista seccional de modelos de maxilares y mandibulares (Técnica de Boucher), indicando las áreas de alivio, el modelado de los bordes (B) y el contacto de la cubeta individual con las estructuras anatómicas desdentadas (C). Nótese que el moldeado de los bordes se efectúa, solamente, en los extremos (Felton y col., 1996)

1. Alivio del reborde cortante sobre el modelo.
2. Reducción del grado de separación de los maxilares.

En muchas instancias, ambos requerimientos pueden ser satisfechos.

La dentadura, habiendo sido aliviada mediante hojas de estaño sobre la cresta del reborde, puede apoyarse firmemente contra los tejidos a ambos lados del reborde, cuando sea posible sobre extender la dentadura bucalmente para derivar soporte adicional sobre la línea oblicua externa. Los dientes posteriores deben tener su diámetro bucolingual, más angostados y, la dimensión vertical oclusiva deberá ser lo más corta posible, compatible con la estética. Un ligero sobrecierre, es preferible. De esta forma, las fuerzas de los músculos masticatorios, pueden ser reducidas a un nivel más tolerable para el reborde en cuchillo.

Otra forma de aliviar este tipo de reborde es en la impresión; sin embargo, ello depende del material utilizado.

Los materiales blandos a base de silicona (Molloplast-B y Mollosil), están indicados en crestas óseas agudas, rebordes alveolares agudos con mucosa delgada, etc., porque proporcionan al paciente mayor confort y, a la vez, le permite una mayor presión masticatoria.

### **Impresiones Preliminares en Prótesis Completa**

Para que una prótesis completa cumpla su función restauradora debe ser, entre otras condiciones, retentiva. Ello implica que debe cubrir el máximo del tejido de soporte, estableciéndose un sellado efectivo sobre los tejidos periféricos.

Los tejidos blandos que contactan con el borde del área de soporte protético, deben ser ligeramente deformados, de modo que efectúen un cierre o sellado entre ellos y el borde periférico. Este sellado debe mantenerse durante todas las funciones de la prótesis. Estos tejidos se comportan de una manera elástica y no deben ser deformados demasiado porque, de lo contrario, desplazarán la prótesis o se ulcerarán, además de perturbar el normal desempeño capilar.

Fácilmente se comprende que, prácticamente, es imposible lograr todos estos requisitos a partir de una sola impresión, realizada a cubetas standard, ya que no se puede determinar a partir del modelo obtenido, la extensión exacta de las bases, ni el grado de desplazamiento de los tejidos periféricos. Por lo tanto, emplearemos dos etapas para tomar las impresiones: las impresiones preliminares y las impresiones de trabajo y/o definitivas.

Harrison (1990) informó que, en los Estados Unidos, el uso de cubetas individuales es casi universal entre las prácticas generales. Odgen y col., (1994), sostienen que el uso de cubetas standard para la toma de la impresión de trabajo, registra los siguientes defectos: surcos bucales artificialmente anchos, dejando un pobre cierre periférico contra la cara bucal del reborde mientras que, en el maxilar inferior, registra un surco labial y bucal, considerablemente, ancho y un surco lingual excesivamente largo.

Las impresiones que se toman en primera instancia y que se usan para darnos una realidad topográfica del terreno desde todos los ángulos, se denominan preliminares y de estudio; hay un aspecto topográfico que no puede verse por visión directa y por esto necesitamos de ella; si es necesario observar la relación entre las tuberosidades y el plano inferior, necesitamos del modelo de estudio, donde podamos verlo, tocarlo, palparlo y relacionarlo con el antagonista y, también, en forma individual. Esta impresión y modelo de estudio, nos servirá para comparar y ver la relación anterior y se convertirá en impresión de archivo y también sobre ésta, podremos hacer estudios estadísticos. Con esta impresión preliminar, si no necesitamos hacer modificaciones (actos quirúrgicos), podemos continuar realizando la prótesis; de lo contrario, si modificamos el terreno, es necesario volver a tomar una nueva impresión primaria.

Las impresiones de trabajo son aquéllas que se toman para confeccionar una prótesis y que, luego, necesitan de un rebasado indirecto final para terminar en forma definitiva la base; la impresión que tomamos con la prótesis como cubeta, constituye una impresión definitiva. Es una impresión de trabajo la que tomamos

para construir una prótesis definitiva. En cambio, si nuestra impresión de trabajo nos sirve para terminar una prótesis sin necesidad de rebasado, la misma pasa a ser impresión definitiva.

### **Objetivos de la Impresión Preliminar**

Los objetivos de las impresiones preliminares son:

1. Obtener una impresión de toda el área de soporte protético de cada maxilar.
2. Registrar la extensión total del surco vestibular.
3. Obtener una impresión en que se registren los reparos anatómicos necesarios de los maxilares desdentados aconsejados por la técnica.
4. Comprobar el grado de sensibilidad y tolerancia del paciente y/o en su defecto, mejorarlos o solucionarlos.
5. Obtener modelos de estudio.

Alcanzados estos objetivos, se obtiene un modelo sobre el cual puede construirse una cubeta individual correctamente diseñada, con la cual se podrá tomar la impresión de trabajo.

Por su condición de paso intermedio en la confección de la prótesis, tiende a considerarse a las impresiones preliminares, como un paso sin importancia, lo cual no es exacto, ya que ellas condicionan el éxito en los tramos subsiguientes. Así, una impresión preliminar es corta, que no cubre toda la zona de soporte, que transmitirá ese defecto al modelo, luego a la cubeta individual y, finalmente, a la impresión de trabajo, obteniéndose, en última instancia, una prótesis sin retención por falta de sellado periférico.

Del mismo modo, una impresión compresiva, ya sea por el material muy pesado (composición de modelar) o por defecto de impresión que hace que aparezca la cubeta standard en la zona impresionada, determinará una compresión excesiva en tejidos no habilitados, que se traducirá al final en una prótesis que se desplaza o en tejidos que se ulceran o base ósea que se reabsorbe. Se considera posible un desplazamiento aceptable de los tejidos periféricos al tomar una impresión preliminar. Sin embargo, si realizáramos una prótesis a partir de esta impresión, aquélla se desplazaría durante la función o produciría ulceraciones de los tejidos periféricos.

Una fase de la construcción de prótesis completa a la que no se le ha prestado la debida atención, se refiere al método o sistema de selección de las cubetas necesarias para obtención de impresiones de los rebordes alveolares residuales en el desdentado completo, de acuerdo a la forma o tamaño de cada maxilar. Cualquier práctico sabe que, después de seleccionar la cubeta de stock, es necesario realizar algunos ajustes a la misma para poder obtener una impresión preliminar para dentaduras completas, donde la extensión de los bordes, es crucial. Una inadecuada impresión preliminar puede producirse por una mala adaptación de la cubeta que puede traer, como consecuencia, un resultado final desfavorable. No existe una solución simple para seleccionar las cubetas debido a que los arcos alveolares presentan una gran variedad de formas o tamaños; sería imposible fabricar una

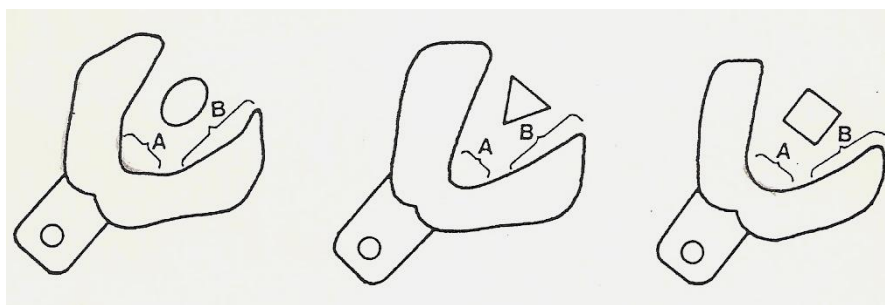


## Rehabilitación del Desdentado Total

selección de cubetas cuyo número sea suficiente para satisfacer las exigencias de cada boca sin necesidad de realizar modificaciones.

Los errores más frecuentes en las impresiones preliminares en los desdentados, suelen ser áreas de presiones excesivas, bordes periféricos distorsionados e impresiones poco extendidas.

A la forma de los arcos alveolares residuales no se le ha prestado la debida atención en la selección de las cubetas de stock. La forma de la arcada, así como la forma de la cara y la forma de los incisivos centrales superiores, se las ha clasificado en tres formas típicas: cuadrada, triangular y redondeada, y la selección de las cubetas debe hacerse teniendo en cuenta estas formas. (Figura 4-5)



**Figura 4-5**  
Formas de las cubetas standard

La eficiencia de la selección de las cubetas dependerá, grandemente, de los rasgos particulares de cada arcada. En la mayoría de los casos, las cubetas son seleccionadas teniendo en cuenta, solamente, el tamaño del maxilar y no la forma; de esta manera, es común encontrar que las cubetas son demasiado anchas en el sector anterior, en los casos de arcos triangulares o, demasiado angostas en el caso de arcos cuadrangulares. En consecuencia, la selección de las cubetas debe hacerse respetando también la forma de los maxilares residuales para lograr una impresión aceptable o, en su defecto, produciendo una adaptación previa de la misma a la forma del maxilar.

Debe seleccionarse la cubeta de acuerdo al tamaño, lo más exactamente posible; ésta debe ser lo suficientemente grande como para permitir que el material de impresión tenga un espesor de no menos de 2 a 3 mm. entre el reborde alveolar y los flancos de la cubeta. Menos espacio, a menudo, da como resultado que los flancos puedan aparecer a través del material de impresión en una o varias áreas produciendo zonas de extracompresión.

La cubeta debe tener una extensión suficiente como para incluir en ella todas las áreas anatómicas que deberán ser cubiertas por la dentadura terminada.

## Rehabilitación del Desdentado Total

Los bordes de la cubeta no deben interferir con el libre juego de los tejidos paraprotéticos (Pompignoli).

La adaptación de la cubeta puede hacerse por sustracción como el recorte de los bordes si existen sobre extensiones pronunciadas, por medio de cizallas, pinzas o piedras; se puede también recortar con tijeras y luego limarlos para dejar los bordes sin filos que podrían lastimar los tejidos blandos.

El contorno del borde de la cubeta superior debe adecuarse perfectamente para lograr una óptima fidelidad en la impresión. Se deben liberar el frenillo labial y las bridas laterales mediante un corte en "V" lo que permitirá que se desplacen libremente. Siempre deberán ser unos milímetros más cortos que el fondo de los surcos labial y bucal. Se debe recortar la extensión del flanco frente a la cresta cigomática que tiene una forma convexa.

El borde posterior debe extenderse ligeramente dentro de la fosa hamular y en la zona media debe localizarse a 2 ó 3 mm. por detrás de la unión de la zona móvil con la zona inmóvil del paladar blando. Si la cubeta no alcanzara estos límites, se lo puede extender con composición de modelar o con resina.

La adaptación por agregado se puede observar en el maxilar superior con una bóveda palatina profunda, donde es necesario el agregado de cera para evitar la formación de una burbuja en el fondo de la concavidad palatina.

A fin de facilitar la manipulación de las impresiones con alginato, es aconsejable colocar un dique de cera en la parte posterior de la cubeta superior destinada a que el material no se introduzca en la faringe.

Se procede a probarla en la boca colocando la cubeta superior sobre las fosas hamulares, observando el alcance posterior y si el diámetro transversal, es suficiente. Se levanta luego, en la parte anterior, para observar el espacio existente.

Luego se elige la cubeta inferior apropiada. El contorno de los flancos de la cubeta inferior se deberá acortar a la altura del flanco vestibular de la cubeta en el sector anterior y de premolares para armonizar con la marcada reabsorción ósea del reborde alveolar. Deben ser escotados para impresionar los frenillos labial y bucal. Deben ser lo suficientemente extensos como para sobrepasar la línea oblicua externa, adoptando una forma horizontal para respetar la anatomía de la repisa vestibular posterior del maxilar inferior. La forma de la zona vestibular posterior del maxilar, obliga a modelar los flancos de la cubeta de modo tal que los mismos, sigan la forma topográfica del terreno. Se deberá recortar el ángulo disto-vestibular para no interferir con la rama montante y el músculo masetero. El flanco bucal debe extenderse más que el labial como para permitir cubrir la plataforma vestibular.

El borde posterior deberá cubrir la papila piriforme.

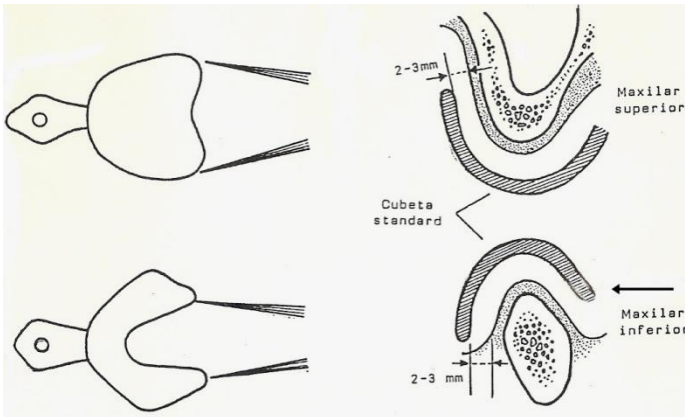
La cubeta inferior se ubica cubriendo la misma en la zona posterior y luego se baja en la zona anterior observando, asimismo, el espacio existente. El flanco lingual

## Rehabilitación del Desdentado Total

deberá ser lo suficientemente corto como para no empujar las glándulas sublinguales y permitir los movimientos funcionales del suelo de la boca. Debe ir profundizándose progresivamente hacia atrás. El ángulo disto-lingual o extensión retro-milohioidea de la cubeta debe ser lo suficientemente extensa como para permitir que el material de impresión llegue dentro del espacio retroalveolar el que, a menudo, resulta en un área inaccesible debido a la obstrucción que ocasiona la lengua, lo que se magnifica en pacientes con lenguas inusualmente grandes. La extensión requerida puede determinarse, aproximadamente, colocando el dedo o el espejo bucal en la boca y hacer que el paciente trague saliva; la elevación de los tejidos determinará la extensión y profundidad de la cubeta.

La extensión adecuada de la cubeta deberá permitir un conveniente modelamiento muscular durante la impresión con el propósito de obtener un registro adecuado del surco bucolabial y del frenillo labial.

Como ayuda para elegir las cubetas puede utilizarse un compás de puntas secas con el que se toma la medida en la boca en la zona posterior y luego se la traslada a la cubeta para comprobar su adaptación al terreno, teniendo en cuenta que, entre ésta y la cubeta, debe existir un espacio de 2 a 3 mm. (que debe ser ocupado por el material de impresión). En el maxilar superior se mide de vestibular de una tuberosidad a vestibular del lado opuesto y, en el maxilar inferior, se mide de lingual de la zona retro-molar de un lado a lingual de la zona retro-molar opuesta. (Figura 4-6)



**Figura 4-6**

**Figura 4-7**

La cubeta adecuada permite que el grosor óptimo de la capa de alginato, sea de 2 a 3 mm.

Las cubetas deberán ser construidas de un material que sea suficientemente rígido para que no sufra deformaciones durante el procedimiento de la impresión. Sin embargo, este material de la cubeta deberá ser también lo suficientemente moldeable como para no permitir modificaciones de adaptación de acuerdo al caso en particular. Una cubeta absolutamente rígida no permitirá ninguna modificación y tendrá el inconveniente de que se necesiten muchas formas y tamaños para encontrar una cubeta aceptable. Encontramos preferibles las cubetas de aluminio

## Rehabilitación del Desdentado Total

que por la facilidad que ofrecen para doblarlas o recortarlas de acuerdo con los requerimientos del caso.

Las canaletas o goteras de las cubetas para desdentados totales, deberán ser de forma redondeada.

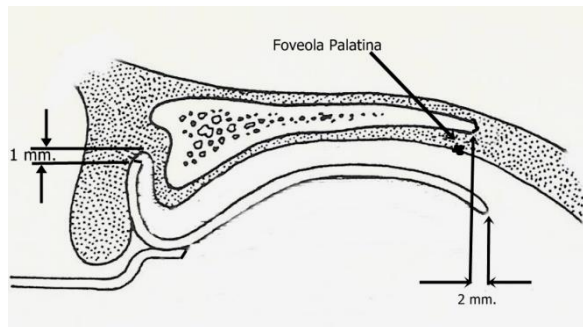
Deben ser construidas de un material que permita su esterilización. Previamente, deberán ser lavadas con agua caliente o solvente para eliminar la cera o godiva; si se usa la llama, deberá hacerse en forma cautelosa y por área.

1. Adaptación de la cubeta a la forma de la arcada.
2. Adaptación de la cubeta al tamaño del maxilar (espacio cubeta-terreno, 2 a 3 mm.). Tres topos de cera (uno en el sector anterior y dos, lateralmente), ayudarán eficazmente a controlar el espacio cubeta-terreno (Figura 4-7).
3. Adaptación a la altura de los flancos (1mm. antes del fondo del surco).
4. Adaptación del límite posterior (Superior: cubriendo el post-damming. El límite posterior deber estar situado a 2mm. más allá de la línea del flexión del velo (Tervill, 1992). Inferior: por detrás de las papilas piriformes).
5. Liberación de los frenillos.

Las figuras 4-8 a 4-13, muestran la adaptación que deben tener las cubetas standard superiores e inferiores para la toma de impresiones primarias en el desdentado total.

### **CUBETA SUPERIOR**

**(Corte Sagital)**

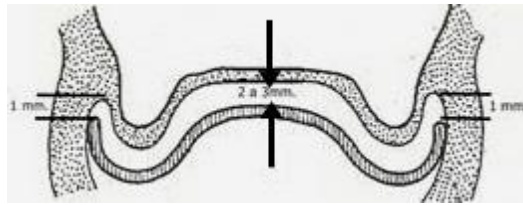


**Figura 4-8**

Cubeta de metal contorneada de tal manera que cubre todos los tejidos que han de ser incluidos en la impresión y está adaptada a sus formas. La cubeta sigue el contorno del paladar.

## Rehabilitación del Desdentado Total

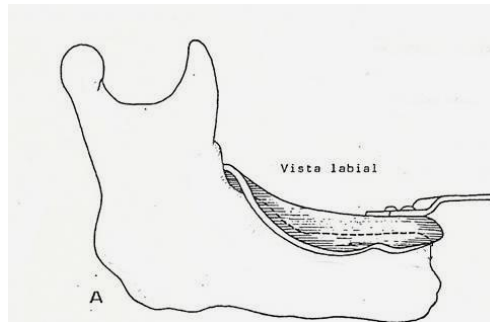
(Corte Transversal)



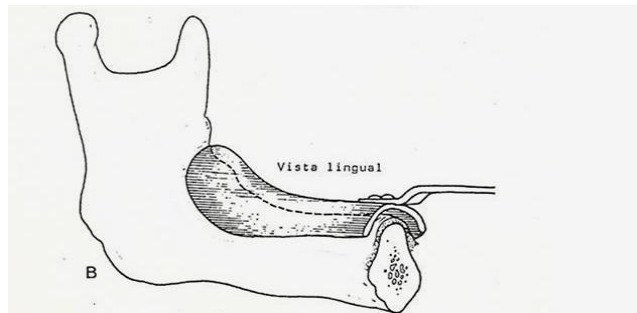
**Figura 4-9**

Cobertura completa, tanto del proceso alveolar como de sus flancos, apreciándose la disposición uniforme del espacio entre la cubeta y el tejido.

### **CUBETA INFERIOR**



**Figura 4-10**

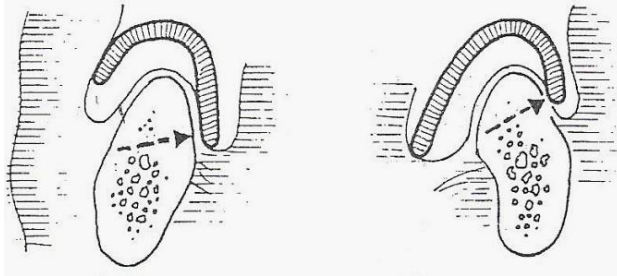


**Figura 4-11**

A y B Cubeta metálica inferior convenientemente adaptada.

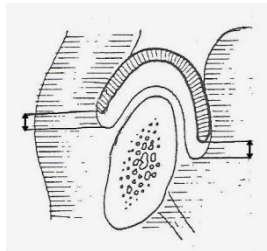
## Rehabilitación del Desdentado Total

### (Corte Transversal)



**Figura 4-12**

Cubeta mal adaptada porque hace contacto con la superficie bucal de un lado y con la cresta miloioidea del otro.



**Figura 4-13**

Correcta adaptación a los tejidos y adecuada extensión de los flancos que permite una buena impresión.

### **Elección del material de Impresión**

Más del 70% del organismo es agua, lo que determina que los tejidos que lo conforman, sean fácilmente deformables por las presiones que se ejercen sobre ellas. Una compresión o deformación excesiva en una impresión definitiva se traducirá en la prótesis terminada, en una sobre carga para el hueso con interferencias a nivel del intercambio tisular que llevará a la reabsorción.

Estableceremos entonces como premisa que ya la impresión preliminar debe contemplar esta posibilidad; por lo tanto, deben utilizarse los materiales livianos para que impresionen en el terreno sin comprimir excesivamente los tejidos.

El material de elección para una impresión preliminar es el hidrocoloide irreversible o alginato.

## Rehabilitación del Desdentado Total

Sus ventajas, incluyen:

- bajo costo
- de naturaleza hidrofílica
- permite al clínico modificar el tiempo de trabajo y la viscosidad por medio de la temperatura del agua o en la relación agua/polvo, sin afectar sus propiedades adversamente
- fácil de manipular
- rápido en la técnica y sus repeticiones
- bien tolerado por los pacientes
- produce excelentes impresiones
- es elástico y permite registrar zonas retentivas sin sufrir distorsiones
- no requiere más instrumental que una taza y una espátula.
- deforma muy poco los tejidos;

Como desventajas, podemos señalar que:

- si algo ha fallado, se recomienda repetirla nuevamente
- no permite la impresión de detalles (cuando se lo compara con otros materiales de impresión) y tiene inestabilidad dimensional.
- debido al proceso de sinéresis (pérdida de agua con cambios dimensionales), la impresión de alginato debe ser desinfectada inmediatamente y vaciada dentro de los 10 a 15 minutos después de ser removida de la boca.

Este material se compone de un alginato soluble de sodio o potasio, un precipitador, el  $\text{SO}_4\text{Ca}$  y un retardador, el fosfato trisódico o tripotásico. Al agregar agua los iones libres de Ca se combinan con el fosfato, formando fosfato de Ca. Al agotarse el fosfato tricálcico (1 a 3 minutos), los iones Ca se combinan con el radical alginico, transformándose en alginato de Ca insoluble y se solidifica.

Las proporciones para la mezcla, son las siguientes:

20 a 25 grs. de polvo x 50 cc. de agua

### **Impresiones con alginato**

Por su característica, éste material exige una cubeta perforada y apropiada al maxilar por lo que deberá ser probada cuidadosamente en boca.

Con la cubeta perfectamente adaptada, es conveniente que sea colocada en boca para controlar su contorno y asegurar la cooperación del paciente. La cubeta superior deberá ser colocada profundizando de atrás hacia adelante, a fin de evitar que el exceso de material se escurra, posteriormente, hacia la garganta. La cubeta debe ser mantenida sin presión y el paciente debe conservar la boca semicerrada.

Se coloca la cubeta inferior en la boca sostenida por el mango y se observa si hay espacio suficiente entre cubeta y terreno, cuidando que los ángulos disto-vestibular y disto-lingual, tengan suficiente espacio y disposición. El paciente es invitado a sacar la lengua y empujarla ligeramente, con el objeto de que, durante la impresión, el

exceso de material se vuelque sobre la cubeta. Ésta debe ser mantenida en su sitio por medio de los dedos índices apoyados sobre las canaletas y los pulgares ubicados bajo el reborde basilar de la mandíbula.

Es conveniente hablar constante y suavemente al paciente a fin de limitar la angustia inherente a tal acto. Hay que recomendarle que respire por la nariz y profundamente, a fin de prevenir la aparición de reflejos nauseosos. Es de buena práctica hacer que el paciente incline la cabeza hacia adelante, con el mismo fin. La desinserción de la cubeta y su retiro, se efectuarán delicadamente a fin de no lastimar al paciente.

En el acto de abrir la boca con esfuerzo, el hueso mandibular sufre una flexión en el sentido de cerrar el arco mandibular (los ángulos mandibulares se aproximan); esta flexión ha sido causa de grandes fallas en prótesis parcial removible, siendo perjudicial también, en prótesis completas (Turano).

### **Preparación del alginato**

Para ello se procede de la siguiente manera:

1. Colocar en una taza de goma, limpia y seca, la cantidad de alginato suficiente y agregar la cantidad de agua exacta.
2. Con la espátula ancha, mezclar hasta humedecer todo el polvo y luego espatular, presionando contra las paredes de la taza, hasta obtener una mezcla homogénea y sin grumos. Tiempo de mezclado: 1 minuto.

### **Carga de la Cubeta**

Llevar la mezcla a la cubeta presionando para que el alginato pase a través de los orificios y logre retención. Tiempo de carga: 45 segundos.

### **Técnica de la Impresión**

01. Mientras se carga la cubeta, hacer enjuagar la boca del paciente para evitar que las burbujas de la saliva queden atrapadas en la impresión.
02. Con la mano izquierda separar la comisura derecha del paciente por medio del espejo bucal.
03. Con la mano derecha introducir la cubeta separando la comisura izquierda con el flanco derecho de la cubeta haciéndole hacer un cuarto de giro en el sentido de las agujas del reloj para salvar la otra comisura. Para facilitar esta maniobra, el paciente debe evitar abrir la boca en exceso.
04. Centralizar la cubeta.
05. Separar el labio para que el material pueda fluir y se introduzca y presione el fondo del surco.
06. Profundizar con presión continua y uniforme sobre las goteras de la cubeta. Las experiencias y el tipo de alginato nos indicará el grado de presión necesaria para no crear extra-compresión.
07. Esperar el endurecimiento del material utilizando, si es necesario, el eyector de saliva. Tiempo: dos minutos y medio.



## Rehabilitación del Desdentado Total

08. Retirar la cubeta con un movimiento inverso y ayudándonos con el espejo, elevando el fondo del surco para romper el sellado periférico y que penetre aire en su interior.

09. Lavar, bajo un chorro de agua corriente para eliminar los restos extraños (saliva, etc.); descontaminar y secar con servilletas de papel o aire.

10. Crítica de la impresión: debe cumplir los objetivos en relación con la extensión y fidelidad.

Observar si cumple con la impresión del conjunto de elementos anatómicos en relación con la futura prótesis que deben ser registrados:

- a) cubrir totalmente los rebordes residuales;
- b) rellenen los surcos vestibulares, impresionando los frenillos, la apófisis cigomática, las tuberosidades, las líneas oblicuas externas y, eventualmente, del torus;
- c) sobrepasen hacia atrás los surcos hamulares, la línea del "ah!", las foveolas palatinas y los cuerpos piriformes;
- d) desplacen el piso bucal, relleno las fosas retro-alveolares hasta, no menos, de 5 mm. por debajo de la línea oblicua interna con la impresión de estas líneas, así como el frenillo lingual.

Los bordes de la impresión no deben ser muy delgados sino redondeados y regulares. El metal de la cubeta no debe aparecer, sobre todo a nivel de los bordes, lo que significaría una sobre-extensión. La cubeta debe estar centrada. El material debe presentar una superficie lisa; puede presentar pequeñas burbujas, excepto a nivel de los bordes.

Causas para desechar una prótesis:

- a. Bordes excesivamente gruesos y una superficie rugosa como consecuencia de una consistencia demasiado espesa.  
La resultante es una impresión compresiva contraria al principio mismo de las impresiones mucoestáticas.
- b. Las burbujas, a nivel de los bordes o un registro incompleto del conjunto de estructuras anatómicas, generalmente debidas a un registro incompleto del fondo del vestíbulo.
- c. La aparición, en ciertas zonas del metal de la cubeta, resultante de una elección inadecuada o de una mediocre adaptación. Una repartición irregular de material puede ser la resultante de un mal centrado de la cubeta.

Vaciado de la impresión: deberá hacerse de inmediato, de lo contrario, envolverla en una toalla húmeda. No se colocará en lugar seco ni se ha de sumergir en agua.

### **Diseño de las Cubetas Individuales:**

Sobre el modelo obtenido de la impresión primaria o modelo preliminar, corresponde confeccionar una cubeta individual que nos servirá para la toma de la impresión de trabajo, según las particularidades del caso.

Para ello es necesario realizar, previamente, el diseño de la misma que, obviamente, es diferente según se trate del maxilar superior y del inferior.

Es necesario recordar que las impresiones primarias pueden haber producido una excesiva deformación de los tejidos, lo cual depende del material utilizado, como por ejemplo, la composición de modelar. De allí que nos inclinamos por la toma de la impresión primaria con alginato que, por ser un material liviano, no deforma mayormente, los tejidos.

Una cubeta individual sobre-extendida requerirá considerable desgaste al probarla en boca, con la consiguiente pérdida de tiempo; asimismo, una cubeta muy grande puede causar dificultad para su introducción en boca con el consiguiente trastorno para el paciente. Por ello, es necesario realizar el diseño de la futura cubeta en el modelo preliminar.

El objetivo, en términos generales, es preparar una cubeta que, en la boca, llegue periféricamente a 2 mm., aproximadamente, de la línea de repliegue de la mucosa o línea cero, cuando los tejidos están en reposo o, lo que es lo mismo que decir que el borde de la cubeta debe llegar a 1 mm. del fondo del surco cuando los músculos trabajan.

Por extensión de la prótesis (cubeta individual), se entiende la amplitud de la superficie que cubren. En la delimitación de las bases existe, primero, la necesidad de dejar la libertad imprescindible a los tejidos móviles (recorte muscular) y la de obtener y mantener el cierre periférico.

Esta posición es fácil de determinar si controlamos, en forma simultánea en la boca y en el modelo, la extensión aproximadamente de los flancos de la cubeta; se elige el punto donde la mucosa comienza a replegarse hacia el surco en el llamado punto de repliegue de los tejidos.

Es necesario saber reconocer este surco ya que, si sobre-extendemos este margen, la funcionalidad de los músculos desalojarían la prótesis y si lo dejáramos corto, no tendríamos un cierre periférico funcional.

Se diseña la cubeta individual marcando con lápiz tinta sobre el modelo. Puede, además, hacerse un grabado del contorno diseñado de la cubeta sobre el modelo, haciendo un surco los límites marcados en lápiz, utilizando para ello la punta roma de una espátula Lecron; al construir la cubeta, quedará en la misma pestaña que nos facilitará el recorte de la misma.

### **Requisitos Biológicos que orientan el Diseño de la Cubeta Superior**

Encontramos, en primer término, el **frenillo labial medio superior** (A) que se libera trazando una "V" que rodea su extremidad inferior a 1 mm. por debajo de su inserción; esta escotadura guarda relación en su longitud con las variaciones de inserción en altura del frenillo labial que puede estar ubicado, a veces, en la proximidad de la cresta alveolar o puede llegar a ser una simple insinuación. El frenillo desciende cuando desciende el labio superior que, al mismo tiempo, baja junto con el surco vestibular interfiriendo con el borde la cubeta; de allí que sea fácilmente irritable y, a menudo, muy dolorosa la existencia de una sobre-extensión en altura de la escotadura correspondiente. El frenillo es una banda fibrosa y la cubeta no debe interferir apoyándose sobre el mismo.

## Rehabilitación del Desdentado Total

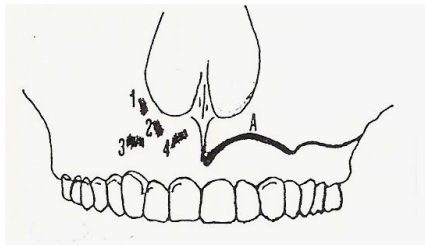
En la impresión se marca bien haciendo succionar el dedo del operador que sostiene la cubeta. El espacio existente entre el frenillo labial y el frenillo bucal y que tiene la forma semicircular con concavidad inferior se denomina, arco labial superior (B-C). (Figura 4-14)

Inmediatamente, por detrás, se inserta el músculo mirtiforme, que es un pequeño músculo que pertenece al grupo nasal pero que nos interesa porque tiene su inserción inferior ósea y fija a la altura del incisivo lateral; no modifica, mayormente, el surco vestibular durante su contracción y tienen cambios dimensionales mínimos. Su influencia sobre los bordes de la prótesis, se manifiesta en casos de atrofia exagerada del reborde residual.

Por fuera se inserta el **haz incisivo o fascículo accesorio del orbicular de los labios**, de acción manifiesta cuando es arrastrado por el movimiento del labio superior hacia abajo, pero su acción no es muy exagerada.

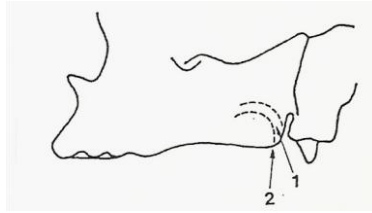
Luego hay un espacio carente de inserciones musculares y, a continuación, las fibras de inserción más inferiores del **músculo canino**, cuya masa cabalga sobre el surco y que se inserta en la fosita canina.

Continúa hacia atrás el **frenillo lateral** (B) que puede ser único, doble o múltiple y que se libera en forma similar al frenillo labial pero, mediante un recorte en "V" más ancho. La escotadura se halla ubicada a la altura de los premolares y se llama también escotadura del buccinador, pues allí toman inserción las fibras tendinosas de dicho músculo en la tabla externa del proceso alveolar para dirigirse distalmente. A veces, la inserción del músculo canino, es muy baja y próxima a esta inserción y, en este caso, debemos practicar una doble escotadura. Si bien estas inserciones, en virtud de la funcionalidad del buccinador, son muy móviles, no son siempre potentes. Luego encontramos la **cresta cigomático-alveolar** (C), que es un relieve óseo determinado por la implantación de la columna y el arco cigomático en el cuerpo del maxilar superior; este reborde debe ser aliviado para evitar irritaciones en la mucosa. Distalmente, encontramos la **tuberosidad** del maxilar, cuya extensión de la cubeta debe ubicarse en el fondo del surco para aprovechar esta zona de gran importancia para la retención de la prótesis. (Figura 4-15)



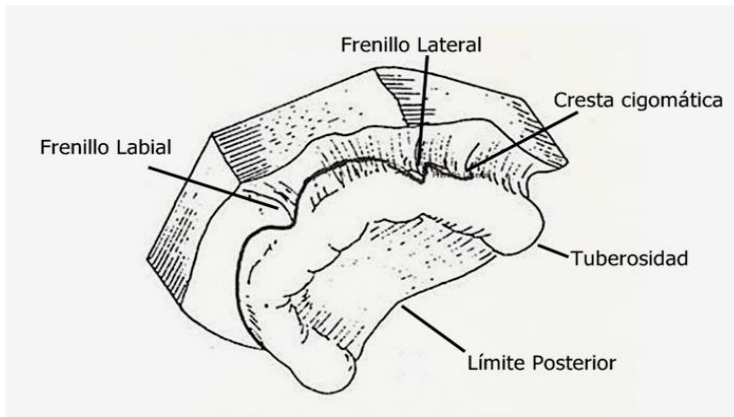
**Figura 4-14**

Arco labial superior: 1. Inserción del músculo transverso de la nariz; 2. Inserción del músculo dilatador de las aberturas nasales; 3. Inserción del fascículo incisivo del semiorbicular superior; 4. Inserción del fascículo naso-labial del semiorbicular superior (de Aprile).



**Figura 4-15**

Vista de una tuberósidad con una extensión correcta de la cubeta (1) y una extensión incorrecta (2)



**Figura 4-16**

Diseño de la Cubeta Superior

Luego realizamos la misma delimitación de la cubeta del lado opuesto, partiendo de la línea media anterior.

En general, se marcará la zona vestibular siguiendo la línea de flexión de los tejidos (zona estriada en el modelo) que no debe ser sobrepasada, dejando en libertad las zonas correspondientes a los frenillos y bridas.

Corresponde delimitar el **post-damming**, cuyo límite posterior corresponde a la línea del "ah!", representa el borde distal de nuestra cubeta. Se realiza marcando un trazo a nivel de las zonas más profundas de ambos surcos hamulares que se continúa hacia la línea media del paladar, de acuerdo a la marca que habíamos impreso en nuestra impresión preliminar (Figura 4-16).

Las foveolas palatinas se hallan muy cerca de la línea de vibración del paladar blando (2 a 4 mm. por delante), lo cual es una indicación para determinar el borde posterior de la cubeta.

## Rehabilitación del Desdentado Total

Esta zona es muy importante y representa la zona del sellado posterior, zona depresible e inamovible que puede ser localizada por el examen clínico, evaluando, por palpación, la resiliencia de los tejidos. Esta zona debe aprovecharse porque evita el desprendimiento distal de la prótesis al presionarse la misma en la zona incisiva o de premolares.

El sellado palatino posterior contribuye significativamente en la retención de la dentadura completa maxilar.

Tiene por finalidad:

- a) Crear a lo largo del borde posterior de la dentadura, en la unión de los tejidos fijos y móviles, un sellado para mejorar la retención.
- b) Proveer un borde posterior para la terminación de la dentadura en el laboratorio.
- c) Al tener mayor espesor las alteraciones volumétricas de la resina acrílica en esta área durante la polimerización, disminuyen.

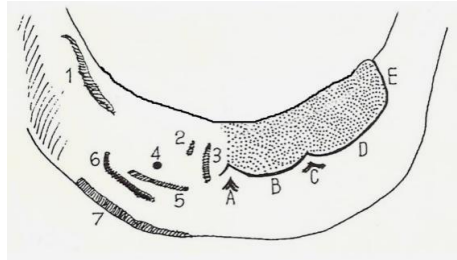
### **Procedimiento:**

1. Secar con gasa el área del paladar posterior y la fosa hamular.
2. Con un bruñidor en forma de "T", palpar las apófisis pterigoides por el lado posterior, la escotadura ptérido-maxilar o fosa hamular y el área distal de la tuberosidad de un lado.
3. Marcar con lápiz tinta esa fosa.
4. Marcar, de la misma forma, la otra fosa hamular.
5. Localizar la línea de vibración haciendo que el paciente diga "ah" en cortas explosiones mientras la boca del mismo, está abierta. Con lápiz tinta, marcar la línea de vibración correspondiente, uniendo la línea del surco hamular de un lado, pasando en la línea media por el área de vibración, hasta llegar a la otra fosa hamular.
6. Palpar la extensión de los tejidos blandos que pueden ser comprimidos, anteriores a la línea de vibración, para dibujar una línea anterior sobre el paladar con lápiz tinta. La forma del contorno de esta línea es un arco de cupido o de medio ocho acostado. Ello es debido a los distintos grados de depresibilidad de la fibromucosa del paladar y, así, en la línea media en la región del rafe medio, que es una zona dura de menor resiliencia, la distancia entre las líneas anterior y posterior debe ser, generalmente, de alrededor de 2 a 3 mm.; mientras que en las zonas intermedias, a ambos lados de la línea media, donde existe una mayor resiliencia, la extensión entre ambas líneas debe ser de 8 mm., término medio, en su parte más ancha, aún cuando los tejidos sean desplazables más anteriormente.
7. Secar cuidadosamente la cubeta individual e insertarla dentro de la boca para que la marca del lápiz tinta se transfiera a la misma y nos delimite el área al realizar el sellado.

Campuselli y Schwartz consideran que en un 90% de casos, es posible trazar el límite posterior en línea recta de un surco hamular al otro surco hamular mejorando, en cambio enormemente, la obtención de un sellado posterior de gran importancia en la retención de la prótesis.

Es posible también localizar la línea de vibración del paladar blando mediante la maniobra de Valsalva que consiste en cerrar las narices del paciente y haciéndole soplar por la nariz; esto obliga al paladar blando a inclinarse inferiormente, registrando así, dinámicamente, la línea de vibración.

### **Requisitos Biológicos que orientan el Diseño de la Cubeta Inferior**



**Figura 4-17**

A, Frenillo del labio inferior. B, Arco labial inferior. C, Frenillo lateral inferior. D, Borde del buccinador. E, Ángulo disto-vestibular. 1, Inserción del músculo buccinador. 2, Inserción del músculo incisivo del labio inferior. 3, Inserción del músculo mental. 4, Agujero mentoniano. 5, Inserción del músculo depresor del labio inferior (Cuadrado de la barba). 6, Inserción del músculo depresor del ángulo de la boca (Triangular). 7, Inserción del músculo cutáneo del cuello (Turano)

Encontramos, primeramente, el **frenillo labial medio inferior** (Figura 4-17), que se libera mediante un trazo en "V" invertida a 1 mm. de separación de su línea de inserción. Este frenillo se ubica en la línea media del surco vestibular, posee menor relieve que el superior, razón por la cual, a veces, se necesita la extensión forzada del labio inferior para poder observarlo bien. Generalmente, es múltiple; también es posible ver un frenillo más importante en el centro acompañado de otros de menor magnitud, que cubren el surco en una extensión que puede llegar a ser hasta de 1 cm.

El **arco labial inferior**, que se extiende desde el frenillo labial al frenillo lateral, exige un diseño muy reducido en extensión en sus flancos, debido a la presencia de inserciones muy altas de los músculos borbolla de mentón y del cuadrado de la barba.

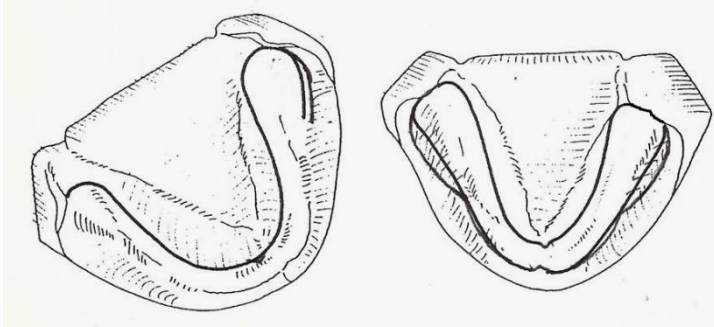
El **frenillo lateral inferior** debe ser ampliamente liberado porque, al igual que el superior, suele ser amplio y de mucha movilidad.

El **músculo Triangular**, ancho y fuerte, se inserta justamente debajo del frenillo lateral y en la piel. Su contracción causa un descenso del ángulo de la boca en la región de los caninos inferiores.

El flanco labial se relaciona con músculos que no permiten el recorte muscular realizado por el paciente por el hecho de que algunas fibras musculares son paralelas al orificio bucal. Prueba de ello es la inhabilidad de estos músculos cuando la comida cae dentro de este surco labial; para removerla por la acción muscular, es extremadamente dificultosa y la forma normal para el paciente, es extender la

## Rehabilitación del Desdentado Total

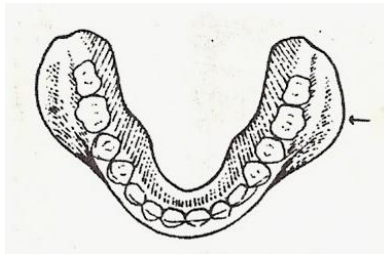
lengua dentro del surco y barrer la comida hacia el ángulo de la boca, donde sí hay músculos en ángulo recto a la abertura bucal; aquí la comida es fácilmente devuelta y colocada sobre los dientes o la lengua.



**Figura 4-18**  
Diseño de la Cubeta Inferior

Siguiendo hacia atrás, a partir de la primera molar, nos encontramos con **línea oblicua externa**, que se extiende hasta el ángulo disto-vestibular en las proximidades de la papila piriforme, es decir, comprende la zona correspondiente a las tres molares inferiores. El diseño debe hacerse sobre la parte más alta de la línea oblicua externa, a 1 mm. (3 mm., según Turano) por fuera de ella, sin tener en cuenta para nada, la línea de flexión de los tejidos, como hace con las demás zonas (Figura 4-18).

El músculo buccinador que forma el cuerpo de la mejilla, presenta una gran extensión que contacta con el borde vestibular de la dentadura inferior.

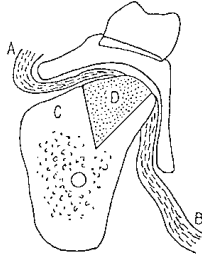


**Figura 4-19**  
La flecha indica la extensión bucal de una dentadura inferior que se extiende hacia el carrillo para descansar en la superficie de soporte bucal (Fisch, 1964).

El músculo buccinador, cuyas fibras corren en forma horizontal, tiene su lado inferior insertado en el hueso mandibular en la región molar, entre el reborde alveolar y la línea oblicua externa. Debido a ello, es posible extender el borde de la prótesis sobre ella, aprovechando una zona de gran valor por la resistencia a las fuerzas

## Rehabilitación del Desdentado Total

masticatorias y a la estabilidad, mayormente, en los casos de rebordes planos. La mayor ventaja, en cuanto a las fuerzas masticatorias está, justamente, en el apoyo del área basal protética sobre la línea oblicua externa. (Figuras 4-19 y 4-20)



**Figura 4-20**

Corte frontal esquemático en la región del 2º molar inferior con una prótesis total apoyada sobre los músculos: buccinador (A) y milohioideo (B). Con una extensión adecuada del área basal, se nota que la prótesis se apoya en una región de hueso cortical (C) preservando la región del hueso alveolar (D). (Turano)

En la parte distal nos encontramos con tres zonas:

- a) El **ángulo disto-vestibular**, que forma una especie de bolsa por el repliegue que realiza el músculo buccinador cuando se dirige hacia adentro en busca del ligamento ptérido-mandibular; la forma del diseño de este ángulo, depende de la extensión de la bolsa, pudiendo ser de forma angular recta con vértice redondeado.

Sin embargo, debe ser cuidadosamente recortado teniendo en cuenta el empuje del masetero durante su contracción; debe tener una curva adecuada cuando se deba evitar la acción del músculo masetero cuando empuja hacia adentro al músculo buccinador y, consecuentemente, a la prótesis también. El mayor o menor grado de acción del masetero depende de la forma de la mandíbula y del cráneo: si la rama ascendente es perpendicular y el origen del músculo se hace en el medio del arco cigomático, la acción muscular sobre el borde de la prótesis es más directa, empujando el buccinador y reduciendo el espacio de esa zona.

- b) La **zona distal** propiamente dicha; en esta zona se traza una línea horizontal de 2 mm. por detrás de la papila piriforme, línea que se une hacia vestibular con el ángulo disto-vestibular y hacia lingual, cortándolos perpendicularmente. Esta zona presenta distintos grados de depresibilidad. Se halla ubicado sobre el triángulo retromolar y representa la zona de sellado periférico posterior. Inmediatamente, detrás de la papila, se encuentra el tendón inferior del **músculo temporal** que se inserta en la cresta del mismo nombre y que, a veces, presenta un tendón accesorio que puede llegar hasta el triángulo retromolar.

El **ligamento ptérido-mandibular** se inserta en el maxilar inferior en el vértice del triángulo y, cuando la prótesis se halla sobre-extendida a este nivel, cuando se moviliza el ligamento, especialmente durante la deglución y apertura, se proyecta sobre el borde de la placa, desplazándola.



- c) El **ángulo disto-lingual**, formado por el borde lingual y el borde distal, es un ángulo obtuso abierto hacia arriba y adelante; tiene correspondencia con la fosa retro-alveolar de Neil.

El problema es determinar la longitud del flanco lingual. Hacia adelante, nos encontramos con la línea oblicua interna. Estudios indican que el nivel del piso de la boca está debajo de la LOI; parece que la extensión de 2 mm. debajo de la misma, provee el sellado necesario sin impedir los movimientos de la lengua y sin problemas de sobre-extensión (Wright, 1966). Según Turano, es posible extenderse de 2 a 3 mm. debajo de la LOI, uniéndose hacia adelante con la zona lingual anterior y, hacia atrás, con el ángulo disto-lingual.

Según Saizar (1972), se determina la extensión de éste flanco lingual, trazando líneas ántero-posteriores a 3 ó 4 mm. por debajo de la LOI y paralela a ésta.

Debe tenerse en cuenta que, sobre la línea oblicua interna, se inserta el músculo milohioideo y que, juntamente con el del lado opuesto, forman el piso de la boca. Las **glándulas sublinguales** se hallan por arriba de dicho músculo, mientras que las submaxilares, se sitúan por debajo. La acción del milohioideo se ejerce cuando se propulsa la lengua; se eleva entonces, el hueso hioides y el piso de la boca.

La zona lingual anterior que se extiende de premolar a premolar del lado opuesto, se relaciona con el **frenillo lingual** y el surco y repliegue sublingual. En esta zona, las líneas oblicuas internas, descienden a cada lado y se dirigen a unirse en la sínfisis mandibular por debajo de las **apófisis geni**. Por debajo del frenillo lingual se encuentra el **músculo geniogloso** y, por debajo del mismo, el **músculo geniohioideo**. Si la lengua avanza, arrastra esta zona hacia adelante. Si desciende, hunde esta zona nuevamente. El geniogloso es importante porque modifica la porción anterior del surco lingual.

En cuanto al frenillo lingual, éste es de estructura fibrosa y se encuentra por encima de los genioglosos y va a insertarse en la cara inferior de la lengua; su influencia resulta más notable cuando mayor sea la reabsorción del reborde alveolar residual. Se diseña de la siguiente manera: se realizan dos marcas a la altura de los premolares y una marca a la altura de la zona anterior de 1 a 1 ½ mm. por encima del fondo del surco del modelo; unimos los tres trazos y nos queda diseñada la zona lingual anterior. (Figura 4-21).

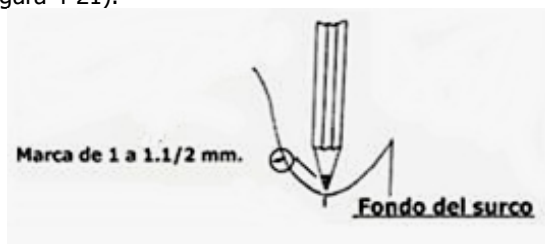


Figura 4-21

Las zonas esenciales para la retención son: zona vestibular posterior, la zona distal y la zona lingual anterior.

### **LABORATORIO**

#### **Confección de la Cubeta Individual**

La finalidad de construir una cubeta individual es obtener una cubeta perfectamente adaptada al caso particular.

Para ello es indispensable la preparación previa del modelo antes de confeccionar la cubeta y consiste, esencialmente, en alivios y bloqueos de las zonas retentivas porque si no, una vez polimerizado el acrílico, la cubeta no podrá ser retirada.

Los alivios pueden ser totales o parciales. Los alivios totales se realizan por medio de espaciadores o intermediarios, colocando 1 ó 2 espesores de placas bases para realizar una separación entre terreno y cubeta que luego dejaría un espacio mayor donde alojar un mayor espesor de material de impresión. Los alivios parciales se realizan en el maxilar superior en la zona del rafe medio, en la salida de los vasos y nervios y en la zona de los tejidos pendulares.

Los alivios parciales en el maxilar inferior se realizan en zonas de gran dureza como la línea oblicua interna, apófisis geni, torus mandibular y en zonas de tejidos pendulares. De tal manera, "el esfuerzo de intrusión ejercido sobre la cubeta llega a la superficie tisular, tanto más disminuido cuando mayor es el espesor de la capa de sustancia de impresión que carga la cubeta".

Las zonas retentivas que deben bloquearse en el maxilar superior se encuentran, principalmente, en la zona labial anterior y en las zonas vestibulares de las tuberosidades maxilares y en el maxilar inferior en la zona lingual anterior, zona lingual posterior o de la fosa retro-alveolar y, excepcionalmente, en la zona labial anterior. Toda la superficie involucrada en el diseño, debe facilitar el retiro de la cubeta. Los materiales a utilizar son la cera rosa, el yeso, la placa base y la masilla plástica, según los casos.

Las cubetas individuales pueden confeccionarse en acrílico autopolimerizable, en acrílico termo curable o en el sistema de eurovac.

Las cubetas deben cumplir los siguientes requisitos:

01. Deben estar **perfectamente adaptadas** al modelo cuando la cubeta es ajustada. En caso de cubeta con alivio total u holgada, debe existir una separación uniforme. En caso de alivios parciales la cubeta es ajustada, en parte y, en parte, es holgada.
02. Debe tener la **rigidez suficiente** para eliminar toda posibilidad de deformación elástica.
03. Debe tener un **espesor uniforme** (2 mm.) para asegurar su rigidez.
04. Debe mantener su **forma inalterable** frente a los cambios de temperatura que pueden originar las condiciones de trabajo.
05. Debe tener **bordes redondeados** de unos 2 mm. para facilitar el sellado periférico.
06. Debe poseer **resistencia suficiente** para que no haya peligro de rotura.

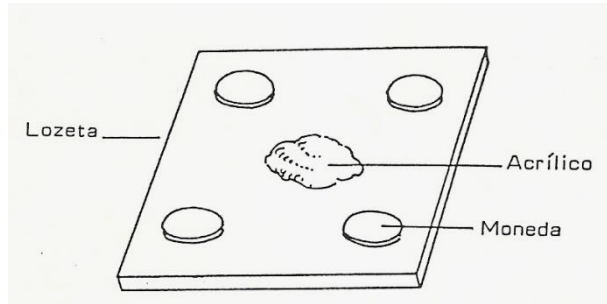
## Rehabilitación del Desdentado Total

07. Deben colocarse sobre las cubetas los **rodetes de cera** de la misma manera que lo realizamos para tomar los registros intermaxilares con el objeto de realizar una impresión funcional a presión de mordida o masticatoria. Los requisitos que deben cumplir los rodetes de mordida, son explicados en el Capítulo correspondiente a "Dimensión Vertical".
08. La cubeta debe ir a su sitio sin dificultad.
09. No debe provocar dolor.
10. A la tracción del rodete (o mango en otro caso), no debe mostrar retención activa.
11. No debe bascular bajo una presión vertical con los dedos en el centro del reborde a uno y otro lado.
12. Cuando el paciente saca suavemente la lengua, la cubeta inferior no debe hacer presión sobre los dedos del operador que la sostiene.

Para confeccionar la cubeta individual con acrílico autopolimerizable, debemos:

- 01- Grabar el contorno o diseño del campo protético realizado sobre el modelo, con la punta roma de una espátula Lecron.
- 02- Bloquear con cera las zonas retentivas del modelo.
- 03- Sumergir el modelo en agua durante cinco minutos.
- 04- Colocar en un frasco de vidrio las proporciones correctas de polvo y líquido de acrílico, 6 cm<sup>3</sup>. de monómero para una (cubeta grande) y añadir, de a poco, de 20 a 25 cm<sup>3</sup>. de polvo (Saizar).
- 05- Tapar el recipiente.
- 06- Mojarse las manos con agua.
- 07- Cuando el acrílico adquiera la consistencia de masilla, amasarla con los dedos dándole forma de "U", si es para el maxilar inferior.
- 08- Ubicar la bolita sobre la lozeta mojada.
- 09- Ubicar sobre cada extremo de la lozeta, cuatro monedas o trocitos de cera de igual espesor.
- 10- Pensar con otra lozeta, también mojada, hasta que contacte con los topes que representan las monedas. (Figura 4-22)
- 11- Obtenemos así, una placa redondeada para el maxilar superior o una placa en forma de herradura para el maxilar inferior.
- 12- Adaptar la placa sobre el modelo mojado. Debe cuidarse de no reducir el espesor de la placa en algún sitio al presionarla. Retirar.
- 13- Recortar los excesos con tijera.
- 14- Reubicar la placa sobre el modelo.
- 15- Controlar su extensión.
- 16- Como la impresión va a ser tomada a presión masticatoria, colocamos alfileres doblados en forma de "U", uno anterior y dos posteriores, para retención de los rodetes de mordida.

## Rehabilitación del Desdentado Total



**Figura 4-22**

- 17- Sostener con presión suave y pareja hasta la polimerización total. Puede emplearse para tal fin, un trozo de esponja mojada que se aplica sobre la cubeta y comprimiendo la esponja, aplicamos la misma cubeta standard que utilizamos para la toma de la impresión preliminar.
- 18- Esperar el endurecimiento, retirar la cubeta y recortar los excesos.

### **Recorte Clínico de la Cubeta Individual**

El recorte clínico tiene por finalidad, adaptar los bordes de la cubeta individual en boca, a través de las presiones que ejercen los tejidos periféricos durante los movimientos funcionales. Este recorte puede hacerse mediante tracciones manuales sobre labios y carrillos, por parte del operador (paciente pasivo). También puede sostenerse la cubeta individual con el índice de una mano mientras que, con la otra con un espejo, se separa delicadamente labios y carrillos, marcando los bordes sobreextendidos.

La línea de reflexión de los tejidos debe estar situada a 1 a 1½ mm. del borde de la cubeta. Si los bordes estuviesen demasiado altos, la impresión tendrá también los bordes demasiado sobreextendidos y, la prótesis final gozará de gran retención estática pero no dinámica ya que, durante la actividad fisiológica, podrán suceder dos alternativas: si la retención es superior a la acción muscular, la prótesis provocará ulceraciones, lo que obliga al desgaste del borde y, si la acción muscular es superior a la retención de la prótesis, ésta será desplazada durante los movimientos.

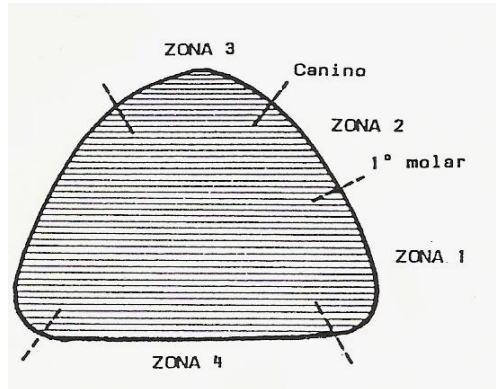
Inversamente, un borde poco extendido, debe ser alargado con resina para recién efectuar el sellado periférico.

### **Cubeta Superior:** los pasos a seguir son:

- a) Comprobar la extensión de la cubeta en boca, observando la extensión de los flancos y el post-damming.
- b) Si fuera necesario, recortar la cubeta, el desgaste de los bordes hacerse de manera que los mismos queden siempre, redondeados y con un espesor uniforme, de 2 mm., para lograr, posteriormente, un sellado periférico.
- c) El recorte debe hacerse zona por zona, comenzando por la zona 1 y, siguiendo por la homóloga del lado opuesto; luego, la zona 2 y la zona 2 del lado opuesto;

## Rehabilitación del Desdentado Total

a continuación la zona 3 y siguiendo con las demás zonas por orden numérico. (Figura 4-23)



**Figura 4-23**  
Recorte de la cubeta superior

**ZONA 1:** Corresponde a la zona que se extiende desde la primera molar hacia atrás, hasta la fosa hamular. Se lleva la cubeta a la boca y se sostiene, suavemente, con los dedos haciendo tracción de la mejilla hacia fuera y abajo y de atrás hacia adelante. La cubeta no debe desplazarse, de lo contrario debe desgastarse ese borde.

**ZONA 2:** Se extiende desde la primera molar hacia el canino. Para hacer el recorte, traccionar de la misma forma anterior, añadiendo en la zona de los frenillos laterales, un movimiento circular.

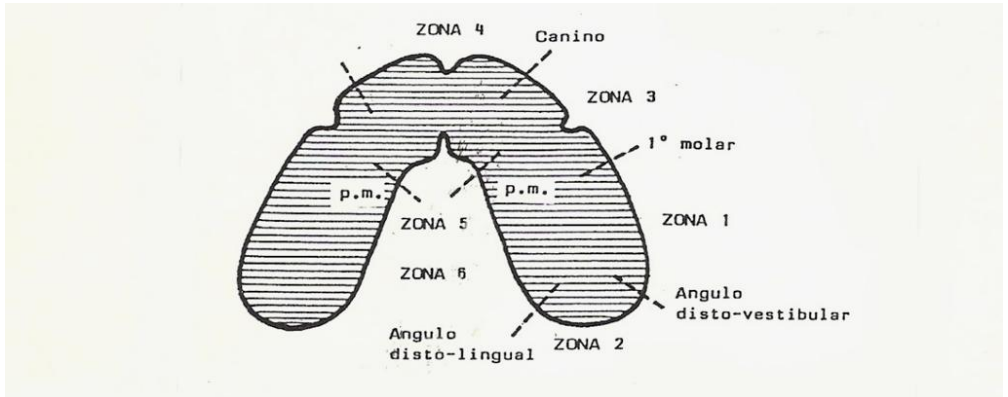
**ZONA 3:** Se extiende del canino de un lado al canino del lado opuesto. El recorte se realiza traccionando el labio superior hacia abajo con movimientos semicirculares para liberar el frenillo labial.

**ZONA 4:** Comprende el límite posterior de la cubeta. Si hemos realizado correctamente los pasos anteriores de diseño, esta zona deberá encontrarse adecuadamente extendida, por lo cual, no necesitará ningún recorte. Sin embargo, conviene volver a controlar una posible sobre-extensión, especialmente, en aquellos casos de velos cortos que caen en forma vertical. Para ello, pintamos con lápiz tinta el borde posterior de la cubeta y luego lo introducimos en la boca y hacemos que el paciente degluta. Retiramos la cubeta y observamos durante nuevas degluciones o emisiones de la sílaba "ah!", el movimiento o no de la marca transmitida.

El espesor de los bordes de la cubeta (posteriormente, impresión definitiva), varía de acuerdo a la zona de que se trate. El borde labial de la prótesis superior está supeditado a la necesidad de levantar, más o menos, el labio superior; puede ser fino para no provocar deformidad facial. La retención de una impresión o de una placa, no se altera si se adelgaza su borde labial. El borde vestibular de una cubeta superior debe ser de mediano grosor y está determinado por el ancho del surco vestibular. Muchas veces, el surco es muy ancho y, en consecuencia, el borde la cubeta o impresión, debe llenar completamente ese fondo de saco.

**Cubeta Inferior:** también se realiza por zonas. (Figura 4-24)

## Rehabilitación del Desdentado Total



**Figura 4-24**  
Recorte de la cubeta inferior

**ZONA 1:** Se extiende desde la zona del primer molar hacia atrás y hasta el ángulo disto-vestibular. Debe recortarse la cubeta de manera tal que su borde quede a un mismo nivel con la vertiente externa de la línea oblicua externa. Para evaluar su longitud, mientras una mano sostiene la cubeta en posición, el dedo índice de la otra mano se apoya sobre el borde de la misma. Cuando la longitud del borde es correcta, el pulpejo del dedo debe palpar, simultáneamente, el borde de la cubeta y la vertiente externa de la línea oblicua externa. Si el dedo palpa el borde de la cubeta y no la línea oblicua externa, ese borde está sobre-extendido y debe recortarse con piedra para acrílico hasta llegar al nivel indicado; este recorte debe realizarse con la mayor exactitud posible ya que esta zona es importante para el soporte y la retención de la prótesis. A la inversa, si al hacer palpación del borde de la cubeta, el pulpejo del dedo palpa el borde de la cubeta y luego debe realizar un desplazamiento hacia fuera para encontrar la línea oblicua externa, ello significa que el borde es corto.

El borde disto-vestibular de la cubeta debe insinuarse por debajo del repliegue del buccinador, sin desplazarlo y siguiendo su curvatura. La zona 1 debe hacerse de manera que su borde sea una línea recta paralela al reborde alveolar y su espesor será, por término medio, de 1,5 mm. para que el músculo buccinador se adose contra el mismo y realice el cierre que se pretende. Si la cubeta se halla sobre-extendida, desplaza y hace desaparecer el repliegue del buccinador.

**ZONA 2:** Configura el límite posterior que va desde el ángulo disto-vestibular hasta el ángulo disto-lingual y comprende la zona de la papila piriforme y el ligamento ptérido-mandibular. El recorte se realiza en base a tres referencias fundamentales: una en la línea media, en virtud de la cual recortamos nuestra cubeta hasta que contacte con la inserción del ligamento ptérido-mandibular, cuando el paciente tiene la boca entreabierta; una referencia externa, por medio de la cual recortamos la cubeta es hasta donde comienza a curvarse el buccinador; y una referencia interna, determinada por la presencia del palatogloso para determinar su extensión distal, es

pidiendo al paciente que abra ampliamente la boca; al ponerse tenso el ligamento pterigo-mandibular, la zona distal se elevará y la unión de la zona móvil con la inmóvil, se marca con lápiz tinta.

**ZONA 3:** Se extiende desde la primera molar hasta el canino; el recorte se realiza traccionando la mejilla hacia fuera y arriba y de atrás hacia adelante, añadiendo un movimiento circular en la zona del frenillo lateral.

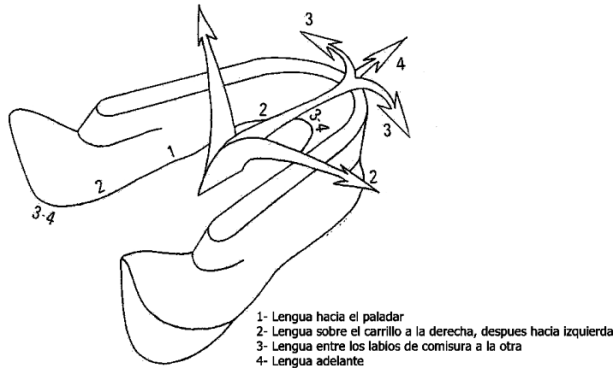
**ZONA 4:** Que se extiende desde canino a canino. Se recorta traccionando el labio inferior hacia arriba y adelante para liberar el frenillo labial.

Las zonas 3 y 4 deben ser recortadas teniendo presente que es mucho más peligroso quedarse con mucha cubeta, es decir, con flancos exageradamente largos, que con flancos cortos; la cubeta con flancos cortos es posible luego de compensar esa falta de longitud con el material de impresión pero, en cambio, con una cubeta de flancos largos no es posible ninguna compensación posterior e, indefectiblemente, nuestra impresión final será sobre-extendida en esa zona, interfiriendo la libre actividad fisiológica de los elementos blandos con dos posibilidades: o lastima o es desplazada. Debe tenerse presente que las zonas 3 y 4 permiten cierto margen de tolerancia que posibilita un borde demasiado corto pero, no demasiado largo ya que estas zonas tienen una menor importancia en la retención final de la prótesis y mayor en la estabilidad.

**ZONA 5:** Se ubica por lingual de premolares a premolares del lado opuesto. El objetivo es tener el borde de la cubeta a una distancia de 1,5 a 2 mm. del piso de la boca, estando la lengua en posición de descanso, es decir, cuando la punta de la lengua toca la unión del rodete con el cuerpo de la cubeta. Si con el piso de boca en descanso, el borde de la cubeta toca el piso, el borde es largo y habrá que recortarlo. Si, por el contrario, el piso de la boca en descanso se halla separado del borde de la cubeta más de 2 mm., significa que dicho borde es corto. La relación ideal entre piso y cubeta es que, entre ambas, haya una separación no mayor de 2mm., ni menor a 1 mm.

Otra forma de recortar esta zona es hacer que el paciente se moje los labios con la punta de la lengua y luego llevarla, de comisura a comisura, con estos movimientos, la cubeta no debe desplazarse. El frenillo lingual puede recortarse haciendo que el paciente, con la boca entrecerrada, toque con la punta de la lengua, el paladar; la cubeta no debe levantarse. Difícilmente excede de un ancho de 2 mm. (Figura 4-25).

## Rehabilitación del Desdentado Total



**Figura 4-25**

Los cuatro movimientos principales para el recorte del borde lingual (Pompignoli)

**ZONA 6:** Se extiende en la zona de premolares hacia atrás hasta el ángulo disto-lingual. El recorte se realiza haciendo que el paciente lleve la punta de la lengua hacia un costado, tocando la mejilla del lado opuesto al que se controla. Si se hace llevar la lengua, pasando el reborde hasta la mejilla del lado derecho, se recorta la zona izquierda y, viceversa. La cubeta no debe levantarse durante esos movimientos; si se desplaza, es necesario cortar con piedras. En virtud de la rica vascularidad y de la disposición anatómica de los músculos milohioideos que hacen que, durante el funcionalismo se separen de los cuerpos mandibulares (como ya se explica en otro capítulo), el flanco lingual de la prótesis debe pasar por sobre la línea oblicua interna sin presionarla y, cuando sea necesario, no debe desgastarse el borde lingual, sino la superficie interna correspondiente a ese borde para permitirle mayor libertad de movimiento al músculo milohioideo.

Ya Fournet y Tuller llamaron la atención sobre la zona correspondiente a los bicúspides y caninos inferiores. En virtud de que el músculo milohioideo desciende, desde atrás hacia adelante y que, los músculos geniogloso y geniohioideos no ejercen influencia sobre esta zona, se encuentra una región que ofrece poca resistencia a la presión y que puede aprovecharse para extender el borde lingual de la prótesis.

Se logra así una extensión magnífica a nivel de los premolares, sirviendo de paracolpe anterior que, junto con el paracolpe posterior del ángulo disto-vestibular, permite obtener estabilidad horizontal en sentido ántero-posterior.

Los ángulos disto-linguales se recortan haciendo propulsar la lengua de manera que la punta toque la parte superior del rodete, correctamente recortado simulando, de esta manera, la altura que le correspondería si estuvieran los incisivos inferiores. Si el borde se halla sobre-extendido, el palatogloso va a levantar la cubeta en la parte posterior; para saber cuál es el lado que se halla sobre-extendido, se procede de la siguiente manera: se hace propulsar la lengua según lo indicado y se mantiene fuertemente presionada la cubeta, supongamos, del lado derecho y, suavemente, del



## Rehabilitación del Desdentado Total

izquierdo; si la cubeta se desplaza del lado izquierdo, significa que ese ángulo disto-lingual izquierdo, está sobre-extendido y debe ser recortado redondeándolo, haciéndolo cada vez más obtuso.

Si bien algunos autores (Schreinemakers, Kemeny), aconsejan aprovechar el flanco disto-lingual de la dentadura inferior para extenderlo dentro de la fosa retro-milohioidea (retroalveolar de Neil) (Figura 4-26); a fin de proveer máxima estabilidad, debemos recordar que esta extensión posterior está regida por la posición del músculo palatogloso cuando la lengua se halla realizando movimientos funcionales normales.

Fosa retroalveolar

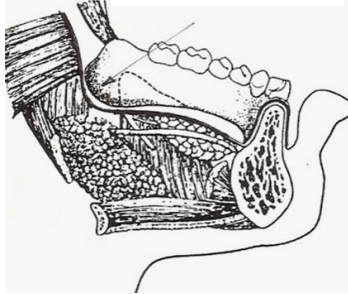


Figura 4-26

Fosa retroalveolar extendida

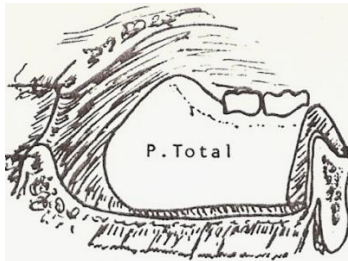


Figura 4-27 (Turano)

Cuando la lengua se coloca en retrusión se amplía el espacio retroalveolar y el pilar anterior del velo palatino se fija en la posición más posterior permitiendo una considerable **sobre-extensión** del borde disto-lingual. Esto puede dificultar seriamente la acción de la lengua y la actividad de los tejidos blandos, causando irritaciones (Turano). (Figura 4-27)

## Rehabilitación del Desdentado Total

Fosa  
Retroalveolar  
corta



**Figura 4-28** (Turano)

Cuando la lengua se coloca en propulsión acompaña al pilar anterior del velo y todo el piso de la boca, se eleva; como consecuencia, resultará un borde lingual **excesivamente corto**. Esto puede ser un inconveniente para la retención y estabilidad desde que se pierde un espacio potencial del área basal (Turano). (Figura 4-28)

El objetivo a lograr en toda la zona lingual es que el piso de la boca pueda funcionar sin desplazar la cubeta y, al mismo tiempo, la longitud de la cubeta deberá ser tal que permita el adosamiento del piso sobre el borde de la cubeta para realizar el cierre. El piso de la boca se eleva durante la deglución pero, en esos momentos, el paciente tiene sus arcos dentarios en contacto y no importa la pérdida de retención. En cambio, con el piso de la boca en reposo, los bordes se adaptarán haciendo un cierre perfecto. A medida que el piso se levanta, mayor será el adosamiento.

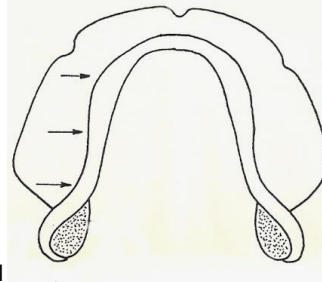
El control final de la extensión de la cubeta inferior se realiza de la siguiente manera (M. Díaz, 1992):

1. Hacer que el paciente pronuncie el sonido "ah", con toda la expresión facial que el sonido necesita. Si la cubeta se mueve, reducir el área molar vestibular.
2. Hacer que el paciente pronuncie el sonido "oh". Si se mueve la cubeta, reducir el área premolar vestibular.
3. Hacer que el paciente pronuncie el sonido "iii". Si la cubeta se mueve, reducir el área vestibular anterior.
4. Hacer que el paciente moje sus labios. Si se mueve la cubeta, reducir el área lingual.
5. Hacer que el paciente trague saliva. Si se mueve la cubeta, reducir el grosor en el área disto-lingual.

En el maxilar inferior, la cubeta debe presentar el siguiente grosor de sus bordes: el borde labial debe ser fino; el borde correspondiente al buccinador, de mediano grosor; el distal y lingual posterior, finos y, el lingual anterior o sublingual, debe ser grueso y ancho cubriendo parte del piso bucal y con una escotadura para el libre movimiento del frenillo.

## Rehabilitación del Desdentado Total

En la impresión mandibular, el flanco lingual debe ser confeccionado respetando la anatomía funcional del piso de la boca, especialmente del músculo milohioideo, produciendo la típica curva en forma de "S" alargada. (Figura 4-29)



Aleta Disto Lingual

Figura 4-29

### **IMPORTANCIA DE LA REGIÓN SUBLINGUAL EN LA RETENCIÓN DE LA PRÓTESIS COMPLETA INFERIOR**

Numerosos autores (Lawson, 1961; Beresin y col., 1978; Kotkin y col., 1987; Le Pera, 1987; Goldberg, 1993) han llamado la atención acerca del aprovechamiento de la zona del Área Sublingual, espacio que se extiende desde la zona de premolar de un lado, hasta la zona premolar del lado opuesto, pasando por el frenillo lingual cerrado anteriormente por el reborde alveolar residual y, posteriormente, por los repliegues sublinguales (derecho e izquierdo) que llevan en su interior los conductos correspondientes a las glándulas salivales mandibulares (Warton), los cuales corren oblicuamente hacia adelante y adentro, a variada distancia del reborde alveolar, para terminar a ambos lados en la línea media en las carúnculas sublinguales. En algunas bocas, esta área es ancha mientras que, en otras, son completamente pequeñas. (Figura 4-30)

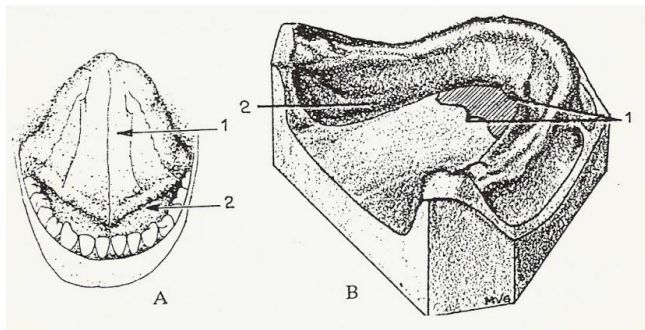


Figura 4-30

- A: 1) Cara ventral de la lengua. 2) Repliegue sublingual.  
B: 1) Área sublingual. 2) Reborde milohioideo. (Beresin)

## Rehabilitación del Desdentado Total

Cuando la lengua está en reposo, el piso de la boca está normalmente en el nivel más bajo. Si extendiéramos el borde de la dentadura hasta contactar con la mucosa en esta posición, cuando la lengua y el piso de la boca se levantan, ejercerían una presión a través de la mucosa contra el borde de la prótesis que podría resultar en un desplazamiento de la misma hacia arriba o en una ulceración del epitelio en contacto con el borde. Por ello, el borde lingual anterior de la dentadura, no puede ser extendido verticalmente más allá del nivel que adquiere el piso de la boca durante los movimientos mandibulares funcionales de la lengua.

Según Geering (1988), aplicando compuesto de modelar en la zona sublingual, se aumenta el grosor del borde de la cubeta individual; este rollo sublingual de 3 a 6 mm., según los casos de sección transversal, no debe cubrir las carúnculas sublinguales. En esta región, caracterizada por grandes amplitudes de movimiento del suelo de la boca y de la lengua, este rollo permite cierta extensión horizontal del borde de la prótesis sin impedir la función. De ello deriva un efecto de válvula, importante en la retención de la dentadura.

Roberts (1960), aconseja hacer más grueso el espesor del borde de la prótesis en la región de la inserción del músculo geniogloso.

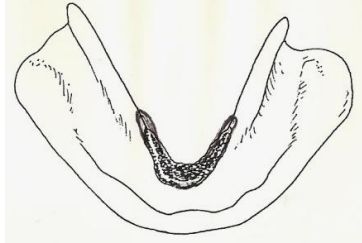
Schreinemakers (1965) también da como necesario un espesor de 3 mm. en el borde lingual en una extensión de 2 cm.

Pompignoli y col. (1993), aconsejan colocar pasta de Kerr gris sobre el borde lingual anterior de la cubeta individual en una extensión que va de una primera premolar a la otra.

### **Procedimiento Clínico:**

1. Ablandar composición de modelar gris (temperatura de reblandecimiento de 53/54°) en un baño de agua y cubrir el borde la cubeta de resina que debe estar recortada 2 mm. más corta en el piso de la boca. Un requisito de la extensión lingual de la impresión, es hacer mínima presión sobre el piso de la boca.
2. Una vez cargada la cubeta individual con la pasta extendida, de primera premolar a otra, y con la lengua en reposo, la cubeta es mantenida con dos dedos ubicados a nivel de ambos /6/ y, el paciente invitado a hacer los siguientes movimientos:
  - a) Levantar la lengua hacia el paladar con la boca entrecerrada.
  - b) Pasar la lengua por el labio superior de la comisura izquierda a la comisura derecha.
  - c) Pasar, lentamente, la lengua por el labio inferior.
  - d) Tocar el carrillo derecho y, después, el izquierdo para el modelado de las partes laterales del cierre y la libertad lateral del frenillo lingual.
  - e) Deglutir.

## Rehabilitación del Desdentado Total



**Figura 4-31**

Después del recorte de la cubeta, se adiciona godiva en la región del frenillo de la lengua en una extensión de 2 cm. para el modelado de las posiciones del músculo genioglosos. (Pompignoli)

Se considera que el factor que gobierna el borde lingual anterior de la dentadura inferior es el área sublingual. Si el borde lingual anterior no puede extenderse verticalmente más allá del nivel establecido funcionalmente, si es posible que pueda ser extendido horizontalmente hacia atrás, formando un sellado valvular que puede ser comparado con el sellado palatino posterior. (Figura 4-31)

En resumen, contrariamente a lo que se realiza habitualmente, el borde lingual anterior, debe ser grueso y ancho, cubriendo parte del piso de la boca y con una ligera escotadura para el movimiento del frenillo

### **Fundamentos de la Técnica de Fournet y Tuller**

Los principios de la técnica que Fournet y Tuller para la toma de impresiones del maxilar inferior totalmente desdentado, están basados en:

**1. Mayor campo protético.** Anteriormente, las prótesis inferiores terminaban por delante de la papila piriforme. Fournet incorpora a la superficie protética, toda la región retromolar, es decir, la zona distal de ambos lados del maxilar, llevando el borde distal de la prótesis sobre la rama ascendente del maxilar. Se extendió la superficie, asentando la prótesis sobre partes óseas perfectamente resistentes.

**2. Estabilidad horizontal.** Es otro fundamento la inclusión dentro de la impresión de reparos anatómicos necesarios para conseguir la estabilidad horizontal. Para ello opone la zona del ángulo disto-vestibular de un lado con la zona situada a nivel de los premolares en la parte lingual del lado opuesto que, repetido de la misma forma del otro lado, impide el movimiento de la prótesis en sentido horizontal (ántero-posterior y lateral). Esto impide el desplazamiento y es un factor importante en la retención de las dentaduras completas. Para conseguir esto, aconseja la impresión del substratum óseo, es decir, de la base ósea y con este fin utiliza un material pesado como la pasta de modelar negra que realiza una gran compresión. La misma es llevada a la boca por intermedio de cubetas para impresiones de Fournet que tienen un diseño especial, presentando una prolongación posterior para que oriente la composición de modelar hacia la rama montante del maxilar y, además que su

canaleta abarque ampliamente el reborde alveolar y partes circunvecinas; además, están confeccionadas con una aleación de plomo y estaño para facilitar su adaptación. Sin embargo, esta sobre-compresión producía, a corto plazo, enorme reabsorción alveolar en los portadores de prótesis al perturbar la neoformación ósea por alteración del intercambio tisular.

**3. Sellado periférico funcional completo.** Fournet ya usaba la técnica de la cubeta individual de caucho o acrílico fuerte y rígida para tomar las impresiones definitivas y, realizaba el recorte por sectores, tal cual lo hacemos actualmente, según los movimientos de los músculos periféricos, lengua y piso de la boca. Debe recordarse que, anteriormente, las prótesis cubrían solamente la parte superior del reborde y, en consecuencia, los flancos eran muy reducidos, con lo cual se perdía superficie cubierta, al mismo tiempo que era imposible obtener, sellado periférico por falta de extensión de la prótesis contra los tejidos.

**4. Aprovechamiento del piso de la boca.** Con el objeto de obtener el sellado periférico lingual.

**5. Determinación funcional de la línea cero.** Según Fournet, la línea cero, es una línea irregular e imaginaria hasta donde debe extenderse el borde de la prótesis, para conseguir sellado periférico sin causar irritación ni perturbar la nutrición de los tejidos. Es absolutamente individual y se determina en cada paciente.

### **Resumen de los principios descubiertos por Fournet y Tuller**

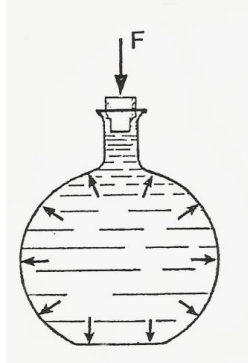
1. Inmovilidad horizontal de la prótesis.
2. Límites óseos amplios y con reciprocidad en sus paredes.
3. Aprovechamiento del piso de la boca, adaptándolo a la periferia lingual de la dentadura.
4. Aprovechamiento al máximo de la superficie mandibular.
5. Cierre atmosférico perfecto y fisiológico.
6. Su determinación científica.
7. Extensión, de por lo menos, diez milímetros sobre la rama montante de la mandíbula

### **Impresión Funcional a Presión Masticatoria**

Un tipo de impresión funcional a presión masticatoria es la denominada **impresión compactada**, que se basa en el Principio de Pascal. Este es un principio físico-hidráulico no protésico que se expresa como sigue:

*"La presión aplicada a los líquidos encerrados, es transmitida igualmente con la misma intensidad a todas las partes del líquido y la presión actuará perpendicularmente a las paredes del recipiente".*

Es decir que, si tenemos un recipiente de paredes inextensibles, cerrado, que contiene en su interior un líquido y si, en algún punto de la superficie de ese líquido se ejerce una presión, ésta se distribuye en forma uniforme con la misma intensidad sobre todas las paredes internas del recipiente. (Figura 4-32)



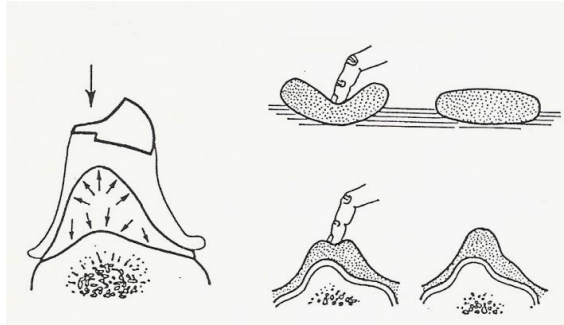
**Figura 4-32**

El agua es el componente más abundante del cuerpo humano ya que representa entre el 50 al 75% del peso total. Su porcentaje está inversamente relacionado con la cantidad de tejido adiposo que posee cada individuo. Así, cuando la relación porcentual de grasa aumenta, el del agua, disminuye, ello como resultado de que el tejido adiposo es más pobre de agua que, por ejemplo, los músculos y es así como los individuos delgados tienen, proporcionalmente, un contenido acuoso más elevado que los sujetos obesos. Algo parecido pasa con las mujeres como consecuencia del mayor desarrollo del tejido adiposo subcutáneo.

En condiciones normales (ambientales y fisiológicas), el contenido de agua de cada individuo es altamente constante. *"Una de las más importantes características del agua es que es desplazable pero no compresible"*, es decir, que su forma es fácilmente cambiante, pero es imposible por algún medio ordinario, reducir el volumen de una cantidad dada de agua.

La mucosa es una bolsa de líquido; es como una bolsa de goma llena de agua, atravesada por filamentos; es un cimientito flotante. Cuando el paciente muere, con su dentadura completa, se ejerce sobre esa bolsa de líquido una fuerza que aplasta la mucosa sobre el hueso. Si a la mucosa le colocamos una pared como es la cubeta, sobre la que se ejerce una fuerza a través del rodete oclusal, la masa de tejidos blandos encerrada en el continente formado por un lado, por la superficie ósea y, por el otro, por la superficie interna de la cubeta, se comportan frente a las presiones que se aplican en su superficie tal como lo haría un líquido confinado.

## Rehabilitación del Desdentado Total



**Figura 4-33**

Aplicando el Principio de Pascal, debemos estudiar el comportamiento de la masa plástica de manera de distribuir, proporcionalmente, las presiones sobre los tejidos durante la toma de la impresión. Para realizar esto, debemos lograr la compactación del terreno protético. Los tejidos que representan este terreno, son de distinta resiliencia y consistencia; por lo tanto, responden de diferente manera bajo la presión. Si podemos confinar enteramente un material de impresión fluido contra los tejidos, será posible obtener una presión perfectamente equilibrada sobre las zonas blandas, duras y medianas, dado que el material de impresión permanece con cierta fluidez y escapa fácilmente. Para lograr la compactación del terreno, debemos equilibrar las presiones ejercidas sobre el terreno y la presión de cierre. Nuestra cubeta debe estar correctamente adaptada y confeccionada, siguiendo los pasos que se indican en el capítulo correspondiente.

Debemos colocar el material en estado plástico cubriendo, perfectamente, los bordes ya que esto representa el cierre valvular mediante el cual logramos el equilibrio. Al comenzar la impresión, el paciente realiza los movimientos aprendidos con anterioridad, indicados en la parte técnica. Las fuerzas generadas en la oclusión hacen que el material en exceso fluya hacia el exterior; debemos levantar el labio del paciente para ayudar al material a que salga con más libertad. Las fuerzas originadas en la oclusión, comienzan a rebotar, produciendo el corrimiento de los tejidos hasta que se agotan y desaparecen. Han sido absorbidas por los tejidos. Al agotarse las fuerzas de oclusión, hemos logrado la compactación del terreno, comenzando a funcionar el Principio de Pascal.

Para conseguir la compactación, debemos utilizar un material que realice un cierre super ajustado de la cubeta individual, para lo cual recurrimos a un material de impresión de consistencia masillosa que permite la impresión de los bordes en funcionamiento. Posteriormente, utilizamos un material de gran índice de corrimiento y lento fraguado, que permite el deslizamiento del líquido dentro de los tejidos. Si en la impresión final apareciera cubeta, nos indicaría que existe una zona de extracompresión, por lo que será necesario desgastar la cubeta en ese lugar y, luego, reimprimir nuevamente en forma total, todas las veces que sea necesario hasta que la coloración sea uniforme en toda su superficie. En este momento, se ha conseguido la compactación del terreno. Al igualar y uniformizar el color en la



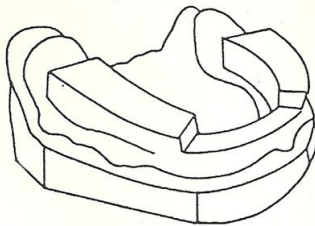
superficie de impresión, ello nos indicará que hemos equilibrado las fuerzas y, en consecuencia, que comienza a funcionar el Principio de Pascal.

### **Técnica de la Impresión a Boca Cerrada**

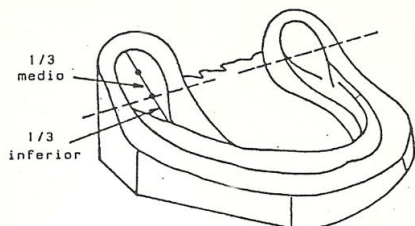
Con las cubetas recortadas clínicamente, comprobar la estabilidad y adaptación exacta de las mismas al terreno.

#### **a) Registro de los planos inferior y superior**

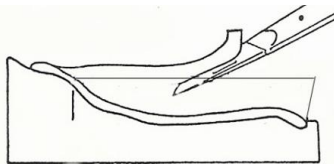
- a.1.** Conformar el contorno vestibular inferior según las necesidades estéticas.
- a.2.** Marcar en el rodete inferior, a la altura de los caninos, la posición de las comisuras en reposo.
- a.3.** Unir las dos marcas con una línea horizontal que pase por el borde libre del labio inferior (unión de zona húmeda y seca).
- a.4.** Recortar el rodete dejando un ligero exceso sobre dicha marca. (Figura 4-34)
- a.5.** Marcar sobre el modelo inferior, a nivel del zócalo, la unión del tercio medio con el tercio inferior, a nivel del zócalo, la unión del tercio medio con el tercio inferior de la papila piriforme o, en su defecto, la mitad de la misma. (Figura 4-35)
- a.6.** Trazar una línea sobre el rodete en sus caras laterales, que una esa marca con el plano anterior, correspondiente a la línea comisura-comisura.
- a.7.** Recortar el rodete inferior en base a lo marcado. (Figura 4-36)



**Figura 4-34**



**Figura 4-35**



**Figura 4-36**

- a.8.** Recortar el ligero exceso dejado en el sector anterior, horizontalizando el plano inferior.
- a.9.** Adaptar sobre este plano protético inferior, el rodete superior.
- a.10.** Conformar la superficie vestibular del rodete superior para restituir, totalmente, la estética.

**a.11.** Delimitar la altura del rodete superior, de canino a canino, a 1 mm. por debajo del labio superior en reposo.

**a.12.** Reblandecer la cera en profundidad del rodete superior, de canino hacia atrás.

**a.13.** Colocar en boca y hacer tragar saliva hasta que contacte, totalmente, la superficie del rodete superior con el inferior, tantas veces como sea necesario, hasta lograr una dimensión vertical aceptable.

De esta forma, con las cubetas y rodetes conformados, durante la impresión a boca cerrada, se simulará la situación que, más tarde, tendrá la prótesis terminada.

**b) Retención para el material.** Aplicar una capa de adhesivo universal para adherir el material de impresión y evitar su separación de la cubeta. Aplicar con un pincel o una torunda de algodón, una capa muy delgada de adhesivo sobre la cubeta. Preparar ésta algunos minutos antes, a fin de garantizar el perfecto secado, antes de aplicar el material de impresión; de lo contrario, la adhesión será ineficaz.

Para reforzar la unión del material a la cubeta, puede realizarse una serie de perforaciones en todos los bordes con fresa redonda grande (Nº 8) con lo que obtendremos retención mecánica.

Los Elastómeros son polímeros que, mezclados con un catalizador, adquiere una consistencia semejante al caucho.

Poseen una gran elasticidad y una excelente reproducción de detalles y gran nitidez.

Poseen una estabilidad dimensional superior a los hidrocoloides.

Se presentan en varios tipos de consistencias que van, desde la masillosa suave (putty soft), pesada (heavy), regular hasta la fluida (light).

El material requiere un campo absolutamente seco para una impresión aceptable. Por ello, algunos fabricantes, han incorporado ciertas sustancias surfactantes no iónicos que son descriptos como hidrofílicos. Ello implica que la impresión puede ser hecha en medio seco o húmedo.

### **Siliconas de condensación:**

Se presentan en forma de pasta y líquido catalizador. La pasta está constituida por el dimetilsiloxano y, el líquido, es el octoatato de estaño. La reacción de polimerización de la mezcla produce liberación de alcohol que provoca una contracción de cerca de 0,5% en las primeras veinticuatro horas. Debe esperarse unos minutos antes de vaciar para permitir su recuperación elástica. Vaciar dentro de la primera hora.

### **Siliconas de adición:**

Se presentan en forma de dos pastas. Una contiene vinilsiloxano y, como catalizador, el ácido cloroplátinico. La mezcla de las dos pastas da lugar a la formación del polivinilsiloxano que tiene una gran estabilidad dimensional (se contrae menos del 0,1% en las primeras veinticuatro horas). Como libera gas hidrógeno, debe esperarse un tiempo prudencial para hacer el vaciado a fin de evitar que aparezcan poros en el modelo. Algunos productos contienen paladio que previene esta emisión lo que hace que se pueda hacer el vaciado a conveniencia de operador.

**MATERIALES DE IMPRESIÓN:**

**A) BASE DE UNA SILICONA ESPECIAL POR ADICIÓN:**

Para la toma de Impresiones Funcionales.

Estos son materiales a base de siliconas reticuladas por adición de alta precisión indicados, especialmente, para impresiones activas funcionales a boca cerrada. Esta técnica se basa sobre la consideración de que, sólo el paciente es capaz de ejecutar, activa y correctamente, los movimientos funcionales desde la Relación Céntrica, registrando el moldeado de los bordes por medio de los movimientos naturales de la boca. Su consistencia y tiempo de fraguado han sido coordinados con las exigencias de las impresiones funcionales para lograr el sellado periférico y del post-damming.

Estos movimientos funcionales sólo se consiguen si:

- a) El paciente mismo hace los movimientos mientras el profesional lo guía sin tomar contacto directo en las maniobras previamente indicadas.
- b) La dimensión vertical y la relación céntrica han sido determinadas adecuadamente.
- c) El material de base Putty Soft, (masilla suave) para la impresión se mantiene moldeable por un espacio de tiempo bastante largo.

**PRESENTACIÓN DEL MATERIAL:**

- Un pote de pasta base, Putty Soft, (masilla suave) amasable.
- Un pote de pasta catalizadora (activador).

**PREPARACIÓN DEL MATERIAL:**

Proporciones	Base base	1
	Catalizador	1



Por la dosificación en partes iguales (volumen y peso), resulta fácil hacer la mezcla homogénea y controlada. Los diferentes colores en que se presentan, facilitan visualmente la comprobación del resultado de la mezcla.

Tiempo de mezcla	45 segundos
Tiempo mínimo de trabajo	2 minutos 30 segundos
Tiempo mínimo en boca	4 minutos 30 segundos


## Rehabilitación del Desdentado Total

Fraguado: estos materiales comienzan su fraguado más rápidamente una vez que son introducidos en boca.

### **Atención:**

- No mezclar menos de 45 segundos.
- No utilizar guantes de látex durante la mezcla de las siliconas porque pueden estos retardar el fraguado.
- Se recomienda el uso de guantes a base de polietileno o de cloruro de polivinilo.

**Estabilidad dimensional:** las siliconas por adición sufren un cambio dimensional mínimo, que se completa cuando la impresión es retirada de la boca. (Figura 4-37)  
El vaciado puede hacerse después de 30 minutos; un menor intervalo puede dañar la superficie del modelo.



**Figura 4-37**

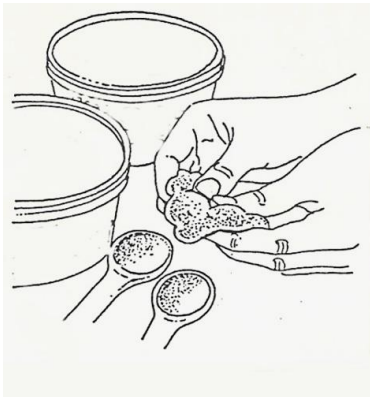
Por el sistema de Silicona de Fraguado por adición, los cambios dimensionales, son mínimos. Se completa cuando la impresión se retira de la boca, permaneciendo estable aún durante largo tiempo.

Corresponde realizar el moldeado y sellado de los bordes de una impresión. Una vez determinada la extensión de la cubeta, se realiza la formación del borde por manipulación funcional o manual de los tejidos adyacentes, para duplicar el contorno y tamaño del vestíbulo. El sellado se logra al mismo tiempo por el contacto de los bordes de la dentadura con los tejidos subyacentes o adyacentes para prevenir el pasaje de aire u otras sustancias.

### **Técnica:**

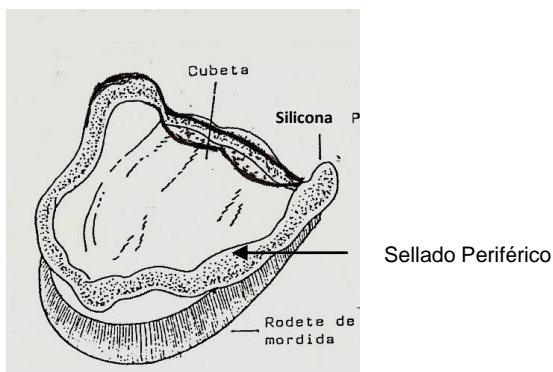
1.1. Con cada una de las cucharitas, se toman porciones iguales de ambos materiales, de manera tal que, con la cucharadita al ras del material base Putty Soft , se mezcle con una cucharadita al ras del material Catalizador; mezclar amasando con los dedos, hasta obtener un matiz uniforme. (Figura 4-38)

## Rehabilitación del Desdentado Total



**Figura 4-38**

1.2. Moldear con el material ya mezclado, un rodete del diámetro de un lápiz y colocarlo sobre el borde vestibular y el post-damming en la cubeta superior y sobre los bordes vestibular, lingual y distal de la cubeta inferior. (Figura 4-39)

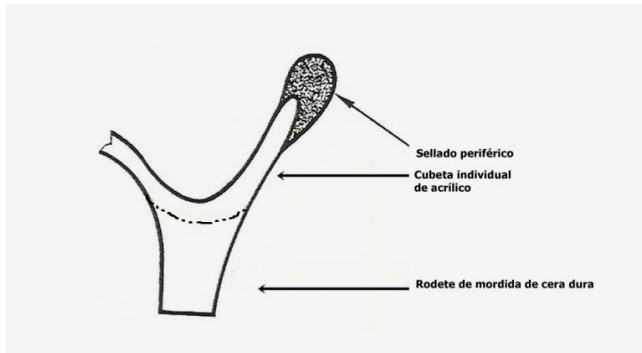


**Figura 4-39**

La toma de la impresión tiene por finalidad lograr el sellado periférico y el sellado posterior; se aconseja tomar una impresión por vez, usando la otra cubeta como antagonista, comenzando con la cubeta superior.

1.3. Cubrir bien los bordes con el material de manera que se extienda unos 2 mm., tanto para vestibular como por la cara interna. (Figura 4-40).

## Rehabilitación del Desdentado Total



**Figura 4-40**

1.4. Se llevan las cubetas a la boca y se hace ocluir en relación céntrica.

1.5. Se le solicita al paciente (que ya ha sido previamente entrenado), que hable, lea, sonría, beba agua, se muerda y moje los labios, silbe, bostece en forma natural y sin prisa, a partir de la relación céntrica.

El paciente también puede hacer succión o pronunciar la palabra "humo". Con esta actividad, se contrae toda la musculatura yugal y labial en forma fisiológica, porque existe una actividad neuromuscular de todo el sistema estomatognático.

Pronunciando la vocal /o/ o palabras /oh/ /ah/ o la frase "hubo una vez un búho", entre otros, activan de forma natural, los músculos buccinador y orbicular (Drücke).

En la impresión superior, es conveniente, hacer que el paciente lleve su mandíbula a derecha e izquierda, para poder registrar, si es posible, la punta de la apófisis coronoides.

1.6. La fase plástica dura de cuatro a cinco minutos, lo que da tiempo suficiente para realizar los movimientos.

1.7. Dejar la impresión cinco minutos más en la boca hasta que el material haya fraguado totalmente.

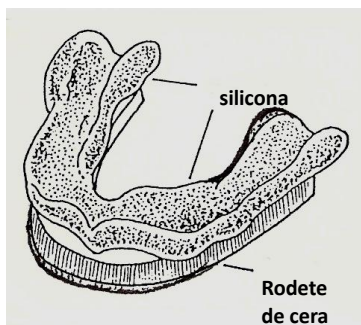
1.8. Una vez endurecido, retirar las cubetas superior e inferior, limpiarlas con cuidado y secarlas con un chorro de aire.

1.9. Comprobar si todos los bordes han quedado impresionados; si hubiese faltado material en algún lugar, agregar nuevamente material e impresionar. Si hubiera aparecido algún borde visible de la cubeta, desgastar la misma y agregar nuevo material.

1.10. Con bisturí, recortar los excesos de material.

## Rehabilitación del Desdentado Total

1.11. Se procede de la misma manera con el maxilar inferior. En caso de procesos alveolares atróficos graves, se recomienda cargar totalmente la cubeta inferior con el material de impresión. (Figura 4-41)



**Figura 4-41**

1.12. **Toma de impresión final:** se realiza con una Pasta Light Body:  
Tipo: liviana viscosidad.

Presentación:

- Un tubo de material base color.
- Un tubo de catalizador.

Medio para dosificar y mezclar: bloque de mezclar

<b>Proporciones</b>	Base color	1
	Catalizador	1



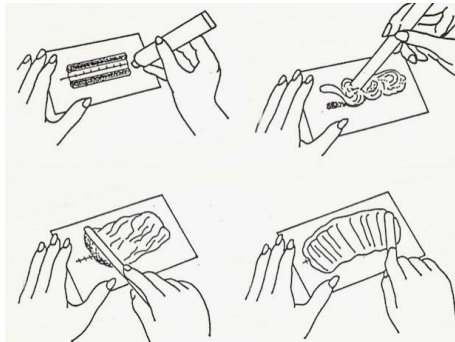
**Figura 4-42**

Tiempo de mezcla	30 segundos
Tiempo mínimo de trabajo	3 minutos
Tiempo mínimo en boca	4 minutos 30 segundos

1.13. Se coloca sobre el bloque para mezclar igual cantidad de material de cada tubo. Para una impresión normal se necesitan de 8 a 10 cm. (Figuras 4-42 y 4-43).

1.14. Se espátula la mezcla con la parte plana de la espátula presionando hacia la izquierda y la derecha. Estas operaciones se repetirán hasta homogeneizarla perfectamente, es decir, hasta haber logrado un matiz uniforme.

## Rehabilitación del Desdentado Total



**Figura 4-43**

1.15. Se cubre, en primer término, la cubeta superior con pasta Light Body (liviana) y se distribuye de modo uniforme y simétrico.

1.16. Colocar las cubetas superior e inferior en la boca y hacer ejecutar al paciente los mismos movimientos ya detallados en la impresión anterior, en forma exagerada, al mismo tiempo que el profesional asiste mediante masajes en las mejillas.

1.17. Se controla sobre los excesos cuando el material ha endurecido y se retiran ambas cubetas.

1.18. Se verificará la fidelidad de la impresión y el corrimiento del material. Si hubiere faltado en alguna zona, se vuelve a impresionar, pero haciendo siempre una impresión total para evitar que queden bordes en el lugar donde se unen las dos capas.

1.19. Si hubiese aparecido cubeta a través del material de impresión, se debe desgastar el acrílico de la cubeta y volver a impresionar.

1.20. Terminar de la misma manera la impresión del maxilar inferior. Luego realizar los vaciados después de esperar treinta minutos.

**B)** También pueden utilizarse **SILICONAS POR CONDENSACIÓN:** son de alta viscosidad, desarrolladas especialmente, para impresiones funcionales en desdentados totales. Tiene en boca una fase plástica prolongada, permitiendo suficientes movimientos funcionales por parte del paciente.

### **DESCONTAMINACIÓN DE LAS IMPRESIONES DENTALES**

Durante muchos años se ha intentado disminuir el riesgo que implica la posible transmisión de enfermedades. Los profesionales odontólogos están expuestos a una amplia variedad de microorganismos que están presentes, tanto en la sangre como



en la saliva de los pacientes. Esos microorganismos pueden causar enfermedades infecciosas tales como neumonía, tuberculosis, herpes, hepatitis B y el síndrome de inmunodeficiencia adquirida.

**El uso efectivo de procedimientos de control de infecciones y precauciones** en el consultorio dental y en el laboratorio dental, pueden prevenir la contaminación cruzada que puede extenderse al Odontólogo y sus colaboradores, al técnico dental y a los pacientes (ADA).

Se debe diferenciar entre esterilización y desinfección.

Esterilización es el proceso por el cual, todas las formas de microorganismos son destruidos, incluso los virus, bacterias, hongos y esporos.

Desinfección, en cambio, es un procedimiento menos letal para los organismos patógenos que la esterilización y es un proceso que lleva a una reducción del nivel de contaminación microbiana, dependiendo ello del desinfectante utilizado y del tiempo de tratamiento.

Sin embargo, existen materiales de uso odontológico, tal como las impresiones, que son imposibles de esterilizar porque se alteran sus componentes pero que sí pueden ser desinfectados.

Los materiales de impresión toman contacto con los tejidos bucales, normalmente colonizados por una abundante flora microbiana y sirven como fuente de microorganismos infecciosos para el personal dental que maneja las impresiones o los modelos hechos con ellas.

Las impresiones, los registros, los modelos, las restauraciones protéticas, etc., que han estado en la boca de los pacientes, deben ser desinfectados antes de enviarlos al laboratorio dental.

Primeramente, las impresiones deben ser lavadas para remover la saliva, sangre y restos y, luego, ser desinfectadas.

Las impresiones deben ser desinfectadas por inmersión en un desinfectante que sea compatible con el material.

Se recomienda el uso de desinfectantes que no requieran más de 30 minutos.

Merchant y col. (1984) sugieren que la distorsión es mínima en las impresiones de polisulfuro y polisiloxano después de 30 minutos de exposición en:

Glutaraldehído al 2%

Hipoclorito de sodio al 0,5%

Iodopovidona al 0,1%

Todas las impresiones pueden desinfectarse en Glutaraldehído: impresiones de pasta de óxido de zinc y eugenol, siliconas, las polisulfuro y los alginatos.

Pero, en éstos últimos, el tiempo desde la toma de impresión y el vaciado, es crítico. Pfister y col., han establecido que el Glutaraldehído al 2%, es un medio eficiente para la desinfección por inmersión de las impresiones de alginato; que un período de inmersión de 5 minutos, da una desinfección significativa de la superficie de la

impresión contaminada con *Cándida Albicans* y *Estafilococos aureus*; un período de inmersión de 10 minutos, da una desinfección total de la superficie de impresiones contaminadas con *estafilococos aureus*, que son habitantes de la flora bucal normal y patógenos oportunistas, por lo que pueden causar contaminación cruzada con el personal de laboratorio.

El rociado mediante spray de toda la superficie de la impresión y su colocación en una bolsa de plástico para evitar su evaporación, no es aconsejable porque no logra inactivar a los virus.

### **LABORATORIO**

#### **Vaciado**

**Finalidad:** obtener un positivo de la impresión para su estudio y/o confección de cubeta individual en caso de impresiones preliminares y, modelos de trabajo en caso de impresiones definitivas.

**Materiales e instrumental:** Yeso de piedra. Taza de goma. Espátula para yeso. Bisturí o cuchillo para recortar. Cazoleta de goma para formar el zócalo (tamaño grande). Lápiz tinta.

#### **Preparación de la impresión:**

- a) Recorte de los excesos de material.
- b) Lavado de la impresión: ponerla bajo un chorro de agua corriente.
- c) Secado de la impresión en aire frío.
- d) Delimitación de la parte útil con lápiz tinta; incluye la marca obtenida en el post-damming y una demarcación de 2 mm. por debajo del fondo del surco que sigue el contorno de la impresión por fuera.

#### **Tiempo de vaciado:**

- 1) **Alginatos:** la exudación y evaporación del agua contenida en los hidrodoloides, obliga a la preparación inmediata del modelo de yeso a fin de evitar una contracción del modelo. Si fuera posible, puede conservarse la impresión en un saco de plástico con una gasa húmeda en su interior de modo de crear un ambiente de humedad relativa del 100% pero, nunca, más de 1 hora.
- 2) **Siliconas de condensación:** debido a la contracción de polimerización sufrida por estos materiales, los modelos deberán ser hechos en un plazo de 1 a 3 horas.
- 3) **Siliconas por adición:** el modelo debe ser preparado después de transcurrida 1 hora de la remoción de la boca, debido a la liberación de hidrógeno durante este período. Existen algunas siliconas por adición que contienen agentes absorbentes de H que previenen la formación de burbujas en la superficie del modelo de yeso. A partir de este momento, no se verifican alteraciones dimensionales significativas durante un período de, por lo menos, 1 semana.
- 4) **Poliéteres:** no existen exigencias de tiempo. Evitar su conservación en ambiente húmedo o en contacto con el agua.

**Preparación del material de vaciado:** (Yeso de piedra)

- a) Colocar primero el agua en la taza de goma.
- b) Agregar el yeso espolvoreándolo hasta que aflore en toda la superficie.
- c) Espatular para homogeneizar la mezcla. Colocar sobre vibrador o golpear la taza sobre la mesa.

**Técnica de vaciado:**

- a) Colocar una pequeña cantidad de la mezcla en la parte más alta de la impresión.
- b) Llevar el vibrador para que la mezcla se deslice a las partes más profundas de la impresión. De lo contrario, vibrarla sobre el borde de la taza de goma.
- c) Agregar más yeso, siempre en el mismo sitio, hasta enrasar el borde.

**Zócalo:**

- a) Llenar con yeso la base preformada de goma.
- b) Invertir la impresión llenada previamente, centralizando la cubeta.
- c) Profundizar hasta la zona útil, previamente marcada con lápiz tinta.
- d) Enrasar el yeso en la cazoleta en base a dicha marca.
- e) En caso de impresión con material liviano, se debe esperar que el yeso de la impresión comience a fraguar y, recién, proceder a la preparación del yeso para el zócalo a fin de evitar deformaciones.

**Encajonado:** de la impresión (Figura 4-44). Tiene por finalidad:

1. Preservar los contornos de los bordes de la impresión proveyendo un soporte adecuado, sin provocar distorsión.
2. Regular el tamaño y espesor del modelo.
3. Facilitar el vaciado del material para el modelo.
4. Evitar un recorte excesivo del modelo.

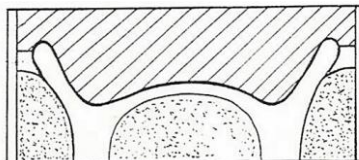
**Debe ser:**

- a) Rápido y fácil de realizar.
- b) El material del modelo debe ser compatible con el material de la impresión.

**No debe ser:**

Costoso.

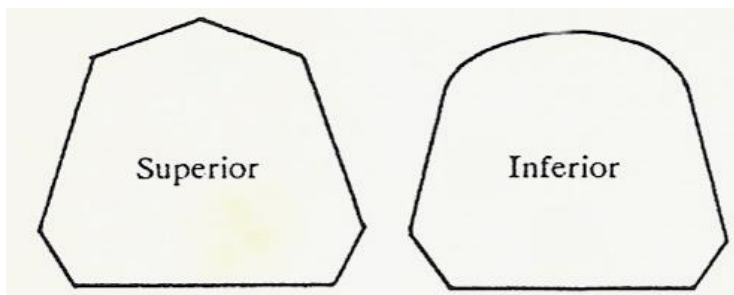
La cera para el encajonamiento no se adhiere a las siliconas.



**Figura 4-44**

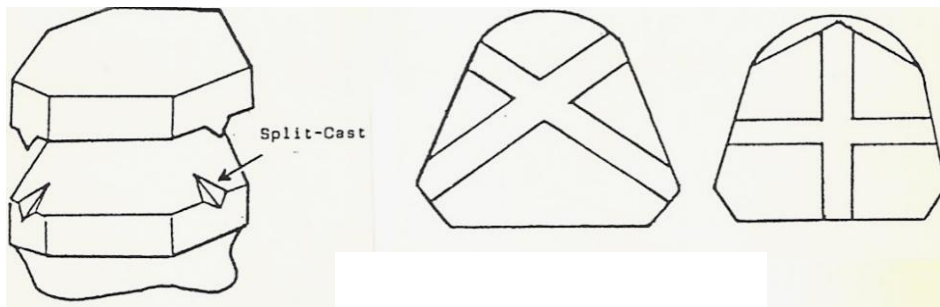
**Recorte de los modelos:** (Figura 4-45)

- En el maxilar superior, en forma de ángulo en vértice en la línea media.
- En el maxilar inferior, redondeado en la zona anterior.



**Figura 4-45**

Tallar en la base del zócalo, tres o más muescas o escotaduras amplias y expulsivas o divergentes (Split-Cast)\*, que permitan la remonta en el articulador (para modelos definitivos). (Figura 4-46)



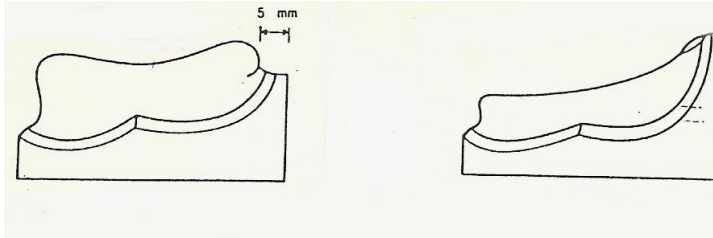
**Figura 4-46**

Otras formas de realizar el modelo hendido o Split-cast (Turano)

La forma de los modelos es muy importante. El procedimiento de recortado se lleva a cabo por medio de un aparato mecánico, la recortadora, accionado por un motor eléctrico que mueve una rueda grande que tiene su cara externa asperizada con una plataforma horizontal que permite colocar el modelo contra esa cara para su recorte. La rueda es bañada con agua corriente para desprender el yeso removido. La superficie posterior del modelo es recortada, en primer término, colocando la base del mismo sobre la plataforma y presionando el modelo suavemente contra la rueda rotatoria hasta recortar cerca de unos 5 mm., ya sea de la tuberosidad o de la papila piriforme. (Figura 4-47)

\* **Split-cast: procedimiento para colocar los modelos en el articulador facilitando así su remoción y recolocación (Glossary de Términos Prostodónticos, 1994).**

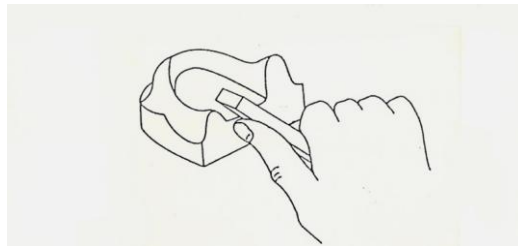
## Rehabilitación del Desdentado Total



**Figura 4-47**

Se debe tener cuidado en dejar 6 a 7 mm. de espacio en el ángulo disto-vestibular del modelo superior para evitar la fractura del yeso. En la impresión mandibular se debe tener cuidado con el bode disto-lingual para asegurar un adecuado espesor al modelo y conveniente extensión de la dentadura en esta área.

Luego, el modelo es parado sobre la superficie posterior ya recortada, colocándolo contra la cara abrasiva de la rueda, recortando y dejando, como mínimo, un espesor de 10 mm. para que tenga la resistencia adecuada. Los lados son recortados unos 4 mm. antes de que se inicie la curvatura del surco, manteniéndolo intacto en toda su extensión. El exceso de yeso sobre la zona lingual se remueve con un cincel de hoja plana o con un cuchillo para yeso. (Figura 4-48)



**Figura 4-48**

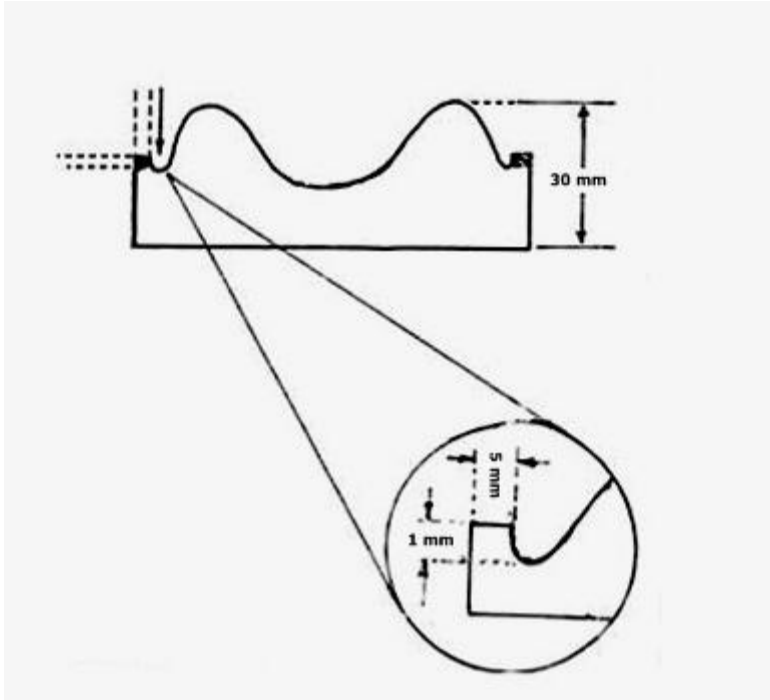
**Preparación de los flancos del modelo:** deben eliminarse todos los socavados en la pared externa de los flancos para que no interfieran con la colocación y retiro de la placa base; este reborde de los bordes debe hacerse de modo que la integridad de su contorno, así como su anchura y profundidad, no queden alteradas. (Figura 4-49)

**Tratamiento de los ángulos muertos y socavados:** todas las zonas de retención causadas por el proceso óseo alveolar, por excrecencias óseas o por torus o, aún por socavados propios del tejido blando que ahora están rígidos en el modelo de yeso de piedra, deben ser bloqueados mediante cera, moldina o cualquier otra sustancia plástica. Todos los relieves o prominencias óseas de la superficie del modelo, deben tratarse de tal modo que la placa de prueba pueda colocarse y retirarse sin ninguna

## Rehabilitación del Desdentado Total

dificultad que motive roturas o rasguños en la superficie del modelo ni deforme dicha placa.

Los modelos no deberían sobrepasar las medidas indicadas ya que, en caso contrario, podrían surgir dificultades al colocarlos en las muflas.



**Figura 4-49**

## Rehabilitación del Desdentado Total

# **CAPITULO 5**

## **REGISTROS**

### **MAXILO-MANDIBULARES**



## Rehabilitación del Desdentado Total

## **REGISTROS MÁXILO-MANDIBULARES O INTER-MAXILARES EN PRÓTESIS COMPLETA**

Las relaciones máxilo-mandibulares están constituidas por cualquiera de las relaciones espaciales del maxilar con la mandíbula o, dicho de otro modo, cualquiera de las infinitas relaciones que puede adquirir la mandíbula con el maxilar (del Glossary de Términos Prostodónticos, 1994).

Obtenidos los modelos de trabajo del paciente, que son representativos de ambos arcos desdentados, es preciso relacionarlos entre sí, en la misma posición que ocupaban el maxilar y la mandíbula con relación al cráneo del paciente cuando tenía sus dientes naturales.

Siendo el maxilar superior, relativamente, fijo y, el maxilar inferior, móvil, cualquier parte de éste, dada esta característica, tiene una relación cambiante con respecto al macizo cráneo-maxilar durante sus movimientos.

En el desdentado total, el macizo cráneo-maxilar y la mandíbula, se relacionan solamente por dos áreas de contacto, constituidas por las ATMs que trabajan simultáneamente, operando como un solo hueso articulado y por una combinación compleja de estructuras que son los tejidos de la cara, ligamentos y músculos (Factor posterior).

La tercera área, constituida por la zona de contacto anterior, está representada por el contacto interoclusal, que se encuentra perdido, al perderse la totalidad de los elementos dentarios (Factor anterior).

Las ATMs coordinan, pero no dictan los movimientos mandibulares (Turano). Debido a que el establecimiento de la posición de la dentadura está influenciado por las ATMs, debe encontrarse una posición intercuspal de la mandíbula con el maxilar que no ejerza un efecto dañoso sobre los tejidos circundantes a los cóndilos (Haga, 1991).

En los desdentados totales, necesitamos valernos de los movimientos mandibulares en relación con el cráneo, con el objeto de lograr su ubicación en el espacio.

Es ésta la situación la que nos obliga a reubicar la mandíbula con el propósito de obtener una posición que nos sirva de punto de partida para la reconstrucción de las arcadas dentarias y que éstas trabajen, armónica y coordinadamente, con los remanentes del aparato dentario.

Es, precisamente, la movilidad mandibular la que crea el problema de su ubicación en el espacio para situarla en una posición tridimensional (en los tres planos del espacio), es decir:

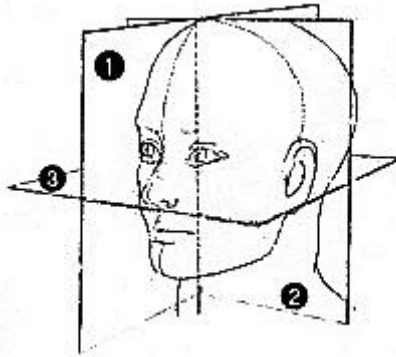
## Rehabilitación del Desdentado Total

- a. Sagital o ántero-posterior
- b. Frontal o transversal
- c. Horizontal

En el desdentado total la posición mandibular puede estar verticalmente más abierta o más cerrada con respecto al macizo cráneo - facial, puede estar a la derecha, en la línea media o hacia la izquierda y puede estar más hacia adelante o hacia atrás.

Para determinar las verdaderas posiciones correctas realizamos un conjunto de maniobras que se denomina Registros. (Figura 5-1)

Así, como en un sistema de coordenadas necesitamos de dos referencias para localizar un punto en el espacio, así también necesitamos de dos datos para determinar las posiciones mandibulares correctas en el espacio: la Dimensión Vertical (DV) y la Relación Céntrica (RC).



**Figura 5-1**

1 Plano Sagital, 2 Plano Frontal, 3 Plano Horizontal.

Muchos progresistas consideran que la calidad de las impresiones, es la clave esencial para la retención y el éxito final. Sin embargo, el beneficio aportado por una buena impresión puede ser destruido por malos registros, tal como la no concordancia entre los modelos, que harían desplazar la prótesis de la superficie de apoyo, provocando inflamaciones de las mucosas y, consecuentemente, reabsorción ósea, causante de la inestabilidad protética (Pompignoli, 1994).

Sarry (1962), da un valor a las relaciones máxilo-mandibulares de un 95% en detrimento de las impresiones. Sostiene que, realmente, una prótesis total podrá tener una excelente retención, pero si no está provista de correcto equilibrio oclusal, brevemente perderá la retención con el agravante de que también se producirá pérdida ósea.

“Una oclusión imprecisa, es como un libro al que le faltan páginas” (Shavell).

## **FINALIDAD DE LOS REGISTROS**

- a. Determinar la posición y los movimientos de la mandíbula con respecto al macizo cráneo-maxilar.
- b. Reproducir estas relaciones.
- c. Transferir estos registros al articulador.

## **BLOQUES DE OCLUSIÓN**

Durante muchos años los bloques de oclusión han sido utilizados como dispositivos técnicos para el registro de las relaciones máxilo-mandibulares (dimensión vertical, relaciones céntricas y excéntricas), considerándose los como uno de los medios fundamentales en la construcción de las prótesis.

Los bloques de oclusión, bloques de registros o rodetes de mordida, son formas que representan volumétricamente, los elementos perdidos y que también sirven para la colocación de los dientes artificiales. Sobre ellos se incorporan todas las características anatómicas que han sido recogidas en la cavidad bucal debiendo guardar relación con las actividades funcionales de las estructuras orales, tales como fonación, respiración, deglución, etc.

Los bloques de oclusión constan de:

- a) Base de registro: base confeccionada sobre los modelos de trabajos, definitivos o secundarios, usadas para soportar los rodetes, para el registro máxilo-mandibular.
- b) Rodetes de registros: es la superficie oclusal fabricada sobre la base con el propósito de realizar los registros máxilo-mandibulares y alinear los dientes, llamados también, rodetes de oclusión (GTP, 1994).

Las bases pueden ser construidas en forma:

- a) Provisorias: como cuando se utilizan placas bases o placas bases estabilizadas con pasta de óxido de zinc y eugenol.
- b) Definitivas: mediante el uso de resinas acrílicas autopolimerizables, fotopolimerizables, resinas artificiales procesadas (termopolimerizables).

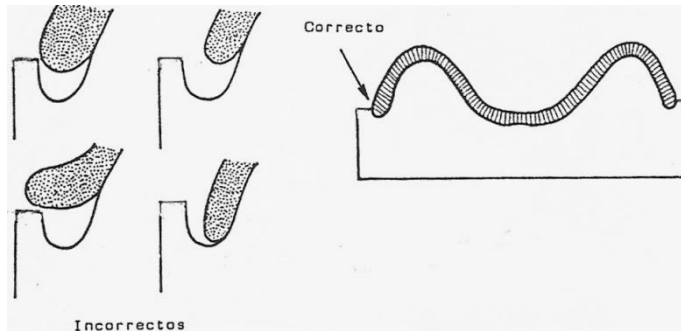
Las bases provisorias deben cumplir los siguientes requisitos:

1. Buena adaptación al modelo, respetando los frenillos e inserciones musculares.
2. Deben tener un espesor uniforme de material.
3. Deben tener los bordes redondeados.
4. Deben tener estabilidad dimensional, es decir, no deformarse a la temperatura de la cavidad bucal.
5. No deformarse durante la inserción y desinserción de los modelos.
6. No alterar los modelos durante la inserción y desinserción de la base.
7. Ser fácilmente realizable y a bajo costo.

Las placas bases deben ser adaptadas fielmente al modelo, llenando por entero el borde, tanto en extensión como en profundidad y que presenten una textura lisa y

## Rehabilitación del Desdentado Total

suave. En lo posible, debe reproducir la forma y contornos que ha de tener, más tarde, la dentadura. (Figura 5-2)



**Figura 5-2**

Adaptación de los bordes de las bases provisionales

Las bases definitivas deben cumplir con todas las exigencias que debe tener una buena prótesis

La armonía oclusal es un factor clave en la determinación de un uso confortable de una dentadura completa y la preservación de los tejidos de soporte. Para obtener una oclusión armoniosa, las relaciones céntricas y excéntricas máximo-mandibulares, deben ser registradas y cuidadosamente transferidas a un articulador; éste es programado por esos registros que reproducen la relación intermaxilar vertical y horizontal y los movimientos de la mandíbula.

La utilización de las bases definitivas o permanentes para hacer los registros, exige una base procesada con resina acrílica termopolimerizable, sobre la cual se adhiere un rodete de oclusión, con lo cual se determinan las relaciones máximo-mandibulares y, sobre las cuales, se ubican los dientes artificiales. La controversia surge a raíz de la necesidad de realizar un segundo procesado por el calor; éste método no ha sido universalmente aceptado y ha sido, más bien, criticado porque, teóricamente, un segundo procesado de la base puede resultar en cambios dimensionales con la pérdida del sellado de la dentadura (Tuckfield y col., 1943).

Stanford y col. (1955) han demostrado que, las reparaciones realizadas con resinas termocurables, producían gran alteración de las bases de la dentadura debido a la temperatura requerida, comparada con el uso de material autopolimerizable.

Woelfel y Paffenbarger (1959) explicaron que las fuerzas internas en la base de la dentadura pueden ser liberadas y causar cambios en la base cuando es sometida a un nuevo calentamiento. Otros autores (Nagle y Sears, 1962; Boucher, Hickey y Zarb, 1975), sostenían que los registros mandibulares hechos con base de prueba y bases de dentaduras terminadas fueron, clínicamente, insignificantes. Polukoshko y col. (1992) demostraron que las alteraciones resultantes de un segundo curado a 74°, 67° y 60° no tiene una gran satisfacción clínica.

Yeung y col. (1995) estudiaron los cambios dimensionales de las bases cuando se procesan en caliente en forma lenta y rápida. Las cifras fueron de 0,45% y 0,55%, respectivamente. Los cambios dimensionales adicionales, fueron de 0,12% para el segundo curado y de 0,05% para el tercero. Las alteraciones de la base en dos etapas, es menor al 1%.

**COMPARACIÓN DE VARIOS MATERIALES DE BASES DE REGISTRO**

<b>MATERIAL</b>	<b>VENTAJAS</b>	<b>DESVENTAJAS</b>
<b>Placa Base Reforzada</b>	<ol style="list-style-type: none"> <li>1. Fácil adaptación</li> <li>2. Rápida adaptación</li> <li>3. Permite readaptación</li> </ol>	<ol style="list-style-type: none"> <li>1. Pobre adaptación</li> <li>2. Pobre ajuste</li> <li>3. Falta de rigidez</li> <li>4. Se distorsiona</li> <li>5. Frágil, quebradizo</li> <li>6. No permite pulido</li> <li>7. Color objetable</li> </ol>
<b>Placa Base Estabilizada</b>	<ol style="list-style-type: none"> <li>1. Más rígida</li> <li>2. Más estable</li> <li>3. Permite readaptación, de ser necesario</li> </ol>	<ol style="list-style-type: none"> <li>1. Pobre adaptación</li> <li>2. Pobre ajuste</li> <li>3. Se distorsiona</li> <li>4. Quebradizo</li> <li>5. Voluminoso</li> <li>6. Gusto cuestionable</li> <li>7. Color objetable</li> </ol>
<b>Resina Acrílica Autopolimerizable</b>	<ol style="list-style-type: none"> <li>1. Buenísima (excelente adaptación)</li> <li>2. Fácil adaptación</li> <li>3. Rígido</li> <li>4. Estable</li> <li>5. Buen color</li> <li>6. No se rompe fácilmente</li> <li>7. No se distorsiona fácilmente</li> <li>8. Fácil para colocar los dientes</li> </ol>	<ol style="list-style-type: none"> <li>1. Requiere bloqueo</li> <li>2. Sellado flojo</li> <li>3. Distorsión limitada</li> </ol>
<b>Resina Acrílica Procesada</b>	<ol style="list-style-type: none"> <li>1. Buenísima (excelente) adaptación</li> <li>2. Ajuste adecuado</li> <li>3. No se distorsiona</li> <li>4. Rígido</li> <li>5. Estable</li> <li>6. Buen color</li> <li>7. No se rompe fácilmente</li> </ol>	<ol style="list-style-type: none"> <li>1. Tiempo insumido</li> <li>2. Procedimientos de laboratorio extra</li> <li>3. Modelo es destruido</li> </ol>

Las bases permanentes confeccionadas con acrílico termopolimerizable para realizar los registros intermaxilares, satisface la mayoría de los requisitos, en particular, el

## Rehabilitación del Desdentado Total

sellado de las bases que pueden ser detectados precozmente y pueden ser corregidos antes de terminar la dentadura. Las desventajas incluyen el costo extra y la dificultad para lograr una buena unión entre la resina vieja y la nueva, cuando los dientes artificiales son adheridos a la base.

Al margen de las ventajas del uso de bases permanentes, en la mayoría de los casos, el registro de la relación intermaxilar es obtenida sobre bases temporarias (placa base), las cuales son descartadas en la etapa del procesado.

Wilson y col. (1987) y Davenport, han reportado el uso de la placa base de laca en la construcción de bases temporarias.

Los rodetes van colocados sobre las bases y pueden confeccionarse con cera dura o godiva para evitar deformaciones por el calor.

La laca ha sido conocida en la India hace unos 4.000 años. Los egipcios usaban la laca para cubrir sus momias hace mil años y, los griegos y romanos, dieron testimonio de su presencia.

La laca es una secreción resinosa translúcida y color rojizo-anaranjado, producida por un insecto (*Laccifer Lacca*) que vive sobre las ramas de las plantas, principalmente en la India y el Asia Oriental. Dicha secreción se halla pegada a la planta invadida y en ella está encerrado el insecto durante casi toda su vida.

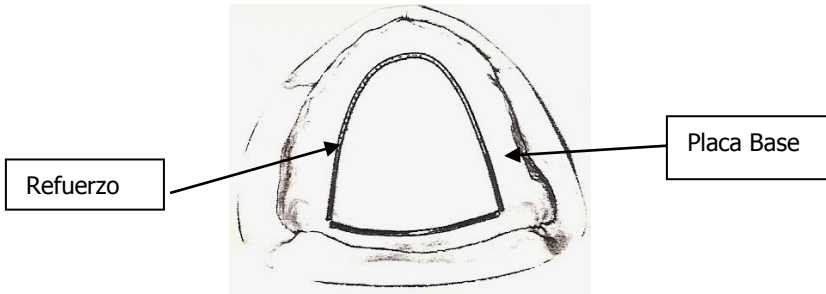
Las lacas de China y Japón, se obtienen del árbol *Rhus Vernicifera*. Una vez recolectada, molida y cocida con otras resinas minerales, se convierte en la goma laca del comercio.

La laca se volvió, comercialmente, importante en Europa recién en el siglo XVII. La laca es usada en barnices, en recubrimientos de metales, cuero y papel. Es usada en la industria eléctrica donde es un buen aislante eléctrico.

En Odontología, la laca es suministrada en hojas de espesor uniforme (generalmente de 1,5 mm.), para los arcos maxilar y mandibular. Los estudios de los efectos de los desinfectantes sobre las placas bases de laca, concluyeron que el alcohol (como desinfectante) no es recomendable para una larga inmersión, debido a la acción del solvente (Asad, 1990).

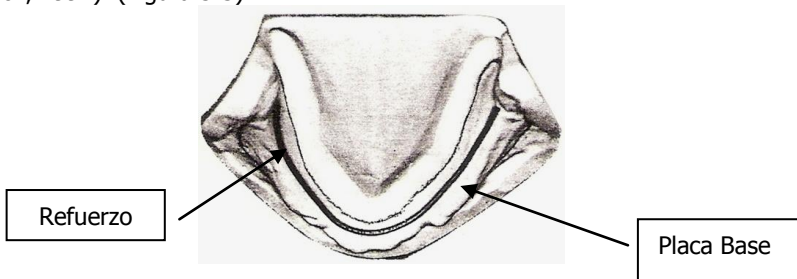
Los manufactureros han incluido partículas de aluminio para mejorar sus propiedades mecánicas y han incorporado también mica, no afectando el módulo de elasticidad de la placa base (Harrison y col., 1995).

**REFUERZO DE LAS PLACAS BASES CON ALAMBRE**



**Figura 5-3**

En el maxilar, un primer alambre es colocado sobre palatino, a 5 mm. de la cresta del reborde y otro alambre transpalatino a 3 mm. del borde posterior de la base (Pompignoli, 1994). (Figura 5-3)



**Figura 5-4**

En la mandíbula, un alambre único se extiende de un trigono a otro a 5 mm. del vértice de la cresta por lingual (Pompignoli, 1994). (Figura 5-4)

Ambos rodetes, superior e inferior, deben tener una superficie oclusal de un ancho de 1 cm. en la zona de premolares y molares y de 1/2 cm. en el sector anterior de canino a canino.

Los rodetes deben estar ubicados coincidiendo con el centro del reborde en el sector posterior mientras que, en la zona anterior debe estar ubicado delante del centro del reborde.

Estas dimensiones básicas están sujetas a cambios finales en el paciente ya que los rodetes se utilizarán para determinar la dimensión vertical adecuada, el plano oclusal, el soporte labial y facial, así como la línea media, longitud y ancho de los dientes anteriores y posteriores, eminencias caninas, línea de la sonrisa (alta) y línea labial (baja), etc. Las normas más confiables para ayudar a la conformación final del sector anterior del rodete, están dadas por el aspecto facial con el surco naso-labial, el surco naso-geniano, el filtrum y la comisura de la boca, los que deberán presentar un aspecto definido y normal.



## Rehabilitación del Desdentado Total

Los bloques de oclusión cumplen con las siguientes funciones:

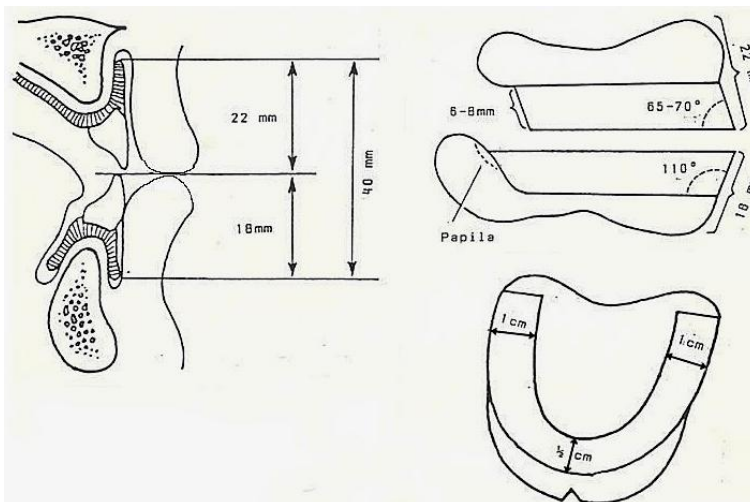
- Restablecer la tercera superficie de contacto.
- Permiten registrar la oclusión.
- Permiten modelar el contorno facial.
- Permiten registrar las líneas de referencias.

Las características que deben reunir los bloques de oclusión, se basan en las medidas dadas por McGrane (1949) y que corresponden a la longitud craneal norteamericana promedio, cuya altura total es de 40 mm. (Figura 5-5)

El rodete superior debe construirse con una altura anterior, desde el borde superior de la placa hasta el borde inferior del rodete, de 22 mm. aproximadamente. Debe tener una inclinación hacia delante de  $65^{\circ}$  a  $70^{\circ}$ , con respecto al plano oclusal. En la parte posterior, el rodete debe tener una altura de 6 a 8 mm. y debe estar cortado con un ligero bisel en forma inclinada hacia adelante y sin cubrir la tuberosidad maxilar (10 mm. antes del borde distal de la placa base superior).

El rodete inferior debe tener una altura en la parte anterior, desde el borde de la placa base inferior hasta el borde superior del rodete, de 18 mm. con respecto al plano oclusal. En la parte posterior, el rodete debe terminar, exactamente, a la altura de la papila piriforme en la unión del tercio medio con el tercio inferior.

Las placas bases cuando están desadaptadas basculan frente a la presión de las fuerzas y son inestables, no así cuando dicha placa se encuentra bien adaptada al modelo (Figura 5-6).

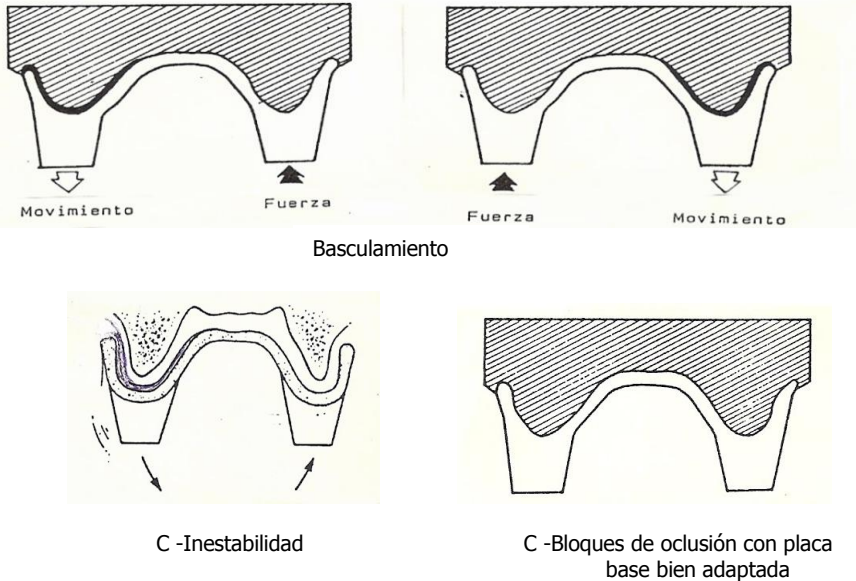


**Figura 5-5**

Dimensiones iniciales para los rodetes de oclusión superior e inferior

## Rehabilitación del Desdentado Total

Las placas bases desadaptadas provocan un basculamiento de las mismas frente a la presión de una fuerza (A), como así también de inestabilidad de las bases de registros en la boca debido a una mala adaptación original de estas en su modelo (B). (Figura 5-6 A, B, C)



**Figura 5-6 (A, B, C)**

### **MOVIMIENTOS MANDIBULARES EN EL DESDENTADO TOTAL**

El conocimiento de los movimientos del maxilar inferior, es fundamental para abordar el estudio del régimen de trabajo del aparato masticatorio, necesario para encarar el problema de su rehabilitación morfológica y funcional.

Teóricamente, la cantidad de movimientos que puede realizar la mandíbula al romperse el equilibrio estático, son infinitos pero, es posible y necesario clasificarlos reconociendo una serie de movimientos llamados, fundamentales, teniendo en cuenta los cambios de posición de este cuerpo con respecto al macizo cráneo-facial que, para el caso, se considera fijo en el espacio.

Estos movimientos se agrupan en pares, cada uno de los cuales comprende un movimiento de ida y un movimiento de retorno, partiendo de la posición de máxima intercuspidad.

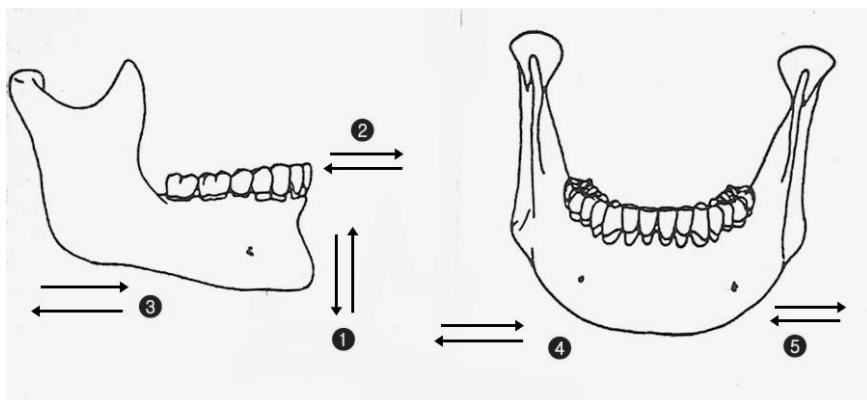
Los patrones de movimientos y la magnitud de las fuerzas varían en grado considerable; tales movimientos se hallan controlados por la retroalimentación sensorial a partir de las membranas periodontales y bucales, estimuladas por los alimentos y también por los músculos de la mandíbula.

Los movimientos fundamentales se clasifican en: (Figura 5-7)

## Rehabilitación del Desdentado Total

1. Apertura o descenso.
2. Cierre o elevación.
3. Propulsión.
4. Retropropulsión o retropropulsión.
5. Lateralidad centrífuga derecha e izquierda.
6. Lateralidad centrípeta derecha e izquierda.
7. Retrusión.
8. Propulsión.

} Cuando OC  $\neq$  RC



**Figura 5-7**

Movimientos mandibulares fundamentales en el totalmente dentado, cuando la Relación Céntrica no coincide con la Oclusión Céntrica. (RC  $\neq$  OC).

Cuando la Relación Céntrica coincide con la Oclusión Céntrica (RC = OC), desaparece el movimiento retrusivo.

1. Apertura y cierre. 2. Propulsión y retropropulsión. 3. Retrusión y propulsión. 4. Lateralidad centrífuga y centrípeta derechas. 5. Lateralidad centrífuga y centrípeta izquierdas.

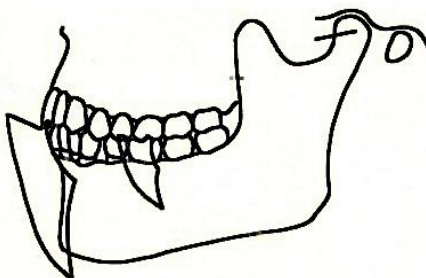
En la descripción de este campo de movimiento mandibular, Posselt estableció cuatro tipos de movimiento y posiciones mandibulares a los que clasificó en:

- a. Contactantes o deslizantes: son todos aquellos movimientos donde se mantienen los contactos oclusales.
- b. Bordeantes: son los movimientos máximos de la mandíbula como, por ejemplo, el movimiento de máxima apertura, el movimiento máximo de propulsión, etc. y todos se producen a lo largo de las paredes del bicuspoide.
- c. Libres o interiores: llamados también intrabordeantes, son todos aquellos movimientos de menor amplitud.
- d. Contacto-bordeantes: son los que producen a lo largo de las paredes con el piso. Existe contacto dentario.

## Rehabilitación del Desdentado Total

Los movimientos bordeantes son movimientos forzados que delimitan el contorno externo máximo de todos los movimientos mandibulares, mientras que los intrabordeantes, corresponden a todos los movimientos (apertura y cierre, propulsión y retrusión y de lateralidad), ejecutados normalmente.

Los movimientos mandibulares pueden estudiarse a nivel dental o condíleo. Los movimientos en el plano sagital (el llamado esquema de Posselt), puede ser registrado, tanto a nivel de los incisivos, como caninos o molares; generalmente, se toman para su registro, los bordes de los incisivos centrales inferiores. (Figura 5-8)



**Figura 5-8**

El **bicuspoide** constituye un cuerpo geométrico especial, parecido a un diente bicúspide, figura que determina el campo de movimiento de cada uno de los puntos mandibulares. Este campo de movimiento de la mandíbula, reconocido con toda claridad por Hanau (1922) y desarrollado por Fischer (1926-35), adquirió su verdadero significado recién con Posselt (1952), con su conocido esquema.

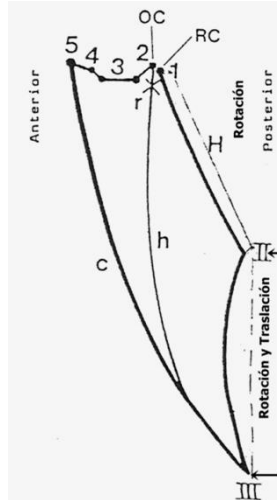
El examen exterior de un bicuspoide, permite establecer en el mismo, cinco caras: una cara superior o base, de forma romboidal y cuatro caras laterales que parten de cada lado de la base del rombo y que se unen entre sí en el punto de máxima abertura. Cada bicuspoide es diferente uno de otro.

### **Análisis del Esquema de Posselt**

El Esquema de Posselt no es, nada más, que un corte sagital del bicuspoide en su parte media. (Figura 5-9)

La posición 1 del esquema, corresponde a la Relación Céntrica o posición más posterior no forzada. La posición 2, corresponde a la intercuspidación máxima de los dientes u oclusión céntrica. Desde esta posición, al producirse la contracción simultánea y bilateral de los músculos, principalmente de los pterigoideos externos, la mandíbula es llevada a la posición 5 o de máxima propulsión. La trayectoria de este movimiento es una línea quebrada, pues representa el recorrido descrito por los incisivos inferiores por la cara palatina de los incisivos superiores. En este trecho, la mandíbula hace un movimiento bordeante con contacto dentario. De la posición 2 hasta la 3, se describe un recorrido que no es más que la trayectoria incisiva sagital, llegando así a la posición de borde a borde.

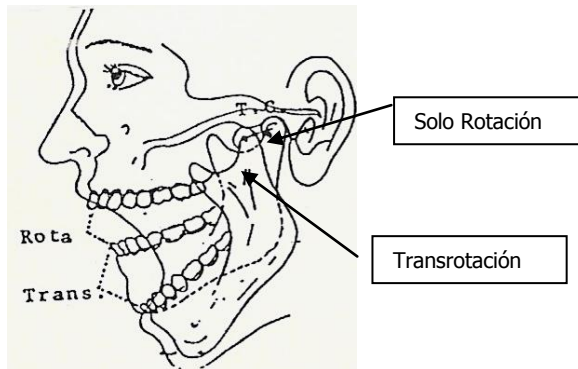
## Rehabilitación del Desdentado Total



**Figura 5-9**

Esquema de Possett en el dentado total

Desde el punto 5, o de máxima propulsión mantenida por la contracción de los músculos pterigoides externos; con la relajación de los músculos pterigoides internos y la contracción de los digástricos, se logra la apertura mandibular en propulsión que se extiende hasta el punto III de máxima apertura, delimitando de esa forma el límite anterior del esquema (c). Este trayecto se realiza con un movimiento de rotación de los cóndilos, porque ya estaba en Propulsión Máxima. La posición mandibular de charnela, significa lo mismo que la RC. (Saizar, 1966). (Figura 5-10)



**Figura 5-10**

Abriendo la boca hasta los 2,5 cm. entre los bordes incisales se tiene un movimiento rotacional puro. Más allá de esa distancia, los cóndilos realizan un movimiento de transrotación. (Turano)

## Rehabilitación del Desdentado Total

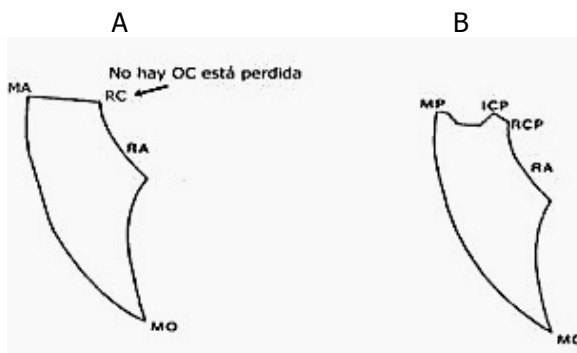
El punto II es el lugar donde ocurre un cambio violento en el movimiento mandibular porque, siguiendo el movimiento de abertura, se llega al punto III de máxima abertura, trayecto a partir del cual, la mandíbula realiza un movimiento de rotación y también de translación.

El trayecto "h", se extiende de la oclusión céntrica hasta la máxima abertura, constituyendo el movimiento habitual mandibular. El punto "r", situado sobre este trayecto, localiza los dientes en posición de reposo mandibular o inoclusión fisiológica estática.

En propulsión, la distancia entre los bordes incisales, puede llegar a oscilar entre 3 a 6 cm.

Tanto la incisión como la masticación, son movimientos verticales.

En el desdentado total, el segmento del gráfico de Posselt, representado del 1 al 5, en lugar de una línea quebrada, como en el dentado, es una línea continua. (Figura 5-11)



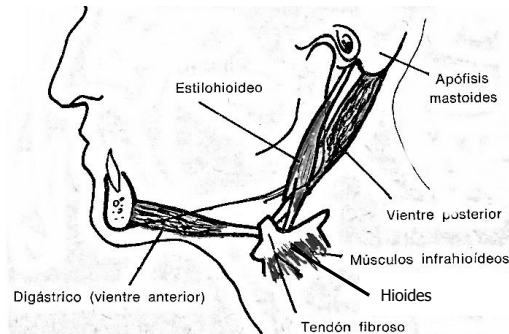
**Figura 5-11**

Diferencia entre los Esquemas de Posselt

(A) Desdentado Total (B) Dentado, en donde se produce el contacto entre los dientes anteriores modificando el desplazamiento mandibular (Howat).

El músculo digástrico, constituido por los vientres anterior y posterior, es uno de los más importantes ya que interviene en la apertura mandibular. El vientre anterior se inserta en la fosita digástrica del maxilar inferior y, desde allí, se dirige hacia el hueso hioides y el posterior, desde este hueso hasta la apófisis mastoides del temporal. A su vez, los músculos suprahioides e infrahioides, son los encargados de fijar el hueso hioides. (Figura 5-12)

## Rehabilitación del Desdentado Total



**Figura 5-12**

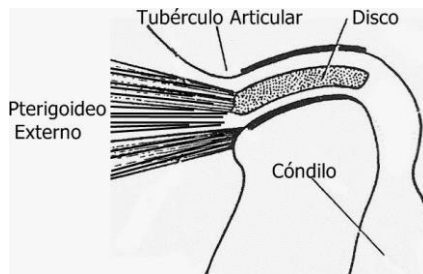
### **MOVIMIENTOS LÍMITES EN EL PLANO SAGITAL EN EL DENTADO TOTAL** **ARTICULACIÓN TÉMPORO MANDIBULAR**

La proyección de los movimientos bordeantes en el plano sagital en un paciente dentado, representan los movimientos bordeantes no contactantes. En el plano horizontal, los movimientos bordeantes son movimientos contactantes.

Cada ATM se halla dividida en dos compartimiento: uno superior y otro, inferior, separados por el disco articular; es como si hubiera dos articulaciones dentro de cada una.

Entre el techo de la cavidad glenoidea y el menisco, se encuentra el espacio superior, suprameniscal o témporo-meniscal mientras que, entre el menisco y la cabeza condilar, se halla espacio inferior, inframeniscal o menisco-condilar.

Ambos espacios se hallan tapizados por una membrana sinovial. (Figura 5-13)



**Figura 5-13**

El movimiento mandibular es diferente en cada compartimiento: en el superior, el movimiento es preponderantemente de traslación, mientras que en el inferior, es de rotación. En conjunto, el movimiento mandibular en el plano sagital, es de rotación o de traslación o la combinación de ambos.

## Rehabilitación del Desdentado Total

El movimiento de rotación es aquel en el cual todos los puntos de un cuerpo (en este caso, la mandíbula), se mueven describiendo círculos concéntricos alrededor de un eje común.

En aberturas de 15 a 20 mm. según McCollum (1943), Lucia (1961) o de 20 a 25 mm., según Posselt, los movimientos mandibulares de rotación, se realizan en el compartimiento inferior de la ATM alrededor de un eje de bisagra o de charnela, donde la mandíbula puede moverse en rotación sin traslación.

De los 25 mm. en adelante o bien en una abertura máxima, el cóndilo rota pero, también, se traslada acompañado por el menisco unos 4 a 5 mm., produciendo un aplastamiento del espacio supramenisal.

La mandíbula con el movimiento de traslación, lleva consigo al disco y se realiza sobre la eminencia articular. Todos los movimientos de traslación mandibular afectan al disco y a la eminencia articular. Algunas veces se producen alteraciones y perforaciones del disco.

El movimiento de traslación es aquel en el cual todos los puntos de un cuerpo (mandíbula), se mueven en la misma dirección a la misma velocidad. El movimiento mandibular de traslación se realiza en el compartimiento superior de la ATM, entre la cara superior del disco articular, cuando éste se traslada junto con el cóndilo y la cara inferior de la fosa glenoidea.


Concluyendo: dentro de la dinámica mandibular de la ATM, podemos decir que, en un movimiento de propulsión, ambos cóndilos se desplazan hacia adelante (movimiento de Bonwill, 1858) y hacia abajo (movimiento de Walker, 1896).

Este último movimiento es el ángulo del trayecto condíleo, es decir que, cuando anotamos un trayecto condíleo de 30 grados, significa un movimiento de Walker de 30 grados en relación con el plano horizontal.

El movimiento de apertura o descenso de la mandíbula significa la cesación del estado de máxima intercuspidad u oclusión céntrica, con el consiguiente alejamiento de las superficies oclusales. (Figuras 5-14 y 5-15).

### **MOVIMIENTO DE APERTURA MANDIBULAR EN SENTIDO VERTICAL Y LAS**

#### **ATM**

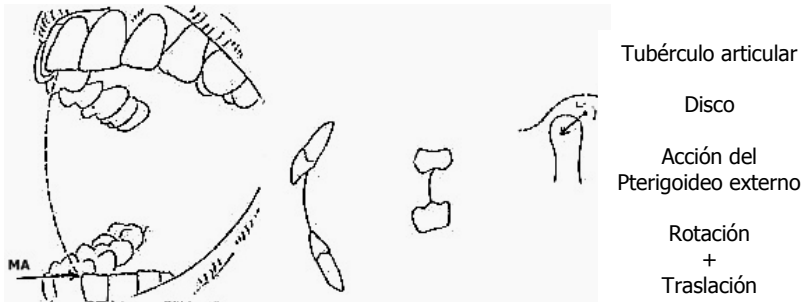


**Figura 5-14**

Movimiento de apertura alrededor del eje de bisagra. Existe solamente rotación condilar



## Rehabilitación del Desdentado Total



**Figura 5-15**

Conforme abre la mandíbula más allá del eje de bisagra, los cóndilos se desplazan hacia delante y hacia abajo, hasta llegar a la posición de máxima apertura. (MA de Posselt).

### **DIMENSIÓN VERTICAL (DV) EN EL DESDENTADO TOTAL**

Definimos la DV como la distancia que separa dos puntos determinados, arbitrarios, uno en el maxilar superior (relativamente inmóvil) y otro en el maxilar inferior (móvil) registrado en el plano sagital, o sea, el espacio máxilo-mandibular existente en una posición determinada de la mandíbula. Es decir, que a cada una de las posiciones que adquiere la mandíbula en el plano sagital, le corresponde una DV determinada. En consecuencia, hay una DV para cada posición mandibular o abertura de la boca, lo que es lo mismo que decir que hay tantas DV como posiciones pueda adquirir la mandíbula con respecto al maxilar superior.

Hay una **DV máxima** que es la posición de la mandíbula que corresponde a la abertura máxima de la boca; esto tiene su importancia en el diagnóstico de las alteraciones de las ATMs.

Hay una **DV mínima** que es la posición de la mandíbula que corresponde al cierre máximo de la boca en un individuo desdentado total. En un dentado sería la posición de máxima intercuspidadación (PMI).

El establecimiento de una óptima DV en Prostodoncia total es crítica para el funcionamiento del complejo estomatognático.

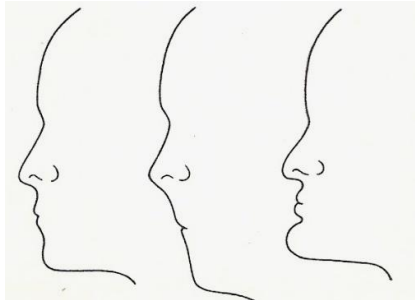
En una **DV excesiva** en prótesis total, cuando los dientes están en contacto oclusal, no permite que los músculos completen sus contracciones y, al continuar ejerciendo fuerzas para superar este obstáculo, da como resultado la reabsorción de los tejidos de soporte hasta lograr que la distancia correcta sea alcanzada.

El contacto prematuro de los dientes ocasiona ruido, provoca alteraciones de la cara porque el paciente tiene dificultad para juntar los labios y también torna difícil la deglución.

Una **DV disminuida** o sobrecierre de la oclusión es, potencialmente, perjudicial para las ATMs. El espacio normal de la lengua aparece limitado. Se hacen más perceptibles las alteraciones de la cara: la comisura labial vira para abajo y los labios pierden volumen; la queilitis angular ha sido atribuida muchas veces a este sobrecierre. Los músculos de la expresión facial pierden tonicidad y la cara parece flácida. (Figura 5-16)

## Rehabilitación del Desdentado Total

Según la Academy of Denture Prosthetics, la DV puede ser correcta dentro de ciertos límites: es decir que, un paciente puede tener varias alturas correctas o puede adaptarse a diversas alturas aceptables.



**Figura 5-16**

Perfiles típicos de los pacientes con DV normal, DV excesiva y DV disminuida.

De todas las DV nos interesan, principalmente, dos:

- a. Dimensión vertical de reposo (DVR)
- b. Dimensión vertical de oclusión (DVO)

Dimensión Vertical en Reposo: es la relación de la mandíbula con el maxilar, cuando el paciente se halla confortablemente en reposo en posición vertical, los músculos elevadores y depresores, están en equilibrio en contracción tónica y los cóndilos están en la fosa glenoidea. También se la conoce como posición postural (PP). (Figura 5-17)



**Figura 5-17**

El concepto de la posición de descanso mandibular, fue introducido en la literatura odontológica por Niswonger en 1943, considerando que la mandíbula está, involuntariamente, suspendida por la coordinación recíproca de los músculos de la masticación, con los dientes superiores e inferiores separados, en lo que llamamos "posición neutra de la mandíbula".

## Rehabilitación del Desdentado Total

La posición de reposo está controlada por los músculos que abren y cierran la mandíbula.

El temporal, el masetero y el pterigoideo interno, son los músculos involucrados en el establecimiento de las relaciones intermaxilares verticales. Los músculos de la apertura son los inframandibulares suprahioides. Estos músculos, más la acción de la gravedad, ayudan a mantener el equilibrio tónico que tiene la posición mandibular de reposo.

Para algunos autores, la DVR tiene un alto grado de estabilidad e inmutabilidad, aún después de la pérdida de todos los dientes. Para Thompson (1946) y Brodie (1951), la PP es, relativamente, invariable, concluyendo que:

- a) La DVR es inmutable en un individuo, basado en las observaciones y mediciones realizadas durante el crecimiento de la cara hasta la senilidad.
- b) La DVR se instala a los tres meses de la vida intrauterina y, proporcionalmente, no se altera a lo largo de la vida.
- c) La DVR no depende de la presencia o ausencia de los dientes.

Muchas autoridades no aceptan el concepto de posición de reposo constante en el sentido estricto.

Tallgreen (1957) estudió los cambios que ocurren en la DVO y la posición de reposo y el efecto que esos cambios tienen en el ELI. Concluyó que la DVR se adapta a los cambios de la DVO, tanto en los dentados como en los desdentados.

Duncan y William (1960) demostraron por medio de radiografías, la mutabilidad de la DVR cuando los pacientes pierden sus dientes. La DVR de un paciente desdentado es menor que la DVR del mismo paciente cuando poseía sus dientes naturales.

Atwood (1966) sostiene que la posición de reposo es un concepto dinámico más que estático y que varía de persona a persona y aún, dentro de cada persona.

La PP es determinada por el "equilibrio postural dinámico" de todas las fuerzas alrededor de la mandíbula (Wike, 1972) y es considerada la base sobre la cual se inician todos los movimientos mandibulares (Wike 1972, Prieskel 1965).

En la DVR los dientes no están en contacto y empleamos esta posición como guía para obtener la DVO y el ELI.

La posición clínica de reposo mandibular aparece cuando el profesional le requiere al paciente que pronuncie la palabra Misisipi (Wessgener y col., 1983).

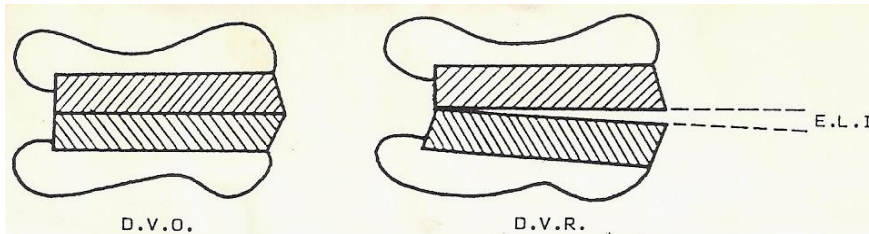
En consecuencia, la inmutabilidad perenne de la DVR puede ser discutida, pero existe, modificada o no, en el decurso de la vida, no como un relajamiento muscular, sino a través de un sinergismo muscular donde la mandíbula mantiene una cierta postura, contraponiéndose a la acción de la gravedad cuando se está en vigilia. (Turano, 1990)

Para Saizar la PP se ha revelado fluctuante aún en sujetos normales. Es más **una zona que un punto**. La PP se ha revelado bastante adaptable en los desdentados, siguiendo un cierto paralelismo con las fluctuaciones de la DVO.

Es bien conocido que la posición de descanso cambia considerablemente con la posición de la cabeza cuando se determina la DVR por las fuerzas de la gravedad.

## Rehabilitación del Desdentado Total

Parece que la DVR se adapta por sí sola a los cambios de la DVO, estando condicionada por los requerimientos de tipo funcional del aparato masticatorio. La DVR es la primera y es la generadora de la DVO.



**Figura 5-18**

La posición postural permite que los tejidos de soporte sean aliviados de la presión oclusal; por eso, si la distancia interoclusal es invadida, pueden ocurrir síntomas de fatiga muscular con irritación del área de soporte.

En la confección de una prótesis completa, es de considerable importancia seleccionar un grado de separación intermaxilar adecuado. (Figura 5-18)

### **Determinación del plano de orientación en el desdentado total**

El primer registro en la obtención de las relaciones intermaxilares es la determinación del plano de orientación (Hanau) y se refiere a la localización del plano oclusal en el espacio entre los rebordes, superior e inferior. Este plano será nuestro futuro plano de oclusión y, al decir de Saizar, es en un primer momento, un plano tentativo, susceptible de modificarse de acuerdo a las necesidades del caso. Su importancia reside, según Le Pera, en que es el que determina la dirección de las fuerzas resultantes de la oclusión sobre los rebordes alveolares residuales.

Coincidiendo con Boucher (1963) y Levin (1978) en el sentido de que la posición del plano oclusal artificial es modificable.

Muchos factores influyen la acción de los músculos masticatorios, afectando la posición de descanso y la trayectoria de cierre mandibular.

La contracción tónica de la musculatura máxilo-facial, varía con el estado de salud del paciente, con la frecuencia respiratoria y con la posición del cuerpo.

La influencia de la espina cervical sobre las estructuras masticatorias es, frecuentemente, ignorada. Cuando todos los componentes que afectan la función masticatoria están a adecuada relación, el sistema masticatorio demuestra su máxima eficiencia con el mínimo de desgaste de energía (Perry, 1973).

Al contrario, cuando la estructura o función de parte de este complejo, tal como la postura cervical, es alterada la región entera.

Varios investigadores han estudiado la relación existente entre la espina cervical y el sistema masticatorio: cambios en la postura cervical puede afectar la trayectoria de

cierre mandibular, la posición de reposo mandibular y la actividad de los músculos masticatorios. Cuando la cabeza está inclinada hacia adelante, la distancia máxilo-mandibular disminuye, mientras que cuando la cabeza está curvada hacia atrás, la distancia aumenta por la tensión de la musculatura hioides, el tono de la aponeurosis cervical y la piel.

Parece importante que cuando determinamos y medimos la posición de reposo, mantener estrictamente la posición horizontal del plano de Frankfort.

### **Dimensión vertical oclusiva (DVO)**

Es la posición mandibular de contacto entre los rodets de oclusión (desdentado) de manera tal que, al descender la mandíbula a la posición fisiológica de reposo, deja entre ambos un espacio libre interoclusal aceptable.

En el dentado la DVO es "la medida vertical de la cara" cuando los dientes están en contacto oclusal o PMI. (Del Glosario de Términos Prostdónticos).

Es la mínima DV fijada por tope oclusal, llamada oclusión céntrica o posición de máxima intercuspidación.

La DVO de la mandíbula con relación al maxilar se establece por dos factores:

- a) La acción de la musculatura mandibular.
- b) Los topes oclusales de los dientes o de los rebordes de mordida.

El acto de cierre de la boca, provocando el contacto entre los dientes antagonistas es, habitualmente, llamada oclusión.

Se considera oclusión normal aquella situación en ausencia de dolencias; es decir, con ausencia de cualquier patología local no existiendo razones válidas para cambiar este estado de cosas a través de medidas profilácticas.

Cuando los dientes naturales durante el proceso de erupción atraviesan la superficie epitelial empujados por fuerzas naturales es, generalmente, aceptado que los mismos continúan erupcionando hasta encontrarse con el elemento que viene en dirección opuesta. Es decir, que los dientes superiores e inferiores, erupcionan verticalmente desde sus respectivos orígenes alveolares hasta que atraviesan el espacio vertical aprovechable hasta obtener contacto contra sus oponentes del maxilar opuesto. En este punto cesa la erupción y se establece la DVO. Son las fuerzas las que determinan el grado de separación entre los maxilares opuestos. Estas fuerzas son, principalmente, musculares: levantando la mandíbula y tendiendo a cerrar el espacio entre los maxilares, están los principales músculos elevadores de la mandíbula (masetero-pterigoideo interno) que actúan como un cabrestillo alrededor del ángulo mandibular y el músculo temporal que se inserta en el proceso coronoideo.

Opuesto a ellos están los músculos depresores de la mandíbula, el digástrico que la empuja hacia el hueso hioides al igual que el geniohiideo, el cutáneo del cuello y la

gravidad que tienden a aumentar el espacio entre los maxilares. El resultado de estos dos sistemas de fuerzas opuestas, es el equilibrio que sostiene la mandíbula a un nivel, relativamente, constante en el espacio.

La PMI cambia cuando la morfología o posición dental se altera o cuando desaparecen las piezas dentales (Howat).

En la construcción de las dentaduras completas se reconocen que estas mismas fuerzas continúan actuando y que es, solamente a través del conocimiento de ellas, que los dientes artificiales podrán ser posicionados en la forma que resulte más ventajosa, funcionalmente, para el paciente.

En ausencia de registros pre-extracción la decisión del nivel adecuado para ubicar el contacto oclusal (plano oclusal), está sujeto a principios que solamente pueden ser considerados como empíricos.

En el desdentado total, los rodetes de oclusión, son llevados a una posición de contacto por la contracción de los músculos elevadores porque la DVO es una posición que requiere esfuerzo para mantener los dientes en oclusión céntrica por un par de minutos, como cada uno puede comprobarlo. Sólo intermitentemente durante el acto de la deglución y una vez en cada ciclo masticatorio, los dientes mandibulares se hallan en contacto con los dientes maxilares. Por el contrario, la mayor parte del tiempo, los músculos están en reposo, condición imprescindible para su nutrición y metabolismo, manteniéndose la mandíbula suspendida en una posición de descanso, fuera del contacto oclusal.

### **Espacio libre interoclusal (ELI), claro interoclusal o inclusión fisiológica estática**

Es el espacio existente entre los dientes superiores e inferiores cuando la mandíbula está en posición de reposo postural; es la distancia que separa la DVO con la DVR, necesaria para permitir a la mandíbula que se desplace en sus diversas posiciones sin sufrir interferencias.

El ELI parece variar en la mayoría de los individuos, dentro de ciertos límites, debido a una serie de factores (morfología cráneo-facial, la postura de la cabeza y del cuerpo, la capacidad de la musculatura masticatoria, la presencia de prótesis, la potencia naso-faríngea, el tono muscular y el bruxismo con su resultante de hipertonicidad). Una distancia interoclusal adecuada, es indispensable para una correcta fisiología muscular. Si se perturba la posición de reposo, todo el sistema entra en disfunción. Por ello, es importante que la primera determinación en el registro de las posiciones intermaxilares, sea la postural como factor fundamental previo a la determinación del ELI.

Primero se determina la posición de reposo y, después incrementando o disminuyendo el ELI, llegar a obtener una DVO aceptable.

Pueden aplicarse las siguientes ecuaciones para obtener las distintas posiciones:

$DVR - DVO = ELI$
$DVR + ELI = DVO$

Una distancia interoclusal insuficiente produce choque entre los dientes durante la conversación, perjudicando la pronunciación y provocando cansancio en los músculos de la masticación. Cuando el espacio es mayor del necesario, la estética resulta mayormente perjudicada y la pronunciación se vuelve sibilante.

La percepción estética se verá, generalmente, mejorada si los dientes de reemplazo son colocados en la misma posición relativa que tenían los dientes naturales. Por esta razón, las dentaduras inmediatas, son más estéticas que las dentaduras mediatas (Curtis y col., 1987).

El plano oclusal debe tener una relación compatible con los labios, carrillos, lengua y demás estructuras orales, tanto estética como funcionalmente.

La posición del plano oclusal de orientación, es la base para el alineamiento de los dientes artificiales que deberán llenar los requerimientos mecánicos, estéticos y fonéticos, además de ayudar a la deglución y respiración. Para su determinación, se siguen dos criterios distintos.

### **PRIMER PROCEDIMIENTO, CONFORMACIÓN DEL RODETE SUPERIOR**

La regla de oro dice que "el plano de orientación debe ser paralelo al plano de Camper, a la línea bipupilar y estar a la altura de la circunferencia mayor de la lengua".

**Peter Camper** (1786), anatomista, físico y cirujano, es conocido en la profesión dental por su descripción de una "línea horizontal trazada a través de la espina nasal anterior y el orificio del oído", la cual es conocida como la **Línea de Camper**. Kurt (1940), escribió que Broomell en 1897 descubrió la relación de este plano con el plano de oclusión y, más tarde, Show (1907) popularizó este concepto.

El soporte labial debe ser restaurado antes de estudiar los labios en relación con la DV.

El paciente debe participar en este estudio y, posteriormente, en la sesión de prueba. Ya sea por la falta de dientes anteriores naturales o por la existencia de prótesis antiguas, los labios pierden su soporte. Con la abrasión, los dientes artificiales y la reabsorción de los rebordes, se produce una disminución de la DV.

Con la pérdida del soporte labial o, en su defecto, por un inadecuado soporte labial en prótesis existentes, se observa que:


- a. El labio superior pierde su color bermellón.
- b. Hay pérdida de la función muscular.
- c. Hay pérdida del aspecto dominante del labio superior.
- d. Los labios se colapsan hasta el punto de que encuentran soporte sobre el reborde alveolar.
- e. El labio inferior sobrecierra hacia adelante y arriba. El paciente aún puede parecer prognático.
- f. Cuando la DV se pierde, también los dientes ántero-inferiores artificiales se mueven hacia adelante y arriba, pudiendo suceder que se produzca una relación cruzada o invertida.

## Rehabilitación del Desdentado Total

Por lo tanto, la función de la prótesis es reemplazar los dientes, el hueso alveolar y encía perdidos, de manera de recuperar el soporte y que la cara del paciente vuelva a tener su aspecto normal.

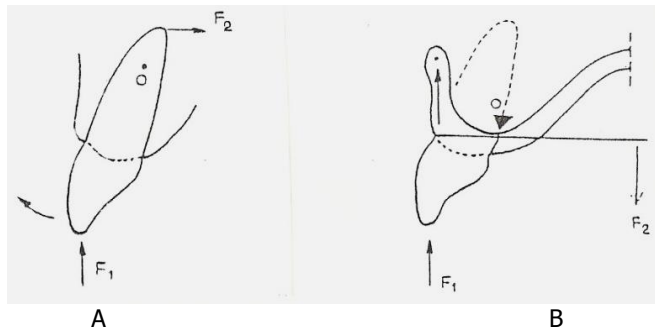
Para ello, la conformación estética del rodete superior es el primer paso a realizar, de manera tal que su superficie vestibular anterior o labial, soporte adecuadamente el labio superior. Se deberá rellenar o quitar la cera de acuerdo a las demandas estéticas del paciente.

El rodete superior en su sector anterior vestibular, tendrá una inclinación hacia adelante, similar a los dientes naturales que, aproximadamente, es de 65 a 70°. (Figura 5-19)



**Figura 5-19**

Sostén del labio superior: observando de costado el perfil vestibular, es posible asegurar un sostén armonioso del orbicular de los labios.



**Figura 5-20**

1. Inclinación normal de los dientes antero-superiores naturales, cuyos bordes incisales se hallan hacia adelante del centro de rotación (o) de dichos dientes, alrededor del cual tendrán tendencia a girar bajo la acción de una fuerza incisal (F1), (Fig. 5- 20).
2. Por razones de estética y función, los dientes artificiales antero-superiores deberán colocarse en la misma posición en que estarían los dientes naturales, llegando a ubicarse por delante del reborde alveolar residual reabsorbido. De esta manera, una fuerza incisal (F1), producirá una fuerza desplazante posterior (F2) con apoyo en el eje de giro, representado por la cresta del reborde (o). Para contrarrestar esta fuerza negativa, que tiende a despegar la zona posterior de la prótesis, nos valemos de un cierre posterior eficaz ayudado por el importante brazo de palanca que representa el paladar artificial, actuando como estabilizador.

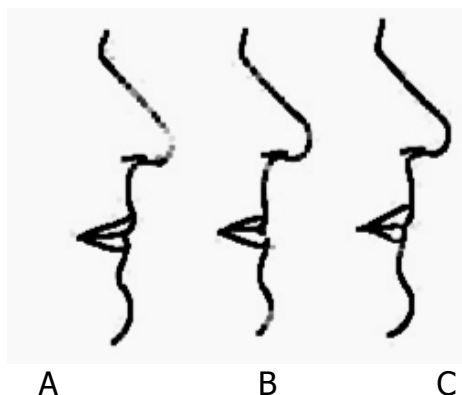


## Rehabilitación del Desdentado Total

Debido a que la atrofia del reborde alveolar afecta el aspecto bucal, los dientes ántero-superiores deben ser colocados, claramente, delante del mismo. La consiguiente pérdida de estabilidad debe ser aceptada a favor de la estética.

Por el otro lado, el exceso de soporte de los labios, cuando se trata de pacientes de edad, como los casos de arrugas en la piel, surcos naso-genianos pronunciados, etc., pueden dar un aspecto inflado que es poco natural (Schulz, 1975) (Figura 5-21).

En los casos, no muy frecuentes, de pacientes con rebordes alveolares anteriores maxilares muy prominentes, puede ser necesario eliminar la encía artificial (en este momento la placa base), de canino a canino, para evitar el levantamiento excesivo del labio superior.



**Figura 5-21**

Los rodillos de cera deben proporcionar la forma del arco dentario anterior para un correcto soporte labial.

A – normal B – falta relleno C – demasiado levantado (Schulz).

### **Visibilidad de los dientes anteriores superiores**

La posición vertical de los dientes anteriores superiores, tiene una íntima relación con el aspecto facial.

Prothero (1928), Nichols (1930), Sears (1949), Landa (1954), Schlosser y Gehl (1953) y Allen (1936), aconsejaban poner los incisivos centrales superiores en el sentido vertical de manera que el borde visible incisal, debajo del labio en reposo, fuera de 1 a 2 mm.

Algunos sugirieron que en los muy viejos o en los muy jóvenes, puede ser necesaria una modificación.

Por regla general, con la boca ligeramente abierta y los labios relajados, se muestran, aproximadamente, 2 mm. los dientes ántero-superiores (Heartwell y Rahn, 1974).

Sorprendentemente, algunos profesionales colocan estos dientes anteriores con una visibilidad de 1 a 2 mm., sin tener en cuenta la longitud labial, considerando que esto es una regla fija aceptada.

## Rehabilitación del Desdentado Total

Por el contrario, en aquellos casos con labios largos, puede ser necesario que el rodete superior (o lo que serán los bordes incisales de los dientes artificiales) quede cubierto por el labio para evitar tener que colocar dientes muy largos que podrían ejercer un brazo de palanca exagerado que, posiblemente, atentaría contra la estabilidad de la prótesis.

Por otro lado, un labio corto puede exigir que el rodete o los dientes sean, francamente, visibles para evitar tener que colocar dientes muy cortos que resultarían antiestéticos. Cuánto más corto es el labio superior, más visibles serán los dientes anteriores superiores. Únicamente en los pacientes con labios normales, el plano de orientación estará ligeramente por debajo del labio superior relajado.

Vig y Brundo (1978) demostraron que la visibilidad de los dientes anteriores superiores depende de:

- a) Sexo
- b) Edad
- c) Raza
- d) Longitud del labio superior

Sus estadísticas demuestran que:

- a) Cuando más se muestran los superiores, menos se ven los inferiores.
- b) Las mujeres muestran más los superiores y, consecuentemente, se tapan los inferiores.
- c) En edades avanzadas, la pérdida del tono muscular de los tejidos, produce un alargamiento del labio superior y, por lo tanto, un mayor cubrimiento de los dientes. El tono muscular disminuido del músculo orbicular de los labios produce una caída del labio inferior con una mayor exposición de los ISIs.

<b>EXPOSICIÓN DENTARIA SEGÚN LA LONGITUD DEL LABIO SUPERIOR</b>	
<b>Largo del labio superior (mm.)</b>	<b>Cantidad media de diente expuesto (mm.) Central superior</b>
10 – 15	3,92
16 – 20	3,44
21 – 25	2,18
26 – 30	0,93
31 – 35	0,25

(Las medidas fueron tomadas desde la base de la nariz a la punta del filtrum).

Conclusiones: el promedio de la exposición o visibilidad dentaria, según la longitud del labio superior, realizados en dentados, fueron los siguientes:

Labio corto.....	3,61
Labio normal.....	2,73
Labio largo.....	0,25

## Rehabilitación del Desdentado Total

<b>EXPOSICIÓN DENTARIA SEGÚN LA EDAD</b>	
<b>Edad (años)</b>	<b>Cantidad media de diente expuesto (mm.) Central superior</b>
- 29	3,37
30 – 39	1,58
40 – 49	0,95
50 – 59	0,46
+ - 60	0,04

La visibilidad promedio de ICS decrece con la edad, mientras la de los incisivos mandibulares, aumenta.

Según Rufenacht (1990), la exposición dentaria es más importante en las mujeres que en los hombres, de tal manera que la exposición promedio del ICS ha sido calculada en 1,91 mm., para los hombres y en 3,40 mm., para las mujeres.

De donde se desprende que cuanto más corto es el labio, mayor será la visibilidad de los dientes. Sostienen también que, la colocación de los dientes anteriores superiores de acuerdo a una posición predeterminada, es contrario a la naturaleza que da a cada persona, una apariencia individual.

La longitud de los dientes superiores debe permitir la pronunciación de los sonidos /f/ y /v/. El labio inferior debe contactar con los bordes de los Is Ss. (Boucher, 1975).

Según Apfelbaum (1967), el plano de orientación deberá pasar de 1 ó 2 mm. debajo del borde libre del labio superior en reposo pero, en pacientes que sobrepasen los 60 ó 70 años, el plano deberá coincidir con el borde libre del labio; es decir, que hay un decrecimiento con la edad en la exhibición de los dientes anteriores maxilares.

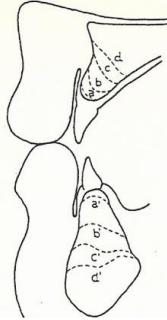
En pacientes de Clase II, la posición del labio inferior hace que el labio superior aparezca mucho más adelante que lo que ocurriría en un perfil normal de Clase I.

En el perfil de Clase III moderada, es posible obtener un soporte adecuado pero, en una Clase III extrema, no es posible restaurar un buen perfil, aún con una buena prótesis. La posición de los dientes superiores demasiado adelante puede actuar como brazo de palanca desestabilizante para la dentadura maxilar. Podría ser necesaria una corrección quirúrgica.

Cuando se trata de disponer el montaje de los dientes artificiales anteriores para la construcción estética y funcional, éstos deben ser colocados en sus posiciones primitivas si se desea lograr el máximo de eficiencia. **Por ello, debe tenerse en cuenta los cambios producidos en el contorno de los procesos alveolares residuales, superior e inferior.** En el maxilar superior, la cresta del proceso se mueve hacia atrás con la pérdida progresiva del hueso, mientras que la base del hueso junto con la espina nasal anterior, permanece casi constante. En la mandíbula, la cresta del proceso va adelantándose cada vez más a la superior y, cuando la

## Rehabilitación del Desdentado Total

pérdida ósea es excesiva, el punto más alto lo constituyen los tubérculos genianos, que también deben ser incluidos en la base de la prótesis. (Figura 5-22)

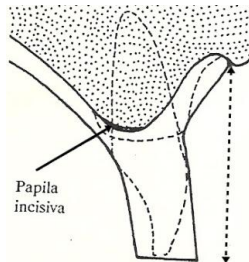


**Figura 5-22**  
(Boucher)

Reabsorción ósea producida por la exodoncia. Las líneas de punto demuestran la reabsorción ósea maxilar que se realiza a expensas de la tabla externa. La reabsorción ósea mandibular, se realiza a expensas de ambas tablas óseas.

Es necesario que el rodete en el sector anterior, se encuentre situado por fuera del reborde alveolar por razones estéticas. (Figura 5-23)

En el sector posterior, el rodete debe estar centrado con respecto al eje interalveolar.



**Figura 5-23**

Ubicación del rodete superior anterior por delante del reborde alveolar y de la papila incisiva.

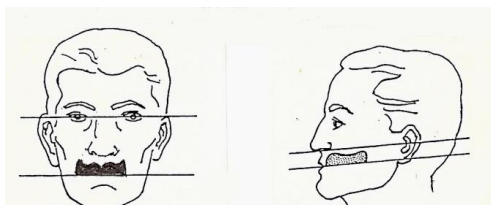
Visto de frente, el plano de orientación superior en el sector anterior, debe ser paralelo a la línea bipupilar, aún cuando en algunos pacientes dentados, con sus arcos completos, puede suceder que no exista este paralelismo debido a una asimetría facial. Puede ser también que, en algunos pacientes, la línea bipupilar, no sea horizontal.

En el sentido ántero-posterior, el plano de orientación deberá ser paralelo a la línea aurículo-nasal, más conocida como Plano de Camper (Figuras 5-24 y 5-25).

## Rehabilitación del Desdentado Total

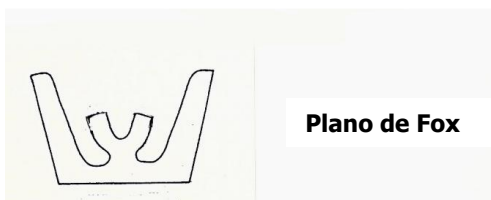Un control de este paralelismo puede realizarse por observación cuando el operador, de pie frente al enfermo, le distiende las comisuras labiales o bien, con el Plano de FOX. (Figura 5-26)

Éste es un plano metálico que sirve para determinar el paralelismo del plano de orientación con el plano bipupilar y también con plano protético.



**Figura 5-24**  
Plano Bipupilar

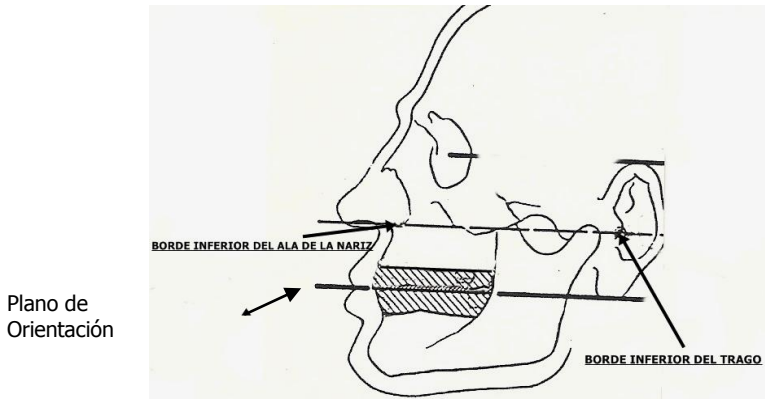
**Figura 5-25**  
Plano de Camper



**Figura 5-26**

Camper, con investigaciones llevadas a cabo sobre cráneos dentro del estudio de la antropometría, estableció el plano que lleva su nombre. Es en base a este plano, que en el vivo se determinó un plano que llamamos protético y que lo registramos desde el borde inferior del ala de la nariz hasta el borde inferior del trago. (Figura 5-27)

## Rehabilitación del Desdentado Total



**Figura 5-27**

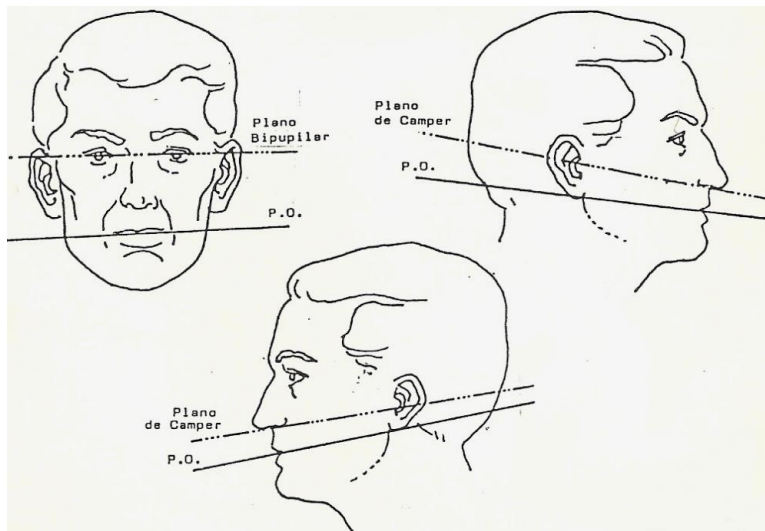
Saizar dice que "es cómodo aceptar que el plano de orientación es paralelo al plano de Camper" y como "prácticamente permite obtener buenos resultados casi siempre, lo mejor será aceptarlo pero, teniendo en cuenta que puede haber excepciones".

Para Camani Altube, "el plano de horizontal superior y el plano de Camper, habitualmente, son paralelos, comprobándose, sin embargo, que en algunos casos, ambos planos tienden a converger hacia dorsal y, otros, hacia ventral, pero siempre determinando ángulos de muy reducida magnitud ya que, en general, no pasan de 3°".

Collazo dice que "el plano de orientación es paralelo al de Camper en muy pocas ocasiones y, en cambio, convergen hacia ventral término medio un ángulo de 4°".

Según Le Pera, en sentido ántero-posterior, raramente el plano de oclusión resulta paralelo al de Camper. En sentido frontal, tiende a juntarse con el bipupilar hacia la izquierda. El plano oclusal resultará más alto a la izquierda que a la derecha. Por igual motivo, tendrá el plano oclusal tendencia a unirse al de Camper "hacia atrás" en el lado izquierdo y "hacia adelante" en el derecho, visto el paciente de perfil. (Figura 5-28)

## Rehabilitación del Desdentado Total

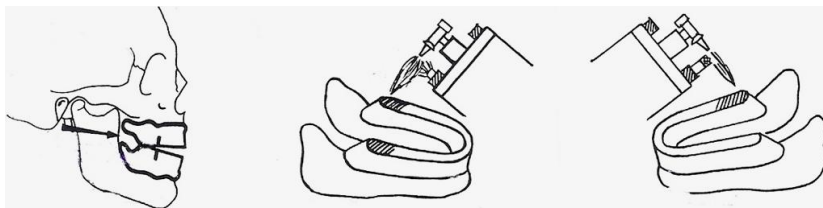


**Figura 5-28** (Le Pera)

Se supone que este plano es paralelo al plano de oclusión y es el que se utiliza para determinar el plano de orientación en el sentido ántero-posterior.

Para lograr que el plano de orientación sea un plano perfecto en toda su extensión, nos valemos de una lámina metálica plana que se calienta a la llama y se pasa sobre la superficie oclusal del rodete hasta conseguir la uniformidad.

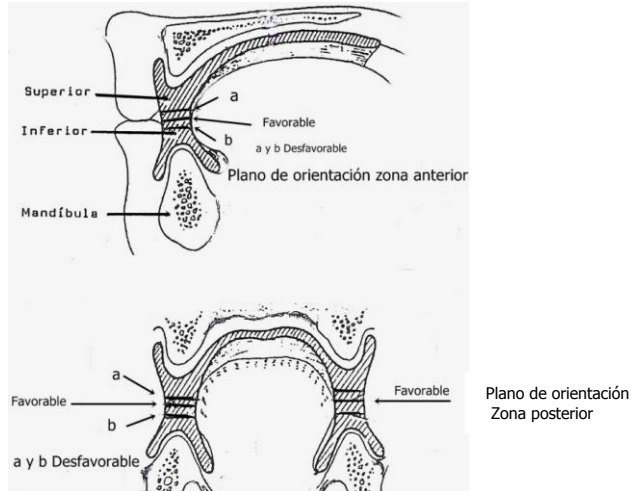
Terminado de confeccionar el rodete superior, se hace indispensable, en este momento, transferir el plano de orientación superior obtenido al rodete inferior. Para ello calentamos en forma paulatina éste último y, previo envaselinado del rodete superior para que no se pegue, llevamos ambos a la boca y hacemos que el paciente contacte los mismos con fuerza; de esta manera, y poco a poco, iremos disminuyendo y conformando el rodete inferior hasta que lleguemos a la DV que consideramos adecuada y que verificaremos con exactitud por medio de distintos métodos que examinaremos más adelante (Figura 5-29).



**Figura 5-29** (Pompignoli)

## Rehabilitación del Desdentado Total

Conformado el rodete superior, es muy frecuente que al introducir el rodete inferior, al cerrar la boca ambos contacten en la zona posterior, lo que obliga hacer los desgastes de uno o de ambos lados del rodete inferior. El rodete superior no puede modificarse.

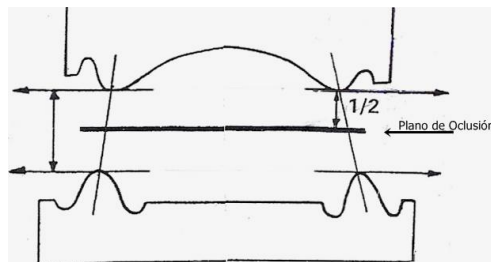


**Figura 5-30**

Plano de orientación (Zona anterior y Zona posterior).

La mayoría de los protesistas aconsejan tratar de dividir la distancia que existe entre los rebordes alveolares superiores e inferiores, de manera de establecer un plano de orientación que les permita a los rodetes de mordida la misma altura, respetando siempre las exigencias de las condiciones estéticas del sector anterior. Por ello si colocamos los dientes anteriores superiores (a) poco visibles, los dientes inferiores serán los más visibles y nos traerá dificultad para la fonación, dificultad de la lengua para llevar los alimentos al plano oclusal. Si colocamos el plano de oclusión más bajo (b) los dientes superiores serán muy visibles y los inferiores pocos visibles. La fonación será defectuosa.

(Figura 5-30).



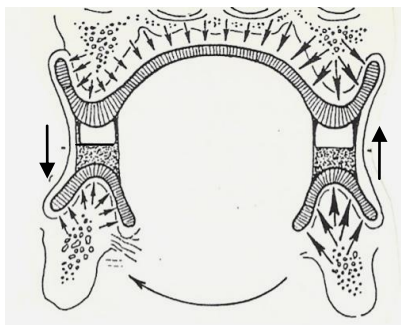
**Figura 5-31**

Sector posterior del plano de orientación (Pompignoli).



## Rehabilitación del Desdentado Total

En la mayor parte de los casos clínicos, cuando la distancia entre los rebordes alveolares superior e inferior de ambos lados, derecho e izquierdo se encuentra a la misma distancia, es posible establecer un plano de orientación, que se ubique en la parte media de la distancia interalveolar (Figura 5-31).



**Figura 5-32**


Referencia: → Fuerza menor  
---→ Fuerza mayor

Por ejemplo, si el paciente muerde con más fuerza sobre una masa resistente, colocada en la zona de los molares izquierdos, la mandíbula tendrá tendencia a girar en sentido de las manecillas del reloj, cuando se la mira de frente, traccionando el cóndilo izquierdo hacia abajo y elevando el cóndilo derecho. Por ello, un registro en condiciones de presiones desequilibradas (aumentada de un lado y disminuida del lado opuesto), originaría un montaje incorrecto del modelo inferior. De allí entonces que los registros deban hacerse interponiendo una cantidad de cera blanda, colocada entre ambos rodetes, derecho e izquierdo, para que las presiones sean equilibradas, normales, iguales y no exageradas (Figura 5-32).

Puede también colocarse un soporte central único entre ambas placas y, luego, desgastando el rodete inferior para registrar la RC, resulta evidente que al colocar entre los rodetes una llave de yeso, tendremos igualdad de presión de ambos lados

Algunos autores (**Foley y Latta**, 1985), han relacionado el plano de orientación superior con la papila parotídea, es decir, el orificio de desembocadura del conducto de Stenon y han establecido que ésta última se halla, término medio, a 3,3 mm. (4 mm., según **Lundquist**, 1970) por sobre el plano de orientación; esta distancia puede ser usada como una guía para determinar el plano de orientación en dentaduras completas. (Figura 5-33)

## Rehabilitación del Desdentado Total

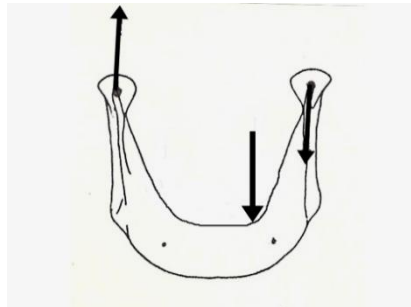


**Figura 5-33**

**La relación de la mandíbula con el maxilar puede ser alterada por las resistencias oclusales.** Al registrarse la DV, es conveniente que los tejidos de soporte no estén sometidos a presión exagerada, pues los efectos se observan sobre la depresibilidad de los tejidos y se refleja en la posición de los cóndilos.

La carga puede ser un factor importante en la estabilidad y función de la ATM. El desplazamiento del disco, la perforación del disco, el remodelamiento óseo temporal y el cóndilo y algunos dolores articulares, pueden ser el resultado de una carga excesiva o mal dirigida (Farrar, 1972; Hansson y col., 1979).

Un supracontacto posterior unilateral o un contacto de una restauración alta, puede crear en el plano frontal, la inclinación de la mandíbula, comprimiendo una articulación y tendiendo a aliviar la otra. (Figura 5-34)



**Figura 5-34**

Una presión más intensa del plano izquierdo, por ejemplo, producirá un descenso del cóndilo mandibular del mismo lado y una elevación del cóndilo mandibular del lado derecho.

Corresponde también que en este momento procedamos a determinar el ELI según técnicas que veremos más adelante.

## **SEGUNDO PROCEDIMIENTO:**

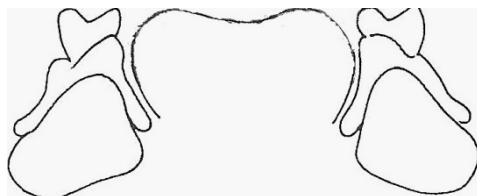
### **CONFORMACIÓN DEL RODETE INFERIOR**

Los músculos orofaciales influyen la ubicación del plano oclusal proveyendo un terreno anatómico para una adecuada localización del mismo en una posición habitual para la lengua y para que los bordes laterales de la misma, estabilicen la dentadura.

Wright y col. (1961), demostraron que en un gran número de pacientes, el plano oclusal tiene una relación constante posicional con zonas anatómicas específicas representadas por la mitad o dos tercios superiores de la papila retromolar y los ángulos de la boca. La papila retromolar es una zona, relativamente estable, aún con rebordes con absorción avanzada. Una posible explicación de este fenómeno se encuentra en el concepto de presión-tensión.

La presión causa reabsorción ósea mientras que la tensión aplicada en la región de las inserciones de los músculos, preserva el hueso o aún favorece, la aposición de un nuevo hueso. Como la papila retromolar contiene fibras del músculo constrictor superior de la faringe, del músculo buccinador y la porción terminal del tendón del músculo temporal, así también como fibras del rafe ptérido-mandibular, insertadas al hueso subyacente por medio de fibras de Sharpey, la tensión es aplicada por los mismos y la papila mantiene una posición constante. Cuando la papila retromolar es usada para determinar el segmento posterior del plano oclusal y los ángulos de la boca para localizar el segmento anterior, el plano estará a un nivel familiar para la lengua. Si la reabsorción no es extrema, el plano resultará paralelo al reborde residual y a la línea interpupilar.

En, aproximadamente, el 80% de los pacientes, el borde lateral de la lengua cubre las cúspides linguales o las superficies oclusales de los molares inferiores con lo que la lengua puede ser un poderoso aliado en la obtención de la estabilidad mandibular cuando el plano oclusal está en su posición normal. (Figura 5-35).



**Figura 5-35**

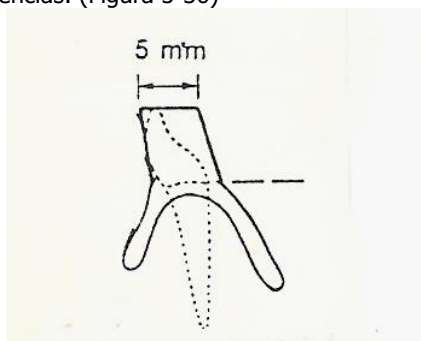
El plano oclusal mandibular demasiado alto puede resultar en una reducción de la estabilidad. Las fuerzas laterales, actuando contra los dientes, son magnificadas si el plano es levantado. La lengua es una guía para la valoración de la altura del plano oclusal inferior; la dentadura mandibular necesita ser controlada por la musculatura de la lengua, labios y carrillos. En descanso, el plano oclusal debe situarse a la altura del ecuador de la lengua. Un plano oclusal mandibular elevado, impide a la lengua llegar al vestíbulo bucal por sobre el tablero masticatorio; aún habrá dificultad para

## Rehabilitación del Desdentado Total

llevar el bolo alimenticio hasta la superficie oclusal. También, un plano mandibular alto, suele estar presente cuando la dimensión vertical de oclusión está, excesivamente, aumentada. Bisectando la distancia interalveolar, se mejora la ventaja mecánica de la dentadura mandibular.

Se comienza determinando el plano de orientación en el rodete inferior en lugar del superior y, para ello, primero establecemos el aspecto estético, de la misma manera que hicimos con el rodete superior en la técnica anterior.

En sector anterior, el plano se registra trazando una línea que se extiende de comisura a comisura, con los labios en reposo y a la altura del borde libre de labio inferior, en el lugar donde la mucosa húmeda se une con la mucosa seca. Se recorta la cera según estas referencias. (Figura 5-36)



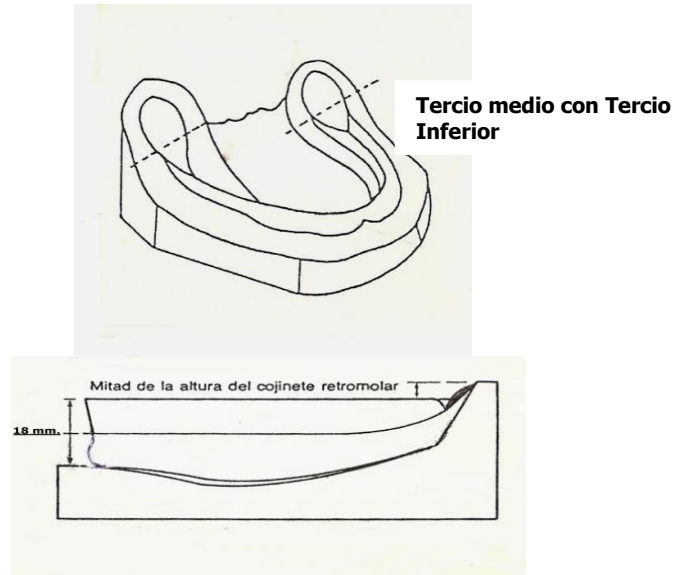
**Figura 5-36**

Relación de rodete oclusal anterior inferior, con respecto a los tejidos blandos. El ancho del rodete es de 5 mm. El dibujo punteado indica la posición del incisivo central inferior extraído con anterioridad.

En el sentido ántero-posterior, el plano de orientación se recorta sobre el rodete inferior, de tal manera que sea una línea que se extienda desde el nivel del recorte anterior a la altura del canino hasta un punto predeterminado en la parte posterior y que corresponde a la papila piriforme en la unión del tercio medio y del tercio inferior. Las papilas piriformes se consideran que tienen una posición invariable en el desdentado total por pertenecer a la porción basal del maxilar. Queda así determinado el plano de orientación inferior (Figura 5-37).

Según Boucher, el plano de orientación debería estar localizado de manera que si se extendiera hacia atrás estaría ubicado en la unión del tercio medio con el tercio distal, o sea que este plano estaría, en el sector posterior, en los dos tercios superiores hacia arriba de la papila retromolar, para darle mejor movilidad a los movimientos de la lengua.

Si en algún momento existe la posibilidad de disminuir la altura de los rodetes, siempre es mejor hacerlo en el inferior, que por lo general es el reborde más reabsorbido.



**Figura 5-37**

Dimensiones del rodete oclusal inferior y su relación con la papila retromolar.

Después transferimos el plano inferior al rodete superior. Para ello, delimitamos la altura del rodete superior, de canino a canino, aproximadamente, 1 ó 2 mm. por debajo del labio superior en reposo. Reblandecemos la cera desde canino hacia atrás, calentando en profundidad con una espátula en forma vertical. Envaselinamos el rodete inferior y llevamos ambos rodetes a la boca, haciendo que el paciente trague saliva y haga presión de mordida al contactar ambos rodetes. La cera se desplazará hacia los costados y se recortarán los excesos. Repetimos la operación hasta que ambos rodetes contacten en toda la superficie o extensión. Vamos así, paulatinamente, disminuyendo la altura del rodete superior hasta que, poco a poco, llegamos a la DV que consideramos adecuada. Comprobamos la exactitud por los distintos métodos que veremos a continuación y registramos el ELI, técnica que se expondrá después.

### **Comprobación de la Dimensión Vertical Obtenida**

No existe ningún método exacto; no hay ninguna medida que nos diga el punto exacto para un buen cierre. De allí que para **Swenson**, *"...lo único definitivo que se puede decir de la DV es que es un procedimiento indefinido"*.

Para **Black**, *"...cualquier método que ande bien en las manos del profesional, es aceptable porque no existe ninguno seguro"*. Para **Boucher** *"...es, desgraciadamente, de lo más decepcionante"*.

Desde el punto de vista teórico esto es aparentemente fácil pero, en la práctica, no lo es tanto (Hobo y col., 1991).

## Rehabilitación del Desdentado Total

Al desaparecer los dientes que determinan la altura morfológica de la cara, no queda ninguna indicación que pueda tomarse como referencia exacta para reencontrar dicha altura. Ésta puede ser correcta dentro de ciertos límites. Es decir, que un paciente puede tener varias alturas o más para que se hagan evidentes los desequilibrios estéticos. Determinar la altura facial (base del mentón o gnation a la línea del nacimiento del cabello o trichion) y la distancia intermaxilar, es lo mismo ya que, una fija a la otra y viceversa. La altura facial es una medida externa; la altura intermaxilar, interna. Cuando se fija en primer término la altura facial, la intermaxilar es un resultado. En cambio, cuando se fija primero la distancia intermaxilar, la altura facial, es el resultado.

Con frecuencia, es necesario establecer una relación entre la estética y la función. Extraoralmente, sobre la cara, pueden medirse puntos de referencias convencionales, mientras que intraoralmente, se puede medir la distancia entre los rebordes residuales. Los distintos métodos tratan de obtener la DVR o la DVO. Unos buscan la DVR y, luego restan el espacio interoclusal y, otros, buscan directamente la DVO.

Numerosos son los métodos que se pueden utilizar para comprobar la DV:

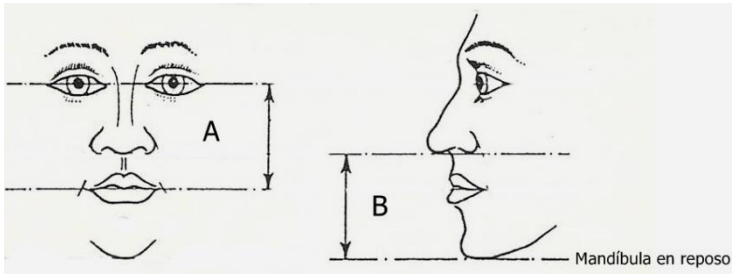
1. Craneométricos: basados en las relaciones métricas entre las distintas partes de la cara, lo que ha originado una serie de compases. Los de Willis y Rozsas, prestan alguna utilidad.
2. Deglutorio (Niswonger; Shanahan).
3. Fonético (Gillis; Silverman).
4. Mecánico (Sears).
5. Estético.
6. Muscular (Boos).
7. Mio-eléctrico
8. Fisiológico o de reposo (Jerson de Asis Martins-Schvarts).
9. Fotográfico (Wright).

### **Compás de Willis**

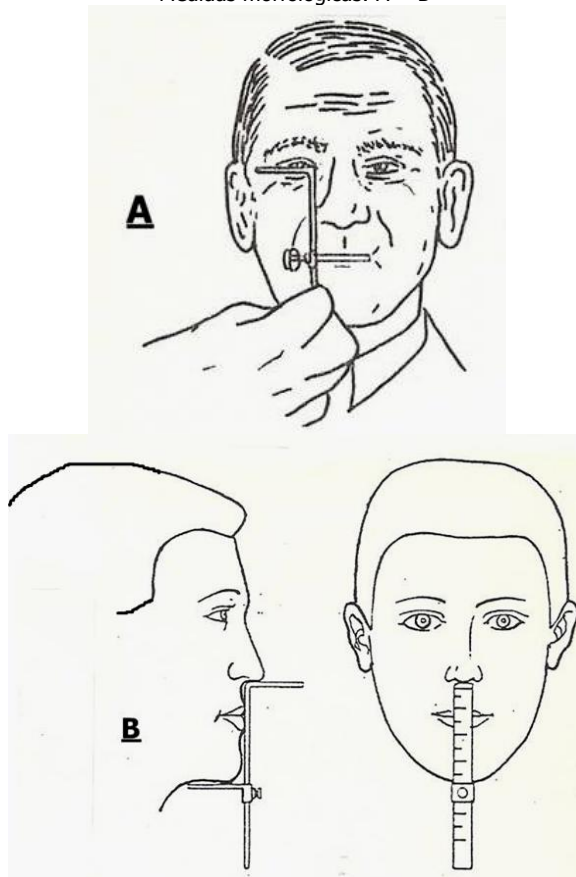
Willis, citado por Swenson, propuso para determinar la DV que "la distancia de la pupila a la línea que separa los labios debía ser igual a la distancia de la base de la nariz, al borde inferior de la mandíbula". Para el mismo, la distancia de la pupila del ojo a la comisura era, término medio, de 65 a 70 mm. en el hombre y de 60 a 70 mm. en la mujer. Posteriormente, se estableció que esta igualdad se producía cuando la mandíbula se hallaba en posición de reposo porque la experiencia había demostrado que las DVO obtenidas, eran demasiado altas, lo que llevó a restar de 2 a 3 mm. a la distancia pupilo-comisural, para obtener la posición mandibular oclusiva (Figura 5-38).

El compás de Willis consta de una regla graduada con una desviación horizontal en forma de /L/ en un extremo y una desviación horizontal movable en sentido opuesto que corre a lo largo del cuerpo de la regla y que puede fijarse a distintas alturas mediante un tornillo. Colocamos la barra fija en el ángulo del ojo y la barra móvil a la altura de la comisura labial y la fijamos. La distancia así obtenida equivale a la DV de reposo (Tamaki) (Figuras 5-39 y 5-40).

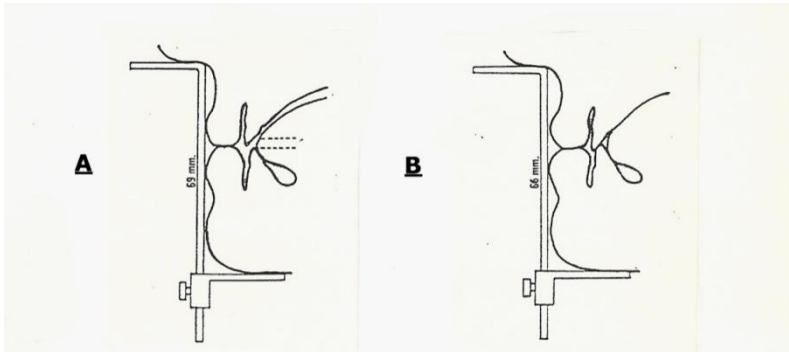
## Rehabilitación del Desdentado Total



**Figura 5-38**  
Medidas morfológicas:  $A = B$



**Figura 5-39**  
A. Distancia pupilo-comisural medida con el Compás de Willis.  
B. Distancia naso-mentoniana medida con el Compás de Willis, vista de frente y de perfil.



**Figura 5-40**

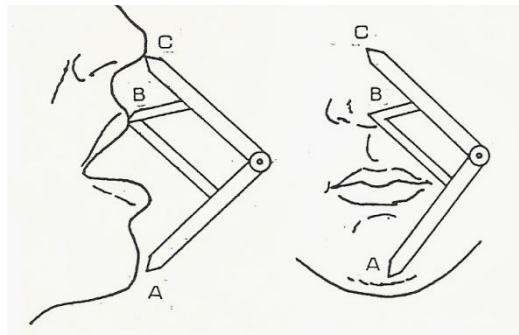
- A.** Dimensión vertical de reposo, medida con el Calibrador de Willis.
- B.** Dimensión vertical oclusiva medida con mismo dispositivo.

### **Compás de Rozsas**

Está constituido de un vástago central vertical en cuya parte superior se halla sujeto un plano horizontal, perpendicular al anterior y cuya forma permite apoyarlo sobre el caballete de la nariz y, a la vez, orientarlo de acuerdo a la línea bipupilar. Otro dispositivo corredizo se desliza en la parte inferior del vástago vertical. Se basa en el mismo principio de Willis.

### **Compás de Tarpits**

Se utiliza de la siguiente manera: se pide al paciente que abra grande la boca; se coloca un extremo (A) sobre la eminencia mentoniana y el otro extremo (C), sobre la punta de la nariz, sin tener en cuenta la punta media (B). Se fija el compás en la posición obtenida. El espacio que separa la punta inferior de la punta media, es la altura que corresponde estéticamente, al rostro que se ha medido, es decir que, una vez que el paciente haya cerrado la boca, la prótesis se construirá de tal forma que esta medida permanezca estable (punta de la nariz-punta del mentón = AB). (Figura 5-41)



**Figura 5-41**



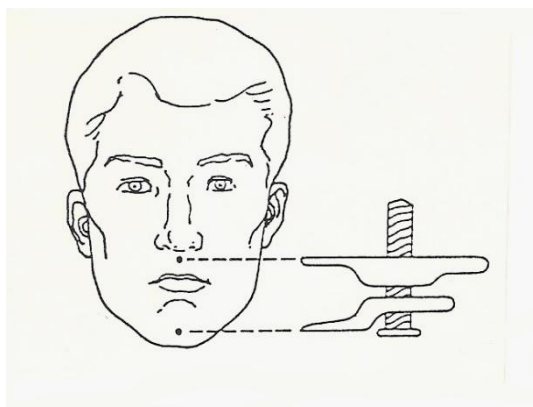
### **Técnica de Niswonger**

Este autor ideó un aparato al que denominó "Jaw Relator" que constituía una ayuda para la determinación de la DV.

Procedía de la siguiente manera: marca dos puntos en la cara, uno en la unión del labio superior con el septum nasal y el otro en el centro de la barbilla. Efectuado esto y con la cabeza del paciente de manera que la línea que une el borde superior del conducto auditivo externo con el ala de la nariz sea horizontal al piso, hace que el paciente lleve la mandíbula a la posición de reposo o en la que se encuentre cómodo para tragar o deglutir. Al final de cada deglución, la mandíbula, normalmente, vuelve a la posición de reposo.

Conseguido esto, realiza la medición con el aparato, de la distancia existente entre los dos puntos anteriormente marcados. A esta distancia le resta 3 mm., que él calcula de acuerdo a mediciones por él establecidas, es decir que la distancia medida en la cara en reposo, menos 3 mm., es la distancia que debería existir entre ambos puntos cuando la mandíbula se encuentra en oclusión.

Verificó que la diferencia entre la posición de reposo y la de deglución, era de 3,16 mm (Figura 5-42).



**Figura 5-42**

### **Técnica de Mac Gee**

Correlaciona el conocimiento de la DVO con tres medidas faciales.

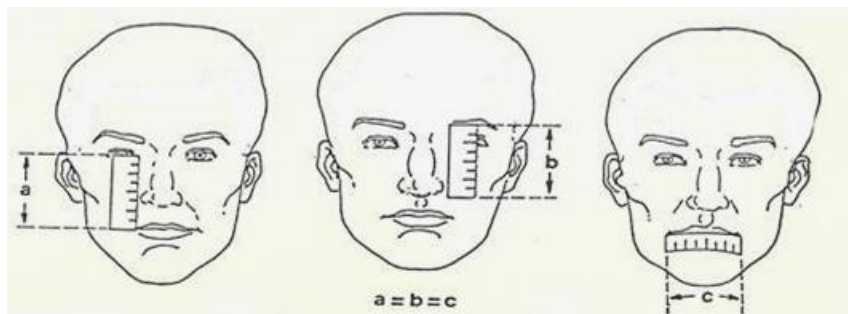
Este autor procede de la siguiente manera: mediante una regla flexible obtiene las siguientes medidas faciales que considera, permanecen constantes a través de la vida:

- a) Centro de la pupila hasta la unión de los labios en la línea media.
- b) Unión de las líneas de las cejas con el septum nasal.
- c) Comisura a comisura o distancia entre los ángulos de la boca con los labios en reposo. (Figura 5-43)

## Rehabilitación del Desdentado Total

Cuando hayan sido tomadas estas tres medidas, la semejanza entre ellas, se tornará manifiesta. Sostiene que, en el 95% de los sujetos con dientes naturales, dos o tres medidas serán iguales a la DVO desconocida.

Esta teoría contaba con el apoyo de Harvey (1948), Pound (1957) y Paquette (1966)



**Figura 5-43**

La "c" es más corta.

### **Técnica de Shanahan**

El método deglutorio fue, originalmente, idea de Monson quien, por primera vez aprovechó el acto de la deglución para determinar la DVO y la RC, al mismo tiempo.

La función fisiológica de la deglución ha sido sugerida y usada como método para determinar la DV. La razón es que, cuando un bolo alimenticio o de saliva es tragado, los dientes se encuentran en una DV normal. Shanahan comprobó que en ambas denticiones (deciduos y permanentes), los dientes erupcionan a un nivel determinado y son mantenidos en ese nivel de DV normal por el contacto oclusal repetido que resulta de las degluciones.

Indicó que los patrones de movimientos mandibulares durante la deglución son los mismos, tanto en el infante edéntulo como en los adultos edéntulos; se cree que esta posición, repetida centenares de veces por día, por ser de carácter reflejo condicionado, se fija de tal modo en la memoria muscular que, una vez perdidos los dientes, la mandíbula sigue deteniéndose en la vieja altura oclusal.

La técnica consiste en que, una vez establecido el plano de orientación superior, se coloca en el rodete inferior, evidentemente corto, tres conos de cera en estado plástico: dos posteriores a cada lado y uno anterior. Haciendo deglutir al paciente repetidamente, la cera es comprimida y aplastada. El espacio intermaxilar registrado, es la DVO o altura de oclusión que se quiere determinar.

Según Saizar, probablemente, se trata de un concepto erróneo porque:

- un desdentado sin prótesis, deglute elevando notablemente, la mandíbula y,
- poniendo rodetes de distintas alturas, deglute siempre lo mismo.

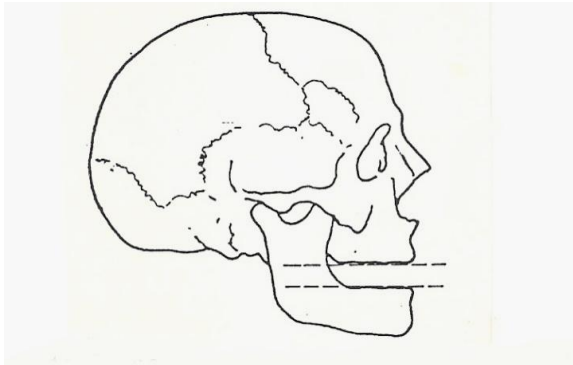
### **Técnica de Gillis**

Obtiene un espacio libre interoclusal haciendo que el paciente pronuncie el sonido labial /m/, el que puede pronunciarse sin el uso de dientes hasta el total relajamiento muscular para facilitar el contacto suave de los labios, con lo cual, la mandíbula se

ubica en la posición de reposo. Gillis ha establecido en 3 mm. el ELI correcto entre los incisivos en las dentaduras completas. La pronunciación debe ser lenta y repetida varias veces. El sonido /m/ es, a menudo, cambiada por la palabra /emma/ o seguida por el sonido labial /p/ que permite apartarse de los labios.

### **Técnica de Sears**

Establece que la relación vertical debe ser determinada en base al correcto paralelismo de las zonas de trabajo de los rebordes alveolares residuales para facilitar una buena mecánica mandibular, considerando como zona de trabajo a la comprendida entre ambos premolares y primer molar. Colocados ambos modelos en el articulador, para Sears, la DV será correcta si la línea que demarca la zona correspondiente a ambos premolares y primer molar superiores, es paralela a igual zona del maxilar inferior. (Figura 5-44)



**Figura 5-44**

El grado ideal de la separación intermaxilar, desde el punto de vista mecánico, son los dos procesos alveolares opuestos paralelos entre sí (Sears).

### **Método de Turner y Fox**

Estos autores son de la opinión de que la guía más segura para determinar la DV es la reconstrucción facial.

Los puntos de referencia para el restablecimiento de esa reconstrucción, son:

- a) Conformación de los surcos naso genianos.
- b) Armonía del tercio inferior con las demás partes del rostro.
- c) Obtención de la plenitud facial.

### **Técnica de Boos**

Esta teoría estaba basada en la premisa de que el máximo de fuerza de cierre, se ejercía cuando la mandíbula estaba en la posición de DVO.

## Rehabilitación del Desdentado Total

Construyó su Bimeter o gnatodinómetro que sirve para registrar la fuerza muscular masticatoria en libras. El Bimeter (Figura 5-45) es un dinamómetro que se coloca sobre la placa base del modelo inferior y una chapita de acero que se coloca sobre el paladar en la placa base superior. El extremo superior del Bimeter, en forma de punta, que puede subirse o bajarse para modificar la DV, asienta sobre la chapita al cerrar la boca y hace que la aguja del aparato vaya marcando las distintas presiones de acuerdo a las distintas alturas de mordida.

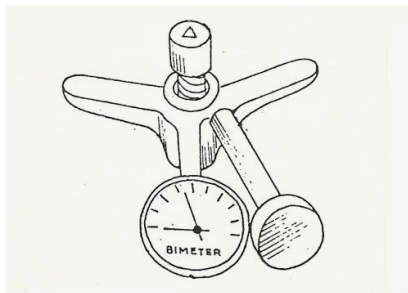
Suponiendo que habiendo una DVO de 80 mm. y que a esta altura le corresponde una presión de mordida de 30 libras, si se aumentara la DV, se tendría:

DV = 81,5 mm., con una presión de 40 libras,  
Si se continuara aumentando

DV = 83 mm., con una presión de 48 libras,  
Si se volviera a aumentar

DV = 84,5 mm. produce una presión de 38 libras,

Puede observarse que el paciente ha desarrollado su máximo poder de mordida a una DV de 83 mm., distancia a la que Boos consideraba que era la DVO correcta para ese paciente.



**Figura 5-45**

Boucher (1950), en una correlación con los resultados del Bimeter y aquellos obtenidos por métodos clínicos y electromiográficos, mostró que el uso de dicho aparato produce aumento de la DV.

De igual manera, Saizar sostiene que la posición de mayor poder estaba en las vecindades de la posición de reposo.

Prombonas y col. (1994), comprobaron los efectos que la dimensión vertical de oclusión (DVO), ejerce sobre la fuerza de mordida; todos los sujetos estudiados ejercían su mayor fuerza de mordida cuando la DV era mayor que la DVO. Los hombres ejercieron mayor fuerza de mordida que las mujeres.

### **Método Mio-eléctrico**

La base fisiológica de la electromiografía reside en el hecho de que cada vez que se contrae un músculo, una pequeña fracción de la energía total liberada, aparece como energía eléctrica. Registrada y analizada esta actividad, puede investigarse la conducta del músculo esquelético.

Hay una relación directa entre la actividad muscular y el número y la altura de los electromiogramas; normalmente, la actividad muscular es mínima en la posición de reposo (Quirch, 1965).

### **Método de Schwartz** (Jerson de Asis Martins)

Registra la posición mandibular de reposo mediante un sistema muy ingenioso. Construye un dispositivo compuesto de dos partes: una fijada a la base de prueba inferior y, otra, en la base de prueba superior. La inferior tiene una canaleta y la superior tiene tres estiletes que se introducen en esa canaleta. Prepara yeso común y llena la canaleta llevando ambas bases a la boca. Deja al paciente en posición de reposo. El yeso, al cristalizar, fija los estiletes en la posición de DVR.

Luego de montados los modelos en el articulador, reduce la distancia que existe entre ésta posición y la de oclusión a la que estima en alrededor de 2 mm.

### **Método Estético**

La estética facial es una medición subjetiva que depende de muchas variables. Dentro de cada raza y sexo, parece haber un equilibrio y proporción del aspecto facial que son, para la mayoría, "agradable a los ojos".

Cuando usamos el término "estético" o "antiestético", es que estamos observando si algo es placentero o no. Este complejo proceso no es solamente una función de los conos y bastoncitos de la retina; el estímulo visual pasa por el centro de la visión al cerebro donde el estímulo fisiológico puede engendrar una respuesta de placer o no, de orden psicológico.

Asimismo, la percepción de una experiencia visual puede estar condicionada, de alguna manera, por factores culturales y, lo que es considerado "bello" en una cultura, puede ser considerado "feo", en otras. Por ejemplo: la práctica de gastar los dientes en forma de puntas cortantes, como es practicada por culturas primitivas, es considerada "bella", solamente, en esas culturas específicas.

En relación con el contorno facial, lo normal ha sido definido por Charles Tweed como *"el equilibrio y armonía en las proporciones consideradas las más agradables de la cara humana"*.

Durante siglos, el hombre, en su empeño por reproducir con fidelidad la figura humana, ya sea escultórica o pictóricamente, ha desarrollado el manejo de los principios de percepción visual, tratando de encontrar leyes de la proporción que gobiernen la forma y el tamaño de las distintas partes del cuerpo y, en particular, de las distintas regiones de la cabeza. Los artistas han sido capaces de crear escenas de intensa vitalidad, belleza, profundidad y realismo.

A través de la historia, las proporciones del cuerpo humano han sido medidas y registradas.

El escrito más antiguo sobre las proporciones del cuerpo humano, está redactado en sánscrito en el manuscrito llamado "Silpi Sastri", es decir, "Ensayo sobre el arte".

En este manuscrito, el cuerpo está dividido en cuatrocientos ochenta (480) partes, setenta (70) de las cuales corresponden a la cabeza.

Leonardo da Vinci hizo observaciones sobre las diferencias en las proporciones del cuerpo en infantes y adultos.

## Rehabilitación del Desdentado Total

En 1693, en París, Claude Audran publicó un análisis cuantitativo de las finas estatuas de la antigüedad, pero no llegó a ninguna conclusión.

En el comienzo del Siglo XV, Alberti de Florencia, Italia, publica sus proporciones de la figura humana perfecta, basado en modelos vivientes: un equilibrio total de las partes (maxilar y mandíbula) con el todo (cara y dimensión total del cuerpo).

Las proporciones no necesitan ser exactas; armonía y equilibrio pueden existir dentro de un margen variable. Si la diferencia se vuelve demasiado grande, el ojo puede discernir la diferencia y el aspecto no parecerá tener un equilibrio y armonía con los objetos circundantes.


Los griegos han aplicado en su arquitectura la "regla de oro", también llamada de la "Divina Proporción".

Esta relación está establecida en la naturaleza, como por ejemplo, en las nervaduras de las hojas de las plantas o en las alas de las mariposas.

Una línea dividida de acuerdo a la "regla de oro", sería la siguiente:

Donde  $A = 0,618$

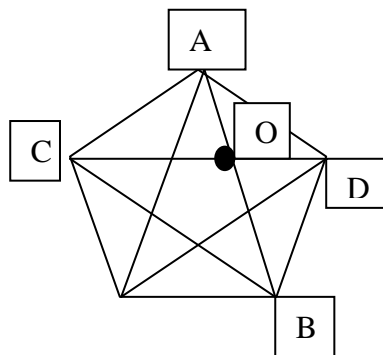
$B = 1$



Es decir que,  $A+B = 1,618$

Esencialmente, ello significa que si el ancho del incisivo central superior izquierdo o derecho, cada uno de ellos mide 100, entonces, el ancho del incisivo lateral superior adyacente, debe medir el 62% del primero.

La "regla de oro" está representada geoméricamente por el pentágono o estrella de cinco puntas. (Figura 5-46)



**Figura 5-46**

## Rehabilitación del Desdentado Total

En el pentágono, todas las rectas que unen los vértices opuestos, al entrecruzarse entre sí, lo hacen de acuerdo a "la regla de oro".

Ejemplo: la recta AB que une los vértices opuestos, está dividida por la recta CD en dos semi-rectas:  $AO = 0,618$  y  $OB = 1$ .

La "divina proporción" ha sido usada desde tiempo inmemorial en la arquitectura griega como el Partenón en la Acrópolis de Atenas, considerado entre las más bellas creaciones arquitectónicas de la historia; tiene todas sus partes construidas según esta proporción. Ha sido descripta, estudiada y usada en el arte, por artistas famosos, científicos, matemáticos y filósofos.

En los tamaños pequeños o grandes, los números pueden variar pero, la relación permanece constante.

La estética facial es la búsqueda de la armonía y proporción del rostro.

En prótesis, en cuanto le incumbe la responsabilidad de restaurar las características fisonómicas, se reconocen el equilibrio y la armonía entre los elementos que dan figura al rostro, íntimamente asociado a todos los factores que hacen a la individualidad del paciente.

No se persigue la obtención de sensación de belleza, sino la sensación de naturalidad, buscando la recuperación de rasgos fisonómicos del paciente y no la modificación de la fisonomía en busca de la belleza que tuvo originalmente.

La estimación de la dimensión vertical por el aspecto facial está basada, precisamente, sobre la armonía estética del tercio inferior de la cara, relacionada con el resto, es decir, la determinación de la distancia naso-mentoniana o altura de mordida, que influye notablemente en el grosor de los labios, en el ángulo bucal y en la proporcionalidad total de la cara ya que esta distancia constituye el segmento variable en la estética facial.

Debe ser justamente discernible el contacto de los labios en lo referente a la compresión cuando se eleva la mandíbula en el cierre mandibular desde la posición de reposo a la posición oclusiva.

Esta guía se aplica en pacientes jóvenes o de mediana edad con buen tono muscular de la piel.

Ocurren dificultades cuando el tono de la piel es pobre, cuando existen rebordes reabsorbidos, en pacientes respiradores bucales y en aquellos que tienen labios morfológicamente defectuosos.

La expresión de la cara está en función de sus movimientos. El reposo es inexpresivo. Al hablar, al reír, al abrir la boca y otros gestos, se recogen los labios, poniendo los arcos dentarios a la vista en grado variable.

Verticalmente, interesa que los tres tercios faciales,

- a) Región frontal, desde la raíz del cabello a la línea de las cejas.
- b) Región nasal, desde la línea de las cejas a la base de la nariz.
- c) Región inferior, desde la base de la nariz a la base del mentón, estén proporcionados y que, desde el punto subnasal al punto más inferior del labio

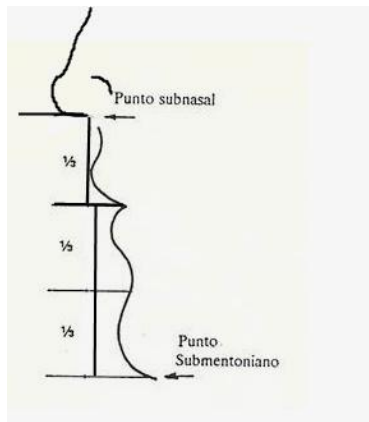
## Rehabilitación del Desdentado Total

superior y, desde este último, a la parte más inferior del mentón, exista una relación de 1:2. (Figuras 5-47 y 5-48)

A los músculos de la mímica le cabe la responsabilidad de imprimir al rostro las distintas expresiones que exteriorizan los distintos estados anímicos, como lo son la alegría, la tristeza, el llanto, la risa.



**Figura 5-47**



**Figura 5-48**

Proporcionalidad del tercio inferior de la cara

El juego fisonómico es el producto de la contracción de la musculatura de la mímica, regulada a su vez, por el estado anímico que vive el paciente. Las características que imprime al rostro la musculatura de la mímica, está condicionada por dos factores: uno, la configuración individual de los rasgos fisonómicos determinados por las particularidades anatómicas cráneo-faciales, la forma de su armazón óseo, el



desarrollo muscular, la cantidad y distribución de los tejidos de relleno (conjuntivo-adiposo) y, el otro, es el estado anímico que la pone en movimiento.

El juego de las masas musculares modifica, permanentemente, el rostro. Los músculos que intervienen en estas acciones, son:

1. **Orbicular de los labios:** que está integrado por dos porciones, una superior y otra inferior; no poseen inserciones esqueléticas. Su contracción produce la clausura del orificio bucal por acción de esfínter. También puede llevar los labios hacia adelante, ahuecando la abertura bucal en forma de cono o bien puede adosar los labios fuertemente contra las arcadas dentarias.
2. **Cigomático mayor:** su acción tira el ángulo de la boca hacia fuera y hacia arriba. Aumenta el diámetro transversal del orificio bucal, dándole una forma de arco de concavidad superior. Se lo denomina el músculo de la risa por ser, por su contracción, que el rostro expresa tal estado. Es el que produce el pliegue naso-geniano.
3. **Cigomático menor:** su contracción eleva la parte mediana del labio superior y, al no tener acción sobre las comisuras de la boca, describe un arco de concavidad inferior que imprime al rostro la expresión de la tristeza.
4. **Canino:** o elevador del ángulo de la boca; cuando se contrae, lleva la comisura hacia arriba. Junto con el oponente depresor, el músculo triangular, empujan el ángulo de la boca hacia adelante, como al chupar o fruncir los labios.
5. **Triangular de los labios:** al contraerse, tracciona hacia abajo la comisura de la boca. La expresión facial que caracteriza la contracción de este músculo es de estados depresivos.
6. **Borla del mentón:** su contracción disminuye la profundidad del surco gíngivo-labial inferior y provoca la elevación del labio inferior en busca de apoyo en el superior. Esta acción es propia del sujeto que quiere contener el llanto.
7. **Cuadrado de la barba:** su contracción vuelca el labio inferior (depressor del labio inferior) y, en su desplazamiento, también eleva el surco vestibular. Expresa disgusto y fastidio.
8. **Risorio:** su contracción arrastra hacia fuera los ángulos de la boca aumentando su diámetro. Su acción imprime al rostro una expresión que es más un rictus que una sonrisa.
9. **Buccinador:** tira hacia atrás las comisuras agrandando el diámetro transversal de la boca. Juntamente con el orbicular llevan los alimentos sobre las superficies triturantes para su masticación.
10. **Masetero:** sin ser un músculo de la mímica, su contracción forzada expresa estados de cólera (ver figura 111 capítulo 2).

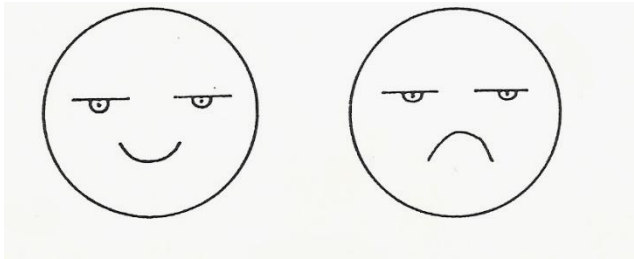
Estos músculos, trabajando normalmente, imprimen con sus contracciones, a la boca en particular y, al rostro en general, determinadas características que expresan estados anímicos diversos, desde la risa al llanto.

## Rehabilitación del Desdentado Total

En los estados eufóricos (como la risa), se provoca la elevación de las comisuras dando a la boca una curva de concavidad superior mientras que en los estados anímicos depresivos como la tristeza, dolor, angustia, las acciones musculares le imprimen a la hendidura bucal una incurvación inferior como consecuencia de la depresión de los extremos comisurales. (Figura 5-49)

La misión de la prótesis es la de restaurar la fonación, la masticación y la estética. Ésta se alcanza:

- 1) Reponiendo dientes coincidentes en sus caracteres físicos con los demás elementos del rostro.
- 2) Modelando la prótesis de modo que permita el correcto juego de la musculatura mímica.
- 3) Situando la mandíbula en correcta dimensión vertical y relación céntrica para recuperar así el tercio inferior del rostro y su debida proporción con las otras partes del mismo.

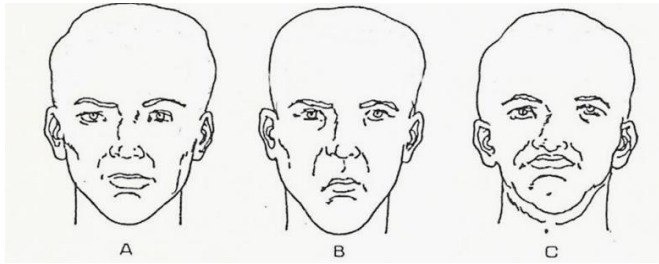


**Figura 5-49**

El método estético es un procedimiento muy utilizado entre los profesionales y requiere cierta destreza, necesaria para distinguir las distintas posiciones mandibulares de acuerdo al aspecto del rostro. Cuando observamos el aspecto estético de la cara del paciente, especialmente del tercio inferior, es decir, desde la base de la nariz a la base del mentón que es el segmento variable de la cara de acuerdo a la abertura mandibular, estableceremos que la mandíbula se halla en posición de reposo cuando los labios se encuentran unidos entre sí, sin esfuerzo, dando a la cara del paciente un aspecto distraído, displicente, que aún podría llegar a producir una ligera separación de los labios. Por el contrario, cuando la mandíbula va a la posición de oclusión, los labios se encuentran apretados entre sí, unidos firmemente, dando la sensación de enojo y de energía (Figura 5-50).

Entre las posiciones mandibulares se establecerá entre los dientes o rodetes de mordida, un espacio variable que corresponderá al ELI. (Figuras 5-51 y 5-52)

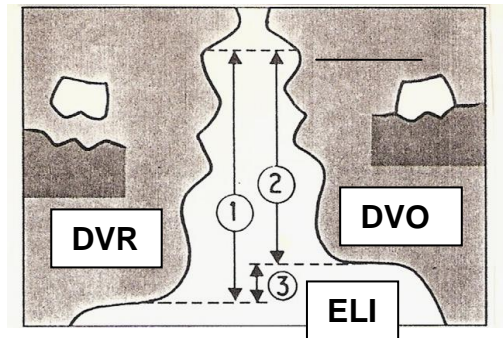
## Rehabilitación del Desdentado Total



**Figura 5-50**

Aspectos estéticos que presentan los rostros:

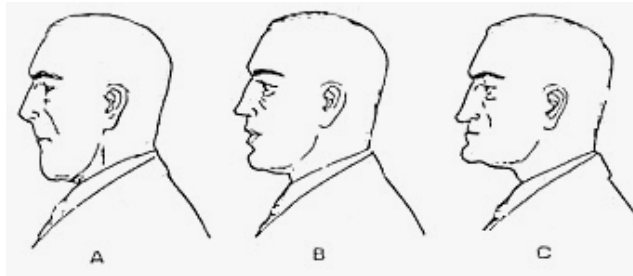
- A**, Dimensión Vertical normal con buena proporcionalidad de la cara. Los labios están bien apoyados.  
**B**, Dimensión Vertical excesiva donde es difícil cerrar los labios y el paciente tiene la impresión de tener una mordida demasiado grande en la boca.  
**C**, Dimensión Vertical insuficiente, mordida demasiado baja con los dientes montados. El paciente tiene la impresión de morder en el vacío desde el estado de reposo.



**Figura 5-51**

Perfil Facial:

1. Dimensión Vertical de reposo.
2. Dimensión Vertical oclusiva.
3. Espacio libre interoclusal (ELI).



**Figura 5-52**

El grado de separación intermaxilar tiene una gran influencia sobre el aspecto estético.

**A,** Cuando el grado de separación mandibular es muy grande, la toma el aspecto característico de tirantez alrededor de la boca y la mitad inferior de la cara se hace, proporcionalmente, larga.

**B,** Características de una cara con proporciones normales.

**C,** Una separación insuficiente va acompañada de alteraciones antiestéticas que se asocian siempre con la edad avanzada. El mentón se aproxima a la nariz produciendo su adelantamiento dentro del perfil facial.

### **Método Fonético**

El control fonético fue introducido por Silverman, quien en el año 1951, presentó una técnica para determinar la DV utilizando ciertos sonidos, los cuales colocan a la mandíbula en diferentes relaciones con respecto al maxilar superior.

Este autor presentó una técnica basada en el espacio funcional de pronunciación, posición fisiológica que adquiere la mandíbula durante el habla.

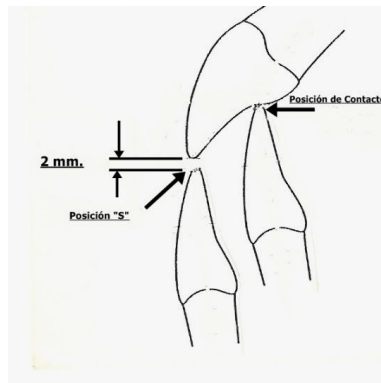
Silverman, trabajando con pacientes dentados y basándose en la posición mandibular durante la conversación, determinaba la DV a través de la emisión de los sonidos llamados **sibilantes**, afirmando que era posible determinar científicamente la DV.

Sostenía que el espacio de pronunciación que se observa al emitir sonidos sibilantes, permanece constante para cada individuo porque era el resultado de una actividad muscular. Utilizaba la enunciación del sonido sibilante /s/ como medio fonético para determinar la DV.

Según Silverman, la mandíbula, tenga o no dientes, es llevada hacia adelante y abajo a la posición precisa del nivel /s/. El hecho es que, aunque los dientes sean removidos, los músculos no se ven afectados por sí mismos. Entonces, cuando el paciente desdentado habla, esos músculos siguen llevando la mandíbula a nivel /s/.

El sonido /s/ es un silbido ligero, producido cuando el aire proveniente de los pulmones, es forzado a través del espacio que se crea entre los bordes incisales de los centrales superiores e inferiores. Este espacio funcional de pronunciación se produce por el desplazamiento de los bordes incisales mandibulares desde el punto del cíngulum o punto de contacto, hasta la posición /s/. (Figura 5-53)

## Rehabilitación del Desdentado Total



**Figura 5-53** (Silverman)

Pueden pronunciarse palabras que contengan letras sibilantes como Misisipi, Sisebuta, Sixty-six, sesenta a sesenta y nueve. Cuando el paciente pronuncia estas palabras sibilantes, la mandíbula desciende creando un espacio constante.

Este método de determinar la DV es diferente de la determinación de la DV por el método del ELI. Por eso, conviene dejar claro que la posición /s/, no es la posición postural de reposo, toda vez que en el primer caso, la mandíbula se halla en una posición más baja y más anterior que la de reposo (Swerdlow, 1964 – Keinfinger, 1976 – Begin, 1992).

La discrepancia se observa cuando se trata de justipreciar la cantidad de separación de este espacio de pronunciación.

Para Silverman, cuando se pronuncia la /s/, la separación de los rodetes (superior e inferior) debe ser de 1 a 2 mm.

Según Boucher (1977), este espacio debe oscilar entre 1 a 1 ½ mm.

Sin embargo, para Tamaki, la separación debería ser de 3 mm.

Mientras que para Saizar, la separación de los rodetes debería ser de 4 mm.

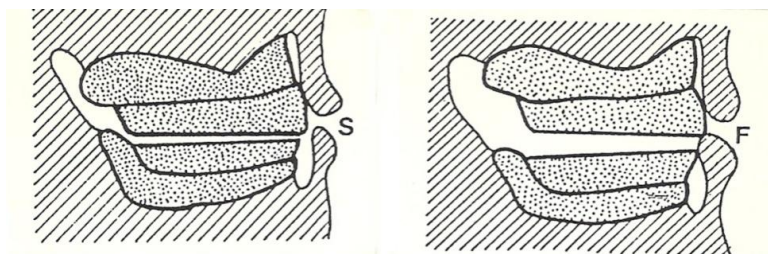
Cuando la DV es correcta, los rodetes de registro, al pronunciar sonidos sibilantes, se encontrarán separados sin contacto anterior. Por el contrario, si durante la emisión de estos sonidos, los rodetes de oclusión se tocan, significa que la DV es excesiva y, en consecuencia, los mismos (ya sea superior o inferior, según corresponda por la estética) deberán ser reducidos. En cambio, si el espacio entre los rodetes es excesivo, significa que la DV es inadecuada y que debe ser aumentada.

Cuando se mide la DV utilizando el sonido /s/, el paciente puede controlar conscientemente la mandíbula y causar un espacio menor que el normal; por eso, el paciente debe pronunciar rápidamente las palabras, porque de este modo, se pierden todos los controles musculares voluntarios. Es absolutamente imposible para el paciente, controlar voluntariamente la mandíbula cuando habla rápidamente.

## Rehabilitación del Desdentado Total

En la pronunciación sin dientes, es imposible que ésta sea muy clara, visto que la lengua choca con el volumen de los rodetes de cera.

Este procedimiento no puede utilizarse en pacientes con oclusiones de Clase II y III de Angle.



**Figura 5-54**

El método fonético nos permite determinar la superficie vestibular del rodete superior.

Haciendo pronunciar al paciente las letras labio-dentales /F, fundido/ ó /V, victoria/, el borde del rodete superior debe contactar, ligeramente, con el labio inferior en la línea que delimita la mucosa húmeda de la mucosa seca. Si se emplea tiempo suficiente, es posible contornear el rodete superior de modo que los dientes se puedan colocar correctamente. Añadiendo o quitando cera de la superficie vestibular del rodete superior, de canino a canino, se puede lograr un contacto correcto con el labio inferior (Figura 5-54).

### **Método Fotográfico**

Wright sugirió deducir medidas de fotografía anteriores del paciente, cuando aún tenía sus dientes naturales.

Otras técnicas para establecer la DVO como la estimulación muscular eléctrica, no ha probado científicamente que sea superior a las técnicas tradicionales (Dao y col., 1988).

En los distintos procedimientos presentados, se encuentra que, en cada uno de ellos, en manos expertas, permiten obtener DV compatibles con un buen funcionamiento protético pero, la experiencia ha demostrado que estos métodos, por sí solos, no repiten resultados iguales en sesiones distintas o aún en la misma sesión, de modo que no resisten una severa crítica científica.

**“Una correcta DV se establece mejor utilizando una combinación de los métodos útiles de prueba, más la experiencia práctica”.** (Academia Americana de Prótesis Completa).

El criterio clínico juega el mayor rol en la valoración de este importante componente en la construcción de dentaduras completas.

## **DETERMINACIÓN DEL ESPACIO LIBRE INTEROCLUSAL**

### **Finalidad**

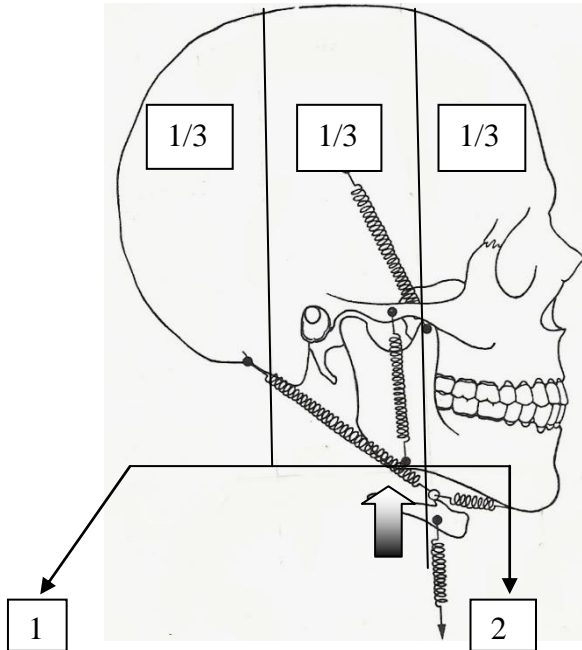
Respecto del equilibrio tónico de la musculatura y grado de separación correcta entre las superficies oclusales en la posición de descanso de la mandíbula.

La DVR se ve influenciada por diferentes factores:

A. El estado emocional: tensión psíquica o stress que afecta el comportamiento neuromuscular aumentando el tono muscular. Un aumento del tono muscular de los elevadores de la mandíbula, disminuirá la dimensión vertical de descanso y, en consecuencia, disminuirá la distancia interoclusal. Por ello, el estado psicológico del paciente constituye una consideración importante en todas las etapas de la construcción de las dentaduras completas en las se emplea la posición postural de descanso como punto de referencia de la mandíbula.

B. La posición de la cabeza y el cuerpo: los efectos de los cambios en la posición de la cabeza sobre la DVR está bien documentada (Brodie, 1950–Wyke, 1979). Los estudios cefalométricos de Brodie y Thompson (Brodie, sobre crecimiento y desarrollo de la cabeza) y los factores que afectan la postura mandibular dan, como resultado, la coordinación entre los músculos cervicales posteriores y los músculos que se utilizan para la inspiración, masticación, deglución y fonación. Debido a que la mandíbula está contenida dentro de esos grupos musculares, la DVR es dependiente del equilibrio de esos músculos. Otros investigadores han notado cambios en la actividad de los músculos masticadores con los cambios de la posición de la cabeza. (Funakoshi, 1973-Wyke, 1979-Kund y col., 1970)

## Rehabilitación del Desdentado Total



**Figura 5-55**

Diagrama que ilustra la interrelación de los músculos de la región cráneo-cervical (Cohen y Kramer, 1976)

Observando la cabeza en sentido ántero-posterior, se encuentra que tiene su parte anterior, correspondiente a los 2/3 del peso total y el 1/3 posterior que se aplica sobre la primera vértebra cervical o atlas. Para que la cabeza se mantenga vertical, es necesario que los músculos posteriores del cuello se contraigan para equilibrar el peso anterior de la cabeza.

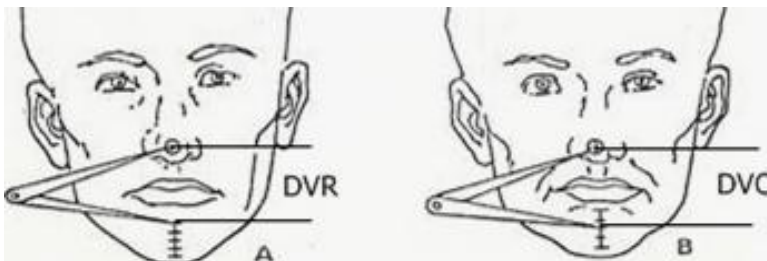
1. Acción de los músculos posteriores del cuello. 2. Peso de la parte anterior de la cabeza. (Figura 5-55)

Los cambios de postura ejercen un efecto inmediato sobre la posición mandibular de descanso. En un paciente con la cabeza flexionada hacia adelante, se disminuye la distancia interoclusal; con la cabeza en extensión, la mandíbula se mueve hacia abajo y atrás, aumentando el espacio libre interoclusal. Es importante un ambiente tranquilo y relajado. El paciente debe estar sentado, sin usar el apoya-cabeza del sillón odontológico, con la columna vertebral erguida, las piernas perpendiculares al piso, la cabeza derecha y mirando a lo lejos, de manera de poder colocar el plano de Frankfort en forma horizontal.



### Técnica

- a) **Determinación de la posición de descanso de la mandíbula:** la forma más práctica de hallar la DVR es la de provocar la relajación de los músculos depresores de la mandíbula, fatigándolos, con lo cual ésta queda en posición de equilibrio entre los músculos depresores y masticadores.
1. Colocar un trozo de cinta adhesiva marcada con una cruz (+) en la punta de la nariz (Figura 5-56).
  2. Colocar otra cinta adhesiva sobre el mentón marcada con una línea vertical indicada por 4 a 5 trazos perpendiculares, separados unos de otros, por 2 mm., aproximadamente.
  3. Colocar en la boca solamente la placa superior con el rodete de mordida ya conformado.
  4. La DVR es más fácilmente obtenida con el paciente completamente relajado. (Tallgren, 1957).
  5. Hacerle decir al paciente la palabra "eme". Después de repetirla varias veces, los labios quedan ligeramente separados.
  6. Una ayuda para lograr la DVR es hacer abrir la boca y mantener una abertura exagerada durante 3 a 5 minutos (Kazis, H. y Kazis, A.). Cuando los labios empiezan a temblar, es señal de fatiga; en ese momento, se permite al paciente descansar, con lo cual él hace un movimiento de deglución y luego, queda la mandíbula en reposo.
  7. En ese momento, se mide con un compás de puntas secas, la distancia entre la marca ubicada en la nariz y la línea horizontal más alta de las ubicadas en el mentón. Esta distancia corresponde a la "posición de descanso de la mandíbula". Se debe anotar la distancia en milímetros y verificar, varias veces, la medida.
- b) **1.** Con ambos rodetes ubicados en la boca una vez registrada la posición de descanso de la mandíbula, mientras se sostiene una punta del compás sobre la marca de la nariz y la otra punta, ligeramente separada de las marcas del mentón, pedir al paciente que trague saliva.
- 2.** Observar en ese momento que la marca horizontal del mentón, queda alineada con la otra punta del compás.



**Figura 5-56**  
DVR \_ DVO

**3.** Contar las marcas cruzadas durante la deglución. De esta forma, se determina cuántos milímetros de ELI necesita el paciente. Es una creencia que **un espacio libre de 3 mm. es, universalmente, adecuado**. Sin embargo, **Buchman** ha observado pacientes con espacios libres de 5, 7, 9, 11 y 13 mm.

De todas maneras, si no permitimos el espacio necesario, la naturaleza tratará de encontrar el mismo a expensas de las estructuras subyacentes, produciendo reabsorción ósea. La medición aquí descrita para determinar el ELI correcto, debe repetirse varias veces para asegurar su precisión.

En síntesis: la línea horizontal más inferior alcanzada por el compás durante la deglución, releva el cierre del maxilar del paciente cuando con el bloque de mordida inferior en la boca, contacta con el bloque de mordida superior. Es en esta posición cuando los dientes superiores e inferiores del paciente, contactan durante el último paso de la deglución. Cuando los maxilares se abren y adoptan nuevamente la posición de descanso, la distancia entre los maxilares constituye el espacio libre interoclusal. Consiguientemente, este espacio libre es la cantidad de espacio que debe existir entre los maxilares cuando éstos se encuentran separados en descanso fisiológico.

### **c) Verificación de estas medidas con la dimensión vertical oclusiva previamente obtenida.**

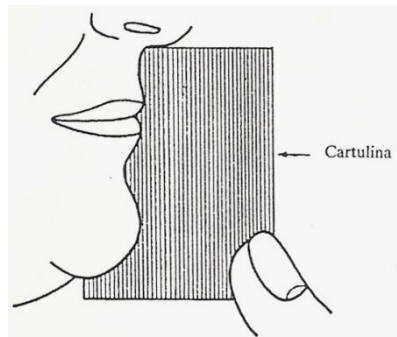
1. Colocar ambas placas, superior e inferior, en la boca.
2. Repetir las mediciones anteriores.
3. Medir con el compás. En caso de no coincidir, agregar o retirar los milímetros necesarios de cera sobre el rodete superior o inferior (de acuerdo a la estética), con el fin de llegar a un cierre definitivo de la vertical de acuerdo con las marcas de nariz-mentón.
4. Mientras el paciente mantiene su mandíbula en posición de reposo, se deberá separar, suavemente, sus labios para observar el ELI entre los incisivos centrales superiores e inferiores. Repetir el control varias veces hasta alcanzar una determinación aceptable.

### **Registros previos a las extracciones.**

Si se cuenta con el paciente antes de efectuarse las extracciones de todos sus dientes, será ventajoso conservar un registro de la longitud de la cara por medio de:

- a) Fotografía de perfil.
- b) Radiografía de perfil.
- c) Contorno de alambre del perfil.
- d) Modelo de yeso con los dientes anteriores en oclusión.
- e) Medidas faciales.
- f) Mascarillas faciales.

- a) **Fotografía de perfil:** un requisito importante en la cámara fotográfica es que debe ser fácilmente ajustable para regular el tamaño relativo de la imagen.
- b) **Radiografía de perfil:** estas clases de radiografías requieren de equipo especial que no es muy práctico y se usa rara vez. Igualmente se menciona como uno de los métodos posibles a utilizar.
- c) **Contorno de alambre del perfil:** suele usarse un alambre de plomo para delinear el contorno del perfil de la cara, antes de las extracciones de los dientes; este alambre, una vez configurado, se coloca sobre un cartón, el que se recorta según aquel contorno y, luego, sirve para determinar en la cara del paciente, la posición vertical. Este método es defectuoso porque es imposible configurar el alambre con exactitud contra los tejidos blandos. (Figura 5-56)



**Figura 5-56**

- d) **Modelo de yeso con los dientes anteriores en oclusión:** un método simple para obtener la relación vertical de los dientes; así también como el tamaño y la forma de los mismos, colocando sustancia de impresión en una cubeta plana para impresión frontal y comprimirla contra los dientes anteriores mientras están en oclusión. El modelo hecho de la impresión sirve como indicador de la cantidad de espacio que se requiere entre las apófisis para los dientes de este tamaño.
- e) **Medidas faciales:** se usan desde hace varios años, dispositivos destinados a obtener medidas faciales. Entre ellos pueden citarse los conocidos medidores de Willis y Rozsas. Para el mismo fin se puede usar un compás de puntas secas para medir la distancia de la base del mentón antes de las extracciones de los dientes.
- f) **Mascarillas faciales de acrílico:** un método especial de registro facial es hacer un modelo de yeso piedra de la cara y después producir una forma transparente de la cara que será un guía exacta para la reproducción de la

dimensión vertical y mostrar la plenitud de la cara, permitiendo al operador a través de la forma transparente, notar las áreas de contacto o con falta de contacto. Los otros métodos dan sólo dos dimensiones, pero esta forma, ofrece la tercera dimensión que permitirá al profesional obtener una reproducción exacta. Puede obtenerse la impresión de toda la cara o de la cara alrededor de la boca. Las impresiones faciales se obtienen fácilmente utilizando el hidrocoloide reversible, reforzadas luego con yeso. (Swenson, 1959)

Sobre el modelo de la cara se dibuja una línea que incluya la punta de la nariz y el borde inferior de la barba y que se extienda lateralmente hasta los pómulos. Se adapta perfectamente en él una lámina de cera rosa que luego es llevada a la mufla para hacer la mutación por el acrílico transparente. Esta guía permitirá al profesional colocar las estructuras que soportarán la dentadura de manera que el paciente no sufra ninguna alteración del contorno facial.

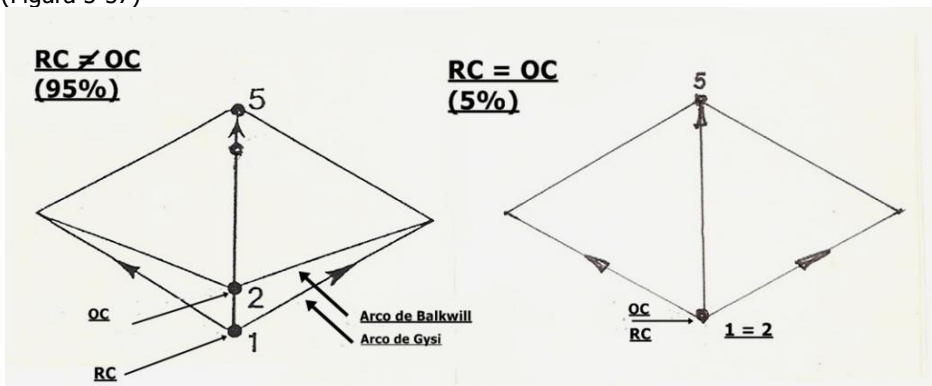
Además de dar la DV, también da la cantidad necesaria de espesor de los bordes y la plenitud de las superficies pulidas de la dentadura, la posición correcta ántero-posterior de los dientes, el contorno del arco y la interrelación de los arcos, es decir, el overjet y el overbite.

Frente a los inconvenientes que presenta la determinación de la DV en un paciente desdentado total que no tiene registros pre-extracción, podría ser conveniente, siempre que exista dicha posibilidad y el paciente estuviera de acuerdo, realizar una prótesis completa inmediata.

### **MOVIMIENTOS EN EL PLANO HORIZONTAL**

Todos los movimientos que realiza la mandíbula en el plano horizontal son contactantes, es decir, con contacto dentario.

La oclusión es el contacto entre los dientes mientras que la oclusión dinámica, es el contacto entre los dientes durante los movimientos mandibulares (Gray y col., 1994). (Figura 5-57)



**Figura 5-57**  
Arcos Góticos

Si se examina el bicuspoide por su base o plano horizontal, se verá que está representado por las trayectorias contacto-bordeante delanteras y posteriores, que se encuentran entre sí, formando cuatro ángulos (Figura 5-57).

La posición **1** o posición retrusiva terminal o Relación Céntrica, está formada por las trayectorias contacto-bordeante posteriores, derecha e izquierda extremas, al encontrarse en el punto posterior. Este punto no es otro que el famoso "vértice del arco gótico", nombre dado por **Gysi**, su descubridor.

La posición **5** representa la máxima propulsión mandibular.

En la posición **2**, la mandíbula se ubica en la máxima intercuspidad u Oclusión Céntrica Habitual que constituye el punto de referencia para definir las posiciones mandibulares. De allí nacen o llegan los diferentes movimientos mandibulares.

A partir de la OC, los movimientos laterales posteriores determinan otro arco gótico que se conoce como el "arco gótico de **Balkwill**", su descubridor.

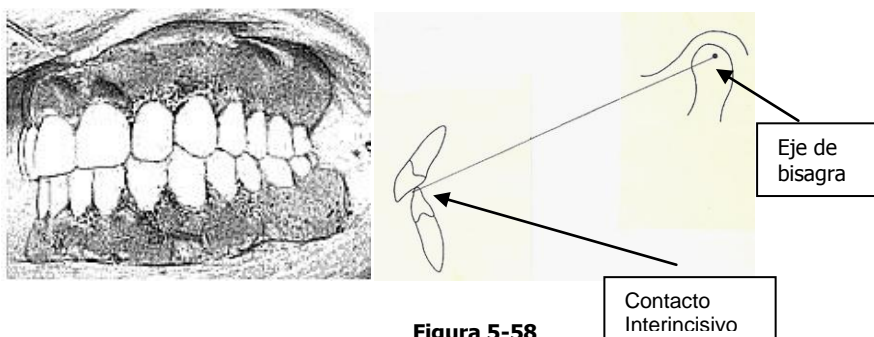
La extensión total o completa del movimiento en sentido lateral en el adulto, abarca alrededor de 6 a 8 mm. y, en dirección anterior, alrededor de 5 mm. (La abertura en sentido vertical, es de alrededor de 30 a 60 mm.)

### **OCLUSIÓN CÉNTRICA Y RELACIÓN CÉNTRICA**

La Oclusión Céntrica y la Relación Céntrica, son posiciones mandibulares diferentes.

La **Oclusión Céntrica** (OC), es una posición dental, es decir, una relación de diente a diente (dientes maxilares a dientes mandibulares). Es la ubicación de la mandíbula con relación al maxilar superior cuando los dientes antagonistas se encuentran en completa intercuspidad o interdigitación y, donde las superficies oclusales de los dientes opuestos entre sí, proporcionan el mayor número de puntos de contacto.

En esta relación, los dientes se encuentran en la posición de máxima intercuspidad (PMI, terminología aceptada por el Glossary de Términos Prostdónicos, 1987). (Figura 5-58)



En la OC existe una relación de dientes, constituyendo la mordida de conveniencia y habitual. El paciente siempre cierra en esta posición, siendo dificultoso juntar los dientes en otra relación.

Cuando los elementos dentarios naturales están en PMI, las cúspides palatinas superiores y las vestibulares inferiores, se denominan "**cúspides de soporte**", fundamentales, porque mantienen la estabilidad de la posición intercuspídea mientras que las cúspides vestibulares superiores y linguales inferiores, no poseen función de soporte.

### **¿Cómo se encuentra la OC?**

Se pide al paciente que cierre sus dientes normalmente o sobre sus dientes posteriores, observando en ese momento la relación existente entre los maxilares y la relación entre los incisivos en esta posición.

Esta es la mordida que se debe utilizar siempre que se deba hacer un examen o un registro. (Gray y col., 1994)

La oclusión céntrica puede cambiar por atrición o desgaste oclusal, migración dental o pérdida de los dientes, pero se llevará a cabo, muy lentamente.

Los dientes pueden moverse con el tiempo pero, en un período breve, el cambio de la oclusión, será imperceptible.

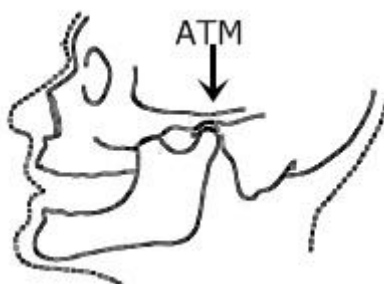
En cambio, en un período prolongado, el cambio puede ser considerable.

Estudios de movimientos mandibulares han mostrado que la terminación del ciclo masticatorio coloca a los dientes en, o muy cerca, de la PMI (Hudgins-Moon, 1985). Los reflejos propioceptivos de la neuromusculatura, guían a la mandíbula a esta relación intercuspídea adquirida durante el cierre final de la masticación. La función fisiológica normal de la deglución, que se produce muchas veces cada veinticuatro horas por acción refleja, lleva a la mandíbula (generalmente), a la PMI.

La **Relación Céntrica** (RC), es una posición anatómica, osteoligamentosa y esquelética, es decir, de hueso a hueso (mandíbula a maxilar). (Figura 5-59)

Depende de los músculos que se insertan en la mandíbula, el disco articular y los ligamentos, y no de la posición dental. Es repetible, registrable, reproducible, fisiológicamente estable y, puede ser considerada, la más aceptable posición de referencia.

Es una relación fisiológica de la mandíbula con el maxilar y éste con la base del cráneo.



**Figura 5-59**

Sinonimia: posición céntrica, posición dorsal, relación céntrica retruida, posición terminal de charnela, etc.

Definición: es la posición más posterior o retrusiva, superior y media de la mandíbula (y de los cóndilos) con respecto al maxilar superior, obtenida sin esfuerzo, desde la cual es posible realizar movimientos de lateralidad a una determinada separación o dimensión vertical. (Del Glossary de Términos Prostodónticos, 1977)

El concepto de RC ha evolucionado en el transcurso del tiempo al ser analizada con un criterio dinámico y funcional.

Durante el primer cuarto del siglo pasado, diferentes autores, tales como Bennet, Calvin Case, Simón, Lisher, etc., coincidieron en esta nueva valoración de la oclusión; pero serían Harvey Stallard y McCollum en 1920, quienes efectuaran la primera descripción de las diferentes posiciones mandibulares, con especial referencia a la posición de RC, a la que calificaron como la más estable, en la que todo el sistema estomatognático se encuentra equilibrado y que tiene la característica de ser única y que puede repetirse, tanto en el niño como en el adulto.

Para McCollum, los cóndilos se hallan en RC cuando se encuentran en su posición más posterior con respecto a la cavidad glenoidea.

En 1962, Granger manifiesta que la estabilidad de los cóndilos se logra incorporando un segundo criterio de referencia y define a la RC como a la posición más posterior y superior, con respecto a la cavidad glenoidea.

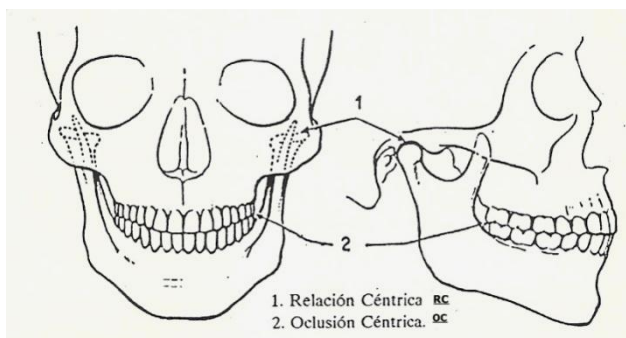
Golden y Stuart (1963), incorporan un nuevo concepto al decir que la RC es aquella posición fisiológica tridimensional de centricidad condilar bilateral y repetible, más posterior, superior y media en su cavidad articular, estando el eje intercondilar horizontal en su posición terminal posterior, a partir del cual se pueden efectuar todos los movimientos, tanto céntricos como excéntricos. Sería, por lo tanto, el equivalente a la posición cero de la mandíbula en la que puede, o no, coincidir con la OC (Oclusión Céntrica habitual o adquirida).

La RC es una posición no comúnmente coincidente con la PMI. Por lo tanto, la RC y la OC no son lo mismo por definición.

Según Boucher, una gran mayoría de pacientes adultos muestran estas dos posiciones separadas: la **intercuspídea** u Oclusión Céntrica y la **anatómica** o Relación Céntrica.

No obstante, algunas veces, ambas pueden coincidir.

## Rehabilitación del Desdentado Total



**Figura 5-57**

Lo ideal sería que OC coincidiera con la RC pero, en el 95% (90%, según Howatt; 85%, según Tamaki) de los pacientes, no es así.

Cuando no coinciden, se le llama "Oclusión habitual" mientras que, cuando coinciden, es una "Oclusión en Relación Céntrica". (Figura 5-57)

Por ello, *"cuando en un dentado normal los arcos dentarios están en OC, los cóndilos, generalmente, no están en RC"*.

Clínicamente, la mayoría de los pacientes, tienen una discrepancia ántero-posterior entre la OC y la RC.

Posselt encontró que *la diferencia existente entre ambas posiciones (que es lo mismo que decir, el movimiento retrusivo), es de 0,5 mm a 1,5 mm. (TM = 1 mm.)*

En la RC la mandíbula se posiciona más posteriormente con relación a la OC por ser una posición bordeante.

Como ocurre comúnmente, cuando la OC no es igual a la RC en el movimiento retrusivo mandibular, habrá un contacto prematuro (cúspide con cúspide) en RC, el contacto dentario se manifiesta como un contacto único de uno o dos dientes, con el consiguiente deslizamiento desde la RC a OC.).

Si el contacto de máxima intercuspidadación se produce cuando los cóndilos están en posición terminal de bisagra (RC), entonces la RC y la OC, coinciden.

En el desdentado total, la OC se pierde por la pérdida de todos los elementos dentarios, de manera que la RC es la única posición que se puede lograr y transferir al articulador al realizar el montaje de los modelos.

En los pacientes parcialmente desdentados, pueden presentarse dos situaciones distintas:



## Rehabilitación del Desdentado Total

1. Que debido a la cantidad de dientes remanentes, se conserve la OC. Es la posición de elección cuando hay contactos oclusales máximos estables y sin signos de patosis.
2. Que la RC es la posición de elección cuando:
  - a) Por la reducida cantidad de elementos remanentes no hay suficientes contactos oclusales para poder relacionar la mandíbula con el maxilar en una relación estable y uniforme.
  - b) Si, a pesar de haber contactos oclusales, hay signos de patosis.
  - c) Cuando existe como antagonista una dentadura completa (superior o inferior).

En todos estos casos, la posición mandibular más estable y más confiable, es la RC.

Con la pérdida de la OC, es posible registrar en el plano horizontal, a partir de la RC, los siguientes movimientos mandibulares:

- a) Propulsión.
- b) Retrusión.
- c) Lateralidad izquierda centrífuga y centripeta.
- d) Lateralidad derecha centrífuga y centripeta.

Cualquier posición de la mandíbula fuera de la RC, se dirá que está en una posición excéntrica.

Estas posiciones excéntricas, pueden ser:

- a) Natural.
- b) Adquirida accidentalmente, por ejemplo: en caso de choque, desastre, etc. o bien, patológica, como en el caso de un tumor.
- c) Funcional, cuando la mandíbula se ha desviado lentamente a una nueva posición o que pueda ser producida por la falta de dientes naturales o por una prótesis mal realizada.

A partir de ese momento, comienza a conocerse que la RC es la posición más posterior, superior y más centrada de los cóndilos en la cavidad glenoidea.

**Horris** (1985), define la RC como una interrelación de la mandíbula con respecto al maxilar superior y la base craneana cuando ambos cóndilos y sus discos articulares están estabilizados contra las vertientes posteriores de las eminencias articulares.

Para **Long** (1970), la RC es la relación fisiológica más retruida de la mandíbula con relación al maxilar superior.

**Dawson** (1989) define a la RC como aquella relación (repetible) de la mandíbula donde las uniones del disco-cóndilo, correctamente alineados, están en la posición más superior contra la eminencia, independiente de la posición de los dientes o de la DV. Preconiza acostar al paciente, trabajar desde atrás y manipular bimanualmente, la mandíbula.

Para **Celenza** y **Nasedkin** (1980), los cóndilos asientan en RC en la posición más ántero-superior de las eminencias glenoidea, estando interpuesto el disco intercondilar.

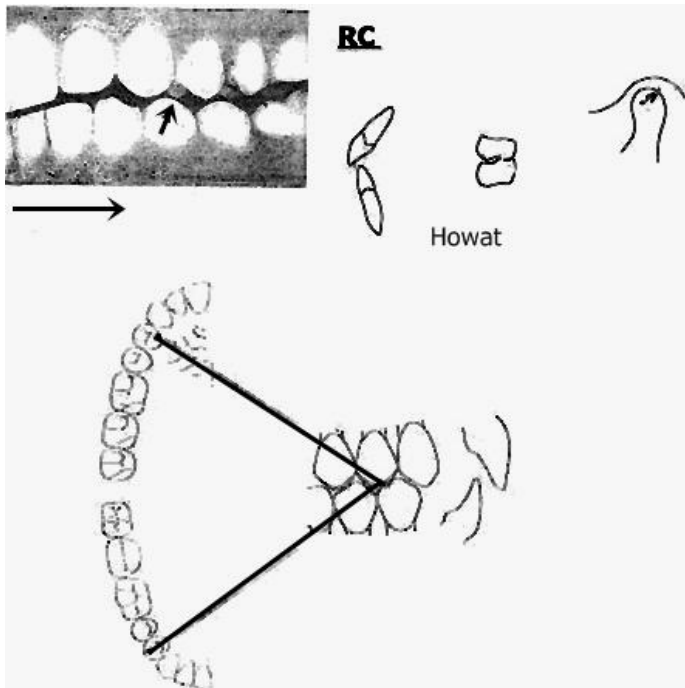
## Rehabilitación del Desdentado Total

**Roth** (1982) describe la RC como la posición en la que los cóndilos asientan contra los discos en la pendiente pósterio-superior de las eminencias.

Según **Howat** (1992), la RC es la posición más alta de los cóndilos en sus respectivas fosas cuando los componentes articulares y el sistema neuromuscular asociado, están sanos.

La RC es la relación máxilo-mandibular en la cual los cóndilos articulares con la porción avascular del respectivo disco, se hallan en la posición superior contra la eminencia articular.

La RC es la relación de la mandíbula con el maxilar en el que los cóndilos y sus respectivos discos articulares, están en una posición media y superior; es, clínicamente, determinada la relación de la mandíbula con el maxilar cuando el ensamble cóndilo-disco, están ubicados en sus posiciones más superiores de la fosa mandibular y contra el declive distal de la eminencia articular (**Ash**, 1993). (Figura 5-61)



**Figura 5-61**

Movimiento retrusivo de la mandíbula.

Se produce un solo contacto entre los dientes superiores e inferiores en la posición de Relación Céntrica, diferente de la PMI o posición de máxima intercuspidación.

En consecuencia, la RC, de acuerdo a la definición:

- a) Debe estar la mandíbula en la posición más retrusiva.
- b) El individuo debe asumir esta posición más retrusiva no forzada por la acción de su propia musculatura.
- c) Las excursiones laterales deben ser hechas, desde y hacia, la posición de RC.
- d) Es una condición en la cual pueden existir varios grados de separación mandibular, ya que ello ocurre alrededor del eje terminal de bisagra y desde el cual, puede hacer movimientos de lateralidad.

### **Cualidades de la Relación Céntrica** (Saizar, 1996)

1. **La RC es una posición máxilo-mandibular**, que puede caracterizarse como la posición más retrusiva, contactante o no. Puede alcanzar esta posición más retrusiva a diversas alturas que se suceden sin solución de continuidad. Entonces, si la mandíbula, puede pasar de una RC a otra más alta o más baja, también en RC o eje terminal de bisagra, significa que puede moverse en RC: éste es el movimiento de bisagra o charnela (corresponde al trayecto 1-II del Esquema de Posselt). Por ello, la mandíbula puede estar en RC en varias alturas: RC contactante; RC con 1 cm. de altura; RC extrema de charnela, etc.
2. **La RC es normal**, no es una secuela de la edentación. En el dentado pueden registrarse dos arcos góticos (Figura 5-62):
  - a) El gnatograma de **Balkwill** (1985) que es el que se forma con los movimientos hacia y desde la oclusión céntrica (AB).
  - b) El gnatograma de **Gysi** (1908) que es el que se forma hacia y desde la relación céntrica (AG).
  - c) Estos dos trazados aparecen unidos por el trazado del movimiento retrusivo o movimiento de **Ferrein** (1746) (OC-RC).
  - d) En el desdentado total sólo puede registrarse el gnatograma de Gysi porque al perder sus dientes, pierde la OC pero conserva la RC.
  - e) La RC es diferente en el dentado natural de la OC.

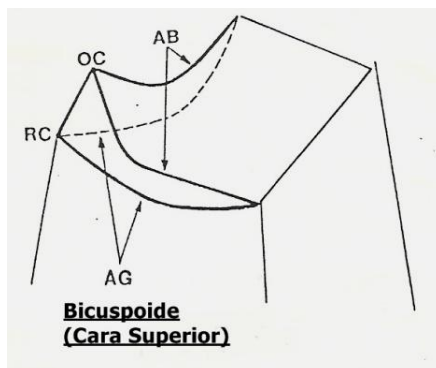
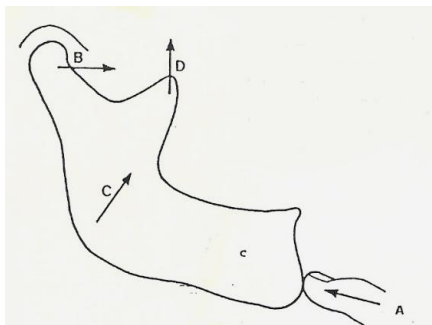


Figura 5-62

3. **El gnatograma de Gysi, es exacto.**
4. **La RC es la posición más estable:** cuando se pierden los dientes, la RC, se conserva. También pueden registrarse en el cadáver los arcos góticos. La experiencia prueba que la RC se hace habitual con extraordinaria facilidad.
5. **La RC es determinada por los cóndilos en sus relaciones con la fosa glenoidea:** en casos de condilectomías dobles, no fue posible registrar el gnatograma de Gysi.
6. **La RC es determinada por la posición condilar póstero-superior:** a nivel de los cóndilos, el movimiento retrusivo es hacia atrás y arriba, con una inclinación media de unos 45° con respecto al Plano de Frankfort.
7. **La RC es bilateral:** es decir, que requiere de las dos articulaciones témporo-mandibulares. Con un cóndilo quebrado, se pierde la RC.
8. **La RC es activa o pasiva:** es decir, que puede ser obtenida tanto por la musculatura del sujeto, como por las manos del operador, pero solamente para guiar la mandíbula.
9. **La RC es suave:** se reconoce mayor confiabilidad clínica a la RC suave que a la forzada. El paciente deberá, voluntariamente, llevar la mandíbula a la misma posición oclusal cada vez. Ninguna fuerza deberá ser ejercida por el operador para llevar y obtener la posición más retrusiva de la mandíbula, ya que esta posición no sería normal. (Figura 5-63)

## Rehabilitación del Desdentado Total



**Figura 5-63**

Resultado de una fuerza antero-posterior sobre la mandíbula. Una fuerza aplicada en sentido antero-posterior sobre la mandíbula (A) es resistida por la reacción protectora de los músculos elevadores (C y D) y por los músculos pterigoideos externos (B), los cuales empujan los cóndilos hacia adelante.

### **Repetitividad del registro de la RC**

Una de las premisas fundamentales de la posición de RC es su capacidad de ser reproducida.

Como la RC está controlada por el sistema neuromuscular, puede variar de un día para el otro.

Algunos autores reportaron variaciones en las 24 horas en el registro de la RC. (Shafag y col., 1975)

El fluido contenido en los tejidos circundantes del hueso condilar fluctúa como ocurre con los tejidos blandos del organismo. (Mills, 1966)

Los resultados de Pieshlinger y col., 1993, mediante la axiografía computada, confirman la reproductibilidad del registro de la RC con independencia del operador y de la ausencia o presencia de sintomatología de la ATM.

Estos autores sostienen que la RC, no es una posición exacta pero es estable dentro de una pequeña área de 0,1 mm. a 0,4 mm. (TM = 0,2 mm.) de diámetro de un círculo llamado de "Estabilización", lo cual acontece en un 82,9% de los casos analizados.

Desde el punto de vista del registro gráfico, la RC coincide con el vértice establecido por los movimientos bordeantes de lateralidad derecha e izquierda.

El concepto de RC implica, por sí misma, una posición de simetría condilar, de modo tal que el establecimiento de una posición condilar asimétrica, excepto una patología articular, es una técnica inadecuada.

## Rehabilitación del Desdentado Total

Debido a que la RC es dictada por las ATMs no puede ser objetivada por el profesional, como ocurre con la OC. Sólo es posible crear en el paciente un cuadro mental que nos permita lograr una RC adecuada.

**Importancia de la Relación Céntrica:** la mandíbula es centrada funcionalmente con respecto al macizo cráneo-maxilar en el plano horizontal.

De las tres dimensiones necesarias para establecer la posición mandibular requerida, a los efectos de reconstruir la oclusión, la altura o DV, determina solamente la vertical; la RC determina las otras dos restantes: ántero-posterior y lateral. En esta posición mandibular, se reconstruirá la Relación céntrica. (Saizar).

**Requisitos para obtener la Relación Céntrica:** para registrar la RC, se requiere la utilización de placas de registros bien adaptadas. Puede ser necesario que las mismas sean rebasadas o, de lo contrario, hacer uso de polvos adhesivos para construir su inmovilidad. Previamente se debe haber obtenido una altura intermaxilar (DV) aceptable y haber realizado el registro del espacio libre interoclusal o inoclusión fisiológica estática.

### **MÉTODOS DE REGISTRO:**

El registro de la RC puede ser realizado por medio de dos técnicas: a) método de certeza y, b) métodos de presunción.

**a) Método de certeza o mecánico:** cuya base teórica fundamental está basada en el trazado del arco gótico; fue desarrollado por primera vez por **Hesse** en 1897, fue descrito por **Gysi** en 1910 quien presentó un aparato extraoral de registro y divulgó la técnica de la determinación de la RC.

El registro del arco gótico se fundamenta en el trazado de dos segmentos de esferas que se cortan entre sí en un punto y que tienen por centro dos cóndilos.

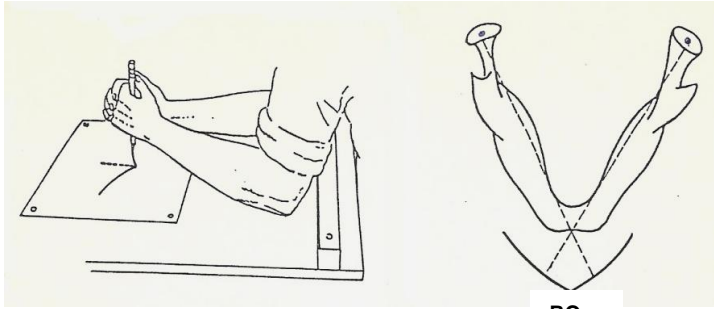
Cada uno de estos trazados corresponde al movimiento de lateralidad extrema, partiendo de la RC y el centro de rotación que los genera se encuentra en la zona del cóndilo de trabajo correspondiente.

### **Fundamentos del Trazado del Arco Gótico**

El método del Arco Gótico fue propuesto por WARMECKROS en 1892. (Haya, 1991). La figura constituye un diagrama que trata de dar una idea de cómo se obtiene la Relación Céntrica mandibular mediante los trazadores (Figura 5-64).

Se fija un listón de madera a la mesa de trabajo que actúa como tope, impidiendo que los codos puedan moverse hacia atrás, fijándolos en su posición más posterior.

## Rehabilitación del Desdentado Total



Cuando se ejecuta un trazado como el que muestra la figura, el codo derecho actúa como tope fijo (cóndilo del lado de trabajo), mientras que el codo izquierdo se desplaza hacia adelante y adentro (cóndilo del lado de balanceo).

Por razones obvias, no realiza el movimiento hacia abajo que el cóndilo de balanceo realiza en un paciente durante el registro. Cuando se lleva a cabo un movimiento hacia el lado opuesto al que muestra la figura, el codo izquierdo actuará como cóndilo de trabajo y, el cóndilo derecho, como cóndilo de balanceo.

Cuando el lápiz está en la intersección de ambos arcos, los arcos (cóndilos), estarán en su posición más posterior. Cuando ambos codos avanzan simultáneamente hacia adelante en línea recta (movimiento propulsivo puro), el lápiz traza una línea hacia adelante, tal como lo señala la línea punteada.

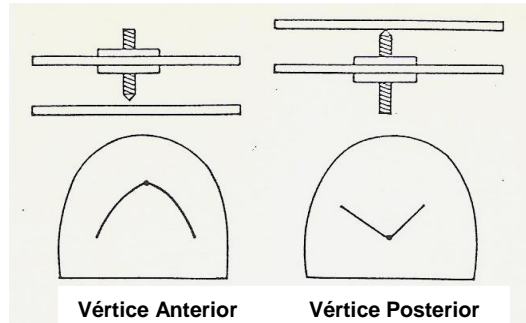
Del mismo modo, una aguja fijada a la mandíbula que puede trazar arcos sobre un plano horizontal fijo al maxilar, nos demuestra gráficamente cuando la mandíbula está retrasada. Cuando ambos cóndilos están retrasados y la aguja se halla en la intersección de las líneas de ambos arcos, la mandíbula está situada en relación céntrica.

Podemos registrar el arco gótico o la punta de flecha. Cuando la púa registradora se halla ubicada en el rodete superior y la platina en la inferior, la púa se mantiene inmóvil mientras que la platina es la que se desliza contra la punta de la púa y registra el arco gótico con el vértice dirigido hacia adelante.

Sí, en cambio, la púa inscriptora se halla ubicada en el rodete inferior y la platina en el superior, la púa se desliza durante los movimientos mandibulares contra la platina superior, registrando la punta de flecha con el vértice dirigido hacia atrás.

En la técnica original de Gysi, las curvas miran hacia el interior del registro como las curvas de los arcos góticos de las iglesias medioevales, que inspiraron a Gysi, precisamente, la denominación de "arco gótico". A su vez, en la punta de flecha, las curvas miran hacia fuera del registro como las puntas de flecha de los indios, al decir de **Sears** o como las alas de las gaviotas, según Bergstrom.

## Rehabilitación del Desdentado Total

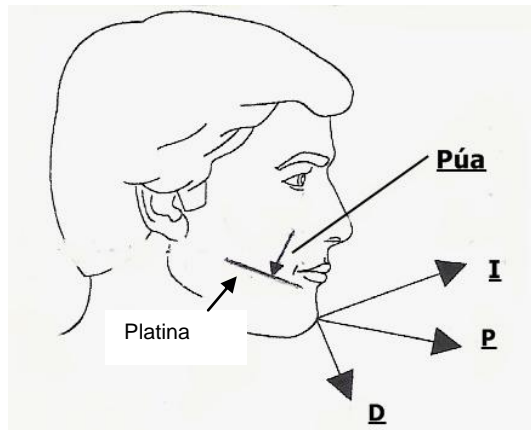


**Figura 5-65**

Cuando la púa registradora de los movimientos está en el vértice, los maxilares se hallan en Relación Céntrica.

Cuando se le hace ejecutar al desdentado completo la totalidad de los movimientos posibles y se los registra en el plano horizontal, mediante una púa registradora y una platina, la figura obtenida es, aproximadamente, rómbica pues no es exactamente un rombo porque sus lados no son rectos sino curvos y porque el ángulo delantero y el posterior, no son iguales. Los ángulos laterales del rombo señalan las posiciones laterales extremas. (Saizar).

Realizando un trazado de arco gótico con la púa en el maxilar superior y la platina en el inferior, obtendremos el registro con el vértice hacia delante. (Figuras 5-65 y 5-66).



**Figura 5-66**

I = Izquierdo – D = Derecho – P = Propulsión

**Análisis de un trazado de arco gótico normal:** cada trazado se halla constituido por las excursiones máximas propulsivas y los movimientos bordeantes laterales. El

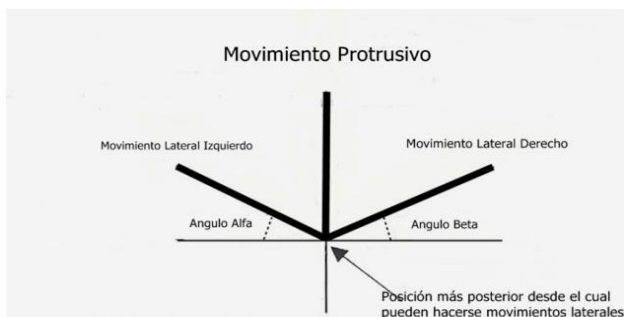

## Rehabilitación del Desdentado Total

lugar donde se unen las líneas de estos movimientos, se denomina "vértice del arco gótico". Éste último también representa el origen de dos líneas que se toman como referencias: 1) una línea paralela a la línea media y, 2) una línea perpendicular a la anterior que pasa por el vértice del arco gótico (Figura 5-67).

Las mediciones incluyen:

- 1) La posición del vértice del arco gótico en dirección ántero-posterior y transversa.
- 2) Los ángulos que se forman entre los movimientos bordeantes laterales, izquierdo y derecho (ángulos alfa y beta), con la línea transversal.
- 3) La orientación y extensión de cada trazado excursivo, medido desde el vértice del arco gótico.



**Figura 5-67**

Cualquier alteración de las articulaciones témporo-mandibulares y/o alteraciones de los músculos masticatorios, pueden producir alteraciones en el trazado del arco gótico.

La RC no es nada más que el vértice del arco gótico obtenido por los movimientos contactantes de lateralidad, derecha e izquierda. Este registro debe ser estable dentro de un círculo de 0,2 mm. de diámetro, llamado "*círculo de estabilización*". (Clayton y col., 1988).

Los dispositivos destinados a registrar el arco gótico, se denominan **registradores o trazadores** y pueden clasificarse en: a) intraorales; b) extraorales; c) intra-extraorales.

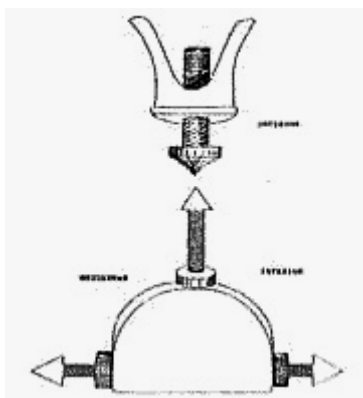
**Registradores Intraorales:** en los trazados intraorales se combinan el punto de apoyo central con el estilo inscriptor. El punto central de apoyo es agudo y hace el registro sobre la placa antagonista. Un trazado de arco gótico se realiza sobre un plano encerado o ahumado; cuando un cóndilo ejecuta el movimiento de lateralidad, tiene su eje de rotación en el otro cóndilo. Este movimiento traza una línea que principia en la posición de mayor retrusión del primer cóndilo. Cuando el otro cóndilo

## Rehabilitación del Desdentado Total

se mueve en su trayectoria, traza una línea que parte del mismo punto y forma ángulo con la línea anterior. Por lo tanto, cuando los dos cóndilos están ubicados en la posición más posterior, la púa marcará el vértice del arco gótico creado de esta forma.

Ejemplos de trazadores intraorales son los de: **Coe**, **Messerman**, **Phillips**, la **Técnica de Needles**.

**Messerman** coloca el punto de apoyo central y estilo trazador en la placa base correspondiente al maxilar superior en la zona del paladar y la platina en el inferior y, en consecuencia, registra un arco gótico con vértice anterior. El punto central puede levantarse o bajar dando vueltas al tornillo. (Figura 5-68)



**Figura 5-68**

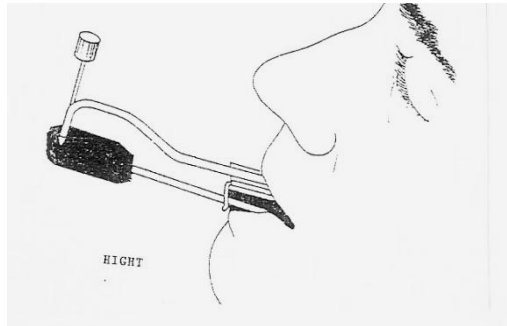
**Registradores Extraorales:** tienen la ventaja de que la platina de trazado está completamente fuera de la boca. Debe extenderse a distancia razonable de las bases para amplificar el trazado a un tamaño que pueda ser mejor evaluado.

El registrador de **Gysi** (1908), fue el primer trazador que se utilizó para realizar un registro del arco gótico y constaba de una púa registradora que se halla ubicada en la superficie vestibular del rodete superior y de una platina que se hallaba ubicada en la superficie vestibular del rodete inferior. Al contactar los rodetes, la púa inscriptora tomaba contacto con la platina.

Luego, **Hight** ideó un trazado extraoral que se extendía a cierta distancia de los rodetes fuera de la boca, colocando la púa sobre el rodete superior y la platina sobre el rodete inferior. (Figura 5-69).

Las desventajas radicaban en que se producían interferencias a nivel de los bloques de oclusión de cera en los movimientos de lateralidad que provocaban, a su vez, el desplazamiento de las bases.

## Rehabilitación del Desdentado Total

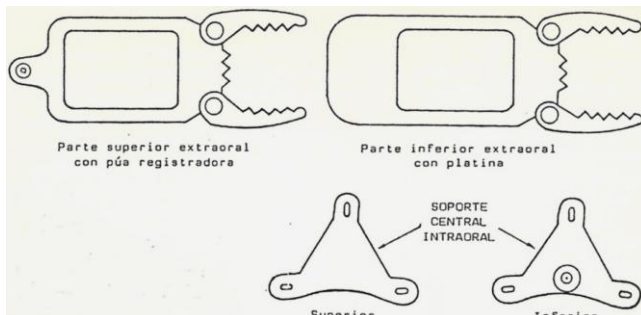


**Figura 5-69**

Como consecuencia de ello, se ideó una combinación de ambos registradores, los **intra-extraorales**, que tienen ventaja de que utilizan un apoyo central único, del tipo intraoral y que, a su vez, realiza un registro del arco gótico fuera de la boca. Tiene la ventaja de que el trazado es grande pues está más lejos del eje de rotación y, por lo tanto, el ápice es más fácil de localizar.

Los movimientos del paciente pueden observarse y dirigirse a éste a medida que se procede con el trazado, cuyos resultados, se aprecian mejor.

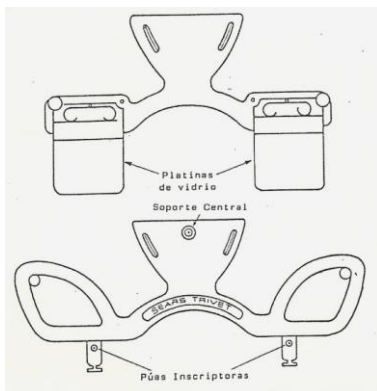
La Hanau Engineering Co. provee actualmente el trazador de Hight con un soporte central único ubicado intraoralmente sobre los rodetes de mordida, con lo cual se transforma en un dispositivo, intra-extraoral. El punto central de soporte va ubicado en la placa inferior y la platina, en el superior. (Figura 5-70)



**Figura 5-70**

El **Trivet de Sears** (Trípode), es un aparato que consta de un soporte central único intraoral y, simultáneamente, registra dos arcos góticos extraoralmente mediante dos púas ubicadas en la plataforma inferior y dos platinas de vidrio ubicadas en la plataforma superior, ambas a cada lado de la línea media. (Figura 5-71)

## Rehabilitación del Desdentado Total



**Figura 5-71**

Un **trazador casero** del tipo intraoral puede fabricarse tomando una chapita plana metálica rígida de forma semicircular, atravesada por un tornillo que posea tuercas de ambos lados para obtener su fijación a la altura deseada. Otra chapita similar, plana y rígida sin tornillo, se utilizará para inscribir el trazado del arco gótico. La primera platina se ubica en el rodete de oclusión inferior, lo más cerca posible de la placa base y lo más paralela posible al plano de oclusión. En la primera platina, el tornillo debe quedar sobre la línea media sagital y, aproximadamente, a la altura de los primeros molares. El extremo del tornillo debe haber sido previamente desgastado para darle forma de punta de tal manera que sirva para realizar el trazado. El tornillo sube o baja hasta que apoye en la platina antagonista, en el preciso momento en que ambos rodetes de oclusión contactan entre sí. Se aprietan con fuerza las dos tuercas que sostienen el tornillo central (una por encima de otra, por debajo de la platina) para asegurar la inmovilidad.

A continuación debe desgastarse el rodete de oclusión superior lo suficiente como para que, luego, puestos ambos rodetes en boca, tengan una libertad total de deslizamiento del maxilar inferior sobre el superior a través de un único contacto: el tornillo con la platina. (Figura 5-72)

El contacto central mantiene las bases en su sitio y distribuye las presiones sobre las superficies de asiento.

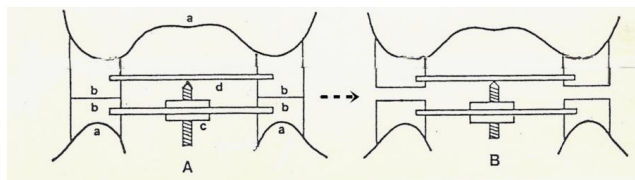
Si existiera alguna traba en el movimiento, no sería posible el registro de un correcto arco gótico; este desgaste y la plena libertad de movimiento, es fundamental.

Debe tenerse precaución en los casos de Clase III de Angle porque, en tales casos, el soporte no es central para una de las placas, lo que produce una distribución desigual de las presiones (Saizar).

Se ahuma la platina superior mediante una pequeña bolita de algodón embebida en eugenol o una barrita de resina acrílica ya polimerizada, pasadas por la llama y se llevan ambos rodetes a la boca. Se le pide al paciente que desplace al máximo su mandíbula hacia adelante y hacia atrás, manteniendo el contacto de platina con tornillo; que mueva la mandíbula hacia un lado y el otro varias veces, dejando que

## Rehabilitación del Desdentado Total


éste realice su dinámica libremente. De esa manera, en forma paulatina, irá registrando la punta de flecha con su vértice dirigido hacia atrás.



**Figura 5-72**

El vértice indicará la relación central de la mandíbula con respecto al macizo cráneo-facial. Esta es una posición extrema bordeante localizada por detrás de la posición de oclusión céntrica, de acuerdo al gráfico del bicuspoide.

El trazado correcto del arco gótico es cuando presenta un ángulo o ápice agudo; indica la posición correcta ántero-posterior. Un arco gótico de ápice romo, indica que el maxilar no está en su verdadera posición central. Un arco gótico doble indica que deben completarse las líneas exteriores hasta que se crucen en vértice agudo; son necesarios movimientos bordeantes prolongados del paciente para corregir este trazado. (Figura 5-73).



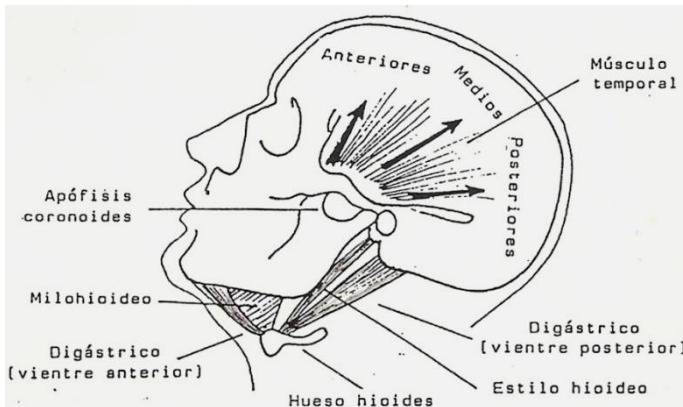
**Figura 5-73**

Interpretación de gráficos del arco gótico.

**A)** Un arco gótico redondeado indica que el paciente parte de una posición propulsiva (habitual) del maxilar inferior. **B)** Una figura asimétrica significa un límite en el movimiento (aquí del cóndilo derecho). **C)** Una prolongación del gráfico más allá del extremo del arco gótico, puede interpretarse como una retrusión forzada del maxilar inferior, respecto de la posición central. **D)** Arco gótico correctamente dibujado (figura asimétrica). La línea recta del deslizamiento propulsivo actúa como bisectriz dentro de los lados del movimiento límite de izquierda a derecha. El extremo del arco gótico señala la RC del maxilar inferior. (Geering)

### **Fisiología de la Relación Céntrica**

La unicidad de la RC con su notable exactitud exige la presencia de un freno muy preciso para detener la mandíbula siempre en esa misma posición. Ese freno detiene a los cóndilos en sus posiciones más extremas cuando excursionan hacia atrás y arriba, bajo la acción del complejo mecanismo muscular de retracción y los detiene en posición retrusiva. Esta complejidad muscular explica la dificultad de muchos pacientes para aprender a llevar la mandíbula a RC, movimiento que no es habitual, especialmente cuando hay dientes naturales cuyas intercuspidaciones llevan a la posición de OC y tienden a detenerse en ella. La razón de esta compleja sinergia muscular es fácil de comprender. (Figura 5-74)



**Figura 5-74**

1. Los músculos retrusivos reales son los **temporales posteriores** y los **digástricos**, trabajando bilateralmente, únicos músculos con inserciones craneanas adecuadas para tirar de la mandíbula hacia atrás.
2. Los temporales posteriores son de acción retrusiva directa. Los digástricos, en cambio, sólo adquieren acción retrusiva si el hueso hioides está estabilizado.
3. La estabilidad del hueso hioides exige la contracción de los **músculos suprahioides** y de los **infrahioides**.
4. Pero la contracción simultánea de los músculos supra e infrahioides, inclina la cabeza hacia adelante si no es contrabalanceada por una contracción simultánea de los **músculos retrovertebrales** para mantener la cabeza en posición postural o erguida.

Debido a la posición de las inserciones, los únicos músculos que pueden frenar la mandíbula en su excursión retrusiva, son los músculos pterigoideos externos, insertados en los meniscos y en los cuellos condilares para dirigirse hacia adelante y adentro, hacia las alas externas de las apófisis pterigoideas. Sus contracciones llevan los cóndilos hacia delante.

**b) Métodos de presunción o fisiológicos:** el concepto fisiológico de la RC, responsabiliza la función neuromuscular como dominante en la determinación de la Relación Céntrica.

Es dificultoso encontrar y registrar la RC; hay grupos de músculos opuestos que entran en confusión cuando se le pide al paciente que muerda en una posición retrusiva; esta confusión es debida a la falta de sincronismo entre los músculos de la propulsión y retrusión.

Es aconsejable establecer la RC por "manipulación pasiva". Por esta técnica es posible encontrar una relación mandibular reproducible. Como el paciente no puede obtener la posición de RC por sí mismo, es necesario llevar la mandíbula del paciente hacia arriba y atrás, con un ligero empuje muscular como sea posible, pero suave y libre de presiones exageradas.

Al principio, esta manipulación es de trayecto corto pero, gradualmente, la mandíbula puede ir retrocediendo hasta llegar a su RC.

Muchas dificultades en la obtención de la RC se derivan del mal ajuste de las placas base. Se comprende que será muy difícil obtener un registro exacto si las placas de mordidas no ajustan firmemente en su lugar.

Estas técnicas de registro interoclusal no requieren ningún movimiento de lateralidad al tomarse RC.

Existen varios procedimientos para obtener esta posición, ya sea bimanual o colocando, simplemente, el pulgar sobre la sínfisis mentoniana para facilitar al paciente la relajación neuromuscular necesaria.

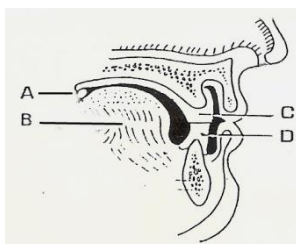
Los diferentes métodos son igualmente buenos pero lo más importante es que, en principio, esta posición de RC debe lograrse en una posición muscular relajada (Gray y col., 1994).

### **Procedimientos para llevar la mandíbula a retrusión (RC):**

1. **Ejercicio de propulsión y retrusión** de la mandíbula: uno de los mejores métodos es hacer que el paciente lleve la mandíbula a propulsión forzada y, entonces, dejarla ir rápidamente hacia atrás, ayudando el operador, por medio de una ligera presión del mentón. Este movimiento de propulsión y retrusión de la mandíbula se hace repetidas veces hasta que el dedo colocado en el mentón, pueda sentir que la mandíbula toca su posición de máxima retrusión con un ligero choque.
2. **Técnica de la lengua**: es una técnica activa en la cual el operador da al paciente la indicación de llevar la punta de la lengua hacia arriba y atrás hasta tocar el paladar y el borde posterior de la placa base, de manera que aquel, por sí mismo y por efecto de la tensión muscular, guíe la mandíbula a retrusión al efectuar el cierre mandibular. Es conveniente colocar en la

## Rehabilitación del Desdentado Total

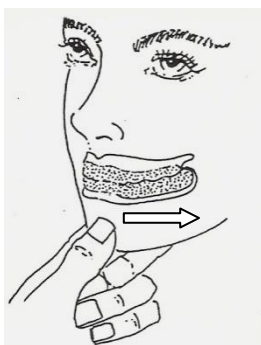
parte posterior de la placa base una bolita de cera e indicar al paciente que trate de tocar dicha bolita con la boca entrecerrada. (Figura 5-75)



**Figura 5-75**

A, Nódulo de cera. B, Lengua. C, Rodete superior. D, Rodete inferior

3. **Presionar las comisuras labiales** hacia atrás.
4. **Extender la cabeza hacia atrás**, poniendo en tensión los músculos del suelo de la boca, lo que provocará la retrusión de la mandíbula.
5. **Inclinar la cabeza hacia abajo**, tocando el pecho con el mentón.
6. **Técnica de Ramfjord**: el operador coloca la mano derecha en trípode sobre el mentón de manera tal que el pulgar derecho, sobre la cara vestibular de los incisivos centrales inferiores (dentados) y el dedo índice y medio de la misma mano, se apoyen firmemente debajo del mentón. La mano izquierda sostiene el rodete superior. Partiendo de la posición de máxima abertura, se guía el cierre de la mandíbula en sentido ántero-posterior, realizando una suave presión. Abrir y cerrar la boca repetidas veces hasta percibir un salto en el recorrido que corresponde a la ubicación centrada de los cóndilos en la cavidad glenoidea. (Figura 5-76).



**Figura 5-76**

7. **Colocar los dos índices sobre la región de los bicúspides**, encima de la superficie oclusal del rodete inferior, apretando la placa sobre la mandíbula, colocando los pulgares de modo que sujete el borde de la mandíbula. El paciente mantiene su lengua sobre el suelo de la boca, mientras que se le pide que cierre con rapidez, pero sin mucha fuerza,



sobre la zona de los dientes posteriores. La mandíbula tiende a ir a una posición de RC cuando los dedos del odontólogo le sujetan en la región de los bicúspides o primer molar.

8. **Técnica bimanual de Dawson**, que consiste en: (Figura 5-77)

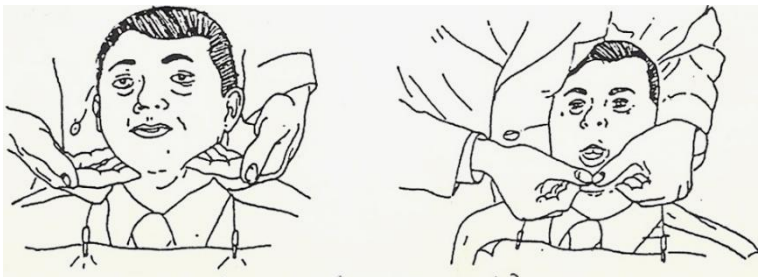
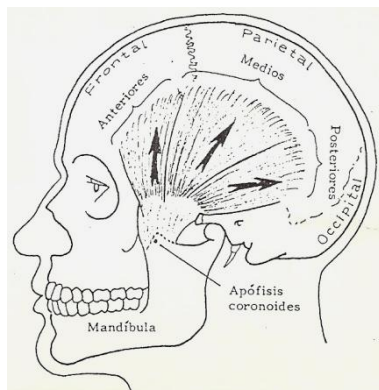


Figura 5-77

- Colocar el sillón de tal manera que el paciente pueda colocar la cabeza en hiperextensión.
  - El profesional se colocará por detrás del paciente.
  - Poner suavemente los cuatro dedos de cada mano en el borde inferior de la mandíbula. El meñique se situará a nivel del ángulo mandibular. Poner la yema de los dedos sobre el borde del hueso con suavidad.
  - Los pulgares de ambas manos se sitúan por encima de la sínfisis mentoniana para poder ejercer presión hacia abajo y atrás. Se deberá hacer que las puntas de los pulgares se toquen.
  - Teniendo la mandíbula bien sujeta, hacer movimientos suaves, abriendo y cerrando la boca en un espacio de 1 cm. (13 mm., recomienda Dawson). Nunca abrir y cerrar totalmente.
  - La presión se aplica a la mandíbula con suavidad pero, firmemente. Se le pide al paciente que relaje la mandíbula: "*Cierre suavemente sobre los dientes posteriores*". "*Empuje el maxilar superior hacia adelante*". "*Coloque la punta de la lengua atrás del techo de la boca*", son sugerencias que el odontólogo puede usar para ayudar a que el paciente lleve hacia atrás la mandíbula hasta el cierre en el eje de bisagra. Con frecuencia, hay que guiar con suavidad la mandíbula porque, con una fuerza excesiva, se puede provocar un reflejo de los músculos pterigoideos externos, que se contraerán y llevará hacia delante de la RC.
9. **Palpando el músculo temporal**: este músculo no funciona cuando la mandíbula está en propulsión; por esta razón puede sentirse su contracción colocando la punta de los dedos a cada lado de la cabeza cuando el maxilar está en retrusión o cercana a ella y se le solicita al paciente que abra y cierre la boca. Este procedimiento sólo sirve como ligera indicación de la proximidad de la RC. (Figura 5-78)

## Rehabilitación del Desdentado Total

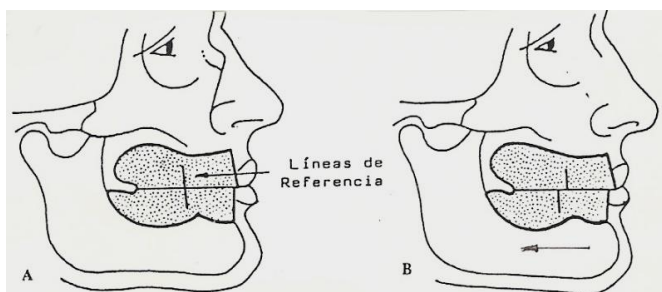


**Figura 5-78**

Músculo Temporal. Fibras anteriores, medias y posteriores. En RC todos los grupos ejercen la misma actividad contráctil. En propulsión, intervienen únicamente, las fibras anteriores.

### **CONTROL DE LA RC PRESUNTIVA**

A continuación se traza un surco vertical sobre el lado derecho o izquierdo de la cera que abarque ambos rodetes, mientras la mandíbula se mantiene en RC. A continuación, se procede a hacer que el paciente abra y cierre repetidas veces la boca; si los trazos del rodete superior e inferior coinciden en forma exacta (Figura 5-79), la seguridad de haber registrado la RC correcta es, prácticamente, total.



**Figura 5-79**

En A, las dos líneas verticales marcadas sobre los rodetes, coinciden. En B, la línea trazada sobre el rodete inferior, se halla por detrás de la línea del rodete superior.

Esto indica que la mandíbula puede ir más hacia atrás que la registrada en A (que es una propulsión); consecuentemente, B, es la verdadera RC.

Si, en algún momento el trazo inferior se desplaza hacia atrás al ocluir, es debido a que la RC se halla más hacia atrás que la registrada y, en consecuencia, se debe corregir el trazo y se volverá a controlar nuevamente.

## **FIJACIÓN DE LOS REGISTROS**

Si la RC fue obtenida por medio del arco gótico, puede realizarse la fijación de la misma, de las siguientes maneras:

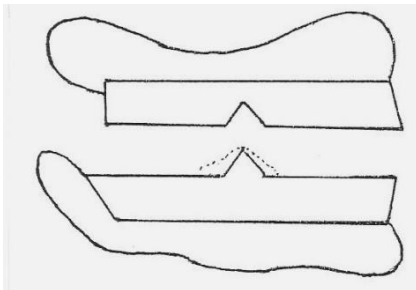
1. Puede perforarse la platina de modo tal que, en dicha perforación, solamente penetre la punta del tornillo.
2. Puede pegarse un disco grueso perforado; pueden ser discos para pulir o bien una plaquita perforada de resina acrílica transparente. Sea cual fuere el elemento utilizado, es imprescindible que permanezca pegado a la platina sin ninguna posibilidad de movimiento. A tal fin, puede utilizarse cera, compuesto de modelar, etc., teniendo precaución de secar perfectamente la platina.

En ambos casos, llevados ambos rodets a la boca, se le pide al paciente que lleve la mandíbula a céntrica y, en todos los casos, se comprobará que la punta del tornillo caerá en el hueco que representan las perforaciones.

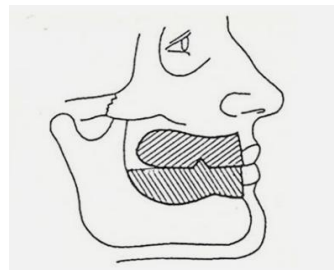
Como en ambos casos hay una separación entre los rodets, superior desgastado e inferior, es necesario colocar en ese espacio, yeso de impresión para que sirva de llave; se prepara yeso con mayor cantidad de agua, de consistencia fluida y se introduce en el espacio por medio de una espátula. Puede utilizarse, para ese fin, la jeringa de **Stansbery**.

Si se han realizado los registros por los métodos presuntivos, se procede a fijar la RC:

1. Utilizando grampas de cuatro puntas, una de cada lado de los rodets, a la altura de los premolares.
2. Preparación de nichos en "V" sobre rodete:
  - a) Tomar la RC y marcar una línea sobre ambos lados de los rodets a la altura de los premolares.



**Figura 5-80**



**Figura 5-81**

- b) Recortar un nicho en forma de "V" en el rodete superior, a cada lado de la zona demarcada previamente.

## Rehabilitación del Desdentado Total

- c) Pegar una cuña sobre la zona demarcada en el rodete inferior, mayor que el nicho preparado. (Figura 5-80)
- d) Reblandecer las cuñas a la llama y humedecer los cortes del rodete superior.
- e) Llevar a RC por las técnicas presuntivas conocidas y hacer ocluir. (Figura 5-81)
- f) Retirar los rodetes y reposicionar fuera de la boca, controlando su estabilidad.
- g) Volver, nuevamente, a ambos rodetes y proceder a marcar las líneas accesorias.
- h) Reforzar la fijación con toques de espátula caliente, perpendiculares al plano, pegando ambos rodetes.
- i) Fijar con cera las placas a los modelos. Montar el modelo superior en el articulador (según técnica que se explicará más adelante).
- j) Montar el modelo inferior, según la misma técnica.

**Registro de las líneas accesorias:** son aquellas que se marcan sobre la cara vestibular del rodete superior y que sirven para la correcta elección y posterior ubicación de los dientes anteriores artificiales. Ellas son:

**Línea Media:** la función principal de los dientes anteriores en las dentaduras completas maxilares, es cumplir con los requerimientos estéticos, razón por la cual los incisivos centrales superiores, deben ser posicionados coincidentemente con la línea media de la cara.

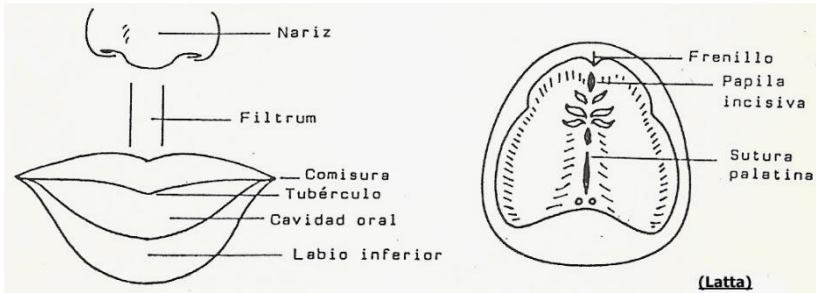
Varios accidentes anatómicos pueden ser usados para determinar la línea media.

Directamente sobre el paciente, en base a medidas obtenidas sobre el filtrum, el tubérculo del labio superior o bien trazando una línea perpendicular imaginaria, desde el punto medio de la línea interpupilar.

Indirectamente, sobre el modelo de trabajo, la línea media puede ser obtenida a través del frenillo labial, la papila incisiva o la sutura media del paladar.

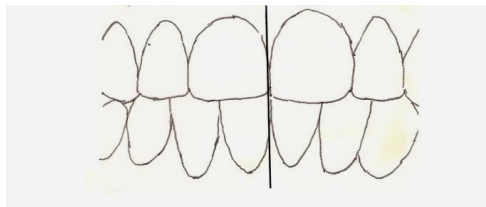
De los estudios realizados por **Latta** (1998), surge que existe discrepancia entre la papila incisiva y el frenillo labial con la línea media, de donde se infiere que, si bien existe entre ambas posiciones poca diferencia en cuanto a sus ubicaciones, sugiere registrar la línea media teniendo en cuenta el filtrum y el tubérculo del labio superior (Figura 5-82), al margen de si la línea media superior coincide o no, con la línea media inferior. (Figura 5-83)

## Rehabilitación del Desdentado Total

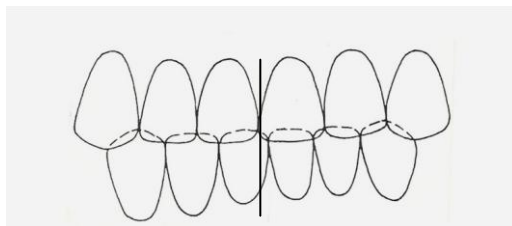


**Figura 5-82**  
(Latta)

En la dentición natural se estableció que existe una prevalencia en localizar la línea media maxilar en la mitad exacta de la cara utilizando como referencia el filtrum como la guía más confiable en, aproximadamente, el 70%. Por otro lado, las líneas medias maxilares y mandibulares, no coincidieron en las  $\frac{3}{4}$  partes de la población (Miller y col., 1979). (Figura 5-84)

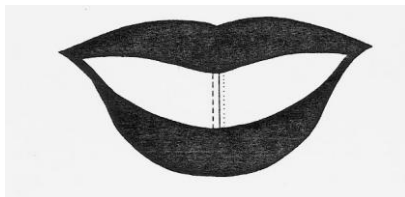


**Figura 5-83**  
Línea media maxilar que coincide con la línea media mandibular (27,8%)



**Figura 5-84**  
Línea media maxilar que no coincide con la línea media mandibular (72,2%)

## Rehabilitación del Desdentado Total



**Figura 5-85**

La línea media determinada visualmente: el ojo es un evaluador competente.

Las líneas de puntos indican un esfuerzo para colocar la línea media.

La línea en la izquierda fue colocada primero y fue errónea.

La línea de la derecha, fue colocada en segundo término y fue también considerada errónea.

La línea entera fue, entonces colocada fue juzgada correcta.

**El Registro de la Línea Media** es fundamental para ubicar el punto interincisivo superior, que señala la separación entre los dos incisivos maxilares. (Figura 5-85) Las desviaciones suelen constituir defectos estéticos.

### Técnica:

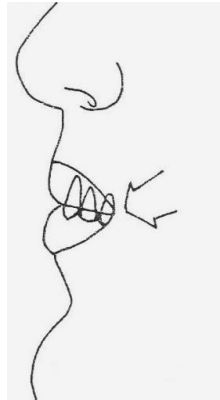
- a) Mirar al paciente frontalmente.
- b) Colocar la punta de una espátula recta en el medio de la superficie vestibular del rodete superior de cera, con el mango hacia abajo. Debe seguir la línea media del filtrum.
- c) Hacer una marca en sentido vertical que abarque ambos rodetes.
- d) Observar si la marca ocupa correctamente la línea media, bajando del labio superior.

**Línea de los Caninos** se pueden determinar de varias formas:

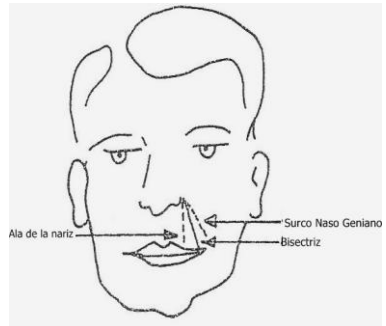
1. Con los labios en reposo, marcar con la punta de una espátula sobre el rodete de oclusión superior, una vertical que coincida con la comisura labial.
2.
  - a) Colocar una espátula apoyada sobre la superficie vestibular del rodete superior en posición tal que su proyección vertical, dividida en dos partes iguales, el ángulo formado por el ala de la nariz y el surco nasogeniano. (Bisectriz del ángulo: ala de la nariz-surco naso-geniano).
  - b) Deslizar el instrumento hacia abajo, siguiendo dicha bisectriz, marcando el sitio del rodete superior con el que toma contacto.
  - c) Repetir la operación del lado opuesto (Figuras 5-86, 5-87 y 5-88).

## Rehabilitación del Desdentado Total

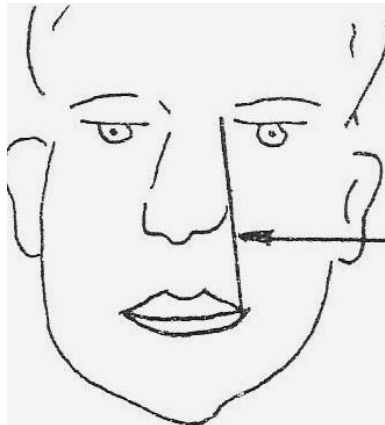
Con este último procedimiento, las marcas registradas corresponden, normalmente, a las cúspides de los caninos en un 75% de las personas jóvenes (Saizar).



**Figura 5-86**  
Relación comisura distal de canino



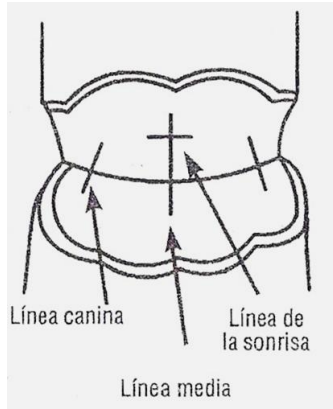
**Figura 5-87**



**Figura 5-88**

## Rehabilitación del Desdentado Total

**Línea de la sonrisa:** haciendo sonreír francamente al paciente, marcar con una espátula, un surco horizontal sobre vestibular del rodete superior, el punto de mayor elevación del labio superior (Figura 5-89).



**Figura 5-89**



## Rehabilitación del Desdentado Total

# **CAPITULO 6**

## **ARTICULADORES**

### **ANATÓMICOS**

## Rehabilitación del Desdentado Total

## **LOS ARTICULADORES EN LA DUPLICACIÓN DE LOS MOVIMIENTOS MANDIBULARES**

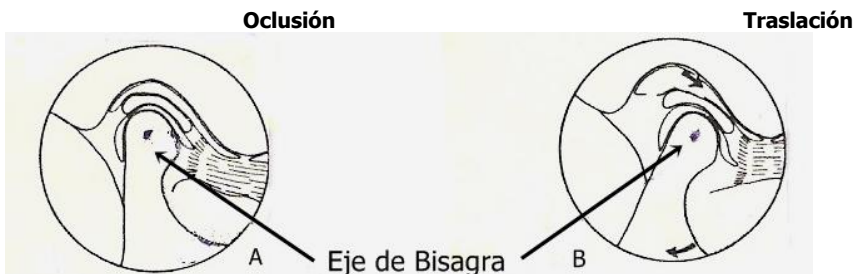Cuando la mandíbula se abre o cierra, se mueve en dos formas básicas. El primer movimiento de apertura de la mandíbula a partir de la oclusión céntrica, es la rotación alrededor de un eje imaginario que pasa, aproximadamente, a través del centro del cóndilo mandibular de ambos lados. Este movimiento se conoce como "eje de bisagra". Así, cuando el paciente abre y cierra con poca apertura bucal y sin nada de propulsión, por ejemplo desde la posición de descanso hasta la posición intercuspídea, éste mueve su mandíbula según un eje de rotación fijo, llamado "eje de bisagra". De modo que, cada vez que la mandíbula rota, lo hace alrededor de este eje. (Figura 1 A).

Si, en cambio, el paciente hace una apertura bucal pequeña, pero con una componente de traslación o hace una apertura más amplia, el eje de rotación no es fijo sino que se traslada. Es el llamado movimiento básico de traslación; es el deslizamiento hacia adelante y debajo de los cóndilos y del disco articular a lo largo de la pared supero-anterior de la cavidad glenoidea. La combinación de estos dos movimientos permite producir una abertura bucal grande, como ocurre durante el bostezo. (Figura 6-1).

En consecuencia, se dice que:

1. Existe un eje de bisagra común a ambos cóndilos.
2. Es posible localizarlo con exactitud cuando la mandíbula se halla en posición más retrusiva, es decir, en RC.
3. Es posible trasladarlo al articulador.

Clínicamente es posible localizar, registrar y transferir al articulador ese eje de bisagra mediante el uso del arco facial.



**Figura 6-1**  
(A y B)

Pero, al mismo tiempo, se hace necesario orientar el maxilar superior con respecto a los cóndilos del paciente y reproducir esa orientación en el articulador de modo tal que el modelo superior quede orientado con respecto a los cóndilos del articulador de la misma forma que el maxilar superior del paciente está orientado con respecto a

sus cóndilos. Para la solución de este punto se hace necesario el registro del eje de bisagra más la selección de un punto anterior de referencia.

Una RC obtenida por medio de un registro interoclusal se usa para relacionar el modelo mandibular con el modelo maxilar y, éste, con el eje.

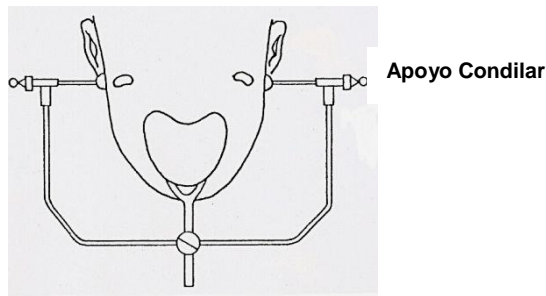
Solamente cuando se ha efectuado la determinación del eje de bisagra y su traslado al articulador por medio del arco facial, tienen valor los registros excéntricos. Si el arco facial no es usado, las prótesis construidas sobre modelos mal posicionados con respecto al eje, pueden exhibir pronto, discrepancias oclusales.

### **ARCO FACIAL Y TRIÁNGULO CÓNDILO-INCISO-CONDILAR**

**Arco Facial:** instrumento que sirve para registrar y transportar a un articulador la posición espacial ántero-posterior y medio-lateral de las piezas dentarias o de los rodillos de mordida de los maxilares en relación al eje de apertura y cierre o eje de rotación mandibular o eje terminal de bisagra.

El prototipo de todos los arcos faciales usados hoy en día, es el instrumento de SNOW, patentado en el año 1899 (Figura 6-2). Es un dispositivo del tipo transportador que se utiliza para registrar las relaciones de los maxilares con respecto a las articulaciones témporo-mandibulares o el eje de apertura de los maxilares y orientar los modelos en la misma relación respecto del eje de abertura del articulador.

Se utiliza para registrar el triángulo cóndilo-inciso-condilar, procedimiento que se basa en la Teoría del Triángulo equilátero de **Bonwill**, quien, en el año 1858 tuvo la idea de encuadrar todo el mecanismo masticatorio dentro de un régimen geométrico enunciando las leyes que emanaban del mismo, sosteniendo que toda la arquitectura mandibular se podía representar por un triángulo equilátero 10 cm. de lado, el que se formaba tomando como referencia el punto medio de la cresta de cada cóndilo y el punto incisivo inferior. Diversos autores establecieron que el triángulo determinado por Bonwill, pocas veces era equilátero siendo, por lo general, isósceles y, a veces, escaleno y que tampoco tiene 10 cm. de lado.



**Figura 6-2**  
Arco Facial de Snow (estático)

El Arco Facial deriva su nombre de la forma y de la zona de aplicación. Consta de un marco o dispositivo en forma de "U", de largo suficiente para extenderse desde la región t mporo-mandibular, de un lado a la del lado opuesto. El arco, propiamente dicho, consta de una barra, generalmente cil ndrica de bronce o, mejor, de aluminio para pesar menos, con dos dobleces que determinan una porci n central recta de unos 20 cm. y dos porciones laterales perpendiculares a la anterior, de unos 10 cm. o m s. La barra anterior lleva el ajustador para la pieza bucal. Las porciones laterales terminan en las piezas o varillas condilares. La pieza bucal, horquilla o pieza en herradura, tiene la forma adecuada para fijarla a los arcos dentarios o a las placas de registros y un v stago que se proyecta fuera de la boca. Suele darse a este v stago forma de bayoneta o acodada para que no ocupe la l nea media cuando el arco facial se fija en el articulador y evite, de esa manera, el v stago incisal.

El ajustador o mordaza de tipo universal, posee dos agujeros perpendiculares entre s , uno para la barra delantera del arco y el otro para el v stago de la horquilla. Las piezas condilares constan de las varillas condilares y sus respectivos ajusten. Las varillas se deslizan por correderas en movimientos paralelos a la barra delantera y poseen marcas milimetradas para ajustarlas a la cara del paciente en forma sim trica, centrando el arco facial.

Hay dos tipos de arcos faciales:

1. Arco facial est tico, fijo o arbitrario: sirve para determinar relaciones puramente posicionales.
2. Arco facial movable, cinem tico o a bisagra: son aquellos que pueden seguir a la mand bula en sus movimientos.

### **Arco Facial Est tico o Arbitrario**

El m todo arbitrario es una t cnica aceptada para localizar el eje de bisagra mandibular y es el m todo m s com nmente usado para transferir el modelo maxilar al articulador por ser una t cnica f cil, r pida y suficientemente adecuada para los procedimientos de rutina, comparada con la complejidad del m todo para localizar el eje cinem tico (Weinberg, 1961; Brandrup Wogensen, 1961; Teteruck y col., 1966). Es el que m s se utiliza en las t cnicas de construcci n de pr tesis completa por cuanto se considera adecuado para este prop sito. Fijar el eje de bisagra seg n las l neas arbitrarias, es una aproximaci n. Sin embargo, **Arstad y Weinberg**, citando varios autores, sostienen que un error de **no m s de 5 mm.** en la localizaci n del eje de bisagra, no tiene mayormente importancia por cuanto el error trasladado a nivel del 2  molar, resulta menor de 2 d cimas de mil metro; cuando se utilizan dientes de 0 , el inconveniente pasa m s desapercibido. La omisi n del uso del arco facial puede llevar a errores en la oclusi n de la pr tesis.

### **T cnica de su uso**

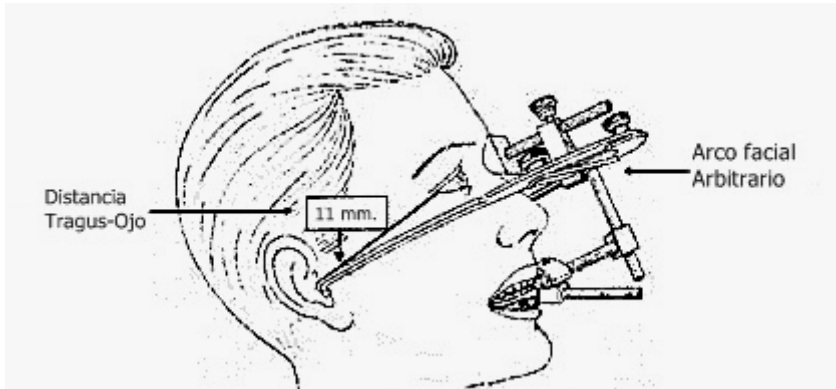
**1. Preparaci n del paciente:** en primer t rmino, se debe localizar arbitrariamente los puntos condilares o centros de rotaci n, derecho e izquierdo, correspondiente al eje de bisagra. Para ello existen varios criterios:

- a) Punto de **Beyron**: los puntos condilares se encontrarían a 13 mm. del trago, sobre la línea que va del centro de dicho trago al ángulo externo del ojo.
  - b) Punto de **Gysi**: ese punto estaría ubicado a 10 mm. sobre la línea que va del centro del trago al ángulo externo del ojo.
  - c) **Simpson** y col. (1984) sostienen que el punto más próximo al eje de bisagra es de 10 mm. delante del trago, tomada sobre el plano de Camper, considerando a éste como la línea que va del borde superior del trago, al borde inferior del ala de la nariz.
- La determinación clásica arbitraria del centro de rotación se hace de 11 a 13 mm. delante del trago sobre la línea que va desde la parte superior del trago al ángulo externo del ojo** (Figura 6-3). Según **Boucher**, a 13 mm. delante de esta línea, las varillas condilares se ubicarán dentro de los 2 mm. del centro real del eje de abertura. Para **Walker** (1980), el eje de bisagra es, probablemente, inferior (6 mm.) a la línea trago-ángulo del ojo.

**2. Preparación del Arco Facial Arbitrario o Estático:** determinación de las marcas de los centros de rotación, se lleva el arco facial a la cara del paciente con el objeto de obtener su centralización de manera que la cabeza del paciente quede en el centro del arco facial. Se lleva el vástago condilar de un lado, hasta contactar con la marca y, del mismo modo, se ajusta el vástago condilar del lado opuesto.

Una manera fácil de centralizar el arco, es la siguiente:

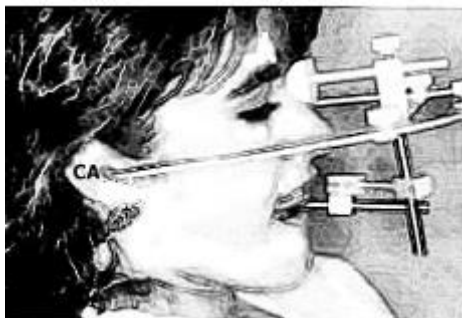
- a) Lectura de la escala de la varilla condilar fijada al azar en ... 6
  - b) Lectura de la escala de la varilla condilar opuesta una vez ajustado el arco sobre la cara ... 8
  - c) La suma de ambos es de  $6 + 8 = 14$
- La media aritmética es de  $14 \div 2 = 7$
- d) Las escalas graduadas de ambas varillas deben ajustarse a 7 para que quede centrado el arco facial. (Figura 6-3)



**Figura 6-3**  
Registro con arco facial arbitrario

Sin embargo, puede no centralizarse el arco por medio del procedimiento antes mencionado y no es ningún error que de un lado exista un valor de... 4 del vástago condilar y del otro lado un valor de... 6, por ejemplo. Lo importante es que, al proceder al montaje en el articulador, también se mantenga la misma relación y, si es necesario, aproximar o alejar los topes condilares para adaptarlos al eje del articulador (suponiendo que no tenga distancia intercondilar variable), debe aproximarse o alejarse la misma distancia de cada lado con el objeto de mantener siempre la misma relación.

Algunos arcos faciales tienen centrado automático (Gnatus) mediante una articulación delantera que se afloja o se ajusta con un tornillo manual y, al mismo tiempo, va provisto de olivas que se introducen en los conductos auditivos externos y no requieren referencias en la piel. La diferencia se compensa al colocar el arco facial en el articulador en el cual las olivas se ajustan a pernos colocados a distancia conveniente (9 mm.) detrás de los cóndilos del instrumento. Estas piezas auriculares de plástico, que van unidos a ambos extremos del arco facial y que se colocan en el oído (Figura 6-4), tienen por finalidad localizar el eje de bisagra sin necesidad de medir un punto facial arbitrario. Este arco facial se ajusta con firmeza, facilitando la retención del mismo en su sitio, en tanto, se establece el tercer punto de referencia y se asegura la horquilla y el bastón del arco facial.



**Figura 6-4**

Arco Facial Arbitrario, cuyos vástagos van colocados en los conductos auditivos (CA).

**3. Preparación del Modelo y el Rodete Superior. Horquilla:** marcar la línea media del modelo siguiendo el rafe medio del paladar y, luego, transferirlo al zócalo del modelo. Esto servirá para la colocación de la horquilla que, en el desdentado total, deberá estar ubicada sobre la cara vestibular del rodete y colocado de manera que la misma sea paralela, lo mejor posible, al plano de orientación que ya se ha determinado y el vástago de la horquilla quede paralelo a la línea media del modelo. (Figura 6-5)

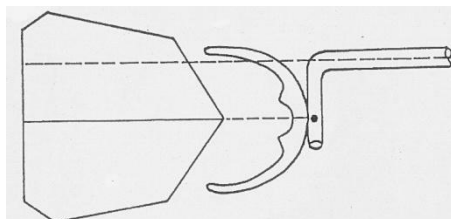
De igual manera, la línea media de la horquilla debe coincidir con la línea media del rodete.

El procedimiento más usado para fijar la horquilla al rodete en prótesis completa, consiste en calentar a la llama la parte bucal de la horquilla y, sobre una mesada, introducirla en la cara externa de rodete de la manera indicada, con lo que se

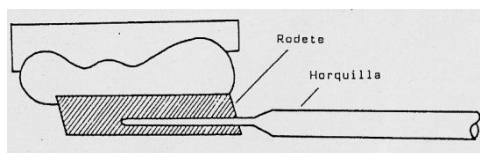


## Rehabilitación del Desdentado Total

obtiene una fijación duradera. (Figura 6-6). Algunos arcos faciales solo traen una horquilla destinada a fijarla en la superficie oclusal del rodete (Whip-Mix); otros (Denar) traen dos horquillas: a) una para desdentados totales destinada a ser colocada sobre la superficie vestibular, y b) otra para dentados o desdentados parciales destinada a ser fijada en la superficie oclusal.



**Figura 6-5**



**Figura 6-6**

Horquilla fijada al rodete superior

### **Arco Facial Movable o Cinemático**

Debe hacerse un ajuste del arco facial en la forma habitual pero con la pieza en herradura unida al rodete inferior. El arco facial cinemático tiene sus piezas condilares o barras laterales, móviles o articuladas, en las tres dimensiones con total independencia, la derecha de la izquierda, pudiendo llevarlas hacia adentro o afuera y en angulaciones variables.

La placa de mordida inferior debe estar bien ajustada, de preferencia, rebasada, pues su inmovilidad y buen ajuste son fundamentales. Es dificultoso el registro en los desdentados totales, a tal grado que, algunos autores, han diseñado aditamentos especiales que se fijan a la horquilla y que la sujetan por fuera y debajo del maxilar inferior mediante una mentonera, de manera que la horquilla, con el correspondiente bloque de oclusión, se aplican contra los rebordes alveolares inferiores y la mentonera se aplica contra los tejidos externos del borde inferior de la mandíbula, unidas ambas partes por un vástago vertical rígido.

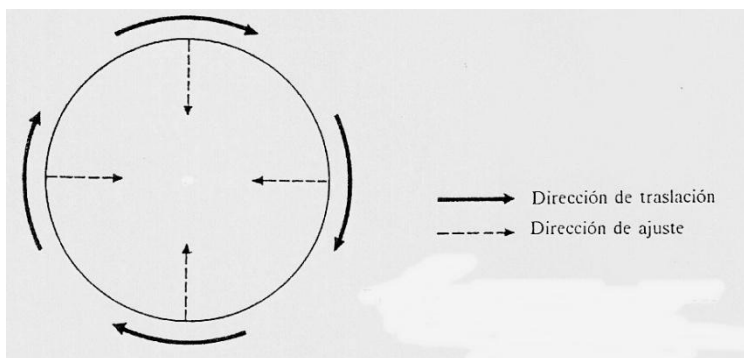
Se localiza el eje de bisagra por el método de la prueba y el error, mediante el examen de los movimientos de la punta de la púa registrada paracondilar solidaria, con los movimientos y posiciones de la mandíbula.

## Rehabilitación del Desdentado Total

Ajustando el arco, si se hace abrir la boca del paciente, se observa que los vástagos condilares, que poseen puntas agudas para que su movimiento pueda ser mejor observado y con mayor exactitud, recorren trayectorias circulares correspondientes a los movimientos de los cóndilos. Hacer que el paciente ejecute pequeños movimientos de abrir y cerrar, no más de 5 mm. La localización debe hacerse por separado. (Figuras 6-7, 6-8, 6-9, 6-10 y 6-11)

En la apertura obsérvese la trayectoria de la púa condílea de un lado y se comprobará que hace pequeños recorridos en forma de arcos de círculos.

Si el arco de círculo es abierto hacia arriba, significa que la aguja está colocada debajo del eje de rotación. Si está abierto hacia adelante, la aguja está colocada por detrás. Si la aguja está ubicada por delante del eje de bisagra, descenderá y, en cambio, ascenderá si está ubicada por detrás; se adelantará si está colocada por encima e irá hacia atrás si está por debajo.



**Figura 6-7**

Segmentos de círculo que puede describir el arco facial cinemático

Según la concavidad, el eje estará ubicado hacia arriba, abajo, adelante o atrás.

Todo lo inverso se producirá durante el movimiento de cierre.

Aflojar el arco y ajustarlo llevando la púa en la dirección debida. Luego de algunos tanteos, se encontrará una posición en la cual la púa condílea rota sobre sí misma, sin desplazamientos; hacer una marca en la piel en esa posición pues, ése es el punto por donde pasa el eje de charnela. Repetir las mismas maniobras del lado opuesto hasta localizar el otro punto del eje de bisagra.

Para igual amplitud de movimiento, cuánto más próximo se encuentre la púa del eje, menor será su recorrido. Por eso, los movimientos de la púa de cierta amplitud, son fáciles de seguir; en cambio, los cada vez más pequeños que produce el acercamiento al eje, son más difíciles de apreciar.

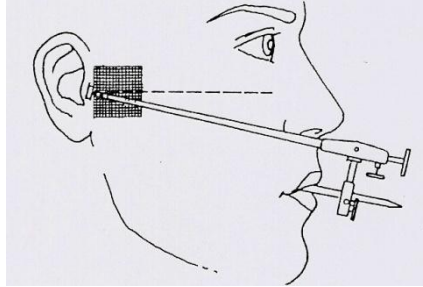
Ajustar ahora el arco facial centrándolo bien y cuidando que ambas púas condilares, enfrenten las marcas en la piel. A continuación, se procede a trasladar el modelo inferior al articulador con el mismo arco facial cinemático, de manera que el plano de orientación inferior sea paralelo a la rama superior del articulador. Luego se le

## Rehabilitación del Desdentado Total

adhiera con cera la placa superior en posición de RC para montar primero ésta que es mucho más fácil.

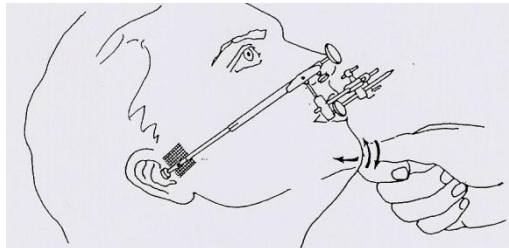
De esta manera el eje del articulador, coincidirá con el eje de bisagra de la mandíbula.

También es posible trasladar el eje de charnela al articulador mediante un arco facial estático (Snow o similar) pero siempre que las marcas se encuentren registradas en la piel o en el material pegado a ella.



**Figura 6-8**

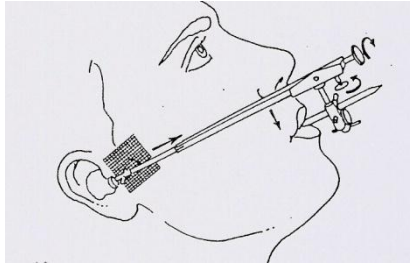
Papel milimetrado, húmedo, es colocado sobre la piel de la región pre-tragiana; las líneas horizontales paralelas al plano de Frankfort. La posición de la cabeza del paciente está inclinada hacia arriba, de tal suerte que parezca como la exigencia del "barbero" al afeitar la región submentoniana.



**Figura 6-9**

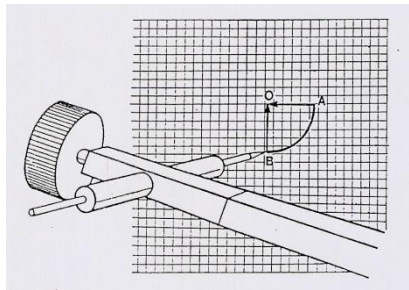
El pulgar del operador colocado al nivel medio del borde inferior del mentón, guía, sin esfuerzo, la mandíbula a su posición más retruida. No olvidar que ATM Rota dentro de los 25 mm., sin Traslación.

## Rehabilitación del Desdentado Total



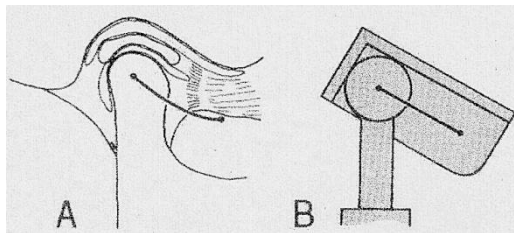
**Figura 6-10**

La punta de la aguja colocada sobre el papel milimetrado, sin ninguna interferencia, se desplaza según arco de círculo. El brazo que soporta la aguja está orientado de abajo hacia arriba, para la rotación, alrededor de un eje. La localización del centro de rotación puro, por ejemplo, del cóndilo derecho, se efectúa de la siguiente manera: guiado por el operador, el paciente desciende la mandíbula según un trayecto muy corto, sin componente horizontal de traslación. La aguja describe un arco de círculo. El operador imagina el trazo de ese círculo orientado hacia su centro.



**Figura 6-11**

El trazado es la resultante de dos vectores, uno vertical y uno horizontal. La aguja de localización describe un arco AB a medida que la mandíbula baja. Para volver a acercarse al eje de charnela convendrá retroceder la aguja de A a O gracias a un primer reglaje horizontal y de elevarlo de B hacia O para un segundo reglaje vertical. El eje de rotación puro está determinado cuando la punta de la aguja no se desplaza más cuando la mandíbula baja y se eleva.



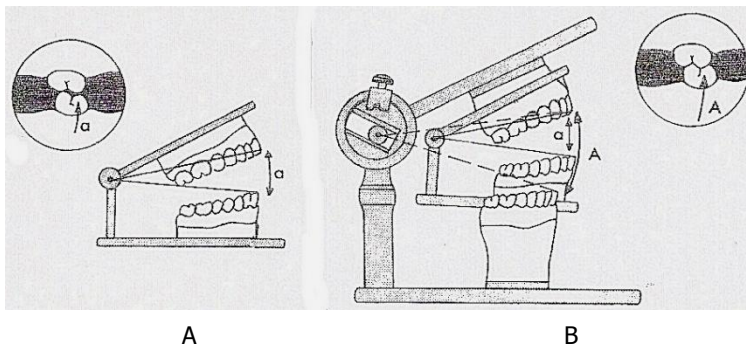
**Figura 6-12**

**A:** Trayectoria condílea sagital. **B:** Trayectoria condílea sagital en el articulador

## Rehabilitación del Desdentado Total

La elección entre un articulador semi-ajustable y uno totalmente ajustable, se destaca como factor importante, la necesidad de variar la dimensión vertical, destacando que, en ese caso, el instrumento que reproduzca exactamente el eje de rotación condilar en relación céntrica, será posible variar la dimensión vertical sin incorporar errores en la reproducción de contacto en el área céntrica y excéntrica.

En la utilización de un articulador semi-ajustable o un ocluser para la confección de prótesis completa, se debe tener en cuenta que existen diferencias entre las trayectorias trazadas durante el cierre de bisagra entre ellos, el ocluser describe un arco de cierre más pequeño, con lo que se pueden provocar contactos dentarios prematuros debido a que las distancias entre los arcos dentarios y el mecanismo de rotación, representados en este articulador, es totalmente diferente a la realidad anatómica del paciente. (Figura 6-12)



**Figura 6-13**

Comparación del arco de cierre de un articulador y en un ocluser.

Discrepancia en la posición de los elementos condilares relacionados con los elementos dentarios.

Pueden ocurrir errores en los contactos excursivos.

En la figura A, el pequeño tamaño del instrumento, resulta en un desplazamiento posterior de la mandíbula.

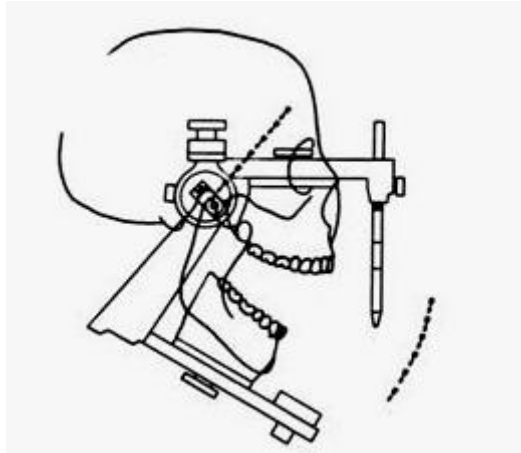
Usando un articulador semi-adaptable, se minimizan esos errores como ocurre en la figura B. (Figura 6-13)

### **ARTICULADORES ANATÓMICOS:**

Los articuladores anatómicos son instrumentos mecánicos que permiten relacionar, lo mejor posible, los modelos maxilar y mandibular entre sí y en relación con las ATMs del paciente y que permite analizar las relaciones dinámicas de los movimientos de la mandíbula. Es un facsímil mecánico que representa el tercio inferior de la cara del paciente y reproducir los movimientos de cierre y apertura alrededor del eje terminal de bisagra (eje intercondíleo) y de los movimientos mandibulares excéntricos o excursivos. (Figura 6-14).

## Rehabilitación del Desdentado Total

Su exactitud depende de la exactitud de los registros obtenidos en el paciente y del correcto traslado y ajuste correspondiente. La disociación entre sistema paciente-aparato mecánico, determina alteraciones en las posiciones y los movimientos de los modelos entre sí y, en consecuencia, las posiciones y los movimientos máxilo-mandibulares, serán distintos en el articulador y en la boca. Un registro errado origina una articulación correcta en el articulador pero errónea en la boca.



**Figura 6-14**

Orientación del Modelo Superior usando un registro con arco facial. (Hanau T. W. PC)

Cuando el paciente mueve su mandíbula a propulsión, hay un considerable desplazamiento de la cabeza condílea hacia abajo y adelante, mientras que en el articulador, la bola se mueve hacia atrás para coincidir con el mismo movimiento. El brazo del articulador se mueve en una dirección posterior.

En un movimiento mandibular lateral derecho, el brazo superior del articulador se mueve hacia la izquierda y viceversa.

**Bergstrom**, en 1950 calificó con el término de **Arcon**, a todo articulador que lleva las cabezas condilares en la rama inferior y las guías glenoideas en la superior.

**Arcon** es la abreviatura de articuladores condilares y son los que mejor imitan la relación anatómica.

**Tipo no Arcon:** tienen los cóndilos en el elemento superior encerrado dentro del complejo condíleo lo que impide la separación de este componente del articulador.

Hasta principios del siglo XIX, no hay referencias del intento de llevar los movimientos mandibulares a los aparatos protésicos y, así, se puede considerar como rudimento de articulador al inventado por **J. B. Garriot** en 1805. Posteriormente fueron apareciendo los primitivos articuladores, entre los que se destacan el patentado por **Evans** en 1840 y, el más interesante, ideado por **Bonwill**

en 1858 y el construido por el propio **Walker** en 1897. A partir de principios del siglo pasado, se multiplican los esfuerzos considerablemente y, así, entresacamos el célebre de **Gysi** en 1910, el de **Amodeo** en 1911, el de **Shaw** en 1912, el de **Hall** en 1914, el de **Monson** en 1918, el de **Hanau** en 1921 y, posteriormente, los de **Frederick, Frahm, Dolbey, Show, Planas**, etc.

Es muy grande el número y la variedad de articuladores de que dispone el profesional; la elección se hace sobre la base de lo que se espera de él y, especialmente, de la habilidad que tenga el operador para su manejo.

Si el propósito es obtener una articulación balanceada, el registro mínimo debiera ser un articulador semiadaptable, por:

- a) Tener un tope para fijar y mantener la DV.
- b) Tener una trayectoria condílea graduable.
- c) Tener una platina incisiva graduable.
- d) Reproducir las relaciones excéntricas.
- e) Tenga una distancia intercondílea graduable (no indispensable).

Por razones de construcción, la mayoría de los aparatos llevan invertidos dichos elementos, dando como resultado, también una mutación de posiciones y movimientos. Así, por ejemplo, cuando el cóndilo del articulador está en RC, ocupa la parte más anterior de la guía glenoidea.

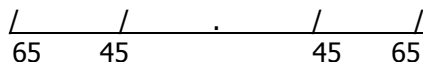
### **INDICACIONES DEL USO DE ARTICULADORES**

Los articuladores tienen tres funciones principales:

- 1) Diagnóstico y reconocimiento de las relaciones de ambas arcadas dentarias.
- 2) Planificación del tratamiento.
- 3) Función terapéutica al permitir la realización de diferentes tipos de prótesis.

### **Montaje de los Modelos en Articulador Semiadaptable "ESCUDO"**

El articulador semiadaptable "ESCUDO" (Figura 6-15), tiene como principales características, el ser un instrumento tipo Arcon, con distancia intercondilar regulable entre 90 y 130 mm., platina incisal personificable y cajas condilares que permiten trayectorias condilares curvas, en forma de "S" itálica, correspondiente a una esfera de  $\frac{3}{4}$  pulgadas de radio, la trayectoria condílea entre  $0^\circ$  y  $60^\circ$  y el ángulo de Bennett entre  $0^\circ$  y  $40^\circ$ .



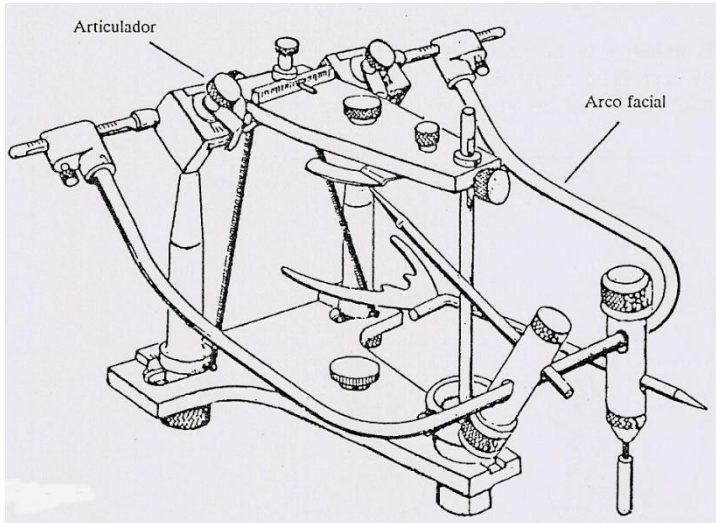


Figura 6-15

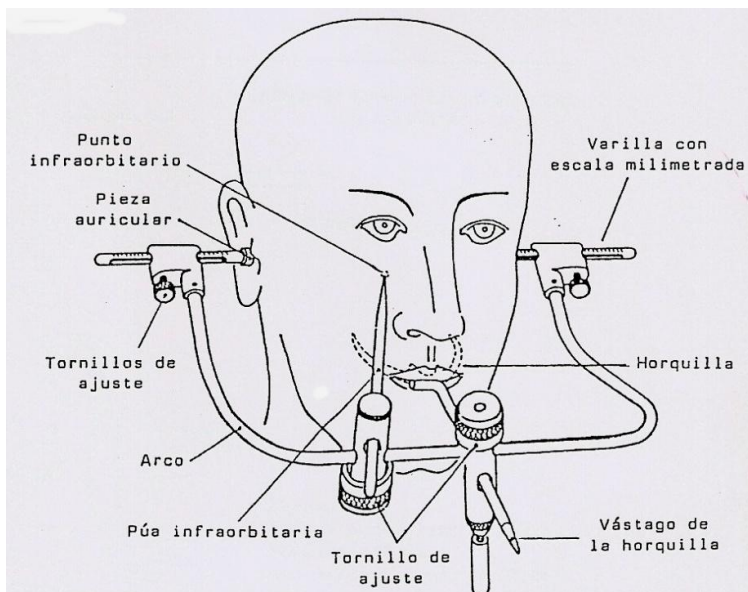
## **TÉCNICA PARA PRÓTESIS COMPLETAS**

### **Preparación del Arco Facial:**

- I. La horquilla del arco facial debe ser colocada en la placa de registro de la misma manera como se indicó precedentemente.
- II. Aflojar suavemente los tornillos y hacer correr las varillas milimetradas hacia fuera hasta que las piezas auriculares toquen el arco. Aflojar la mordaza que fija la horquilla al arco para que permita un movimiento libre.
- III. Colocar en el paciente la horquilla de manera tal que la placa de registro calce perfectamente en el maxilar superior. (Figura 6-16)
- IV. El arco es encajado suavemente en el vástago de la horquilla; sosteniendo el arco por las varillas milimetradas por los dedos pulgar e índice, se introducen suavemente las piezas auriculares en los conductos auditivos. Simultáneamente, se corre el arco en sentido lateral para ajustar simétricamente las escalas con las piezas auriculares, en posición cómoda, dentro de los oídos; entonces, se fijan los tornillos que ajustan las escalas. Debe haber igual número de rayas de ambos lados. Las olivas auriculares localizan la posición de los cóndilos de manera indirecta porque existe una distancia entre el conducto auditivo externo y el cóndilo que es, aproximadamente, de 7 mm. a 9 mm.



## Rehabilitación del Desdentado Total



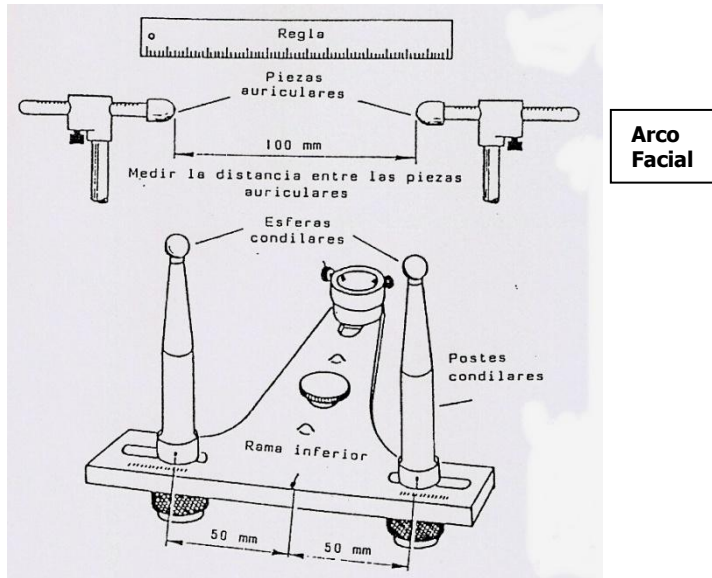
**Figura 6-16**

- V. Se ajusta ahora la mordaza, que conecta la posición anterior del arco al vástago de la horquilla, bien firme.
- VI. Se ubica la púa infraorbitaria en el punto infraorbitario, sin presionar la piel y se ajusta al respectivo tornillo para fijar el mecanismo.
- VII. Registrar el milimetraje de las escalas de las varillas.
- VIII. Aflojar los tornillos que ajustan las varillas, retirar las piezas auriculares de los oídos y, posteriormente, al abrir la boca se retira todo el conjunto.

### **Preparación del Articulador:**

- A. En la rama superior, alinear las inclinaciones condilares, derecha e izquierda, a  $0^{\circ}$  y fijar los tornillos respectivos.
- B. Los tornillos del Bennett, se fijan en la graduación  $0^{\circ}$ , también a ambos lados.
- C. Ajustar el pin incisal alineándolo con la ranura para que las ramas, superior e inferior del articulador queden paralelas.
- D. Colocar y ajustar las rodajas de montar los modelos en ambas ramas del articulador.
- E. Retirar la rama superior del articulador. Con una regla, tomar la distancia entre las piezas auriculares del arco facial, dividir en partes iguales y distribuir, a partir de la línea media del articulador, en la parte posterior de la base, haciendo coincidir luego de esa medida la ranura que marca el centro de la cara posterior del poste. (Figura 6-17)

Transferencia del arco facial al articulador



**Figura 6-17**

Ejemplo: distancia medida entre las piezas auriculares: 100 mm.  
debe repartirse a partir de 1°0" del medio de la base 50 mm.  
hacia cada parte y allí ubicar la ranura de los postes.

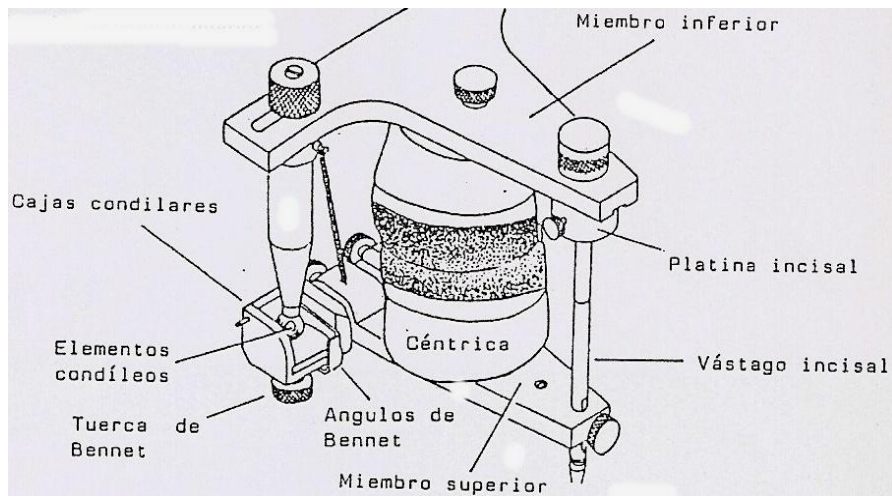
- F.** Para ello, se aflojan los tornillos de las bases de los postes y se corren los mismos hasta la distancia establecida. Se ajustan, nuevamente, los tornillos fijadores.
- G.** Se toma la rama superior y, para que las cajas condilares ajusten sobre las esferas condilares, se aflojan los tornillos respectivos, se desplazan las cajas igual cantidad de milímetros hacia la derecha e izquierda, hasta conseguir que la esfera condilar encaje, sin movimientos laterales, contra la pieza del Bennett (pared interna). Se ajustan los tornillos en esa posición. La púa incisal debe quedar en el medio de la platina incisiva. La reglita de la rama, facilita esta regulación, debiendo quedar a igual distancia entre la rama superior y la cajuela condilar.
- H.** Se lleva el arco facial a posición sobre el articulador, ubicando las piezas auriculares por orificio en las púas laterales de las cajas condilares, de manera tal que, desplazando las varillas condilares, quede igual milimetraje a ambos lados; ajustar, posteriormente, los tornillos respectivos.
- I.** Ubicar la punta de señalador infraorbitario hasta que toque el indicador arbitrario (lámina metálica en forma de media luna). La maniobra se facilita regulando el tornillo elevador que sostiene el arco facial.

## Rehabilitación del Desdentado Total

- J. Se coloca el modelo superior bien asentado y se hace la fijación con yeso para impresiones incluyendo la rodela y se espera el fraguado. Luego se completa el montaje con yeso taller.
- K. Se quita, posteriormente, la horquilla y el arco facial

### **Montaje del Modelo Inferior:**

- A. Asegurar que el vástago incisal mantenga el paralelismo entre las ramas superior e inferior.
- B. Invertir la rama superior sobre la mesa de trabajo y asentar la rama inferior por sus esferas condilares en las cajas condilares (techo) en la posición más posterior de la caja, haciendo tope. (Figura 6-18)



**Figura 6-18**  
Montaje del Modelo Inferior

Colocar en posición las placas de registros retiradas del paciente (de la posición de relación céntrica), calzar el modelo inferior y hacer la fijación de la misma manera que el superior.

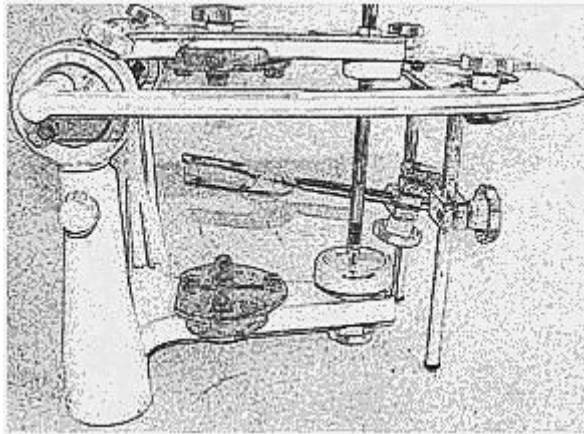
### **MONTAJE EN ARTICULADOR SEMI-AJUSTABLE MODELO GNATUS JP 30**

Articulador con diseño **NO-ARCON**, proyectado para agilizar el montaje de modelos con alto grado de precisión. Su funcionalidad le permite mayor simplicidad y rapidez para el profesional, tanto en la toma y transferencia de registros del paciente, como el montaje de modelos desdentados totales. **El articulador y su arco facial correspondiente**, están fabricados con un material especialmente desarrollado para esta aplicación, el cual proporciona estabilidad dimensional, rigidez estructural y alta

## Rehabilitación del Desdentado Total


durabilidad y de fácil higiene y mantenimiento. También cuenta con componentes metálicos nobles que proporcionan facilidad de movimiento y un arco facial estable y firme, con trazado preciso y sistema de fijación sin llave, sólo de acción manual.

Los trabajos efectuados para construir una prótesis completa con este tipo de articulador y arco facial, resultan en una precisión muy superior, comparado con los mismos trabajos efectuados con **el uso de articulador simple (oclusores), donde el montaje de los modelos en el aparato es arbitrario.** (Figuras 6-19 y 6-20)



**Figura 6-19**  
Articulador Semi-Ajustable (JP 30) GNATUS con arco facial

## Rehabilitación del Desdentado Total

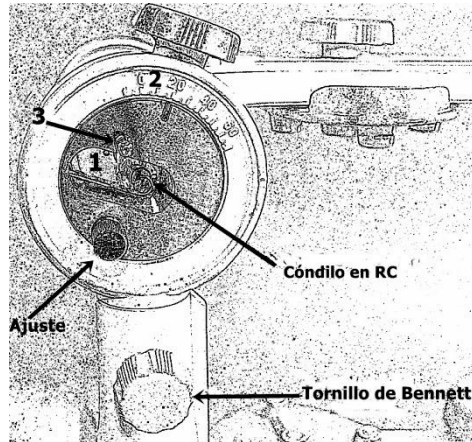


**Figura 6-20**

Descripción de sus componentes:

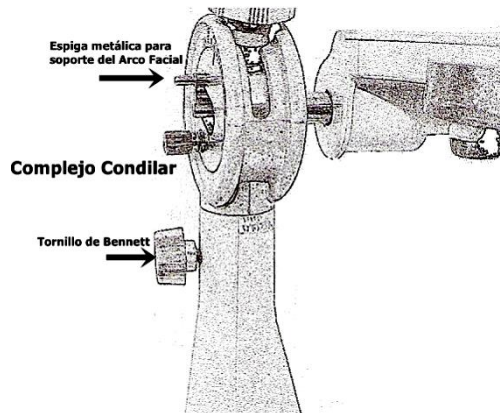
1. Rama Superior
2. Rama Inferior
3. Poste Rodela de montaje del modelo superior – 3.1. Tornillo de ajuste.
4. Complejo condilar.
5. Vástago incisal
6. Planta incisal.
7. Rodela de montaje

## Rehabilitación del Desdentado Total



**Figura 6-21**

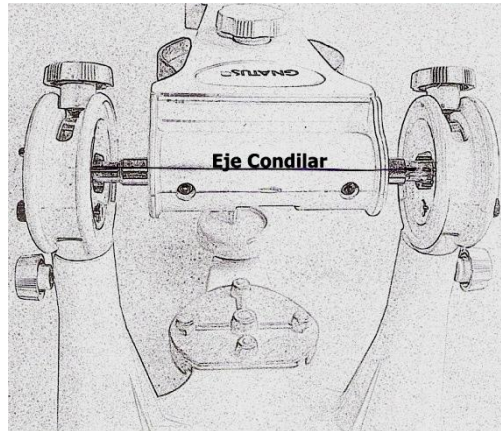
1. Complejo condilar con ranura rectilínea para simular la trayectoria condilar sagital; 2. Escala de graduación; 3. Espiga metálica para soporte del arco facial.



**Figura 6-22**

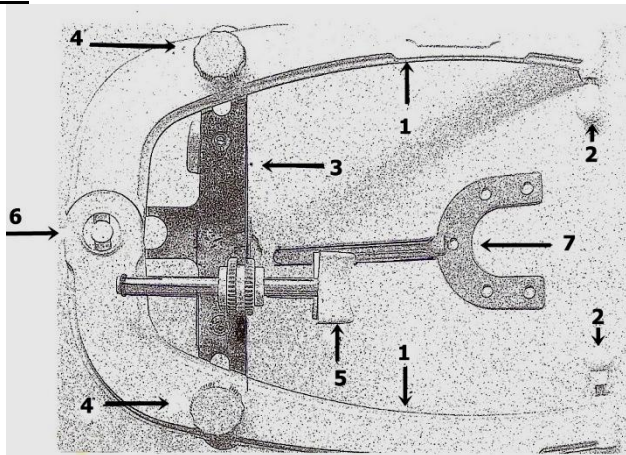
- Complejo condilar y la escala de graduación en el poste para ajustar el ángulo de Bennett (trayectoria lateral)

## Rehabilitación del Desdentado Total



**Figura 6-23**  
Eje condilar de distancia fija de 110 mm. (Vista posterior)

### **ARCO FACIAL**



**Figura 6-24**

1. Brazos derecho e izquierdo
2. Olivas auriculares
3. Travesaño (representa el plano de Franckfort)\*
4. Tornillo de ajuste a los movimientos de apertura y cierre de los brazos
5. Posicionador Fronto-Nasal
6. Charnela para los brazos
7. Horquilla o tenedor de boca

\* **PLANO DE FRANCKFORT:** línea que une la parte media del trago con el punto INFRAORBITARIO.

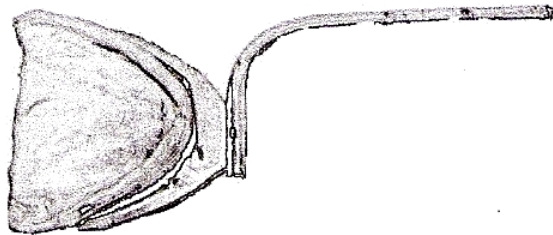


## **MONTAJE MODELO SUPERIOR**

Registro que se realiza con el arco facial estático en base a referencias anatómicas del paciente y, luego, trasladarlas al articulador, facilitan el montaje del modelo superior.

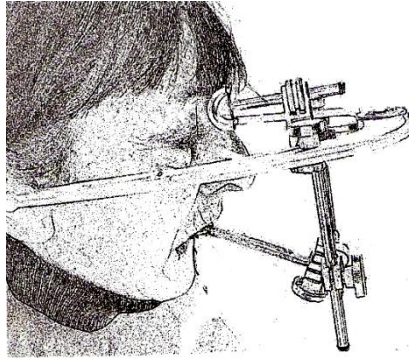
### REGISTRO CON **ARCO FACIAL AUTOCENTRANTE**

- Se fija la horquilla en la placa de registro superior de manera tal que la línea media coincida con la referencia de centralización que posee la horquilla. (Figura 6-25)
- Se coloca el tenedor u horquilla en la boca del paciente.
- Llevar el arco facial hasta el paciente haciendo introducir el conjunto de fijación por el vástago del tenedor.
- Se aflojan los tornillos de ajuste de los brazos para que las olivas auriculares sean introducidas en el conducto auditivo externo del paciente con un leve movimiento hacia delante y, con la ayuda del paciente, mantener la ubicación y, luego, ajustar los tornillos de apertura y cierre de los brazos.
- Ajustar el tornillo de sujeción del tenedor con firmeza con el objeto de que no se pueda distorsionar, al fijarlo, el arco facial en el articulador.
- Se coloca el localizador fronto-nasal a través de su ranura en el travesaño y apoyar el componente en el punto nasion del paciente; se fija con el ajuste correspondiente.
- Para verificar el correcto ajuste del registro, se pide al paciente que suelte el arco, debiendo permanecer el mismo sin movimiento o báscula. (Figura 6-26)
- Se retira el localizador nasal.
- Se aflojan los tornillos de ajuste de los brazos, se abren los mismos para separarlos de los conductos auditivos y, así, retirar todo el conjunto con cuidado.



**Figura 6-25**  
Horquilla fijada al rodete superior





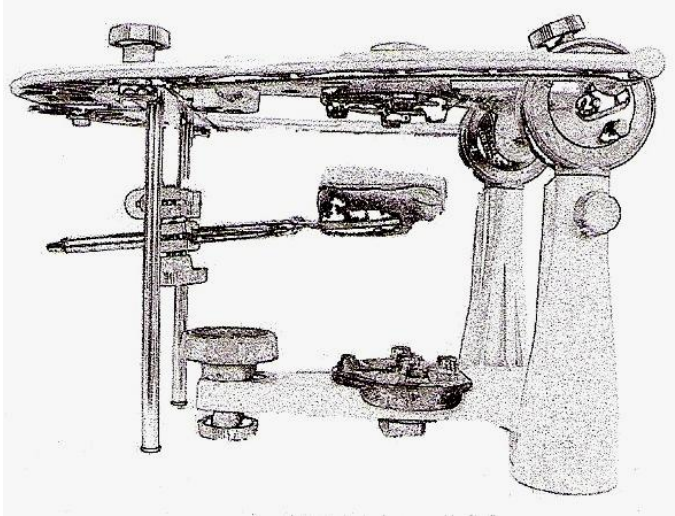
**Figura 6-26**

Arco facial arbitrario ubicado en la cara del paciente

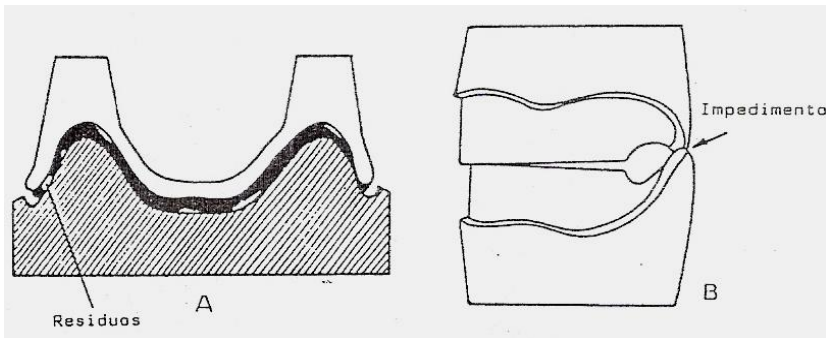
### **FIJACIÓN DEL MODELO SUPERIOR**

- Preparación o programación del articulador.
- Colocar la inclinación de la guía condílea sagital (ranura) en 20°.
- El ángulo de Bennett en 0°. Todo esto facilita la ubicación de los componentes del articulador en una relación céntrica instrumental.
- Se quita el vástago incisal.
- Se coloca en la rama superior el zócalo que permitirá fijar el modelo de trabajo.
- Se monta el arco facial en el articulador ubicando las olivas auriculares en las salientes metálicas (pernos) de las cajas glenoideas y se ajustan los tornillos que dan movimientos a los brazos.
- Se apoya el arco en la mesa de trabajo y la horquilla en la mesa de apoyo adicional.
- Se apoya la rama superior en el travesaño del arco facial ya que ésta representa el plano de Franckfort que es el tomado como referencia en el paciente.
- Se prepara el zócalo del modelo con dos ranuras o escotaduras expulsivas a las que se les aplica separador de yeso para conseguir una técnica de zócalo desmontable.
- Se coloca el modelo de trabajo en la placa de registro asegurándose un calce correcto.
- Se procede a la carga sobre el zócalo de yeso para montaje en cantidad suficiente para conseguir la fijación a través de la rodela. Luego del fraguado, se puede agregar un adicional de yeso taller para completar el montaje. (Figuras 6-27, 6-28 y 6-29)

## Rehabilitación del Desdentado Total



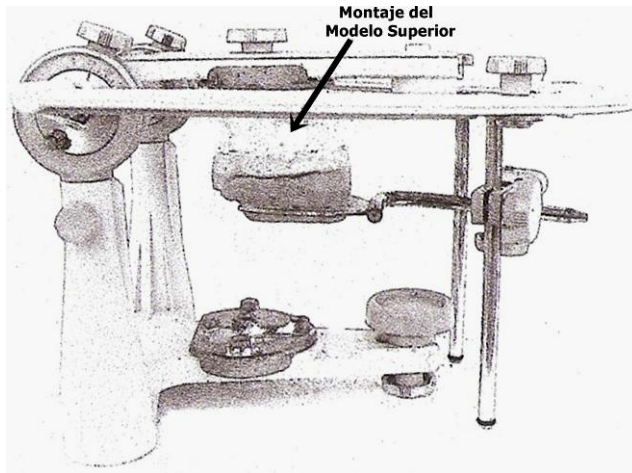
**Figura 6-27**



**Figura 6-28**

Errores que pueden surgir al hacer la transferencia de los bloques de oclusión al articulador, a pesar de haber obtenido un registro intermaxilar correcto en la boca. A, introducción de residuos (cera, yeso) que impiden el correcto asentamiento de la placa sobre el modelo. B, un error muy corriente es el derivado del contacto posterior de ambos modelos que impiden el correcto montaje en el articulador. El recorte debe realizarse con cuidado para no desprender porciones correspondientes a la zona retromolar en los inferiores o de la hamular en los superiores.

## Rehabilitación del Desdentado Total



**Figura 6-29**

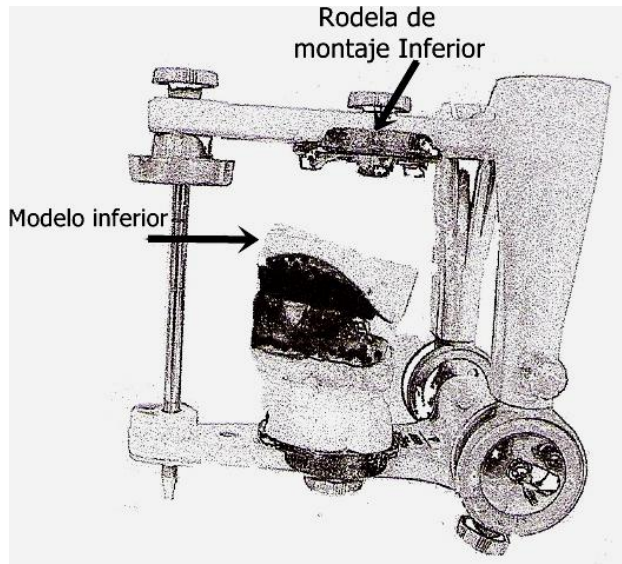
Fijación del modelo superior a su rama respectiva con yeso para montaje

### **MONTAJE DEL MODELO INFERIOR**

#### **FIJACIÓN DEL MODELO INFERIOR**

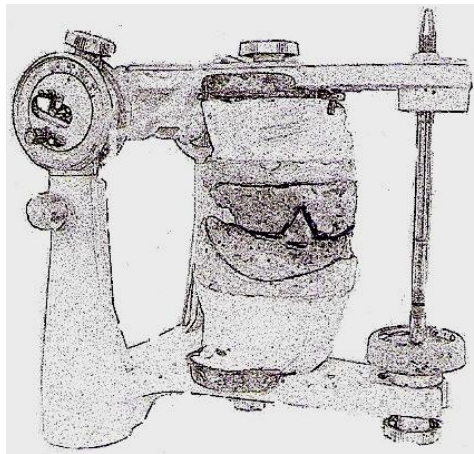
- Se coloca el vástago incisal de manera tal que las ramas del articulador queden paralelas entre sí. Para ello, el vástago presenta una referencia indicadora.
- Se invierte la posición del articulador en la mesa de trabajo.
- Se calzan las placas de registro, se reubica el modelo inferior también trabajado para zócalo desmontable.
- Se procede a la fijación con yeso de montaje, verificando el apoyo incisal en la platina incisiva respectiva. (Figuras 6-30 y 6-31)

## Rehabilitación del Desdentado Total



**Figura 6-30**

Articulador invertido para fijar el modelo inferior a la rama inferior del articulador.



**Figura 6-31**

Montaje de los modelos superior e inferior en el articulador.

## **REGISTROS EXCÉNTRICOS**

Todo movimiento mandibular es el resultado de la interacción de una serie de factores biológicos: contactos interdentarios, anatomía y fisiología de la articulación témporo-mandibular, ejes de rotación y la acción neuromuscular que lo gobierna.

Cuando la mandíbula realiza un movimiento de lateralidad, ambos cóndilos cumplen una dinámica diferente; suponiendo que la mandíbula se desliza hacia la derecha, el cóndilo derecho realiza un movimiento de rotación al que se le agrega un movimiento hacia fuera, horizontal, que se denomina **movimiento de Bennett** (de alrededor de 1,5 mm.). Al mismo tiempo, el cóndilo izquierdo realiza un movimiento de traslación (en realidad de rotación y traslación) hacia adelante (Bonwill) y hacia abajo (Walker) y hacia adentro, con relación al plano sagital, llamado **Ángulo de Bennett**.

Cuando se realiza una traslación condílea generada por el movimiento propulsivo y una traslación condílea generada por el movimiento de lateralidad, como ambas describen trayectorias distintas curvaturas, se forma un ángulo entre ellas conocido con el **Ángulo de Fischer**.

### **Inclinación de la Trayectoria Condílea**

La inclinación condilar sagital durante los movimientos propulsivos, permite el ajuste de un articulador semi-adaptable para simular los movimientos mandibulares. (Figura 6-32)

Dos métodos son usados frecuentemente para registrar la trayectoria condílea: el registro con cera y el trazado gráfico.

Craddock (1960), afirmó que el registro con cera es inadecuado pues varía demasiado para ser de valor práctico.

Posselt y Skitting (1960), no obstante, afirman que existe un error cuando se registra la inclinación condilar gráficamente comparado con el método de la cera.

Gysi (1929), reportó que la inclinación condilar media medida en relación con el plano protético, fue de 31° para el lado derecho e izquierdo. Consideraba el plano protético como la línea que conecta el borde inferior del meato auditivo con el ala de la nariz. Gysi consideraba que su plano protético era paralelo al plano oclusal. Determinó después la TC en otros sujetos y encontró 33° para ambos lados.

Saizar (1961) consideraba a la inclinación de la TC sagital de tener un promedio de 35° con respecto al plano de orientación y, en muchos casos, de 45° y aún más.

Posselt y Nevstedt (1961), afirman que, cuando el ángulo de la TC es registrado por medio de cera intraoral, varía de 0° a 66°, siendo los valores más frecuentes de 40° a 50° con relación al plano de Frankfort.

Preti y col. (1982) afirman que, aunque hay una gran variación entre los lados derechos e izquierdos, la TC media fue de 33°.


Lundeen (1979) reportó similitud entre el ángulo de la TC derecha e izquierda, siendo el valor promedio de 45° con relación al plano orbital.

Isacson (1959) afirmó que el ángulo condilar oscila entre 22° y 53°, siendo la media de 35°.

## Rehabilitación del Desdentado Total

Aull (1965) reportó que ambos cóndilos se mueven la misma distancia en propulsión y estableció que, solamente uno de los 50 pares de cóndilos estudiados, tenían la misma graduación de la TC de cada lado.

El-Gheriani y col. (1987) afirman que hay una gran variación de la TC entre los pacientes y entre los lados derechos e izquierdos del mismo paciente.



**Figura 6-32**

La trayectoria condílea en el movimiento de propulsión sigue un trayecto hacia adelante y abajo, formando una "S" muy abierta pero que, por razones prácticas, puede considerarse una recta. Esta trayectoria forma con el plano de Frankfort, un ángulo cuyo valor caracteriza la pendiente condílea.

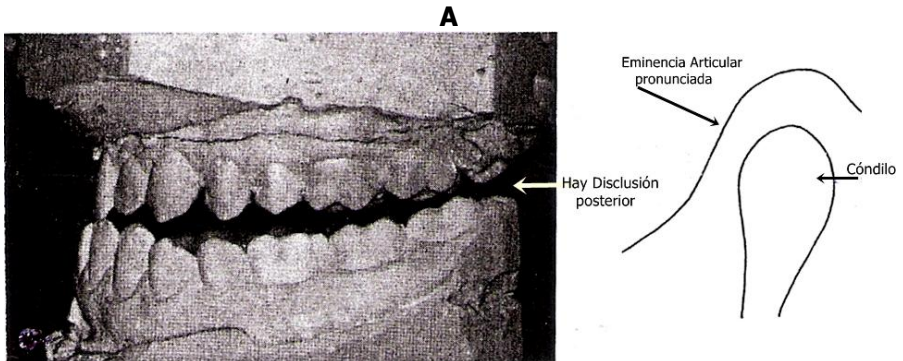
## **LA EMINENCIA ARTICULAR DE LA ATM Y EL MOVIMIENTO DE CHRISTENSEN**

En la ATM se producen transformaciones y manifestaciones a una edad avanzada donde se producen una serie de desgastes.

Las más frecuentes son las perforaciones del disco articular con el roce de hueso sobre hueso (crepitaciones).

Las osteolisis que tiene lugar en la eminencia articular pueden producir un aplanamiento de la misma.

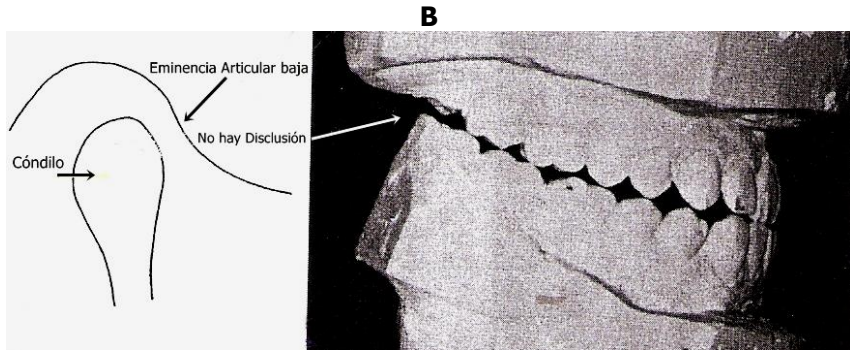
En **A**, el espacio amplio entre los dientes posteriores está asociado a un aumento de la inclinación de la eminencia durante un movimiento propulsivo (Figura 6-33).



**Figura 6-33**

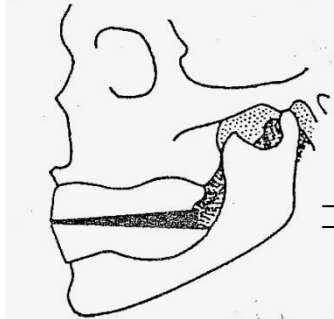
## Rehabilitación del Desdentado Total

Y en **B**, hay una pequeña disclusión de los dientes posteriores debido a una baja angulación de la eminencia. (Figura 6-34)



**Figura 6-34**

Como consecuencia del movimiento hacia debajo de los cóndilos, a medida que se desplazan hacia adelante, se forma un espacio entre las superficies oclusales, superior e inferior. Es decir, durante el movimiento propulsivo, se produce un ángulo abierto hacia atrás, entre los arcos dentarios o los rodetes de registro, fenómeno que también se produce en los movimientos de lateralidad del lado de balanceo y que se debe a la inclinación de las trayectorias condíleas, siendo esta abertura proporcional a dicha inclinación, es decir que a mayor inclinación condílea, mayor ángulo de abertura y, viceversa. Estos cambios se conocen como el **Fenómeno de Christensen** (Figura 6-35)\* y se requiere determinar el valor de este espacio si se construye una articulación balanceada en forma tal que haya contacto uniforme entre los dientes superiores e inferiores en todo el margen funcional de los movimientos mandibulares. Esto se obtiene mediante registros interoclusales, ajustándose luego el articulador de acuerdo a estos registros.



**Figura 6-35**

En el desdentado total, la forma de registrar el fenómeno de Christensen (propulsión). Con cóndilos de oclusión planos, en los movimientos de propulsión, el extremo distal se separa de su antagonista.

**\* En 1902, Christensen usó un registro interoclusal propulsivo como medio para ajustar la guía condilar horizontal del articulador.**



### **Determinación de los Registros Excéntricos y Ajustes del Articulador**

Los registros de las posiciones excéntricas pueden ser realizadas sobre los bloques de oclusión antes de realizar el enfilado o bien utilizando estas placas con los dientes ya enfilados alineados en forma standard. La utilización de esta última forma tiene la ventaja de la multiplicidad y nitidez de las cúspides que dan referencias más exactas pero, tiene el inconveniente de exigir una modificación del articulado de los dientes después de ajustar el articulador.

### **Fisiología del Movimiento Propulsivo y de Lateralidad de la mandíbula**

Los músculos pterigoideos externos mueven la mandíbula hacia adelante si actúan conjuntamente o hacia un lado cuando lo hacen por separado. Así, si actúa el pterigoideo externo del lado derecho, la mandíbula es llevada hacia la lateralidad izquierda y, viceversa.

El músculo pterigoideo externo es de forma cónica y sus fibras se extienden en dirección horizontal. Comprende dos fascículos:

- 1. Superior:** que se extiende desde el ala externa de la apófisis pterigoides hasta insertarse en la parte anterior del menisco.
- 2. Inferior:** desde el mismo nacimiento hasta la superficie anterior del cuello del cóndilo. (Figuras 6-36 y 6-37)

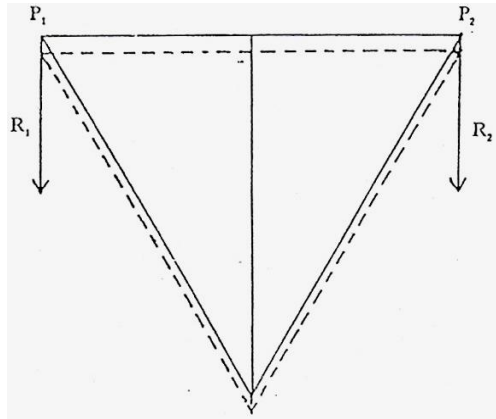
La función que le cabe a estos músculos es la de contraerse en forma alternada o sinérgica con el del lado opuesto para producir los movimientos de lateralidad centrífuga y centrípeta y los movimientos de propulsión de la mandíbula.

Al realizarse el movimiento propulsivo, el disco se desplaza hacia adelante a mayor distancia y velocidad que la cabeza del cóndilo. Ello ocurre porque el fascículo superior del pterigoideo externo que desplaza el disco, se contrae antes que el fascículo inferior que desplaza la cabeza hacia adelante. (Figura 6-38)

La cabeza del cóndilo puede efectuar una excursión hacia delante con un recorrido máximo de alrededor de 7 mm. En este movimiento participa el compartimiento superior de la ATM.

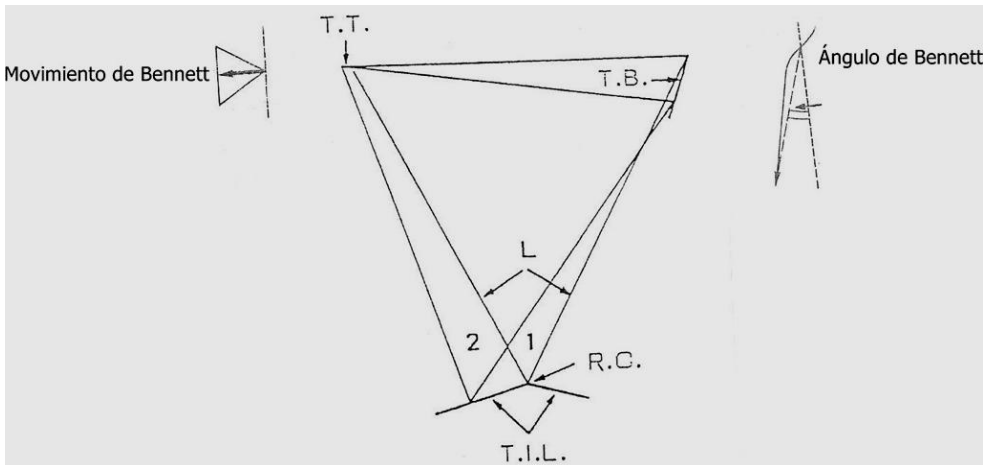


## Rehabilitación del Desdentado Total



**Figura 6-36**

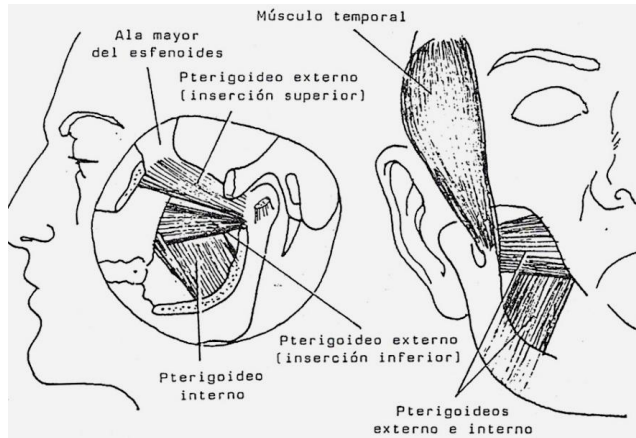
Representación geométrica del movimiento propulsivo de la mandíbula.  $P_1$  y  $P_2$  son los puntos de inserción de los músculos pterigoideos externos que forman los lados de un triángulo idéntico al triángulo de Bonwill. La línea intercondilar forma la base del triángulo.  $R_1$  y  $R_2$  son las resultantes de las dos fuerzas musculares que producen un deslizamiento en la dirección de las dos componentes paralelas



**Figura 6-37**

Representación geométrica del movimiento lateral de la mandíbula.  $L$ , representa la mandíbula;  $TIL$ , trayectoria incisiva lateral;  $TB$ , Trayectoria condílea de balanceo;  $TT$ , Trayectoria condílea de trabajo;  $RC$ , Relación Céntrica;  $1$ , Mandíbula en relación céntrica;  $2$ , Mandíbula en posición lateral.

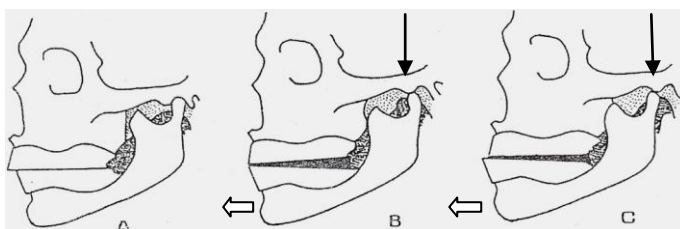
## Rehabilitación del Desdentado Total



**Figura 6-38** (Mintz)

- a) **Confección de las obleas de cera:** pueden obtenerse vaciando la cera fundida sobre un molde de goma que se expende en el comercio, con la precaución de que en el lado de balanceo opuesto, quede mayor espesor. Esto se consigue suplementando el molde de trabajo colocando un cartón debajo. Se reproducirán dos: una para la lateralidad izquierda y otra para la lateralidad derecha. La oblea para la propulsión tiene una muesca en el sector anterior. Al confeccionarla, se suplementa la zona anterior, lo que dará por resultado, un mayor espesor en el sector posterior. También pueden obtenerse con tres láminas de cera superpuestas.
- b) **Instrucciones al paciente:** se debe enseñar al paciente a llevar la mandíbula a posición usando un espejo. En propulsión, borde a borde (usando rodetes: 6 mm., según Saizar). En lateralidad, hasta que los caninos se enfrenten cúspide con cúspide, tanto en lateralidad derecha como izquierda (usando rodetes 6 mm., según Saizar). Plastificar las obleas, preferentemente, en agua caliente. Se recomienda que si los registros se hacen sobre placas enfiladas, ir sumergiendo las placas a intervalos en agua fría para evitar que se movilizan los dientes por reblandecimiento de la cera.  
El registro propulsivo tiene la ventaja de permitir la obtención de las dos trayectorias condíleas en una sola maniobra. Los registros de lateralidad son para comprobar la exactitud del registro propulsivo y, además, para registrar el ángulo de Bennett.
- c) **Registro de propulsión:** colocar la oblea con la escotadura anterior sobre la placa superior. Pedir al paciente que cierre en propulsión y marcar con la letra "P". La escotadura permite visualizar el movimiento hasta el contacto, borde con borde, de los incisivos. (Figura 6-39)

- d) **Registro de lateralidad derecha:** adosar la oblea correspondiente a la placa superior de manera que el canino derecho quede en la escotadura. Presionar ligeramente para que se pegue. Pedir al paciente que cierre en lateralita derecha. La escotadura permite visualizar la posición de ambos caninos hasta queden borde con borde. Como la cera está plástica, registra el espacio entre ambas arcadas dejando marcadas las cúspides de los dientes, espacio mayor o menor de acuerdo a la mayor o menor inclinación de la trayectoria condílea. Enfriada la cera, se retira con cuidado y se controla su nitidez; las cúspides no deben haber perforado la cera; en caso contrario, repetir la operación. Retirar ambas placas y colocarlas sobre el registro para controlar su estabilidad. Marcar esta oblea con la letra "D" para señalar el lado del registro.
- e) **Registro de lateralidad izquierda:** repetir lo mismo, cuidando que la escotadura quede del lado izquierdo y la mandíbula sea desplazada hacia el lado izquierdo. Marcar con la letra "I".



**Figura 6-39**

En A, la mandíbula está en relación céntrica. En B, la mandíbula está protruida y el cóndilo cae a medida que se mueve hacia adelante y abajo sobre la eminencia articular y los rodetes de oclusión se separan posteriormente. En C, la mandíbula con un excesivo grado de propulsión donde la cabeza del cóndilo ha pasado más allá de la eminencia articular. Esto disminuye la caída condílea y, por lo tanto, la separación posterior de los rodetes. De allí la necesidad de llevar la mandíbula de manera que los bordes incisales contacten, borde con borde, no más adelante. Se puede colocar sobre las superficies oclusales los dientes posteriores inferiores, una pequeña cantidad de yeso de impresión mezclado hasta lograr una consistencia bastante espesa. Luego, el paciente, protruye la mandíbula y cierra en el material interpuesto. Fraguado el yeso, se quitan de la boca las prótesis de prueba y el registro interoclusal y se llevan al articulador. La ventaja del registro propulsivo en yeso es la mínima resistencia a la fuerza oclusiva y que nada guía la mandíbula del paciente, excepto los patrones de la propulsión mandibular. El registro de yeso no se deforma durante el ajuste del articulador.

**Traslado de los registros excéntricos al articulador:** una vez obtenidos los registros, volver las placas enfiladas al articulador. Colocar la oblea marcada con la letra "D" soltando, solamente, ambas trayectorias condíleas; el registro es colocado sobre el modelo inferior y se ejerce una suave presión sobre el centro de la rama superior del articulador rotando, al mismo tiempo, primero una y después la otra guía condilar con movimientos de vaivén, hasta que el modelo superior asiente con suavidad en la mordida. Los mecanismos de adaptación del articulador deben

## Rehabilitación del Desdentado Total

moverse con gran facilidad; si se los hallara endurecidos se deberán lubricar con algún aceite apropiado para ello. Ajustar ahora las tuercas de cada guía.

Colocar la oblea marcada con la letra "D" sobre la placa inferior. Soltar el tornillo y liberar la trayectoria condílea del lado izquierdo, lo mismo que la tuerca que ajusta la inclinación del pilar o columna condilar, que es la encargada de corregir la graduación de Bennett del mismo lado. Ejercer una suave presión en el centro de la rama superior del articulador hasta que el modelo superior con el enfilado asiente con suavidad en la mordida. El pilar o la trayectoria condílea son ahora fijados. Hacer lo mismo con la oblea marcada con la letra "I", soltando los tornillos respectivos del lado derecho y, una vez asentado el modelo superior, volver a ajustar.

En la **práctica** se registra, únicamente, el movimiento propulsivo mientras que el ángulo de Bennett se obtiene por medio de la **Fórmula de Hanau**, conociendo los valores de las trayectorias condíleas. (Figuras 6-40 y 6-41)

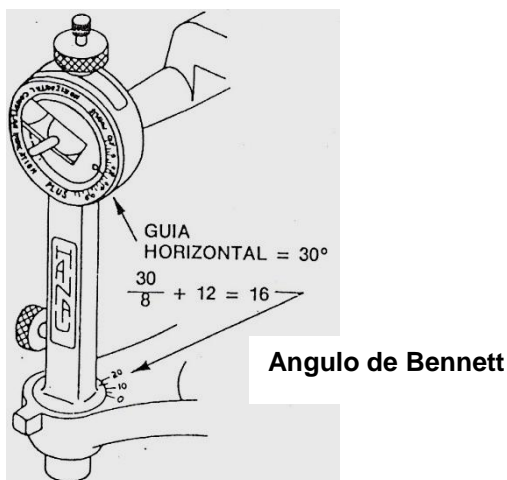
### **Valor del ángulo de Bennett = Tc (Mov. de Walker ÷ 8 + 12)**

Se aplica la fórmula tanto para un lado como para el otro, en forma independiente.

Ejemplo: si de un lado tenemos 40° y del otro 30°, los Bennett respectivos serán:

$$40 \div 8 + 12 = 17$$

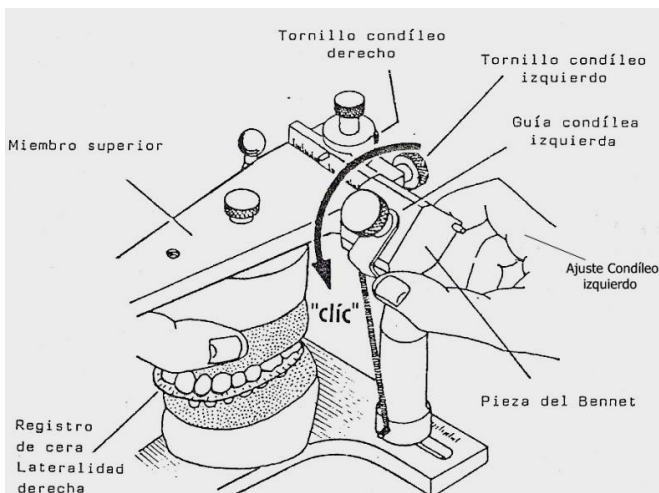
$$30 \div 8 + 12 = 15,5$$



**Figura 6-40**

Fórmula de Hanau (Gysi aconsejaba que se usara un Bennett standard de 15 grados)

## Rehabilitación del Desdentado Total



**Figura 6-41**

Ajuste de las cajas condilares del articulador "Escudo". Ajuste de lateralidad derecha.

Es necesario recordar que en el paciente, la mandíbula se mueve hacia la derecha, mientras que en el articulador la que se mueve es la rama superior hacia la izquierda. Se asienta el registro de cera de la lateralidad derecha sobre los incisivos inferiores y, aflojando los tornillos condíleo izquierdo y del Bennett, presionar firmemente el modelo superior sobre la mordida, moviendo al mismo tiempo la caja condilar hasta que el techo de la misma, contacte con la esfera y la pieza del Bennett.

Lateralidad izquierda: lo inverso. Colocar el registro del lado izquierdo y aflojar los tornillos del lado derecho del articulador.

Para completar el ajuste del articulador corresponde establecer la trayectoria incisiva. Se denomina trayectoria incisiva sagital (TIS), al recorrido que hacen los incisivos inferiores sobre la cara palatina de los superiores y se mide por el grado de inclinación de estas últimas con respecto al plano de orientación. Puede ser considerada como la hipotenusa de un triángulo rectángulo cuyos dos lados lo forman el overjet y el overbite. (Figura 6-42)

El TIS puede obtenerse, de acuerdo con **Gysi**, conociendo los valores de las trayectorias condíleas y la altura cuspidéa de los dientes artificiales a utilizar:

$$TIS = 2h (\text{altura cuspidéa}) - Tcd + Tci \div 2, \text{ lo que significa que:}$$

**La trayectoria incisiva sagital será igual al doble de la altura cuspidéa (20°) menos la semi-suma de ambas trayectorias condíleas.**

## Rehabilitación del Desdentado Total

Por ejemplo:

Si la altura cuspídea es de  $20^{\circ}$  (los más usados)

La trayectoria condílea derecha = 29

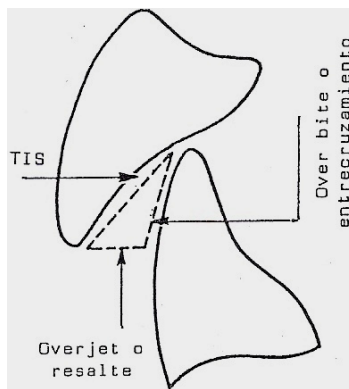
La trayectoria condílea izquierda = 31

Tenemos que  $2 \times 20 - \frac{29+31}{2} = 30$

Es decir que  $40 - 30 = 10$ , que es trayectoria incisiva sagital

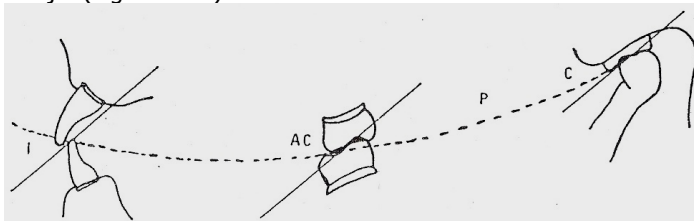
La guía condilar es propia del paciente y no puede modificarse mientras que, la guía incisiva, está gobernada por el criterio del operador.

Los dientes planos o de  $0^{\circ}$ , exigen una trayectoria incisal de  $0^{\circ}$ .



**Figura 6-42**

En prótesis completa, se debe buscar una guía incisal baja; por ello, colocando los incisivos con un overbite de 0,5 a 1 mm. y un overjet de 1 a 2 mm., se obtiene una guía incisal baja. (Figura 6-43)



**Figura 6-43**

Los cuatro factores variables e interdependientes del balanceo articular: I, guía incisiva; C, guía condilar; AC, altura cuspídea; P, curva de compensación. En prótesis total, todos estos factores se deben corresponder en absoluta armonía y son individuales en cada paciente. Se parte del registro de las trayectorias condíleas como orientación inicial. (Turano)

## Rehabilitación del Desdentado Total

# **CAPITULO 7**

## **SELECCION DE LOS DIENTES ARTIFICIALES**



## Rehabilitación del Desdentado Total

### **Concepto**

La selección de dientes artificiales para el desdentado total requiere el conocimiento de numerosos factores físicos y biológicos que se relacionan directamente con cada paciente. El profesional es el que debe llevar a cabo esta fase de la atención prostodóntica del desdentado pues es la única persona que es capaz de acumular, correlacionar y evaluar la información biomecánica en forma tal que, la elección de los dientes artificiales cumpla con los requisitos estéticos y funcionales referentes a cada paciente.

El profesional dispone de varias guías para ayudarle a seleccionar, tanto los dientes anteriores, como los posteriores; sin embargo, cualquier elección de éstos, ha de considerarse como selección preliminar hasta que los dientes estén dispuestos sobre las bases de prueba y se pueda evaluar clínicamente en la boca del paciente. Únicamente así se podrá llegar a la elección definitiva. Como guías preliminares en la selección de dientes, se incluyen los modelos de diagnósticos anteriores, las fotografías, radiografías, observación de los dientes de parientes cercanos y dientes extraídos; interesan tanto en la selección como en el alineamiento de los dientes anteriores. El paciente puede proporcionar fotografías donde se observan los dientes naturales o, por lo menos, sus bordes incisales que pueden dar información sobre el ancho de los dientes y de la forma del contorno. Las radiografías intrabucales tomadas antes de la pérdida de los dientes naturales, proveen información respecto del tamaño y forma de los dientes a reemplazar pero, a veces, la imagen puede estar distorsionada por divergencias de los rayos X. Asimismo, suele suceder que los pacientes hayan guardado los dientes extraídos o modelos dados por un odontólogo anterior y que permiten ver el tamaño y la forma, porque el color cambia después de la extracción. Hay personas de talla grande que tiene dientes pequeños y diastemas entre los dientes mientras que otras, menudas, tienen dientes grandes y disposición irregular.

La mejor forma de determinar la forma, el color y el tamaño de los dientes es probándolos en la boca del paciente. En el conjunto de elementos que contribuyen a la estética dental, es conveniente, apreciar aquellos que pueden resolverse por separado. Por ejemplo, el color de los dientes, su tamaño, alineamiento para formar los arcos dentarios, su articulación con los antagonistas, la posición de los arcos y encía artificiales en relación con las estructuras bucales, en especial, los labios, la mejillas y la lengua, la disposición de cada diente dentro del arco dentario que integra y, desde luego, también la forma individual de cada diente.

Debe haber armonía de color, forma, tamaño y disposición de los dientes si se pretende que las prótesis pasen desapercibidas. Aunque todos los dientes, tanto naturales como artificiales, contribuyen a la vez a la estética y a la función, es costumbre adoptar la antigua norma clínica de considerar a los dientes anteriores como esencialmente estéticos y a los posteriores, como esencialmente funcionales.

Los dientes artificiales se clasifican, de acuerdo al material con que se fabrican en, dientes de porcelana y dientes de acrílico.

**Dientes de porcelana:** fueron los primeros que se fabricaron; están constituidos a base de cuarzo, feldespato y caolín, muy cuidadosamente seleccionados y pulverizados, a los que se agregan colorantes. El cuarzo tiene por objeto darle densidad y resistencia, el feldespato, de más baja fusión, actúa como mortero que une las partículas de cuarzo y caolín. Este último es arcilla que, al mezclarse con agua, forma una masa plástica y que permite moldear los dientes.

Las sustancias colorantes de la porcelana consisten en óxido de titanio (color amarillento cremoso), de cobalto (tintes azules), de hierro (tintes pardos), etc. Las porcelanas odontológicas funden aproximadamente entre 1.200°C a 1.400°C. Se sabe que los chinos desarrollaron el arte de la porcelana desde hace unos 1.000 años, habiendo alcanzado una perfección artística no igualada durante siglos. Recién en 1709, Boettcher fue quien llevó a cabo la cocción de la primera mezcla que puede considerarse como un tipo de porcelana.

Los dientes de porcelana fueron inventados por DUCHATEAU (1774), farmacéutico francés del tiempo de Luis XV. Después de insistentes ensayos consiguió, con el auxilio del dentista DUBOIS DU CHEMANT, hacerse una prótesis de porcelana que pudo usar. Dentista del Rey, DU CHEMANT, huyó a Inglaterra al producirse la Revolución Francesa y allí enseñó al orfebre CLAUDIUS ASH quien difundió el procedimiento en Londres (Saizar). Más tarde, en Estados Unidos, aparecen diversas fábricas de dientes artificiales de porcelana. Su aceptación fue creciendo cada vez más y, de 1920 para adelante, entraron definitivamente en la Odontología. Duchateau usaba una dentadura esculpida en marfil de hipopótamo.

Un problema permanente de los fabricantes es la determinación de las formas y tamaños convenientes de los dientes artificiales. En las primeras épocas, se procuró hacer dentaduras de una sola pieza, luego, se independizó a los dientes haciéndolos individuales; más tarde, en 1928, se comenzó la construcción de juegos de acuerdo a cada caso. Varios tamaños permitirían elegir el más adecuado.

León Williams (1914) sugirió la construcción de dientes con las formas triangulares, cuadrados y ovoideos. Los "anatoform" modelados por Williams y Gysi, fueron fabricados por la Dentists Supli Co. de Nueva York, una de las fábricas más antiguas.

De acuerdo al grado de transparencia que presentan los dientes, se clasifican en opacos, que no tienen ningún brillo, semitraslúcidos y traslúcidos, que son aquellos que permiten el paso de la luz a través del mismo.

Los nombres de los dientes y sus partes constitutivas, son los mismos que en los dientes naturales: corona, cuello, borde incisal, cúspides, surcos. Hay, sin embargo, una nomenclatura especial para aquellas partes que no existen en los dientes naturales.

El talón es la parte artificial que, en su parte palatina o lingual, se pone en contacto con la base y que llevan los elementos de retención.

## Rehabilitación del Desdentado Total

Las espigas son los elementos característicos, especialmente, de los dientes anteriores. En prótesis completa se utilizan espigas con cabeza, destinadas a anclarse en el material de base.

Los **dientes diatóricos**, casi siempre posteriores, tiene una cavidad central que se abre por la cara gingival y que se comunica por dos conductillos con las caras proximales del diente y, donde el material que los rellena, contribuye a su retención.

Los dientes de porcelana (fundida), son más resistentes al desgaste que la estructura del diente natural. Su dureza NOOP es de 460, la del esmalte de 343, la de la dentina 68 y la del acrílico 20. (Craig, 1975)

Los dientes de acrílico son más blandos que la dentina. No sorprende pues que los dientes de porcelana desgasten la estructura de los dientes naturales. De ahí, entonces, que los dientes de porcelana nunca deben colocarse como antagonistas de los dientes naturales y, tampoco, deben oponerse a restauraciones oclusales de oro. Por otro lado, los dientes de acrílico, son abrasionados por el esmalte de los dientes naturales exigiendo un control periódico para compensar el desgaste oclusal y evaluar la DV.

La flexibilidad del acrílico es superior a la porcelana mientras que ésta tiene una baja resistencia al impacto; si existiera en la oclusión un contacto prematuro, la posibilidad de la fractura de la porcelana, es grande; también esos contactos prematuros se transmiten, directamente, al hueso alveolar, transformándolos en fuerzas biológicamente destructivos.

La porcelana es resistente a la acción de los solventes; los de acrílico pueden ser alterados en varios solventes orgánicos. La porcelana no es afectada por el agua, blanqueadores o la luz solar; el acrílico, sí.

Los dientes de porcelana tienen reacción mecánica para ser retenida dentro de la base de la dentadura. Al requerir el anclaje por espigas y cavidades, se crean dos clases de problemas mecánicos:

1. Debilidad estructural en la prótesis en los lugares de menor resistencia.
2. Debilitamiento de los propios dientes artificiales por la presencia en su interior de los pernos, cavidades y conductos (diatóricos). Éstos últimos no pueden ser desgastados en caso de espacio interalveolar reducido pues puede destruirse la retención mecánica. Teóricamente, el acrílico no necesita retención mecánica; sin embargo, es aconsejable incorporar retención en el talón del diente con una fresa cono invertido toda vez que la unión química entre los dientes de acrílico y la base no es muy fuerte.

La porcelana no puede ser recontorneada y fácilmente pulida (debe volver al horno para el glaseado).

## Rehabilitación del Desdentado Total

Los dientes de porcelana son dificultosos para su caracterización. Los de acrílico pueden ser pulidos y pueden fácilmente aplicárseles manchas pero, la estabilidad del color es mucho mayor en la porcelana.

No deben colocarse dientes anteriores (superior e inferior) de porcelana juntamente con dientes posteriores de resina porque estos últimos se desgastan más rápidamente que los de porcelana causando un contacto exagerado anteriormente, resultando en un trauma de reborde residual.

Los dientes de porcelana también tienen el inconveniente de la dificultad de restablecer el pulido superficial después del fresado. Además, acumulan placa en el borde gingival debido a la diferencia de expansión térmica de la porcelana y la resina de la base de la dentadura. (Lozano Molina, 1991)

**Dientes de acrílico:** en el año 1901, Otto Rohn (Alemania) obtiene por síntesis y polimerización del ácido acrílico, las primeras resinas acrílicas, llegándose a producir las en forma de lámina en el año 1936 y, un año después, en forma de polvo de moldeo por la Dupont de Nemours and Co. Inc.

Los dientes de acrílico están fabricados con metacrilato de metilo; son fáciles de producir y la fabricación industrial es sencilla puesto que no requiere gran presión para su moldeo ni alta temperatura para polimerizar. No requieren elementos especiales para su retención; se los hace, casi siempre, macizos y es fácil hacerle retenciones con fresas; también es fácil lograr su unión química a la base del mismo material.

La incorporación de los dientes de acrílico ha permitido encontrar soluciones prácticas y exentas de complicaciones técnicas para una cantidad de problemas que plantean los casos particulares. Debidamente tratados, al unirse químicamente a las bases, permiten lograr estructuras protéticas sólidas y simples.

Los dientes de acrílico fueron calificados como buenos a pesar de determinarse, experimentalmente, la falta de dureza y menor eficacia masticatoria que los dientes de porcelana. Éstos últimos son altamente estéticos y de una dureza excepcional e inercia química pero, son frágiles, en especial los traslúcidos cuya rotura es frecuente y desagradable.

Los dientes de acrílico son estéticamente perfectos, son irrompibles, se unen con facilidad a las bases y, al masticar, no hacen el desagradable ruido del choque de los dientes de porcelana; la sonoridad es reducida y, por lo tanto, se evita el claqueo desagradable.

Tiene facilidad de desgaste, recontorneado y pulido. No tiene necesidad de elementos mecánicos de retención. Hay mayor facilidad para los ajustes oclusales. El desgaste para los dientes naturales y prótesis opuestas, es mínimo.

## Rehabilitación del Desdentado Total

Los dientes de acrílico absorben, gracias a su elasticidad, parte del impacto masticatorio del antagonista; la eficacia masticatoria, es inferior a la porcelana. Es menos hostil para el proceso alveolar; esto trae como consecuencia:

- a) Protección de los tejidos de soporte y su conservación.
- b) Mayor comodidad para el paciente.
- c) Evita gravedad de lesiones en los rebordes por encajamiento de las prótesis. El choque de los dientes plásticos es como "un muelle para el paciente a quien da una sensación de comodidad".

Los dientes plásticos son fáciles de aplicar, más confortables y fácilmente corregibles en algunos defectos particulares; se elimina el problema de las fracturas. Son más livianos; una dentadura con base de acrílico y dientes de porcelana pesa de 22 a 28 gramos. Una dentadura con igual base y dientes de acrílico pesa de 15 a 19 gramos.

Según Saizar, las indicaciones de los dientes de acrílico, son las siguientes:

1. Cuando la antigüedad del espacio protético máxilo-mandibular o mordidas bajas impide lograr, con los dientes de porcelana, prótesis de estructura sólida.
2. Cuando el antagonista es diente natural, acrílico o puentes metálicos, para eliminar la capacidad abrasiva de los dientes cerámicos.
3. Cuando los maxilares se encuentran disminuidos, débiles o sensibles, se busca mayor confort.
4. Cuando las condiciones del paciente no permiten registros intermaxilares exactos.
5. En pacientes que rompen los dientes de porcelana.
6. Para trabajos de gran urgencia por su menor exigencia tecnológica.
7. En prótesis inmediata.

La mayor desventaja de los dientes de resina es el rápido desgaste de la superficie de los dientes posteriores. Sin embargo, la resistencia al desgaste ha sido mejorada desde su introducción en la profesión. No obstante, siempre existe la posibilidad de que el factor desgaste, pueda afectar desfavorablemente la DVO.

Según Korber (1986) usamos dientes Ortotipo debido a que tienen una inclinación cuspídea relativamente suave de menos de 20° y porque actualmente con la capa de Isosit (\*) son especialmente duros y son adecuados para dicha colocación combinando curva de Spee, curva de Wilson e inclinación cuspídea.

Tienen, además, inestabilidad de forma y color.

(\*) Isosit= resina compuesta  
Orthosit de Ivoclar

## Rehabilitación del Desdentado Total

Los dientes artificiales usados en prótesis completa son, casi exclusivamente, de porcelana o de acrílico. Los dientes pueden elegirse individualmente por pares o por grupos de 6 anteriores o de 8 posteriores. Se fabrican también los inferiores con menor variación de forma pero con tamaños adecuados a una articulación normal con los superiores. (Tabla I)

Porcelana	+	+	+		+	+		+		
Acrílico				+			+		+	+
	DUREZA	INERCIA QUÍMICA	FRAGILIDAD	RETENCION	ESTETICA	CLAUQUEO	MENOR TRAUMA	ESTABILIDAD DE COLOR	ELASTICIDAD	ABSORCION ACUOSA

**Tabla I: Características de los Dientes de Porcelana y de Acrílico**

### **SELECCIÓN DE LOS DIENTES ANTERIORES**

Los dientes anteriores superiores desempeñan un papel muy importante en la armonía dentofacial; por ello, debe buscarse el diente correcto para cada paciente.

### **SELECCIÓN DE LA FORMA**

Ya en 1906, BERRY notó que la forma del ICS tenía mucha semejanza con el rostro del propio individuo.

Los trabajos de León Williams (1911) fundaron el criterio, que mantiene hasta hoy, en la selección de los dientes para la construcción de prótesis completas, enunciado por él en forma de tres leyes llamadas "Leyes de la armonía". Compara la forma de la cara del paciente con la forma del incisivo central superior invertido. En 1952, NELSON estableció que la forma del arco dental también puede ser triangular, cuadrada u ovoidea. Más aún, esas formas acompañan a la forma del rostro y del ICS. Esta triple coincidencia recibió el nombre de "Triángulo estético de Nelson". Antes de L. Williams, la selección de los dientes artificiales se realizaba por la Teoría de los Temperamentos, que clasificaba los tipos temperamentales en: sanguíneos, nerviosos, bilioso y linfático.

En un trabajo posterior, Williams desaprueba su propia teoría diciendo "subjetivamente dientes similares existen en cráneos disímiles".

**LEYES DE LA ARMONÍA (Tesis trimorfológica según Williams)** (Drücke)

**1ª Ley:** Las caras, miradas de frente, pueden clasificarse en cuadradas, triangulares y ovoides.

**2ª Ley:** Los incisivos centrales superiores también pueden clasificarse en cuadrados, triangulares y ovoides.

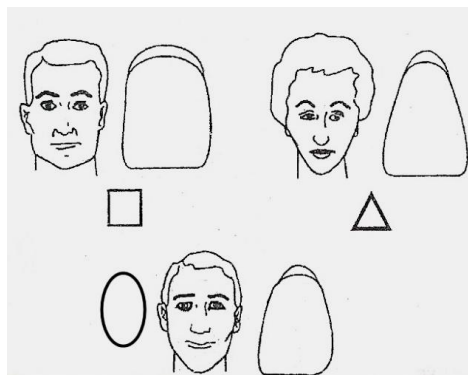
**3ª Ley:** En los rostros armoniosos, la forma del incisivo central superior invertido, coincide con la forma de la cara.

Los dientes artificiales tendrían así, las siguientes formas principales: (Figura 7-1)

1. **Cuadradas o rectangular:** caracterizados por tener las superficies proximales paralelas en toda la longitud del diente hasta el borde incisal los que armonizarían con cráneos de forma cuadrada.
2. **Triangulares:** caracterizados porque las superficies proximales se cruzan cerca de la raíz, los que se presentarían en rostros triangulares (arco cigomático grande, barbilla puntiaguda).
3. **Ovalados:** caracterizados porque las superficies proximales son curvas y que armonizarían con rostros ovalados de forma redondeada.

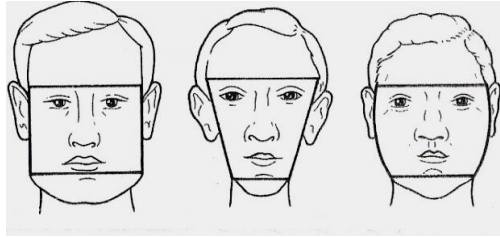
Aceptada por la mayoría, aunque señalando en muchos casos que es “a falta de algo mejor”, rechazadas por algunos tras duras críticas, es una regla sencilla y práctica para determinar la forma de los dientes cuando no hay registros preliminares pre-extracción.

Algunas casas comerciales fabrican lo que se denominan formas no típicas y, así, se hicieron seis variantes de la forma cuadrada, ocho de la triangular y cinco de la ovoidea.





## Rehabilitación del Desdentado Total



**Figura 7-1** (Drücke)

Sears afirma que el sistema de L. Williams no es científico ya que es posible encontrar caras de tipos triangulares afiladas con dientes cuadrados, siendo éstos dientes considerados como agradables a la vista. Sostiene que la forma que corresponda a cada cara será la que resulte más agradable a la vista, armonizando más en el conjunto y no olvidando que el estudio de la forma del diente comprende la tercera dimensión, es decir, el contorno de la superficie labial. La forma también está en relación directa con la edad del sujeto.

Según Brodbelt y col. (1984), de las caras ovoideas, el 87% tenían dientes ovoideos.

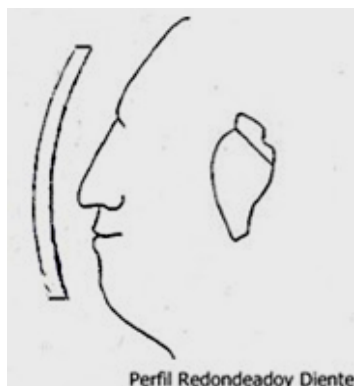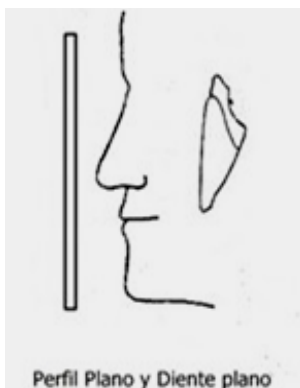
Si bien existen casos de caras de una forma con dientes de otra, no armonizante de acuerdo a las reglas de L. Williams, casos que algunos autores llevan a estimar alrededor del 35%, es siempre necesario tener en cuenta la edad y los hábitos masticatorios del sujeto a fin de desgastar los puntos de contacto y bordes incisales, sin llegar a desfigurar al diente ni perder su forma fundamental.

La Universal Dental Company indica seleccionar los dientes, en casos de desdentados totales, después de un detenido examen de la forma de los dientes de los parientes más cercanos al enfermo, pues decían que las leyes de la herencia hacen sentir aquí también su influencia.

Si la forma de la cara del paciente es acentuadamente cuadrada, triangular u ovoidea, es un error usar formas dentarias que no sean francamente cuadradas, triangulares u ovoideas.

La cara labial del diente, visto mesialmente, debe mostrar un contorno parecido a la vista del perfil de la cara (Figura 7-2). Los tres tipos de perfil son: el convexo, el recto y el cóncavo. Las superficies curvas convexas refractan y reflejan mejor la luz y aparentan ser más pequeños que las superficies planas.

## Rehabilitación del Desdentado Total



**Figura 7-2** (Pompignoli)

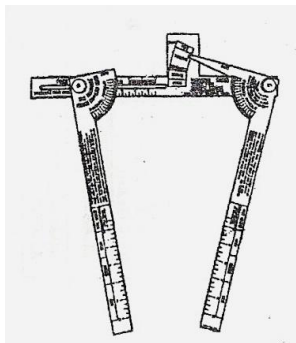
Borthery y Wright encontraron que los contornos de los incisivos centrales pueden clasificarse en triangulares, cuadrados, ovoideos y mixtos o mezclados.

Frush y Fischer señalan que las características esenciales a destacar en el arco artificial son la edad, el sexo y la personalidad a las que llama dentogénicas. En la opinión de Borthery, la tendencia femenina al diente ovoide, es evidente: los únicos dientes ovoideos puros, aparecen en las mujeres. En cambio, habrá una igual tendencia hacia los cuadrados en los hombres. Pero, la forma predominante en ambos, es la triangular.

WENDELL (1943) sostiene que la forma de los dientes es mucho menos importante que su tamaño, color y colocación. Un diente que está hermosamente formado y que tiene un color y tamaño armonioso, aparecerá bien en cualquier boca sin tener en cuenta si la forma de la cara es cuadrada, triangular u oval o si el diente es ovoideo, triangular o cuadrado. Incuestionablemente, la colocación de los dientes es lo primero en importancia.

## Rehabilitación del Desdentado Total

Una forma exacta de determinar la forma de la cara es usando el llamado compás de Wavrin (Figura 7-3). Se coloca para ello la barra horizontal en el punto más alto de la cabeza y paralelo a la línea bipupilar. Las varillas laterales deben sostenerse firmemente contra los lados de la cara sobre los cóndilos y el ángulo del maxilar de cada lado. La aguja indicadora de la barra derecha marca sobre el dial anexo a la horizontal, la forma del diente que armonizará con la cara. Para que el funcionamiento sea correcto, es necesario que los ángulos formados por las ramas laterales con la horizontal, sean iguales.



**Figura 7-3**

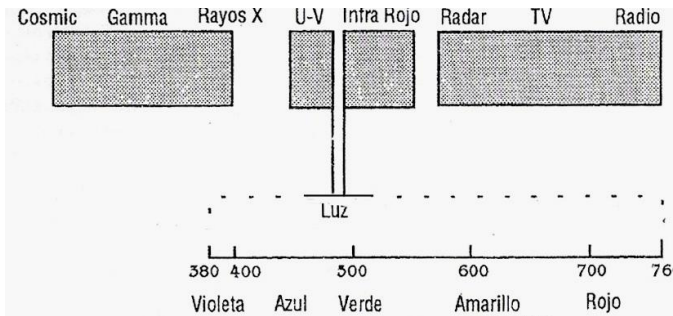
Los autores modernos siguen, sin embargo, aplicando las ideas de Williams, fundados sin duda en que la ley de la armonía posee una técnica definida y correcta, para elegir las formas dentarias satisfactorias buscando, al mismo tiempo, obtener datos de modelos anteriores, radiografías y fotografías, etc.

En último caso, habrá que quedarse con la armonía entre las formas faciales y la del incisivo central superior.

### **SELECCIÓN DEL COLOR**

El color, físicamente hablando es, simplemente, una percepción. Es la impresión que los rayos de luz, reflejados por un cuerpo, producen en el sensorio común por medio de la retina del ojo. Los colores que ve el ojo humano son el efecto de ciertas longitudes de onda luminosa sobre la retina. La luz visible es una forma de energía que constituye una pequeña parte del gran espectro de radiaciones electromagnéticas. (Figura 7-4)

## Rehabilitación del Desdentado Total



**Figura 7-4**

Las imágenes se reciben en las células receptoras de la retina. Hay dos tipos de células: 1) Conos: un millón de conos se agrupan cerca del eje de la retina o fovea y son los responsables de la visión de los detalles y del color. 2) Bastoncillos: cien millones de bastoncillos son los responsables de la detección de la luminosidad o intensidad de la luz solamente; no existe en la fovea. Los bastoncillos, en relación con los conos, continúan aumentando hacia la periferia de la retina. Un millón de fibras componen un nervio óptico; en el cerebro, mil millones de neuronas esperan las señales para procesarlas y convertirlas, en la conciencia en un espejo del mundo real. La nitidez de la imagen depende de la plasticidad y claridad de la lente; en consecuencia, más luz se hace necesaria a fin de mantener la agudeza visual. El iris, que tiene la habilidad de controlar la cantidad de luz que entra en el ojo, también muestra una reducción de su capacidad para responder a los cambios de iluminación. Signos adicionales del deterioro visual con la edad, son los procesos fotoquímicos de la estructura retinal, responsable de la adaptación a la oscuridad y de la caída de la sensibilidad a las ondas de longitud corta.

Recordar que fue Isaac Newton (1642-1727) quien dio el primer paso en la comprensión de la visión en color con la experiencia de la descomposición de la luz blanca por medio del prisma en los siete colores de espectro. Resulta muy importante, en la cuestión del color, sentar la premisa que, tanto el paciente como el profesional, tienen que contar con una visión normal. No olvidemos que el Profesor de Física Dalton (\*), preocupado por no poder identificar el color de su abrigo, acudió ante su amigo Harris con una colección de cintas de diversos colores para comprobar si él también confundía el color. Resultado de su empeño, fue el convencerse de su defecto visual. Hoy se sabe que la imposibilidad de percibir correctamente el rojo y el verde (daltonismo), se debe a falla en los genes de los pigmentos rojos o verdes, contenidos en el cromosoma X.

**(\*): Autor de la teoría corpuscular para la cual la luz consistía en ínfimas partículas que sensibilizaban la retina, en contraposición a la teoría ondulatoria que aceptaba que eran ondas que atravesaban el espacio.**

## Rehabilitación del Desdentado Total

Los colores provienen de la luz reflejada sobre la retina. De esta manera, un objeto que nos parece rojo, nos causa una sensación porque descompone la luz dejando el rojo y absorbiendo el resto. El blanco refleja todos los colores y el negro, los absorbe a todos. El color que más interesa al odontólogo, en relación con los colores del espectro, es la banda amarilla del mismo.

El color de los dientes naturales, según Sears, se encuentra en el espectro dentro de la banda amarilla, algo desviada hacia el violeta. Algunos dientes tienen un tinte rojizo y otros azulados pero siempre predomina el amarillo.

El esmalte dentario superpuesto a la dentina envuelve a la misma a la manera de una funda; el color está así regido por la dentina pero el esmalte la transparenta y le da vigor y realza su opacidad.

En los dientes naturales los incisivos superiores, son los más claros, luego los caninos, los premolares y, finalmente, los molares. Los dientes inferiores son, generalmente, un poco más oscuros que sus correspondientes superiores.

Hay, sin embargo, una serie de factores que pueden hacer cambiar el color de los dientes naturales: el estado de la pulpa, el espesor del diente, el sexo, la raza, la edad y otros factores locales como manchas, desgaste fisiológico o abrasión, los tratamientos endodónticos, alimentos colorantes (café, chocolate, tabaco). También factores sistémicos pueden cambiar el color como el flúor, los antibióticos, etc. La formación de dentina secundaria con el transcurso de los años, oscurece también el tono de los dientes. Como ejemplo, se cita al joven que, accidentalmente, necesitó colocarse una corona de porcelana en un incisivo central superior. Cuando fue colocada, coincidía con su color con el de los dientes naturales que ahora después de algunos años aparecieron más oscuros. No fue la corona artificial la que cambió de color sino los dientes naturales vecinos.

El color tiene cuatro tonalidades; existen, a su vez, cuatro factores a ser considerados en la selección del color de los dientes artificiales:

El **matiz** o **tono** que es el color específico que debe armonizar con el color de la cara del paciente; si armonizan, el efecto, será agradable.

La banda de matices de los dientes humanos está ubicada cerca del centro del espectro visible; esto significa que el matiz básico de los dientes es el amarillo con ligeras desviaciones solamente hacia el rojizo de un lado y hacia el azul, del otro.

La **saturación**, que es la cantidad de color por unidad de área de un objeto; por ejemplo, algunos dientes, parecen más amarillos que otros. El matiz puede ser el mismo, es decir, los dientes amarillos pero, es mayor su cantidad en unos que en otros.

El **brillo** o **grado de blancura**, se refiere a la luminosidad u oscuridad de un objeto. La variación del brillo se produce por difusión del color. Si el amarillo es diluido en

## Rehabilitación del Desdentado Total

blanco, el resultado es un diente claro y, cuando lo es por negro, resulta un diente oscuro.

La **traslucidez** es la propiedad que permite el paso de la luz a través del mismo. Cuando la boca está casi cerrada los dientes aparecen más oscuros que cuando ella está bien abierta porque cambia la luminosidad del interior de la boca.

Con la edad, los dientes naturales, se vuelven más oscuros y, como regla general, los dientes artificiales, deben ser más oscuros en los individuos de edad avanzada y, en cambio, deben ser más claros en pacientes jóvenes.

El color de la piel, de los cabellos, cejas y del iris, son los elementos básicos en la selección del color de los dientes.

En Prótesis Completa, los colores hay que descubrirlos observando detenidamente al paciente mediante dos caminos:

- a) Armonía de relación.
- b) Armonía de contraste. (Crespi, 1962)

La **armonía de relación** es la correspondencia de un elemento con los otros. Un esquema armónico produce una impresión agradable. El color base debe encontrarse en todos los elementos. Así, el amarillo de la piel de la cara, debe estar también el cabello y en los dientes y ser reflejado por la gíngiva artificial. De ese modo, un persona "rubia no armoniza" con los colores grisáceos pues, esto, choca. Este matiz, junto con los azulados, corresponde armónicamente, a una persona morocha.

La **armonía de contraste** tiene la finalidad de descubrir el tono o color predominante. Nosotros vemos, solamente, lo que el ojo diferencia. Puede diferenciar, solamente, si existe contraste de lo que se está observando. Cuando la cantidad de contraste disminuye, la visibilidad disminuye, si aumenta, la visibilidad aumenta. La coloración protectora natural de algunos animales y pájaros (mimetismo), demuestran este fenómeno. Una gíngiva cianótica da, por contraste, un tono de diente más claro que si el mismo diente estuviese relacionado con una gíngiva normal. Lo mismo ocurre con la piel de la cara afectada por depósitos transitorios o permanentes de melanina debido a la exposición al sol o a características de raza. La presencia de aquella, en cierta forma "aclara" al diente. Es menester abandonar la costumbre de hacer quitar el "rouge" de los labios a las personas de sexo femenino porque, con colores de rouge más claros, los dientes naturales y artificiales parecen más oscuros y, a la inversa, con rouge de color más subido, da como resultado un diente más claro. Un diente claro está, ciertamente, contraindicado para hombres oscuros, ojos marrones y cabello morocho que está próximo a los 50 años de edad.

No obstante, conviene recordar que, tanto el color de los cabellos como el de los ojos, son muy difíciles de tomar en cuenta dado que hoy, tanto mujeres como

## Rehabilitación del Desdentado Total

hombres, suelen teñirse el cabello y se colocan lentes de contacto de colores diferentes.

El cuadro de colores (muestrario), tiene identificados los diferentes colores partiendo del N° 62, el amarillo más claro, y continuando por el 65, 66, 67, 69 (un poco grisáceo), 77 y el 81, que es el más amarillo de todos.

Según Saizar, *"esta selección, como toda determinación, selección o prueba de colores, debe hacerse en las mejores condiciones de luz para reducir los riesgos de error"*. Los requisitos para elegir el color, son los siguientes:

1. Es preferible hacerlo a la luz del día.
2. Sentar al paciente con la cara, bien frente a una ventana, sin que reciba el sol directamente ni que se proyecte la sombra del operador.
3. Es recordable una habitación pintada con colores suaves, de preferencia, grises.
4. Evitar la presencia en el campo visual del operador de objetos (cortinas, vestidos, decorados, muebles, etc.) de colores violentos para evitar la formación de colores complementarios.
5. Si no se puede hacer con luz diurna, buscar una luz artificial difusa, no excesivamente intensa.
6. Mantener húmedos los dientes que se prueban.
7. No mirar los colores más de 5 a 10 segundos y dejar descansar la vista para evitar engañosos fenómenos de acomodación.
8. En cualquier caso, evitar que el brillo del reflejo de los dientes hiera, directamente, los ojos del operador.
9. Elegir el tinte y grado de saturación que aparezca acorde con el sujeto y un brillo, también acorde, con la edad.
10. Puede ser de buena práctica, colocar 2 ó 3 colores sobre la piel del costado de la cara del paciente, observándolos a una distancia de 50 cm., con los ojos entrecerrados; el color, que desaparece primero de la visión, es el color apropiado para ese paciente.
11. Armar una prueba con un juego de 6 dientes del color elegido y examinar su efecto en la boca; pegar los dientes con una cera pálida, similar al acrílico rosado, para evitar confusiones. La prueba se puede hacer mediante una base de placa base.
12. Mostrar la selección al paciente. Si se los pide más blancos, lo que no es raro, se deberá tratar de disuadirle, con ayuda de acompañantes, familiares responsables y la asistente. Es necesario esforzarse mucho para crear algo que no llame la atención.

Para completar la selección del color, se deberá:

- a) Hacerlo fuera de la boca para que revele el matiz básico, brillo y saturación.
- b) Colocarlo debajo del labio con el extremo cervical descubierto y la boca abierta para que se reproduzca la exposición de los dientes al sonreír.

## **SELECCIÓN DEL TAMAÑO**

La selección del tamaño de los dientes anteriores superiores depende de una variedad de factores.

Algunas consideraciones anatómicas, incluyen:

- a) Tamaño del maxilar.
- b) Relación máxilo-mandibular.
- c) Contorno de los rebordes residuales.
- d) Distancia (DV) entre los rebordes alveolares superior e inferior.
- e) La línea de la sonrisa y de los labios y su relación con la visibilidad de los dientes.
- f) Simetría de la dentición.
- g) Relación de la línea media dental con la línea media de la cara y labios.
- h) Tamaño de los labios en descanso y sonriendo.

Entre los factores que influencia la estética dental, en relación con los dientes artificiales, se encuentran:

- a) Forma de los dientes.
- b) Proporción.
- c) Color.
- d) Tamaño.
- e) Posición.

La edad, sexo, personalidad y los deseos del paciente, también juegan un rol importante.

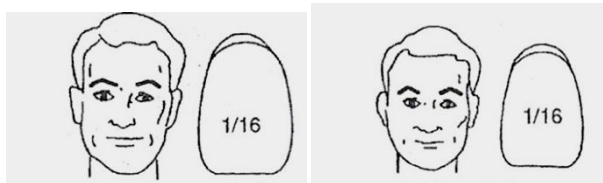
La placa de registro superior bien trabajada, de manera que ofrezca una forma correcta al labio superior y que determine un plano de orientación satisfactorio, tiene en la línea de la sonrisa y en las líneas de los caninos, los indicadores más importantes para elegir el tamaño de los dientes más adecuados al caso.

## **ALTO**

Berry en 1906 y Savage en 1924, comparando la altura de la cara con el ICS, llegaron a la conclusión de que éste último es de  $1/16$  de la altura de la cara. House, en 1939, encontró una proporción un poco menor:  $1/20$ . (Figura 7-5)



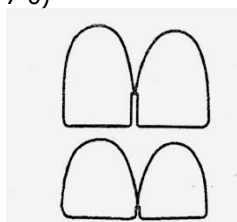
## Rehabilitación del Desdentado Total



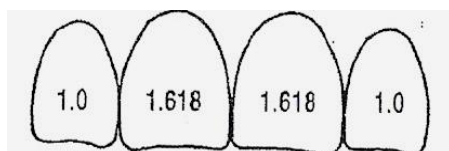**Figura 7-5**

El alto de los dientes anteriores está determinado por la posición, más o menos alta, de la línea de la sonrisa (Wood Clapp, 1930); ésta queda determinada por el borde inferior del labio superior cuando el paciente sonríe francamente y se marca sobre el rodete con un trazo horizontal que forma una cruz con la vertical de la línea media. Es decir, se obtiene midiendo la distancia que existe entre la línea de la sonrisa forzada y el plano oclusal, hasta el borde libre del mismo.

El tamaño del diente puede ser proporcional al tamaño de la cara. Un diente largo puede, usualmente, aparecer natural para una cara larga y un diente pequeño, para una cara más pequeña. (Figura 7-6)



**Figura 7-6**



**Figura 7-7**

L. Williams observó que *"los dientes pequeños siempre producirán efectos desagradables en una boca grande, cualquiera sea el tamaño del diente del rostro"*.

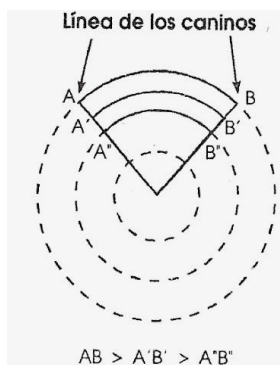
La relación alto-ancho de los dientes de 4:3 fue preferida en un grupo de estudio, aunque la relación de 10:9, es considerada la dimensión promedio del incisivo central superior (Brisman, 1980).

Miller (1989) considera que, solamente, es esencial que ambos incisivos superiores sean del mismo ancho y que su altura exceda su ancho. (Figura 7-7).

### **ANCHO**

La proporción de oro aplicada a la dentición nos indica que la relación 1:1, 618 de los anchos de los incisivos centrales y laterales, han sido aceptados ser estéticamente, los más agradables.

El ancho de los seis dientes anteriores se puede obtener de diversas maneras. Es importante recordar que el rodete superior debe estar perfectamente conformado para que, desde este momento, no haya necesidad de quitar o agregar más cera en la superficie vestibular pues, es sabido que, los arcos de circunferencias concéntricas, se van haciendo menores en un mismo sector a medida que se produce el aproximamiento al centro o viceversa, mayores a medida que se da el alejamiento de él. De esto se deduce que: las medidas obtenidas sobre rodetes mal confeccionados e imperfectamente recortados, nunca podrán ser exactos. (Figura 7-8)



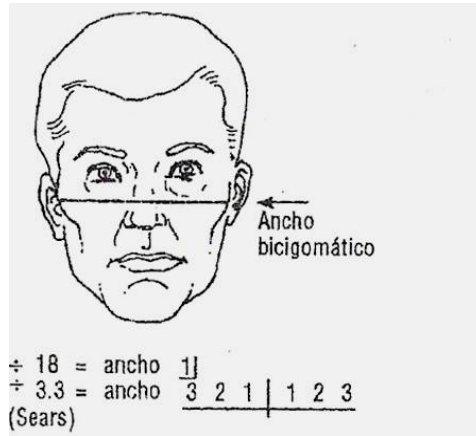
**Figura 7-8**

Víctor Sears (1941) es el sostenedor de la teoría de las mediciones craneométricas, juntamente con el eminente antropólogo, el profesor Bruno Oetaking, establecieron que era posible dar con exactitud una relación constante entre el ancho de un solo diente y el cráneo, pudiendo establecer fácilmente, el ancho de los seis dientes anteros superiores.

Sears aconseja que, en la práctica, se tome el ancho bicigomático y se divida por el índice 3,3 que ellos han establecido, obteniéndose así el ancho adecuado para los seis dientes ántero-superiores. Se puede recurrir al arco facial para determinar el ancho bicigomático de la misma manera utilizada para determinar la posición condilar. Si se divide esa medida por un número fijo, 18, se obtendrá el ancho del incisivo central del paciente (Figura 7-9 a).

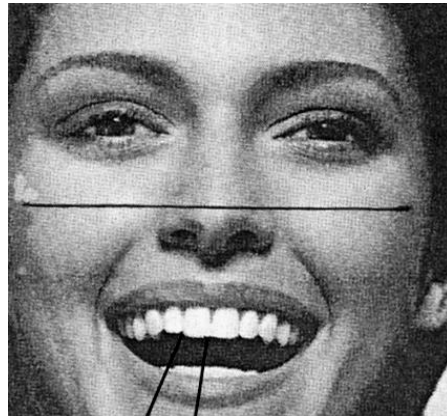
En un estudio realizado por House y Leop (1939) en sujetos dentados, establecieron que el ancho mayor bicigomático del cráneo dividido por 16, daba una estimación del ancho del incisivo central superior (Figura 7-9 b).

## Rehabilitación del Desdentado Total



**Figura 7-9 a**

También Sears ideó un compás, que lleva su nombre, (Figura 7-10) y que consta de tres ramas: una horizontal y dos verticales. La primera se apoya sobre la parte más alta de la cabeza y las verticales, una a cada lado de la cara, tocando el cigoma. El base a cálculos pre-establecidos, se lee directamente sobre la rama horizontal y, en el lugar donde ésta es cruzada por la vertical de la derecha, el ancho de los seis dientes anteriores superiores, en milímetros.



**Figura 7-9 b**

El ancho del incisivo central superior, es igual a 1/16 del ancho bicigomático

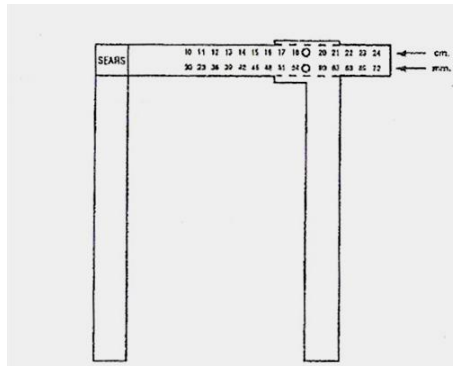


Figura 7-10

### **Relación del Ancho de los Dientes Anteriores con el Ancho de Base de la Nariz**

Uno de los aspectos de mayor confusión o dificultad en prótesis de dentaduras completas es la selección y el alineamiento de los dientes artificiales anteriores en forma apropiada, en lo que respecta a su tamaño cuando no existe un registro pre-extracción. Esto es un problema cuando se construyen dentaduras, tanto para pacientes que tienen dentaduras con una pobre estética o, para aquellos que no han tenido prótesis previamente. Algunos protesistas han sugerido que el ancho de la base de la nariz puede ser usado para seleccionar el tamaño de los seis dientes anteriores superiores, basados en la relaciones embriogénicas porque, los cuatro incisivos superiores, se desarrollan a partir de la prolongación fronto-nasal.

Boucher (1977) sugiere que, trazando una línea vertical que se extienda a lo largo de la superficie lateral del ala de la nariz, frecuentemente, pasa por el medio del canino superior natural.

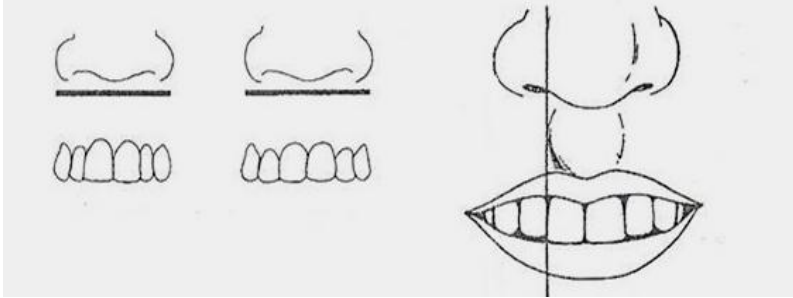
Geering (1988) también sugiere por su parte, que el ancho de la base nasal es igual a la distancia de distal de canino de un lado a distal de canino del lado opuesto. De allí, entonces, que una:

Base nasal ancha, requiere dientes incisivos centrales más anchos.

Base nasal angosta, requiere dientes incisivos centrales más gráciles. (Figura 7-11)

Los incisivos centrales son, en su conjunto, casi tan anchos como todo el ancho del filtrum del labio superior. (Figura 7-12)

## Rehabilitación del Desdentado Total

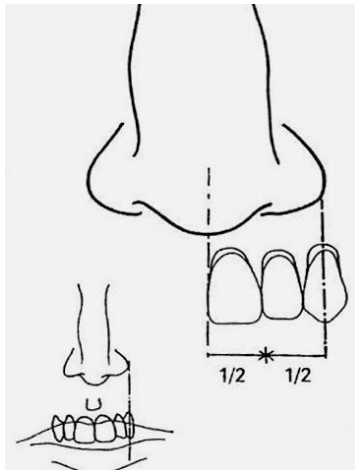


**Figura 7-11**

**Figura 7-12**

Lee (1962) en su libro "Dental Esthetics", demostró que por medio de fotografías que "el ancho del ICS, es igual al ancho del ILS, más la mitad del ancho del CS". (Figura 7-13).

Para Lee la línea recta que pasa por el borde del ala de la nariz, indica la posición de la cúspide de los caninos.



**Figura 7-13**  
Índice de Lee

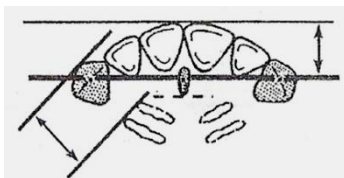
### **La Papila Incisiva y su relación con el ancho de los seis dientes anteriores superiores.**

La papila incisiva es, a menudo, usada como referencia anatómica en el posicionamiento de los incisivos centrales superiores (Harper, 1948 – Mersel, 1981). Ya que la forma de la papila muestra una gran variación (Ortman, 1979), el centro de la papila es, comúnmente, usada como punto de referencia (Schilffman, 1964 – Watt, 1978).

En los jóvenes, una línea imaginaria trazada entre las cúspides de los caninos superiores, pasa por el centro de la papila incisiva (Figura 7-14) cuando los dientes anteriores, de tamaño adecuado, están correctamente ubicados en su posición ántero-posterior. Si la línea pasa por delante de la papila, el ancho total de los dientes anteriores, es insuficiente o los dientes están colocados muy adelante. Si, por el contrario, la línea pasa por detrás de la papila, el ancho total de los dientes anteriores, son excesivos o los dientes están ubicados muy hacia atrás.

Schilffman estableció que en el 92% de los casos estudiados, *"la línea que une las cúspides de los caninos estaba dentro de un área de 1 mm., anterior o posterior, al centro de la papila incisiva"*.

La papila incisiva es una guía para fijar la posición antero posterior; las superficies labiales de los I.C. están ubicadas de 8 a 10 mm. en frente de ella (Boucher).



**Figura 7-14**

### **La distancia Interpupilar y su relación con el Incisivo central superior.**

Según Cesario y Latta (1984), la distancia interpupilar puede ser usada con confianza en la selección de los dientes anteriores superiores para Prostodoncia. Según estos autores, la distancia interpupilar media es de 59,16 mm. (muy próximo a lo reportado por Lucas y Prior en 1935 y que es de 58 mm.

A su vez, la distancia mesio-distal del incisivo central superior fue de término medio, 8,9 mm.; en consecuencia, si se utiliza el factor 6,6 se podrá obtener los moldes de dientes a ser utilizados. La distancia interpupilar, dividida por el factor 6,6 corresponde al ancho del ICS.

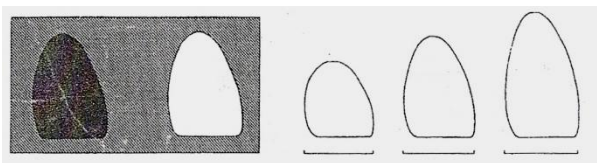
## **ILUSIONES ÓPTICAS**

Nuestros ojos se engañan con mucha frecuencia por el efecto de ilusiones ópticas. Así, por ejemplo, se hallan:

- 1) **Diferencias de tamaño:** al observar dos objetos de igual tamaño pero con colores diferentes, el más claro parece mayor. Por eso, cuando se ve un diente anterior lingualizado, parece más oscuro en comparación con los demás dientes anteriores como consecuencia de su desplazamiento. A la inversa, un diente vestibulizado, parece más claro y, por lo tanto, mayor. (Goldstein, 1973 - Figura 7-15)
- 2) **Diferencia de anchura:** aunque los tres dientes tienen el mismo ancho, parecen tener anchos distintos debido a las diferencias de longitud. Un diente más corto parece más ancho. (Lombardi, 1973 – Figura 7-16)
- 3) **Principio de gradación:** cuando se mira una dentadura de frente, se experimenta la ilusión de que el tamaño de los dientes disminuye desde los anteriores a los posteriores. (Lombardi – Figura 7-17). Un premolar demasiado corto alterará el principio de gradación. Un premolar en mal-posición también rompe este principio.

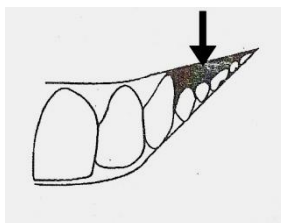
También la edad del paciente puede hallar expresión en la forma dental y, particularmente, a través de la relación de longitud del ICS y la longitud del ILS.

La mayor diferencia en la longitud tiene un aspecto rejuvenecedor. Al mismo nivel resulta una apariencia más endurecida del rostro (senil) Figura 7-18).

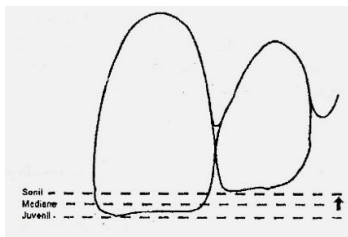


**Figura 7-15**  
Goldstein

**Figura 7-16**  
Lombardi



**Figura 7-17** (Lombardi)



**Figura 7-18**

### **SELECCIÓN DE LOS DIENTES POSTERIORES**

En los dientes posteriores, la estética queda relegada a un segundo plano pues se debe prestar especial atención a la parte funcional. Montados los modelos en el articulador semi-adaptable, se deben estudiar los rebordes alveolares residuales, su altura, la distancia y ejes interalveolares, etc. para, después y a consecuencia de ello, elegir los dientes posteriores que más se adapten a cada caso en particular.

Es sabido que dentaduras con excelentes soportes, retención, fijación y estabilidad, en un tiempo más o menos breve, pueden fracasar debido a la inadecuada selección de tamaño de los dientes o de su diseño cuspídeo que pueden transmitir fuerzas que modifican el terreno o generan palancas que malogran el correcto funcionamiento de las prótesis, haciéndolas bascular y desprenderse.

Se entiende que los dientes posteriores artificiales no son una reproducción exacta de los naturales. Una dentadura artificial tiene un anclaje diferente del que tienen los naturales y, por lo tanto, las superficies oclusales deben ser modificadas. La eficiencia masticatoria es sólo un factor en la selección de la forma de los dientes posteriores porque la comodidad y la conservación del hueso subyacente y de los tejidos blandos, es importante. Por ejemplo, un diente con una inclinación cuspídea de 45° (ideados por House) puede ser muy eficiente en la masticación al principio, mientras la retención es fuerte pero, retención y eficiencia no podrán conservarse por la reabsorción ósea que se producirá. Por lo tanto, la inclinación de las cúspides debe ser reducida para preservar los rebordes y la estabilidad de las dentaduras.

En la dentadura natural, según Sosin (1961), durante la masticación, la combinación corona-raíz puede ejercer más de 50 kilos de presión confortablemente. La presión es compartida por la corona, la raíz, la membrana periodontal, la lámina dura y el hueso esponjoso. El límite de la dureza del bolo que la dentadura natural puede triturar, está controlada por los mecanismos neuromusculares, el sentido táctil de la membrana periodontal y de otros tejidos orales. Tan vital es este control que, cuando se pierde, el exceso de poder muscular puede llegar a causar la fractura de un diente.



## Rehabilitación del Desdentado Total

En dentaduras completas, la resistencia del bolo es transmitida del diente artificial a la mucosa y tejido conectivo, a través de la base de la dentadura y, finalmente, a la porción de la superficie exterior del reborde residual de la mandíbula y maxilar. El choque de la fuerza es recibido por la mucosa que es, primeramente, un tejido de cubierta no diseñado para tal impacto pesado, lo cual hace que se vuelva rápidamente contusionada. Es una observación clínica común que, cuando la mucosa y el tejido conectivo están interpuestos entre el hueso y la base de la dentadura, la habilidad para penetrar el bolo se reduce constantemente a no más de 10 kilos de presión en muchas personas ancianas. Esta limitación de la capacidad de soporte de la mucosa y la pérdida del sentido táctil del periodonto, explican el disconfort experimentado por el paciente durante la masticación.

En el diseño de los dientes artificiales posteriores, debe tenerse en cuenta:

- a) Que las superficies oclusales penetren fácilmente el bolo.
- b) Que ejerzan la menor cantidad posible de fuerzas sobre la mucosa de soporte.

**Color:** sería de desear que los fabricantes suministren juegos de dientes en los cuales, como sucede en los naturales, la saturación aumentará desde los anteriores hasta el segundo molar. La razón estriba en que, aún cuando se elija para los posteriores, el color siguiente al elegido para los anteriores, resultará la dentadura dividida en dos sectores nítidamente marcados y, por lo tanto, no es el conjunto armonioso natural donde, dentro de un mismo matiz, la saturación es la que aumenta hacia los molares. Aparece chocante a la vista esta división en dos sectores de la arcada dentaria.

**Tamaño:** deben estudiarse en las tres dimensiones del espacio: ancho, alto y largo. El ancho buco-lingual es menor que en los dientes naturales porque, sin perjudicar el buen efecto estético, reducen el volumen de los aparatos, reducen la fuerza de la masticación porque el diente pequeño penetra más fácilmente el alimento y porque permite dar el contorno apropiado a las superficies pulidas.

La altura está condicionada a la mayor o menor reabsorción que hayan sufrido los rebordes alveolares residuales; estando los modelos en el articulador será más fácil apreciar, quitando uno de los rodetes, el espacio disponible para colocar los premolares y molares del maxilar opuesto.

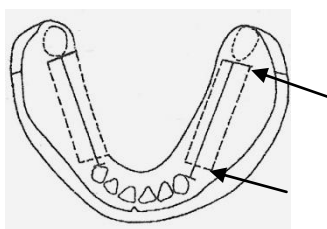
La valoración del espacio interalveolar es un factor de control en la altura ocluso-gingival de los dientes artificiales posteriores. Así, dientes posteriores altos son, generalmente, más estéticos en apariencia que si son dientes bajos.

Debe tenerse presente que, por razones técnicas, es preferible que los dientes no apoyen directamente sobre el modelo, sino que quede una película del material de base entre éste y el diente artificial. A tal efecto, los fabricantes proveen los dientes en distintos altos y, así, los dientes Neutono, fabricados por la Dentist Supply, por ejemplo, tienen para un mismo largo, los que marca con una "L", los que son más

## Rehabilitación del Desdentado Total

altos, con una "M", los medianos y con una "S", los cortos. De modo que si, para el maxilar inferior se necesitan dientes más cortos que para el superior, podrá elegírseles de manera que los cuatro posteriores montados, tengan un mismo largo mesio-distal pero que, en los altos, es decir la distancia desde el reborde alveolar al plano de orientación, difiera de las necesidades del caso. Se necesitará, por ejemplo, un juego "29 L" para el superior y uno "29 M" para el inferior.

Para determinar el ancho mesio-distal o largo del juego que se necesite, se procederá de la siguiente manera: enfilados los doce anteriores, escogidos de acuerdo a las reglas dictadas para su selección, se marca sobre el reborde alveolar del modelo inferior, una línea que lo corta en forma perpendicular por delante de la papila piriforme y, luego, se proyecta esa línea sobre el rodete de cera. (Figura 7-19)



**Figura 7-19**

Con una regla milimetrada se mide la distancia entre distal de canino y el trazo sobre la cera; esta es la medida que debe tener el juego de posteriores que se elija. El comercio provee juegos con las siguientes medidas: 28 mm., 30 mm., 32 mm. y 34 mm., entre los cuales siempre habrá uno que se adapte al caso. Sin embargo, puede ocurrir que en un maxilar pequeño, el juego de 28 mm. puede resultar grande y, a la inversa, que en un maxilar grande el juego de 34 mm., puede resultar corto. Debe recordarse que los dientes artificiales en el maxilar superior no deben extenderse demasiado hacia el borde posterior de la dentadura por el peligro que existe de morderse los carrillos; deberá haber un espacio de, aproximadamente, 8 a 10 mm. entre distal del último elemento y la fosa hamular o borde posterior de la prótesis.

Muchos tipos de formas oclusales y alineamiento de dientes posteriores han sido usados en prótesis completa en la continua búsqueda de dientes que satisfagan las expectativas del paciente y orientados a obtener:

- a) Confort.
- b) Eficiencia masticatoria.
- c) Requerimientos estéticos.

Los dientes posteriores pueden agruparse en varias categorías según el tipo de superficie oclusal que representan:

1. **Dientes anatómicos:** que pueden agruparse en:
  - a) Dientes con cúspides muy prominentes ( $45^{\circ}$ ) que fueron modelados originariamente por House en el año 1820.
  - b) Dientes con pendientes promedio ( $33^{\circ}$ ) que fueron, originalmente, modelados por Profesor Gysi hacia 1914 y manufacturados con el nombre de Trubyte Posterior Teeth.
2. **Dientes semi-anatómicos:** que son los dientes con cúspides reducidas ( $20^{\circ}$ ).
3. **Dientes no anatómicos o sin cúspides:**  $0^{\circ}$  (Figura 7-20)

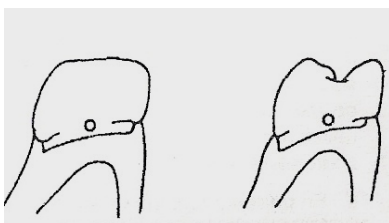
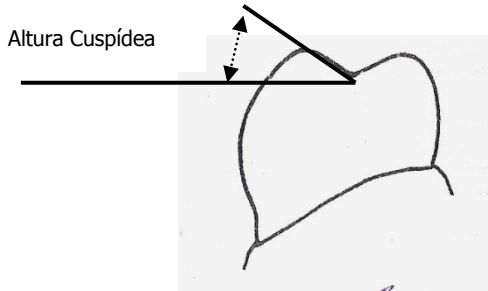


Figura 7-20

- a) **Anatómicos:** fueron los primeros que se fabricaron procurando imitar la anatomía de premolares y molares naturales jóvenes, con cúspides bien definidas cuya intercuspidad les daría mayor eficacia masticatoria. Se fabricaron con distintas inclinaciones cuspidéas, entre las que se cuentan los posteriores de  $33^{\circ}$  usados, al comienzo, cuando recién se empezaron a diseñar los primeros dientes.  
La firma Dentist's Supply Co., lanzó al mercado dientes de porcelana con  $33^{\circ}$  de inclinación en las cúspides. Esta inclinación es una media de la inclinación de la cavidad glenoidea establecida por Gysi para quien los dientes posteriores debían tener cúspides de la misma inclinación de la cavidad glenoidea.  
A raíz de los problemas suscitados por la gran altura cuspidéa de estos elementos en lo referente a retención y estabilidad, el Profesor A. Gysi ideó los posteriores de  $20^{\circ}$  según, decía él mismo, que eran para "*confeccionar dentaduras completas sobre rebordes horizontales destructivas*". Éstos posteriores debían ser usados con una guía incisal de  $10^{\circ}$  (Gysi). Los posteriores de  $20^{\circ}$ , se siguen utilizando actualmente. (Figura 7-21)

## Rehabilitación del Desdentado Total

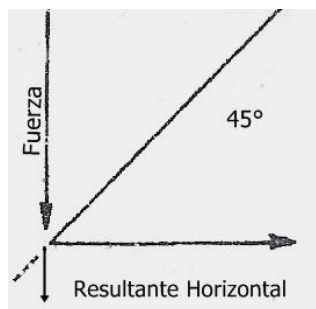


**Figura 7-21**

Dos son las principales objeciones que se le hacen a los dientes con cúspides en Prótesis Completa:

1) Los dientes inferiores transmiten fuerzas a los dientes superiores como resultado de la acción muscular. Por ello, una fuerza dirigida contra un plano inclinado, desarrolla presiones verticales y horizontales, que tienden a desplazar los aparatos

con la consiguiente atrofia de los rebordes. Las vertientes de las cúspides actúan como planos inclinados. Cuando más inclinadas sean las cúspides, tanto mayor será la magnitud de la fuerza horizontal. Las cúspides altas pueden originar fuerzas horizontales más intensas que las cúspides bajas aunque se aplique la misma intensidad de fuerza. Ejemplo: *"Una fuerza vertical que se ejerce sobre una faceta cuspídea de 45° de inclinación, se transforma en una fuerza horizontal de la misma potencia. El mismo Gysi comprobó que si en lugar de 45° la faceta cuspídea sobre la que se ejercen 10 libras de presión, tiene una inclinación de 20° la componente horizontal resultante, es de sólo 3,5 libras".* (Figura 7-22 a)



Plano Inclinado

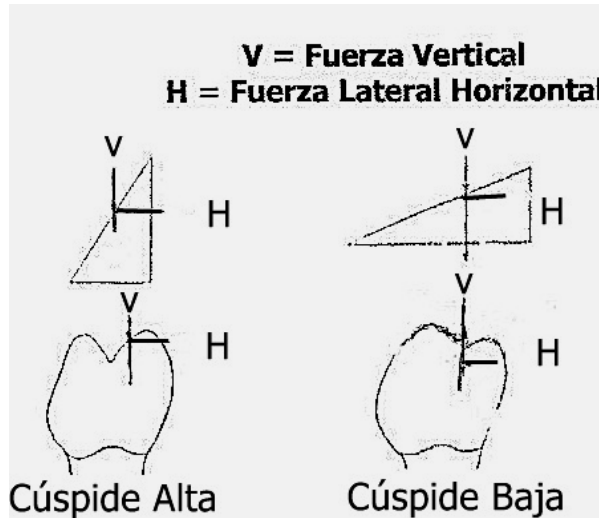
**Figura 7-22 a**

## Rehabilitación del Desdentado Total

El uso de vectores geométricos han mostrado que, fuerzas verticales aplicadas a un plano inclinado, resulta en la formación de vectores de fuerzas horizontales y verticales.

En un plano inclinado muy pronunciado sobre un diente con cúspides altas, la fuerza mayor es horizontal mientras que, en diente con cúspides bajas se disminuye la fuerza lateral.

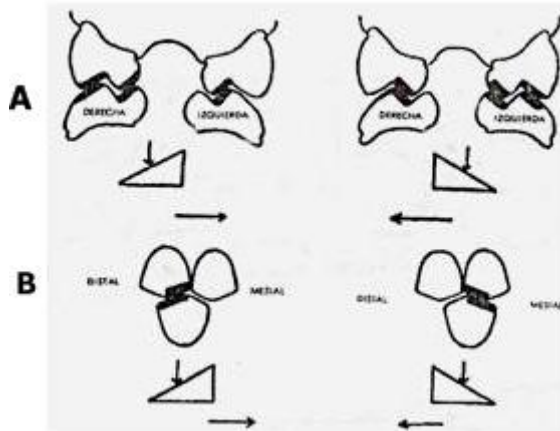
Podemos disminuir los esfuerzos laterales reemplazándolo las cúspides altas por cúspides bajas. (Figura 7-22 b).



**Figura 7-22 b**

2) La tendencia al bloqueo de la articulación por encajamiento mutuo de las cúspides, por lo cual es necesario mucha precisión para obtener articulaciones balanceadas con deslizamientos libres. (Figura 7-23). Además, crea la tendencia a oclusiones traumáticas cuando se producen los fenómenos de atrofia de los maxilares, al producirse un desequilibrio articular por disminución de la D.V.

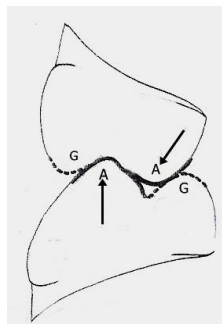
## Rehabilitación del Desdentado Total



**Figura 7-23**

A, desarmonía entre la inclinación bucal y lingual de las cúspides de los dientes superiores e inferiores que tiende a desplazar la mandíbula hacia la izquierda o derecha. B, los contactos traumáticos de las inclinaciones cuspidas mesiales y distales tienden a desviar la mandíbula hacia adelante o hacia atrás.

En los dientes de resina es posible reducir la altura de las cúspides por desgastes. Es importante diferenciar las cúspides que mantienen la dimensión vertical en los movimientos de propulsión y en lateralidad (A) de las cúspides que permiten un deslizamiento oclusal (G). La línea negra entera representa la altura cuspidéa original. La línea de puntos representa las cúspides que pueden disminuir su altura por desgaste. (Figura 7-24)



**Figura 7-24**

- b) **No anatómicos:** fueron introducidos por Hall en 1930 quien construyó los dientes llamados de cúspides invertidas porque, en lugar de tener cúspides, tenían cavidades. Shephred propuso dientes superiores con

## Rehabilitación del Desdentado Total

crestas vestíbulo-linguales y dientes inferiores con crestas perpendiculares a las anteriores, es decir, mesio-distales.

Sears fabricó los dientes sin cúspides que él llamó "acanalados". French introdujo pequeñas cúspides en los superiores, conservando los inferiores, como los de Sears, es decir, sin cúspides vestibulares.

Los dientes no anatómicos procuran resolver el problema de las fuerzas desplazantes mediante formas que, en lugar de imitar los naturales, procura facilitar la solución desde un punto de vista mecánico.

En la actualidad, se pueden utilizar para realizar la técnica funcional, los posteriores de 0° o dientes planos, confeccionados en acrílico y que son los que se encuentran en los comercios.

La utilización de un esquema oclusal con dientes no anatómicos ofrece:

1. Un medio para velar por la salud de los tejidos de soporte y disminuir la continua reabsorción que sufren los rebordes alveolares. *"La necesidad de dientes filosos parece menos importante que supervivencia de los rebordes"* (Sheppard).
2. Un método para favorecer la estabilidad protética; las experiencias de Kydd a cerca de las fuerzas horizontales que se ejercen sobre el reborde alveolar, llevan a la conclusión que las mismas varían con las inclinaciones cuspídeas de los dientes utilizados, siendo las mayores fuerzas las producidas por los dientes de 33° y, las menores, las provocadas por dientes sin cúspides.
3. La posibilidad de emplear técnicas simples a la inversa de lo que se necesita para realizar un enfilado anatómico.
4. Un medio de elección cuando existen relaciones intermaxilares anormales: los dientes anatómicos y semi-anatómicos, son estéticamente agradables y proveen la altura cuspídea necesaria para una modificación oclusal selectiva y desarrollo del balanceo oclusal.

Desafortunadamente, no todos los pacientes pertenecen a esta clase. Los pacientes de Clase II esquelética, posicionan la mandíbula en varias relaciones ántero-posteriores de los maxilares y, aún cuando el registro y la transferencia al articulador de la relación céntrica puede ser realizable, estos pacientes llevan sus mandíbulas hacia adelante en alguna posición anterior o volver a la posición posterior de RC. Si se establece la oclusión céntrica artificial por medio de los dientes anatómicos o semi-anatómicos, el paciente experimentará múltiples contactos fuera de céntrica que producirán desviaciones de la mandíbula. Por ello, debe seleccionarse un esquema oclusal que provea una oclusión en RC y

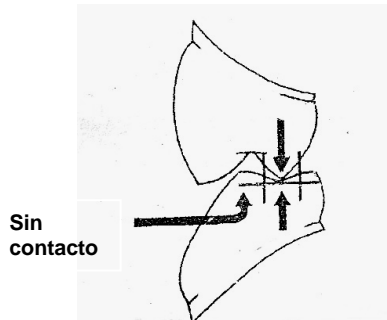
## Rehabilitación del Desdentado Total

una libertad de movimiento de la posición hacia adelante donde sea posible un deslizamiento suave, ántero-posterior y lateralmente. Los dientes no anatómicos permiten un máximo de movimientos en los pacientes con discrepancias ántero-posteriores. El paciente con relación mandibular de Clase III, presentará un problema similar. Los moldes de dientes no anatómicos deben ser sugeridos como una posibilidad.

5. En pacientes con una relación céntrica indefinida: durante el registro y la transferencia de la RC al articulador, existe la oportunidad de analizar la capacidad del control muscular del paciente. Si este control neuromuscular es cuestionado y se encuentran grandes dificultades para el registro, los moldes de dientes con una interdigitación precisa, deben ser contraindicados.
6. En pacientes con una gran reabsorción alveolar y una gran dimensión vertical.
7. En aquellos casos de disfunción del sistema estomatognático para disminuir los efectos de apretamiento, rechinarismo o bruxismo.
8. La resiliencia de la mucosa y el asentamiento de la prótesis que se produce constantemente, no produce desarmonía entre las superficies oclusales superiores e inferiores, diferente al engranaje cuspídeo de los dientes anatómicos que produce una alteración que hace desaparecer la armonía cuspídea y exige remontas periódicas para adecuar la oclusión.
9. En lo que respecta a la comodidad del paciente, los estudios realizados demuestran que la forma oclusal no influye en la misma y, el paciente, es incapaz de diferenciar las dentaduras con dientes con cúspide de los sin cúspide.
10. La morfología del reborde alveolar residual constituye una referencia para seleccionar la forma de los dientes posteriores. Los dientes anatómicos se recomiendan en los rebordes bien formados que pueden resistir las fuerzas laterales, mientras que los no anatómicos, son preferibles cuando existe una reabsorción intensa que deja un reborde residual plano. (Howat)

Una oclusión céntrica puntiforme y la conformación de las superficies masticatorias como en la dentadura natural, provocan en la prótesis un desplazamiento mayor que las superficies oclusales con céntrica larga (con tolerancia). Gerber (1954) ha postulado para ello una oclusión protética en la zona de molares en una **Relación Tolerante Cúspide-Fosa**. Conformó dientes semi-anatómicos según el principio de la mano y el mortero. (Figuras 7-25 y 7-26).

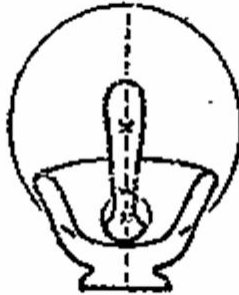




**Figura 7-25**

Dientes de Gerber.

Relación normal cúspide con fosa, donde la cúspide palatina cae dentro de la fosas central inferior.

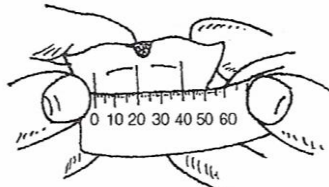


**Figura 7-26**

Principio de la mano y el mortero

### **CATÁLOGO DE FORMAS**

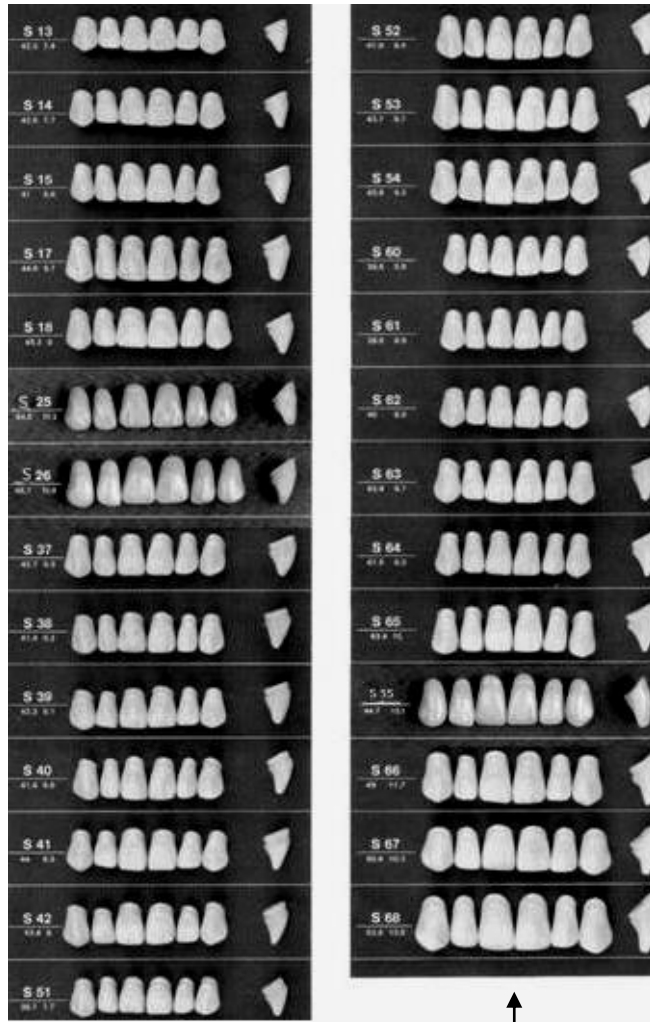Se mide la distancia existente entre las línea de caninos, ubicados en el plano vestibular del rodete superior, con una regla flexible, y así poder elegir el tamaño apropiado de los dientes artificiales. (Figura 7-27)



**Figura 7-27**

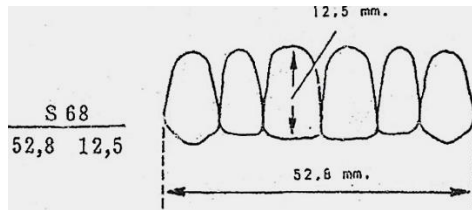
# Rehabilitación del Desdentado Total

## Tabla de Dientes Superiores



↑  
\* Molde S 68

## Rehabilitación del Desdentado Total



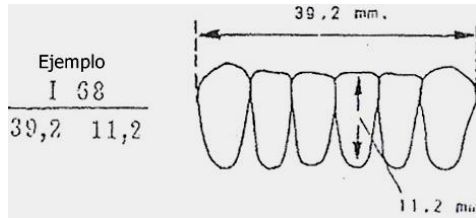
**FORMA DE ELECCIÓN:** Ejemplo: **Molde S 68 (\*)**. La medida 52,8 corresponde al ancho de los seis dientes anteriores superiores y la medida 12,5 corresponde a la altura gíngivo-incisal de los dientes superiores.

La suma de los anchos de los seis anteriores superiores, comparado con la suma de los anchos de los seis dientes anteriores inferiores es, aproximadamente, como de 5 a 4. Esta proporción está lograda en algunos juegos de dientes.

### Tabla de Dientes Inferiores

I 13 33.3 7.4		
I 18 38.3 8.6		
I 37 32.2 7.1		
I 38 31.7 8		
I 40 31.5 9.2		
I 41 34.2 8.5		
I 42 35 8.2		
I 46 35.1 10.2		
I 51 31.2 7.3		
I 52 32.7 8.4		
I 53 34.1 8.7		
I 60 30.7 8		
I 61 30.7 8.3		
I 63 34.8 9.4		
I 64 31.5 8.7		
I 65 34.7 10.1		
I 66 35.5 10.4		
I 67 40.7 10.3		
I 68 39.2 11.2		

## Rehabilitación del Desdentado Total



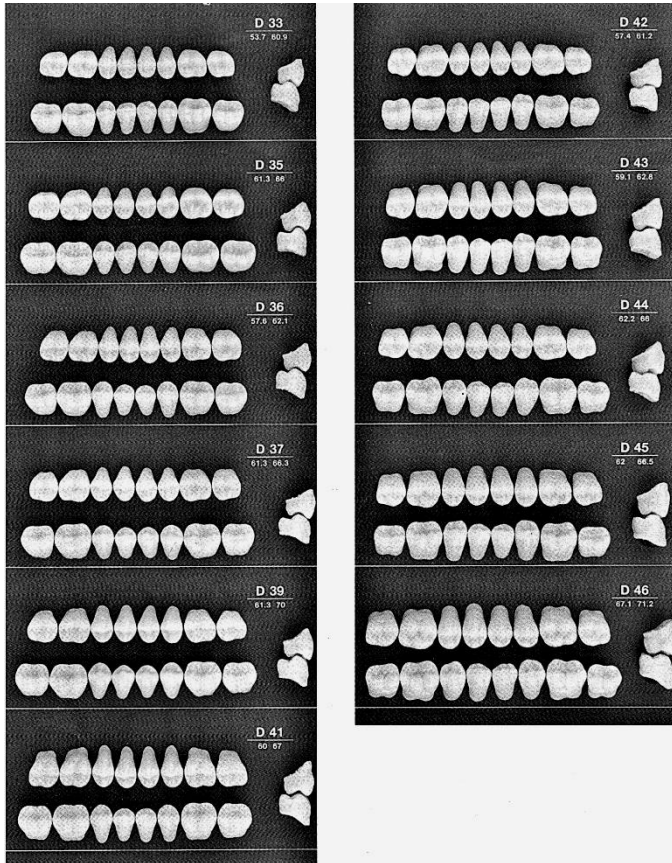
La elección de los dientes anteriores inferiores se realiza en relación con el ancho de los superiores y de acuerdo a la siguiente tabla:

- A la forma S 13 le corresponde la forma I 13
- A la forma S 14 le corresponde la forma I 13
- A la forma S 15 le corresponde la forma I 38
- A la forma S 17 le corresponde la forma I 41
- A la forma S 18 le corresponde la forma I 18
- A la forma S 25 le corresponde la forma I 18
- A la forma S 26 le corresponde la forma I 46
- A la forma S 42 le corresponde la forma I 42
- A la forma S 54 le corresponde la forma I 53
- A la forma S 63 le corresponde la forma I 63
- A la forma S 64 le corresponde la forma I 64
- A la forma S 55 le corresponde la forma I 66
- A la forma S 68 le corresponde la forma I 68

## Rehabilitación del Desdentado Total

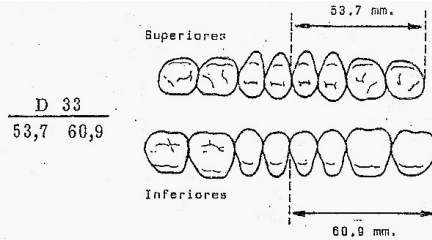
### Tabla de Dientes Posteriores Anatómicos de 20°

#### Superiores e Inferiores



Ejemplo: **Molde D 33**: La medida 53,7 corresponde a la distancia mesial de 1º Premolar a Molar Superior. La medida 60,9 corresponde a la misma distancia de los inferiores.

## Rehabilitación del Desdentado Total



La **conservación de los registros** es una práctica de gran importancia en Prostodoncia. La gran cantidad de pacientes portadores de Prótesis Removibles (total o parcial), obliga a mantener un adecuado registro en la ficha del paciente del molde de los dientes artificiales, del color, del fabricante, etc.

Cuando el paciente vuelve con su prótesis, debido a la fractura de un diente o para reemplazar su dentadura, es rápido obtener los datos del mismo.

<b>Paciente:</b>	M		<b>Edad:</b>	
	F			
<b>Fabricante:</b> .....			<b>Tipo Facial</b>	
1 x 6 anteriores sup. ....			Cuadrado	
1 x 6 anteriores inf. ....			Triangular	
1 x 8 posteriores sup. ....			Ovoideo	
1 x 8 posteriores inf. ....				
<b>Acrílicos</b>			<b>Porcelanas</b>	
Superiores			Superiores	
Inferiores			Inferiores	
<b>Laboratorio:</b> .....				
<b>Seleccionado Dr.:</b> .....				

### Formulario de la forma de registros

**Procedimiento:**

1. Hacer imprimir un formulario de registro por duplicado.
2. Hacer dos registros, uno original y uno duplicado.
3. Colocar inmediatamente un registro en la Ficha del Paciente y adherir el otro en la orden de trabajo para el laboratorio.

(Blustein y col., 1992)

## Rehabilitación del Desdentado Total

# **C A P I T U L O 8**

## **ENFILADO DENTARIO**

### **(Convencional)**



## Rehabilitación del Desdentado Total

### **ENFILADO DENTARIO ARTIFICIAL**

Es el proceso de posicionamiento de los dientes artificiales seleccionados sobre una base temporaria o definitiva con el propósito de restaurar la masticación, la fonética y la estética del paciente totalmente desdentado. Es la etapa considerada más importante en toda la cadena que hace a la construcción de prótesis total: la técnica del enfilado dentario. Ningún objeto tienen los pasos clínicos, ya realizados con extrema precisión, si no se complementan con un prolijo enfilado equilibrado.

Esto ha conducido al establecimiento de posiciones básicas para la colocación de los dientes, basadas en una relación intermaxilar promedio; debe entenderse que estas posiciones pueden ser modificadas de acuerdo a los requerimientos de cada paciente.

Entonces se hace necesario reemplazar los rodets oclusales de cera por los dientes artificiales; su colocación es una combinación de ciencia y arte. Debe recordarse que los rodets de mordida, correctamente conformados en sucesivos pasos durante la realización de los registros intermaxilares, constituyen la base fundamental sobre los que se ha de llevar a cabo el enfilado dentario y no deben ser destruidos bajo ningún concepto, desde el momento que los mismos nos han de servir de guía para la ubicación de los dientes artificiales.

Existe una diferencia fundamental entre el articulado de los dientes naturales, considerado como unidades que están presas en sus alvéolos y la articulación de los dientes artificiales que están fijados a una base común para todos los dientes y que para tener estabilidad, es decir ser mantenida en su lugar, se necesita un articulado equilibrado correcto con los dientes antagonistas.

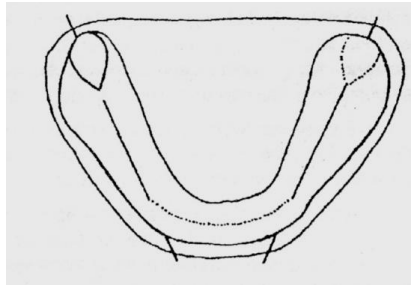
Se debe reconstruir las arcadas dentarias mutiladas teniendo como referencia el plano de orientación, determinado sobre los rodets de mordida durante la toma de las relaciones intermaxilares.

El enfilado se realiza, en su totalidad, con el articulador colocado en la posición fija de Relación Céntrica realizando, por ende, solamente movimientos de apertura y cierre; es decir, que su comportamiento será como el de una bisagra. Posteriormente al registro de las relaciones céntricas, recién se liberarán los topes condilares y se procederá a hacer el correspondiente balanceo en propulsión y lateralidad derecha e izquierda.

Para facilitar el montaje se marcará sobre el rodete inferior un surco que representa la cresta del reborde alveolar y, para ello, con una regla se marcará la cresta del reborde a ambos lados, desde el centro de las papilas piriformes hacia adelante, pasando por la zona de los caninos, de manera que, al colocar las placas de mordida sobre el modelo, se trasladen éstas líneas sobre la cera del rodete; estas marcas deben registrarse sobre los bordes del modelo. De esta manera, cuando se mire al

## Rehabilitación del Desdentado Total

modelo del bloque de oclusión sobrepuesto, se podrá ver observando el centro del reborde alveolar inferior a través de este surco de referencia. (Figura 8-1)



**Figura 8-1**

Todas las cúspides palatinas de los dientes póstero-superiores, deben contactar con la línea de referencia o, lo que es lo mismo que decir, que los surcos centrales de los dientes póstero-inferiores deben coincidir con dicha línea.

Un articulado dentario para una prótesis completa, debe cumplir al máximo con dos clases de requisitos esenciales: **1º - Requisitos estéticos:** que comprenden la limitación de forma, tamaño, color y disposición de los dientes anteriores y, **2º - Requisitos funcionales:** que se refieren al tipo y a la colocación de los dientes posteriores. La solución de estos requisitos funcionales puede lograrse de acuerdo con dos procedimientos, dos escuelas diferentes que buscan la misma solución pero con diferentes medios: la que aboga por la utilización de los dientes anatómicos (dientes con cúspides que copian la forma de los dientes naturales) y la que aconseja el uso de dientes no anatómicos (dientes sin cúspides, dientes de cero grado).

La utilización de dientes con cúspides exige trabajar en concordancia con una serie de principios que están expuestos en las Leyes de Hanau. Por otra parte, la utilización de dientes sin cúspides, exige también trabajar en concordancia con una serie de principios pero, esencialmente, mecánicos que están sintetizados en los Principios de Sears y que, en muchos aspectos, difieren de los que gobiernan el articulado anatómico.

Cuando se estudia el enfilado dentario, se consideran a los maxilares en una relación de Clase I que puede ser estimada como la relación ideal.

**NORMAS GENERALES A TENER EN CUENTA EN LA COLOCACIÓN DE LOS DIENTES ARTIFICIALES (LANDA)**

<b>Plano</b>	<b>Dientes Anteriores</b>	
Frontal	1.	Paralelo a la línea interpupilar.
	2.	Borde incisal de los incisivos superiores de 1 a 2 mm. por debajo del labio superior en reposo.
	3.	No debe haber abultamiento debajo de la nariz.
	4.	De ser posible, se debe restaurar el filtrum.
	5.	Debe observarse el borde bermellón del labio completo.
	6.	La línea de los bordes incisales superiores deberá seguir la línea del labio inferior al sonreír.
Sagital	1.	El labio superior debe estar proyectado hacia afuera y no caído.
	2.	El soporte dentario del labio es realizado por las dos terceras partes de la superficie vestibular de los dientes anteriores.
Horizontal	1.	El incisivo central superior tiene que estar de 5 a 7 mm. por delante del centro de la papila incisiva.
	2.	Los caninos deberán encontrarse sobre una línea perpendicular a la línea del paladar y que pase por el centro de la papila incisiva.

<b>Plano</b>	<b>Dientes Posteriores</b>	
Frontal	1.	Los dientes posteriores deberán ser colocados lo suficientemente hacia bucal para evitar un corredor bucal amplio y oscuro al sonreír, pero no eliminarlo.
	2.	La longitud de los premolares superiores deberá ser lo suficientemente alto, en sentido ocluso-gingival, para evitar que se vea material de base de la dentadura al sonreír.
	3.	La superficie oclusal del primer premolar inferior, nunca ha de estar por encima de la comisura bucal cuando se abre la boca lo suficientemente como para recibir la comida.
	4.	El plano de oclusión no debe caer hacia abajo en la zona posterior o los dientes maxilares posteriores sean demasiado evidentes al sonreír.
Sagital	1.	El plano de oclusión estará paralelo al plano ala de la nariz-trago. (Primera técnica).
	2.	El plano de oclusión se encontrará a un nivel entre un tercio a dos tercios de la altura de la papila retromolar. (Segunda Técnica).
Horizontal	1.	Las cúspides bucales inferiores o las fosas centrales han de ser colocadas sobre la cresta del rodete.

## **ENFILADO CON DIENTES ANATOMICOS**

### **RELACIÓN MÁXILO-MANDIBULAR DE CLASE I (Normo Oclusión)**

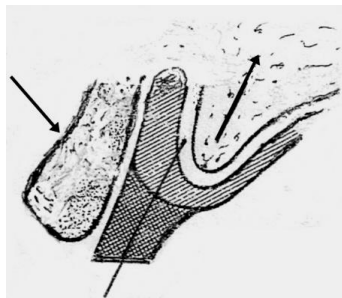
En el esquema anatómico, el enfilado de los dientes artificiales se inicia con la ubicación de los superiores y, dentro de éstos, con dientes anteriores que ya han sido correctamente seleccionados de acuerdo a su forma, color y tamaño.

#### **Enfilado de los Dientes Anteriores**

La posición de los dientes anteriores gobierna a los músculos que se hallan alrededor de la boca. Su colocación muy próxima al reborde superior puede dañar la estética; si los dientes se colocan demasiado hacia atrás, no se logra la expresión facial correcta porque se menoscaba la función de los músculos faciales alrededor de la boca; esto puede producir una apariencia senil y artificial. Es decir, que debe considerar principalmente, al orbicular de los labios y a los músculos que en él se insertan, que son los que regulan la expresión y determinan el aspecto de toda persona que usa dentadura artificial.

De allí la necesidad de respetar la superficie vestibular del rodete superior en el momento de realizar el enfilado de los dientes anteriores superiores (Figura 8-2).

El perfil vestibular del rodete superior asegura un armonioso soporte del orbicular de los labios.



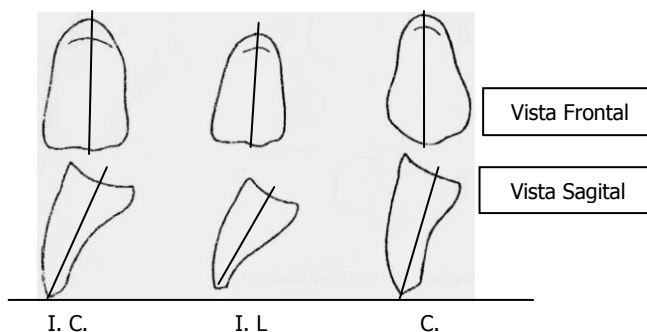
**Figura 8-2**  
Soporte del labio superior

Las posiciones básicas de los dientes, son las siguientes:

**Incisivo Central Superior:** con la espátula caliente, retirar la cera necesaria para ubicar este diente, reblandeciendo el resto de la misma para su mejor colocación. Este diente debe estar situado de manera que:

## Rehabilitación del Desdentado Total

- Su cara mesial debe estar en contacto con la línea media marcada en el rodete.
- Su eje largo vestibular, debe quedar vertical, es decir que debe estar a  $90^\circ$  con respecto al plano oclusal siendo paralelo a la línea media.
- La cara labial debe seguir el contorno vestibular del rodete.
- El bode incisal debe llegar al plano oclusal y ser paralelo al mismo.
- Su eje longitudinal, visto desde proximal, mantendrá su cuello cerca del rodete alveolar, estando esto determinado por el contorno vestibular del rodete de mordida.
- De la misma manera se coloca el IC del lado opuesto. (Figura 8-3)  
Los incisivos centrales superiores son los dientes más visibles.



**Figura 8-3**

**Incisivo Lateral Superior:** se procede a colocar el IL de modo que:


- Su borde mesial debe contactar con el borde distal del IC.
- El borde incisal debe quedar a 1 mm. por encima del plano oclusal.
- Su eje longitudinal vestibular debe estar inclinado unos  $10^\circ$  del eje vertical, es decir, inclinado hacia abajo y adentro.
- Su eje longitudinal proximal se encuentra más hundido por cervical que el incisivo dental.
- De la misma manera, se coloca el IL del lado derecho.

**Canino Superior:** debe quedar ubicado de tal manera que:

- Su borde mesial debe contactar con el borde distal del IC.
- La cúspide del canino contacte con el plano oclusal.
- Su eje longitudinal vestibular debe ser perpendicular al plano oclusal o, ligeramente, inclinado hacia abajo y adelante.
- Su eje longitudinal proximal debe ser perpendicular al plano oclusal, lo que significa que el cuello dentario debe estar más elevado que el del IC.
- De igual manera, se coloca el canino del lado opuesto.

## Rehabilitación del Desdentado Total

También puede enfilarse los tres dientes anteriores de un lado y, luego, los tres dientes anteriores del lado opuesto. (Figura 8-4)



**Figura 8-4**

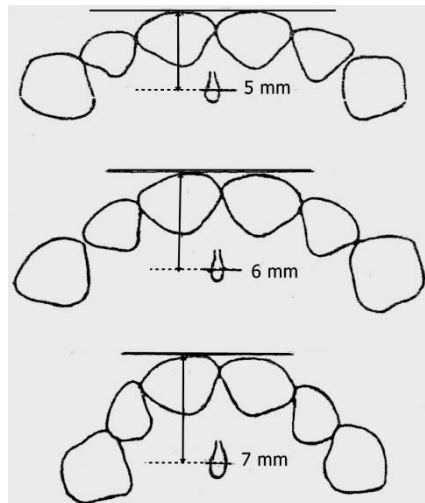
Estructuras anatómicas, tal como la papila incisiva ha sido usada como base para el posicionamiento de los dientes anteriores. (Harper, 1948 – Mavroskoufis y col., 1981 – Watt y col., 1986 – Basker, 1992).

La superficie labial de los dientes anteriores naturales soportan los labios y su posición debe ser mantenida. Luego de la extracción de los dientes, la mayor reabsorción tiene lugar sobre labial del proceso alveolar, quedando la papila incisiva cerca del reborde. Como ésta ocupa una posición estable en el paladar, excepto que se la modificara quirúrgicamente, puede ser usada para indicar la posición de la superficie labial de los incisivos centrales.

A modo de orientación, puede decirse que en los arcos alveolares del tipo cuadrado, los incisivos centrales toman una posición más cerca del plano de los caninos (5 mm. hacia adelante del centro de la papila incisiva en sentido ántero-posterior) que en cualquier otra forma de arco. Los cuatro incisivos tienen muy poca rotación porque el arco cuadrado es más ancho que el triangular y ofrece suficiente espacio para que los dientes no se giren o se apiñen. Esto da un efecto más ancho a los dientes que debe armonizar con una cara ancha y cuadrada.

En los arcos triangulares, los incisivos centrales están más avanzados respecto de la línea de los caninos (7 mm. por delante del centro de la papila incisiva) que en cualquier otro arco. Hay, generalmente, más rotación y sobreposición de estos dientes porque hay menos espacios y, de allí, resulta el amontonamiento. La rotación hace que los dientes parezcan menos anchos, efecto que armoniza con las caras angostas y triangulares. (Figura 8-5)

Otros autores recomiendan una distancia de 8 a 10 mm. medido desde la línea media de la papila incisiva como guía biométrica para posicionar los dientes anteriores (McGee, 1960 – Watt, 1978 – Landa, 1977). Para otros, la distancia promedio desde el borde posterior de la papila a la superficie labial del incisivo central es de 12,5 mm. (Ellinger, 1968 – Ehrlich y col., 1975 – Ortman y col., 1979).



**Figura 8-5**  
Relación papila incisiva- superficie vestibular I.C.S.

Los arcos ovalados están hacia adelante de la línea de los caninos (6 mm. por delante del centro de la papila incisiva) en una posición intermedia entre cuadrado y triangular; rara vez tienen rotación, parecen más anchos que los triangulares, efecto que deben estar en armonía con una cara redonda u ovalada.

### **Enfilado de Dientes Pósteros-Superiores**

La colocación de los dientes posteriores es un problema esencialmente mecánico y su posición depende de la correcta colocación ántero-posterior de los anteriores. Es muy difícil decir hasta dónde debe llegarse hacia atrás sobre el maxilar superior porque si se llega demasiado cerca del borde posterior, es seguro que el paciente se morderá el carrillo; este maxilar no tiene una marca por la cual guiarse. En cambio, sí podemos establecer el ancho mesio-distal de los cuatro dientes posteriores en el maxilar inferior merced a las marcas realizadas sobre el costado del zócalo. (Ver: "*Selección de dientes artificiales*").

El enfilado de los dientes posteriores anatómicos se realiza teniendo en cuenta **la curva ántero-posterior (de Balkwill-Spee) así como la curva frontal (de Wilson)**, denominadas ambas curvas de compensación destinadas a compensar los movimientos condilares en propulsión y en lateralidad y que, por el momento, son determinadas en forma arbitraria o estándar.



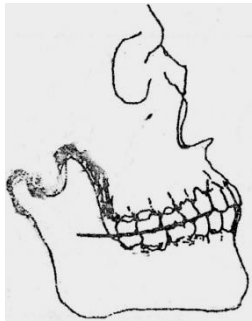
## **CURVAS DE COMPENSACIONES**

En la dentición natural, el cierre mandibular sumado a la altura e inclinación de las cúspides, hacen que al tocarse los dientes inferiores con los superiores, éstos se inclinan mesio-distalmente y vestibulo-lingualmente.

De estas inclinaciones de los dientes, resultan: a) una curva oclusal de forma elíptica ántero-posterior y, b) una curva de inclinación transversa.

Estas curvaturas e inclinaciones, inducirán a tener en la cavidad articular de la ATM y en la cabeza de los cóndilos, una forma determinada.

La curva de compensación ántero-posterior es similar a la **Curva de Spee** de los dientes naturales. (Figura 8-6)



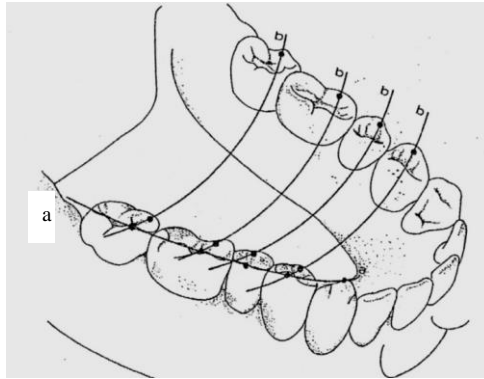
**Figura 8-6**

**Curva de Wilson:** (George H. Wilson, dentista Americano, 1911), estableció que en teoría la oclusión debe ser esférica; que la curvatura de las cúspides proyectadas en el plano frontal debía ser cóncava en el arco inferior y convexa en el arco superior; que la curvatura del arco inferior es afectado por la inclinación lingual de los molares, derecho e izquierdo, de tal manera que las cúspides correspondientes pueden ubicarse en la circunferencia de un círculo. A su vez, la curvatura cuspea transversal de los dientes superiores es afectada por igual inclinación bucal de sus ejes largos.

El estudio de las curvas compensadoras y su significado mecánico en prótesis total, se remontan a los trabajos de Bonwill; él describe la disposición de los dientes naturales en curva y la denomina Curva Vertical. Recomendada esta disposición en prótesis completa por "haber notado una gran influencia en la estabilidad". Spee (1890) relacionó la curva ántero-posterior del arco dentario con la inclinación de la cavidad articular de la ATM. Gysi (1910) estudiando la curva ántero-posterior, notó que había otra en el sentido transversal o vestibulo-lingual. Más tarde, Monson,

## Rehabilitación del Desdentado Total

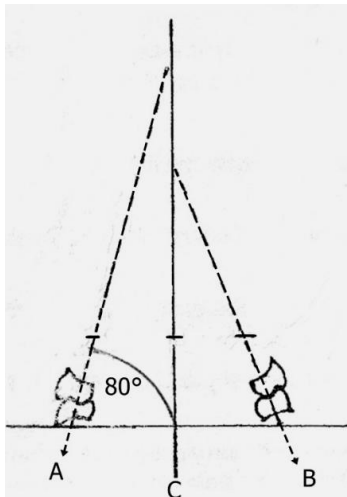
verificó que ambas curvas formaban una calota de 8 pulgadas de diámetro. La curva frontal o transversal es conocida como la curva de Monson o de Wilson. (Figura 8-7)



**Figura 8-7**

a- Curva de Spee  
b- Curva de Wilson

Si se observa un cráneo que tiene sus dientes naturales, por su parte anterior, se notará que los ejes largos de los dientes posteriores convergen entre sí en un punto arriba del plano oclusal. Cuando se aplica esta observación al alineamiento de los dientes artificiales, se hace referencia a la curva de compensación lateral. (Figura 8-8)



**Figura 8-8**

La línea interalveolar forma con el plano horizontal una angulación de 70 a 80 grados; según Gysi puede llegar a los 60 grados

## Rehabilitación del Desdentado Total

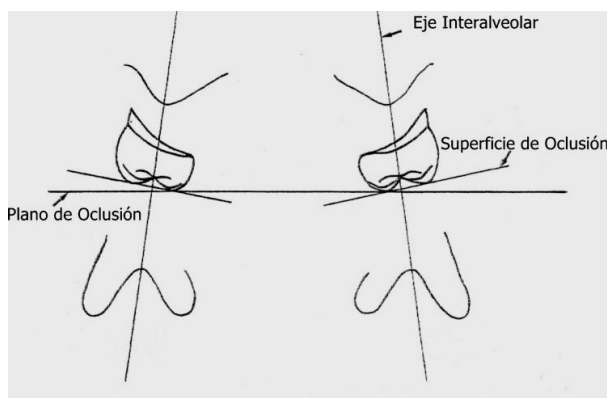
La curva lateral es incrementada inclinando los ejes largos de los dientes posteriores más hacia el plano medio sagital (A) y, más aún, en (B).

Se decrecerá la prominencia de la curva frontal, decreciendo la inclinación de los ejes largos de los dientes posteriores hacia la línea sagital (C).

### **Eje Interaleveolar**

Se define en el plano frontal como la línea que une el punto más saliente de las crestas maxilar y mandibular. El grado de reabsorción fisiológica y patológica de las crestas es centrípeta en el maxilar superior y, centrífuga, en el maxilar inferior.

En la Figura 8-9, se observa muy poca inclinación de los ejes; en consecuencia, resulta un caso favorable para ubicar los dientes posteriores de ambos lados.



**Figura 8-9** (Pompignoli)

Las posiciones básicas son las siguientes:

**Primer Premolar Superior:** debe estar ubicado de manera que:

- Su eje longitudinal vestibular sea perpendicular al plano oclusal.
- La punta de la cúspide vestibular contacte con el plano oclusal.
- La punta de la cúspide palatina no entre en contacto con plano oclusal, debiendo estar separada del mismo 0,5 mm. Según algunos autores, tratándose de dientes de 20°, esta cúspide puede también entrar en contacto con el plano oclusal.

**Segundo Premolar Superior:** debe estar ubicado de manera que:

- Su eje longitudinal vestibular sea perpendicular al plano oclusal al igual que el primer premolar superior.

## Rehabilitación del Desdentado Total

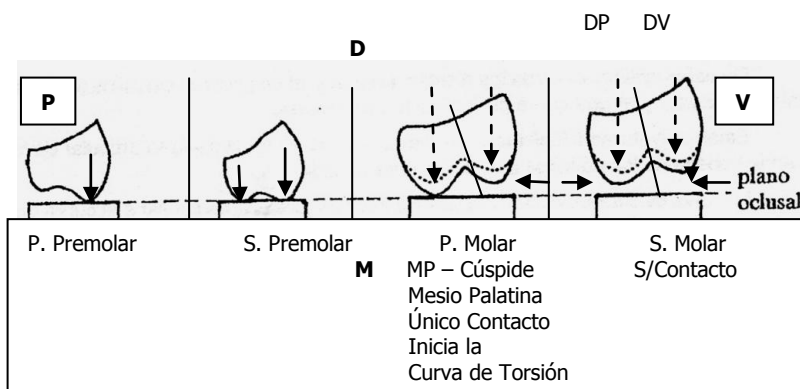
- b) La cúspide vestibular debe contactar con el plano oclusal.
- c) La cúspide palatina debe también contactar con el plano oclusal en el centro del reborde, es decir, sobre la marca que se efectuó anteriormente sobre el rodete de cera.

La situación y la orientación de los primeros y segundos molares superiores son evidentemente provisionarias en este momento del enfilado, en relación con el equilibrio oclusal.

Se acostumbra a dejar una curva de compensación de 1 a 2 milímetros de separación del plano de orientación en relación al borde distal de la última molar. Si consideramos que la trayectoria condílea se aplatana con el correr de los años, nada mejor que hacer un control posterior en la prueba clínica en la boca del paciente.

**Primer Molar Superior:** debe ubicarse de manera que:

- a) Su eje longitudinal vestibular esté inclinado hacia mesial unos 5° del plano vertical.
- b) La cúspide mesio-vestibular no toca el plano de oclusión del cual debe estar separado 0,5 mm.
- c) La cúspide disto-vestibular no toca el plano y debe estar separada del mismo 1 mm.
- d) La cúspide mesio-palatina es la única que toca el plano de oclusión sobre el centro del reborde o marca del rodete.
- e) La cúspide disto-palatina no toca el plano de oclusión y debe estar separada del mismo 0,5 mm. y debe estar a la altura del centro del reborde. Este elemento dentario es el que inicia la curva de compensación. (Figura 8-10)



**Figura 8-10**

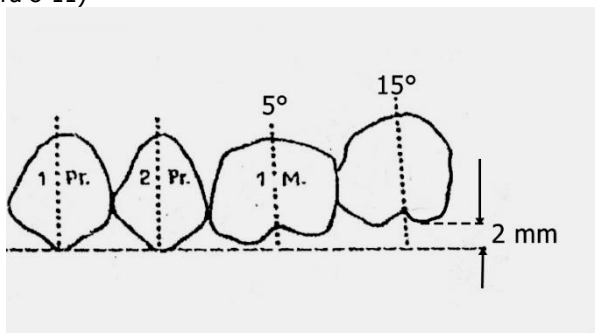
Vista Sagital

V. Vestibular P. Palatina D. Distal M. Mesial  
Línea de puntos Superficies Distales

**Segundo Molar Superior:** debe ubicarse de modo que:

- Su eje longitudinal vestibular esté más desviado hacia mesial que el primer molar superior, unos casi  $15^\circ$  con relación al plano vertical.
- Las cúspides mesio-vestibular deben estar a 1,5 mm. del plano y la cúspide disto-vestibular a 2 mm.
- La cúspide mesio-palatina debe estar a 1 mm. del plano y la cúspide disto-palatina, a 1,5 mm. del mismo.

De la misma manera, se colocan los cuatro dientes posteriores superiores del lado opuesto. (Figura 8-11)



**Figura 8-11**

Enfilado de los elementos posteriores superiores de un lado.  
Vista Vestibular (Saizar)

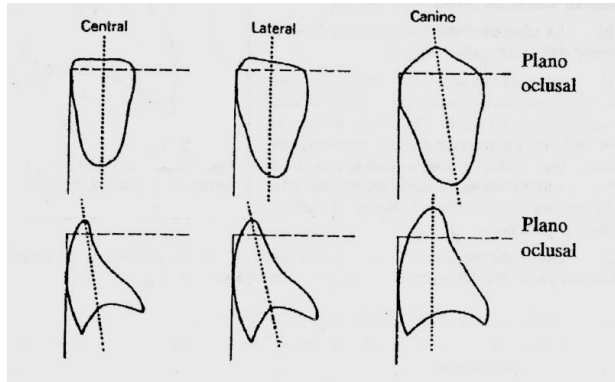
### Enfilado de Dientes Ántero-Inferiores

Se inicia el enfilado inferior por los elementos anteriores teniendo en cuenta los elementos superiores ya alineados. Las posiciones básicas, son las siguientes:

**Incisivo Central Inferior:** debe ubicarse de manera que:

- Su eje longitudinal vestibular sea vertical.
- Su eje longitudinal proximal presente una ligera inclinación hacia vestibular de  $5^\circ$ , es decir, que se halla más hundido en el cuello y salido por incisal.
- El incisivo debe estar ubicado por detrás del incisivo central superior sin llegar a contactar (overjet) entrecruzándolo en, aproximadamente, 1 mm. (overbite). Para la estabilidad de la base protética, los ejes longitudinales de los incisivos y caninos inferiores deben estar dirigidos al centro del reborde alveolar inferior. (Figura 8-12)

## Rehabilitación del Desdentado Total

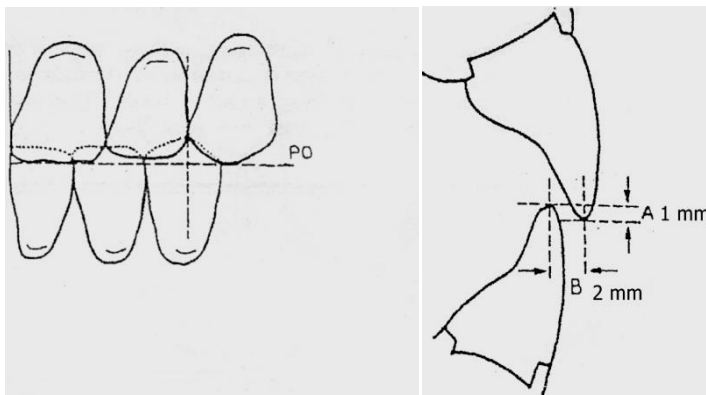


**Figura 8-12**

**Incisivo Lateral Inferior:** debe ubicarse de la misma manera que el incisivo central pero con el cuello más hundido.

**Canino Inferior:** debe ubicarse de modo que:

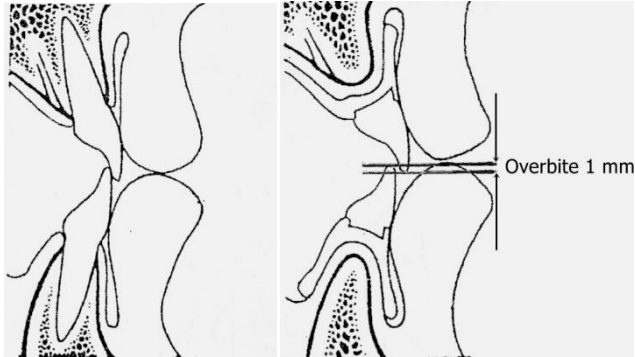
- Su eje longitudinal vestibular debe estar inclinado hacia la línea media.
- Su eje longitudinal proximal puede ser ligeramente inclinado hacia lingual o, de lo contrario, vertical.
- La cúspide debe estar alineada con la zona intersticial entre IL y C superiores y debe estar, aproximadamente, 1 mm. más alto que los incisivos inferiores. (Figuras 8-13 y 8-14)



**Figura 8-13**

Anteriores superiores e inferiores de un lado. A, Overbite. B, Overjet (anterior), PO, plano oclusal

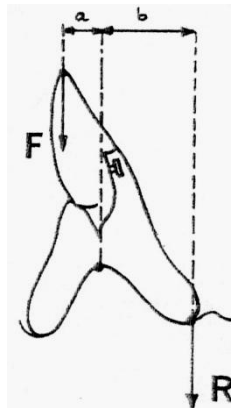
## Rehabilitación del Desdentado Total



**Figura 8-14**

A diferencia de los dientes anteriores naturales, los dientes anteriores de la prótesis no deben tocarse en Relación Céntrica (excepto en mordida borde a borde o mordida cruzada anterior). Deben permitir una libertad de movimiento anterior de, por lo menos, 1 mm. (Overjet), ya que, de lo contrario, las prótesis se dislocarían al mínimo movimiento del maxilar. (Geering).

En el maxilar inferior, la retención menor de cierre sublingual (R), asociado a un brazo de palanca, estabilizadora más CORTA (b), obliga a montar los dientes inferiores en el área de sustentación de las bases.



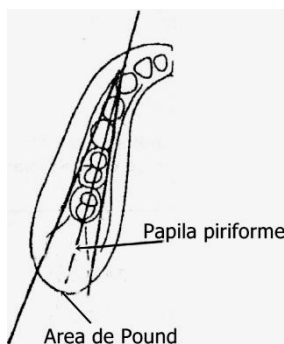
**Figura 8-15** (Pompignoli)

Los incisivos y los caninos son colocados sobre la vertiente externa del reborde desdentado.

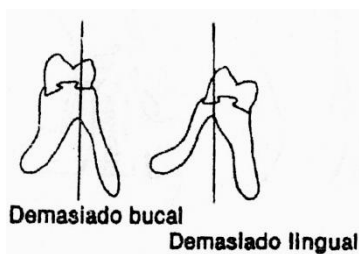
Su situación debe tener el equilibrio funcional de los juegos de la lengua, de una parte y de los labios, por la otra. Figura 8-15

**Guías para la colocación correcta de los dientes posteriores en sentido vestibulo-lingual.**

Para la ubicación de los dientes posteriores inferiores se debe tener en cuenta la situación de la papila piriforme; deberán situarse dentro de un área limitada por dos líneas que se dirigen desde la cúspide del canino inferior, hasta el borde lingual y el borde vestibular, del cojinete retromolar. (Figuras 8-16 y 8-17)



**Figura 8-16**



**Figura 8-17**

**Enfilado de Dientes Pósterio-Inferiores (Clase I)**

Se inicia con la colocación del:

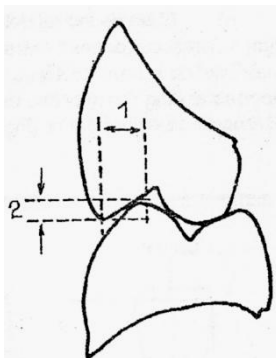
**Primer Molar Inferior:** constituye la llamada **llave de la oclusión de Angle** y debe estar ubicado de manera que:

- a) La cúspide mesio-vestibular debe estar en contacto con la vertiente distal del 2º premolar superior y la vertiente mesial del primer molar superior.
- b) La cúspide disto-vestibular ocluye en la fosa central del primer molar superior.



## Rehabilitación del Desdentado Total

- c) Las cúspides vestibulares del primer molar superior deben sobrepasar vestibularmente a las cúspides vestibulares del molar inferior en lo que se considera que es una oclusión normal. Es decir, que debe existir un resalte u overjet normal cuando el molar superior desborda vestibularmente al molar inferior; igualmente ocurre con los demás elementos posteriores. (Figura 8-18)
- d) La cúspide mesio-vestibular del primer molar superior debe coincidir con el surco intercuspídeo vestibular del primer molar inferior. (Figura 8-19)



**Figura 8-18**

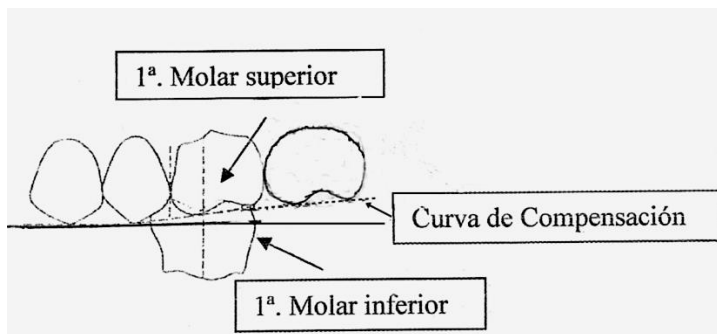
Oclusión posterior normal. 1, Overjet. 2, Overbite.

**Segundo Premolar Inferior:** debe ubicarse de manera que:

- a) Se coloca antes que el 1er Premolar inferior.  
Debe tomar contacto con la vertiente distal del primer premolar superior y la mesial del 2º premolar superior. (Entre ambos Premolares Superiores).

**Primer Premolar Inferior:** debe ubicarse de manera que:

- a) La vertiente distal del primer premolar inferior debe tomar contacto con la vertiente mesial del primer premolar superior y con distal del canino.  
Muchas veces hay que desgastarlo por distal por que no tiene espacio suficiente.



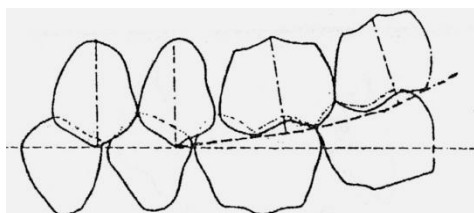
**Figura 8-19**

Por último, corresponde que coloque el:

**Segundo Molar Inferior:** la que debe estar ubicada de manera que:

- a) Debe tomar contacto con el primer y segundo molares superiores. (Figura 8-20)
- b) Es muy común en la zona distal un soporte deficiente: el reborde empieza a ceder y cuando se aplica una presión sobre esa zona más resiliente habrá un pivoteo de la prótesis. La región dura se convierte en un punto de apoyo y la dentadura perderá estabilidad al levantarse en la zona anterior. No cubrir los cuerpos piriformes con superficies masticatorias (Figuras 8-21, 8-22 y 8-23).

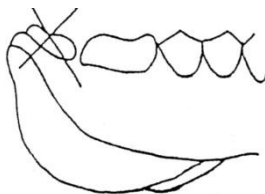
A ese nivel el reborde alveolar se levanta algo bruscamente: es la zona inclinada del reborde alveolar inferior.



**Figura 8-20**

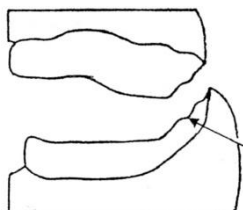
Articulado de los elementos dentarios posteriores superiores e inferiores de un lado.  
Clase I

## Rehabilitación del Desdentado Total



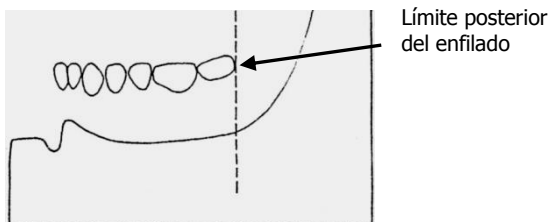
**Figura 8-21**

2º Molar ubicado en zona prohibida



**Figura 8-22**

La zona distal inferior presenta una zona de elevación no apta para prótesis



**Figura 8-23**

Los planos oblicuos en relación con el soporte de la prótesis son esencialmente peligrosos para la estabilidad de la misma, ya que pueden provocar deslizamiento. La cresta del maxilar inferior comienza frecuentemente a subir hacia atrás; la colocación de los dientes en esta zona provocará un deslizamiento hacia delante de la prótesis debido a la pendiente, al masticar alimentos consistentes, originando una zona de presión e irritación en la zona lingual anterior. Como regla fundamental debemos considerar que la unidad masticatoria principal debe ser posicionada en zona estable, es decir deberá evitarse la colocación de molares en la zona ascendente de la cresta de la mandibular para garantizar una buena función masticatoria y un equilibrio en la oclusión.

A continuación, se realiza el enfilado del lado opuesto de la misma manera.

## Rehabilitación del Desdentado Total

Cuando la diferencia de tamaño entre el maxilar superior e inferior es muy acentuada, el eje interalveolar se inclina en forma exagerada y, entonces, es imposible enfilear los dientes posteriores en relación normal; si se quisiera hacer una articulación normal, se tendría que enfilear los dientes inferiores posteriores muy hacia lingual lo que causaría disminución del área destinada a la lengua, estorbando su libertad, impidiendo el habla y dificultando la masticación al restringir el movimiento lingual; todo esto tiende a desplazar la dentadura destruyendo cualquier retención que se pudiera haber logrado. Por ello se hace necesario realizar la llamada articulación cruzada.

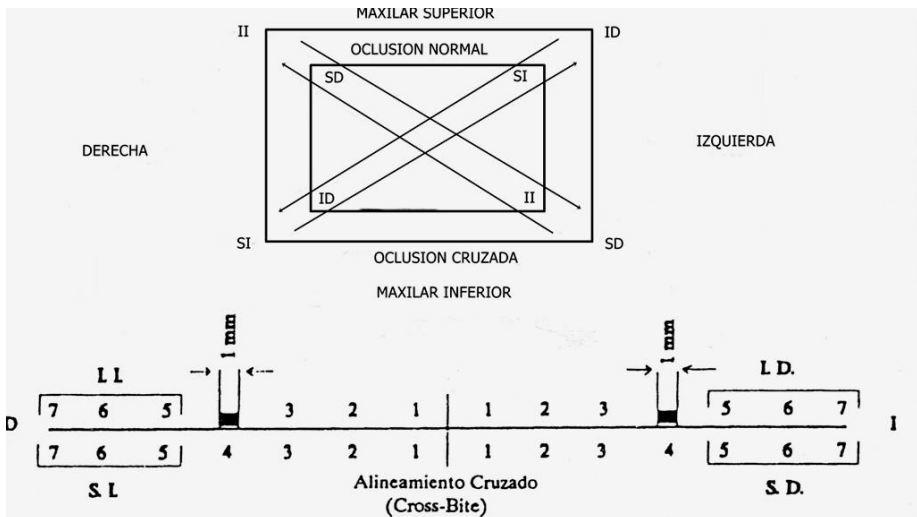
### **ARTICULACION CRUZADA**

Los elementos que se cruzan son las segundas premolares y las primeras y segundas molares. De manera que los inferiores izquierdos pasan a ocupar la posición de los superiores derechos y viceversa; mientras que los inferiores derechos pasan a ocupar la posición de los superiores izquierdos y viceversa acorde a la Ley de la X.

El segundo premolar inferior izquierdo se enfilea en distal del canino superior derecho dejando un milímetro de espacio entre los dos dientes; el primer molar inferior izquierdo, ahora empleado como primer molar superior derecho, se ubica al lado del premolar. Luego el segundo molar inferior izquierdo empleado como segundo superior derecho.

En el lado superior izquierdo, se repite la técnica empleando los dientes inferiores derechos.

Quedan así enfileados los superiores pero con seis dientes posteriores en lugar de ocho.



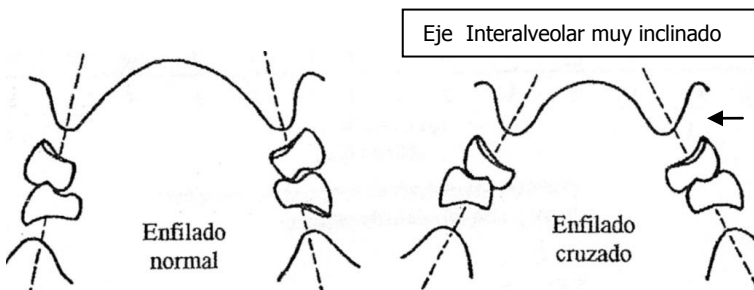
## Rehabilitación del Desdentado Total

Quizás el secreto del éxito de este método consiste en la eliminación de los primeros premolares superiores. Ello permite obtener resultados mecánicos favorables. Recuérdese que mientras arriba sólo se coloca un premolar, en el inferior se enfilan ambos premolares.

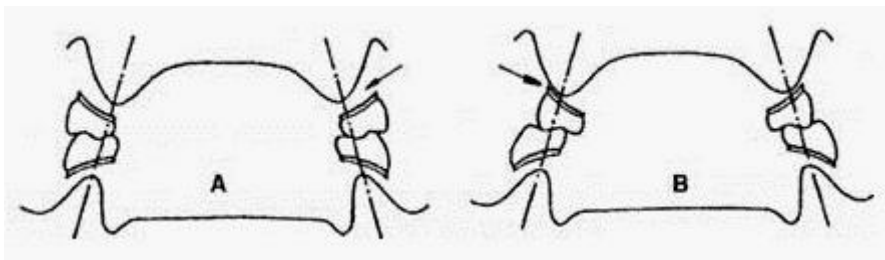
Como consecuencia del cruce de la articulación, los dientes posteriores se hallan en el maxilar inferior por fuera de los dientes que se hallan en el maxilar superior (Figura 8-24).

Obsérvese la inclinación del eje interalveolar por diferencia de tamaño de ambos maxilares.

El enfilado en forma de tijera, es decir, las superficies bucales de Premolares y Molares superiores directamente sobre las superficies bucales de los Premolares y Molares inferiores (cúspides con cúspides), origina el mordisqueamiento de la mejilla. (Figuras 8-25 y 8-26)



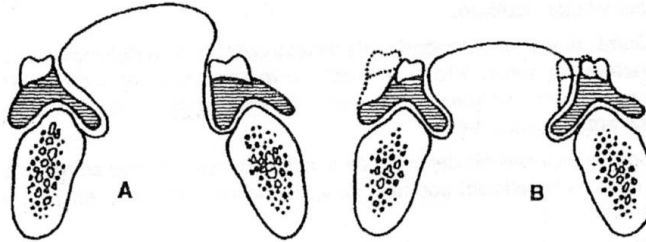
**Figura 8-24**



**Figura 8-25**

A, Dientes artificiales articulados en forma normal, pero donde los dientes superiores están por fuera de la línea media del reborde maxilar. B, Los molares superiores han sido colocados en relación de mordida cruzada, centrados en la línea media del reborde maxilar.

## Rehabilitación del Desdentado Total

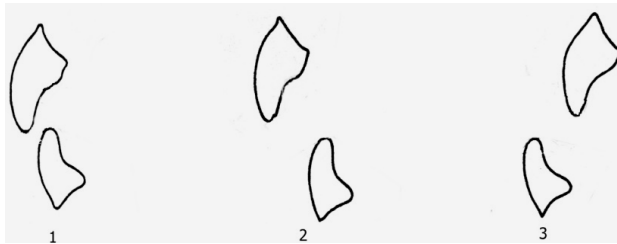


**Figura 8-26**

A, Dientes inferiores en situación hacia bucal de un lado y, demasiado, hacia lingual del lado opuesto. B, Posición corregida de los dientes inferiores.

Cuando la relación entre los rebordes alveolares superior e inferior en el sector anterior es anormal, se hace necesario modificar la posición de los elementos dentarios anteriores, pudiendo presentarse tres formas distintas de relaciones. (Figura 8-27)

1. Relación normal.
2. Relación Retrognata.
3. Relación Prognata.



**Figura 8-27**

### **ARTICULACIÓN BALANCEADA UTILIZANDO DIENTES ANATÓMICOS**

Hemos observado la evolución de los conceptos gnatólógicos de oclusión y sabemos que en sobredentaduras y en prótesis completas, la mayoría de los autores abogan por la articulación balanceada (Lozano Molina y col., 1991). Desde 1960 en que Wendt demuestra que en prótesis completa es mejor la articulación balanceada, la mayoría de los autores han utilizado este método (Pérez Castro, 1989).

Para Turano, el establecimiento de una oclusión equilibrada, en perfecta armonía con las estructuras del aparato masticatorio, es uno de los objetivos primordiales en prótesis total, que constituye verdaderamente, una rehabilitación bucal completa.

El procedimiento para el enfilado realizado hasta el momento, se refiere solamente a las posiciones de los dientes en relación céntrica que es una posición estática; pero

## Rehabilitación del Desdentado Total

la cavidad bucal es dinámica y esta relación dinámica entre los dientes es lo que se llama "articulación".

La articulación balanceada es el paso de una oclusión (céntrica a excéntrica o excéntrica derecha a excéntrica izquierda) sin perder su balanceo. Ello significa que siempre debe existir entre ambos arcos dentarios, como mínimo, tres puntos de contacto: dos posteriores, uno a cada lado y uno anterior.

Esta articulación balanceada, también llamada equilibrada, debe mantenerse tanto cuando se realice un movimiento lateral como un movimiento propulsivo de acción incisiva, dando lugar a lo que denomina "balanceo bilateral", imprescindible para lograr un correcto articulado dentario de dientes anatómicos.

Sin embargo, debe dejarse de lado este concepto de los tres puntos de contacto mínimo, porque de ningún modo es suficiente ya que es deseable que se obtenga al máximo posible de contacto para lograr mejores resultados. Es decir, que la articulación balanceada es el íntimo contacto de tantos dientes antagonistas como sea posible durante los movimientos masticatorios. La articulación balanceada ofrece las siguientes ventajas:

1. Produce un contacto oclusal mejorado que distribuye las fuerzas oclusales sobre una amplia zona de los rebordes naturales.
2. Hay una reducción del trauma sobre los tejidos bucales y sobre las articulaciones témporo-mandibulares.
3. Se mejora la retención y estabilidad protética.
4. Se mejora la eficacia masticatoria.

Preocupa de sobremanera dotar a las prótesis completas de suficiente retención. Los contactos simultáneos y parejos, tanto en céntrica como excéntrica, son de por sí un arma de gran valor, precisamente, para la retención ya que no sólo evitan el apalancamiento dislocante de las prótesis, sino que se traducen en un asentamiento cada vez mayor de las bases en la superficie mucosa de cada maxilar. De esta manera, los contactos interdentarios durante los deslizamientos mandibulares no sólo no constituyen un factor negativo sino que, ya desde el comienzo, contribuirán a ir aumentando, gradual e ininterrumpidamente, la retención.

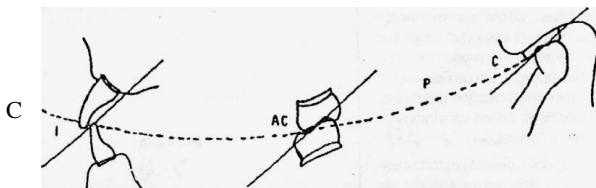
De ninguna manera es válida la opinión de autores que consideran innecesaria una articulación balanceada basándose en el hecho de que este balanceo no tiene ninguna influencia ya que el bolo alimenticio separa las arcadas dentarias; y decimos que no es válido porque en el momento en que el bolo alimenticio se interpone entre los arcos dentarios impidiendo la oclusión, el balanceo no tiene ninguna importancia y el funcionamiento correcto de las prótesis dependerá, exclusivamente, de su soporte, su retención y estabilidad en función de la superficie pulida, de la correcta orientación del plano de oclusión y de la adecuada ubicación de los dientes en sentido vestibulo-lingual. En el momento final de la trituración alimenticia, existe contacto dentario. Dentro del funcionamiento bucal y contra la opinión generalizada,

la masticación ocupa sólo un pequeño porcentaje y, mucho más importante son los que podríamos llamar para masticatorios, fuera de la masticación, durante el habla y en todas las posiciones de oclusión que sucede diariamente con la deglución (900 a 1.500 veces por día) y aún durante los vicios de apretamiento y rechinar que presentan una gran mayoría de los pacientes. En el transcurso de estos actos, una articulación balanceada o no, significa simplemente, la diferencia entre el éxito y el fracaso, ya que este balanceo es la única forma de obtener equilibrio de presiones y estabilidad protética (Capuselli y col.). Se denominan movimientos parafuncionales a las actividades que se realizan al margen de la función habitual. El factor emocional es un elemento a tener en cuenta que depende del "stress" psicológico que esté soportando el paciente. El stress se asemeja a la acumulación de energía en el cuerpo que deben ser descargadas o liberadas, ya sea externamente por medio de gritos, discusiones, arrojando objetos, etc., o bien por medio de una liberación interna que da como resultado úlcera gástrica, disfagia, asma, hipertensión arterial y, una forma común de liberar el stress, que es la actividad parafuncional, llamada también hiperactividad muscular que puede ser diurna o nocturna. Entre las primeras se encuentran los apretamientos de los dientes, bruxismo (frotar los dientes) y los hábitos (morder la lengua, los carrillos, uñas, lapiceras, etc.). Entre los segundos, usualmente, sólo hay apretamientos y bruxismo que se desarrollan en forma subconsciente, de donde el paciente ignora su existencia.

Los cinco factores principales de los cuales se generan todas las leyes de la articulación balanceada de Hanau (Quint del Ing. Hanau), son los siguientes: (Figura 8-28)

1. **Guía Condilar:** constituida por el movimiento de los cóndilos sobre la eminencia articular que puede ser registrada mediante un registro propulsivo pero que no se puede modificar.
2. **Guía Incisal:** constituido por el recorrido que realizan los incisivos inferiores sobre la cara palatina de los superiores.
3. **Orientación del plano de oclusión.**
4. **Altura Cuspídea.**
5. **Curva de Compensación.**

En prótesis total, todos los factores se deben corresponder, en absoluta armonía, y son individuales para cada paciente. Se parte del registro de las trayectorias condíleas como registro inicial (Turano). (Figura 8-29)

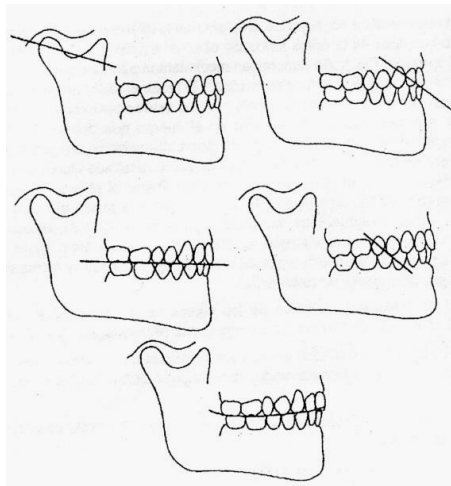


**Figura 8-28**

Los factores variables e independientes del balanceo articular: I, guía incisiva; C, plano de orientación; AC, altura cuspídea; P, curva de compensación.



## Rehabilitación del Desdentado Total

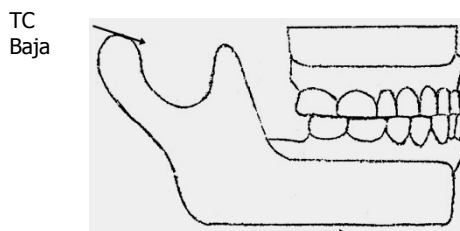


**Figura 8-29** (De Howat)

La **guía condilar** (fija) mantiene con la **curva de compensación** o **curva de Spee**, en prótesis completa, una relación muy íntima, de manera tal que:

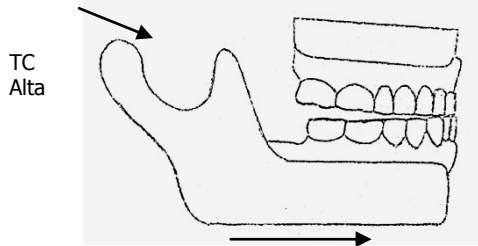
1. Ya Gysi advirtió que una trayectoria condílea casi plana o levemente inclinada, requiere para que haya balanceo en sentido ántero-posterior, una curva de compensación de Spee, recta o plana. La compensación del balanceo se mantiene en los movimientos propulsivos. (Figura 8-30)
2. En cambio, una trayectoria condílea pronunciada en propulsión en relación con una curva de compensación alta determina una separación de los dientes posteriores. (Figura 8-31)

A MENOR TRAYECTORIA CONDÍLEA – MENOR CURVA DE COMPENSACIÓN.



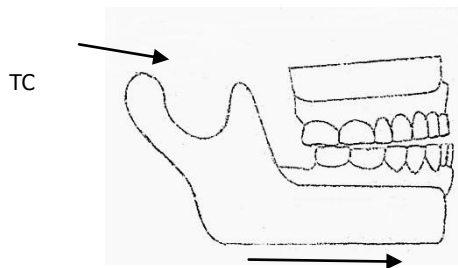
**Figura 8-30**

## Rehabilitación del Desdentado Total



**Figura 8-31**

3. Cuando la trayectoria condílea es plana, si la curva de compensación es muy acentuada, se producirá una abertura en la zona anterior con contacto posterior. (Figura 8-32)



**Figura 8-32**

Hasta este momento se tiene un enfilado ocluido, con las superficies oclusales orientadas en forma estándar sobre los rebordes alveolares en el que se ha insinuado las curvas de compensación. De esta manera se ha llegado a establecer un enfilado que ha de sufrir algunas pocas modificaciones para adaptar al caso individual. Registradas las relaciones excéntricas, se ajusta el articulador, de acuerdo a las mismas.

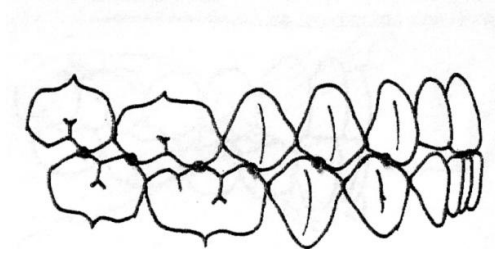
La trayectoria incisiva sagital, representada por la platina incisiva del articulador, tendrá una inclinación de acuerdo, según Gysi, con la trayectoria condílea y la altura cuspídea de los dientes a utilizar. Así, la trayectoria condílea es de 30° y la altura cuspídea de 20°, la inclinación de la platina incisiva será de 10°.

**Se comienza a balancear en propulsión:** el factor principal es el grado de curva de compensación en el sentido ántero-posterior o sagital. Esta superficie curva posibilita el constante contacto dentario compensando las diferentes angulaciones de las trayectorias condíleas e incisivas.

Los controles de equilibrio en propulsión se hacen deslizando la rama superior del articulador de manera que los dientes anteriores se sitúen borde con borde.

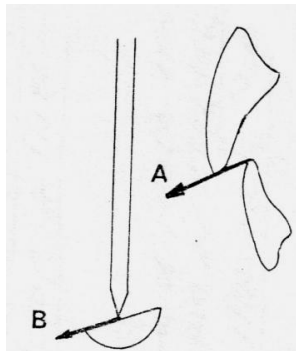
## Rehabilitación del Desdentado Total

Recordemos que en un enfilado anatómico, con elementos con cúspides, el movimiento propulsivo debe ser precedido, inevitablemente, por un movimiento de descenso de la mandíbula, necesario para destrabar la altura cuspidéa, compensando de esa manera el entrecruzamiento de los dientes anteriores y permitiendo un deslizamiento que llegue a la oclusión borde a borde de incisivos sin ninguna clase de interferencia en los dientes anteriores. (Figura 8-33)



**Figura 8-33**  
PROPULSIÓN (Pompignoli)

La inclinación de la trayectoria incisiva está materializada por la orientación de la platina incisiva del articulador. Figura 8-34 (Pompignoli)



**Figura 8-34**

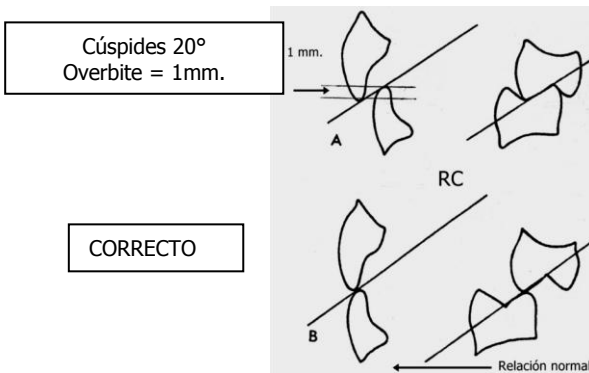
Tiene efecto en la inclinación del punto interincisivo mandibular en los movimientos propulsivos. Este trayecto no supone ninguna guía por las caras palatinas de los dientes artificiales ántero-superiores. Es evidente que ella participa en los movimientos de lateralidad.

**RELACION DE LA ALTURA CUSPÍDEA (AC) CON LA TRAYECTORIA INCISIVA (TI)**

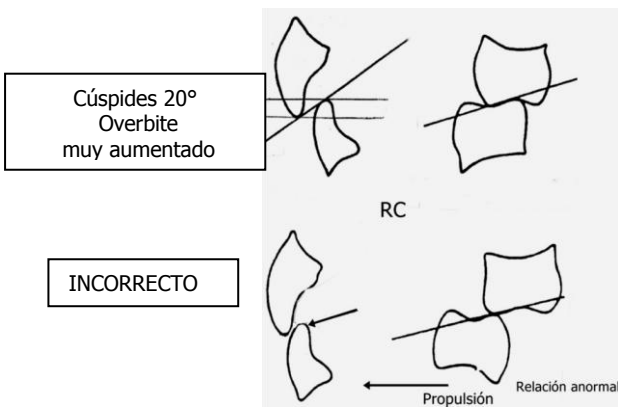
AC está en relación directa con la TI, de manera tal que a "MAYOR AC, la TI puede SER MAYOR" y viceversa.

En los dientes con cúspides de 20° se permite un entrecruzamiento de, aproximadamente, 1 mm.

En los dientes de cero grado, el entrecruzamiento (overbite), debe ser cero o nulo porque al hacer propulsión, los dientes incisales inferiores, proyectarían un choque con la cara palatina de los dientes superiores causando pérdida de balanceo y probabilidad de dislocación de la prótesis (Figuras 8-35 y 8-36).



**Figura 8-35**



**Figura 8-36**

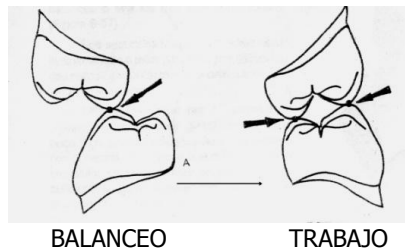
## Rehabilitación del Desdentado Total

Se sostiene que los dientes anatómicos mejoran la eficacia masticatoria pero, aumenta las fuerzas horizontales.

La forma de proceder es la siguiente: se vuelve al articulador a céntrica y se corrige la curva necesaria para obtener, en propulsión, el mayor número de contactos entre ambos arcos dentarios. Si hay luz en la parte posterior, se sube la curva a partir del punto que no toca y, si la separación es adelante, se la disminuye a partir de la primera pieza que está en contacto.

Obtenido el equilibrio en propulsión, puede procederse a corregir en lateralidad; se lleva la rama móvil sólo hasta los límites de los llamados movimientos protéticos, es decir, en la posición de cúspide a cúspide.

En una lateralidad se llama lado de trabajo o activo, al enfrentamiento de las cúspides vestibulares de ambos arcos y linguales y palatina, mientras que del lado opuesto, o de balanceo o de equilibrio, las cúspides vestibulares inferiores deben tomar contacto con las cúspides palatinas superiores. (Figura 8-37)



**Figura 8-37** (Pompignoli)

### **PROCEDIMIENTO DENTOGENÉTICO**

Frush y Fisher (1956) describieron una disposición individual para obtener estética en el alineamiento de los dientes artificiales anteriores, en relación con tres factores: sexo, edad y personalidad. (Factor SEP)

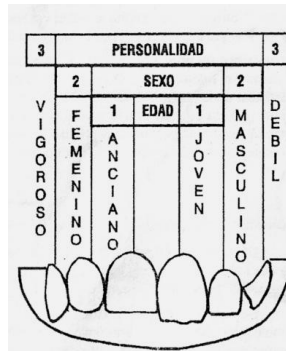
Estética, según Pound, es un aspecto grato y en función. Estética no significa, en lo que a Prótesis se refiere, algo bello ni algo lindo; quiere decir algo grato, armonioso con las características individuales del paciente que será su portador. Una prótesis estética significa una prótesis que no desentone con las características faciales del paciente, que armonice con los factores estéticos de la cara y demás rasgos inherentes a ese paciente como ente individual.

La asimetría debe tenerse en cuenta en todos los enfilados; el lado derecho nunca debe ser simétrico con el lado izquierdo, ni en disposición de dientes, ni en pigmentaciones, ni en diastemas, etc. Debe lograrse asimetría hasta en los más

## Rehabilitación del Desdentado Total

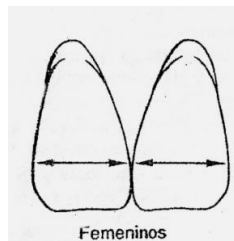
mínimos detalles, tales como: asimetría en los ejes longitudinales, en la colocación de los bordes incisales, en los niveles de los cuellos dentarios, en el nivel y el grosor de las papilas interdentes.

La guía uno, dos y tres de Lombardi permite establecer las distintas características de los incisivos central y lateral y canino, de acuerdo a la edad, sexo y personalidad. (Figura 8-38)



**Figura8-38**

**Factor sexo:** la naturaleza parecería haber determinado para el sexo femenino, en todas sus formas, el sello de redondez; la forma dentaria, no escapa a esta influencia. El diente femenino tiene características de redondez en su forma y sus ángulos mesio-incisal y disto-incisal. (Figura 8-39)



**Figura 8-39**

En términos generales, el alineamiento dentario femenino se caracteriza por ser suave. El tallado de la encía no presenta elevaciones pronunciadas; en el sexo femenino, los incisivos centrales se colocan en forma simétrica; sus bordes incisales, casi en un mismo plano; no hay prominencia del incisivo central. Los incisivos laterales se alinean, generalmente, rotados, mostrando su cara mesial, encimando o no, al incisivo central. Un incisivo lateral con sus ángulos mesio y disto-incisales

## Rehabilitación del Desdentado Total

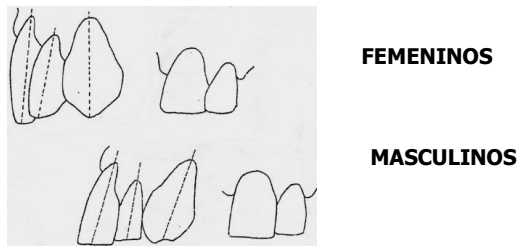
redondeados, su cara vestibular convexa, encimado o no al central, es un incisivo lateral, netamente, femenino.

Los caninos, a semejanza de los centrales, muestran menor prominencia dentro del articulado, que sigue la curvatura de las caras vestibulares de los incisivos con su eje longitudinal vertical y que permite la visión de los premolares.

El *sexo masculino*, por el contrario, ofrece formas dentarias angulosas, con ángulos mesio-incisal y disto-incisal muy marcados a medida que se requiere mayor masculinidad, tanto en el central, como en el lateral. El tallado de la encía artificial deberá ser más exagerado, con prominencias marcadas. (Figura 8-40)

Los incisivos centrales gozan de mayor prominencia; están por delante de los laterales ocupando un primer plano. Un incisivo francamente por delante del otro y, si se requiere mayor masculinidad, ambos incisivos sacados de distal, uno con el cuello hundido y el otro con el borde incisal hundido. Los incisivos laterales se muestran en un segundo plano, colocados por detrás del central o rotado con su cara mesial por detrás del central que hace resaltar la prominencia de éste último y también la posterior ubicación del canino.

El canino, a semejanza del central, muestra una prominencia mayor dentro del alineamiento; es un canino robusto, salido del cuello, con su cara vestibular por delante de la cara vestibular del lateral y su eje longitudinal inclinado de arriba abajo y distal a mesial; generalmente rotado para mostrar su cara mesial que dificulta la visión de los premolares. Su coloración, como todos los caninos, es más amarillenta que los incisivos.



**Figura 8-40**

**Factor personalidad:** es este un factor inherente al individuo en sí. El ser humano acompaña a su sexo con una personalidad en cuya configuración intervienen una serie de factores que forman parte de ese ser durante toda su vida. Desde el punto de vista protético, la personalidad (que puede ser clasificada en: delicada, mediana o vigorosa), se confiere al alineamiento dentario acentuando los factores que conforman delicadeza o vigor; así, por ejemplo, dentro de un alineamiento femenino, tenemos la posibilidad de expresar una personalidad más vigorosa, permitiendo mayor prominencia de ambos incisivos centrales o colocando los bordes incisales, de uno o más incisivos, más hacia el vestibular y haciendo más notoria la posición de uno o de ambos caninos, etc. Del mismo modo, un alineamiento masculino puede

tornarse más delicado si se le da menor prominencia a los centrales o se redondean ciertos ángulos o se rotan los laterales para mostrar sus caras mesiales.

**Factor edad:** vamos a determinar las variaciones que deben efectuarse para ambientar la prótesis en relación con la edad.

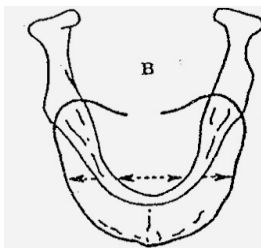
En pacientes más jóvenes se utilizarán dientes armoniosos (de un solo juego); los colores son suaves, bien claros y bordes translúcidos. En ellos no es aconsejable realizar ningún tipo de obturaciones, abrasiones o pigmentaciones. No se realizarán diastemas y la línea incisal, generalmente, está por debajo del borde libre del labio en proporción de 2 a 3 mm. La encía y papila interdientaria, convexa, en todo sentido.

En adultos mayores ya no reina la armonía y, en consecuencia, es imposible utilizar un solo juego de dientes. Los colores son más amarillentos y con variaciones de colores de uno a otro diente. Es muy aconsejable el uso de obturaciones de porcelana, o acrílico. Es indispensable realizar abrasiones y no sólo en los bordes incisales (y no siempre en línea recta), sino también, en los puntos de contacto y en los tercios gingivales de las caras vestibulares.

La confección de diastemas es esencial en un alineamiento para adulto; deben ser confeccionados en forma asimétrica y más entre central y central o entre lateral y canino o entre canino y primer premolar. La línea incisal, cada vez más cerca del borde libre del labio superior en reposo, a medida que aumenta la edad hasta quedar tapada por el labio en pacientes de edad avanzada. La encía y papila interdental no llena el espacio y la línea gingival se talla más alta, mostrando lo que sería "raíz" dentaria.

### **LA RELACIÓN MÁXILO-MANDIBULAR DE CLASE II**

En estos casos, el reborde inferior es bien posterior al reborde superior y, en la región posterior, el reborde inferior puede cruzar al superior para tomar una posición vestibular. (Figura 8-41)



**Figura 8-41**

Diagrama de la relación mandibular de Clase II: Reborde alveolar inferior. B: Arcos superpuestos en el plano horizontal mostrando discrepancia antero-posterior y lateral, producida por una mandíbula angosta y un arco maxilar superior ancho. Estas discrepancias aumentan con arcos mandibulares triangulares y, proporcionalmente, pequeños. (Morgan)



## Rehabilitación del Desdentado Total

El resultado es una altura facial anterior mayor que la altura facial posterior. La mandíbula tiende a ser retrognática con un maxilar superior en una posición ántero-posterior próxima a lo normal. Tienen el síndrome de cara larga y el perfil es convexo. El maxilar superior puede ser estrecho y la bóveda palatina alta. El labio superior aparece corto y la línea de la sonrisa es alta exhibiendo, considerablemente, tejido gingival. Existe una falta de paralelismo entre los rebordes alveolares superiores e inferiores con una divergencia muy marcada, abierta hacia adelante.

Se observa una gran distancia ínter-oclusal y, a menudo, esta dimensión vertical oclusiva excesiva, puede ser moderadamente reducida en los desdentados totales para tratar de llevar la mandíbula ligeramente hacia adelante y reducir el síndrome de cara larga. Las fuerzas de mordida están disminuidas porque los músculos masticatorios están hipotróficos, las fuerzas de las dentaduras dirigidas hacia los rebordes alveolares también están disminuidas y, en consecuencia, la posibilidad de fractura de la base de la dentadura, también está disminuida.

Debido a la profundidad de la trayectoria condílea, el fenómeno de Christensen, es manifiesto. La discrepancia entre la RC y la OC parece mayor en estos pacientes y, frecuentemente, tienen dificultad para retruir la mandíbula debido a sus múltiples patrones de cierre por lo cual están contraindicados los dientes con cúspides. Es dificultoso igualar las presiones de mordida debido a las discrepancias entre los rebordes en sentido ántero-posterior y lateral.

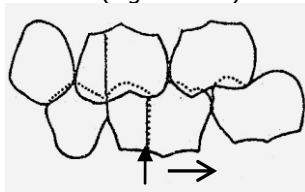
Una oclusión artificial satisfactoria es difícil de lograr por:

- a) Las alteraciones esqueléticas.
- b) El limitado contacto oclusal.
- c) Es difícil lograr los contactos excéntricos necesarios.

### Técnica del Enfilado

En la Clase II el primer molar inferior ocluye más hacia distal de manera tal que la cúspide disto-vestibular superior coincide con el surco vestibular del primer molar inferior.

En los casos extremos, el primer molar inferior puede ser colocado en una unidad posterior de la posición de la Clase I. (Figura 8-42)



1ra. Molar Inferior

**Figura 8-42**

Dientes posteriores en relación mandibular de Clase II.

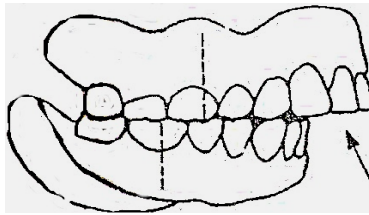
## Rehabilitación del Desdentado Total

Es habitual que se aumente el overbite en un intento por mejorar la estética del paciente y los medios para cortar el alimento. Cuando el overjet es grande, a menudo, el contacto entre los incisivos, es imposible.

En estos casos los incisivos son elevados para permitir cortar los alimentos contra la superficie palatina de los incisivos superiores o bien contra el paladar.

En una mandíbula pequeña y retruída, los caninos limitarán un espacio anterior que condicionará la colocación de los incisivos. Puede ser necesario colocar tamaños chicos, alinearlos en forma superpuesta o eliminar un incisivo (Curtis, 1988) aunque, esto último, no es recomendable desde un punto de vista estético. El desgaste de los dientes anteriores inferiores de sus superficies mesial y distal, deberá ser juicioso para no echar a perder la estética o la forma anatómica de los dientes.

Ningún intento debe ser realizado para reducir este overjet (Overlap horizontal) moviendo los dientes anteriores superiores hacia palatino o los dientes anteriores inferiores hacia vestibular (Figura 8-43).

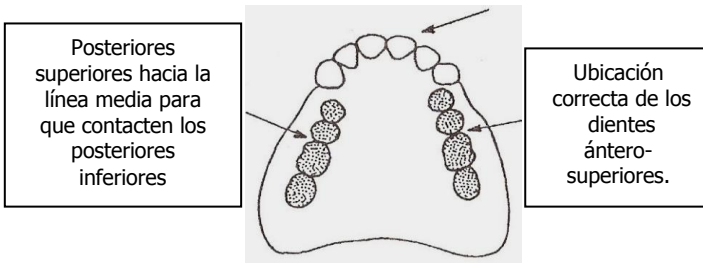


**Figura 8-43**

Prótesis completa superior e inferior mostrando la relación de Clase II. Observar la colocación de un premolar por distal del 2º molar superior para aumentar el tablero oclusal y obtener contactos excéntricos. Observar también la cantidad de Overjet anterior que debe mantenerse debido a la discrepancia entre los rebordes superior e inferior.

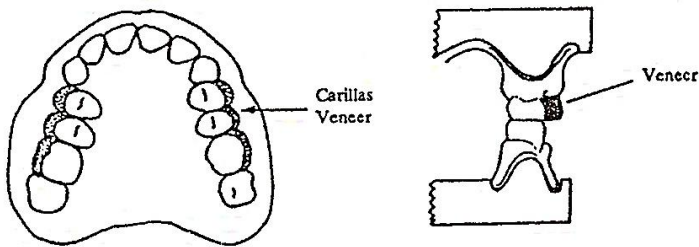
En pacientes desdentados totales de Clase II, es necesario tener en cuenta durante el enfilado, por un lado, la función que obliga a colocar los dientes superiores posteriores hacia la línea media para que puedan contactar con los inferiores. (Figura 8-44)

## Rehabilitación del Desdentado Total



**Figura 8-44**

A su vez, la estética obliga a colocar por vestibular de los dientes posteriores superiores, carillas veneers deacrílico para aumentar el tablero oclusal y mejorar la estética debido a la tendencia del desarrollo de un maxilar superior ancho. (Figura 8-45)



**Figura 8-45**  
(Paine)

La porción oscura ubicada por vestibular de los dientes posteriores superiores constituyen los frentes deacrílico agregados para mejorar la estética.

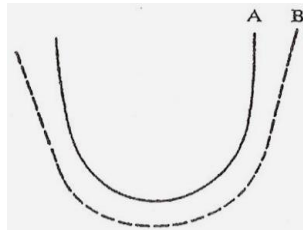
Parr y Loft (1982), Lang y Razzoog (1963) y Payne (1955), recomiendan un arreglo oclusal que permita movimientos mandibulares libres. Por ello, un arreglo oclusal de tipo intercuspídeo está contraindicado porque el paciente no tiene la libertad requerida sin un considerable ajuste de los dientes anatómicos. Muchos autores recomiendan el uso de dientes no anatómicos u oclusión lingualizada para proveer esta libertad de movimientos mandibulares.

En los pacientes de Clase II pueden observarse dos oclusiones céntricas: una más retruída y una más anterior adoptada por los mismos para tratar de mejorar su aspecto estético. Esto se conoce como "oclusión dominguera" (Morgan y col., 1979)

### **RELACIÓN MANDIBULAR DE CLASE III**

Las anomalías de la Clase III, conocidas también como relación de mesio-oclusión, constituyen un número reducido de acuerdo a las estadísticas que, según Angle, alcanza a un 4,2%.

La región incisiva del reborde inferior es anterior al reborde alveolar superior y la región posterior del reborde inferior es vestibular con respecto al superior. (Figura 8-46)



**Figura 8-46**

Relación mandibular de Clase III.

A, Reborde alveolar superior. B, Reborde alveolar inferior

Hay un desarrollo exagerado de la mandíbula hecho que se traduce, clínicamente, por un adelantamiento del mentón con respecto al resto de la cara e inversión de la articulación dentaria. La lengua desempeña, en muchos casos, un papel preponderante como factor etiológico. Su mecanismo de acción puede vincularse al tamaño desproporcionado de la misma (macrogllosia) o a los malos hábitos funcionales.

La experiencia clínica demuestra que, muchos pacientes afectados de anomalías de Clase III tienen la lengua algo más grande que las habituales; no cabe cómodamente dentro de la cavidad bucal hecho que obliga a entreabrir la boca y protruir la mandíbula. Esta situación estimula el crecimiento mandibular a consecuencia de la cual la parte inferior de la cavidad bucal se agranda, ubicándose la lengua, permanentemente, en el piso de la boca cerrando así, el círculo vicioso:

#### **Macrogllosia**

- Hiperdesarrollo mandibular.
- Agrandamiento de la parte inferior de la cavidad bucal.
- Ubicación permanente de la lengua en el piso de la boca.

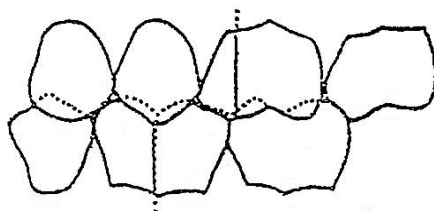
El hábito de mantener la lengua en la parte inferior de la boca significa un mayor ensanchamiento de la mandíbula y la propensión de llevarla hacia adelante. Esto determina que la lengua ejerza muy poca presión contra la bóveda palatina

## Rehabilitación del Desdentado Total

contribuyendo, de esta manera, a la acentuada constricción que se observa en el maxilar superior. Los pacientes con la lengua de tamaño normal pero que tiene el hábito de mantenerla en el piso de la boca tanto al hablar como al deglutir, producen un efecto similar a la macroglosia. Si se tiene en cuenta que la deglución se efectúa alrededor de unas 1.500 veces por día, en estos pacientes, el sector de la mandíbula recibirá igual cantidad de impactos propulsivos.

El obtusismo goníaco configura otro signo que integra frecuentemente el cuadro del prognatismo mandibular. Los factores genéticos se ven en algunos casos confirmados al registrarse en varios miembros de una familia portadora de la anomalía.

En cuanto al enfilado de los dientes artificiales, el primer molar inferior, en casos extremos, es posicionado, toda una unidad por delante de la posición que tendría en una Clase I. La cúspide mesio-vestibular del primer molar inferior es mesial al segundo premolar superior y distal al primer premolar superior (entre ambos premolares). (Figura 8-47)



1ra Molar Inferior

**Figura 8-47**

Se describe también diciendo que la cúspide vestibular del 2º premolar superior, coincide en su ubicación con el surco vestibular del primer molar inferior. Es posible también colocar el primer molar inferior en la misma ubicación que en la Clase I pero, como ahora sobra espacio, hay que colocar a cada lado de la arcada, un premolar inferior extra.

El espacio correspondiente a los dientes ántero-inferiores también es grande y ello obliga a utilizar dientes más anchos, dentro de lo razonable, o agregar un incisivo extra o bien incorporar un pequeño diastema.

# **CAPITULO 9**

## **PRUEBA DEL ENFILADO**

### **DENTARIO**

## Rehabilitación del Desdentado Total

## **PRUEBA DEL ENFILADO DENTARIO**

**Objetivo:** tiene por finalidad comprobar estética y, funcionalmente, la eficacia y correcta realización de la futura prótesis, controlando que el enfilado permita la restauración de la palabra y de la masticación y asegurar que se ha obtenido una apariencia estética agradable.

La prueba definitiva permite al profesional y al paciente comprobar y, en caso necesario, corregir la prótesis en cera cuando todavía es moldeable.

En las actividades que desarrollan las prótesis en la boca, los dientes funcionan en un ambiente de estructura, movilizados por los músculos; en una parte se encuentra la lengua y en otra los labios y los carrillos. Estas estructuras están íntimamente relacionadas con la masticación y la fonación; cuando el paciente ha perdido sus dientes naturales y posee una prótesis, la posición de los dientes artificiales debe ser tal que no impida la actividad de los músculos que participan en estas funciones para que, a su vez, la actividad muscular no desaloje las prótesis de sus áreas de soporte.

### **I. Examen del enfilado en el articulador (examen mecánico)**

- a) Controlar si existe máxima intercuspidación en RC.
- b) Controlar si existe equilibrio en lateralidad derecha e izquierda.
- c) Controlar el overbite o entrecruzamiento de los dientes anteriores que deberá ser cero en el enfilado con dientes planos y de 1 mm. con los dientes anatómicos.
- d) Controlar el overjet o resalte tanto en sector anterior como posterior. En el sector anterior, la relación de los dientes superiores e inferiores, se decide sobre la base de la relación existente entre los rebordes alveolares residuales de los maxilares; para fines protéticos es posible utilizar la clasificación de Angle para designar las relaciones intermaxilares básicas.

Cuando los maxilares difieren ampliamente de tamaño, existe alguna dificultad en ubicar los dientes en las prótesis de modo que puedan ocluir normalmente y, al mismo tiempo, que su posición sea compatible con el cumplimiento de los otros requisitos de las prótesis completas.

Los casos de Clase II y Clase III de Angle, presentan este tipo de problemas.

- e) Controlar si están intactos los modelos.
- f) Controlar la adaptación de las bases sobre los modelos cuidando que no se deformen por el calor de la boca en el momento de la prueba.
- g) Debe tenerse en cuenta el corte del espacio intermaxilar por el plano de oclusión: observar si hay paralelismos entre el plano de oclusión y los rebordes alveolares, superiores e inferiores, de acuerdo con los conceptos de Sears (Figura 9-1). Para ello se debe quitar, solamente, una de las placas por vez y



## Rehabilitación del Desdentado Total

observar si el plano de oclusión que permanece en el articulador, mantiene el paralelismo deseado.

Si el plano de oclusión corta diagonalmente el espacio intermaxilar, seguramente, está indicando un error en la orientación del plano.

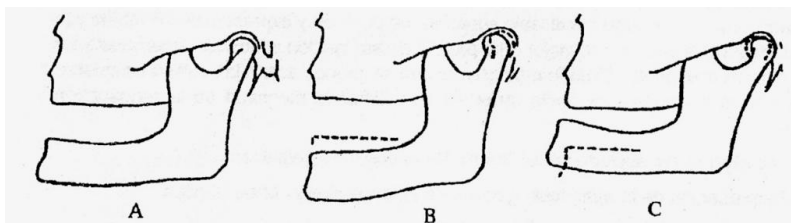
- h) Controlar color, forma y tamaño de los dientes artificiales de acuerdo a las instrucciones enviadas en su oportunidad al Laboratorio. Observar si coinciden exactamente con lo solicitado.
- i) Observar el espacio intermaxilar: si el espacio reservado para la prótesis superior es alto o bajo, en relación con el reservado a la prótesis inferior, conviene considerar la posibilidad de error.

Si los rebordes alveolares (superior e inferior), aparecieran convergentes hacia delante, conviene examinar la posibilidad de que la altura morfológica de la cara sea baja y, a la inversa, debe considerarse alta si los rebordes aparecen divergentes.

Colocar la placa inferior y observar si los segundos molares quedan a nivel de la parte más inferior de la papila piriforme; si quedara alta, probablemente, hay un error.

### II. Examen del enfilado fuera de los modelos

- a) Observar que la ubicación o alineación de los dientes artificiales respeten los conceptos básicos (dentro del cono de sustentación en la parte posterior o funcional y por fuera en la zona anterior o estética). Es decir que las fuerzas generadas durante el acto masticatorio sean positivas y normales, es decir, que se transmitan a la superficie de soporte en forma perpendicular y por dentro de la cresta del reborde, evitando las fuerzas negativas.



**Figura 9-1**

Grado de separación de los maxilares: A normal, B excesiva, C insuficiente. La abertura normal, frecuentemente, coincide con el paralelismo de los rebordes alveolares, superior e inferior, condición mecánica muy deseable porque las fuerzas se dirigen perpendicularmente a los rebordes, lo cual aumenta la estabilidad de los aparatos y reduce la irritación de los tejidos de soporte.

Debe tenerse en cuenta que si los dientes artificiales han sido ubicados demasiado hacia lingual (lingualización), el movimiento de la lengua se verá restringido y tendrá tendencia a desplazar a la prótesis al masticar. Asimismo, los alimentos podrán

## Rehabilitación del Desdentado Total

deslizarse de las superficies oclusales hacia los carrillos, que no podrán reubicarlos nuevamente en su lugar, produciendo acumulación de alimentos en el surco vestibular.

Si, por el contrario, los dientes han sido ubicados muy hacia vestibular, la lengua tendrá dificultad para mantener los alimentos sobre las superficies oclusales; así, también, el paciente tendrá propensión a morderse el carrillo.

Los dientes no deben obstaculizar la lengua; lo principal es que ésta tenga espacio suficiente pero que, a su vez, los dientes no invadan los carrillos o distorsionen los labios.

En el sector anterior, la colocación de los dientes artificiales se rige por reglas esencialmente estéticas.

- b) Observar que no exista cera en el interior de la placa para que no dificulte la adaptación al terreno.
- c) Correcto encerado del borde periférico para darle espesor al borde a fin de que pueda mantener el sellado periférico en la prueba y luego en la prótesis terminada. El encerado general de las superficies que deberá estar conformado de modo tal que la actividad muscular tienda más a asentar la prótesis que a desplazarla.

El tallado en cera, especialmente en las superficies vestibulares, deberá realizarse de manera que se asemeje, lo más posible, a la encía natural.

### **III. Examen del enfilado en la boca del paciente**

Las reglas básicas para obtener el efecto armónico de los dientes artificiales con la cara del paciente y, a su vez, obtener la armonía facial y funcional, son las siguientes:

- a) **Observar la buena adaptación de las bases sobre sus soportes;** si no existiera buena retención puede ser necesario recurrir a los polvos adhesivos.
- b) **Control estético y valoración en la selección de los dientes artificiales:** el examen estético es el más importante para el paciente en el momento de la prueba. Hacerlo reír y conversar. La sonrisa es la mejor prueba estética inmediata; da la sensación de acierto o desacierto, de que se vean o no los dientes que deben verse. Una amplia sonrisa exhibirá los dientes superiores en su altura sin mostrar encía; si ello ocurriera deberá pensarse en un modelo distinto y, aún, en la eliminación de la encía anterior y la colocación de ganchos gingivales.

## Rehabilitación del Desdentado Total

Observaremos si el color, la forma, el tamaño y el alineamiento de los dientes armonizan con el tamaño de la boca, el largo del labio superior y el color de la piel. El color debe confundirse con el de la cara, de modo que los dientes no se conviertan en el punto más llamativo de ella. La forma de los dientes debe armonizar con la forma de la cara, pero no necesariamente deben tener la forma del contorno facial. El tamaño de los dientes (si son grandes o pequeños) y si la altura de los dientes resulta natural. Los seis dientes anteriores superiores serán del ancho necesario para extenderse en el arco alveolar hasta, aproximadamente, las comisuras y que haya espacio para realizar irregularidades individuales como giroversiones, apiñamiento y diastemas y sostengan adecuadamente el labio superior. Consideramos la disposición de los dientes un elemento fundamental para el efecto de naturalidad.

Es la etapa en que se pueden realizar los cambios en la selección de los dientes si con ella mejorara el aspecto de la prótesis teniendo en cuenta que los dientes anteriores son los elementos principales de la estética. Estos factores se pueden evaluar mejor ahora que cuando se hizo la elección. Si se han realizado correctamente los registros anteriores, difícilmente se deberán hacer modificaciones importantes o cambios en los dientes artificiales.

c) **Soporte labial:** el soporte fisiológico del labio se considera importante no solamente para una apariencia natural y agradable sino, también, desde el punto de vista funcional (Martone, 1964). Los músculos de los labios y carrillos funcionan más eficientemente cuando mantienen su longitud normal. El conocimiento de la posición labial en los dentados es usado para establecer la posición de los labios en los desdentados. Los labios descansan sobre dos tipos de soporte. (Brunton y col., 1994)

1. Un soporte intrínseco formado por los músculos, tejido conectivo fibroso, glándulas, etc.
2. Un soporte dado por las estructuras subyacentes tales como los dientes anteriores y el hueso alveolar asociado.

Los cambios del hueso alveolar por reabsorción, luego de la pérdida de los dientes han sido estudiados longitudinalmente (Carlsson y col, 1967 – Likerman y col., 1974). Estos estudios revelan una pérdida de hueso bucal y un decrecimiento en la altura del reborde en la región anterior del maxilar cuyo resultado es que el maxilar decrece de tamaño, mientras que la mandíbula parece aumentar en ancho en relación con el maxilar (Watt y col., 1986). El patrón de reabsorción en la zona anterior del maxilar es tal que la colocación de los dientes artificiales sobre el reborde alveolar residual resultará en un labio no soportado fisiológicamente (McGee, 1960). Cuando se observa un espacio resultante de la ubicación de los dientes demasiado hacia palatino, ocurren problemas en el patrón fonético (Ballard, 1963).

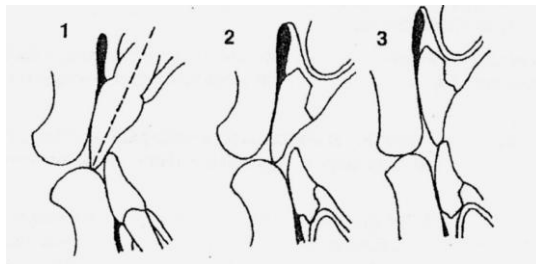
La posición deseable para los dientes artificiales en dentaduras completas, tanto desde el punto de vista funcional como estético, es la de los dientes naturales (Ellinger, 1968 – Hopper, 1934 – Martone, 1963 – Hartono, 1967 – Watt, 1958).

## Rehabilitación del Desdentado Total

Posicionando los dientes artificiales en forma similar a la de sus predecesores naturales, también sirve como detalle anatómico para establecer el plano de oclusión (Carlsson y col., 1967 – Frush y Fischer, 1958).

Para Ellinger, el fracaso en la colocación apropiada de los dientes artificiales anteriores puede resultar en un labio no soportado, tono muscular impropio, apariencia de vejez prematura, alteración de la expresión facial y contorno facial defectuoso.

El soporte labial es alterado por la posición labio lingual y la inclinación de los ejes de los dientes anteriores. (Figura 9-2)



**Figura 9-2**

Soporte labial: 1) Soporte con dientes naturales; 2) Soporte con dientes artificiales correctos; 3) Soporte con dientes artificiales incorrectos. (Frush)

Los dientes anteriores (2/3 partes), especialmente los incisivos, juntamente con el flanco labial de la base, son los que deben soportar correctamente el labio superior.

Se deberá observar la relación en el sentido ántero-posterior (dientes más adelante o más hacia atrás), para sostener el labio superior. La posición y expresión de los labios y la parte inferior de la cara, son la mejor guía para la determinación adecuada ántero-posterior de los dientes anteriores. El daño más grande que se puede hacer a la estética es colocar los dientes ántero-superiores hacia atrás sin considerar la magnitud de la reabsorción alveolar.

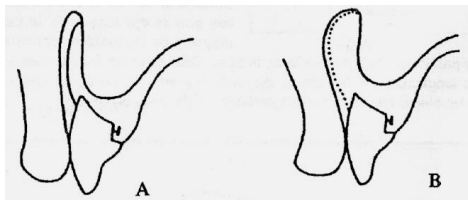
Los **signos de soporte labial insuficiente** son los siguientes:

- a) Perpetuación de la apariencia general de colapso alrededor de la boca.
- b) Reducción del borde rojo visible del labio.
- c) Caída o descenso de las comisuras o ángulo de la boca.
- d) Profundización de los surcos naso-labiales, mento-labial y labio marginal.
- e) Líneas verticales o arrugas sobre los bordes rojos de los labios.
- f) Reducción de la prominencia del filtrum.

## Rehabilitación del Desdentado Total

Aunque siempre se notará el pliegue nasogeniano, el aspecto caído, a menudo, se reduce con la ubicación correcta de los dientes.

Si un intento de engrosar el espesor de la base de la dentadura se realiza para levantar el labio cuando los dientes han sido colocados demasiado hundidos, causando alteración del perfil, un inevitable y anticósmético fracaso ocurrirá porque el labio se invierte y resulta un perfil oval que no tiene parecido en la naturaleza (Vig, 1961). (Figura 9-3)

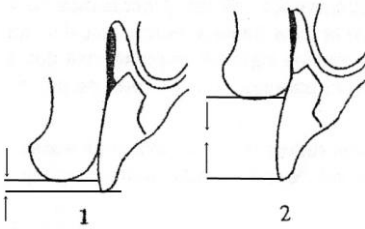


**Figura 9-3**

- A.** Ubicación defectuosa de los dientes anteriores al estar colocados demasiado hacia atrás lo que provoca el hundimiento del labio superior por falta de soporte adecuado, generando un problema estético al paciente.
- B.** El engrosamiento del flanco labial mediante resina acrílica sólo servirá para agravar aún más el problema, porque de esa manera, sólo se levanta la parte superior del labio, quedando el borde libre del mismo en una posición igual que al principio, lo que producirá una apariencia como de más hundimiento que antes, dando un aspecto menos estético aún. (Vig)

Los **signos de soporte labial excesivo** se caracterizan por:

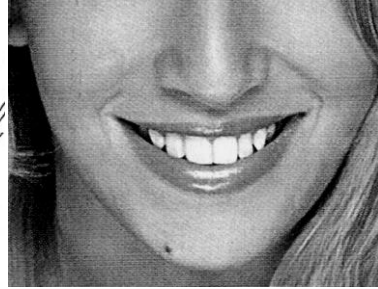
- Aspecto tenso y forzado de los labios.
  - Líneas de tensión alrededor de la boca.
  - Desaparición de los surcos naso-labiales, mento-labial y labio marginal.
  - Deformación del filtrum.
  - Erradicación del contorno natural de la cara.
  - Tendencia al desalojamiento de las prótesis durante la función.
- d) Orientación vertical de los dientes anteriores: si el labio superior es relativamente largo, probablemente, los dientes naturales no se vean al estar relajado el labio y también al hablar. En este caso, sin embargo, se descubren algo de los dientes al sonreír. En las personas con labio superior corto, se ve la corona por entero. En algunos pacientes, además de dientes, se descubre una porción considerable de encía al sonreír. (Figuras 9-4 y 9-5)



**Figura 9-4**

Visibilidad dentaria.

- 1 Labio en reposo.
- 2 Labio durante la sonrisa



**Figura 9-5**

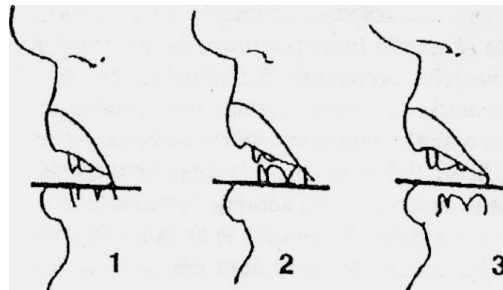
Línea de la sonrisa

El labio inferior es una guía para la orientación vertical de los dientes anteriores. En la mayoría de las personas, los bordes incisales de los caninos inferiores naturales y, las puntas de las cúspides de los primeros premolares, están ubicados en el mismo nivel que el labio inferior, en las comisuras, cuando la boca está entreabierta. Si los dientes inferiores sobrepasan el labio inferior, significa que el plano oclusal es demasiado alto.

Los labios se apoyan, inicialmente, sobre las superficies labiales de los dientes anteriores. Los intentos para disimular la prótesis con un mayor relleno de los labios, suelen fracasar. Un surco estirado en demasía, resulta antinatural y las arrugas verticales sobre los labios, no se pueden disimular.

El labio inferior es una buena guía para la orientación de los dientes artificiales inferiores en el sentido vertical. En la mayoría de las personas, los bordes incisales de los dientes anteriores inferiores naturales están ubicados al mismo nivel que el borde libre del labio inferior.

(Figura 9-6).



**Figura 9-6**

- Dientes inferiores en relación con el labio inferior. 1) Dientes artificiales a nivel adecuado. 2) Dientes artificiales demasiado altos. 3) Dientes artificiales muy bajos. (Boucher)

## Rehabilitación del Desdentado Total

Si se colocaran los dientes por debajo de este nivel, es probable que la ubicación vertical de estos dientes, sea incorrecta. Cuando los dientes inferiores sobrepasan el labio inferior, puede ocurrir que:

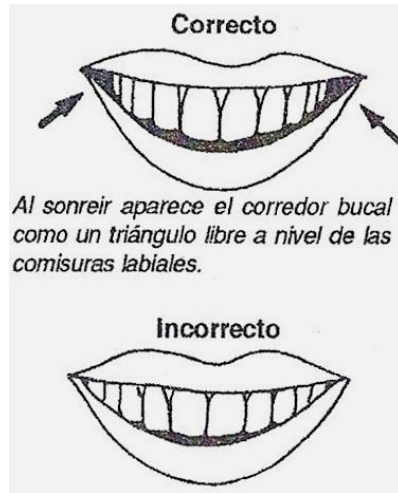
- 1) El plano de oclusión sea demasiado alto.
- 2) Haya un excesivo resalte de los dientes anteriores.
- 3) Sea demasiado grande el espacio vertical entre los maxilares.

En la mayoría de las personas, los dientes naturales superiores e inferiores ocupan, aproximadamente, la misma cantidad de espacio intermaxilar. Si las dimensiones de la prótesis de prueba inferior, medida desde el borde de la base hasta el borde incisal de los dientes, son diferentes de las mismas medidas de la prueba superior; seguramente que el plano de oclusión requiere una corrección en su altura para que ambas sean parecidas (subir o bajar el plano).

Si la dimensión vertical de la cara es demasiado reducida, donde existe un espacio insuficiente entre los rebordes alveolares residuales, los dientes parecerán más largos que los naturales aún cuando sean iguales.

b) La disposición armónica de la arcada dentaria no debe solamente limitarse a la región comprendida entre los caninos. La estética no termina en los dientes posteriores sino que es precisamente aquí, en el ángulo de la boca, donde se muestra a nivel de la dentadura natural, una zona de penumbra entre la mejilla y la arcada dentaria: es el llamado **corredor** o **pasillo bucal**. Es un pequeño espacio comprendido entre la cara vestibular de los dientes posteriores y el carrillo. Comienza en el canino y su forma y ancho, en la parte anterior, está controlado por la posición de este diente. El corredor bucal existe siempre en grado variable en los pacientes con dientes naturales y su reproducción en las prótesis completas, permite que incorpore un factor importante en la armonización de la cara. Si ese espacio es demasiado amplio, es decir, si los dientes están posicionados demasiado hacia adentro (por debajo del reborde o sobre él) determinará, cuando al paciente sonría, una zona oscura antiestética. Si, por el contrario, los dientes son colocados demasiado hacia fuera contra carrillo (muy por fuera del reborde), la sonrisa del paciente permitirá visualizar los dientes posteriores, determinando una sonrisa de "molar a molar", con la sensación de boca demasiado llena, típica de los portadores de prótesis. Aparece entonces una sonrisa demasiado amplia y a cualquier observador, le saltará a la vista el hecho de que la dentadura del paciente es artificial. (Figura 9-7)

## Rehabilitación del Desdentado Total

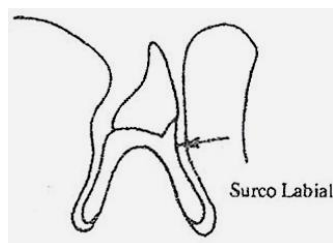


**Figura 9-7**

La posición del canino en el arco, regula el ancho del corredor bucal, que aparece como un triángulo libre en los ángulos de la boca. Se produce un contraste de tonalidades de colores, al intercalar en ambos lados, zonas más oscuras (no hay reflexión) quebrando la monotonía del conjunto, no permitiendo una exposición exagerada de las superficies vestibulares de los dientes posteriores.

Los molares deben hallarse en equilibrio muscular entre la lengua y la mejilla. Si falta contacto con la mejilla, el quimo se desplaza hacia el vestíbulo al masticar.

La posición de los incisivos inferiores y el flanco labial inferior, deberá permitir la estructuración de un surco para el apoyo del músculo orbicular. (Figura 9-8)



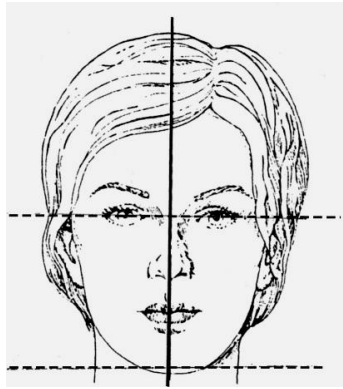
**Figura 9-8**

- d) **Armonía de los ejes longitudinales de los incisivos centrales superiores con el eje mayor de la cara:** los ejes mayores de los incisivos centrales superiores deben ser paralelos a la línea media de la cara. Cuando estas líneas no están en armonía con el eje longitudinal de la



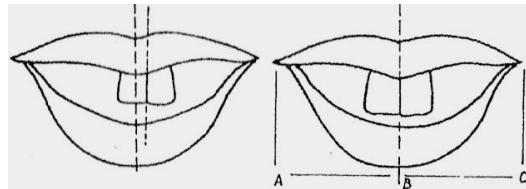
## Rehabilitación del Desdentado Total

cara, la disposición o enfilado no concordarán con la cara y producirá un efecto inarmónico desagradable. (Figuras 9-9 y 9-10)



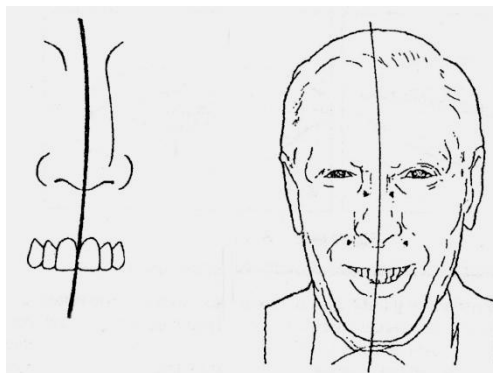
**Figura 9-9**

Solamente puede hablarse de centro de la cara en aquellos pacientes con simetría facial. Todo desarrollo asimétrico presume, una visible desviación de la región de la protuberancia nasal frontal o del arco mandibular a que se desvíe el centro facial hacia la derecha o la izquierda; sólo la mitad de la totalidad de los pacientes tiene un rostro simétrico. En el montaje de los dientes, la línea media (línea de contacto de los incisivos centrales), debe corresponder con la trayectoria de la línea media facial



**Figura 9-10**

Cualquier intento de corregir una cara asimétrica colocando la línea media facial en forma vertical para tratar de colocar los dientes en forma simétrica, acentuará aún más la asimetría existente a la vista, produciendo una expresión completamente anormal. Debe respetarse la asimetría facial colocando un enfilado, también asimétrico, que resultará más armónico. (Figuras 9-11 y 9-12)



**Figura 9-11**

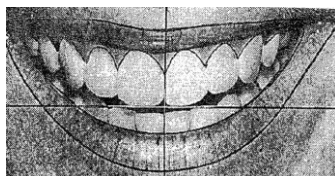
**Figura 9-12**

Aspecto facial de un anciano de 94 años con dentadura natural que presenta asimetría facial donde la línea media se halla desviada hacia la derecha en concordancia con la línea inter-incisal. (Geering)

f) **Armonía con dientes ántero-superiores con curva de la sonrisa del labio inferior:** una prótesis resultará estética si las líneas principales de la disposición dental armonizan con las líneas faciales propias del paciente. En este aspecto, existe una importante relación entre la curva del labio inferior al sonreír y la trayectoria del borde incisal de los dientes ántero-superiores. Cuando ambas curvas guardan un cierto grado de paralelismo, las dos líneas armonizarán y se creará un aspecto agradable. (Figura 9-13)

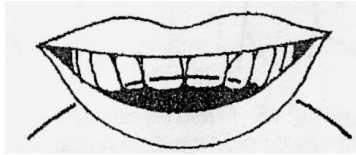
Desde un punto de vista estético, resulta erróneo colocar todos los dientes ántero-superiores de manera que la hilera de dientes cruce la boca, de comisura a comisura, en una línea recta; se tendrá la sensación de que al reír, la línea dental describe un arco inverso (curva dental de sentido negativo). Al proceder al montaje de los dientes, los incisivos centrales superiores deberían ser más largos y los caninos los más anchos, a fin de lograr una curva de la sonrisa de sentido positivo.

La cantidad de superficie labial visible debe decrecer de adelante hacia atrás, con similar proporción, tanto del lado derecho como del izquierdo. El promedio de dientes que muestra una persona es de 8 a 10 superiores. El primer premolar superior, visto de frente, sólo permitirá ver su cara mesial.



**Figura 9-13**

Una línea incisal invertida, como ocurre con el "síndrome de combinación" de Kelly, crea un alineamiento antiestético y es una de las causas más frecuentes del aspecto artificial de las prótesis. (Figura 9-14)



**Figura 9-14**  
(Drucke)

Es en este momento de la prueba en que deben bajarse los incisivos centrales y laterales por debajo del plano de oclusión para seguir la curva de la sonrisa del labio inferior. En estas circunstancias, difícilmente se logre obtener una articulación balanceada.

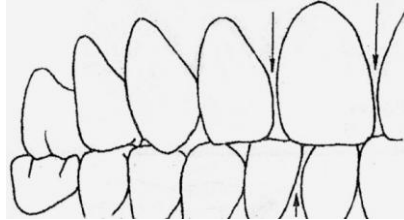
### **g) Armonía del desgaste dentario con la edad.**

Los bordes incisales y las superficies proximales de los dientes anteriores se abrasionan con la edad. Es una característica de los dientes naturales que debe incorporarse a los artificiales si éstos han de estar de acuerdo con la edad del paciente. La mayoría de las personas que requieren prótesis están en una edad en que las zonas de contacto están desgastadas, haya o no, apiñamiento. Si los dientes seleccionados tienen puntos de contacto semejantes a los de personas jóvenes, es menester desgastarlos para proveer un aspecto más natural. La ausencia de desgaste es compatible con la juventud. El desgaste acentuado indica un paciente de mucha más edad. El desgaste incisal puede llevarse a cabo al perfeccionar el balanceo y la oclusión como una manera lógica de encarar esta fase de la estética. La inclinación de este desgaste que imita las facetas de abrasión fisiológica, está gobernada por la inclinación de la plataforma incisal del articulador.

### **h) Armonía de los diastemas.**

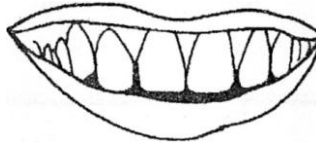
Los diastemas entre los dientes pueden ser efectivos para realizar la posición individual de un diente y crear una disposición de dientes de aspecto natural. No siempre resulta adecuado un diastema entre los incisivos centrales superiores, excepto, que éste haya existido entre los dientes naturales. Aún así el diastema deberá ser más pequeño en la prótesis lo que producirá un efecto similar y será más agradable. Los diastemas entre Is. Cs. y Ls., entre Is. Ls. y caninos, entre Cs. y Pms., son irregularidades que surten efecto y que son visibles cuando se mira a la persona de costado. La ubicación de los diastemas debe mantener el equilibrio del conjunto en forma adecuada. (Figuras 9-15, 9-16 y 9-17)

## Rehabilitación del Desdentado Total



**Figura 9-15**

El uso de pequeños diastemas y tratamiento delicado de la papila interdental, mejora grandemente, la apariencia natural de una dentadura.



**Figura 9-16**

En pequeño diastema entre los incisivos centrales puede ser utilizado si mayores diastemas son usados entre los incisivos centrales y laterales. (Lombardi)

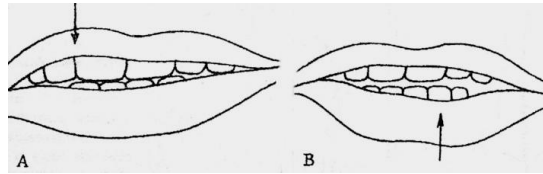


**Figura 9-17**

Un diastema ancho entre los incisivos centrales nunca debe ser usado porque divide la composición en dos composiciones separadas en el cual los elementos no pueden ser equilibrados. (Lombardi)

Es frecuente encontrar irregularidades y asimetría en los labios tanto en descanso como en función. Esas irregularidades están indicando la necesidad de una leve alteración de la posición anterior del plano oclusal porque un plano recto, acentuará la discrepancia labial. (Figura 9-18)

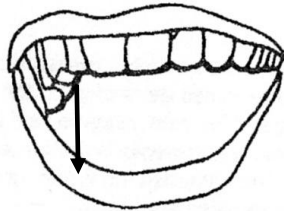
## Rehabilitación del Desdentado Total



**Figura 9-18**

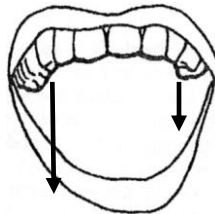
### i) Control del plano protético y línea media superiores.

Para ello se deberá utilizar el Plano de Fox a fin de controlar el correcto paralelismo con el plano bipupilar, no así con el Plano de Camper por cuanto que no se utiliza como guía en este caso, sino por el plano inferior (borde libre del labio-tercio inferior de la papila piriforme). Es necesario hacer coincidir la línea media inter-incisiva con la línea media de la cara por razones estéticas. (Figuras 9-19, 9-20 y 9-21)



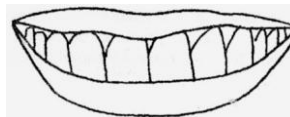
**Figura 9-19**

Asimetría bilateral del plano oclusal, descendido del lado derecho y levantado del izquierdo; también produce un resultado no armonioso y antiestético. (Lombardi)



**Figura 9-20**

Si el plano oclusal cae hacia abajo y, en forma progresiva hacia atrás, al abrir la boca, el paciente mostrará los dientes posteriores, tal como sucede en Síndrome de Combinación de Kelly, lo que resultará en un aspecto antiestético y no natural. (Lombardi)

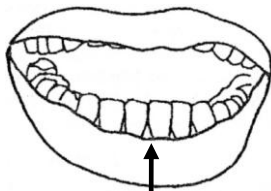


**Figura 9-21**

Espacio horizontal excesivo: no existe corredor bucal y se exhibe una mayor cantidad de dientes que evidencian la existencia de una dentadura artificial. Esto es antinatural. Lombardi)

**j) Control del plano protético y línea media inferior.**

Si la superficie oclusal inferior fuese muy alta, la lengua y los carrillos no podrían elevar y sostener los alimentos sobre las superficies oclusales sin elevar demasiado el piso de la boca y en cuyo caso se desplazará la prótesis. (Figura 9-22)




**Figura 9-22**

Se muestra claramente una composición dental de longitud vertical inadecuada. No se observan los dientes anteriores superiores, mientras que los inferiores aparecen muy visibles. Tal composición es irreal y completamente falta de cualidades estéticas. (Lombardi)

Se sostiene que el ecuador o máxima convexidad de la lengua en reposo, debe estar ligeramente por sobre la superficie oclusal o a la misma altura, evitando estrechar el espacio lingual.

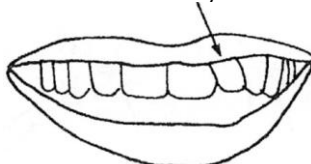
Son inadmisibles los esfuerzos para lograr hacer coincidir las líneas medias superiores e inferiores cuando, no sólo en la naturaleza muchas veces no coinciden, sino que su importancia estética es, prácticamente, despreciable ya que, en ningún caso, se mostrarán maxilares en oclusión con los labios separados para poder apreciar la no coincidencia de ambas líneas. (Figuras 9-23, 9-24, 9-25 y 9-26)

**Otros ejemplos de enfilados inadecuados.**



**Figura 9-23**

Bicúspide colocado bucalmente: esto también destruye la ilusión de profundidad y se ve irreal.



**Figura 9-24**

Al diferir en la dirección de un elemento, se destruye la armonía del conjunto. (Lombardi)

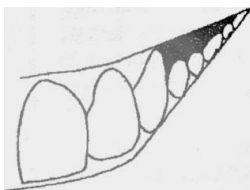


Figura 9-25

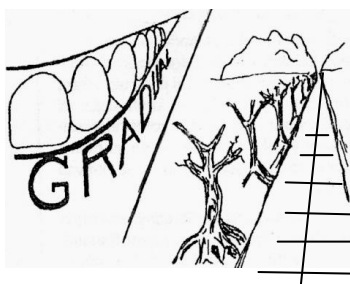


Figura 9-26

**k) Contacto de base y terreno en zona posterior.**

El control de éste contacto se hace por medio de las puntas de una pinza para algodón tratando de realizar movimientos de las bases en sentido vertical, hacia arriba y hacia abajo, para detectar si existe basculamiento o no de las bases en posición de relación céntrica. (Figura 9-27)

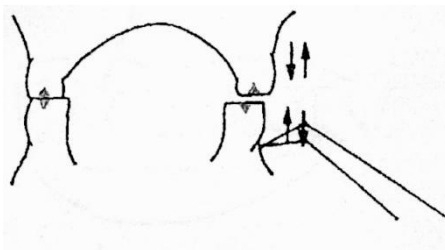
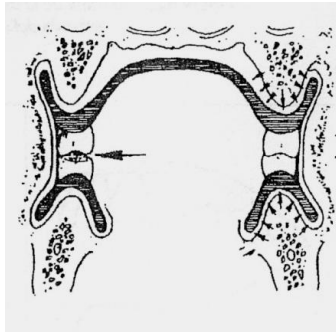


Figura 9-27

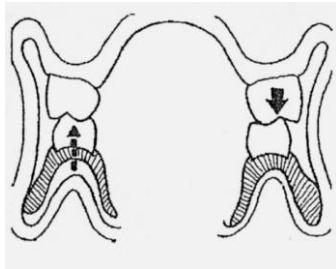
Si existe un movimiento o desplazamiento de las bases, aunque sea mínimo en sentido vertical, significa que falta contacto entre los dientes superiores e inferiores en ese sector y debe ser corregido. Cuando existe un contacto inicial prematuro de un lado, puede impedir el contacto de los dientes del lado opuesto (Figura 9-28) produciendo una tendencia de la base protética a moverse verticalmente. Si el contacto oclusivo de un lado es fuerte (Figura 9-29), puede originar un

## Rehabilitación del Desdentado Total

apalancamiento que desprenderá las placas de su asiento del lado opuesto aún cuando los dientes hagan un aparente contacto.



**Figura 9-28**

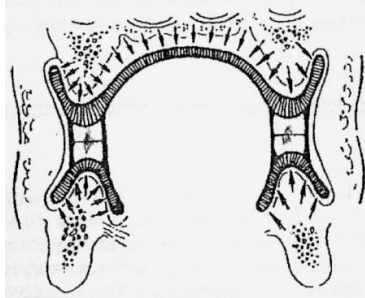

**Figura 9-29**

Este control debe realizarse de ambos lados y el defecto puede presentarse de uno o ambos lados al mismo tiempo. Para su corrección se debe colocar uno o dos espesores de cera rosa sobre la superficie oclusal inferior, ligeramente reblandecida, de uno o ambos lados haciendo luego ocluir en relación céntrica en la boca del paciente. Para llevar esta nueva relación intermaxilar al articulador, es necesario desmontar el modelo inferior y volverlo a montar en su nueva posición con la ayuda de la o las nuevas mordidas.

En dentaduras equilibradas existe una distribución uniforme de las fuerzas transmitidas por la placa a los tejidos de soporte. Éste es el objetivo a lograr (Figura 9-30).





**Figura 9-30**

**l) Contacto de la Dimensión Vertical y el ELI.**

Se hace el control del ELI haciendo pronunciar al paciente, repetidas veces, la letra /M/, complementado por los métodos de relajación, deglución, fatiga, distracción, etc., de manera tal que lleve su mandíbula a la posición de reposo, con los arcos dentarios separados y los labios suavemente en contacto. Debe existir entre ambos arcos dentarios un espacio de, por lo menos, 2 mm. Mientras el paciente mantiene la mandíbula en descanso, se separan suavemente los labios para observar el ELI entre los incisivos centrales superiores e inferiores.

Un riesgo que existe es la altura facial excesiva cuyo origen es, generalmente, el deseo del profesional y del paciente de lograr una mejor apariencia estética.

A medida que se aumenta la atrofia alveolar, se reduce la altura facial morfológica y, también, tiende a reducirse la altura facial postural.

Frecuentemente se pregunta si los cambios de la altura (DV) pueden realizarse directamente en el articulador o si se necesita un nuevo registro de la RC y una nueva remonta de uno de los modelos. Ya Fischer (1926) le demostró a su maestro (Gysi) que si los modelos son montados en el articulador según el eje de charnela, es decir, con el arco facial cinemático, se pueden hacer cambios en la altura en el articulador, siendo las oclusiones centrales en la nueva altura, también correcta. Esto es sostenido por la Gnathological Society entre los que figuraban Malean (1937) y McCollum (1939-1955).

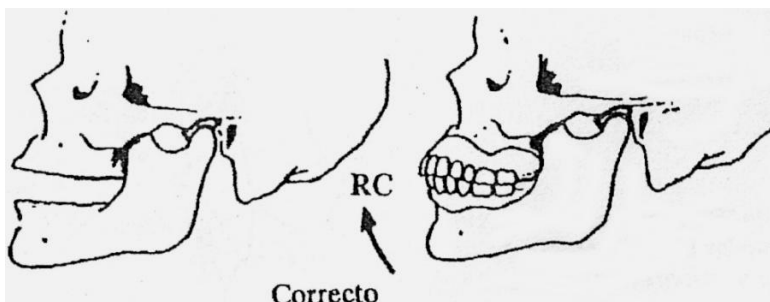
La Academy of Denture Prosthetic (1968) aconseja, como Gysi que, en prótesis completa, cuando hay que introducir cambios de altura es conveniente registrar una nueva RC, es decir, utilizar el arco fijo pero, volver a tomar un nuevo Registro Céntrico.

Es conveniente observar al paciente de frente y de perfil para ver si concuerdan las proporciones faciales y hay una buena estética.

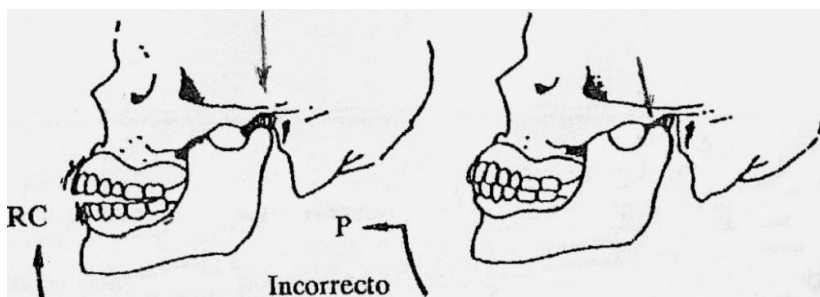
**o) Control de la Relación Céntrica.**

Se deben hacer ocluir ambos arcos dentarios. Si el paciente ocluye de la misma manera que ocluye en el articulador y si después de repetidos controles no se produce ninguna modificación de la posición céntrica, significa que la RC es correcta; los dientes artificiales ocluirán al máximo (máxima intercuspidad) y en forma pareja. La nueva oclusión céntrica estará en armonía con la RC y las dentaduras tendrán estabilidad sobre los rebordes residuales. La OC artificial coincide con la RC del paciente. (Figura 9-31)

Si, por el contrario, la RC ha sido registrada incorrectamente, más adelante al hacer la prueba, la mandíbula al cerrar hacia atrás (en la correcta RC), los dientes no contactarán en forma pareja. Para que ello ocurra, será necesario hacer llevar la mandíbula hacia adelante, es decir en propulsión, alejándose de la verdadera RC. **La OC artificial no coincide con la RC del paciente.** (Figura 9-32)



**Figura 9-31**  
(Boucher)



**Figura 9-32**

Observar el desplazamiento del cóndilo hacia delante para que los dientes antagonistas puedan ocluir. (Boucher)

## Rehabilitación del Desdentado Total

Cuando la RC es incorrecta y el paciente lleva su mandíbula más hacia atrás que la que tiene registrada en el articulador, debe ser corregida. Para ello se desmontarán los dientes posteriores superiores y se colocarán, en su lugar, dos pequeños rodetes de cera; registrar nuevamente la RC con los procedimientos ya conocidos. Para llevar las placas enfiladas al articulador, es necesario desmontar el modelo inferior y volver a montarlo con ayuda de la nueva mordida. Colocar los dientes posteriores en su posición correcta y completar el enfilado ya que, generalmente, en estos casos suelen producirse una modificación de la oclusión y un aumento del overjet.

La discrepancia entre la RC y la OC es la causa o "trigger" más común en el desencadenamiento de los espasmos musculares, bruxismo y disfunción de la ATM (Ramfjord, 1961).

### p) **Control del Registro Propulsivo.**

Hacer realizar un movimiento propulsivo llevando los incisivos borde a borde. Controlar si existe, al mismo tiempo, contacto posterior de ambos lados en cuyo caso existe balanceo y es correcto.

En caso de utilizar dientes anatómicos de 20°, habrá que controlar la curva de compensación ántero-posterior para saber si existe balanceo. El control se realiza mediante un movimiento propulsivo propio; si existe contacto anterior y no existe contacto posterior (ya sea de uno o de ambos lados), la forma de corregirlo es elevando aún más los dientes posteriores a fin de aumentar la curva de compensación hasta lograr, también, el contacto posterior en propulsión. Si, por el contrario, existe contacto posterior y no hay contacto anterior, significa que la curva de compensación es excesiva y la forma de corregirla es bajando los dientes posteriores para disminuir la curva.

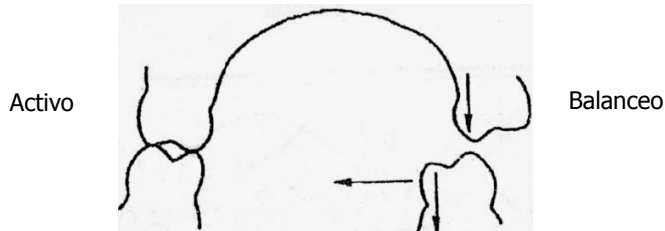
### p) **Control del Registro de Lateralidad.**

Consiste en hacer llevar la mandíbula hacia la derecha e izquierda y constatando que se mantengan los tres puntos de contacto (uno anterior y dos posteriores, uno a cada lado).

En caso de utilizar dientes posteriores de 20°, el control se realiza efectuando movimientos de lateralidad derecha e izquierda y observando si existe contacto, tanto del lado de trabajo como del lado del balanceo. La corrección se realiza ya sea aumentando o disminuyendo la curva transversal.

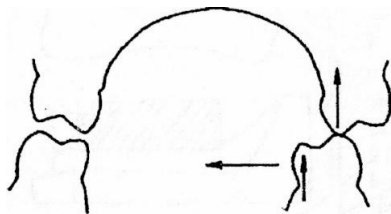
Puede suceder que se observe sólo del lado activo mientras que, en el del balanceo, las cúspides no alcanzan a tocar. Ello se corrige bajando las cúspides linguales (superiores e inferiores) en céntrica hasta que, al controlar nuevamente, se observe ese contacto. (Figura 9-32 a)

## Rehabilitación del Desdentado Total



**Figura 9-32 (a)**

Si por el contrario hay contacto del lado de balanceo y no en el activo, ello significa que ese contacto es prematuro debiendo subirse el conjunto cuspídeo lingual del lado de balanceo hasta que, al controlar nuevamente, hayan alcanzado a tocarse las del lado activo. (Figura 9-32 b)



**Figura 9-32 (b)**

Cualquier corrección del balanceo en la lateralidad debe realizarse teniendo cuidado de no modificar la curva de compensación sagital obtenidas a fin de no desvirtuar el equilibrio logrado.

### q) **El control fonético en la orientación de los dientes anteriores.**

Numerosos clínicos han preconizado el uso de la función fisiológica de la fonación como un medio de identificar la posición de los dientes anteriores (Trench, 1927; Palmer, 1979).

Rothman (1961) reportó que, como la fonación es una actividad esencialmente humana, la fonética debe ser considerada uno de los factores cardinales que contribuyen al éxito de una prótesis completa.

La fonación es esencial para la actividad humana. En la construcción de dentaduras completas, el profesional debe tener la información necesaria a cerca de la producción de sonidos y deberá construir una dentadura en la cual la fonación sea clara y, para ello, es necesario una serie de test fonéticos.

## Rehabilitación del Desdentado Total

El aire de la laringe está dividido en dos corrientes por el velo del paladar: la corriente de aire superior es usada en fonación para los sonidos **n**, **m** y **ñ** que tienen resonancia nasal. Todos los otros sonidos son producidos con la corriente de aire interior que golpea el paladar y es alterada por las estructuras orales. El punto principal a cerca de la fonética son los cambios en la corriente de aire que pasa a través de la cavidad oral. Los elementos articuladores de los sonidos, entre los que encontramos a los labios, lengua, paladar blando, paladar duro y dientes, son los que forman una válvula músculo-esquelética que obstruye el pasaje del aire y produce los sonidos fonéticos individuales. La lengua es el principal articulador de las consonantes al contactar con partes específicas de los dientes, reborde alveolar o paladar duro. Estas estructuras están reemplazadas o cubiertas por la dentadura y el profesional debe conocer dónde la lengua contacta en forma apropiada en una restauración protética.

El control fonético puede servirnos de guía para posicionar los dientes artificiales anteriores ya que ellos son críticos en la formación de algunos sonidos.

Afortunadamente, la posición de los dientes artificiales y el grosor de las bases admiten variaciones sin perjuicio para la producción de los sonidos del lenguaje gracias al extraordinario poder de adaptación de los órganos que intervienen en la fonación; si no fuera así, muchos pacientes no podrían hablar correctamente.

De todos modos, cuanto mejor se reproduzcan las condiciones primitivas de la cavidad bucal, mejor será la pronunciación del paciente.

La mala colocación de los dientes puede estorbar la producción de los sonidos que requieren un contacto adecuado de la lengua con los mismos. La colocación de los dientes demasiado atrás o demasiado adelante, obligaría a un cambio muy grande de la lengua. Dentro de ciertos límites, la lengua se acomodará a la variación.

Los sonidos que más podemos controlar son los labios-dentales como la "V" y la "F" y los sibilantes como la "S".

a) Efectos de la posición de los dientes anteriores sobre los sonidos "V" y "F":  
"V-F" son fonemas consonánticos, labio-dental, fricativo, sordo y oral. Labio-dental significa que la zona de articulación son los dientes superiores y el labio inferior. Fricativo significa que los órganos intervinientes en la producción de este fonema no efectúan un cierre total sino un estrechamiento por donde pasa el aire rozando. Sordo porque en su producción no intervienen las cuerdas vocales y, oral, porque no interviene la cavidad nasal. Ejemplo: "fácil", "fachada".

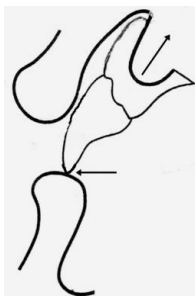
Estos sonidos están formados por el borde incisal de los dientes anteriores superiores que contacta con la parte más alta del labio inferior, en el centro labio-lingual, forzando el paso del aire a través de los espacios interproximales de esos dientes, de la brecha irregular entre los bordes de los dientes y la superficie de contacto del labio inferior. El profesional se colocará al lado del paciente y observará desde arriba al

## Rehabilitación del Desdentado Total

labio inferior y los dientes anteriores superiores mientras el paciente emite estos sonidos. (Figura 9-33)

Las dificultades para pronunciar dichas letras se originan cuando los dientes ántero-superiores están colocados muy hacia palatino o muy hacia vestibular o con los bordes incisales muy bajos.


Si los dientes anteriores superiores son colocados debajo del plano adecuado, el labio inferior tomará contacto prematuro con el borde incisal de los dientes y causará disconfort.



**Figura 9-33**

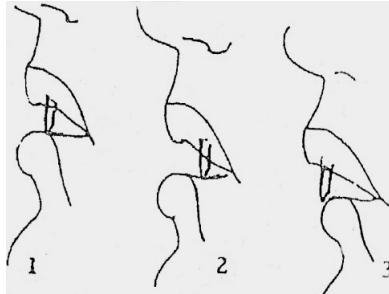
La posición "F" se refiere a la ubicación del maxilar de modo que los bordes incisales de los dientes anteriores superiores formen un sellado fonético en, aproximadamente, la línea seca-húmeda del borde bermellón del labio inferior cuando los sonidos F y V son pronunciados.

Si los dientes anteriores son demasiado largos, al pronunciar los sonidos "F-V", los dientes se ubicarán demasiado hacia abajo y atrás del labio inferior (Figura 9-34). El factor crítico de los sonidos labio-dentales es la posición de los dientes anteriores superiores. (Figura 9-35)



**Figura 9-34** (Boucher)

## Rehabilitación del Desdentado Total



**Figura 9-35**

Efectos de la posición ántero-posterior:

1: dientes en posición correcta.

2: dientes superiores enfilados en posición muy retruída cuya superficie labial contactará con la cara lingual del labio inferior al emitirse los sonidos "V" y "F".

3: dientes colocados muy protruidos, que permite al labio inferior deslizarse por detrás de los incisivos superiores. (Boucher)

### b) Efectos de la posición de los dientes anteriores sobre el sonido "S"

La /S/ es un fonema consonántico, linguo-palatino, fricativo, sordo y oral. Estos sonidos se hallan íntimamente relacionados con la lengua y el paladar duro que son los que forman la válvula de control. Este sonido es creado por el silbido del aire que escapa por la acanaladura que se forma aplicando los bordes de la lengua contra las paredes laterales del paladar, dejando así un pequeño tubo o pasaje a través del cual se produce el sonido (Saizar). El tamaño de este espacio determinará la calidad del sonido.

La mayoría de las personas emiten el sonido /S/ colocando la punta de la lengua contra el paladar en la zona de las rugosidades. Una tercera parte realiza el sonido tocando con la punta de la lengua la cara lingual de los incisivos inferiores. A fin de posibilitar la pronunciación correcta de estos sonidos sibilantes debe estructurarse el perfil del paladar detrás de los dientes anteriores, ya sea agregando o quitando cera, hasta encontrar la forma necesaria para que la lengua pueda formar el canal para la /S/ (Geering).

Para revisar la fonética hacer que el paciente cuente desde 60 a 70 o que pronuncie palabras como "Sisebuta", "Sosiceo", "Sixtisix" en cuyo caso los dientes anteriores superiores e inferiores, se aproximan borde a borde, separados ligeramente y sin contactar. Se trata de una prueba sencilla pero con cierta velocidad para evitar que el paciente supere, con su habilidad, las fallas que podrían existir en la DV o en la configuración de la pared de la /S/.

Si los dientes se tocan al hablar o las dentaduras castañetean, la DV es demasiado alta. Cuando se pronuncia el sonido /S/, observar que no se produzcan silbidos; esto suele ocurrir con dientes demasiado cortos o paladar demasiado grueso.

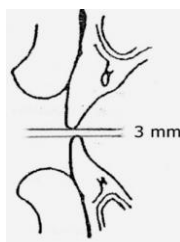
## Rehabilitación del Desdentado Total

El excesivo espesor del paladar en la parte anterior provocará que el espacio sea pequeño, lo cual resultará en un silbido por disminución de la pronunciación del acanalamiento necesario para la lengua. Si, por el contrario, este espacio fuera amplio, se oíría como un ceceo.

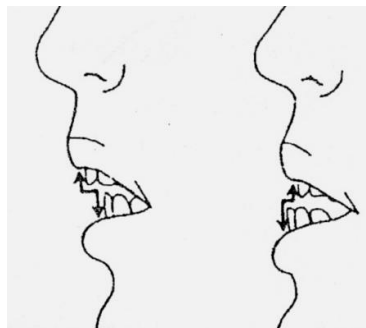
Si los dientes anteriores inferiores están demasiado retruídos, la lengua se verá forzada a arquearse hacia una posición más elevada, el pasaje de aire se reduce y se emitirá un silbido.

Un arco dentario demasiado angosto en la zona posterior, puede ser causa de silbidos indeseables.

Una distancia entre los bordes incisales al pronunciar el sonido /S/, debe ser como mínimo de 1 mm. Según Tamaki (1983), al pronunciar las palabras "Misipi" y "Sesenta y seis", debe existir un espacio de 3 mm. Para Saizar, cuando se pronuncia la palabra "Sisebuta", debe existir una separación entre los dientes anteriores de 4 mm. (Figuras 9-36, 9-37 y 9-38).



**Figura 9-36**



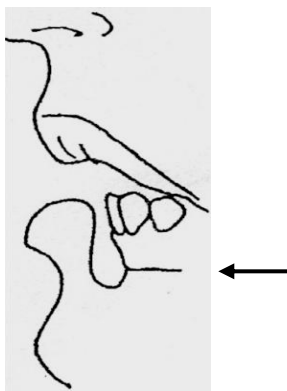
1 2

**Figura 9-37**

Resalte al pronunciar sonidos sibilantes:

- 1) Resalte excesiva que indica la posición demasiado adelantada de los incisivos superiores o muy retruída de los inferiores – 2) Resalta insuficiente causado por la posición muy retruída o muy adelantada de los inferiores (Boucher)





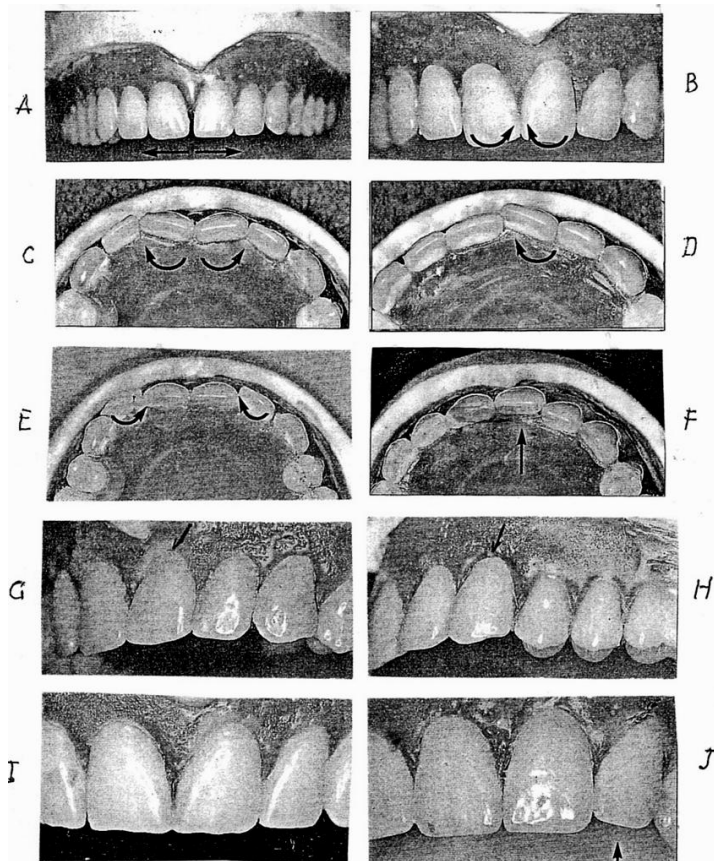
**Figura 9-38**

Ubicación inadecuada de los dientes artificiales antero-inferiores en sentido ántero-posterior: Dientes colocados muy hacia atrás de modo que, mirando desde arriba la cavidad bucal, se comprueba que se forma un espacio entre el labio inferior y los dientes durante la pronunciación de las palabras con sonidos labio-dentales.

### **Individualización del Enfilado.**

El laboratorio hace un enfilado estándar que deberá variar de acuerdo al caso, personalizándolo para que coincida con el paciente, introduciendo modificaciones que le son propias de cada uno y que surgen de la conversación que se mantiene con el mismo; esto puede indicar que sus dientes estaban ubicados con una ubicación relativa, o con determinada mala posición, con diastemas (Figura 9-39), con pigmentaciones, etc. y que su deseo es que se reproduzcan en la prótesis igual posición; siempre se debe recordar que no hay mejor prótesis que la que pasa desapercibida.

## Rehabilitación del Desdentado Total



**Figura 9-39**

Ubicación relativa de los dientes en el enfilado:

- A- Diastema interincisivos. Desplazamiento de los dos incisivos centrales superiores.
- B- Rotación vestibular bilateral de los ángulos mesiales.
- C- Rotación vestibular de los ángulos distales.
- D- Rotación vestibular unilateral del ángulo mesial.
- E- Inclinación de los incisivos laterales hacia adelante.
- F- Traslación horizontal hacia vestibular de 21 (InSI).
- G- Atenuación de los ángulos mesial y distal de 21 (InSI).
- H- Desgaste de la parte distal del canino simulando un abrasión fisiológica.
- I- Desgaste de los bordes incisales.
- J- Aumento de la inclinación vertical del borde libre de los incisivos entre central y lateral. (Pompignoli)

## **Preparación del Modelo Superior**

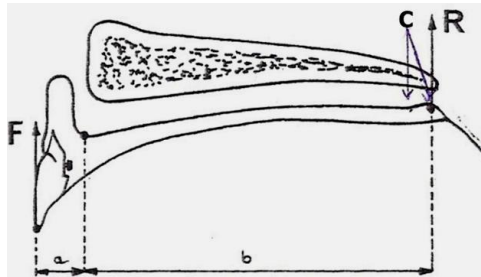
### **1. Cierre Posterior (Ver Capítulo 2, Figuras 2-44 a 2-48)**

Desde Lauritsen hemos comprendido que debe realizarse un engrosamiento de la línea del Ah porque la resina plástica de la prótesis se contrae durante la polimerización. Con su frecuencia siempre ocurren alteraciones dimensionales que traen aparejados cambios en la posición de los dientes. El mismo Sears estableció que las prótesis, después de la polimerización, deben volver a ubicarse de nuevo en el articulador.

El engrosamiento es absolutamente necesario y debe realizarse en el paladar blando, en el lugar donde no se mueve con la fonética.

El borde posterior debe terminar en forma delgada para evitar irritación en la lengua.

En el maxilar superior, las condiciones de máxima estabilidad (eficacia del sellado posterior) permiten situar y orientar los dientes anteriores en función, simplemente, de las necesidades estéticas (Figura 9-40).



**(Figura 9-40)**

En el maxilar (a) la eficacia del sellado posterior (R) es un brazo de palanca estabilizadora (b) autorizando el montaje de los dientes anteriores fuera del área de soporte de las bases protéticas (c) sellado posterior. (Pompignoli)

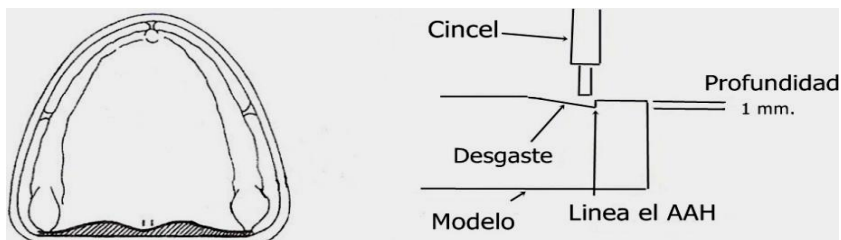
El problema no es el procedimiento sino que existen pacientes que tienen zonas de irritación nauseosa que llegan al paladar duro.

Para mejorar la eficacia del cierre posterior, realizar un desgaste del modelo de acuerdo a la anatomía velo-palatina. En la boca del paciente, con un bruñidor y un lápiz tinta, se establece el límite posterior del paladar duro haciendo que éste pronuncie la letra Ah (grave) con lo cual el velo se flexiona y cae en cortina, determinando dónde empieza el nacimiento del velo. Volver a repetir el procedimiento varias veces y, con lápiz tinta, trazar una línea negra que determina la "Línea del Ah"; más allá no se puede ir con la prótesis ya que puede lesionar los tejidos del velo.

## Rehabilitación del Desdentado Total

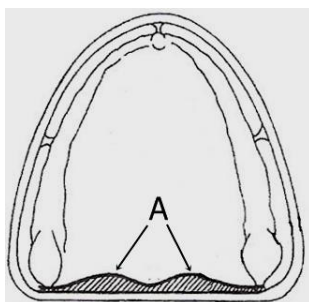
En un paladar normal la línea se extiende de una tuberosidad a la otra y, el desgaste será distinto de acuerdo a la depresibilidad de la mucosa: menor en la zona de la tuberosidad (ligamento-pterigo-maxilar) y, mayor, a ambos lados de la línea media (Zona de Schroeder) y menor desgaste en el rafe medio. Esto ocurre por las distintas depresibilidad de la mucosa.

Si el velo palatino cae verticalmente, la extensión del desgaste es menor. Por el contrario, en velos largos, esta zona es más ancha, de 4 o más milímetros. (Figuras 9-41 y 9-42)



**Figura 9-41**

Paladar alto = Velo corto – Cierre posterior corto y Corte Sagital del modelo



**Figura 9-42**

A- Paladar bajo = Velo largo. Cierre posterior largo

Si no se hace el engrosamiento antes de la polimerización, la prótesis no tiene succión y deberá realizarse posteriormente con acrílico auto-polimerizable.

### 2. Alivio del Torus Palatino

El torus palatino es un crecimiento óseo duro que se presenta en algunos pacientes en el rafe medio de la bóveda palatina. Por palpación se determina la extensión ántero-posterior del torus que deberá ser aliviado, en toda su extensión.

El alivio deberá estar completamente adecuado a la forma del área dura.

## Rehabilitación del Desdentado Total

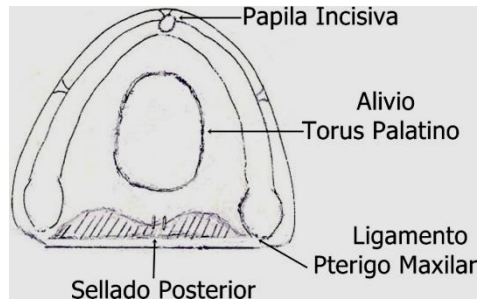
Más convexa = área dura: mayor será el alivio requerido.

El profesional determina la diferencia de consistencia de la mucosa en la línea media y, luego, verifica si es necesario más alivio.

Un torus muy elevado ejercerá sobre la prótesis un movimiento de basculamiento sobre la misma; está recubierto por un tejido fino y delgado, menos resilientes que los tejidos fibrosos del reborde residual.

Para alivios en torus, sobre el modelo definitivo colocar una lámina de plomo con los bordes biselados (0,5 mm.), con el espesor adecuado de acuerdo a la dureza de la elevación.

Un torus palatino muy sobre-desarrollado puede obligar a la realización de una cirugía (Figura 9-43).



**Figura 9-43**

### 3. Alivio de la Papila Incisiva

Para evitar la presión de la prótesis sobre la papila incisiva, por donde pasan los vasos y nervios naso-palatinos, se recomienda colocar un alivio de acuerdo al tamaño de la misma para evitar problemas de irrigación e inter-acción.

## **IV. Paciente.**

Debe recabarse en este momento la opinión del paciente y sus familiares para hacer las correcciones que los mismos puedan sugerir. La opinión del Odontólogo ocupa el segundo lugar; desempeña, pues, el papel de consejero.

Si el paciente dice que "no le importa el aspecto de sus dientes" hay que darle oportunidad de examinar y aprobar la disposición dentaria; estos pacientes, a menudo, se vuelven muy exigentes en cuanto a su aspecto ni bien comienzan a llevar prótesis. Puesto que el aspecto de las prótesis será observado, más que nada, por otras personas durante la conversación normal, el paciente debe primero en esa

## Rehabilitación del Desdentado Total

actitud; se lo coloca al paciente a una distancia de, aproximadamente, 1,50 metros de distancia de un espejo grande, con la prótesis de prueba en la boca y se le dará la oportunidad de observar durante la conversación las expresiones faciales normales. El odontólogo escuchará atento todos los comentarios que haga el paciente y no pensará jamás que éstos son inconsistentes; algunos cambios que sugiera el paciente se pueden incorporar, otros, que no son aconsejables, deben explicársele al paciente que no son posibles.

El tiempo de adaptación de una prótesis nueva, es más corto y menos problemático si el paciente la acepta desde el punto de vista estético.

Si el mayor problema es al aspecto estético, deben esperarse varias pruebas con los dientes alineados en cera y, muchas veces, realizar las correcciones en el mismo sillón hasta que el paciente haya aceptado la composición estética de sus dientes. Las dentaduras nunca deberán ser procesadas (mutadas) hasta que el paciente y sus familiares hayan aceptado el enfilado con dientes posicionados en cera.

## Rehabilitación del Desdentado Total

# **CAPITULO 10**

## **ENCERADO Y POLIMERIZACIÓN**

### **LABORATORIO**



## Rehabilitación del Desdentado Total

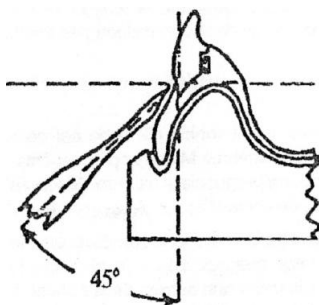
## **ENCERADO DEL APARATO PROTÉTICO**

Es el procedimiento de laboratorio mediante el cual se da volumen y la forma general del aparato que luego será la superficie exterior del acrílico con ayuda de cera rosa. Se elige este material por su economía, buen color, facilidad de moldeado y, también, por ser fácil de retirar y recolocar los dientes. Sin embargo, deben tenerse en cuidado durante la prueba porque se reblandece con el calor de la boca, provocando deformaciones. Tiene un gran índice de retracción al enfriarse, cambiando la posición de los dientes, sacándolos de la oclusión.

Las superficies de cera alrededor de los dientes se conocen como porciones artísticas de las superficies pulidas y, por razones estéticas, deben imitar la forma de los tejidos alrededor de los dientes naturales.

La parte superior de la superficie pulida se conoce como porción anatómica.

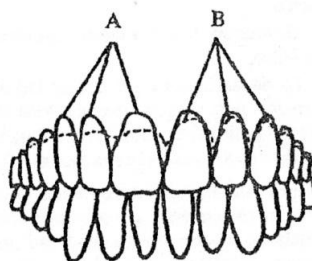
Un exceso de cera se agrega a las superficies vestibulares de las prótesis de prueba superior e inferior. Los dientes deben quedar cubiertos por la cera, por lo menos, 1 mm. en la zona gingival para que quede sólidamente anclado. Las lengüetas interdientarias son convexas en todo sentido y los rodetes gingivales que contornean los cuellos más o menos anchos son también convexas en todo sentido. La cera se recorta con la punta más pequeña de una espátula colocada en ángulo de 45° para cortar la línea gingival en una forma curva y no en línea recta. (Figuras 10-1, 10-2, 10-3).



**Figura 10-1**

Diagrama que ilustra el grado en el cual se mantiene el extremo de la espátula al recortar la línea gingival

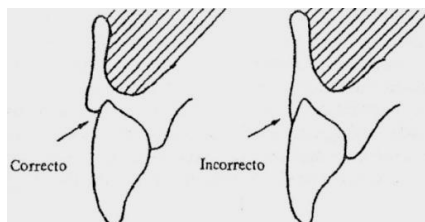
(Swenson)



**Figura 10-2**

- A- Línea gingival inadecuadamente recortada.
  - B- Línea gingival con la forma adecuada.
- (Swenson)

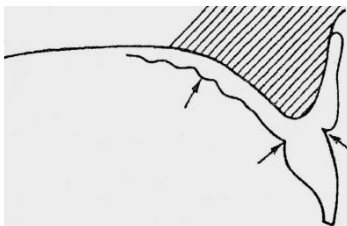
## Rehabilitación del Desdentado Total



**Figura 10-3**  
Reconstrucción de encía anterior correcta e incorrecta

La modelación del borde de la encía puede cambiar la forma de los dientes. Mediante la diferente modelación de la encía, se consigue proporcionar la impresión de una forma cuadrangular o bien de tipo triangular. La impresión óptica producida por el correspondiente modelado del borde gingival de la encía artificial, permite observar una determinada forma de diente.

Espesor de los dientes vestibulares: debe ser proporcional al espacio que llena de modo que el aparato levante lo necesario, los tejidos de la cara y que los labios y carrillos, aplicándose contra la cara externa de los bordes, complete el sellado periférico. El espesor de 3 mm. es suficiente para la resistencia del material y para el sellado periférico funcional que puede ser llevado a 5 o más milímetros. (Figura 10-4)



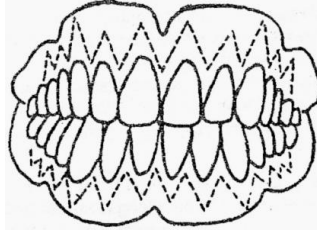
**Figura 10-4**  
Reconstrucción en cera de la porción ántero-superior en forma ideal, con un rodete gingival correcto y, también, con las arrugas palatinas.

La modelación del borde de la encía puede cambiar la forma de los dientes. Mediante la diferente modelación de la encía se consigue proporcionar la impresión de una forma cuadrangular o bien del tipo triangular. La impresión óptica producida por el correspondiente modelado del borde gingival de la encía artificial, permite observar una determinada forma de diente.

Es necesario realizar una ligera proyección radicular; para ello se hacen marcas triangulares para indicar la longitud y posición de lo que serían las raíces, recordando que la raíz del canino es la más larga y que la del lateral es la más corta. El central

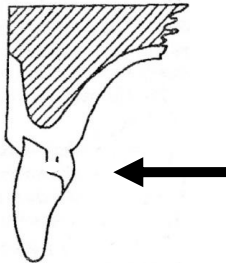
## Rehabilitación del Desdentado Total

es de una longitud intermedia ente las dos. En la prótesis inferior la raíz del canino es la más larga, la del incisivo lateral de longitud intermedia. Se raspa la cera entre las marcas de los espacios triangulares con lo cual la forma de las raíces comienzan a insinuarse. (Figuras 10-5, 10-6 y 10-7)



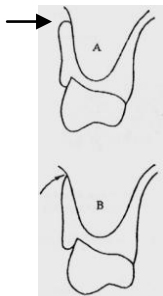
**Figura 10-5**

Esquema que muestra la ubicación y longitudes diversas de inclinaciones radiculares que han de hacerse en la cera



**Figura 10-6**

Forma del incisivo central superior artificial que se restablece durante el encerado. Esta forma ayuda a la fonética y prevé sensación de naturalidad a la lengua del paciente.



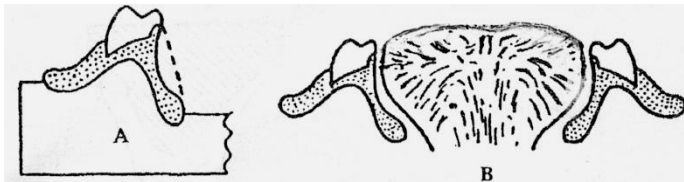
**Figura 10-7**

Los bordes de las bases protéticas deber ser redondeados o romos (A) en lugar de bordes afilados que son inconvenientes (B).

## Rehabilitación del Desdentado Total

La forma de las superficies pulidas influye sobre la cualidad retentiva de la prótesis. En general, es favorable dar plenitud a las caras vestibulares de las prótesis, superior e inferior, pero no de la superficie palatina donde es preciso dar una mayor amplitud para los movimientos de la lengua a fin de dificultar, lo menos posible, el habla del paciente. El espesor de la superficie palatina debe ser parejo y lo más delgado posible dentro de los límites de la resistencia del material de base para que la resina acrílica termopolimerizada. La superficie palatina se encerará de forma uniforme con un espesor de alrededor de 2 a 2,5 mm. para no invadir el espacio de Donders (equivalente a dos capas de cera rosa). Las rugosidades palatinas son hoy poco usadas.

El flanco lingual tendrá menos volumen posible excepto en el borde que debe ser bastante grueso, el que se ubica bajo la porción más estrecha de la lengua aumentando con ello, considerablemente, el sellado al contactar con el repliegue mucolingual. La superficie lingual se hace ligeramente cóncava sobre la cual se deslizará la lengua. (Figura 10-8)



**Figura 10-8**

A) Forma adecuada de los contornos superficiales de la cara lingual pulida. B) Posición relativa de la lengua respecto de la cara lingual de la base protética.

El encerado por el lado lingual de los dientes y por palatino, se modela para imitar el contorno lingual normal de cada diente.

Emparejado y pulido del encerado: terminado el recorte de la cera y hechos los rellenos que se juzguen necesarios, se empareja la superficie pasándola muy ligeramente por llama fina. Luego se enfría la cera bajo la canilla y se frota repetidamente con un trapo de hilo para darle brillo.

Después que la prótesis encerada ha sido probada por el paciente y el profesional, su base debe ser convertida en un material duro definitivo. El material habitualmente más usado es el metilmetacrilato. La cera es removida y el vacío resultante, deberá ser llenado con material de base.

La prótesis de laboratorio debería ser conocida y, posiblemente, practicada por los Odontólogos (Turano).

**MUFLAS:**

Son recipientes o contenedores metálicos, generalmente de bronce, destinados a recibir en su interior los modelos de las prótesis enceradas, fijándolas con yeso. Una mufla consta de cuatro elementos fundamentales: la mufla propiamente dicha o base, la contramufla, la tapa y los elementos ajustadores. Estos últimos están constituidos por tornillos, con tuercas y por bridas o prensas especiales.

La mufla es la parte destinada a recibir el zócalo del modelo. Su fondo es, generalmente, enterizo con las paredes. Tiene correderas para la introducción de las guías o pestañas de la contramufla. Ésta debe adaptarse exactamente a la mufla; las guías deben ser sólidas y exactas. La tapa cierra por arriba la contraparte; debe ser sólida con exactitud.

Con este procedimiento, el modelo queda en la mufla y los dientes artificiales en la contramufla (Método Indirecto).

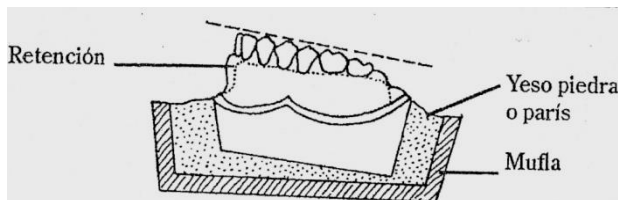
**Colocación del modelo en la base de la mufla**

**Técnica:**

Esta parte es casi idéntica para un caso superior o inferior:

- a. Envaselinar ligeramente la superficie interna de la mufla y el zócalo del modelo.
- b. Colocar el modelo en posición en la mufla y ubicar la contramufla sin la tapa para asegurarse de que la mufla puede recibir el modelo y la prótesis encerada dejando no menos de 1 cm. entre él y las paredes y la tapa de la mufla. Si el modelo, como suele ocurrir en el superior tiene mucha retención en la zona anterior, conviene ponerlo en la mufla un poco levantado de adelante, para reducir dicha saliencia haciéndola más vertical. (Figura 10-9)

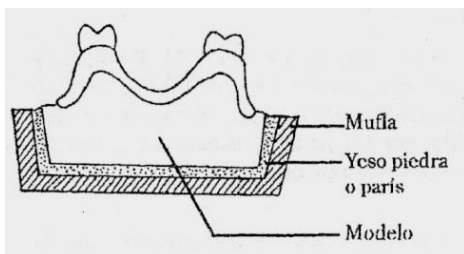
Si no existe el espacio suficiente dentro de la mufla, deberá desgastarse el modelo hasta lograrlo o, de lo contrario, cambiar por otra mufla más grande.



**Figura 10-9**  
Forma de eliminar el socavado retentivo anterior

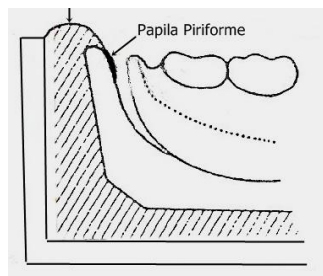
## Rehabilitación del Desdentado Total

- c. Preparar yeso piedra en cantidad suficiente para llenar el espacio existente entre zócalo y mufla. No hay inconveniente en utilizar yeso París (taller).
- d. Verter el yeso de la mufla, más o menos, hasta la mitad de su altura. Colocar encima el modelo, previamente humedecido, y hacerlo descender hasta la posición que se había predeterminado.
- e. Eliminar el exceso de yeso periférico o agregar más, si hace falta, alisando su superficie de manera que una el borde superior del zócalo con el borde de la mufla. Limpiar todo el excedente que cubra el borde de la mufla. (Figura 10-10)
- f. Si el modelo es inferior, poner cuidado en las saliencias posteriores correspondientes a las papilas piriformes poniendo yeso por detrás, en cantidad y forma de manera de formar dos eminencias cónicas lo que impedirá la rotura al abrir la mufla. (Figura 10-11)
- g. Fraguado el yeso, alisarlo bien y poner separador para yeso. Probar el aro de la contramufla para asegurarse que el yeso no impida el ajuste exacto.



**Figura 10-10**

Modelo con la prótesis superior encerrada colocada en mufla



**Figura 10-11**

Zona de la papila piriforme protegida con yeso

### Llenado de la contramufla

Se realiza en dos tiempos:

**Primer tiempo.** Preparar yeso piedra de buena calidad, un tanto chirle, en cantidad suficiente para llenar la mitad de la contraparte. Primero pintar con un pincel las superficies gingivales y oclusales procurando evitar la formación de burbujas, vibrando hasta que se forme una superficie lisa. Agregar el resto del yeso y vibrar nuevamente. Dejar fraguar.

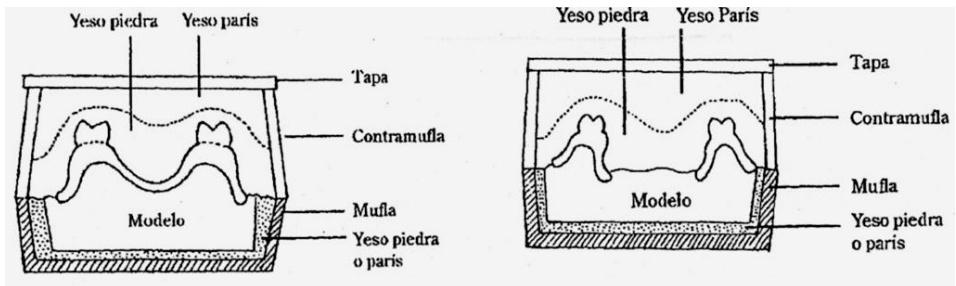
**Segundo tiempo.** Aislar la superficie superior del yeso intermedio con separador para yeso. Preparar nuevamente yeso piedra, llenar la mufla hasta el borde superior, colocar la tapa y cerrarla a fondo de manera de dejar escapar el exceso de yeso.

## Rehabilitación del Desdentado Total

Poner toda la mufla en una prensa y ajustar para eliminar todos los excesos. Dejar fraguar suficientemente. (Figuras 10-12 y 10-13)

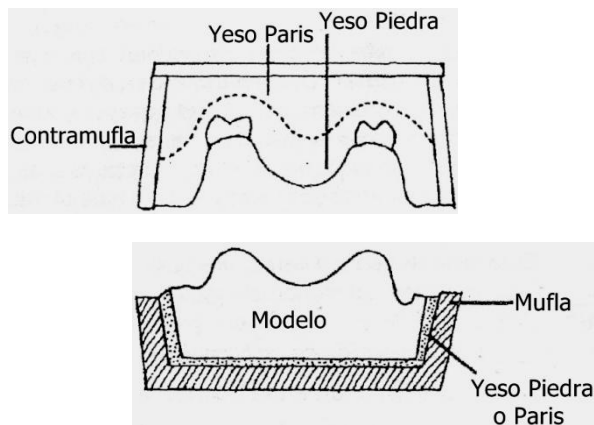
### Abertura de la mufla

Una vez fraguado el yeso piedra, se debe colocar primero la mufla en agua hirviendo mediante un colador o portamufla y dejar durante 3 minutos. Menos tiempo puede ser insuficiente; más tiempo puede fundir la cera y la placa base en exceso. Abrir la mufla con un cuchillo insinuándolo entre las dos partes. Retirar el bloque de cera y el base plate reblandecidos. Lavar la parte y la contra parte perfectamente con un chorro de agua caliente. Dejar secar. Si se cierra ahora la mufla y la contramufla, se forma en su interior un espacio destinado a recibir el material de base o acrílico: es la cámara de prensado. Los dientes artificiales han quedado en la contramufla y el modelo en la mufla. (Figura 10-14)



**Figura 10-12**  
Modelo y prótesis superior encerada colocada en mufla

**Figura 10-13**  
Modelo y prótesis inferior encerada colocada en mufla



**Figura 10-14**



## Rehabilitación del Desdentado Total

### Aislación:

Es necesario aislar las paredes de yeso de la cámara de prensado destinado a separar el material de base o acrílico de las paredes, excepto de los dientes artificiales. De lo contrario, el yeso se adhiere a la resina acrílica por absorción de monómero y, a su vez, el agua del yeso pasa al acrílico al que mancha (el acrílico transparente aparece nuboso). El papel de estaño es el aislador más perfecto, pero exige una técnica muy minuciosa. Se adoptaron sustitutos del papel de estaño como la solución acuosa del silicato de sodio, el alginato de sodio o de amonio, el celuloide, el jabón, el papel de celofán y el polietileno.

### Cálculo de la cantidad de material:

Se miden por volumen con probetas graduadas. Una dentadura más bien grande requiere unos 30 cc. de polvo por 10 cc. de líquido. Aproximadamente 7cc. de monómero son suficientes para una prótesis completa superior.

El recipiente para preparar la mezcla puede ser de material inerte, de paredes lisas con tapa; puede ser un pote de porcelana con tapa roscada. Se sugiere poner primero el líquido y luego ir agregando el polvo de a poco hasta cubrir el líquido con exceso. Si se coloca un exceso de líquido se alarga el reposo de la mezcla y aumenta la probabilidad de aparición de porosidad en el material de curado.

### Reposo:

La mezcla recién hecha tiene una consistencia de arena mojada; dejándola tapada, poco a poco, el monómero va disolviéndose en la superficie de las esférulas las que van reblandeciendo y cambiando la consistencia de la mezcla. El material estará listo para el empaquetado en el estado pastoso, cuando ya las esférulas han absorbido el líquido y la masa ha perdido adhesividad desprendiéndose de las paredes del pote. Al pasar al estado gomoso, la masa pierde plasticidad y empieza a exigir mayor presión para prensarla. Luego, se va endureciendo al evaporarse el monómero. Si se calienta la mezcla, se acelera la polimerización. Si se coloca en la heladera, el material plastificado puede permanecer utilizable muchas horas.

### Empaquetado:

Se da al material la forma de un cigarro, aproximadamente del largo de la herradura alveolar de la cámara, amoldando la masa sobre los dientes y presionando en el molde con los dedos. Colocar encima una hoja de celofán humedecido y, encima, la contramufia. Se lleva a la prensa y se va cerrando, lentamente, hasta que encuentre resistencia firme. Esperar un momento y volver a apretar. Así, varias veces para que el material se vaya corriendo. Aflojar la prensa, abrir la mufla y recortar con un instrumento filoso los excesos que hayan corrido hacia afuera de los bordes de la cámara. Volver a colocar otra hoja de celofán mojado y volver a prensar. Recortando los sobrantes con cuidado en dos o tres prensadas, se llega a cerrar la mufla sin

## Rehabilitación del Desdentado Total

excesos, metal con metal. Se abre la mufla, se retira el celofán y se cierra ahora la mufla sin celofán en forma definitiva.

En cuanto al mecanismo de ajuste, éste se realiza con los tornillos o las bridas. Es una buena medida, especialmente en placas gruesas, dejar reposar el material después del prensado, una media o una hora o bien toda la noche. De esta manera al difundirse mejor el monómero, el curado se hace con menor riesgo de burbujas.

### Termopolarización:

El curado se hace por medio del calor, elevando la temperatura de la mufla por encima de los 70°C y manteniéndola suficiente tiempo. Puede hacerse en seco (horno microondas), en agua o en aceite. Lo más corriente es el agua cuya temperatura se controla por medio de termostatos. El calentamiento activa el peróxido de benzoilo, más o menos, a partir de los 50°. Si el calentamiento es rápido, la polimerización se inicia también rápidamente. Como la reacción de polimerización es exotérmica, se eleva de inmediato la temperatura de la masa plástica y se acelera la polimerización. Como el acrílico pierde volumen al polimerizar, esto también trae una descompresión brusca en el interior de la masa, pudiendo evaporarse monómero libre cuya temperatura de ebullición es de 100,3°C y cuyo resultado es un acrílico lleno de burbujas o poroso, frecuente en las partes gruesas, no así en las partes más delgadas como la bóveda palatina.

En el calentamiento lento, la activación lenta del peróxido de benzoilo tiene bastante tiempo con lo que la polimerización avanza lentamente. Como la reducción volumétrica se produce más lentamente, la masa se acomoda más fácilmente y no favorece la ebullición del monómero.

El acrílico polimerizado es una masa de cadenas moleculares largas, medianas y cortas en cuyo seno quedan los plastificadores, los colorantes, el activador y también monómero libre. El predominio de las cadenas largas o cortas, determina el peso molecular.

La porosidad se evita si a la base gruesa se le da suficiente reposo al acrílico (de un día para el otro) y se hace un calentamiento lento.

El metacrilato de metilo polimeriza por el proceso de adición, esto es, no hay alteración de la composición química durante la reacción. Esta se inicia cuando se adiciona el monómero al polímero, pero es más intensa cuando la temperatura llega a los 60°C. En ese momento las moléculas de peróxido de benzoilo se descomponen para formar radicales libres. A medida que progresa la reacción, los radicales libres se van uniendo con las moléculas del monómero y así, sucesivamente, hasta terminar la polimerización. Esa reacción en cadena se verifica con desprendimiento de calor.

### **La polimerización de la resina acrílica**

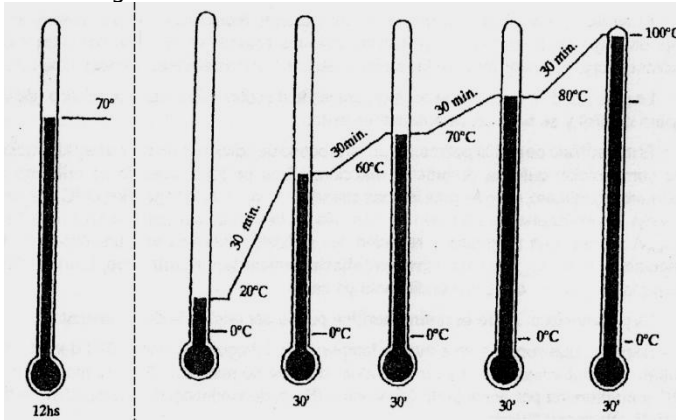
Puede ser hecha de dos maneras:

- a. Rápida: que consiste en elevar la temperatura del agua hasta los 65°C durante 30 minutos. Después mantener esa temperatura durante 60 minutos. Finalmente, elevar a 100°C y mantenerla por espacio de 30 minutos. (Es el denominado Ciclo Australiano o de Tuckfield, Wormer y Guerin).
- b. Lenta: colocar la mufla en agua a temperatura ambiente dejando que se eleve la temperatura a 60 o 70°C durante 9 horas y luego en ebullición por 30 minutos. (Según Skinner). Otros autores opinan que se deje durante 12 horas únicamente a 75°C. (Figura 10-15)

Mc Cartney (1984), en un estudio realizado sobre polimerización, concluyó afirmando que en el sistema de curado de corta duración y temperatura elevada, la cantidad de distorsión de la base palatal aumenta un 25% y, las maloclusiones en un 50%, comparado con el curado largo y temperatura moderada.

Si el curado se hace a baja temperatura y sin hervir (por ejemplo durante 12 horas a 70°C), el levante de la oclusión tiene una expresión mínima. Esto se considera esencial para lograr una máxima polimerización y para lograr las mejores propiedades físicas de las resinas acrílicas. (Figura 10-16)

Kohakura y col. (1993), establecieron que todas las dentaduras se deforman; no obstante, la deformación disminuye entre los 7 a 30 días después de la polimerización al depositarla en el agua a 37°C. El peso de la dentadura disminuye el primer día después de la polimerización para luego aumentar en los próximos 30 días por la absorción de agua.



**Figura 10-15** **Figura 10-16**  
Sistema científico de polimerización según Stananought

## Rehabilitación del Desdentado Total

Sin embargo, siempre es necesario seguir las indicaciones de los fabricantes para conocer el tiempo de polimerización y el tiempo de trabajo.

### Las resinas termopolimerizables y la porosidad

La porosidad es una propiedad física que se define como la parte de un volumen aparente, que no está ocupado por la fase sólida. La existencia de ese defecto de porosidad tiene una gran importancia clínica porque favorece la instalación de la placa bacteriana por la cara interna de la prótesis. Los gérmenes que se hallan en la cavidad bucal y, especialmente, la *Cándida Albicans*, se fija sobre la placa y son considerados como el factor etiológico principal de las estomatitis subprótesis. La porosidad de las resinas acrílicas termopolimerizables pueden ser superficiales o internas y se ha comprobado la penetración bacteriana de las bases protéticas. También ciertas sustancias que están contenidas dentro de la resina (monómero residual, agentes plastificantes) pueden ser utilizados en el metabolismo de ciertos microorganismos, favoreciendo su desarrollo.

Las principales causas que intervienen en la formación de porosidad pueden ser:

- a. El exceso de temperatura: una temperatura de polimerización superior a 100,3°C, provoca la ebullición del monómero dando lugar a la formación de burbujas de vapor de metacrilato de metilo en el polímero y de burbujas de gas CO<sub>2</sub> que es liberado como subproducto de la reacción de activación del peróxido de benzoilo. (Preckel, 1994)
- b. Insuficiente presión en interior de la mufla durante la polimerización.
- c. Falta de homogeneidad de la mezcla monómero-polímero en el estado pastoso ya sea por mala repartición del monómero o por una variación grande del peso molecular del polímero.

Los resultados obtenidos por Preckel (1994) revelan que en las placas polimerizadas por el sistema de inyección Ivocap, hay ausencias de porosidad tanto interna como superficial.

### **CAMBIOS PRODUCIDOS DURANTE LA MUTACIÓN Y LA POLIMERIZACIÓN DE LA RESINA ACRÍLICA DE LA BASE**

#### Remonta en el articulador para el ajuste oclusal

En la construcción de una prótesis completa, que implica una serie de pasos que van desde las impresiones, pasando por los modelos y los registros en cera y, desde la prueba final hasta la instalación de la prótesis terminada en la boca del paciente, es evidente que es imposible evitar una serie de defectos que pueden pasar inadvertidas.

## Rehabilitación del Desdentado Total

Considerando que se han utilizado muflas adecuadas, que la inclusión en las mismas ha sido correctamente realizada y que la resina acrílica ha sido apropiadamente manipulada, ocurren cambios dimensionales en las resinas al producirse la polimerización.

Según Le Pera (1988), se producen dos fenómenos importantes:

1. Levante de la mordida al curar.
2. Deformación de las bases al enfriar.

Las prótesis completas muestran siempre alteraciones oclusales cuya causa principal son las modificaciones dimensionales del cuerpo de la prótesis en el proceso de polimerización. A pesar de todas las aseveraciones, no existe ningún método que posibilite prótesis con exactitud dimensional. Los acrílicos polimerizados en frío se deforman menos que los polimerizados en caliente (Drücke, 1991). Las razones que determinan la presencia de imperfecciones se circunscriben a las limitaciones propias de las técnicas y de los materiales empleados (Tannous y col., 1992). Las resinas acrílicas de curado en caliente son los materiales más popularmente usados en la clínica. Tienen siempre un problema de encogimiento debido al proceso de curado. Wolfaard y col. (1986) establecieron que muchos son los factores que pueden influenciar los cambios dimensionales de las resinas acrílicas. El tamaño y la forma (Woelfel y col., 1959), el espesor de la dentadura (Woelfel y col., 1960) y la presencia o no de dientes (Barco y col., 1979) afectan los cambios dimensionales que pueden ocurrir durante el procesado. Salim y col. (1992) hicieron la comparación entre el material de base de resina acrílica curada por el proceso de microondas y el mismo material procesado por el método convencional de agua caliente y establecieron que las primeras exhiben cambios dimensionales similares a aquellas curadas por el método convencional.

Kohakura y col. (1993) observaron que las dentaduras polimerizadas por medio de microondas tienen mayores deformaciones que aquellas polimerizadas por el método convencional. La distorsión en una base de resina acrílica se manifiesta en la dentadura superior por una separación del paladar en la línea media; ello ocurre porque la región que corresponde a los rebordes es más gruesa y la contracción es mayor y, como consecuencia de ello, aparece un esfuerzo de tensión en la región más fina que es el paladar. Se producen distorsiones a nivel de las tuberosidades sobre los flancos vestibulares. En el maxilar inferior se producen distorsiones similares pero son menos detectables. Por eso el enfriamiento debe ser natural para no aumentar esa contracción de enfriamiento.

La contracción (Shrinkage) debido a la polimerización, sería, según:

Phillips (1982)	0,2% a 0,5%
Labella y col. (1990)	0,1% a 0,4%
Tamaki (1983)	0,2% a 0,5%

## Rehabilitación del Desdentado Total

La absorción de agua compensaría solo en parte la retracción de la resina. La absorción es un proceso de difusión donde se produce un movimiento de las moléculas de agua a través de las macromoléculas del polímero. Esto produce un aumento de volumen dado que las macromoléculas se separan unas de otras. La expansión por absorción de agua sería de 0,1% (Winkler, 1979), mientras que la expansión térmica causada por la temperatura corporal sería de 0,08%.

En el momento en que se colocan las muflas ya prensadas en el agua para el curado (que moja el yeso y reduce a la mitad su resistencia) y se aumenta la temperatura, se produce el enclavamiento de los dientes en el yeso por la presión del plástico, quedando luego allí retenidos a pesar de la posterior contracción del acrílico. Si se prepara un trozo de acrílico y se arroja al agua hirviendo, se verá como se infla rápidamente por el calor (Le Pera). El valor de la dilatación del acrílico dependerá de dos cosas:

1. La forma como ha sido prensado.
2. La forma como es curada.

Las presiones que se provocan normalmente en las operaciones de prensado del acrílico, cargado de la mufla, apretando, abriendo, recortando los excesos y volviendo a pensar y, así, sucesivamente por varias veces, es natural que el acrílico, cuyo estado plástico dura unos minutos, sea comprimido en un estado que no es el adecuado en las últimas vueltas y quede esperando la ocasión para expandirse, para liberarse de esa sobrecompresión.

El procesado, curado o polimerización es el proceso de conversión de la resina acrílica en una masa dura lograda por el aumento de la temperatura de la mufla. La polimerización va acompañada por una exotermia que si es muy acelerada para vaporizar el monómero provocando una porosidad más manifiesta en las zonas más gruesas.

Después de retiradas las prótesis del interior de las muflas, juntamente con los modelos (prótesis y modelos), se procede a remontarlos en el articulador gracias a las referencias marcadas en la base de los zócalos (split-cast). Después de la polimerización de la resina, la dimensión vertical, se halla aumentada. Esto se verifica fácilmente a través del pin de la guía incisal en su escala milimetrada, donde se observa un grosero levante de algunos milímetros de la DV contactando únicamente en el sector posterior con la mordida abierta anterior, perdiéndose toda relación intercuspídea ántero-posterior, quedando el vástago incisal separado de la platina. Este fenómeno pasa desapercibido en la boca del paciente y se ignora y, las placas una vez instaladas en la boca por obra y gracia a la resiliencia mucosa, disimulan el defecto, iniciando con el uso un trauma continuado en los tejidos de soporte. Según Gerber (1972), se puede pensar que las interferencias oclusales en los desdentados totales, no es tan importante ya que ellas son absorbidas por la resiliencia mucosa. No obstante, esas interferencias pueden producir inestabilidad protética la que, a su vez, ha sido asociada con reabsorción ósea. El paciente, cada vez que cierra choca,

## Rehabilitación del Desdentado Total

primero, el último molar, llegando a producir inflamación y dolor en la región distal que lleva al profesional a desgastar, equivocadamente, la superficie interna en lugar de la superficie oclusal. Habitualmente se piensa que porque los dientes engranan sosteniéndose con las manos, se cree que allí no ha pasado nada. Es evidente la falta de engranamiento de los dientes, alterada en relación con la que tenía antes del articulador. Todos los dientes no se mueven parejos; con bastante frecuencia, mientras la mayoría de los dientes se han levantado, otros han disminuido de altura. Estos cambios, a veces pequeños (menos de 0,5 mm.), en ocasiones llegan a más de 1 mm. Cuando los dientes se elevan mucho y se enfrentan con otros que se han hundido, el cambio en el vástago incisal no es muy manifiesto. En cambio cuando los dientes se han elevado y se enfrentan con otros que también se han elevado, la separación del vástago incisal es muy pronunciada. En resumen: la brusca expansión del acrílico sobrecomprimido, prensado con mucha presión, introdujo los dientes en el yeso ablandado por el agua. Pero, a su vez, la contracción total en volumen de la resina, agrega tensiones internas provocando movimientos de los dientes, modificando la oclusión y originando la apertura de la mordida. El mayor agravante lo constituye el cambio de posición de una pieza dentaria, de una cúspide, que trae como consecuencia los problemas de los contactos oclusales prematuros, que acarrea una oclusión final incorrecta, oclusión traumática, masticación defectuosa, distribución no uniforme de las fuerzas oclusales a los tejidos adyacentes, desplazamiento de la prótesis, zonas dolorosas, reabsorciones óseas, posiciones viciosas de la mandíbula y un compromiso con la función, confort y eficacia masticatoria. A su vez, estas alteraciones pueden originar trastornos de la ATM y hasta neuralgias en zonas vecinas.

Posteriormente, al enfriar, se produce la contracción del plástico, lo que provoca la separación de la base del modelo respectivo. Si se corta el yeso piedra del modelo transversalmente sobre el paladar o sobre el reborde inferior, es posible observar la luz que se produce entre la base y el modelo.

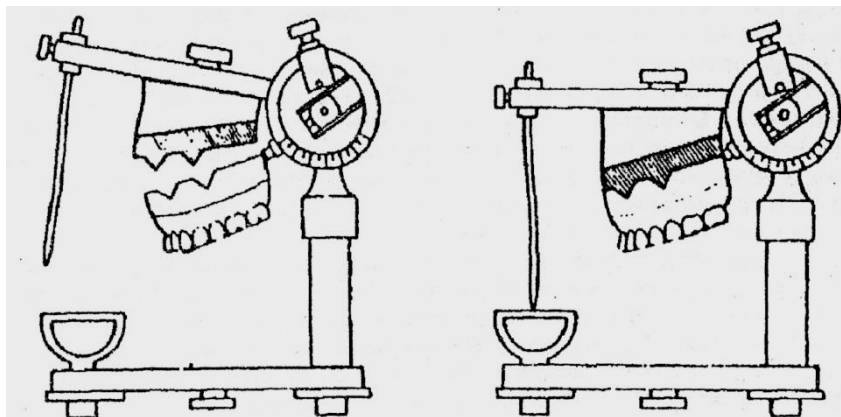
Las desarmonías oclusales, aún las más leves, en presencia de un fondo neurótico o emocional, puede ser causa del bruxismo. Los movimientos mandibulares funcionales son aquellos comprendidos en los actos de la masticación, deglución y fonación. Pero también existen los movimientos no funcionales o parafuncionales como son los producidos por el bruxismo. Bruxismo es todo contacto oclusal, ya sea de apretamiento (producido durante la vigilia) o de rechinar (producido durante el sueño), realizados en forma repetida fuera de los movimientos funcionales, es decir, cuando el paciente no está masticando o deglutiendo.

Existe, a su vez, una gran correlación entre bruxismo, los espasmos musculares con hipertonicidad de la musculatura, principalmente del temporal y masetero, dolor de la musculatura masticatoria y disfunción de la ATM.

Para rectificar la oclusión protética, las técnicas intraorales no son exactas y es difícil ver el error debido a la resiliencia mucosa que disimula cualquier contacto prematuro oscureciendo el error y dando una imagen falsa de oclusión correcta. La

## Rehabilitación del Desdentado Total

evaluación debe efectuarse fuera de la boca y en el articulador. Se abren las muflas, se retiran las prótesis junto con sus respectivos modelos y se vuelven a montar en el articulador con la ayuda de las muescas que se realizaron en los zócalos de los modelos definitivos. La recuperación de los modelos es simple aunque en parte pueda resultar destruido porque se mantiene la correcta relación modelo-prótesis que permite relacionar los modelos con las ramas del articulador. En base a estas guías, es posible reubicar las prótesis terminadas con sus respectivos modelos sin que se cambie la posición de las mismas. (Figura 10-17)



**Figura 10-17**

Guía que permite obtener la exacta ubicación del modelo superior con la prótesis correspondiente. El modelo correctamente adaptado a la base de yeso de la rama superior del articulador. De igual manera, se remonta el modelo inferior.

Las parafunciones: con el término parafuncional es definida como una función del sistema masticatorio, fuera de la función fisiológica. Las parafunciones se distinguen en:

1. Parafunciones de etiología prevalentemente psíquica.
2. Parafunciones de stress: que comprenden aquellas parafunciones que intervienen en ocasiones de esfuerzo físico. Ejemplo: el acto de levantar pesas.
3. Parafunciones habituales que están relacionadas con la profesión del sujeto.
4. Parafunciones endógenas: son parte de este grupo, las contracciones musculares que aparecen en el curso de determinadas enfermedades sistémicas, tales como la epilepsia (trismo).



## Rehabilitación del Desdentado Total

Funcionalmente se reconoce:

- a) Un bruxismo céntrico: (o apretamiento) consiste en la acción parafuncional de tener cerrados los dientes con fuerza en posición de máxima intercuspidad.
- b) Un bruxismo excéntrico consiste en hacer crujir los dientes durante las excursiones de propulsión y de lateralidad de la mandíbula (deslizamiento).

Desde un punto de vista temporal, se reconoce:

- a) Un bruxismo nocturno, considerando la forma más grave y frecuente, se manifiesta con movimientos de roce y frotamiento de los dientes.
- b) Un bruxismo diurno que se halla limitado sólo al apretamiento.

En cuanto a la etiopatogenia de las parafunciones, se reconoce ya un componente psíquico y a un componente constitucional predisponente. Los factores psíquicos son considerados de la mayor importancia. En base a recientes estudios de medicina psicossomática, el bruxismo es considerado como una manifestación de agresividad reprimida. Las parafunciones están estrechamente relacionadas con el aumento del tono de los músculos masticatorios, estableciendo el stress psíquico con la tensión muscular. El potencial traumático del bruxismo, es decir, la fuerza ejercida, es muy superior a aquella de la función masticatoria. Funciones y parafunciones difieren en la modalidad con que viene ejercida la fuerza.

La remonta en el articulador permite localizar mejor los contactos prematuros porque las prótesis tienen una base sólida en lugar de los tejidos resilientes de la boca.

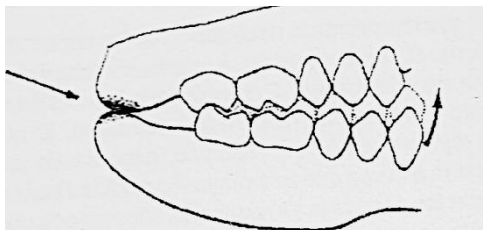
Se observará que contactan, solamente, los dientes posteriores en oclusión céntrica y que el vástago incisal se halla separado unos 2 mm. de la platina. (Figura 10-18)

Se debe controlar el engranaje de las cúspides al utilizar los dientes de 20° para que no se produzcan contactos prematuros, perjudiciales para la estabilidad de las dentaduras.

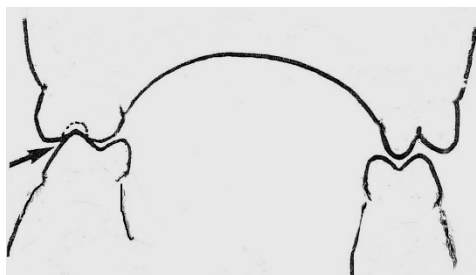
El ajuste oclusal consiste en constatar y después promover el equilibrio de las relaciones de contacto entre los arcos, tanto en céntrica como en excéntrica.

Para verificar la oclusión y realizar las correcciones necesarias, se interpone una cinta de papel de articular (carbónico) entre las superficies oclusales, superior e inferior, se golpea un arco contra el otro, con el articulador trabado en este primer momento de manera que realice, solamente, movimientos de apertura y cierre. Las partes señaladas pueden tener forma circular y puntiforme; las cúspides que imprimen una forma circular, son más altas que las puntiformes. El ajuste oclusal se hace por desgaste de las partes más bajas de los dientes, tal como en los surcos, fosas y bordes marginales, a fin de respetar las cúspides que se necesitan para obtener el balanceo. (Figura 10-19)

## Rehabilitación del Desdentado Total



**Figura 10-18**  
Contacto Posterior



**Figura 10-19**

La cúspide en RC no debe ser acortada cuando contacta cúspide-fosa; se desgasta simplemente la Fosa de manera que los dientes entren en contacto

Puede suceder también que alguna cúspide prominente haga contacto prematuro; ello se observará, sobre todo, a nivel de las vestibulares superiores y, especialmente, premolares del lado activo.

Se desgastan los puntos marcados con el carbónico con piedras abrasivas observando la guía incisal. Repetir la operación hasta lograr que el pin del vástago incisal vuelva a tomar contacto con la platina para recuperar la dimensión vertical original.

Luego, hacer el ajuste en el articulador de las posiciones excéntricas.

Con el papel carbónico colocado entre los arcos, hacer ejecutar los movimientos de lateralidad y propulsión para, ahora, reducir la altura de las cúspides señaladas para que dichos movimientos sean libres y sin trabas y se logren los tres puntos de contacto como mínimo, uno en la parte anterior y dos posteriores, uno a cada lado; de esta manera, se dirá que tienen balanceo, condición necesaria para el mejor funcionamiento de las dentaduras pues ayuda a la estabilidad (Figuras 10-20 a, b, c).


En los movimientos de lateralidad, la rectificación de la superficie oclusal se hace a expensas de:

## Rehabilitación del Desdentado Total

Cúspides vestibulares superiores (BU) (Bucal upper)	BULL
Cúspides vestibulares inferiores (LL) (Lingual lower) EN EL LADO DE TRABAJO	
Cúspides vestibulares inferiores EN EL LADO DE BALANCEO	

### **RECTIFICACIÓN OCLUSAL**

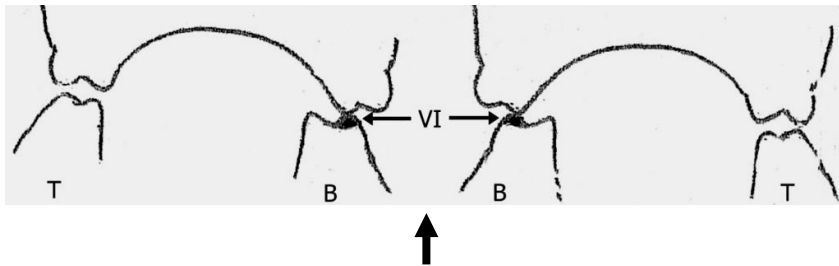
EN LATERALIDAD EN LADO DE TRABAJO



**Figura 10-20 (a)**

Se desgasta en Vestibular Superior, Lingual Inferior

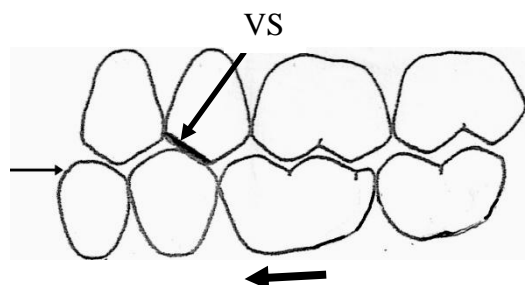
EN LATERALIDAD DEL LADO DE BALANCEO



**Figura 10-20 (b)**

Se desgasta en Vestibular Inferior

EQUILIBRACION EN PROPULSION



**Figura 10-20 (c)**  
Desgaste Vestibular Superior, VS (mesial)

El resultado será, además del trabajo que representa la destrucción de las superficies oclusales, la pérdida de la eficacia masticatoria. Sin embargo, si no se reubicaran las prótesis en el articulador, las consecuencias podrían ser más graves. Perfeccionada la oclusión en el articulador, se logrará un deslizamiento suave de las superficies oclusales lo que reducirá al mínimo la deformación de los tejidos blandos subyacentes, asegurando una mayor protección de las estructuras de soporte a la vez que una mayor comodidad para el paciente. Eliminados estos contactos incorrectos por desgaste, se podrá afinar la oclusión utilizando las pastas abrasivas como el polvo de carborundum mezclado con glicerina.

El papel de articular se presenta en el comercio en forma de tiras rectas y en forma de herradura; las primeras, se utilizaban de un solo lado de la arcada y, las segundas, cuando se desea abarcar toda la arcada de una sola vez. Cada faz tiene un color: azul de un lado y rojo del lado opuesto. Frecuentemente se utiliza un color para detectar las posiciones céntricas y el otro color para las posiciones excéntricas.

### **BIOSEGURIDAD EN EL LABORATORIO DENTAL**

La piedra pómez en polvo usada en el laboratorio dental para pulir las dentaduras puede contaminarse con bacterias cuando es utilizada sobre dentaduras de largo tiempo.

Entre las bacterias, pueden encontrarse la especie de *Acinetobacter*, *Pseudomonas*, *Moraxella*, *Micrococcus*, *Bacillus* y *Coliformes*. (Williams y col., 1983). También pueden encontrarse hongos como el *Aspergillus niger*, *Cephalosporium*, *Aspergillus flavus*, *Fusaria* y *Penicillium*.

El técnico de laboratorio ocupa una considerable cantidad de tiempo puliendo dentaduras y se expone al riesgo de infectarse con las esporas fúngicas contenidas

## Rehabilitación del Desdentado Total

en la piedra pómez del laboratorio. Esto es especialmente verdad para el laboratorista que está expuesto al aerosol que se forma con el polvo.

Para reducir la posibilidad de contaminación con las partículas de polvo (como infección ocular, respiratoria, de la piel, etc.), es necesario que el técnico use alguna clase de protección para protegerse contra los hongos y otros microorganismos. (Williams y col., 1986)

# **C A P I T U L O 11**

## **INSTALACION DE LAS PROTESIS**

## Rehabilitación del Desdentado Total

### **Concepto**

El aparato protético instalado en la cavidad oral, obra como material de **edificación**, reemplazando estructuras perdidas que el organismo es incapaz de reconstruir por sí y, simultáneamente con el reintegro morfológico del aparato, se favorece el retorno a la normalidad funcional, promoviendo al individuo al recobro de su equilibrio biológico. Cumple, en tal carácter, una función terapéutica perfectamente definida.

Pero el aparato protético es un ente ajeno al organismo que al ser puesto en contacto, más o menos, de forma inmediata con la cavidad bucal, se comporta como un cuerpo extraño que trabaja dando reacciones de naturaleza mecánica, química, térmica y bacteriológica. El aparato protésico acciona sobre los tejidos orales **mecánicamente como vehículo de fuerzas** que pueden trabajar como estímulo fisiológico o como agente irritativos.

Todas las fuerzas (acciones mecánicas) derivadas del acto masticatorio que no son consumidas en el trabajo de división y reducción del alimento, son propagadas por la unidad de soporte al terreno protético. Pero aún en los períodos de inactividad masticatoria se mantiene la yuxtaposición entre el terreno y la prótesis en los movimientos de deglución de saliva (900 a 1.500 veces por día), acto durante el cual las arcadas entran en oclusión determinando una presión efectiva que alcanza a los tejidos de soporte. Unas y otras fuerzas, masticatorias y de yuxtaposición o de contacto, pueden ser clasificadas en cuanto a su cantidad, calidad y ritmo.

La **cantidad** de las fuerzas se estiman de acuerdo a su magnitud en relación a la resistencia del terreno.

En su **calidad** se considera el modo de trabajar de las fuerzas y, de acuerdo a ellas, se las puede clasificar en:

- a. **Positivas:** las que caen dentro del cono de soporte del terreno que determinan el adosamiento de la prótesis al terreno de soporte.
- b. **Negativas:** son las que caen fuera del cono de soporte y determinan el alejamiento de la prótesis de su terreno de soporte.
- c. **De compresión:** son las que tienden a disminuir el espesor de la mucosa, presionándolas contra la superficie ósea.
- d. **De deslizamiento:** frecuentemente asociadas a las de compresión, tratan de hacer correr la mucosa sobre la superficie subyacente.

**Ritmo:** es la relación entre los períodos de aplicación y de descanso de una fuerza.

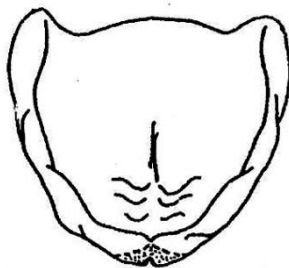
**Térmicamente actuando como barrera aislante** que retarda o dificulta el proceso de regulación de la temperatura tisular (Base de acrílico).



**Bacteriológicamente favorece la pululación microbiana** al dificultar la limpieza. Así es que, además de ser agente de rehabilitación morfo-funcional, es también un agente de modificación tisular.

La prótesis terminada debe ser objeto de un examen previo antes de su inserción en la boca: debe ser examinada minuciosamente teniendo en cuenta, además, que también será examinada escrupulosamente por el paciente y, quizás, por algún miembro de la familia y hasta por un odontólogo. Cada prótesis constituye una presentación técnica del profesional.

- a) La forma general es la que ya se había aprobado durante la prueba en cera.
- b) Los bordes deben producir la extensión de acuerdo al recorte realizado en las impresiones funcionales; su grosor no debe ser menor de 2 a 3 mm., excepto si se indicó algún adelgazamiento o engrosamiento mayor. Los bordes deben ser minuciosamente pulidos y presentar las escotaduras adecuadas a los frenillos. El borde palatino superior debe terminar en forma redondeada y pulida como final posterior del post-damming. (Figura 11-1)



**Figura 11-1**

Adecuado desarrollo de los bordes que reemplazarán la pérdida de tejido por reabsorción. Cuando la reabsorción es muy severa, los bordes deben engrosarse durante la impresión. Si el paciente se queja de plenitud del labio, un ligero bisel de la superficie pulida, se indica para reducir esta sensación

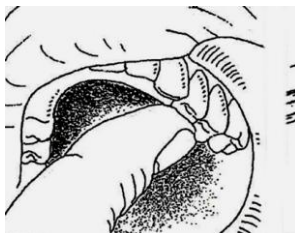
- c) Los dientes deberán ser alineados como se encontraban en la prueba; alguna vez se podrá percibir de inmediato el cambio de posición de alguno de ellos a consecuencia de una mala maniobra del laboratorio.
- d) Los bordes gingivales deben estar bien tallados, terminados y pulidos.
- e) La superficie de asiento es la que requiere una inspección mayor. La impresión debe estar reproducida con todo detalle. La palpación ayuda a localizar gránulos y asperezas que pueden pasar inadvertidas a la vista.
- f) El resto de la superficie pulida debe tener el modelado que corresponda de acuerdo a lo indicado.

Ya el paciente sentado en el sillón y enjuagados los aparatos, se probarán en la boca:

**Prótesis superior.** En primer lugar se procura asentarla en su lugar con cuidado para no traumatizar al paciente. En nueve de cada diez casos, la prótesis irá a su sitio, sin dificultad. Cuando hay eminencias óseas, más frecuentemente en la superficie vestibular de la tuberosidades, la prótesis puede no entrar. No es difícil reconocer el origen de la dificultad (que ya debió estar prevista) para desgastarla donde corresponda. Conseguido el asentamiento, se hace una compresión firme hacia arriba para eliminar el aire que quedó retenido en su interior. Al retirarla, debe hacer un chasquido característico que indica siempre una buena adaptación.

La prueba, que suele llamarse de soporte, más bien aprecia la adaptación de las bases. Consiste en hacer presión sobre los arcos dentarios, a uno y otro lado, directamente con los dedos. Cuando la adaptación es buena, las bases sólo se mueven ligeramente, siguiendo la depresibilidad de la mucosa. Si balancean de lado a lado, la adaptación es deficiente. (Figura 11-2)

La retención de las dentaduras tiende a disminuir en los primeros días; luego, después de tres días, más o menos, tiende a aumentar volviendo a tener la retención de cuando fue instalada. Por lo tanto, si se observa que en los primeros días que el aparato tiene una retención insuficiente, debemos aguardar unos días para indicar un rebasado porque la retención puede volver a ser normal. (Tamaki)



**Figura 11-2**

Control de la estabilidad masticatoria en el maxilar superior: las cúspides palatinas son las que deben resultar estabilizantes de la carga del bolo. Los componentes dinámicos se comprueban con el dedo.

Deben realizarse los test de retención una vez instaladas las prótesis y las mismas consisten en:

- **Test vertical:** consiste en traccionar los incisivos verticalmente; si en esta operación la dentadura se disloca, es porque el sellado periférico en la región gíngivo-labial, es insuficiente.
- **Test lateral:** se realiza traccionando firmemente los molares para vestibular de ambos lados alternativamente.

## Rehabilitación del Desdentado Total

- **Test horizontal:** se hace traccionando los incisivos superiores hacia adelante. Si la dentadura se disloca es porque el post-damming es insuficiente.

Las dentaduras, para ser consideradas satisfactorias, deben resistir estos test.

Los bordes periféricos vestibulares deben ocupar los sacos vestibulares; no deben ser tan gruesos que empujen la pared externa (labios y carrillos), ni tan delgados que no sellen nada. Porque todo el secreto de la estabilidad (soporte y retención) de las dentaduras completas consiste en que no entre aire el que, solamente, puede entrar por la periferia. Si el paciente dice que la dentadura se le cae, buscar por donde entra aire y sellar. Si dice que se le mueve, desprendiéndose al comer, llenar bien el saco vestibular del lado opuesto al que se aprieta, que es donde se sale. (Le Pera, 1987)

Las pastas reveladoras de presión, ayudan a localizar los defectos de adaptación. Se extiende el material sobre la zona sospechosa y se lleva la prótesis a su lugar bajo presión manual para evitar la acción de posibles cúspides desplazantes.

Retirada, con mucho cuidado para evitar frotos, el punto de presión queda a la vista por desaparición de la pasta. Se lo marca con un lápiz, se retira la pasta y se corrige con piedra o fresa de tamaño adecuado, repitiendo la prueba de inmediato.

Ubicada la prótesis en su sitio, traccionarla suavemente para comprobar si ofrece retención activa. Una presión discreta sobre los incisivos, informará sobre la efectividad del post-damming.

Si el cierre posterior es deficiente, el primer paso es evaluar la extensión del borde posterior, el cual debe abarcar las fosas hamulares y llegar hasta la línea de vibración. Si la extensión es correcta, se aplica composición de modelar reblandecida en el área del sellado posterior y colocando la dentadura en la boca, se hace ocluir. Si la retención aumenta por este procedimiento, el sellado debe corregirse con el agregado de resina acrílica de autocurado.

### **TÉCNICA**

1. Si el sellado posterior no está bien realizado, identificar y marcar la línea de vibración en la boca con lápiz tinta.
2. Evaluar el borde posterior de la dentadura en la boca para una adecuada extensión posterior.
3. Asperizar la superficie en el área del sellado posterior con una piedra.
4. Aplicar monómero en dicha área y esperar que el exceso se evapore. Colocar resina acrílica.

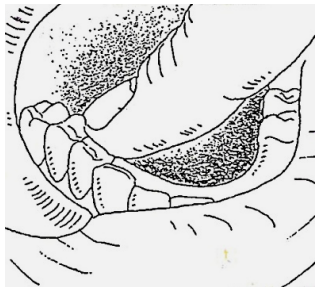
## Rehabilitación del Desdentado Total

5. Colocar la dentadura en la boca. Esperar, aproximadamente, 1 minuto. Durante éste tiempo, el material se escurre y toma consistencia.
6. Remover la dentadura de la boca y retirar los excesos con la mano. Lavar debajo del agua de la canilla para eliminar el exceso de monómero.
7. Volver a colocar en la boca y esperar a que endurezca totalmente.
8. Retirar y recortar los excesos con una piedra. Pulir la unión entre el sellado y la superficie pulida de la dentadura.
9. Colocar en la boca y evaluar el correcto sellado.

**Prótesis inferior.** Retirada la prótesis superior, se coloca la inferior. Es excepcional que ofrezca dificultades si no hay alguna exostosis bien definida que exige el desgaste respectivo (torus mandibular). A veces, la forma de los flancos linguales debajo de las líneas milohioideas, exige llevar la prótesis muy atrás y arriba para, desde allí, deslizarla hacia abajo y adelante.

Es frecuente que la prótesis ofrezca escasa retención activa en una amplia abertura bucal. Se debe enseñar al paciente a mantener la prótesis en posición, dejando que la lengua se apoye sobre ella, la punta en contacto suave con los incisivos. Hay retención activa cuando la lengua está en buena posición, lo que sucede si la impresión fue correctamente extendida. De todas maneras no se debe llamar mucho la atención del paciente sobre la retención activa. Es posible que se pierda durante el período de instalación sin perder eficiencia por ello. El soporte se prueba igual que en la prótesis superior (Figura 11-3)

Si se desprende la inferior al apretar adelante, es que está corta por disto-lingual. (Le Pera, 1987)



**Figura 11-3**

La estabilidad del maxilar inferior se comprueba ejerciendo presión sobre la fosa central de los posteriores.

**Las dos prótesis.** Satisfecho el examen individual de cada prótesis, colocar ahora las dos y hágase cerrar la boca haciendo que el paciente realice movimientos con los labios y carrillos para que las dentaduras se acomoden en su posición. Si la técnica fuera correcta, los aparatos intercuspitarán en oclusión central como en la prueba. Si no fuera así, debe examinarse el origen de la discrepancia: a veces es simplemente porque que el paciente no muerde en relación céntrica.

Hágase hablar al paciente, désele el espejo para que se mire y aprecie el resultado. Alguno dirán que no pueden hablar, otros ensayarán la fuerza de sus músculos masticadores, otros dirán que se ahogan; a veces, aparecen náuseas. Toda modificación repentina del continente oral es, inmediatamente, percibido por el paciente ya sea por aumento de su capacidad, como cuando se realizaron las extracciones o bien por disminución, como cuando se instalan restauraciones protéticas. Estas circunstancias explican las sensaciones que experimenta un paciente a quien se le instala un juego de prótesis completa: la lengua que desbordaba fuera de los límites queda ahora contenida en el perímetro de la nueva arcada dentaria; las mejillas, que flácidas se invaginaban en la cavidad desdentada, recobran su tensión y encuentran un nuevo apoyo; los labios acortados y sumidos por la pérdida de la dimensión vertical y del soporte, son sostenidos por el aparato protésico y llevados a su posición correcta.

Todo este cambio y las sensaciones físicas de cuerpo extraño que provoca en el paciente, determinan en él **reacciones psíquicas** que puedan alcanzar, desde sorpresa y desorientación, hasta repulsión hacia la prótesis. Es de buen criterio respetar su espontaneidad y ayudar con comentarios y explicaciones a normalizar su situación espiritual.

Es normal que se realicen los primeros retoques, desde el primer momento, ya sea exigido por dificultades de calce, dolor o defectos oclusales.

Las dificultades de calce exigen desgastar la prótesis lo necesario hasta que el paciente pueda colocarla y quitarla sin dolor. Pulir de inmediato.

El dolor puede originarse debido a múltiples defectos; el examen de la prótesis, la palpación del sitio dolorido y el empleo de pastas reveladoras, son los recursos para localizar los puntos dolorosos que no se deben a la oclusión.

En principio, no deben dejarse en la boca una prótesis carente de una buena oclusión central; una oclusión central no equilibrada, impide o dificulta el asiento de la prótesis y conspira contra la retención.

La rectificación de la superficie oclusal debe realizarse siempre en el articulador y terminada en la boca.

Sólo se despedirá al paciente después de efectuados los retoques cuya necesidad se haya puesto en evidencia y haberle dado instrucciones en cuanto a la conducta a seguir, citándolo para dentro de 24 ó 48 horas. El paciente debe saber que el

odontólogo no intenta un éxito inmediato, sino al cabo de un período de acostumbramiento y correcciones. Aceptando que la prótesis ha sido correctamente ejecutada, este período de acostumbramiento es de duración distinta de un individuo a otro, dependiendo de las características biofísicas del terreno y del espíritu de colaboración y tesón con que el paciente encare las dificultades. El paciente debe comprender que los dientes de una prótesis completa se implantan en la boca mediante vínculos de muy distintas características a los que tienen los dientes naturales y, en consecuencia, debe aceptar que no pueden trabajar con la misma libertad de acción ni con la misma eficacia que los naturales siendo, por lo tanto, necesario condicionar el acto masticatorio a la nueva situación planteada. Este período de aprendizaje y acostumbramiento será tanto más corto cuanto mayor sea el empeño con que el paciente se sobreponga a las incomodidades iniciales.

Debe saber que los maxilares que soportan sus placas son susceptibles de cambiar de forma y tamaño en el transcurso del tiempo y que, por lo tanto, es conveniente la necesidad de exámenes periódicos para controlar tales variaciones y considerar la posibilidad de modificaciones en su prótesis que le permitan recuperar su eficacia.

Las primeras instrucciones sobre las prótesis suelen ser breves y concisas; usar las prótesis todo el tiempo, excepto en las comidas por unos días; leer en voz alta, procurando separar las sílabas; usar las prótesis por la noche durante el período de acostumbramiento; hacerles una higienización a fondo una vez al día.

No puede darse una medida para el período de instalación; sumamente sencillo en unos casos, se complica en otros por molestias y sufrimientos que parecen no tener fin. Son muchas las quejas, críticas y sugerencias que los pacientes suelen presentar desde que reciben las prótesis. Se debe escucharlos, comprenderlos y aliviarlos.

### **REACCIONES TISULARES PRODUCIDAS POR LAS PRÓTESIS COMPLETAS**

Las reacciones tisulares, también conocidas como lesiones paraprotéticas, tienen como punto de partida el hecho de que ni la mucosa, ni el hueso de soporte, ni el aparato estomatognático en su conjunto, han sido creados para soportar y hacer funcionar las prótesis. Si a ello se agregan las prótesis desajustadas e inestables, se podrá notar la influencia dañosa que tienen las prótesis completas sobre el terreno protético.

Las reacciones que el aparato protético pueden ocasionar sobre los tejidos de la cavidad oral, se las puede clasificar en inmediatas y mediatas.

### **Reacciones Inmediatas**

Tienen distintos grados, desde los muy leves que, prácticamente, se confunden con una simple incomodidad, hasta la reacción aguda que obliga al retiro de las prótesis. Clínicamente, se manifiestan por inconvenientes de naturaleza esencialmente anatómicas y, otras veces, de carácter funcional, representando las primeras en

irritaciones y ulceraciones y, las segundas, en náuseas, vómitos, dificultad en la fonación, sialorrea, disminución de la capacidad masticatoria y persistencia de restos alimenticios en el vestíbulo. Estas manifestaciones se engloban bajo la denominación de "síndrome inicial protésico" porque se produce durante los primeros días de uso de la nueva prótesis.

### **Inconvenientes de Caracteres Anatómicos**

**A) Irritativos:** se trata de lesiones de fácil objetivación y consiste en zona de la mucosa, simplemente inflamada o aún más seriamente injuriada, hasta llegar a la ulceración.

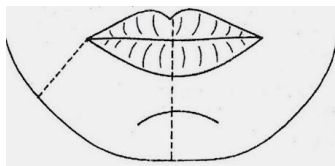
Los puntos dolorosos suelen constituir uno de los síndromes más característicos del período de instalación. Pueden ubicarse sobre la cresta alveolar, en los bordes y en relación con la mucosa que reviste el torus palatino. Las lesiones en los rebordes se presentan de aspecto levantado con una pequeña ulceración central. Son normalmente debidas a una presión excesiva de la prótesis debido a un precontacto o contacto prematuro, defectos en la ejecución de la prótesis, por puntos altos en la superficie de los rebordes o, en ocasiones, por falta de una correcta regularización de los mismos. En relación con los bordes, las lesiones pueden ser atribuibles a un largo excesivo de los flancos que forman los bordes de la prótesis, que interfieren con el movimiento normal de la mucosa buco-alveolar determinada, a su vez, por el juego funcional de los músculos y que pueden llevar hasta la ulceración. El aspecto de estas lesiones es de forma longitudinal, con bordes irregulares y suaves. El fondo de la ulceración está cubierto por una membrana blanquecina constituida por epitelio descamado. Es conveniente reducir el borde de la prótesis que ha tenido un insuficiente recorte muscular, de a poco, procurando encontrar un buen límite de tolerancia dentro de la zona de extensión.

No siempre es fácil localizar exactamente en la prótesis el sitio que corresponde a un punto doloroso. Para exceso de presión, las pastas reveladoras constituyen una excelente ayuda; otra manera de referir el punto doloroso a la base, consiste en rodearlo con un trazo de lápiz y asentar la prótesis en su lugar para su transferencia. Producida la ulceración, no siempre, se cura con facilidad y, en consecuencia, es menester tratar de aliviar al paciente sin estropear el aparato. No siempre hay proporción entre el tamaño de la lesión, objetivamente apreciada, y el dolor o la molestia que acusa el paciente. La aplicación de una pomada anestésica puede producir alivio en algunos casos.

En casos de gran reabsorción del reborde maxilar inferior, la presión de la dentadura sobre el **nervio mentoniano** y vasos sanguíneos, puede causar dolor y adormecimiento del labio inferior y el mentón. (Figura 11-4)

Existen diversas causas de anestesia mentoniana (AM). Algunas de ellas son de índole local pero otras, tiene una base sistémica.

## Rehabilitación del Desdentado Total

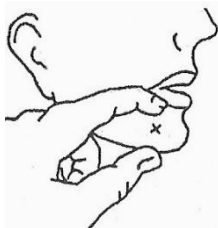

**Figura 11-4**

Zona cutánea donde se manifiesta la parestesia del nervio dentario inferior derecho

El portador de prótesis mandibular, describe como una sensación de adormecimiento en el territorio inervado por el nervio mentoniano y que aparece durante la masticación para desaparecer a los pocos minutos. El orificio mentoniano está alto y se puede realizar un test de provocación, presionando con la prótesis contra la zona de emergencia del nervio mentoniano, para reproducir la clínica que refiere el paciente.

El agujero mentoniano, situado justamente debajo y entre los ápices de los dos bicúspides inferiores, da salida a los vasos y nervios mentonianos que, por debajo del músculo triangular, se divide en dos o tres ramas; una desciende para inervar la piel y la membrana mucosa del labio inferior. El examen digital cuidadoso muestra que el agujero mentoniano puede estar completamente hacia arriba y, el ligero contacto con el dedo sobre el nervio, produce una violenta reacción de dolor. Se palpa generalmente un nódulo que se mueve libremente en todas las direcciones. Cuando el dedo hace ligero contacto con este nódulo, el paciente experimenta un severo dolor. Debe localizarse y transferirse a la prótesis ya que un cuidadoso y generoso alivio de la superficie tisular de la dentadura, en su nueva relación con la mandíbula atrofiada, produce un pronto alivio del dolor y del adormecimiento del labio y del mentón y de la sensación quemante que es común en estos casos. (Figura 11-5)



**Figura 11-5**

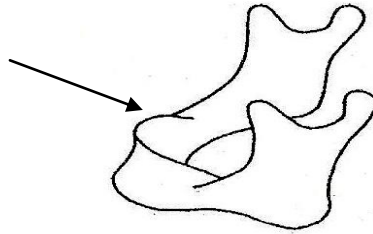
Localización extraoral del agujero mentoniano

El **agujero palatino anterior**, situado por detrás de los incisivos centrales superiores, generalmente, no está protegido con un adecuado espesor de tejido blando y los vasos sanguíneos y nervios que están en estrecho contacto con los bordes marginales óseos, bajo la presión de una prótesis, puede impedir la



circulación de sangre y causar una sensación quemante en la ventana de la nariz. Se aconseja colocar siempre un alivio.

Frecuentemente, algunos pacientes presentan dolor en la **parte anterior del reborde alveolar inferior**. Ello ocurre porque el reborde residual de esta región, está constituido, principalmente, de hueso esponjoso que es menos apto para dar un adecuado soporte a la dentadura completa y, además, porque este proceso natural, frecuentemente, contiene canales nutrientes en el espacio interproximal que son paralelos al eje largo de los dientes y que deben ser cuidadosamente aliviados en esta región de los seis dientes anteriores inferiores para que no presionen sobre los puntos filosos del hueso mientras la prótesis se mueve en función. (Figura 11-6)



**Figura 11-6**

Por lo general, hay un amplio espacio entre la tuberosidad maxilar y el **proceso coronoideo** para permitir su libre movimiento en relación con la dentadura superior cuando se halla en posición. Ocasionalmente, la tuberosidad maxilar, desciende como resultado de la falta de dientes posteriores mandibulares durante un tiempo prolongado y hay un crecimiento de la tuberosidad hacia bucal. Cuando se construye una dentadura sobre tal tuberosidad y los flancos son demasiado gruesos, el proceso coronoideo puede encontrar interferencias en su función. Si la interferencia es severa, es fácilmente detestable porque aparece enrojecimiento sobre los tejidos.

La **glándula submaxilar** se localiza en la fosa submandibular por lingual de la mandíbula y, desde aquí, se inicia el **conducto de Warton** que se desplaza hacia adelante en forma curva para desembocar en la zona anterior del piso de la boca en las **carúnculas sublinguales**.

El borde lingual de la dentadura puede tener una relación que puede producir interferencias, causando un cierre completo o parcial del conducto. Clínicamente, el cierre se manifiesta por un abultamiento de la glándula debajo de la mandíbula al comer, al punto que el paciente se asusta al relacionarlo con un repentino absceso. Ejemplo: una mujer de 60 años, a los dos días de recibir sus nuevas dentaduras, superior-inferior, se quejaba de zonas aumentadas de volumen bajo la mandíbula cada vez que comía. La prótesis inferior mostraba una gran extensión por lingual. Al retirar la prótesis, se localizan los orificios de los conductos de Warton; la prótesis cubría los orificios, impidiendo el flujo de saliva.

## Rehabilitación del Desdentado Total

Pero la glándula vuelve a su tamaño natural. Luego se retira de la boca. Mientras el conducto de Warthon está en estado estático, está lejos del borde lingual de la dentadura inferior pero, cuando los músculos del piso de la boca están funcionando activamente, el conducto puede contactar con el borde de la dentadura.

Una reducción del espesor del flanco lingual, sin alterar el borde, suministra al paciente el alivio deseado. Debe tenerse gran cuidado para no mutilar la dentadura inferior por excesiva reducción de los bordes.

Es importante aliviar la superficie interna de la prótesis inferior que se halla en contacto con las **líneas milohioideas**. Durante los movimientos propulsivos y de lateralidad, se produce una disminución del ancho del arco mandibular. Estos movimientos tienden a crear presión sobre el reborde milohioideo. La presión es más grande en la región posterior del reborde porque esta parte está muy cerca de la inserción del músculo pterigoideo interno. (Boucher, 1992)

A su vez, el mucoperiostio que cubre este reborde milohioideo es, generalmente, delgado, con poco o nada de tejido conectivo. Durante la masticación, el mucoperiostio es presionado entre la base de la dentadura y el reborde milohioideo cortante, produciendo dolor en toda la mandíbula. No siempre es posible reducir quirúrgicamente el reborde cortante o protegerlo con un relleno blando; por lo tanto, la dentadura inferior debe ser ajustada en el momento de la inserción y durante las visitas post-inserción.

**B) Mordiscamientos:** situados sobre la mucosa del carrillo, a la altura del plano oclusal, en correspondencia con el 1º y 2º molares; son, frecuentemente, durante los primeros días y es ocasionado por el rechazo de la prótesis sobre los carrillos cuya musculatura (buccinador), ha perdido su tono debido a la falta de función masticatoria como consecuencia de la pérdida de los dientes. En las personas con dentadura natural íntegra, la función del buccinador es la de llevar, por su propia tonicidad, los alimentos sobre la superficie masticatoria de los dientes destinados a la trituración. Una demostración de la validez de este mecanismo es que después de un breve período de tiempo, el portador de la prótesis total, ejercitando nuevamente la función masticatoria, estimula la tonicidad muscular del buccinador el cual, al recuperar la elasticidad fisiológica del carrillo, desaparece el hábito del mordiscamiento. A veces, se debe eliminar algún borde agudo de los dientes, redondeándolo y puliéndolo minuciosamente. Si falta resalte, deben retocarse las cúspides que permitan crearlos. Se aconseja, en casos de mordiscamientos preexistente del carrillo, una vez corregidas las cúspides, pegar rodillos de godiva sobre los flancos vestibulares de la prótesis superior, de manera de mantener alejado al carrillo de la línea del plano masticatorio por un período de tiempo variable hasta que se recupere el tono muscular. Al cabo de algunos días, puede eliminarse.

Algunas veces, el mordiscamiento se debe a la excesiva modelación de las cúspides vestibulares de las posteriores; en estos casos es suficiente redondear

suficientemente las cúspides de los dientes artificiales para que desaparezca el problema.

### **Inconvenientes de Caracteres Funcionales**

**Náuseas y vómitos:** el reflejo nauseoso es un mecanismo vital de sobrevivencia controlado, primariamente, por el parasimpático. Es un reflejo protector que se pone en actividad ante cualquier amenaza o impedimento en las vías respiratorias, tales como la presencia de cuerpos extraños o un estímulo táctil. El mecanismo del reflejo se pone en acción frente a una irritación inicial nacida, generalmente, en el paladar blando y en el tercio posterior de la cara dorsal de la lengua, aunque también puede ser el resultado de la irritación de otras zonas sensitivas como la pared posterior de la faringe, úvula, istmo de las fauces, etc. Estimulando algunas terminaciones nerviosas, se ponen en acción una serie de movimientos coordinados, que producen como resultado el acto normal de la deglución, al mismo tiempo que se provoca la inhibición del centro respiratorio. El centro del vómito se halla en el bulbo raquídeo, próximo al centro de la salivación, deglución y respiración. Estímulos diferentes pueden provocar una serie de movimientos incontrolados y espasmódicos de los músculos cuya función es impedir que un cuerpo extraño entre en la tráquea, expulsándolo del esófago o la laringe.

Los estímulos capaces de producir náuseas o vómitos, pueden ser:

- a) Estímulos provenientes del área digestiva: la plenitud gástrica aumenta la tendencia al vómito.
- b) Estímulo de origen laberíntico: como el caso del vértigo.
- c) Estímulos psico-sensoriales: como el dolor, estímulos táctiles, visuales, acústicos, olfatorios, etc., participan activamente en la integración de los reflejos condicionados. Así es como algunos pacientes acusan náuseas al percibir olores y sabores desagradables, así como dolores agudos y emociones fuertes.
- d) Sustancias químicas como la apomorfina, morfina, digital, etc., pueden producir emesis.
- e) Estímulo protético: pueden observarse por la extensión de la prótesis sobre el paladar blando, estímulo que la parte posterior de la placa ejerce sobre el dorso de la lengua, excesivo grosor del borde palatino, falta de ajuste del post-damming, movilidad de la prótesis superior, contacto de las cúspides palatinas de los segundos molares con los bordes de la lengua.

La inserción de una prótesis superior puede determinar una sensación desagradable de náuseas, más o menos pronunciadas en algunos pacientes particularmente sensibles y predispuestos, pudiendo llegar al vómito, constituyendo un problema especial en la prótesis completa. Este reflejo hipersensible impide, a menudo, seguir una técnica correcta.

Es hiperactivo por varias razones y no es poco común y presenta un problema para el profesional, particularmente cuando es necesario tomar una impresión o colocar

## Rehabilitación del Desdentado Total

una prótesis. Es un serio problema porque el fracaso para superar el reflejo hiperactivo puede mantener al paciente, permanentemente desdentado, insatisfecho estéticamente y nutricionalmente.

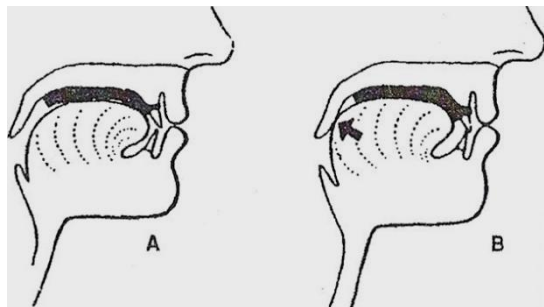
El examen y las maniobras operatorias realizadas con anterioridad, permiten el diagnóstico de esta sensibilidad, por lo que las náuseas no pueden constituir una contingencia inesperada durante la instalación de la prótesis.

La dificultad para deglutir con las dentaduras puestas estimula la salivación y, en consecuencia, el reflejo nauseoso.

La deglución se divide en dos etapas: la primera (voluntaria), es aquella en la que el bolo resultante de la masticación se ubica en su posición, sobre el dorso de la lengua, luego los músculos linguales la llevan a la base de la lengua, frente el istmo de las fauces y, luego, con la contracción de los milohioideos, la lengua es presionada contra el paladar. La segunda etapa (involuntaria), consiste en guiar el alimento a través de la faringe y no puede ser afectada por ninguna prótesis.

Está bien documentado que la parte posterior de la cavidad oral está inervada por el nervio vago y que este nervio está relacionado con la estimulación del reflejo nauseoso. Si la distribución del nervio vago fuera más extensa, las náuseas podrían resultar de la estimulación táctil de las regiones asociadas con este reflejo. Es posible que el paciente con náuseas, tenga una distribución más extensa del nervio vago. Estudios realizados mediante radiografías cefalométricas han demostrado que no existe ninguna anomalía anatómica en los pacientes con náuseas. (Wright, 1981)

Si durante la primera etapa, el dorso de la lengua toca prematuramente la prótesis por falta de espacio posterior para el libre movimiento, la lengua es empujada hacia la faringe, provocando la sensación de náuseas. (Figura 11-7)



**Figura 11-7**

Espacio de que dispone la lengua como factor de náuseas.

- A, la prótesis permite una relación lingual normal.
- B, espacio insuficiente por cuya razón la lengua no está en posición normal provocando náuseas. (Wright)

## Rehabilitación del Desdentado Total

Siempre existirá una disminución del espacio vital de la lengua como consecuencia del espesor de la placa palatal que vendrá a estimular esta zona susceptible de desencadenar el reflejo del vómito.

Para su tratamiento se hace necesario bloquear de alguna manera los estímulos que provocan el reflejo. Varios autores han indicado la hipnosis (Kramer, 1977 – Ament, 1970 – Schole, 1959), aunque su uso queda limitado a quienes hayan alcanzado experiencia y habilidad en su manejo. Medicamentos varios, tales como sedativos, antihistamínicos, parasimpaticóliticos (Means, 1970 – Schole, 1959), relajación (Murphy, 1979), relajación y respiración controlada, lectura en voz alta, etc., han sido algunos métodos usados con algún éxito. La psicoterapia ha sido usada para algunas náuseas de tipo crónicas. El meprobamato y la clorpromazina han sido administrados como sedantes. Perry (1981), ha notado la cesación del reflejo nauseoso con la administración de meprobamato tres horas antes del tratamiento dental. La anestesia tópica o de superficie y aún infiltrativa, puede emplearse aunque sus resultados sean limitados.

Para disminuir el reflejo nauseoso, las prótesis deben tener una retención máxima, una dimensión vertical adecuada, un sellado periférico correcto, una oclusión balanceada. Una dimensión vertical exagerada y la dificultad para tragar saliva y su colección en la garganta, son causa de náuseas. Reduciendo la cantidad de material de base de la dentadura, especialmente con respecto al último molar y a la tuberosidad, puede disminuir la tendencia al reflejo. (Sussman, 1960)

Cuando el principal problema es la salivación, se debe usar atropina y sus asociaciones, porque son compuestos parasimpáticos que reducen la salivación e impiden el reflejo del vómito.

Kovats (1971), sostiene que las náuseas son reflejos involuntarios cuya reacción va acompañada de la lagrimación, salivación y ruborización y que para aclarar su conocimiento es necesario recordar la clásica experiencia de Pavlov sobre los reflejos condicionados. Este investigador estableció que, si se coloca ácido diluido en la boca de un perro, normalmente, se produce una secreción profusa de saliva. Si durante una serie de procedimientos similares, se hace sonar una campana al mismo tiempo que se coloca el ácido, se observará que será suficiente hacer sonar la campana al mismo tiempo que se coloca el ácido, se observará que será suficiente hacer la campana para causar la secreción de la saliva. Se dice que el perro está condicionado por el sonido de la campana que constituye en el estímulo condicionante. Si, al mismo tiempo que se hace sonar la campana, un nuevo estímulo, como un sonido extraño o una sensación de dolor son introducidos, el reflejo puede disminuir o abolirse: inhibición externa del reflejo.

Este reflejo externo puede aplicarse para tratar el reflejo nauseoso, si la atención del paciente es desviada, por ejemplo, manteniendo su pierna en posición elevada o ejecutar cualquier otra acción que ocupe su atención.

## Rehabilitación del Desdentado Total

Previamente a la toma de la impresión, el paciente es instruido para que respire a través de la nariz, lentamente y en forma audible y, al mismo tiempo, que golpee su pie derecho rítmicamente sobre el suelo, concentrando su atención en ello.

Se pulverizó todo el paladar con anestesia en spray y se procedió a la toma de la impresión al mismo tiempo que se indicaba firmemente que continuara respirando y golpeado el pie como se describió: no aparecieron las náuseas.

De la misma forma, se realizaron todos los pasos necesarios hasta terminar con las prótesis sin incidentes. La dentadura inferior fue colocada acto seguido y el paciente fue requerido para cerrar en RC: empezó con las náuseas inmediatamente hasta que, nuevamente, inició una respiración nasal y audible y el golpeteo del pie. Aunque inicialmente muy severas, las náuseas se mantuvieron por un período de 4 a 5 minutos. La recurrencia de las náuseas se mantuvo diariamente por los primeros cuatro días y cada episodio fue controlado por la respiración nasal y, ahora, chocando los dientes entre sí. A la terminación de este período, no tuvo más náuseas en los 12 meses que está usando las dentaduras.

Es interesante hacer notar la diferencia entre la dentadura anterior que inducía a las náuseas y la nueva. Ésta última medía, desde la papila incisiva hasta el borde posterior del paladar, casi 21 mm. más que la dentadura vieja; por ello, acceder a requerimiento del paciente, de acortar el paladar inmediatamente de colocada la nueva dentadura, puede predisponer aún más a las náuseas. Esta sensibilización a la prótesis es, mayormente, debido al establecimiento de un simple reflejo condicionado Pavloviano, donde la dentadura superior se vuelve un estímulo condicionante que provoca las náuseas.

**C) Dificultad de la fonación:** la mayor parte de los desdentados, en el momento de la inserción de la prótesis y los primeros días subsiguientes, manifiestan notable dificultad en la fonación en general; este fenómeno parafisiológico es debido a la disminución del espacio vital de la lengua como consecuencia del espesor de la base y del obstáculo creado por la presencia de los dientes artificiales. Se ha probado la habitual adaptación de la lengua a las nuevas formas del enfilado lo que hace que este inconveniente desaparezca.

**D) Sialorrea o hipersalivación:** el cuerpo extraño que representa la prótesis, determina una estimulación refleja de las glándulas salivales, las cuales responden con una secreción, en general, muy abundante. Cuando la sialorrea ocurre solamente unos días o una semana y, gradualmente, se atenúa hasta desaparecer, puede considerarse como normal. Durante este tiempo puede sugerirse al paciente que disuelva un caramelo o pastilla de menta que tratará de no romper con los dientes y que le servirá como distracción.

En circunstancias más raras, la sialorrea se continúa por días y semanas. Esta excesiva salivación puede ser corregida con pequeñas dosis de sulfato de atropina

que sirve, tanto para los primeros días, como en instancias de una salivación más severa.

La causa principal de la hipersalivación es el aumento del flujo sanguíneo a través de las glándulas salivales por excesiva estimulación a causa de: stress emocional, dolor aflictivo de la cavidad oral, estimulación refleja de la dentadura o bien la combinación de las tres.

**E) Insuficiente capacidad masticatoria:** en general, el desdentado rehabilitado protéticamente, se lamenta de una escasa capacidad masticatoria; si las prótesis aparecen técnicamente correctas, los defectos de masticación se deben a: dolores, inhabilidad inicial y una insuficiencia muscular como consecuencia de una prolongada inactividad de los músculos masticatorios por la ausencia de dientes y a la resiliencia mucosa. Mientras duela, no habrá masticación. Se debe ir corrigiendo las fallas en tanto el paciente va aprendiendo a utilizar los movimientos eficaces para masticar sin que duela y sin que los aparatos se desplacen. Por fisiología se sabe que el músculo ejercita su máxima función cuando puede accionar en las condiciones ideales de longitud y tonicidad, situación ésta que se verifica cuando las arcadas dentarias se encuentran en exacta relación céntrica.

La resiliencia mucosa es la capacidad de la mucosa de ser comprimida bajo la acción de las fuerzas ejercidas por la base protética durante su funcionamiento y de volver a su condición primitiva una vez que ha cesado la presión; la compresibilidad de la mucosa es una consecuencia del contenido de líquidos orgánicos (sangre y linfa) en los tejidos.

Los estudios sobre eficacia masticatoria prueban que, en portadores de prótesis, no suele ser mayor de un quinto o un sexto, comparada con una buena dentadura natural.

Es indudable que la prótesis como instrumento masticatorio, no resulta tan eficiente ni da resultados tan satisfactorios como los que se obtienen con dientes naturales sanos. Los fabricantes de ojos artificiales se han esmerado al máximo hasta obtener piezas, prácticamente, indiferenciables del ojo humano. Sin embargo, no sirven para ver y, también existen en estos casos, todas las molestias del período de adaptación. Por lo tanto, si en lo que respecta a la restauración dentaria, se ha logrado, aunque sea un reducido porcentaje de su función natural, se ha logrado el éxito. De allí que el paciente deberá aprender a usar una prótesis bucal de la misma manera como debe hacer para adaptarse al uso de otra prótesis cualquiera, como por ejemplo, una pierna artificial. Deberá aprender a hacer trabajar las dentaduras como haría si tuviera que aprender a caminar con una pierna artificial. Debe comenzar con alimentos blandos que requieren poca masticación; poco a poco, se graduará la resistencia de los alimentos para ir aumentándola paulatinamente. Se tomarán bocados pequeños y se masticarán cada uno muy bien. Cuando más tiempo se emplee en comer, tanto más pronto se dominará la prótesis. Como el comer es la más costosa experiencia se debe persistir y recurrir al máximo de buena voluntad a fin de adquirir destreza en la masticación.

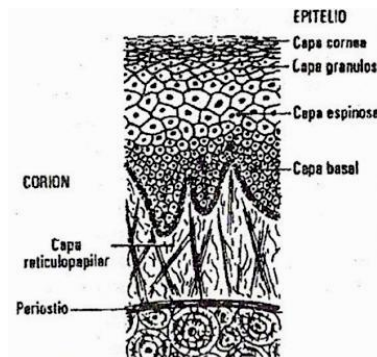
**F) Restos alimenticios en los bordes:** la falta del tono muscular del carrillo que conjuntamente con la lengua son los encargados de llevar los alimentos a la superficie triturante produce, en consecuencia, un depósito de alimento en el surco vestibular especialmente a nivel de los molares.

### **Reacciones Mediatas**

El Síndrome de Sjögren (1933). Aunque el síntoma más común es sequedad de los ojos y boca, la enfermedad ocasiona otras complicaciones. Se desconoce su origen pero sí se sabe que afecta las glándulas exocrinas que son las que producen lágrimas y saliva. La sequedad ocular, labial y vaginal, son síntomas de una enfermedad autoinmune

Frecuentemente son indicios de modificación del terreno protético y, casi siempre, se hacen sentir en forma gradual, alcanzando a provocar sintomatología aguda sólo al ser descuidada.

**Modificaciones de la mucosa:** la función de la mucosa oral, semejante a la piel, es la de proteger a las estructuras subyacentes. Comprende componente epitelial escamoso estratificado, la membrana basal y la capa de tejido conectivo o lámina propia. Tejido glandular salivar accesorio dentro de la sub-mucosa, se deriva de una invaginación del epitelio oral. (Figura 11-8)



**Figura 11-8**  
Estructura microscópica de la mucosa bucal. (Borel)

La prótesis completa propaga a la mucosa fuerzas de presión y de deslizamiento que, en última instancia, alcanza al hueso subyacente pero que antes de alcanzarlo, puede provocar alteraciones estructurales de la mucosa.

Cargas cíclicas de determinada magnitud y duración pueden causar laceración o abrasión de la mucosa oral subyacente. La repetida compresión y abrasión de la



## Rehabilitación del Desdentado Total

mucosa por la base, puede resultar en una amplia gama de respuestas que varían desde ligeros cambios histológicos hasta una gruesa anomalía clínica. Éstas pueden ser de naturaleza inflamatoria degenerativa o hiperplásicas.

Teóricamente, un éxito absoluto puede ser solamente considerado si se mantiene la normalidad histológica y morfológica de la mucosa y de los tejidos de soporte subyacentes.

Ostlund (1959) reportó que, por lo menos, un 77% de los pacientes que usaban dentaduras y que tenían una mucosa aparentemente normal, mostraban cambios histológicos más o menos pronunciados. Señaló también una disminución de la queratinización de la mucosa de soporte y de su espesor. Demostró que las mujeres que usaban prótesis tenían una mucosa más delgada y con mayor predisposición a la lesión que en los hombres.

Bergman y col. (1972) mostraron una elevada incidencia de inflamación mucosa dentro del lapso de un año de la instalación de la prótesis y llegaron a la conclusión que la colocación de una prótesis nueva, con adaptación clínica adecuada, no constituía una garantía para que no se produjera con el tiempo, la inflamación mucosa. La observación clínica de pacientes que usan sus prótesis las 24 horas del día, a través de los años, conduce a una sobrecarga de la mucosa que la vuelvan propensa a las hiperplasias.

Krajicek (1984) observó mayor queratosis en pacientes que no usaban dentaduras en relación con el grupo que usaban dentaduras.

Roslindo y col. (1990), encontraron lo siguiente:

- a) en condiciones normales, con la utilización y adaptación de dentaduras completas, hay una reducción en el espesor de la capa córnea;
- b) con el uso de prótesis totales la capa córnea del epitelio, tiende a paraqueratinizarse (células con núcleos);
- c) el binomio epitelio-conjuntivo, sufre modificaciones frente a varios agentes etiológicos, como injuria provocada por la prótesis, hipersensibilidad a los materiales de base de las dentaduras, higiene oral precaria, deficiencias nutricionales, alcoholismo, etc.

Cuando la mucosa carece de queratinización adecuada, se reduce la capacidad protectora que proporciona la misma y está más propensa a sufrir irritaciones químicas, bacterianas y mecánicas.

Si los cambios de la mucosa se hacen evidentes y profundos, se constituye una lesión o alteración de la mucosa, denominada **estomatitis protética o estomatitis sub-prótesis**, cuyas características clínicas, son: mucosa enrojecida y brillante, granular y, a veces, hemorrágica con algunos síntomas subjetivos tales como sensación de ardor, sabor metálico y sensación de edema.

En la etiología de esta lesión, se citan como posibles factores, los siguientes:

1. **Influencia traumática** debido a prótesis mal adaptadas a los tejidos de soporte, a sobrecargas oclusales o a una dimensión vertical inadecuada.

2. **Agentes infecciosos.** Ciertas bacterias de la flora bucal son capaces de extraer el carbono de la resina para utilizarlos en su propio metabolismo; la resina se vuelve porosa y una verdadera flora microbiana específica se instala, sobre y dentro de la prótesis, transformándola en una "esponja de gérmenes". La etiología infecciosa es notablemente incriminada a la *Cándida Albicans*. Williamson (1972) hizo un paralelo entre la caries dental, la enfermedad periodontal y la estomatitis protética, atribuyendo la responsabilidad de la patogenia a la placa bacteriana. Davenport (1970) puso en evidencia la *Cándida* en el 98% de las prótesis en sujetos con estomatitis e incriminan, igualmente, a la placa en la etiología de la estomatitis protética. La resistencia del huésped parece jugar un rol preponderante: esto puede explicar porqué ciertos pacientes, con ausencia de higiene, no presentan inflamación.

A la infección causada por la *Cándida Albicans* se le da gran importancia ya que se han encontrado numerosa cantidad de ella tanto sobre la mucosa como en la superficie interna de la prótesis. Otros gérmenes son igualmente incriminados en la estomatitis protética como los Cocos Gram+, estreptococos mutans y sanguis, neumococos, anaerobios mucosos y salivales, estafilococos dorados y enterobacterias salivales. Es posible que una terapia antibiótica reciente, pueda contribuir a un ataque de moniliasis oral.

Fischer y col. (1956), Love y col. (1967), Budtz-Jorgensen (1970) y Monsenego (1981), incriminan a un defecto de higiene, la presencia de una estomatitis protética. La presencia de sucrosa y la glucosa en el alimento, aumentan considerablemente la placa bacteriana sobre la prótesis. A su vez, el déficit salivar reducido en el desdentado, favorece la posibilidad de adherencia de la placa.

Los hábitos del paciente tales como la mala higiene de sus prótesis y el uso continuo, inclusive durante la noche, son altamente significativos en la presencia de la estomatitis sub-prótesis. La placa bacteriana sub-protética tiene las mismas características generales que la placa bacteriana dentaria que se fija sobre el esmalte de los dientes. Las bacterias, en los dos casos, se fijan sobre un soporte duro para poder proliferar.

La desinfección de las dentaduras es un importante elemento en el tratamiento (antifúngicos como el micostatin y la hexedrina) y debe ser enfatizado en las instrucciones dadas al paciente.

### 3. **Deficiencias del Complejo Vitamínico B.**

4. **Influencia del material:** la introducción de una prótesis de acrílico en el medio bucal del desdentado, es una situación propicia para el desencadenamiento de fenómenos alérgicos. Se llama reacción de hipersensibilidad al conjunto de reacciones inmunitarias en el curso de las cuales, la reintroducción del antígeno en el organismo sensibilizado, provoca reacciones locales y/o generales nocivas para el mismo. Fischer, Denilewick-Stysiak (1971), encuentran un 5% de estomatitis de causas alérgicas y Forck (1976) un 11%.

En resumen: los componentes de las resinas acrílicas pueden ser alérgicos. Pueden ocasionar una respuesta en combinación con la flora oral o como resultado de formación de compuestos químicos durante la polimerización (Danilewicz y col., 1971). Tales reacciones son raras y ocurren en pacientes con sensibilidad polivalente.

La mayoría de los autores piensan que ello puede producirse porque, en algunos casos, el material no se halla totalmente polimerizado y sería una alergia producida por el monómero libre.

5. **Enfermedades sistémicas:** como la Diabetes M., predisponen a la lesión y algunos autores sostienen que en esta enfermedad se observa un aumento exagerado de *Cándida Albicans* en la flora bucal.

Algunas enfermedades pueden afectar adversamente la adecuada absorción y el metabolismo, el equilibrio hormonal y electrolítico, afectando la receptividad de la mucosa a las dentaduras. Thomas afirmó que *"la salud general es importante; procesos de enfermedad debido a disturbios metabólicos, deficiencias y desequilibrios endócrinos, afectan la mucosa oral y el hueso subyacente"*. Un paciente en estado debilitado de su salud física, con mucosa delgada e inelástica, presenta un pronóstico desfavorable para la construcción de dentaduras.

Se pueden presentar tres grados distintos de estomatitis sub-protéticos: (Clasificación de Newton adaptada por Budtz-Jorgensen):

Clase I: enrojecimiento localizado, simple y puntiforme.

Clase II: inflamación generalizada y difusa.

Clase III: hiperplasia papilares de la mucosa.

A estas reacciones de los tejidos situados debajo de la prótesis se pueden añadir, en ocasiones, inflamaciones en las comisuras labiales (queilitis comisurales) o en la lengua (Glositis).

Aproximadamente un 40% de los pacientes afectados de estomatitis subplaca, se quejan de síntomas tales como:

## Rehabilitación del Desdentado Total

- |                          |                       |
|--------------------------|-----------------------|
| a) Dolor                 | d) Ardor              |
| b) Sequedad de la mucosa | e) Picazón            |
| c) Sensación quemante    | f) Sabor desagradable |

En resumen: la estomatitis sub-prótesis es, generalmente, una interdependencia de factores entre los cuales se pueden mencionar los traumáticos, representados por los desajustes de las prótesis u oclusiones y, los infecciosos, por la presencia de microorganismos potencialmente patógenos que, en su mayoría, se encuentran presentes en el interior de la prótesis.

En **síndrome de la boca ardiente**, estomatopirosis o boca quemante y la glosopirosis o lengua quemante, son observadas en personas de edad que usan dentaduras completas y se caracterizan por la percepción de una sensación anormal que los pacientes describen como ardor sobre la lengua, preferentemente, o sobre otras zonas de la mucosa bucal. Sin embargo, a la exploración bucal, no se encuentran lesiones objetivables que den una explicación al proceso (Silvestre Donat, 1991). Se han atribuido como causa de tipo local, irritaciones de la mucosa bucal, las candidiasis orales o la lengua geográfica, así como entidades sistémicas tales como la anemia, diabetes, deficiencias vitamínicas o alteraciones salivales. Últimamente, se atribuyen en calidad de factores etiológicos a la menopausia, alteraciones psicológicas y ciertos mecanismos inmunológicos.

Aparece como típico en mujeres posmenopáusicas con un importante componente emocional, presentando con mucha frecuencia, la cancerofobia. Suele acompañarse con otras sensaciones anormales como alteraciones del gusto y sensación de boca seca.

Pacientes con sus dientes naturales, particularmente mujeres, están afectadas por esta condición. Desde el punto de vista del diagnóstico, debe determinarse si la condición estaba presente antes de la inserción de las prótesis y si éstas sólo sirvieron meramente como causa predisponente o si las dentaduras son, enteramente, responsables de este síndrome.

En muchas instancias, esta condición es causada por múltiples factores complejos que actúan simultáneamente. Existe un claro predominio del sexo femenino en este síndrome: 82% son prevalencia en mujeres menopáusicas y posmenopáusicas entre las edades de los 50 a 70 años (Silvestre Donat, 1991).

En síntesis, los factores más característicos fueron: la edad avanzada, el sexo femenino, la mayor frecuencia de molestias por la tarde-noche y la localización, lingual o labial.

Las **Hiperplasias** de los tejidos blandos o alrededor de una prótesis completa, son el resultado de la respuesta fibroepitelial al uso de una dentadura. Generalmente son asintomáticas y, es posible encontrarlas como reacciones tisulares mediatas.

Pueden observarse las **hiperplasias papilares inflamatorias** de la mucosa que se desarrolla en la mucosa del paladar duro en relación con prótesis mal adaptadas; la superficie se halla constituida por numerosas formaciones papilares o proliferaciones epiteliales, de tamaño muy variables, asentando sobre una base, generalmente, inflamatoria lo que proporciona una configuración vegetante al proceso. Estas lesiones no sufren cambios malignos y deben ser erradicadas ya sea por escisión o cauterio antes de que construir una nueva dentadura.

Ocupan exclusivamente la mucosa palatina ubicada por debajo de la prótesis.

La sintomatología es escasa o nula y se genera por la acción irritativa crónica del aparato a la que pueden agregarse deficiencias higiénicas e infección en la gran mayoría de las veces, por *Cándida Albicans*.

Es muy frecuente encontrar **Hiperplasias con fibromatosis de los surcos o épulis fisurados** (*Epulis Fissuratum*) que son sobre-crecimientos de tejidos de aspectos vegetantes o tumorales que toman distintas formas y que son provocadas por la irritación crónica de prótesis mal adaptadas que son usadas por un largo período de tiempo, de manera que los bordes quedan sobreextendidos provocando, primero, una irritación crónica, seguida de erosiones o ulceraciones, a veces dolorosas que, con el correr del tiempo, dan lugar a la formación de uno o más mamelones alargados fibromatosis, paralelamente al borde de la prótesis. Algunas veces, son dentaduras inmediatas que no han sido rebasadas después de la cirugía original. Esta forma de lesión puede llamarse, más correctamente, "fibroma"; se caracteriza por un rollo o reborde de tejido fibroso, generalmente a lo largo de la superficie labial y lingual del reborde mandibular. En algunos pacientes, forma un aparente segundo reborde que es más prominente que el reborde residual reabsorbido. Generalmente, el borde de la prótesis queda ubicado entre dos mamelones; en ocasiones, éstos son varios, disponiéndose como las hojas de un libro. Desde el punto de vista terapéutico, debe suprimirse el factor irritativo, disminuyendo por desgaste, la extensión del flanco de la prótesis que lo ha causado pues así, se reduce la lesión. Su tratamiento depende de la cronicidad de la lesión y el carácter de la hiperplasia. Si la condición no es muy pronunciada y más bien, limitada en su extensión, simplemente cortando el flanco de la dentadura en el área afectada, producirá una resolución de la lesión. Si ésta es pediculada y tiene poco tejido fibroso debajo, la remoción quirúrgica, es simple y efectiva.

Sin embargo, como los rebordes se reabsorben, aún las prótesis mejor adaptadas, se vuelven sobre-extendidas con el tiempo como resultado del asentamiento. El tejido pendular que, a veces, reemplaza al hueso del reborde, es un tejido hiperplásico incompatible con las exigencias de los tejidos de soporte protético sano.

Se puede encontrar **Leucoplasia por irritación**: es frecuente ver en los sitios de apoyo de las prótesis, en especial en los rebordes alveolares y, particularmente en su tercio posterior, leucoplasias generalizadas por irritación crónica.

**Modificaciones del tejido óseo**: el comportamiento del tejido óseo de los rebordes alveolares residuales en el desdentado completo, desorienta por lo dispar de la casuística que informa el tema ya que, en ciertos casos, la prótesis promueve a la conservación de los rebordes a los que propaga la carga masticatoria y, en otros, induce a la reabsorción de los mismos.

El hueso alveolar es un tejido que se encuentra en continua mutación estructural en virtud de que las sales minerales que entran en su composición pueden movilizarse hacia otros tejidos provocando una hipocalcificación que modifica su índice de resistencia mecánica.

El hueso pareciera ser un tejido permanente y no cambiante; sin embargo, está continuamente en constante cambio. En el hueso normal los cambios que se producen resultan de un equilibrio entre la neoformación y el proceso de reabsorción. La reabsorción ósea del reborde alveolar después de las extracciones de los dientes, es un hecho común. La cantidad de reabsorción varía de un paciente a otro y, en el mismo paciente, en diferentes épocas y en diferentes partes de los maxilares.

El estímulo que gobierna la reacción ósea en el alvéolo dentario es la tensión de la membrana periodontal en el hueso. Esta tensión induce a la formación ósea. Normalmente, las fibras periodontales soportan el diente dentro del alvéolo de tal manera que la presión oclusal tiende a mover el diente profundamente dentro del alvéolo, empujando las fibras.

Con una dentadura completa, la presión es transferida directamente al reborde residual. Con la pérdida de los estímulos necesarios para la aposición ósea en la boca desdentada, el hueso sufre lo que se llama la "atrofia por desuso". El reborde no recibe más los estímulos como aquellos aplicados por los dientes. Desde el punto de vista patológico, el grado de reabsorción es importante ya que, cierta cantidad, es considerada normal. El estado patológico existe cuando la reabsorción ocurre rápidamente, más que la aposición, por un tiempo suficiente, lo cual es perjudicial. La reabsorción ósea es compleja y ello se debe a la gran cantidad de factores que intervienen y a las relaciones interdependientes entre ellos, siendo imposible evaluar la parte precisa que juega cada uno. El exacto rol que juega la dentadura artificial no ha sido completamente evaluado.

Una cantidad de osteoporosis mandibular de significación clínica, ocurre en pacientes desdentados, especialmente, en mujeres post-menopáusicas. El término "osteoporosis" ha sido ampliamente usado para definir un grupo de desórdenes clínicos caracterizados por la reducción de la masa ósea. Cuando la diferencia de la masa ósea se halla debajo de un límite específico, se la define como "osteopenia

## Rehabilitación del Desdentado Total

esqueletal". Cuando esta reducción de la masa ósea va acompañada de dolor, deformidades o fallas mecánicas (fractura patológica), el desorden es llamado "osteoporosis".

La reducción de los rebordes residuales en las mujeres menopáusicas es acelerada, lo que hace dificultoso al prostodoncista hacer dentaduras completas y, al paciente, el tolerarlas. Se recomienda que las mujeres post-menopáusicas consuman, por lo menos, 1.000 mgs. de calcio oral, por día. La combinación del bajo nivel en la dieta de Ca. y el bajo nivel de la 25-hidroxyvitamina D, pueden contribuir, ambos, a la osteoporosis y acelerar la reducción del reborde residual. Wical y Swoope (1974) – Wical y Brussee (1979), demostraron la relación entre la cantidad de reabsorción del reborde alveolar, la baja ingestión de calcio y la baja relación Ca/P, en los pacientes desdentados.

La constancia del mantenimiento del calcio en el esqueleto depende también del nivel de circulación de la hormona paratiroidea (Mayer, 1979), el metabolismo normal de la vitamina D y, tal vez, del nivel de circulación de la Calcitonina (Pont, 1979). La baja ingestión de Ca y vitamina D, impide al cuerpo mantener el nivel normal de Ca/P lo que, probablemente, contribuye a disminuir la densidad del hueso mandibular en pacientes osteoporóticos.

La falta de vitamina D, en muchos pacientes, parece ser causada por la falta de suficiente exposición a las radiaciones ultravioletas necesarias para convertir el 7-deshidrocolesterol de la epidermis en colecalciferol o Vitamina D3 (Parfitt, 1982 – Holick, 1978). También puede contribuir a la deficiencia, la mala absorción intestinal de vitamina D o a la ausencia de una dieta suplementaria externa.

Un régimen deficitario en calcio y vitamina D durante la edad adulta, puede ser responsable de un balance cálcico negativo lo que, obligatoriamente, produce una disminución de la masa cálcica ósea.

Los pacientes que son sedentarios y pasan la mayor parte del tiempo dentro de la casa, no están expuestos a una suficiente cantidad de radiaciones ultravioletas y, como la vitamina D se forma endógenamente, resulta difícil estimar la necesidad diaria para un adulto normal.

Por lo que respecta a la masa esquelética en el adulto, varía en gran medida en un mismo grupo étnico, de una persona a otra y, es de hecho, la resultante del proceso de crecimiento que se desarrolla desde el nacimiento hasta los 20 años, aproximadamente.

Esta masa ósea está asociada a 3 factores:

1. **Factores genéticos:** la medición de la masa ósea en el adulto, arroja cifras superiores en las personas de raza negra en relación con las razas blancas.

## Rehabilitación del Desdentado Total

2. **Régimen alimenticio:** se ha demostrado que los niños con una alimentación deficiente en productos lácteos, tienen una masa esquelética más débil que aquellos que reciben una alimentación rica en calcio.
3. **Actividad física:** así, los atletas o los deportistas, tienen una masa ósea superior a la de las personas con régimen sedentario.

Al igual que en multitud de tejidos, el hueso disminuye con la edad. De esta forma, de los 20 a los 60 años, se pierde alrededor del 20% de la masa ósea; esta disminución del volumen óseo es fisiológica y se denomina "osteopenia de involución".

La reabsorción de los rebordes residuales (RRR), es:

- Crónica.
- Progresiva.
- Irreversible.
- Acumulativa.

La reducción de la altura del reborde residual anterior en la mandíbula ha sido determinado ser cuatro veces el promedio de la pérdida establecida en el maxilar superior. (Tallgren, 1972)

Los procesos regresivos caracterizados por la atrofia de los maxilares, suelen empezar con los dientes todavía presentes. La atrofia alveolar se acelera después de las extracciones y al terminar el remodelado cicatricial, se retarda. En sus grados más avanzados, el proceso atrófico no se limita a las apófisis alveolares, sino que toma también las porciones basilares, pudiendo llegar al conducto dentario inferior o al aplanamiento casi total del superior, reduciendo a débiles laminillas óseas, el hueso que separa la cavidad bucal de las fosas nasales y senos maxilares, pudiendo desaparecer la espina nasal anterior. No es raro encontrar un reborde residual superior prominente mientras que el inferior ha desaparecido total o casi, totalmente. (Saizar)

La reabsorción tiene lugar rápidamente durante el primer año y, más lentamente, después.

En prótesis completa, la gradual reducción de la altura de la cara puede ser atribuida a la continua reducción vertical de los procesos alveolares. (Swerdlow, 1964 – Carlson y col., 1967 – Heath y col., 1984 – Fish, 1964)

Como consecuencia de la atrofia de los maxilares, la prótesis superior se va asentando cada vez más hacia arriba y el maxilar inferior debe subir cada vez más alto para poder ocluir. La altura facial morfológica se hace más corta y, el aspecto facial, envejece. Como estos cambios son lentos, el paciente se va adaptando insensiblemente a ellos y, con frecuencia, no los percibe. Con la elevación de los



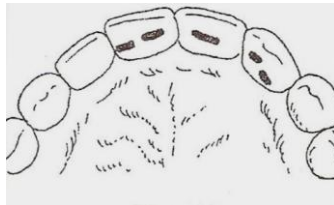
## Rehabilitación del Desdentado Total

incisivos superiores el efecto estético se va alterando, así como la fonética. Asimismo, los labios se ajustan entre sí, la boca se ensancha y puede aparecer queilitis comisurales. Las ATM sienten el cambio pero se adaptan a él sin inconveniente. Se produce un falso prognatismo.

La altura morfológica de la cara queda determinada por las prótesis. Por consiguiente, al avanzar la atrofia de los bordes residuales, la altura morfológica se reduce, mientras que el ELI aumenta porque la posición de reposo casi no se modifica. (Tallgren, 1957-67 - Passamonti y col., 1981 - Goldspink, 1976)

El cambio inevitable en la altura y contorno de los rebordes alveolares residuales, afecta el éxito de la más precisa prótesis construida.

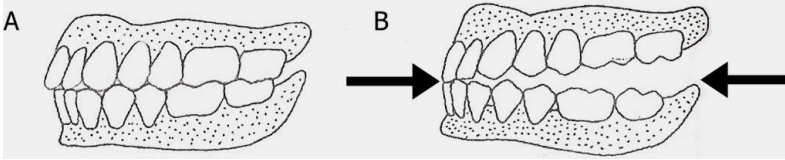
El cambio de asentamiento basal de las dentaduras, afecta la relación máxilo-mandibular, reduce la DVO y causa interferencias en el sector anterior durante las funciones de la masticación y deglución, que deben ser eliminadas (Figura 11-9)



**Figura 11-9**

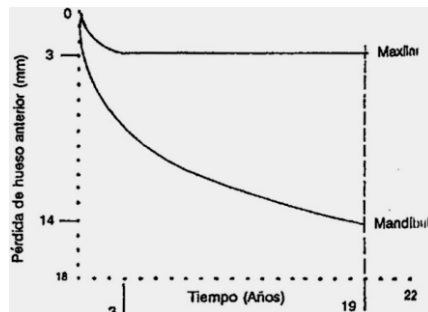
El profesional es, a menudo, consultado por pacientes desdentados cuyo problema típico son las arrugas faciales, el aumento de la prominencia del mentón, el colapso de los labios, el acortamiento aparente de los dientes y la pérdida de una sonrisa agradable. El problema clínico de la migración de las dentaduras es el mantenimiento de una adecuada dimensión vertical oclusiva. Normalmente, el profesional trata éste síndrome de la edad, con rellenos de las dentaduras, alargando los dientes o aumentando el espacio interoclusal. Como consecuencia de la mayor y más rápida absorción del reborde inferior, el contorno facial cambia por el movimiento mandibular hacia arriba y adelante. (Brigante, 1965) (Figuras 11-10, 11-11, 11-12 y 11-13)

## Rehabilitación del Desdentado Total



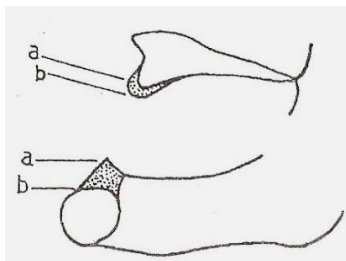
**Figura 11-10**

A, Dentaduras recién insertadas donde existen un buen ajuste y donde los dientes anteriores no se tocan en posición céntrica. B, Con la reabsorción ósea ocurre con el transcurso del tiempo se producen alteraciones de las relaciones intermaxilares. La mandíbula cierra más arriba llevando los dientes anteriores a que golpeen primero.  
(Brigante)



**Figura 11-11**

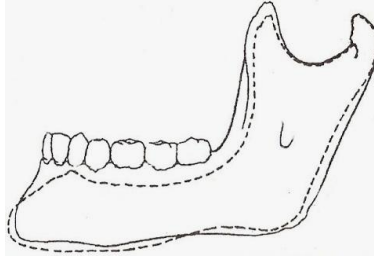
Comparación de la reabsorción de los rebordes alveolares en un sujeto durante un período de 19 años. La RRR en el maxilar fue de 3 mm. durante los tres primeros años, no pudiéndose medir ninguna reabsorción con el tiempo, mientras que mandíbula después de una gran pérdida ósea al comienzo, sigue presentando una reducción continua (0,4 mm. por año) hasta llegar a un total de 14,5 mm. a los 19 años.



**Figura 11-12**

Reabsorción alveolar: Las distancias a-b, representan la reducción en altura de los rebordes alveolares anteriores superiores e inferiores durante un período determinado

## Rehabilitación del Desdentado Total



**Figura 11-13**

Relación entre una mandíbula totalmente dentada y una mandíbula totalmente desdentada.

Con relación a los bordes alveolares residuales después de efectuadas las extracciones dentarias, luego del tercer mes, seguirá durante toda la vida del individuo un proceso de Reabsorción Lento. Esta amplitud del grado de reabsorción ósea varía según los individuos y está ligada a factores de orden local y factores de orden general.

**Factores Locales:** en el efecto de las fuerzas físicas como factores en la reabsorción del reborde, debe tenerse en presente: el vector fuerza, el tiempo y la frecuencia de su aplicación. De allí que el equilibrio osteogénesis-osteolisis que produciría el mantenimiento de la masa ósea, estaría ligado a:

**A. Ley de Bose:** que refiere a la intensidad de las fuerzas efectuadas. Así:

- Una fuerza de intensidad excesiva provoca una reabsorción irreversible;
- Una fuerza de intensidad moderada mantiene la estructura ósea;
- Una acción nula, hipofunción o afunción, provoca osteolisis.

**B. Ley de Jores:** se refiere a la frecuencia de las fuerzas aplicadas. Así:

- Una presión continua, favorece la osteolisis;
- Una presión discontinua pero con intervalos de reposo cortos, actúa como una presión continua.
- Una presión discontinua con los intervalos prolongados, favorece la osteogénesis.

En términos generales, si la restauración propaga fuerzas que, por su calidad, cantidad y ritmo son proporcionadas al índice de tolerancia tisular, el equilibrio biomecánico se conserva y la respuesta de los tejidos es de naturaleza constructiva.

En los portadores de prótesis, los hábitos parafuncionales pueden generar cargas adicionales sobre los tejidos de soporte. Las bases neurofisiológicas del bruxismo se producen por un mecanismo neuromuscular donde se produce un aumento de la

actividad tónica de los músculos mandibulares. La tensión emocional o nerviosa, el dolor o la incomodidad, las tensiones de la vida diaria y las interferencias oclusales, son algunos de los factores que pueden aumentar el tono muscular y provocar bruxismo y apretamiento.

Si cambio el estímulo de las fuerzas excede el índice de tolerancia tisular, el equilibrio bio-mecánico se interrumpe, el estímulo se vuelve traumático y la respuesta de los tejidos es de carácter destructivo.

**Vascularización:** toda modificación de la Vascularización por isquemia provoca osteolisis.

Según Gaman, lo mismo ocurre en las zonas desdentadas en las cuales, si no se relacionan con una prótesis a través de la mucosa, tendrá una distribución trabecular dada pero, cuando reciba el estímulo de la prótesis a través de la mucosa, la estructura maxilar se conformará de acuerdo a esta nueva activación. Según Beat Müller, el reborde maxilar debe recibir, tan pronto como se hayan curado las heridas de las extracciones (6 a 8 semanas), una prótesis puesto que bajo la presión masticatoria, puede tener lugar una transformación del sistema trabecular del esponjoso, de tal manera que después de un lapso, de más o menos un año, la prótesis ajustada mediante un rebasado, asentará sobre una base fortificada y poco propensa a la reabsorción.

**Factores Generales:** una cierta cantidad de alteraciones de orden general, pueden influir sobre la masa ósea en su totalidad, produciendo destrucción ósea, en mayor o menor grado. Entre ellas se encuentran:

1. **Alteraciones de la secreción de hormonas** que, de alguna manera, intervienen en el metabolismo del calcio.
  - a) **Hormona paratiroidea:** toda elevación de la secreción de la hormona paratiroidea (hiperparatiroidismo) provocará una disminución del volumen óseo por activación de los osteoclastos que provocan destrucción ósea.
  - b) **Hormonas sexuales:** de todas ellas las que más se han estudiado son los estrógenos; recientemente se ha demostrado que éstos mejoran el balance de calcio, disminuyendo la destrucción ósea, no por efecto directo sobre los osteoclastos, sino mediante la reducción de la sensibilidad de estas células a la hormona paratiroidea. Generalmente una docena de años después de la menopausia, suelen aparecer en la mujer manifestaciones de osteoporosis que se manifiestan por dolores dorsales y lumbares (osteoporosis post-menopáusicas). La osteoporosis se manifiesta por una pérdida patológica del volumen en la masa ósea.

## Rehabilitación del Desdentado Total

- c) **Hormona tiroidea:** el hipertiroidismo provoca una osteolisis, proporcionalmente superior a la formación ósea. Además, disminuye la absorción digestiva del calcio.
  - d) **Hormonas suprarrenales:** el hipercortisolismo suprarrenal (enfermedad de Cushing), es decir, el exceso de secreción de hidrocortisona, disminuye la actividad de osteoformación. Disminuye la absorción intestinal del calcio creando un balance cálcico negativo y dando origen a una osteoporosis muy acentuada.  
La cortisona retarda la formación ósea. (Reinfeinstein, 1957)
2. **Diabetes mellitus:** investigaciones recientes han demostrado que la carencia insulínica puede desencadenar osteoporosis, sobre todo en niños que presentan diabetes grave.  
La falta de insulina resulta de una deficiencia de proteínas óseas. (Cecil, 1955)
3. **Nutrición:** cuando un paciente es tratado con extracciones y dentaduras completas, los problemas nutricionales, deben ser resueltos. El ser humano necesita alimentarse para proveerse de los elementos imprescindibles para conservar la normalidad de las funciones vitales. Estos elementos se denominan nutrientes y son suministrados por los alimentos en forma de hidratos de carbono, grasas, proteínas y también por las vitaminas y minerales que, si bien no aportan energía, son insustituibles porque regulan múltiples acciones dentro del complejo funcionamiento del organismo.

Toda dieta alimentaria se refiere a la ingestión de comida en cuanto hace a la cantidad y a las diferentes clases de alimentos. Nutrición, en cambio, es la asimilación de las partículas de comida que resulta en la reconstrucción y reparación de los tejidos del cuerpo. Una adecuada nutrición juega un gran rol en la salud y contribuye al exitoso uso de las dentaduras. Hay personas que son capaces de masticar comida apropiadamente, pero cuyo aparato digestivo impide que se realice una adecuada absorción.

La nutrición en los geriátricos, puede ser influenciada por condiciones físicas, sociales y psiquiátricas. Los físicos aumentan con el aumento de la edad: la reducción de la vista, del olfato y del gusto, pueden disminuir el deseo de comer. Las depresiones psicológicas pueden conducir a un estado anoréxico y resultar en una pérdida de vitaminas y demás nutrientes. (Baxter, 1984). Cirugías, enfermedades crónicas y varias drogas como los corticoides, aumentan el catabolismo y la excreción de vitaminas. El alcohol reduce la absorción gastrointestinal. Pacientes con deficiencias, por ejemplo, de ácido fólico, tienen manifestaciones orales que se traducirán en lengua roja lisa y tejidos gingivales inflamados y fácilmente lesionables.

## Rehabilitación del Desdentado Total

Varios importantes requerimientos deben ser considerados para asegurar una adecuada nutrición (Perry, 1981):

- a. Establecer una dieta que provea las sustancias necesarias.
- b. Suplementar esta dieta con vitaminas y minerales
- c. Importancia de un adecuado ejercicio, descanso y, cuando sea necesario, la atención médica.

Si estas reglas son seguidas, especialmente en ancianos con dentaduras, el equilibrio entre la reabsorción y la neoformación de los rebordes alveolares, se mantendrá

Las comidas líquidas y semisólidas pueden suplir todos los elementos necesarios para una buena nutrición mientras el paciente se va acostumbrando a usar las nuevas dentaduras.

**Leche:** su valor nutritivo es el siguiente:

1. Es una fuente de proteínas eficaces para formar y mantener los tejidos, conteniendo la mayoría de los aminoácidos que el organismo no puede fabricar.
2. Es una fuente de glúcidos, sobre todo de lactosa que cumple un importante papel en la conservación de la flora de las vías digestivas.
3. Es una fuente de lípidos. La leche entera contiene un 3% de materia grasa, la parcialmente descremada o semidescremada entre 1,5% a 2% y, la descremada, casi nada (máximo 0,3%).
4. Es una fuente de vitaminas. Contiene las vitaminas A, B1, B2, B12 y D. No obstante, carece de vitamina C.
5. Es una fuente de sales minerales. **Contiene abundante calcio y fósforo.** Sin embargo, no contiene hierro.

La leche aporta, por litro:

Proteínas	=	30 a 35 gr.
Grasas	=	30 gr.
Azúcar	=	50 gr.

Como la leche es muy sensible a la luz porque pierde parte de sus vitaminas y su sabor normal, deben usarse recipientes opacos.

## Rehabilitación del Desdentado Total

La ingestión de leche no requiere masticación mientras que los vegetales han sido clasificados como dificultosos para la masticación. La reducción de la dentición constituye un factor importante clínicamente en las deficiencias nutricionales. En las personas de edad cuya función masticatoria está disminuida por una gran reducción de la dentición, por dentaduras artificiales mal ajustadas, debilidad de los músculos masticatorios y reducida salivación, hay evidencias de deficiencias nutricionales.

Los vegetales tienen un gran valor en recursos de vitamina C, fibras y otros nutrientes.

4. **Vitaminas:** una falta de vitamina A, retarda la formación del hueso (Weinmann y Sicher, 1955). La vitamina B tiene un efecto regulador (Ortman, 1962). La falta de vitamina C disminuye la actividad osteoblástica (Ortman, 1962). La vitamina E y K están relacionadas con el metabolismo de las proteínas (Ortman, 1962 – Irving, 1957). La vitamina D es necesaria para regular el balance calcio-fósforo (Ortman, 1962 – Irving, 1957).

El aprovechamiento de las proteínas y su metabolismo y el balance calcio-fósforo, parecen ser las llaves en el tratamiento de la reabsorción ósea.

5. **Osteopatías por inmovilización:** aparecen como consecuencia de una fractura, de una parálisis o de accidentes cerebros vasculares. Se localizan, sobre todo, a nivel de los miembros, consecutiva a una falta de utilización. La disminución de la actividad osteoblástica está en relación con la ausencia de estímulo muscular a nivel del segmento óseo y de un aumento de la reabsorción osteoblástica.

Recientemente se ha observado una forma peculiar de osteoporosis de inmovilidad en astronautas que permanecieron varias semanas en condiciones de ingravidez.

### **Adaptación a la Prótesis**

El éxito técnico no significa ninguna garantía del éxito subjetivo ya que éste depende de si el paciente puede asimilar la sustitución total.

En el proceso de adaptación, desempeñan un papel importante, además de los factores neuro-musculares, también los factores psicológicos.

Desde que se instala la prótesis en la boca, toda la mucosa queda sometida a la presión de la base. Esta presión que los dientes antagonistas aumentan, provocan una eliminación de los líquidos en los sitios comprimidos porque, en pocas horas, el aparato se "asienta". En los puntos de falta de presión (alivios, etc.), en cambio, la mucosa tiende a llenar el espacio. Se ha producido así la llamada **adaptación**

**primaria**, consistente en que en pocas horas, los tejidos blandos se adaptan a la forma que el aparato le impone.

Al mismo tiempo, se produce lo que Saizar llama la **rebelión orgánica**, especie de reacción o intolerancia que se traduce en boca dolorosa, mucosa ulcerada, salivación abundante, molestia constante de la prótesis. Como toda ésta tormenta cesa instantáneamente si se retiran los aparatos, es necesario contar con toda la buena voluntad del paciente más toda la psicoterapia aplicada de que es capaz el profesional, para que sigan en su sitio. Contribuyen a aumentar esta rebelión, muy especialmente, los defectos de los aparatos, como los bordes sobre-entendidos, puntos dolorosos debido a compresión excesiva provocado por retracción del acrílico o de la impresión o por rotura o aplastamiento en la superficie del modelo, defectos de articulación que promueven desplazamientos, sobrecargas y puntos dolorosos, defecto de colocación de los dientes que dificultan la movilidad lingual y la fonación, etc. En general, prótesis bien construidas no suelen provocar gran rebelión orgánica pero, en organismos muy sensibles, aún las prótesis mejor construidas, provocará reacciones.

Vencida poco a poco la rebelión orgánica y pasada la adaptación primaria, la mucosa y el hueso terminan por habituarse al cuerpo extraño: es la llamada **adaptación secundaria**. Así como en la adaptación primaria la mucosa se adapta a la forma del aparato, en la adaptación secundaria, también el hueso se adapta a la forma del aparato, reabsorbiéndose en los puntos de mayor presión.

El poder de adaptación neuro-muscular del organismo desempeña un papel importantísimo en el éxito de la prótesis completa y es lo que se ha dado en llamar el **"factor individual"**. El juego armónico de los músculos bucales y faciales que se hallan bajo la dependencia del sistema nervioso autónomo, son elementos que regulan la adecuada retención protética. Si las respuestas actúan en contra de la necesaria adaptación muscular, que es lo que puede ocurrir en el período inicial a la colocación de la primera prótesis, puede desencadenar una reacción de rechazo, que se hace más intensa en los pacientes ansiosos. La edad también puede dificultar esta adaptación muscular debido a la atrofia progresiva.

### **INSTRUCCIONES Y RECOMENDACIONES AL PACIENTE PORTADOR DE PRÓTESIS NUEVAS**

Los pacientes deben saber que masticar con dentaduras artificiales es considerablemente diferente que masticar con los propios dientes naturales.

Es lógico que los pacientes experimenten al principio, problemas de varias índoles que deberán ser subsanadas por el profesional a medida que se vayan presentando. Casi todos los pacientes se quejan de tener la boca llena; se necesita tiempo y paciencia para aprender a manejar las prótesis. Las inferiores requieren mayor tiempo de adaptación que las superiores. El paciente tendrá que acostumbrarse a un



## Rehabilitación del Desdentado Total

espacio lingual más estrecho ocasionado por la dentadura; sin embargo, la lengua se acostumbrará a la nueva situación.

La única forma de aprender a usar dentaduras artificiales es usarlas continuamente; no existe otra forma para ello. Así como algunas personas aprenden a manejar automóviles rápidamente y con pocas dificultades otras pueden necesitar mucho tiempo y, algunas, no aprenderán nunca; así mismo ocurre con los portadores de prótesis. Algunas aprenderán casi inmediatamente a usar dentaduras artificiales, otras, tendrán dificultades pero acabarán por dominarlas y, algunas pocas, que no adoptan una actitud mental correcta, terminarán por desesperar y no usarán sus prótesis, especialmente la prótesis inferior. (Turano y col.).

Durante los primeros días debe comer únicamente, alimentos blandos y no adhesivos; debe masticar despacio para ir acostumbrándose progresivamente a su uso. Cuando más tiempo tome para cada comida, más rápidamente se acostumbrará a las prótesis. La presión que se ejerce sobre los rebordes alveolares que son depresibles, determinará que las prótesis se muevan al masticar. Es normal que así suceda. No introducir en la boca bocados grandes; es preferible cortarlos en pequeños trozos.

Es frecuente que, al colocar prótesis nuevas, los pacientes se muerdan los carrillos y aún los labios; ello ocurre por la pérdida del tono muscular de los tejidos que se irá reduciendo con el uso de las prótesis. Es difícil hacer una prótesis que no produzca irritaciones y hasta ulceraciones en la encía con dolor. Esto significa que se debe realizar ajustes ya que la encía es muy sensible y las prótesis están confeccionadas con material duro y rígido. Cuando esto ocurre, el profesional deberá realizar el alivio correspondiente.

En lo que respecta a la fonación, muchas personas tienen cierta dificultad para hablar; esto es muy común porque las prótesis disminuyen el volumen de la cavidad bucal. Practicar leyendo en voz alta; gradualmente, los labios, la lengua y los carrillos se irán adaptando a este cambio y esta dificultad, será superada.

En lo referente a la limpieza, considerar que es muy importante mantener una higiene rigurosa; las prótesis deben lavarse todos los días, por la mañana y por la noche, con un cepillo dental de mediana dureza; si es posible, lavarlas después de cada comida. El agente a usar con el cepillo deberá ser poco abrasivo; el jabón es un buen agente.

Si la higiene de la prótesis es deficiente, el profesional deberá demostrar al paciente la existencia de la placa bacteriana; para ello utilizará un medio revelador de placa, explicará su significado y dará las instrucciones para su eliminación.

Hipoclorito al 10% ha demostrado ser el agente limpiador más efectivo en la remoción de la placa (Davenport y col.). Deberá limpiarse también el paladar y la lengua con un cepillo blando.

## Rehabilitación del Desdentado Total

Aún no existe un criterio definitivo en lo que respecta al uso de las prótesis durante la noche, es decir, su uso las 24 horas del día. Si bien algunos sostienen que es conveniente retirar las prótesis de la boca durante la noche para dejar descansar los tejidos, otros pacientes prefieren dormir con ellas, porque la consideran como parte de ellos mismos como si fuesen sus dientes naturales.

Todos los pacientes deben saber que los rebordes alveolares cambian de forma y altura con el paso del tiempo, mientras que las prótesis siguen siempre igual. Por ello es que es necesario que visite periódicamente al Odontólogo para que controle y haga los ajustes necesarios.

El uso de adhesivos para aumentar la retención y estabilidad de prótesis removibles es una práctica común. Pacientes con Síndrome de Inmunodeficiencia Adquirida (SIDA) y pacientes con cáncer, trasplantados y enfermedades autoinmunes que son tratados con esteroides y agentes quimioterapéuticos, pueden usar adhesivos dentales durante el curso de la enfermedad y tratamiento. Esos pacientes están, frecuentemente, inmunocomprometidos y cualquier microorganismos a que están expuestos, deben ser considerados potencialmente, patógenos. Entonces, los adhesivos dentales usados por pacientes inmunocomprometidos, deben ser examinados como una potencial fuente de microorganismos.

Los adhesivos dentales pueden contener contaminantes bacterianos y fúngicos que puede causar infección en pacientes inmunocomprometidos. Esto es una implicancia clínica importante. En un estudio de adultos con leucemia, la infección oral fue causada por hongos (51,8%), menos frecuentemente por bacterias (33,1%) y menos aún por virus (15,8%). Entre la infección oral por hongos, la más común es la candidiasis causada por especies de *Cándida*. El segundo tipo más común es la aspergilosis. Ambos, *Aspergillus* sp. y *Mucor* sp. fueron identificados en las muestras de adhesivos dentales estudiados. (Gates y col., 1994).

## Rehabilitación del Desdentado Total

# **CAPITULO 12**

## **REHABILITACIONES**

### **PROTETICAS**

#### **LABORATORIO**

## Rehabilitación del Desdentado Total

## **REHABILITACIONES PROTETICAS**

**Concepto:** es devolver a la normalidad estructural y funcional, a toda aquella prótesis que la ha perdido.

**Compostura o reparación:** es restaurar una prótesis fracturada o que ha perdido alguna de sus partes volviéndola, nuevamente, apta para su uso.

**Despegamiento de dientes:** el 33% de las reparaciones son debidas al despegamiento o fractura de los dientes de la base de resina de la dentadura (Darbar y col., 1944). El grado de adhesión de la interfase diente/base de la dentadura puede estar relacionado con el grado de cadenas cruzadas del acrílico y también del tiempo de polimerización de los dientes de resina y la base. Por ello, una pobre técnica de laboratorio, como fallas en los procedimientos de polimerización y el uso indiscriminado de los separadores para yeso, han sido determinados como las causas más comunes que impiden la óptima adhesión entre dientes y base.

Cuando la adhesión de los dientes con la base está comprometida, el aumento y concentración de fuerzas durante la función (en el área de adhesión inadecuada), puede observarse el despegamiento de algún diente. Este problema puede exacerbarse por cargas masticatorias exageradas o de fuerzas desiguales (apretamiento o desgaste dentario) por oclusiones desbalanceadas o a los hábitos del paciente tales como fumar en pipa.

También se han observado despegamiento en casos de cargas masticatorias generadas por los dientes naturales cuando se oponen a dientes artificiales.

Para reducir el grado de incidencia de despegamiento de dientes, una ayuda es localizar y reducir aquellas áreas de mayor concentración de fuerzas, el uso de materiales apropiados y el cuidado durante los procedimientos de laboratorio.

Para volver a ubicar el diente desprendido, es necesario:

1. Pegar el diente con cera resinosa en su lugar correctamente.
2. Hacer un bloque de yeso por vestibular para sostener el diente para su seguridad.
3. Endurecido el yeso, eliminar la cera utilizada con agua caliente.
4. Se hacen perforaciones con una fresa cono invertido, tanto en el diente como en la base protética para que sirvan de retención.
5. Colocar en los espacios creados, acrílico de autopolimerización.
6. Desgastar el excedente y luego pulir.

**Fractura de la base:** el material más comúnmente empleado en la construcción de dentaduras es la resina acrílica (polimetacrilato). Descontada su popularidad, el material es considerado adecuado para satisfacer las demandas estéticas pero está lejos del ideal en cuanto a cubrir adecuadamente los requerimientos mecánicos de

tales partes. Esto se refleja en el problema no resuelto de las fracturas de las dentaduras. Las roturas son, generalmente, mecánicas o accidentales.

Las fracturas por accidentes son habitualmente el resultado de expeler la dentadura al toser, por caída de la dentadura o por exceso de la fuerza de la mordida. La rotura de la dentadura adquiere importancia entre los pacientes neuropsiquiátricos, especialmente en aquellos pacientes que también tienen desórdenes neuromusculares y en la enfermedad de Parkinson.

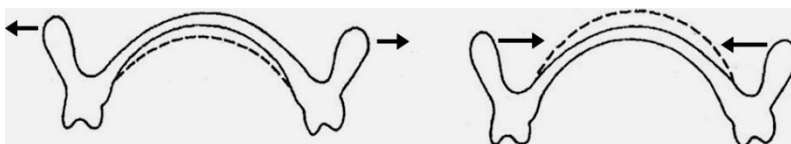
Las causas mecánicas, generalmente, están asociadas a fallas en el diseño e inadecuado uso de materiales. Las fracturas en la línea media de las prótesis completas representan el 29%, de los cuales el 68% corresponden a las dentaduras completas superiores y, un 28%, a las dentaduras completas inferiores.

La fractura de la prótesis completa superior en la línea media es el modo más frecuente de rotura y ha sido atribuida a fallas por fatiga flexural debido a la deformación cíclica de la base cuando entra en función. La flexibilidad de la base ocurre a lo largo de la línea media.

Se entiende por **fatiga del material** a la pérdida de las propiedades mecánicas después de repetidas aplicaciones de una fuerza. Matthews y Wain establecieron que las altas fuerzas ejercidas durante la función sobre la superficie pulida del paladar en la región inmediatamente por detrás de los dientes anteriores, son las causantes de las fracturas. Lambrech y Kidd (1962) establecieron que, durante la masticación y la deglución, se produce un aumento o disminución de la curvatura del paladar en la línea media, acompañada por una compresión de los flancos. (Figura 12-1)

Otros factores, tales como las variaciones de la base de la dentadura con relación a los cambios en los tejidos de soporte, el desgaste de los dientes, también afectan la deformación de la base facilitando la fractura.

La mayoría de las fracturas en la línea media pueden tratarse de evitarse mediante la aplicación de los principios protodónticos ya establecidos durante la construcción de la dentadura. Por ejemplo: el adecuado curado del material de base para obtener una óptima polimerización libre de porosidad, alivio en los tejidos no compresibles en el centro del paladar duro, oclusión balanceada para evitar el efecto de cuña y trabas en la oclusión



**Figura 12-1**

Deformaciones posibles en la dentadura completa maxilar

## Rehabilitación del Desdentado Total

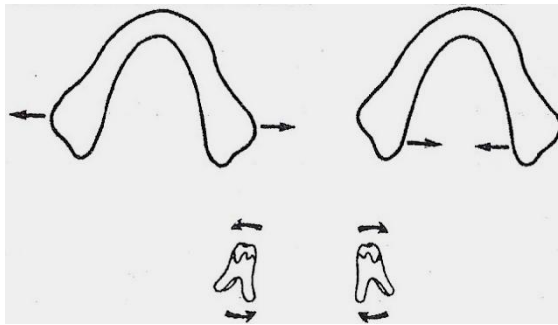
En la prótesis completa inferior, el 80% de las fracturas son producidas por impacto cuando las dentaduras caen sobre superficies duras. (Heargreaves, 1969)

En estas circunstancias, el máximo de fuerzas en el impacto de fractura, ocurre en la región mediana.

Regli y col. (1954) establecieron tres tipos predominantes de deformación de la dentadura completa mandibular:

- a) Movimientos hacia fuera de ambas regiones molares.
- b) Movimientos hacia adentro de ambas regiones molares.
- c) Movimientos en los cuales los dientes posteriores rotan de lingual hacia vestibular. Las deformaciones a) y b), se producen en el plano horizontal. (Figura 12-2)

**Material e instrumental:** moldina – cera resinosa – cera rosa – trozos de alambre – espátula lechón – lámpara de alcohol – yeso piedra – taza de goma – espátula para yeso – cuchillo para yeso – fresa redonda – fresón – piedra para acrílico – separador para yeso – acrílico autopolimerizante – vasos Dappen – mandril para lija – vaselina – elementos para pulir – fresa cono invertido y fieltro.



**Figura 12-2**

Posible deformación de la dentadura completa mandibular (Pegli)

### **FRACTURA EN DOS TROZOS SIN PÉRDIDA DE SUSTANCIA**

Pasos a seguir:

- 1) Preparación de la prótesis: si pueden yuxtaponerse los trozos fuera de la boca, fijar los cabos de fractura en posición correcta y pegarlos, por la cara externa con cera resinosa, lacre o pasta de modelar; si la ubicación de la fractura lo permite, se puede sostener la prótesis con una mano mientras que con la otra se va colocando la sustancia reblandecida, de lo contrario, el

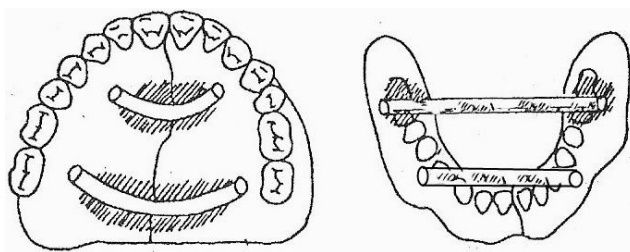


## Rehabilitación del Desdentado Total

operador sostendrá los trozos en posición con las dos manos y un auxiliar colocará la sustancia.

En los casos en que no pueden mantenerse los trozos en forma manual (por ejemplo, fractura media de una prótesis inferior), se coloca sobre un vidrio moldina en cantidad suficiente (tamaño de un puño) y, sobre ella, se coloca la prótesis apoyándola por su parte interna, presionando y contactando los cabos; una vez hecho esto, se fija con la sustancia reblandecida.

- 2) Reforzar la fijación: se realiza colocando trozos de alambre pegados de modo transversal a la línea de fractura. (Figura 12-3)



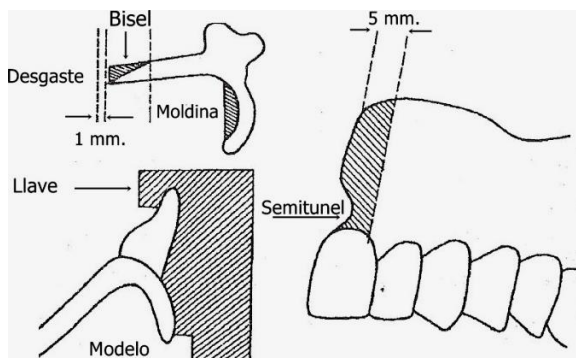
**Figura 12-3**

- 3) Observar por la parte interna si los cabos de fractura coinciden perfectamente entre sí. De no ser así, plastificar ligeramente la sustancia y reubicar, en forma suave, hasta lograr un contacto perfecto.
- 4) Si la prótesis tuviera retención en zonas no críticas, que no impidieran luego de confeccionado el modelo el retiro la misma, eliminar estas retenciones rellenándolas con cera, moldina o, simplemente, con algodón humedecido. Lo importante es obtener un modelo expulsivo.
- 5) Si hubiera retención en zonas críticas, es decir, coincidente con la línea de fractura, se deberá desgastar esa zona y, a continuación, efectuar una pequeña impresión con un material elástico en esa misma zona realizando, luego, el vaciado correspondiente.
- 6) Obtención del modelo: preparar yeso piedra y vaciar en el interior de la prótesis a fin de lograr un modelo con su correspondiente zócalo.
- 7) Confección de una llave de yeso en la línea de fractura vestibular; esta llave cumple la función de dique que va a contener acrílico fluido en el momento de la compostura. Es conveniente realizar dos muescas en el zócalo para poder realizar dicha llave. Debe colocarse separador para yeso y, una vez

## Rehabilitación del Desdentado Total


seco, preparar el yeso con una consistencia que permita amasarlo por vestibular sobre la fractura.

- 8) Una vez fraguado el yeso de la llave, se retira, se despegan los alambres de refuerzo y se retiran los trozos de la prótesis.
- 9) Se pincela el modelo y la parte interna de la llave con separador. Dejar secar.
- 10) Preparación de los cabos de fractura: con un fresón o piedra, se procede a desgastar longitudinalmente y en un ancho de 1 mm., los cabos de fractura sin tocar los dientes; con el objeto de que elacrílico pase de palatino o lingual a vestibular, se hace en cada cabo un semi túnel por debajo del talón de los dientes. (Figura 12-4)



**Figura 12-4**

- 11) Biselar ambos cabos: se realiza un amplio bisel sobre cada una de las partes fracturadas, a expensas de la cara externa.(Fig.12 – 5)



**Figura 12-5**

- 12) Desgastar y biselar en menor extensión la cara vestibular en un ancho de 5 mm. a ambos lados de la fractura.
- 13) Ubicar los trozos sobre el modelo pegándolos con cera resinosa en las zonas alejadas de la fractura. Ubicar la llave de yeso por vestibular e inclinar el modelo levantándolo por la parte posterior.

- 14) Mojar con monómero toda la zona biselada y gotear el acrílico fluido de manera que, por la inclinación, atraviere el túnel realizado y se acumule en la zona vestibular de la fractura. Ir agregando en forma paulatina el acrílico hasta que lo cubra totalmente, alisando con el dedo mojado en monómero, la superficie de la misma. Esperar la polimerización total. Durante este último período sería ideal que se produjese en cámara presurizadora. Si no se poseyera dicha cámara, se sumerge la prótesis en agua levemente tibia para favorecer la polimerización y evitar la evaporación del monómero superficial.
- 15) Terminación y pulido: en caso de que hubiere excesos, éstos se eliminan con un fresón que, por sus características de corte, deja una superficie lisa. Se pule con lija envaselinada colocada en el mandril y en un tono convencional. Se termina con conos de fieltro y tiza con agua; también puede usarse pasta de alto brillo o la técnica del pulido químico.

**FRACTURA EN DOS O MÁS TROZOS CON PÉRDIDA DE SUSTANCIA O EN DOS TROZOS QUE NO SE ADAPTAN CON O SIN PÉRDIDA DE SUSTANCIA**

- 1) Fijar como ya se ha indicado los trozos que permitan la yuxtaposición correcta; cuando no sea posible, deben colocarse las partes en la boca y ser retenidas con una sustancia adhesiva (pasta adhesiva). Se tratan de fijar de ser posible con lápiz de pasta de modelar. Controlar la oclusión.
- 2) Adaptar una cubeta grande que permita tomar una impresión a la prótesis fracturada en la boca.
- 3) Preparar alginato y tomar una impresión, endurecido el mismo, se retira con la prótesis que debe salir junto con la impresión, colocamos separador.
- 4) Eliminar retenciones en la prótesis y realizar el vaciado sin retirar la prótesis de la impresión.
- 5) Una vez fraguado el yeso, retirar la impresión.
- 6) Realizar llave de yeso vestibular, si fuera necesario.
- 7) Retirar la prótesis y colocar separador sobre el modelo y parte interna de la llave.
- 8) Desgastar y biselar los cabos como ya se indicó, luego colocarlo sobre el modelo fijándolo con cera resinosa.
- 9) Si el trozo faltante no afecta la parte dentaria (por ejemplo, aleta vestibular o paladar), reconstruir con cera rosa, un espesor semejante al del acrílico existente. Realizar sobre ella una llave de yeso.

## Rehabilitación del Desdentado Total

- 10) Retirar esta llave, retirar la cera y colocar separador en la parte interna de la llave.
- 11) Colocar acrílico en la parte faltante, colocar la llave y esperar la polimerización según indicador anterior.
- 12) Finalizar la compostura como ya se indicó.
- 13) Si el trozo faltante afecta la parte dentaria, se reconstruye con cera y se toma una mordida en oclusión o relación céntrica.
- 14) Tomar una impresión del antagonista y realizar el modelo. Montar en un ocluser y enfilear los elementos faltantes. Probar en boca.
- 15) Hacer una llave de yeso por vestibular, retirar la cera y colocar separador en el modelo y parte interna de la prótesis.
- 16) Ubicar los dientes artificial en la llave fijándolos con cera resinosa en las partes alejadas de la compostura (por ejemplo: borde incisal); previamente, se le efectúan retenciones con una fresa de cono invertido.
- 17) Colocar la llave de yeso y dientes en posición y verter el acrílico realizando la compostura de la parte yuxtapuesta.

### **REBASADO**

**Concepto:** lograr el reacondicionamiento de la base protética con un nuevo material que ajuste con exactitud sobre los tejidos subyacentes.

### **REBASADO DIRECTO – INDIRECTO**

**Finalidad:** obtener la adaptación de la cara interna de la base de la prótesis al terreno según los movimientos funcionales del paciente los cuales fueron previamente obtenidos mediante la utilización del acondicionador de tejidos (impresión definitiva) y también para ajustar prótesis desadaptadas.

**Materiales e instrumental:** yeso piedra. Separador de yeso. Ocluser. Acrílico autopolimerizable rosa (polvo y líquido). Espátula Lecrón. Frasco de vidrio con tapa. Piedras para acrílico. Piedra pómez. Conos de fieltro. Taza de goma. Presa.

Material para la impresión definitiva: Acondicionador de tejidos. Silicona Fluida. Loseta de vidrio, espátula para cemento; su finalidad es la de obtener una impresión de los tejidos en los momentos de trabajo de la prótesis (impresión funcional a boca cerrada).

**Técnica:**

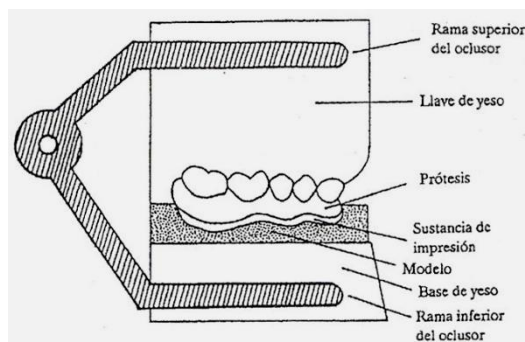
- 1) Eliminar todas las zonas retentivas de la base en su cara interna para permitir el retiro posterior del modelo.
- 2) Preparación del acondicionador del tejido, según técnica ya descrita anteriormente.
- 3) Lograr una impresión a presión masticatoria.
- 4) Repetir la misma, si hiciera falta, hasta lograr una cubeta súper ajustada.
- 5) Debido a las alteraciones que provoca sobre los tejidos blandos, las prótesis mal adaptadas (inflamación y ulceraciones), es imprescindible realizar previamente un acondicionamiento de los tejidos de soporte hasta lograr su normalización.
- 6) También puede utilizarse la silicona fluida como material de impresión.
- 7) Realizar el vaciado correspondiente cuidando respetar bien los bordes mediante técnica de vaciado con ese fin.
- 8) Una vez aprobada una impresión definitiva, ya sea para realizar el rebasado final de una prótesis nueva o para la adaptación de una prótesis en uso, pasar a realizar el rebase directo-indirecto, es decir, reemplazar el material plástico temporario (acondicionador o silicona) por otro rígido y definitivo (acrílico).

**Pasos a seguir:**

- a) Verificar la integridad del acondicionador de tejidos o silicona que no deben estar desprendidos; en caso contrario, repetir el procedimiento.
- b) Realizar el vaciado con yeso de piedra. Debe hacerse por encajonamiento. Lo importante es que el modelo conserve los bordes en una extensión de 3 mm. para asegurar el sellado definitivo.
- c) Cuando el yeso ha fraguado se le hacen tres muescas, dos laterales y una posterior a la base del modelo, por si se llegara a despegar después de montado.
- d) Tomar el ocluser, colocar un montículo de yeso de 4 a 5 cm. de altura sobre la rama inferior del mismo sobre el que, a su vez, se coloca el conjunto modelo-prótesis de manera tal que la base del modelo contacte con la rama inferior del mismo formando un zócalo alto capaz de resistir luego el prensado sin fracturarse. (Figura 12-5)

## Rehabilitación del Desdentado Total

- e) Pincelar con yeso con separador de yeso.
- f) Preparar nuevamente yeso piedra y verter sobre los dientes y el paladar, en el caso de la superficie o sobre el zócalo, si es inferior de manera tal que cubra los bordes incisales y caras oclusales sin cubrir las caras vestibulares.



**Figura 12-5**

- g) Se baja la rama superior del oclusor y se deja fraguar alisando el montículo superior para que permita el prensado; fijar el tornillo de altura.
- h) Abrir el oclusor quedando, de esta manera, la llave en la rama superior y el modelo y la prótesis en la rama inferior.
- i) Retirar la prótesis del modelo, eliminar el material de impresión y asperizar la parte interna de la misma.
- j) Pincelar reiteradamente el modelo con separador para yeso y dejar secar.
- k) Preparar acrílico autopolimerizable rosa y, cuando está empezando a tomar consistencia, colocarlo dentro de la base y los surcos del modelo.
- l) Colocar la prótesis así cargada sobre el modelo y bajar la rama superior del oclusor con la llave de yeso para que presione y refluya el material excedente; éste debe ser retirado antes que endurezca.
- m) Abrir el oclusor y retirar las prótesis.
- n) Recortar los excesos con un fresón.
- o) Pulir la forma habitual o con pulido químico.

## **REMARGINADO**

**Finalidad:** devolver a la prótesis el sellado periférico perdido, ya sea en forma total o parcial, este se hace directamente en boca.

### **Indicaciones:**

- a) En prótesis desadaptadas.
- b) En prótesis nuevas con defectos de sellado periférico. En ambos casos, la falta de sellado puede deberse a una extensión insuficiente de los bordes o, mucho más frecuentemente, a sobre-extensiones que interfieren con la funcionalidad muscular y que es necesario, previamente, hacer el desgaste correspondiente. Antes de realizar el remarginado, tener la seguridad que la prótesis se encuentre perfectamente extendida.

**Materiales e instrumental:** acrílico autopolimerizable. Fresón y piedra para acrílico. Vasos Dappen. Bisturí. Cinta adhesiva.

### **Técnica:**

- 1) Asperizar los bordes donde se realizará el remarginado; proteger la cara pulida de la prótesis con cinta adhesiva.
- 2) Mojar los bordes desgastados con monómero; preparar acrílico autopolimerizante en pequeña cantidad y cuando ha tomado consistencia, colocar sobre el borde de una sola vez, trabajándolo como un bastón amasado previamente en forma manual.
- 3) Llevar a la boca y realizar los movimientos musculares correspondientes, se realiza zona por zona, primero de un lado y luego la homóloga del lado opuesto, mediante movimientos propios del paciente, producto de un buche enérgico.
- 4) En el maxilar superior se realiza por hemimaxilar, en la zona del post-damming se coloca el acrílico sobre la superficie de la prótesis, siguiendo la zona donde debe realizarse la extracompresión para obtener el sellado periférico; se coloca la prótesis presionando y se hace inspirar al paciente; taparle la nariz y pedirle que trate de expulsar el aire por la misma; así se demarca el límite posterior.
- 5) En el maxilar inferior se realiza por hemimaxilar por vestibular; el borde lingual también, haciendo que el paciente lleve su lengua de comisura a comisura e imite mojar los labios con la punta de la lengua. En la zona 2 o zona de la papila piriforme, el sellado se hace colocando el material sobre la zona distal de la prótesis y haciendo presión al mismo tiempo que se le pide

## Rehabilitación del Desdentado Total

al paciente que abra la boca para que impresione el ligamento ptérido-mandibular. Terminada la operación se retira la cinta adhesiva y se desgasta sólo por fuera en la unión del acrílico nuevo con el viejo.

**NOTA:** muchas veces no basta hacer solamente la reparación necesaria, sino que es imprescindible investigar y conocer el problema causante de la misma; no es suficiente realizar una compostura de una prótesis fracturada sino que hay que averiguar por qué se partió; puede deberse a una pérdida de una continuidad con el terreno, lo cual implica la necesidad de un rebasado; una vez realizada la compostura, puede tener una extensión insuficiente con contacto prematuro lo que obliga a hacer un ajuste oclusal.

### **PRESURIZADOR**

Es un simple dispositivo que se utiliza el principio de la presión hidráulica para conseguir que el acrílico autopolimerizable utilizado en reparaciones y también para confeccionar pequeñas placas de ortodoncia, adquieran mejores condiciones físicas al endurecer. Principalmente, se aumenta la resistencia a la flexión y se consigue una mayor dureza.

El procesamiento del material de reparación en hidromufla produce una fuerza transversa significativamente mayor que aquella donde el procesado se ha hecho en el medio ambiente. (Ward y col., 1992)

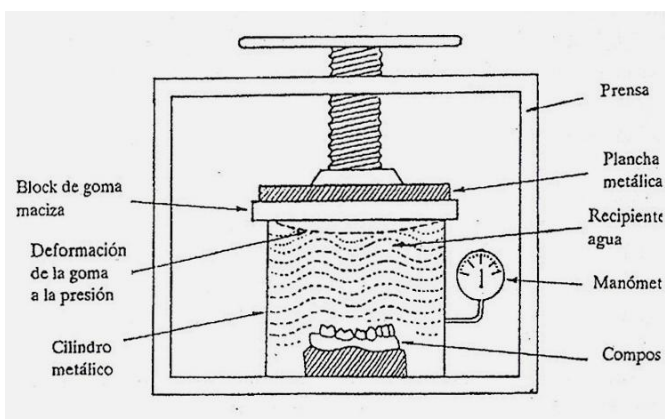
**Descripción:** consta de un recipiente cilíndrico metálico de paredes gruesas e inextensibles, abierto por su extremo superior solamente; se cierra con una tapa de goma maciza circular de un espesor de 1,5 cm. y, sobre ella, una plancha metálica gruesa; ambas de un diámetro mayor que el diámetro del cilindro. Puede llevar o no adosado a un costado un manómetro destinado a medir la presión interna. (Figura 12-6)

**Técnica:** se llena el cilindro con agua fría hasta el borde del mismo; realizada la compostura y cuando el acrílico se encuentra aún reblandecido, se introduce la prótesis con su modelo correspondiente en el interior del recipiente y se deposita en el fondo del zócalo hacia abajo; se debe dejar que rebase el agua excedente; entonces se aplica sobre la abertura la tapa de goma y, sobre ella, la plancha metálica; en esas condiciones se lleva el presurizador a una prensa y se procede a ajustarla; como la goma interpuesta tiene gran elasticidad, al ajustar la prensa, realiza un cierre hermético del cilindro en todo su contorno impidiendo así, la salida del agua del interior; a su vez y debido a la presión que sobre ella se ejerce, la goma trata de introducirse al interior del cilindro creando en el líquido una gran presión que



## Rehabilitación del Desdentado Total

se extiende por todo el interior y con igual intensidad; esta presión del agua es la que, actuando sobre el acrílico aún en estado plástico, va a producir como consecuencia, un material más resistente; puede prensarse hasta llegar a elevar la presión interna a unas 20 kg. a la cual se considera como óptima; puede leerse el manómetro; debe mantenerse prensado durante 40 minutos, al cabo de los cuales se abre el presurizador, se retira la compostura para realizar el desgaste de los excesos y se realiza el pulido final.



**Figura 12-6**

### **PULIDO QUÍMICO**

Se trata de un método de tratamiento superficial de las prótesis con monómero caliente en reemplazo del pulido mecánico.

Durante el pulido químico se produce una despolimerización superficial del acrílico causada por el monómero (proceso inverso) el cual, luego, al evaporarse, se polimeriza nuevamente dejando una superficie lisa y brillante.

El tratamiento superficial tiene dos aspectos fundamentales:

- 1) Permite que las superficies internas de las prótesis ofrezcan una superficie menos traumatizante sobre los tejidos en los cuales se apoya o toma contacto.
- 2) Permite el tratamiento de las superficies externas aún cuando éstas fueran caracterizadas.

Según Saizar, usando esta técnica, se disminuyen los casos con estomatitis traumática y, con ello, uno de los principales factores de la intolerancia protética.

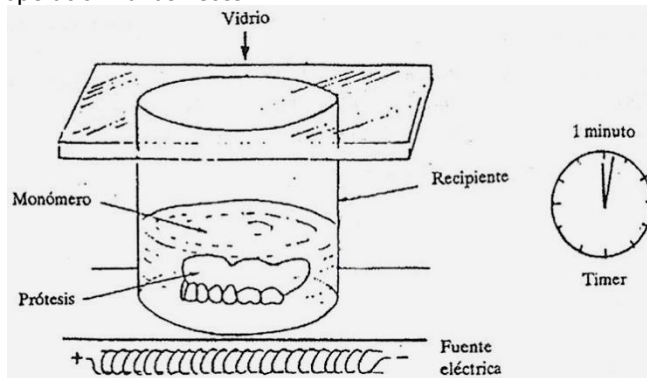
## Rehabilitación del Desdentado Total

Sabiendo que el acrílico sufre pigmentaciones y pérdida de su color inicial, entre otras cosas, cuando se incorporan porosidades en su masa y que permite, posteriormente, el acumulo de agentes extraños encargados de producir decoloraciones. Con el pulido químico se logra una superficie brillante, pulida, sin modificar su forma, sin solución de continuidad y, así, se evita el inconveniente antes indicado.

**Materiales e instrumental:** recipiente metálico o tipo Pírex. Fuente calórica eléctrica. Espátula ad-hoc. Timer. Secador de cabellos. Monómero auto o termo curable en cantidad suficiente para cubrir la prótesis. Taza de goma. (Figura 12-7)

**Técnica:** una vez polimerizada y retirada de la mufla, se procede a retirar todos los restos de yeso que hayan quedado adheridos a la superficie. Se despegan los excesos y se talla o corrige a piedra o fresa la anatomía de la superficie basal.

Se conecta la fuente calórica que debe ser eléctrica para evitar que se incendien los gases sumamente inflamables que desprende el monómero al ser calentado en ebullición. Colocar encima el recipiente metálico con cantidad suficiente y necesaria de monómero. Tapar con un vidrio que impida la salida de los gases evaporados y que permita la condensación del monómero para ser recuperado ya que se puede repetir esta operación varias veces.



**Figura 12-7**

Esperar a que hierva el monómero y cuando comienza a burbujear, se desconecta la fuente de calor. El monómero hierve a  $100,8^{\circ}\text{C}$  y, cuando se introduce la dentadura, la masa plástica la hace descender a, más o menos,  $75^{\circ}\text{C}$ .

Sumergir la prótesis (el monómero debe cubrirla totalmente) con la superficie oclusal hacia abajo y comenzar a agitar el recipiente para hacer bañar toda la superficie de la misma con el monómero caliente. El agitar el recipiente tiene por finalidad evitar que la zona de la prótesis en contacto con el piso del recipiente se pegue al mismo y, asimismo, igualar la temperatura del baño.

## Rehabilitación del Desdentado Total

Esperar un minuto, retirar con la espátula ad-hoc del interior del recipiente tratando de no tocarla con los dedos puesto que ello dejaría las huellas digitales sobre la superficie reblandecida por la acción del monómero caliente. Depositar sobre una superficie lisa como por ejemplo un espejo o un vidrio de los utilizados para spatular y comenzar a secar la superficie con aire. Utilizar un secador de cabello dándole primero salida al aire caliente durante cinco minutos y, luego, aire frío por otros diez minutos.

Colocar luego la prótesis en una taza de goma con agua y hacer correr agua para barrer el monómero residual. Dejarla sumergida en agua fría o agua durante 24 horas con lo cual se excede en demasía las 17 horas que, según SMITH y BAINS, son necesarias para la eliminación total del monómero residual, presente también en las prótesis mejor polimerizadas.

Si hubiera necesidad de entregarla urgentemente, lavar con agua, detergente y un cepillo suave para apurar la eliminación del monómero residual. Se recomienda al paciente no usar permanentemente los detergentes ya que se ha comprobado que son perjudiciales para el pulido superficial.

Se habrá logrado así una prótesis que presentará todas sus superficies (interna y externa) brillantes con una textura similar al glaseado, sin desdibujar los relieves tallados previamente a la operación de pulido, ni las huellas del terreno impresionado.

## **BIBLIOGRAFIA**

## Rehabilitación del Desdentado Total

**A**

**ADEL.** Clinical results of oseointegrated implants supporting fixed prostheses in edentulous jaws. J. Prosth. Dent. 1983-50:251

**AI M. - YAMASHITA S.** Tenderness on palpation and occlusal abnormalities in temporo-mandibular dysfunction. J. Prosth. Dent. 1992-67:839

**ALAMILLOS GRANADOS F. - DEAN FERRER A. - FERNÁNDEZ SANROMÁN J. - RODRIGUEZ CAMPOS F. - NADAL GIAS I.** Anestesia mentoniana por prótesis. Rev. Europea de Odonto-estomatología. 1994-6:101

**ALBANESE S. - VILLANI G.** La saliva: un importante fattore nella ritenzione della prótesis móvil total. Archivio Stomatologico. 1989-30.

**ALBREKTSSON T. - JACOBSSON M.** Bone-metal interface in oseointegration. J. Prosth. Dent. 1987-57:597

**AL TANNIR M. - GOODMAN H.** A review of chlorhexidine and its use in special populations. Rev. Special Care in Dentistry. 1994-14:116

**APFELBAUM D.** Broches sobre raíces para retener prótesis parciales y completas. Rev. A.O.A. 1974-62:49

**APFELBAUM D.** Consideraciones generales sobre prótesis completa. Rev. A.O.A. 1967-55:121

**APFELBAUM D.** Dimensión vertical y la relación céntrica en desdentados monomaxilares. Rev. A.O.A. 1969-57

**APFELBAUM D.** Registros para ubicar los incisivos superiores. Rev. A.O.A. Vol. 58. Nº 4-5 y 6

**APPELBAUME E. - MEHRA R.** Clinical evaluation of polyvinilsiloxane for complete denture impressions. J. Prosth. Dent. 1988-52:537

**ARIENZA B.** Prognatismo mandibular. Rev. A.O.A. 1971-59

**ARVIDSON K. - FARTASH B. - MOBERG L. - GRAFSTROM R. - ERICSSON I.** In vitro and in vivo experimental studies on single crystal sapphire dental implants. Clinical oral implants research. 1991-2:47

**ASCOLANI A.** Determinación de la curva individual de oclusión y registro de la relación céntrica en prótesis completa. El Coop. Dent. 1948-15:174

## Rehabilitación del Desdentado Total

**ASCOLANI A.** Límite y sellado palatino posterior en impresiones funcionales superiores. *El Coop. Dent.* 1950-20:17

**ATKINSON J.** Salivary gland dysfunction. Causes, symptoms and treatment. *J.A.D.A.* 1994-125:409

**ATKINSON J. - FOX P.** Sjögren's syndrome: oral and dental considerations. *J.A.D.A.* 1993-124:74

**ATWOOD D. A.** A cephalometric study of the clinical rest position of the mandible. Part. I: The variability of the clinical rest position following the removal of occlusal contact. *J. Prosth. Dent.* 1971-26:266

**ATWOOD D. A.** A critique of research of the rest position of the mandible. *J. Prosth. Dent.* 1956-6:504

**ATWOOD D. A.** Reabsorción de los rebordes residuales: una afección bucal muy extendida. *J. Prosth. Dent.* 1971-26:266

**ATWOOD D. A. - COY J.** Estudio clínico cefalométrico y densitométrico de la reabsorción de los rebordes alveolares. *J. Prosth. Dent.* 1971-26:280

**AVANT W.** Using the term "centric". *J. Prosth. Dent.* 1971-25:12

**AZZAM M. - YURKSTAS A. - KRONMAN J.** The sublingual crescent extension and its relation to the stability and retention of mandibular complete dentures. *J. Prosth. Dent.* 1992-67:205

## B

**BANCALARI MARIO.** Retención en dentaduras completas. *Rev. Prótesis.* 1948. Nº 41

**BARCHETT P. - CHRISTENSEN L.** Estimating age and sex by using color, form and alignment of anterior teeth. *J. Prosth. Dent.* 1988-59:175

**BARKER B. - MOFFITT M. - JOHNSON J.** Sjögren's syndrome: diagnosis and dental treatment. *J. Prosth. Dent.* 1978-39:536

**BAROCELA R. - BRONSTEIN L. - CASTRO J. - SAIZAR P. - WAISSBEIN C.** Impresiones preliminares de los maxilares desdentados con godiva. *Rev. A.O.A.* 1965-53:148

**BAROCELA R. - MAZARIEGOS H.** Impresión con cera del maxilar inferior desdentado. *Rev. A.O.A.* 1960-48:323

**BARRIOS M. C.** Candidiasis oral: su relevancia actual. Odonto-estomatología uruguaya. 1992-4:4

**BASCOM P.** Preservation in prosthodontics. J. Prosth. Dent. 1071-25:489

**BASCON MARTÍNEZ A.** Síndrome de Sjögren. Anales españoles de Odonto-estomatología. 1970-29:363

**BAXTER C. J.** The nutritional intake of geriatric patients with varied dentitions. J. Prosth. Dent. 1984-51:164

**BAYLING – WERGEDAL – YAMAMOTO - MANZKER.** Systemic factors en alveolar bone loss. J. Prosth. Dent. 1974-31:486

**BECK H. O.** Occlusion as related to complete removable prosthodontic. J. Prosth. Dent. 1972-27:246

**BECKER C. - SWOOPE C. - GUCKERS A.** Lingualized occlusion for removable prosthodontics. J. Prosth. Dent. 1977-38:601

**BELL D. H.** Particles versus solid form of hydroxyapatite. J. Prosth. Dent. 1986-56:322

**BENCINI C. - FERNÁNDEZ J. - PÉREZ M. - CAPELLI M. - MOIGUER G.** Hiperplasia parapatética. Rev. C.O.C. 1986 – Nº 1

**BERESIN V. SCHIESSER F.** The neutral zone in complete and partial dentures. The C.V. Mosby Co. 1978

**BERRY H. H. - FUNKO O. J.** Vitalium strenghtener to prevent lower denture breakage. J. Prosth. Dent. 1971-26:532

**BIRMAN E. G. - da SILVA F. - SAMPAIO M.** A study of oral mucosal lesions in geriatric patients. Rev. Facul. Odontol. F.Z.L. 1991-3:17

**BLANK R. - DIEHL H. - HEALTH S. - BALLARD G. - MELENDEZ R.** Calcios metabolism and osteoporotic ridge.

**BOERO E. - FORBER W.** Considerations in design of removable prosthetic devices with no posterior abutments. J. Prosth. Dent. 1972-28:253

**BOOTH L.** Technic for preparation of palateless full upper denture. Years Books of Dentistry. 1946-545

**BOOS R.** La relación intermaxilar establecida por el poder de la mordida. Rev. Prótesis. 1940. Nº 11.



**BORGHELLI R.** Orientación diagnóstica del Odontólogo ante el diabético. Rev. A.O.A. 1969-57:288

**BORTHEIRY J.** La forma de los dientes anteriores. Rev. A.O.A. 1972-60

**BORTHEIRY J. - CARBALLO J. - GRINBERG J.** Confección de cubetas individuales con acrílico autopolimerizable. Rev. A.O.A. 1965-53:79

**BOUCHER C.** Prótesis para el desdentado total. De Mundi. 1977

**BOWLEY J. - STOCKSTILL J. - ATTANASIO R.** A preliminary diagnostic and treatment protocol. The Dental Clinic of North America. 1992. Vol. 36. Nº 23

**BRANEMARK.** Oseointegration and its experimental black-ground. J. Prosth. Dent. 1983-50:399

**BREDFELDT G.** Phenytoin-induced hyperplasia found in edentulous patients. J.A.D.A. 1992-123:61

**BREWER A.** The tooth support denture. J. Prosth. Dent. 1973-30:703

**BREWER A. - REIBEL P. - NOSSIF N.** Comparison of zero degree teeth and anatomic teeth on complete dentures. J. Prosth. Dent. 1967-17:28

**BRILL N. - TRYDE G. - CANTOR R.** The dynamic nature of lower denture space. J. Prosth. Dent. 1965-15:401

**BRUTON P. A. - FRAZER McCORD.** Guidelines to lip position in the construction of complete dentures. Quintessence Int. 1994-25:121

**BUCHMAN J. - MENEKRATIS A.** Dentaduras completas y ancladas. Ed. Labor. 1978

## C

**CALOMENI A. A. - FELDMANN E. E. - KUEBKER W. A.** Posterior palatal seal location and preparation on the maxilar complete denture cast. J. Prosth. Dent. 1983-49:628

**CAMANI ALTUBE L.** El soporte y la retención de las impresiones en desdentados totales. Rev. Prótesis. 1951. Nº 53

**CAMPBELL R. L.** Relief chambers in complete dentures. J. Prosth. Dent. 1961-11:230

## Rehabilitación del Desdentado Total

**CAORSI U.** Impresión del maxilar inferior desdentado. Distintos casos. Su técnica. 1954-Nº 62

**CAORSI U. - FRASCH E. - SCHVARTZ T.** Técnica simplificada para la confección de dentaduras inmediatas. 1952-19

**CAORSI U. - SCHVARTZ T.** Registro de la relación céntrica de los desdentados, parcialmente dentados y desdentados monomaxilares. Rev. Prótesis. 1946-35:331

**CAPUSELLI H.** Filosofía implanto-protética en el tratamiento del desdentado total. La Tribuna Odontológica. 1973-57

**CAPUSELLI H. - SCHVARTZ T.** Tratamiento del desdentado total. Ed. Mundi. 1980

**CARL W.** Local radiation and systemic chemotherapy. Preventing and managing the oral complication. J.A.D.A. 1993-124:119

**CARLSSON G. E. - PERSSON G.** Morphologic changes of the mandible after extraction and wearing dentures. 1957-18:27

**CARVALHO G. S. - PEREIRA M. L. - PERES F. - VASCONCELOS M. - BRANCO R. - CAVALHEIRO J.** Reacoes "in vitro" e "in vivo" a diferentes dimensoes de granulos de hidroxiapatite modificada. Rev. Port. De Estomatologia e cirurgia maxilo-facial. 1992-213:19

**CASEY D. - EMRICH L.** Changes in the mandibular angle in the edentulous state. J. Prosth. Dent. Vol. 59. Nº 3-373

**CERVEIRA NETTO H.** Protese total inmediata. De. Pancast. Sao Paulo. 1987

**CHEE W. - DONOVAN T.** Polyvinyl siloxane impression materials a review of properties and techniques. J. Prosth. Dent. 1992-68:728

**CHICK A. - PEACOCK R.** Bulbous tuberosities. Year Book of Dentistry. 1946. 523-524

**CHIU A. - CLARK R.** The facial soft tissue profile of the southern Chinese: Prosthodontic considerations. J. Prosth. Dent. 1992-68:839

**CHRISTENSEN F.** The effect of incisal guidance on cusp angulation in prosthetic occlusion. J. Prosth. Dent. 1961-11:48

**CLOUGH – KNODLE – LEEPE – PUDWILL - TAYLOR.** A comparison of lingualized occlusion and monoplace occlusion in complete dentures. J. Prosth. Dent. 1983-50:176

**COOK R. J.** Response of the oral mucosa to denture wearing. J. Prosth. Dent. 1991-19:135

**CRAIG P. H. - BERRY M. - PEYTON M.** Factores físicos relacionados con la retención de las dentaduras. J. Prosth. Dent. 1960. Vol. 10

**CROCKETT D. N.** Candida species and Candida Albicans morphotypes erythematous candidiasis. Oral Surg. Oral Med. Oral Pathol. 1992-73:559

**CURTIS T. - LANGER Y. - CURTIS D. - CARPENTER R.** Occlusal considerations for partially or completely edentulous skeletal Class II patients. Part. I: Background information. J. Prosth. Dent. 1988-60:202

**CURTIS T. - SHAW E. - CURTIS D.** The influence of removable prosthodontic procedures and concepts on the esthetics dentures. J. Prosth. Dent. 1987-57:315

**CURTIS T. - WARE W.** Autogenous bone graft for atrophic edentulous mandibles: a review of twenty patients. J. Prosth. Dent. 1983-49

## D

**DANILEWICZ Z. - STYSIAK.** Allergy as cause of denture sore mouth. J. Prosth. Dent. 1971-25:16

**DARLING D. - KRAUS P. - GLASHEEN WRAY.** Relationship of head position of the mandible. J. Prosth. Dent. 1984-52:111

**DAWSON P. E.** Evaluation diagnostic and treatment occlusal problems. The C.V. Mosby Co. Saint Louis. 1989

**DENISSEN H. W. - VELDHIJS H. A. - VAN FAASSEN F.** Implant placement in the atrophic mandible: an anatomic study. J. Prosth. Dent. 1984-52:260

**DE PAULA L. G. - MINAH G. E.** Insolation of pathogenic microorganisms from denture and denture soaking containers of myelosuppressed cancer patients. J. Prosth. Dent. 1983-49:20

**DE VAN M. M.** Procedures preceding the prosthodontic prescription. J. Prosth. Dent. 1963-13:1006

**DE VAN M. M.** The transition from natural to artificial teeth. J. Prosth. Dent. 1961-11:677

**DI PIETRO G. J. - MOERGELI J. R.** Significance of the Frankfort mandible plane to prosthodontics. J. Prosth. Dent. 1976-36:624

## Rehabilitación del Desdentado Total

**DODGE C.** Prevention of complete problems by the use of overdenture. J. Prosth. Dent. 1973-30:403

**DOLDER E.** The bar joint mandible denture. J. Prosth. Dent. 1961-11:689

**DOMBRADY L.** Investigation into the transient instability on the rest position. J. Prosth. Dent. 1966-16:479

**DOOTZE – KORANA - CRAIG R.** Physical property comparison of 11 soft denture living material as function of accelerated aging. J. Prosth. Dent. 1993-69:114

**DRÜCKE - KLENT.** Bases de la prótesis total. Barcelona. 1991.

**DUNCAN W.** Evaluation of rest position as a guide in prosthetic treatment. J. Prosth. Dent. 1960-10:634

## E

**EDGERTON M. - LEVINE M.** Characterization of acquired denture pellicle from healthy and stornatitis patients. J. Prosth. Dent. 1992-68:683

**EL ARAMANY M. - GEORGE W. - SCOTT R.** Evaluation of the needle point tracing as a method for determining centric relation. J. Prosth. Dent. 1965-15:1043

**EL GHERIANI A. – WINSTANLEY R.** The gothic arch (needle point) tracing and condylar inclination. 1987-58:638

**ELCHARKAWI H. – ELMANDY A.** The effect of resilient layer and occlusal reactive complete dentures on the residual alveolar ridge. J. Prosth. Dent. 1988-59:598

**EMORY L.** The face in patients: evaluation and diagnostic. J. Prosth. Dent. 1976-35:247

**ETTINGER R. L.** Tooth loss in a overdenture population. J. Prosth. Dent. 1988-60:459

**ETTINGER R. L. – KELLER K.** Endodontic problems in a overdenture population. J. Prosth. Dent. 1988-59:459

**ETTINGER R. L. – TAYLOR T. D. – SCANDRETT F. R.** Treatment needs of overdenture patients in a longitudinal study: five years result. J. Prosth. Dent. 1984-52:532

**EVERLE W.** Conceptos sobre retención de las dentaduras. Rev. Prótesis 1946. 165-179

**F**

**FABER B.** Role of muscle function mandible prosthetics. J. Prosth. Dent. 1984-52:167

**FABER B.** Comparison of an anatomic versus physiologic method of posterior tooth placement for complete dentures. J. Prosth. Dent. 1992-67:410

**FAHMI F. M.** The position of the neutral zone in relation to the alveolar ridge. J. Prosth. Dent. 1992-67:805

**FARMER J.** Preventive prosthodontics: maxillary y denture fracture. J. Prosth. Dent. Vol. 50 Nº 2. Ago. 1983 172-175

**FARMER J. – CONNELLY M.:** Palateless Denture: help for gagging patient. J. Prosth. Dent. Vol. 52. 1984. Pag. 691

**FAYS F. – ESLAMI A.:** Determination of occlusal dimension: a literature review. J. Prosth. Dent. Vol. 59. March 1988. Nº 3. 321-323

**FERNANDEZ SALDIVAR H.:** Relación vertical. Rev. Prótesis 55. Ago. 1952. 115-126

**FOLLEY P. – LAIZE G.:** A study of the position of the parotid papila relative to the occlusal plane. J. Prosth. Dent. Vol. 53. 1985. Pag. 124

**FRANTZ W. R.:** The use of natural teeth in overlay dentures. J. Prosth. Dent. 34. 135-140. 1975

**FRASCHE E.:** Retención en prótesis completas. (Factores físicos). El coop. Den. Vol. 19. Mayo-Jun. 1952-21-22

**FRASCHE E.:** Retención en prótesis completa. El cooperador Dental. Vol. Nº 1 y 2. Junio-Oct. 1952

**G**

**GALLEGO E.** Viscosidad, adhesión y tensión superficial de la saliva mixta como factores que coadyuvan a la retención de la prótesis mucosoportada. Rev. Prótesis Nº 39-1947 y Nº 41-1948

**GARCIA MICHEELSEN, J. L.** Enfilado dentario, bases para la estética y la estática en prótesis totales. Ed. AMOLCA. Venezuela, 2006. Impreso en Colombia.

**GEERING A. H. – KUNDERT M.** Atlas de Prótesis Total y sobre-dentaduras. Ed. Salvat. 1988

**GEHL – DRESEN.** Complete Denture Prosthesis. Ed. W. A. Saunders. 1958

**GETZ E. H. – GETZ M. S. – GETZ E. S.** Application of a geometric principles for locating the mandible hinge axis through the use of a double recording stylus. J. Prosth. Dent. 1988-60:553

**GHERLONE E. F. – COVANI U. – BLASI G.** Attachi magnetici su implati in protesis totale. Archivio Stomatologico 1990. Vol. XXI:665

**GILLING B.** Magnetic retention for overdentures. J. Prosth. Dent. 1983-49:607

**GILLING B. – GRAHAM. C. – DUCKMANTON N.** Jaw movements in young adult men during chewing. J. Prosth. Dent. 1973-29:616

**GILLIS R.** El "Denture Space" y su registro en los desdentados completos. Rev. Prótesis. Nº 29-1945

**GIUMELLI B. – DANIEL A.** Anátomo-pathologie de la muqueuse palatine dans le cas d'inflation d'origine prothetique. Rev. D'Odonto-stomatologie 1985. Tomo XIV – Nº 2

**GOLBERG M.** Les empreintes secondaires mandibulaires en prothese adjointes totale. Rev. D'Odonto-stomatologie 1993-22:427

**GOLDENBER B. S. – KENISON HART J. – ZAKUMURA J.** The loss of occlusion and its effect on mandible immediate side shift. J. Prosth. Dent. 1990-63:163

**GOLDSTEIN D. – KRAUS S. – WILLIAMS W. – GLASHEEN WRAY M.** Influence of cervical posture on mandible movement. J. Prosth. Dent. 1984-42:421

**GORDON S. – STOFFER W. – CONNOR S.** Location of terminal hinge axis and its effect on the second molar cusp position.

**GOTTUSSO, M. A.** Tratamiento químico-superficial de las resinas acrílicas. Tesis de Doctorado. 1969

**GOYAL B. K. – BHARGAVA K.** Arrangement of artificial teeth in abnormal jaw relation: maxillary protrusion and wider upper arch. J. Prosth. Dent. 1974-32:107

**GRANATA.** Refitting complete dentures in patients with severe tissue undercuts. J. Prosth. Dent. 1986-56:119

**GRAY H.** Anatomy of the human body. Ed. Lea y Febiger. 1973

**GROVE H. F. – CHRISTENSEN L. V.** Relation of the maxillary canine to the incisive papilla. J. Prosth. Dent. 1989-61:51

**GRUNEWAL A. H.** Gold base lower denture. J. Prosth. Dent. 1964-14:432

**GUTIERREZ J.** El modiolo látero-labial. Estructura y morfología en el adulto. Anal. Fac. Odont. Uruguay 1986-24:31

**GUYER S. E.** Selectively retained vital roots for partial support of overdentures: a patients report. J. Prosth. Dent. 1975-33:258

## H

**HAMMER W. A.** Management of skeletal open-bite deformity in edentulous patients. J. Prosth. Dent. 1972-27:552

**HARDY I. R. – PASSAMONTI G.** A method of arranging teeth for Class II jaw relation. J. Prosth. Dent. 1963-13:608

**HARPER R.** Vertical dimension in complete denture prótesis. J.A.D.A. 1943-30-:1590

**HARTONO R.** The occlusal plane in relation to facial types. J. Prosth. Dent. 1967-17:549

**HARRIS L.** Puntos de referencias anatómicos de valor para la construcción de dentaduras completas. J.A.D.A. 1941-28-:1756

**HEDEGARD B.** Some observations on tissue changes with immediate maxillary dentures. 1962-13.70

**HICKEY J. C. – ZARB G. A. – BOLENDER.** Boucher's prosthodontic treatment for edentulous patients. The C.V. Mosby Co. 1985

**HICKEY y Col.** Stability of mandible rest position. J. Prosth. Dent. 1961-11:566

**HOFFMAN W. – DOMBERG T. – HATCH R.** Intercalary width as a guide in denture tooth selection. J. Prosth. Dent. 1986-55

**HOLIC R.** Registros céntricos en la construcción de dentaduras completas. Rev. Prótesis. 1984-Nº 40.

**HONDA T. – SHIMODA J. – MOSES J. – HARADOR H.** Traumatically induced posterior disk displacement without reduction of the TMJ. Rev. Cráneo. 1994-12:128

**HOWELL P. G.** Incisal relationships during speech. J. Prosth. Dent. 1986-56:93

**HURTADO A.** Internally weighted mandible dentures. J. Prosth. Dent. 1988-60:122

## I

**ISHINABE S. – KOBAYASHI K. – UCHIDA H. – NAGAO M.** Mucosal thickness of the denture foundation under occlusal forces. Dentistry in Japan. 1991-28:91

**ISMAIL Y. A. – BOWMAN.** Position of the occlusal plane in natural and artificial teeth. J. Prosth. Dent. 1968-20:407

**ISHIKAWA H.** Electromyographic response of the interior head of the human lateral pterygoid muscle during mastication. J. Osaka Odontol. Soc. 1992-55:219

## J

**JACOBSON T. E. – CHANG J. C. – KERI P. P. – WATANABE L. G.** Bond strength of 4-meta acrylic resin denture base to cobalt chromium alloy. J. Prosth. Dent. 1988-60:570

**JACOBSON T. E. – KROL A. J.** A contemporary review of the factors involved in complete dentures. Parts II: Stability. J. Prosth. Dent. 1983-49

**JACOBSON T. E. – KROL A. J.** A contemporary review of the factors involved in complete dentures, retention, stability and support. Parts I: Retention. J. Prosth. Dent. 1983-49

**JEFFCOAT M. – CHESNUT. C.** Systemic osteoporosis and oral bone loss: evidence shows increased risk factors. J.A.D.A. 1993-124:49

**JOHNSON P. F.** Radical norms: Esthetic and prosthodontic implications. J. Prosth. Dent. 1992-67:502

**JOHNSON – STRATTON.** Fundamental of removable prosthodontics. Quintessence Publishing. Chicago 1980.

**JONES J. D.** A qualitative comparison of various record base materials. J. Prosth. Dent. 1983-30:1590

## K

**KAMALAKSHI L. – SANTARPIA – POLLOCK J.** Assessment of antimicrobial treatment of denture stomatitis using an in vivo replica model system: therapeutic efficacy of oral rinse. J. Prosth. Dent. 1992-67:72



**KARLON S. – HEDEGARD B.** A study of reproducibility of the functional denture space with a dynamic impression technique. J. Prosth. Dent. 1979-41:21

**KASANJI M. – WATKINSON A.** Influence of thickness, boxing and storage of the softness of resilience denture lining material. J. Prosth. Dent. 1988-59:677

**KASEMO B.** Biocompatibility of titanium implants: surface science aspects. J. Prosth. Dent. 1983-49:832

**KEAGLE J. – RAHN A.** Surgical modification of the hiperplastic anterior maxillary ridge. J. Prosth. Dent. 1984-51:748

**KEEN J. A.** A study of the angle of the mandible. J. Dent. Res. 1945-24:77

**KELLY E.** Changes caused by a mandible removable partial denture opposing a maxilla complete denture. J. Prosth. Dent. 1972-27:140

**KELSEY C.** Alveolar bone resorption under complete denture. J. Prosth. Dent. 1971-25:152

**KESSKER B.** An analysis of the tongue factor and its functional areas in dental prosthesis. J. Prosth. Dent. 1955-5:629

**KIAUSINIS V. – TAMAKI S. – TAMAKI T.** Relação central em pacientes desdentados unimaxilares: estudio comparativo en tres técnicas. Rev. Odontol. Univ. Sao Pablo 1994-8:15

**KIDD – DALY – MANSEN.** Variation in the response to mechanical stress in human soft tissues as related to age. J. Prosth. Dent. 1974-32:439

**KLEIN I.** Immediate denture prosthesis. J. Prosth. Dent. 1960-10:14

**KLEIN I. – LENNON C.** A comprehensive approach to tissue conditioning for complete dentures. J. Prosth. Dent. 1984-51:147

**KLEIN P.** La piezographie: modelage dynamique del espace prothétique. Actualities Odonto-stomat. 1974-106:268

**KOECK, B y Col.** Prótesis Completas. Ed. Elsevier Masson, 4ta. Edición 2007. Barcelona, España.

**KOHAKURA K. – KAKIMOTO K.** Deformation of maxillary complete denture by microwave resin polymerization. J. Osaka Odontol. Soc. 1993-53:45

**KOPER A.** The maxillary complete denture opposing natural teeth: problems and some solutions. J. Prosth. Dent. 1987-57:704

**KOTKIN H. – SLABBERT J.** Tongue position in relation to edentulous mandible impressions. J. Prosth. Dent. 1987-57:458

**KOTWAL K. R. – MONTOYA M. L. – COLVING C.** Minimizing incisal pin opening during complete denture processing. J. Prosth. Dent. 1988-60:642

**KOUYOUMJIAN J. – CHALIAN V. – NIMMO A.** Limited mandible movements: causes and treatment. J. Prosth. Dent. 1988-59:330

**KOVATS J.** Clinical evaluation of gagging denture patients. J. Prosth. Dent. 1971-25:613

**KOWATS J. J.** Clinical evaluation of gagging patients. J. Prosth. Dent. 1971-25:613

**KRAJICEK D. D. – DOONER J. – PORTER K.** Observations on the histologic features of the human edentulous ridge. Part I: Mucosal epithelium. J. Prosth. Dent. 1984-52:526

**KRIBBS P.** Two years changes in mandible bone mass in an osteoporotic population. J. Prosth. Dent. 1992-67:653

**KROL A.** A new approach to the gagging problems. J. Prosth. Dent. 1963-13:611

## L

**LABELLA R. – BELARDO S. – BOCCALATTE A.** L'assorbimento d'acqua da parte della resine per basi protesique. Archivo Stomatologico 1990-31:297

**LABORATORIO BAGÓ.** Metabolismo del agua. 1986

**LADER E.** Lyme disease misdiagnosed as a temporomandibular joint disorder. J. Prosth. Dent. 1990-63:82

**LAM R. V.** Contours changes of the alveolar processes following extraction. J. Prosth. Dent. 1960-10:25

**LAM R. V.** Effect of root implants on resorption of residual ridge. J. Prosth. Dent. 1972-27:311

**LAMURA ANSELMI A. – GARRIGA GARCIA E.** Consideraciones en el tratamiento de la candidiasis bucal. Acta venezolana. 1990-30:11

**LANDA J.** Practical guideline from complete denture esthetic. Dent. Clin. North Am. 1977-21:289

**LANDA J.** Trouble shooting in complete prostheses. J. Prosth. Dent. 1961-11:79

## Rehabilitación del Desdentado Total

**LATTA G.** Influence of circadian periodicity on reproducibility of centric relation records for edentulous patients. J. Prosth. Dent. 1992-68:780

**LATTA G.** The validity of maxilomandibular records made with trial and processed acrylic resin bases. J. Prosth. Dent. 1981-45:253

**LA VERE A. – SMITH R. – SARKA R.** Cross-arch bar splint. J. Prosth. Dent. 1992-67:82

**LE BARS P. – GIUMELLI B.** Traitements de la stomatitis prothetique. Les cahiers de prothese. 1994-86:60

**LE PERA F.** Cómo evitar el levante de la mordida en la prótesis completa. Rev. A.O.A. 1961-49

**LE PERA F.** El tratado de cómo... en el desdentado total. Ed. Mundi 1987.

**LE PERA F.** Registro de los movimientos mandibulares. 1952-Nº 55-137

**LE TOUX G. – PENNEC Y. – ABJEAN J. – RONCIN S. – YOUINOU P.** Composite orale du syndrome de Gougerot-Ströjen. Rev. D'Odonto-stomatologie. 1992-21:285

**LEJOYEURS M. J.** Relation centrée. Actualites Odontostomatologiques. 1973-41:67

**LEKHOLM U.** Clinical procedures for treatment with osseous integrated dental implants. J. Prosth. Dent. 1983-50:116

**LEVIN E.** Dental esthetics and the golden proportion. J. Prosth. Dent. 1978-40:224

**LEVINSON E.** The nature of the side-shift in lateral mandible movement and its implications in clinical practice. J. Prosth. Dent. 1984-52:91

**LITVAK H. – MALAMENT K.** Prosthodontic management of temporomandibular disorders and orofacial pain. J. Prosth. Dent. 1993-69:77

**LOISELLE R. – CRUM R. – ROONEY G. – STUEVER C.** The physiologic basic for the overlay denture. J. Prosth. Dent. 1972-28:14

**LOMBARDI R. E.** A method for de classification of errors in dental esthetics. J. Prosth. Dent. 1974-32:501

**LOMBARDI R. E.** The principles of visual perception and their clinical application to denture esthetics. The Journal of prosthetic dentistry, 1973 - Elsevier

**LONG J. H.** Locating centric relation with a leaf gauge. J. Prosth. Dent. 1973-29:608  
558

**LONG J. H.** Locating of terminal hinge axis by intra oral means. J. Prosth. Dent. 1970-23:11

**LOPEZ ACEVEDO C.** Trastornos cráneo-mandibulares. Rev. Guatemalteca de Estomatología. 1991-3:13

**LORD J. L. – TEELS.** The overdenture patient's selection use of coping and follow-up evaluation. J. Prosth. Dent. 1974-32:41

**LOTT F. – LEVIN B.** Flange technique: an anatomic and physiologic approach to increase retention, function, comfort and appearance of dentures. J. Prosth. Dent. 1966-16:394

**LUNDQUIST D. – LUTHER W.** Occlusal plane determination. J. Prosth. Dent. 1970-23:489

**LYTLE R. B.** Construcción de dentaduras completas basadas en estudio de la deformación de los tejidos blandos subyacentes. J. Prosth. Dent. 1959-9:539

**LYTLE R. B.** The management of abused oral tissues in complete denture construction. J. Prosth. Dent. 1957-7:27

**LYTLE R. B.** Vertical triation of occlusion by de patient's neuromuscular perception. J. Prosth. Dent. 1964-14:12

## M

**MAC MILLEN.** Border movements of human mandible. J. Prosth. Dent. 1972-27:524

**MAKAROFF L.** Arco mento-facial: variante del arco facial. Rev. A.O.A. 1950-38:589

**MAKAROFF L.** Técnica del enfilado: su importancia en prótesis completa. Rev. A.O.A. 1963-51:301

**MARQUARDT G.** Dolder bar joint mandible overdenture: a technique for non paraliel abutment teeth. J. Prosth. Dent. 1976-36:101

**MARTIN J. P. – CITTERO H. – COEURLOT J. L.** Amelioration de la stabilite dynamique des protheses adjacentes totales. Propositions pour una conduite anátomo-physiologique de la restauration prothetique. Rev. D'Odonto-stomatologie. 1993-22:375

**MASSLER M.** Geriatric nutrition: the rol of taste and smell in appetite. J. Prosth. Dent. 1980-43:247

**MAURER C.** Complete denture construction on an alveolar process containing endodontically treated root. J. Prosth. Dent. 1973-30:756

**MAZARIEGO H.** Selección de dientes artificiales en desdentados completos. Rev. A.O.A. 1951-Nº 10-469

**MC CARTNEY J.** Flange adaptation discrepancy, palatal base distortion and induced malocclusion caused by processing acrylic resin manillar complete denture. J. Prosth. Dent. 1984-52:545

**MC CORD J. F. – FIRESTONE H. J. – GRANT A. A.** Phonetic determinants of tooth placement in complete dentures. Quintessence Internacional. 1994-25:341

**MC CORD J. – SLOAN P. – QUAYLE A. – HUSSEY D.** Phenytoin hyperplasia occurring under complete dentures: a clinical report. J. Prosth. Dent. 1992-68:569

**MC GEE G. F.** Use of facial measurement in determining vertical dimension. J.A.D.A. 1947-35:34

**MEANS G. R. – FLENNIKHE I. E.** Gagging: a problem in prosthetic dentistry. J. Prosth. Dent. 1970-23:614

**MERCHANT V. – Mc NEIGHT M. – CIBOROWSKI C. – MOLINARI J.** Preliminary investigation of a method for disinfection of dental impressions. J. Prosth. Dent. 1984-92:877

**MERCIEL – LA FONTAN.** Residual alveolar ridge atrophy; classification and influence of facial morphology. J. Prosth. Dent. 1979-41:90

**MEYER F. S.** A new simple and accurate technique for obtaining balanced and functional occlusion. J.A.D.A 1934-21:195

**MEYER F. S.** Balanced and functional occlusion in relation to denture work. J.A.D.A 1935-22:1156

**MEYER R. A.** Management of denture patient's with sharp residual ridge. J. Prosth. Dent. 1966-16:431

**MICHAEL C. – JAVID N. – COLAIZZI F. – GIBB C.** Biting strength and chewing forces in complete denture wearer. J. Prosth. Dent. 1990-63 - 549–553

**MILLER C. S. – KAPLAN A. L. – GUEST G. F. – COTTONE J. A.** Documenting medication use in adult dental patient's: 1987-91. J.A.D.A. 1992-123:41

**MILLER E.** Types of inflation caused by oral prosthesis. J. Prosth. Dent. 1973-30

**MILLER E.** Critical factors in selecting removable prostheses. (Limitaciones de la dentadura mandibular completa). J. Prosth. Dent. 1975-34:486

**MILLER E. – BODDEN R. – JAMISON H.** A study of the relationship of the dental midline to facial median line. J. Prosth. Dent. 1979-41:657

**MILLER P.** Complete dentures supported by natural teeth. J. Prosth. Dent. 1958-8:924

**MINTZ S. – MARTONE C. – ANAVI Y.** Avoiding problems in patients with craneotubular bone disorders. J.A.D.A. 1993-124:116

**MOJON P. – OBERHOLZER J. – DELSER U.** Polymerization shrinkage of index and pattern acrylic resin. J. Prosth. Dent. 1990-64:684

**MONGINI F. – TEMPIA VALENTA G. – BENVIGNU G.** Computer based assesment of habitual mastication. J. Prosth. Dent. 1986-55:638

**MOORE B. – FLAITZ C. – COPPENHAVER D. – NICHOLS M. – KALMAZ G. – BEESMAN J. – CLOYD M. – LYNCH D. – PROBHAKAR B. – BARON S.** Hive recovery from saliva before and after dental treatment inhibitors may have critical rol in viral inactivation. J.A.D.A 1993-124:67

**MORAIS O. – PINTO DE ALMEIDA F.** Panoramica como exame de rotina na la consulta. Rev. Port. de estomatología y cirugía máxilo-facial. 1992-XXXIII-29

**MORRIS W.** An orthodontic view of dentofacial esthetics. Compendium. 1994-15:378

**MORROW R. – FELDMAN E. – RUDD K. – TROVILLION H.** Tooth supported complete dentures: an approach to preventive prosthodontics. J. Prosth. Dent. 1969-522:513

**MORROW R. – POWEL J. – JAMESON W. – JEWSON L. – RUDD K.** Tooth supported complete dentures: description and clinical evaluation of a simplified technique. J. Prosth. Dent. 1969-22:414

**MOTTA – GRUSKA M. – SESSLE B.** Diagnosis and management of taste and burning mouth syndrome. Dental Clin. of North Am. 1993-37:33

**MULCAHY D.** Functional modification of acrylic resin monoplase occlusions. J. Prosth. Dent. 1987-57:465

**MUNZENMAYER C. – TIMA M. – BARTULIN J. – HARMENSEN H. – AGUIRRE M.** Prevención de la reabsorción alveolar mediante injerto de hidroxiapatita sintética. Rev. Fac. Odontología de Chile. 1993-4:61

**MURREL G.** Esthetic and edentulous patients. J.A.D.A. 1988

**MURREL G.** Phonetic, function and anterior occlusion. J. Prosth. Dent. 1974-32:1

**MURREL G.** The problems of functional conflicts between anterior teeth. J. Prosth. Dent. 1972-27:591

**MYERS M. L.** Centric relation record: historial review. J. Prosth. Dent. 1982-47:141

## N

**NAGLE R. L. – SEARS V. H.** Denture prosthetics complete dentures. The C.V. Mosby Co. 1962. 2ª Ed.

**NAGY G. – KOVAES J. – ZETTER M. – CZIRJAK L.** Analysis of systemic sclerosis. Oral Surg. Oral Med. Oral Pathol. 1994-77:14

**NAKAMAE A. – TAMAKI S. – TAMAKI T.** Moldagem funcional en protese total: avaliacao da espessura das bordas dos moldes en funçao de tecnicas e materiais. Rev. de Odontolog. da UNESP. 1992-21

**NEILL D. J. – HOWELL G.** Computerized kinesiography in the study of mastication in dentate subjects. J. Prosth. Dent. 1986-55:629

**NEILL y NAIR.** Prótesis completa. Ed. Mundi 1971.

**NEUFELD J. O.** Changes in the trabecular pattern of the mandibles following the loss of teeth. J. Prosth. Dent. 1958-8:685

**NIEKERK F. – MILLER V. – BIBBY R.** The ala tragus line in complete denture. J. Prosth. Dent. 1985-53:67

**NIKAWA H. – IWANAGA H. – KAMEDA M. – HAMADA T.** In vitro evaluation of Candida Albicans adherence to soft denture lining materials. J. Prosth. Dent. 1992-68:804

**NIMMO A.** Correction of the posterior palatal seal by using a visible light cured resin: a clinical report. J. Prosth. Dent. 1988-59:529

**NISHIMURA I. – HOSOKAWA R. – ATWOOD D.** The knife-edge tendency in mandible residual ridge in women. J. Prosth. Dent. 1992-67:820

**O**

**OLIVIER H.** L'esthetique et la retention en protheses adyointe partielle. Une solution: les glissieres. Revue D'Odontostomatologie. 1985-XIV

**OLIVIER R. – TERVONEN T.** Periodontitis and tooth loss: comparing diabetics with the general population. J.A.D.A. 1993-124:71

**ORTEGA A. – VILLAYERDE A.** Síndrome de Sjögren. Anales Españoles de odontostomatología. 1971-XXX:323

**ORTMAN H.** The rol of occlusion in preservation and prevention in complete denture prosthodontics. J. Prosth. Dent. 1972-25:121

**ORTMAN H. – TSAO D.** Relationship of the incisive papilla to the maxillary central incisors. J. Prosth. Dent. 1979-42:492

**P**

**PALMEIRAO CARRILHO E.** Tratamiento estomatológico en el paciente diabético. Rev. Port. de estomatología y cirugía máxilo-facial. 1992-XXXII:151

**PANKEY L. – MANN A.** Oral rehabilitation: Part II. Reconstruction of the upper teeth using functionally generated path technique. J. Prosth. Dent. 1960-10:151

**PAREL S. M.** Scleroderma; a prosthetic problem. J. Prosth. Dent. 1972-27:560

**PASAMONTI G.** Atlas de Prótesis Completa. Ed. Espa S.A. Barcelona. 1983

**PERRELET L. – BERNHARD M. – SPIRGI M.** Panoramic radiography in the examination of edentulous patients. J. Prosth. Dent. 1977-37:494

**PERRON C.** El plano oclusal plano en prótesis completa. La Tribuna Odontológica. En Feb. Marzo. 1973

**PERRELET L. – BERNHARD M. – SPIRGI M.** Panoramic radiography in the examination of edentulous patients. J. Prosth. Dent. 1977-37:494

**PERRY C.** Nutrition for senescent denture patients. J. Prosth. Dent. 1981-11:73

**PICTON WILLS.** Viscoelastic properties of the periodontal ligament and mucous membrane. J. Prosth. Dent. 1978-40:263

**PIOMBO A.** Consideraciones sobre molares sin cúspides. El Cooperador Dental. 1952-19:23



**PIOMBO A.** Selección de dientes posteriores en caso de prótesis completa. El Cooperador Dental. 1951-19:166

**PLEASURE M. A.** Correct vertical dimension and free way space. J.A.D.A. 1951-43:160

**POMPIGNOLI M.** Prothese complete. París. 1994

**POSSEL T. U. – NEVESTEDT P.** Registration of the condyle path inclination by intraoral wax records. Its practical value. J. Prosth. Dent. 1961-11:43

**POSSEL T. U. – SKYTTING B.** Registration of condyle path inclination: inclination using the Gysi technique. J. Prosth. Dent. 1960-10:243

**POTGIETER P. J. – MONTEITH B. D. – KEMP P. L.** The determination of free way space in edentulous patients: a cephalometric approach. J. Oral Rehabilitation. 1983-10:283

**POUND E.** – LET /s/ be your guide. J. Prosth. Dent. 1977-38:482

**PRECKEL B. E.** Porosité et resines thermodurcissables. Le Cahiers de Prothese. 1994-Nº87:61

**PRESTON J. A.** Reassessment of mandible transverse horizontal axis theory. J. Prosth. Dent. 1979-40:603

**PRETI G. – SCOTTI R. – BRUSCAGIN C. – CAROSSA S.** A clinical study of graphic registration of the condylar inclination. J. Prosth. Dent. 1982-48:461

**PYOTT J. E.** Centric relation and vertical dimension by cephalometric roetgenograms. J. Prosth. Dent. 1954-4:35

## Q

**QUIRCH J. S.** Registros electromiográficos. Rev. A.O.A. Vol. 53. Nº 9. Set. 1965

**QUIRCH J. S. – CARRARO J. J. – FRANCHI E.** Variaciones de la profundidad de la cavidad glenoidea de la ATM de acuerdo con la edad. Rev. J.A.D.A.

## R

**RAMACCIOTTI R.** Fijación en prótesis completa. 1994

**RAMSEY W. O.** The relation of emotional factors to prostodontic service. J. Prosth. Dent. 1970-23: 4-10

**RAZAVI R. – KHAN Z. – FRAUNHOFER J.** The bond strength of visible light-cured reline resin to acrylic resin denture base material. J. Prosth. Dent. 1990-63

**REES TERRY D.** The diabetic Dental Patient. Dental Clinic of North America. 1994-38:447

**REGLI C. P. – GASKILL M. L.** Denture base deformation during function. J. Prosth. Dent. 1954-7:548

**REGLI C. P. – KELLY E. K.** The phenomenon decrease mandible arch width in opening movements. J. Prosth. Dent. 1967-17: 49-53

**REITZ P. V. – AOKI H. – YOSHIOKA M. – UEHARA J. – KUBOTA Y.** A cephalometric study of tooth position as related to facial structure in profiles of human beings: a comparison of Japanese (oriental) and American (Caucasian) adults. J. Prosth. Dent. 1973-29:157

**RENNER R. – BOUCHER L. – KAUFMAN H.** Osteoporosis in postmenopausal women. J. Prosth. Dent. 1984-52: 581-588

**RIGNON – BRET J. M.** Prothese inmediata et prothese a barre de retentions. Rev. D'Odonto-stomatologie. 1991-20:89

**RIQUET – BRICARD C. – SOUYRIS F. – VENAULT B.** Luxations inveterées de la mandibule. Rev. Stomatol. Chirurg. Maxillofacial. 1993-95:6

**ROGER W. – APPFELBAUM E.** Cambios en la mandíbula consecuente con la mordida cerrada con referencia a los pacientes desdentados. J.A.D.A. 1941-28:1573

**ROMO ECHATZ R.** Flujo salival y sialometría. Rev. Dental de Chile. 1990:82

**ROSLINDO N. G.** Estudio histológico comparativo da mucosa palatina en pacientes portadores de prótesis totais antes e apos a instalacao de novas prosteses. Rve. Odontolog. da UNESP. 1990-19:85

**ROSS STROMBERG W.** Comparison of physiologically and manually formed dentures bases. J. Prosth. Dent. 1965-15:213

**ROTMAN R.** Phonetic considerations in denture protheses. J. Prosth. Dent. 1961-214

**ROWE D.** Bone loss in the elderly. J. Prosth. Dent. 1983-50:607

**RUFFINO A. R.** Improved occlusal equilibration of complete denture by augmenting occlusal anatomy of acrylic resin denture teeth. J. Prosth. Dent. 1984-52:300

**S**

**SAHNAHAN TEJ.** Physiologic vertical dimension and centric relation. J. Prosth. Dent. 1956-6:741

**SAIZAR P.** Dimensión vertical en la rehabilitación oral. Rev. A.O.A. Vol. 50 Nº 9. Set. 1962.

**SAIZAR P.** El diagnóstico y el pronóstico en prótesis completa. Rev. A.O.A. Vol. 53. Oct. 1965-345-350

**SAIZAR P.** Miología de la relación céntrica. A.O.A. Vol. 55 Nº 7. Julio 1967

**SAIZAR P.** Oclusión céntrica y relación céntrica. A.O.A. Vol. 49 Nº 4. Abril 1961-109-126

**SAIZAR P.** Prostodoncia total. Ed. Mundi. 1972.

**SAIZAR P.** Registros gráficos y plásticos en prótesis completa. A.O.A. Vol. 54 Nº 8. Ago. 1966-285-289

**SAWYER D. – WOOD N.** Oral cancer. Etiology, recognition and management. Dental Clinic of North America. 1992-36:919

**SCHARER P. – RINN L. A. – KOPP F. R.** Principios estéticos en la Odontología restaurativa. Ed. Doyma. 1991. Barcela

**SCHINKESTEL S.** La rehabilitación oral y el Odontólogo general. A.O.A. 1960-48

**SCHIESSER F.** The neutral zone and polished surface in complete dentures. J. Prosth. Dent. 1964-14:856

**SCHIFMAN A. – MARSHAK B.** Implant-retained mandible overdentures: a simplified, cost-effective treatment approach. Quintessence Internacinal. 1994-25:825

**SCHIFFMAN P.** Relation of the maxillary canines to the incisive papilla. J. Prosth. Dent. 1964-14:469

**SCHIMIDT W. – SMITH D.** A six year retrospective study of Molloplast-B lined dentures. Part II. Liner serviceability. J. Prosth. Dent. 1983-50:459

**SCHULTZ A.** Management of difficult patients. J. Prosth. Dent. 1961-11:4

**SCHULTZ L. W. – ATTERBURY R. A. – VAZIRANI S. J.** Asimetría facial unilateral. A.O.A. 1962-50  
566

**SCHVARTZ T.** Dimensión vertical: Nuevo dispositivo. El Cooperador Dental. 1949-XVII:63

**SCHVARTZ T.** Relación céntrica. A.O.A. 1967-55:227

**SCHVARTZ T.** Técnica para la determinación de las posiciones fisiológicas intermandibulares. Rev. Prótesis. 1949:113

**SCHVARTZ T. – ALCARI L.** Relación vertical. Clasificación, conceptos y procedimientos para determinarla. Rev. Prótesis. 1954:41

**SCIUBBA J. J.** Sjögren's Syndrome: Pathology, oral Presentation and Dental Management. Compend. Contin. Educ. Dent. 1994-XV:1084

**SEALS R. – WILLIAMS E. – JONES J.** Panoramic radiographs: necessary for edentulous patients? J.A.D.A. 1992-123:74

**SEARS V. H.** Los siete factores principales en la selección de los dientes anteriores. Rev. Prótesis. 1940:321

**SEARS V. H.** Reajustes oclusales en dentaduras terminadas. J.A.D.A. 1959-59:1250

**SEARS y NAGLE.** Prótesis dental. Dentaduras completas. Ed. Toray. 1965. Barcelona

**SHANNON J. L.** The mentalis muscle in relation to edentulous mandible. J. Prosth. Dent. 1972-27:477

**SHEPPARD I. M. – SEPPARD S. M.** Vertical dimension measurement. J. Prosth. Dent. 1975-34:269

**SHIP J.** Gustatory and olfactory considerations: examination and treatment in general practice. J.A.D.A. 1993-55:124

**SHUPE R. – MOHAMED S. – CHRISTENSEN L. – FINGER I. – WEINBERG R.** Effects of occlusal guidance en jaw muscle activity. J. Prosth. Dent. 1984-51:811

**SILVERMAN M. M.** Determination of vertical dimension by phonetics. J. Prosth. Dent. 1966-6:465

**SILVERMAN M. M.** The speaking method in measuring vertical dimension. J. Prosth. Dent. 1953-3:193

**SILVESTRE D. – BAGAN S. – ROJO M.** Síndrome de boca ardiente: estudio clínico y biológico. Rev. Odontostomatología española. 1991-LI:37

## Rehabilitación del Desdentado Total

**SIMPOSIO DE PRÓTESIS DE DENTADURAS COMPLETAS.** Odontología Clínica de Norteamérica. Ed. Mundi. 1964

**SIMPSON J. – HESBY R. – PFEIFER D. – PELLEU G.** Arbitrary mandible hinge axis location. J. Prosth. Dent. 1984-51:17-23

**SMITH B.** Value of the nose width as an esthetic guide in prosthodontics. J. Prosth. Dent. 1975-34:562

**SMITH D. – TOOLSON L. – BOLENDER C. – LORD J.** Border moulding of complete denture impressions using a polyether impression material. J. Prosth. Dent. 1979-41:347

**SOEJIMA T. – SEO J. – OSATO S. – CHIZUWA S. – DOHKE M. – KURAMOCHI M.** Esthetics of the anterior teeth: sex differences in appearance of the maxillary anterior teeth. The Nippon Dental University. 1992-26:16

**SONES A. D. – WOLINSKY L. E. – KRATOCHVIL F. J.** Osteoporosis and mandible bone resorption: a prosthodontic perspective. J. Prosth. Dent. 1986-56:732

**SONSTEBO H. B.** Luce'r recording of mandible movements. J. Prosth. Dent. 1961-11:1068

**SPOSTTIE V. J. – GIBBS C. H. – ALDERSON T. H. – JAGGERS J. H. – RICHMON A. – CONLON M. – NICKERSON D. M.** Bite forces and muscle activity in overdenture wearers before and after attachment placement. J. Prosth. Dent. 1986-55:265

**STANDARD S. G.** Establishing the plane of occlusion in complete denture construction. J.A.D.A. 1957-54:845

**STARCKER E. – MARCROFT K. – FISCHER T. – SWEENEY W.** Physical properties of tissue-conditioning material as used in functional impressions. J. Prosth. Dent. 1972-27:111

**STROHAVER R. A. – RYAN J. R.** New face-bow simplifies routine use and laboratory cooperation. J. Prosth. Dent. 1988-60:638

**SWENSON M.** Dentaduras completas. Ed. Uteha. 1948

**SWERDLOW H.** Dimension vertical. J. Prosth. Dent. 1965-15:241

## T

**TALLGREN A.** The effect of denture wearing on facial morphology: a 7-years longitudinal study. Acta Odontol. Scand. 1967-25:563  
568

**TALLGREN A.** The continuing reduction of the residual alveolar ridge in complete denture wearers: a mixed-longitudinal study covering 25 years. *J. Prosth. Dent.* 1972-27:120

**TAMAKI T.** *Dentaduras completas.* Ed. Sao Pablo. Sarvier 4ª Ed. 1983

**TANNOUS M. – PASTORI E.** Remonta. Importancia, fundamentos y técnica. *Rev. FOUBA* 1992-12:28

**TARASIDO R.** Mesio-oclusión y su tratamiento. *A.O.A.* 1963-27

**TERVIL B. – DUBREUIL J.** L'empreinte preliminaire en prothese adjointe totales. *Rev. D'Odonto-stomatologie.* 1992-21:309

**THOMPSON J. R.** The position of mandible and its signification to dental science. *J.A.D.A.* 1946-33:151

**TILLMAN E.** Removable partial upper and complete lower dentures. *J. Prosth. Dent.* 1961-11:1098

**TIMA P. M. – MUNZEN MAYER C. – BARTULIN J. – HERMANSEN H. – OÑATE O. – AGUIRRE M.** Reconstitución de rebordes alveolares parcialmente atróficos mediante hidroxipatita sintetizada en la Universidad de Concepción. *Rev. Fac. Odont. Univer. de Chile.* 1993-1:57

**TOLJANIC J. – SAUNDERS V. W.** Radiation therapy and management of the irradiated patient. *J. Prosth. Dent.* 1984-52:852

**TOLJANIC J. – ZUCUSKIE Y.** Use of palatal reservoir in denture patients with xerostomía. *J. Prosth. Dent.* 1984-52:

**TOOLSON L. B. – SMITH D. E.** A two years longitudinal study of overdentures patients: Part I. Incidence and control of caries on overdenture abutments. *J. Prosth. Dent.* 1978-40:486

**TOOLSON L. B. – SMITH D. E. – PHILLIPS C.** A two years longitudinal study of overdentures patients: Part II. Assessment of the periodontal health of overdenture abutments. *J. Prosth. Dent.* 1982-47:4

**TRAXLER M. – ULM C. – SOLAR P. – LILL W.** Sonographic measurement versus mapping for determination of residual ridge width. *J. Prosth. Dent.* 1992-67:358

**TURANO J. C. – TURANO L. M.** *Fundamentos de Protese total.* Quintessence Publishing Co. 1990. Sao Pablo. La Ed.

**TURNER – MISSIRLIAN.** Restoration of the extremely worn dentition. J. Prosth. Dent. 1984-52:467

**TURREL A. J.** Clinical assessment of vertical dimension. J. Prosth. Dent. 1972-28:238

## U

**UCCLLANI E.** Evaluation the mucous membranes of the edentulous mouth. J. Prosth. Dent. Vol. 15. 295-303. 1965

## V

**VAN SCOTTER D. – BOUCHER L.** La naturaleza de los tejidos de soporte para dentaduras completas. J. Prosth. Dent. Vol. 15. 285-294. 1961

**VICUÑA L.** Instalación de las prótesis completas. El Coop. Dental. Vol. 17 Set-Oct. 1949. 77-81

**VICUÑA L.** Planos oclusales. Vol. 54. Abril 1952. 21-41

**VIG R.** Taking advantage of existing dentures. J. Prosth. Dent. Vol. 26. Set. 1971. 247-250

**VIG R.** The denture look. J. Prosth. Dent. 11-9-15. 1961

**VIG R. – BRUNDO G.** The kinetics of anterior tooth display. J. Prosth. Dent. 1978-39:5

**VILLA HONORATO.** Circular rotations in mandibles movements. J. Prosth. Dent. Vol. 11. Nº 6 Nov. Dic. 1961. 1053-1058

**VOLPE OSCAR.** Elementos de retención y estabilidad en las dentaduras completas. Revista Dental. Año XXVIII. Nº3. Jul. Set. 1945. Pag. 38 a 49

**VOLPE OSCAR H.** Retención en prótesis completa. Revista A.O.A. Vol. 46. Nº1. Enero 1958. Pag. 11 y sigts.

**VON KRAMER R.** Tissue Conditioners. J. Prosth. Dent. Vol. 25. Nº3 244-250

**VON WOWERN N. – KOLLERUP G.** Symptomatic osteoporosis: a risk factor for residual ridge reduction of the jaws. J. Prosth. Dent. 1992-67:656

**W**

**WAHLE J. – WALSH T. – FIEBIGER M.** The mandible swing-lock complete denture for patients with microstomia. J. Prosth. Dent. 1992-68:523

**WAISSBEIN C.** La dimensión vertical oclusal en el tratamiento del desdentado total. Estado actual del problema. Rev. A.O.A. 1964-52

**WALBER L. F.** Protese total inmediata. RFO-UFRGS 1990-30:4

**WALKER P.** Discrepancy between arbitrary and the hinge axis. J. Prosth. Dent. 1980-43:279

**WALSH J. P. – WALSH T.** Muscle-formed complete mandible denture. J. Prosth. Dent. 1976-35:254

**WALSH M.** Systemic conditioning through better nutrition. J. Prosth. Dent. 1961-11:604

**WARD J. E. – MOON P. C. – LEVINE R. A. – BEHRENDT C. L.** Effect of repair surface design, repair material and processing method on transverse strength of repaired acrylic denture resin. J. Prosth. Dent. 1992-67:815

**WATSON I. – MAC DONALD D.** Oral mucosa and complete dentures. J. Prosth. Dent. 1982-47:133

**WEHNER P. J. – HICKEY J. C. – BOUCHER C. O.** Selection of artificial teeth. J. Prosth. Dent. 1967-18:222

**WEIMANN J. P. – SICHER H.** Bone and bones, fundamental of bone biology. The C.V. Mosby Co. 1955. 2ª Ed.

**WEIMBERG L. A.** An evaluation of duplicability of temporomandibular joint radiographs. J. Prosth. Dent. 1970-24:512

**WEIMBERG L. A.** An evaluation of the face-bow moulding. J. Prosth. Dent. 1981-11:32

**WESSBERG G. A. – EPKER B. N. – ELLIOTT A. C.** Comparison of mandibular rest position induced by phonetics, transcutaneous electrical stimulation and masticatory electromyography. J. Prosth. Dent. 1983-49:100

**WICAL SWOOPE.** Studies of residual resorption. Part. II. The relationship of dietary calcium and phosphorus to residual ridge resorption. J. Prosth. Dent. 1971-32:13



**WILLIAMS H. S. – FALKLER W. A. – SMITH A. G. – HASLER J. F.** The isolation of fungi from laboratory dental pumice. J. Prosth. Dent. 1986-56:737

**WINDCHY A. – KHAN Z.** Overdentures with metal occlusion to maintain occlusal vertical dimension and prevent denture fracture. J. Prosth. Dent. 60:11-14. 1988

**WINKLER S.** Prosthodontia total 1. Ed. Interamericana. 1982

**WINKLER S. – MONASKY G. – KWOK J.** Laboratory wear investigation of resin posterior denture teeth. J. Prosth. Dent. 1992-67:812

**WORMLEY J. L. – BRUNTON D. A.** Weighted mandibular dentures. J. Prosth. Dent. 1974 Vol. 32:101-2

**WRIGHT S.** Medical history social habits and individual experiences of patient who gag with dentures. J. Prosth. Dent. Vol. 45. 474. 1981.

**WRIGHT S.** The radiologic anatomy of patients who gag with dentures. J. Prosth. Dent. 1981-45:127

**WRIGHT S.** The radiographic examination of edentulous patients. J. Prosth. Dent. Vol. 50 Nº 2. Ago. 1983 164-166

**WRIGHT W. H.** Use of intraoral jaw relation wax records in complete denture prosthesis. J.A.D.A. 1939. 26:542-57

## Y

**YASAKI MASAKATA:** The Height of the Occlusion Rim and The Interocclusal Distance. J. Prosth. Dent. 11-1961. 26-31

## Z

**ZAMACONA J. M. – OTADUY E. – ARANDA E.** Study of sagittal path in edentulous patients. J. Prosth. Dent. 1992-68:314

**ZAMBERLANG WULFF L. C. – BERED P. A.** Determinação da dimensão vertical em protese total. Odontociencia. Fac. Odonto/PUCRS 1991-11:121

**ZARONE F. – BRUNO V. – GALASSO L. – EPIFANIA E.** La tecnica di riondizionamento tisular in protesi totale. Archivo Stomatologico 1991-XXXII:617

**ZEGARELLY y Col.** Oral lesion of interest to the prosthodontic. I: denture stomatitis. J. Prosth. Dent. Vol. 11. 1961. 617

## Rehabilitación del Desdentado Total

**ZUCKERMAN G.** The geometry of the arbitrary hinge axis as it relates to the occlusion. J. Prosth. Dent. 1982-48:725

## Rehabilitación del Desdentado Total

## **INDICE**

## Rehabilitación del Desdentado Total

<b>CAPITULO 1.</b>	<b>1</b>
<b>CONSECUENCIAS DE LA PÉRDIDA DE LOS DIENTES NATURALES</b>	
Concepto. Finalidad. Consecuencias de la mutilación de los Arcos Dentarios. Relación Paciente-Profesional. Examen Fisiográfico referido al Diagnóstico, Pronóstico y Tratamiento Protético. Información Pre y Post-Protética.	
<b>CAPITULO 2.</b>	<b>23</b>
<b>EXAMEN DEL DESDENTADO TOTAL</b>	
Examen Clínico del Desdentado Total. Interrogatorio. Examen Directo. Examen Indirecto. Examen Radiográfico. Ficha Protética.	
<b>CAPITULO 3.</b>	<b>153</b>
<b>ACONDICIONAMIENTO DE LOS TEJIDOS DE SOPORTE</b>	
Acondicionadores de Tejidos. Materiales Acondicionadores de Tejidos. Preparación previa de la Prótesis. Preparación del Paciente. Técnica.	
<b>CAPITULO 4.</b>	<b>167</b>
<b>LA REPRODUCCIÓN DEL TERRENO PROTÉTICO</b>	
Terreno Protético. Impresiones. Materiales de Impresión. Maniobras Operatorias: impresión a boca abierta y a presión manual - Impresiones a boca cerrada y a presión masticatoria. Clasificación de las Impresiones. Requisitos que debe cumplir una Impresión Funcional. Cubetas. Impresiones Preliminares en Prótesis Completa. Objetivos de la Impresión Preliminar. Elección del Material de Impresión. Impresiones con Alginato. Preparación del Alginato. Carga de la Cubeta. Técnica de la Impresión. Diseño de la Cubeta Individual. Requisitos Biológicos que orientan el Diseño de la Cubeta Superior. Requisitos Biológicos que orientan el Diseño de la Cubeta Inferior. Laboratorio. Confección de la Cubeta Individual. Recorte Clínico de la Cubeta Individual. Cubeta Superior. Cubeta Inferior. Importancia de la región sublingual en la retención de la Prótesis Completa Inferior. Fundamentos de la Técnica de Fournet y Tuller. Impresión Funcional a presión masticatoria. Técnica de la Impresión a boca cerrada. Siliconas de Condensación. Siliconas de Adición. Materiales de Impresión. Presentación del Material. Preparación del Material. Técnica. Descontaminación de las Impresiones Dentales. Laboratorio. Vaciado. Finalidad. Técnica de Vaciado. Recorte de los Modelos.	
<b>CAPITULO 5.</b>	<b>227</b>
<b>REGISTROS MÁXILO-MANDIBULARES</b>	
Registros Máxilo-Mandibulares o Inter-Maxilares en Prótesis Completa. Finalidad de los Registros. Bloques de Oclusión. Comparación de varios materiales de bases de registro. Movimientos Mandibulares en el Desdentado Total. Análisis del Esquema de Posselt. Movimientos Límites en el Plano Sagital en el Desdentado Total. Articulación Témporo-Mandibular. Dimensión Vertical (DV) en el Desdentado Total. Determinación del Plano de Orientación en el Desdentado Total. Dimensión Vertical Oclusiva (DVO). Espacio Libre Interoclusal (ELI), Claro Interoclusal o Inoclusión Fisiológica Estática. Primer Procedimiento. Conformación del Rodete Superior. Segundo Procedimiento. Conformación del Rodete Inferior. Comprobación de la	

Dimensión Vertical obtenida. Determinación del Espacio Libre Interoclusal. Finalidad. Técnica. Oclusión Céntrica y Relación Céntrica. Cualidades de la Relación Céntrica. Métodos de Registro. Control de la RC Presuntiva. Fijación de los Registros. Técnica. Registro de las Líneas Accesorias. Línea Media. Línea de los Caninos. Línea de la Sonrisa.

**CAPITULO 6. 317**  
**ARTICULADORES ANATÓMICOS**

Los Articuladores en la duplicación de los Movimientos Mandibulares. Arco Facial y Triángulo Cóndilo-Inciso-Condilar. Arco Facial Estático o Arbitrario. Técnica de su uso. Arco Facial Movable o Cinemático. Articuladores Anatómicos. Indicaciones del uso de Articuladores. Técnica para Prótesis Completas. Montaje en Articulador Semi-Ajustable Modelo Gnatus JP 30. Arco Facial. Montaje Modelo Superior. Fijación del Modelo Superior. Montaje del Modelo Inferior. Fijación del Modelo Inferior. Registros Excéntricos. La Eminencia Articular de la ATM y el Movimiento de Christensen. Determinación de los Registros Excéntricos. Ajustes del Articulador.

**CAPITULO 7. 355**  
**SELECCIÓN DE LOS DIENTES ARTIFICIALES**

Concepto. Dientes de Porcelana. Dientes de Acrílico. Selección de los Dientes. Anteriores, Selección de la Forma. Selección del Color. Selección del Tamaño. Ilusiones Ópticas. Selección de los Dientes Posteriores. Catálogo de Formas.

**CAPITULO 8. 395**  
**ENFILADO DENTARIO (CONVENCIONAL)**

Enfilado Dentario Artificial. Normas Generales a tener en cuenta en la colocación de los Dientes Artificiales. Enfilado con Dientes Anatómicos. Relación Máxilo-Mandibular de Clase I (Normo Oclusión). Enfilado de los Dientes Anteriores. Enfilado de Dientes Póstero-Superiores. Curvas de Compensaciones. Eje Interalveolar. Enfilado de Dientes Ántero-Inferiores. Enfilado de Dientes Póstero-Inferiores. Articulación Cruzada. Articulación Balanceada utilizando Dientes Anatómicos. Relación de la Altura Cuspídea (AC) Con La Trayectoria Incisiva (TI). Procedimiento Dentogenético. La Relación Máxilo-Mandibular de Clase II. Técnica del Enfilado. Relación Mandibular de Clase III.

**CAPITULO 9. 433**  
**PRUEBA DEL ENFILADO DENTARIO**

Objetivo. Examen del Enfilado en el Articulador. Examen del Enfilado fuera de los Modelos. Examen del Enfilado en la Boca del Paciente. Individualización del Enfilado. Preparación del Modelo Superior. Paciente.

**CAPITULO 10. 467**  
**ENCERADO Y POLIMERIZACIÓN. LABORATORIO**

Encerado del Aparato Protético. Muflas. Colocación del Modelo en la Base de la Mufla. Técnica. La Polimerización de la Resina Acrílica. Cambios producidos durante

la mutación y la Polimerización de la resina acrílica de la base. Bioseguridad en el Laboratorio Dental.

**CAPITULO 11. 489**  
**INSTALACIÓN DE LAS PRÓTESIS**

Concepto. Prótesis Superior. Técnica. Prótesis Inferior. Reacciones Tisulares producidas por las Prótesis Completas. Reacciones Inmediatas. Reacciones Mediatas. Adaptación a la Prótesis. Instrucciones y Recomendaciones al paciente portador de Prótesis nuevas.

**CAPITULO 12. 527**  
**REHABILITACIONES PROTÉTICAS**

Concepto. Compostura o Reparación. Despegamiento de Dientes. Fractura de la Base. Fractura en dos trozos sin pérdida de sustancia. Fractura en dos o más trozos con pérdida de sustancia o en dos trozos que no se adaptan con o sin pérdida de sustancia. Rebasado. Rebasado Directo–Indirecto. Técnica. Remarginado. Técnica. Presurizador. Técnica. Pulido Químico. Técnica

**BIBLIOGRAFÍA . 543**



## Rehabilitación del Desdentado Total

Platini, Tito Livio - Rico, Ricardo Cayetano

Rehabilitación del desdentado total. - 1a ed. - CÓRDOBA: el autor, 2012.  
588 p. : il. ; 22x16 cm.

ISBN 978-987-33-2967-8

1. Odontología. I. Título  
CDD 617.1

Fecha de catalogación: 21/11/2012

ESTA OBRA SE TERMINO DE IMPRIMIR EN NOVIEMBRE DE 2012 EN LA PROVINCIA  
DE CÓRDOBA – REPÚBLICA ARGENTINA